

SEBÉSZETI ELLÁTÁST IGÉNYLŐ GYERMEKKORI SZÁJELVÁLTOZÁSOK



SEMMELWEIS EGYETEM

Gyermekfogászati és Fogszabályozási Klinika

<http://semmelweis.hu>



Sebészeti ellátást igénylő gyermekkori szájelváltozások

- **Dentális gyulladások (tej- és maradó fogak)**
- **Fejlődési rendellenességek**
 - Ankyloglossia (lenőtt nyelv)
 - Megvastagodott ajakfék
 - Számfeletti fogak
 - Csírahiányok
- **Balesetek (lágyszövet és csontsérülések)**
 - **Tejfog balesetek és következményeik**
 - dilaceratio
 - **Maradó fogak balesetei**
 - Gyökérfractura
 - Totalis luxatio
- **Impactio, retentio**
- **Lágyszövet-elváltozások**

Szájsebészeti beavatkozások

- **Műtéti fogeltávolítás**
 - Radix
 - Számfeletti fog
 - Impactált, retineált fog
 - Balesetben sérült fog (pl gyökér fract.)
 - Dilaceratio
- **Endodontiai kezelést kiegészítő műtétek**
 - excochleatio, gyökércsúcs-resectio
- **Lágyrész műtétek**
 - Frenulectomia, frenulotomia (ajakfék, nyelvfék)
 - Incisio
- **Fogszabályozó kezelést segítő műtétek**
 - Impactált, retineált fogak felszabadítása
 - Preventív bölcsességfog-eltávolítás
- **Baleseti sérülések ellátása**
 - Lágyrész (sutura)
 - Csont (sínezés, sérült részek eltávolítása)
- **Implantatio, transplantatio**
 - Fejlődési rendellenesség, baleset vagy egyéb okok miatt hiányzó fogak pótlása

Mucocele

- Kis nyálmirigyekből eredő ciszta
- Ok: kivezetőcső elzáródás (retentiós) vagy kis nyálmirigyet ért trauma (extravasatiós)
- Fájdalmatlan
- Sima felszínű
- Terápia: sebészi eltávolítás miriggyel együtt

Ankyloglossia

- Lenőtt nyelv
- Zavarhatja a beszédet, táplálkozást
- Terápia: nyelvfék átvágása vagy kimetszése

Frenulotomia

- Ajakfék, nyelvfék sebészi átmetszése
- Helyi érzéstelenítésben

Papilloma

- Hám eredetű, jóindulatú daganat
- fájdalomtalan
- Karfiol szerű
- Kocsányos nyéllal vagy széles alapon rögzül
- Leggyakrabban nyelven, ajkon, buccán, gingiván, szápadon fordul elő
- Malignus átalakulás valószínűsége alacsony
- Terápia: sebészi eltávolítás

Frenulectomia

- Frenulum sebészi kimetszése
- Helyi érzéstelenítésben
- Seb per primam zárása (z, y plasztika)
- Például: mélyen tapadó ajakfék, amely diastemát okoz

- Elvégezhető szikével vagy lézerrel

Erupciós cysta

- Fogáttörés folyamán megjelenő lágyrész ciszta
- Általában nem igényel kezelést, magától elmúlik
- Alkalmanként szükséges lehet sebészileg segíteni a fog előtörését a ciszta megnyitásával

Lágyrészplasztika: kettős ajak (labium duplex)

- Esztétikai zavart okoz
- Mosolygáskor az ajak kettőzöttnek látszik
- Terápia: az anyag többlet sebészi kimetszése (plasztikai beavatkozás)

Alsó első tejfőrlőből kiinduló periapicalis abscessus

- Tejfog trepanálása
- Helyi érzéstelenítésben
- Az abscessus incizioja a punctum maximumon

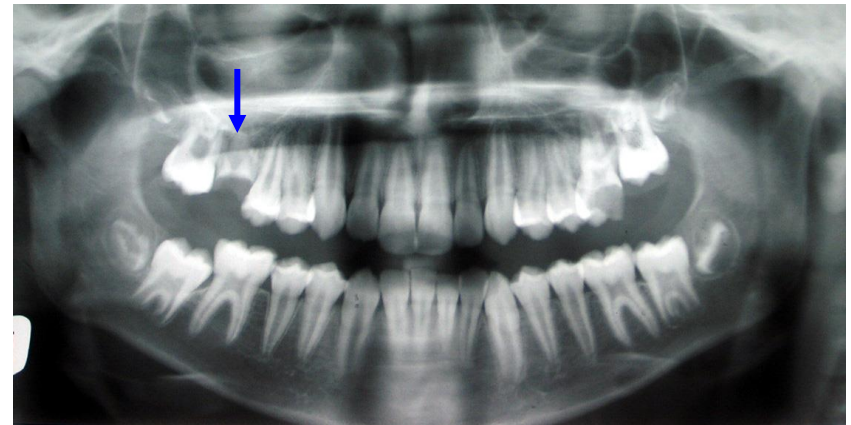
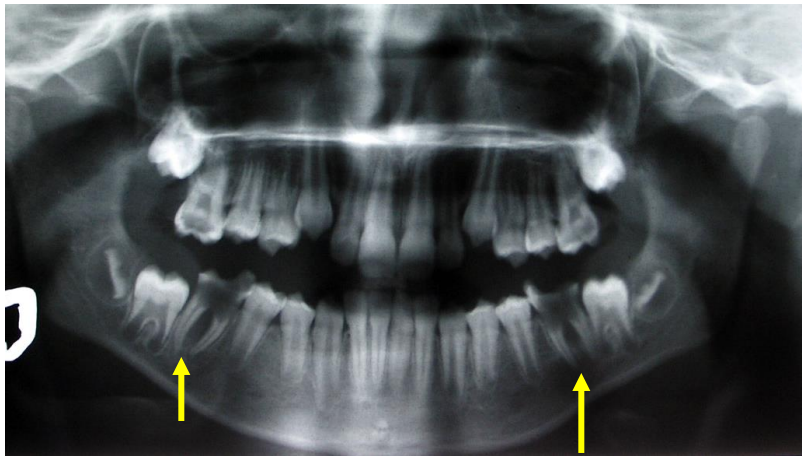
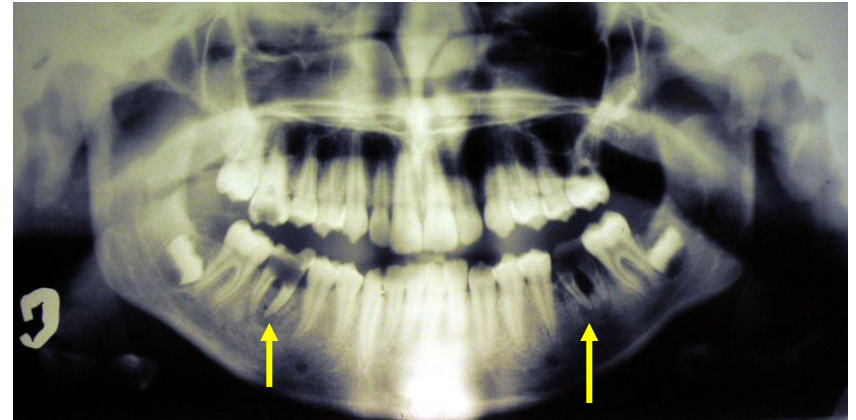
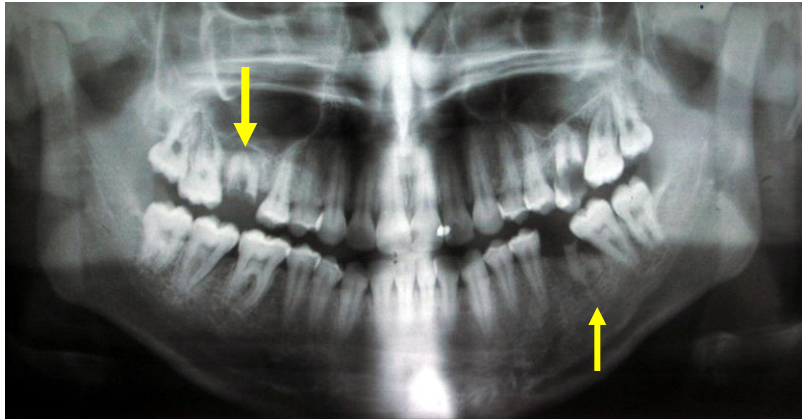
Bal alsó hatosból kiinduló periostitis → beolvadás után

- Helyi érzéstelenítésben
- Intra vagy extraoralis incízió
 - lágyrészmetszés
 - pus levezetése
 - tompán preparálás
- Drainage:
 - intraoralisan: jodoformos gézcsík
 - extraoralisan: gumicsík

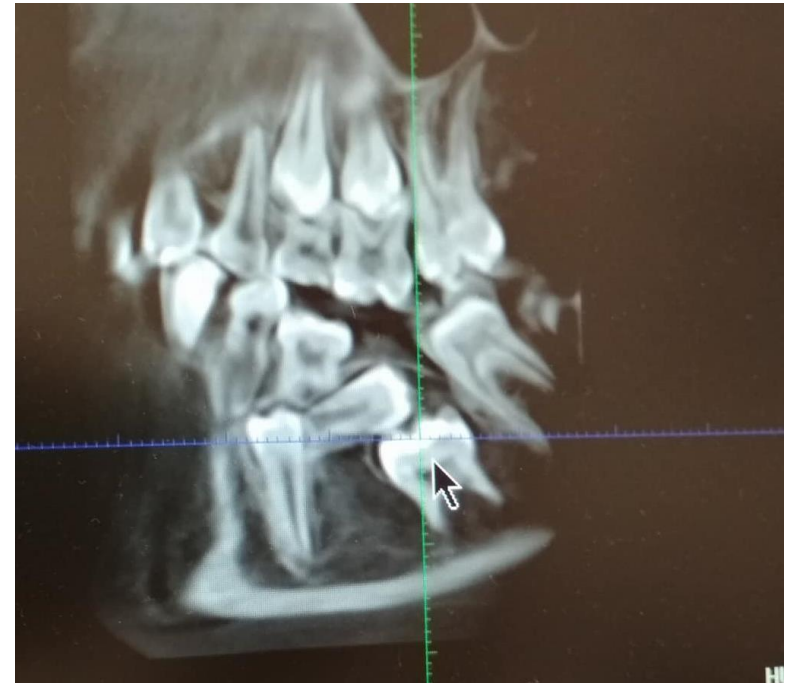
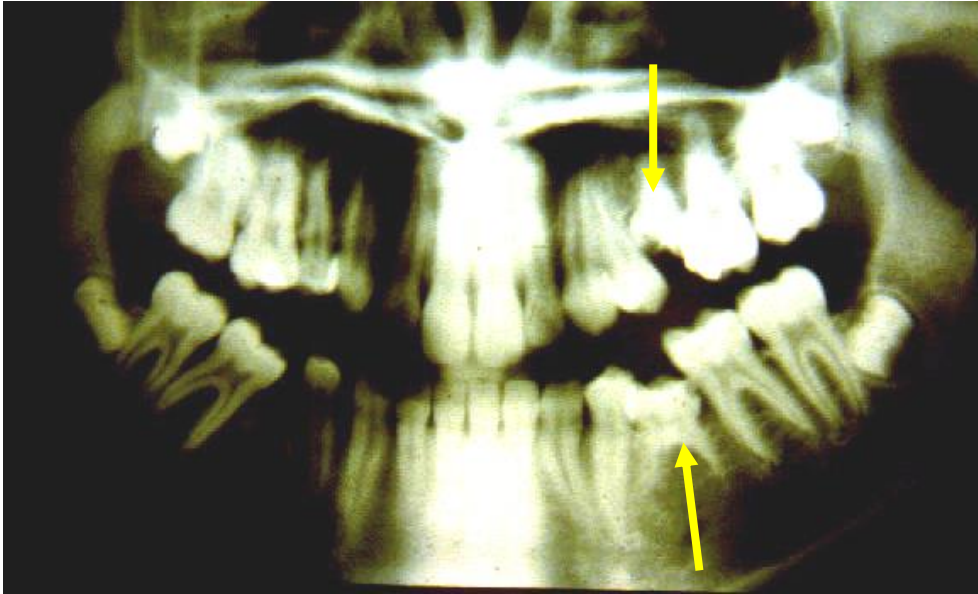
Parodontális tályog

- Helyi érzéstelenítésben
- Pus levezetése a tasakon keresztül
- Kürettálás
- Tasakfal visszanyomása a fognyakhoz

Hatos radixok



Persistáló tejmolárisok secunder infraocclusióban



11, 21, 22 fogak gyökértömése és resectioja

Gyökérkezelés után sem gyógyuló periapicalis gyulladás
Túltömés

Helyi érzéstelenítésben

Lebenyképzés

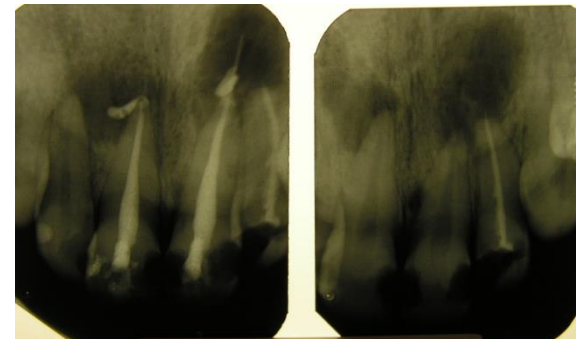
Csontablak

Gyökér apicalis harmadának eltávolítása

Kürettálás, granulatio szövet eltávolítása

Retrográd gyökértömés

Lebeny zárása



Kiegészíthető csontaugmentációval: csontpótló + membrán

Számfeletti fogak

Hyperodontia

- Dens supplementarius: szabályos alakú számfeletti fog
- Dens supernumerarius: szabálytalan alakú - csap, hordó
- Mesiodens: középvonalban vagy közelében
- Paramolar/perimolar: premolarisok, molarisok mellett
- Distomolar/retromolar: harmadik molaris mögött

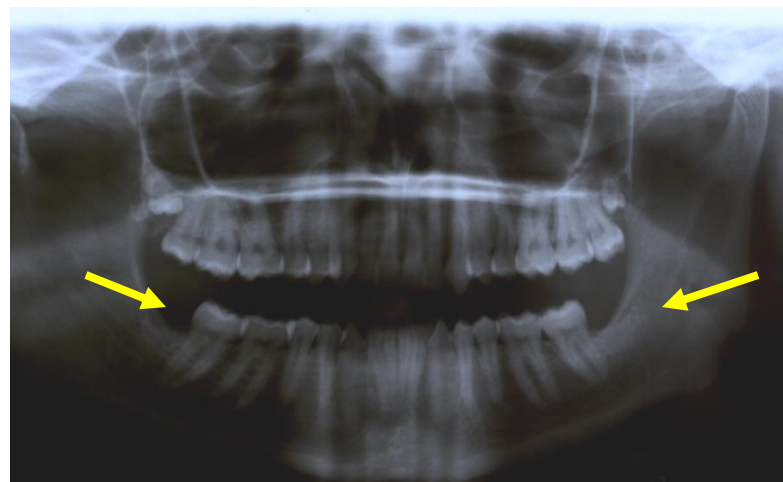
Számfeletti fogak

- akadályozhatja a többi fog eruptioját
- Zavarhatja az occlusiot
- Esztétikai problémát okozhat

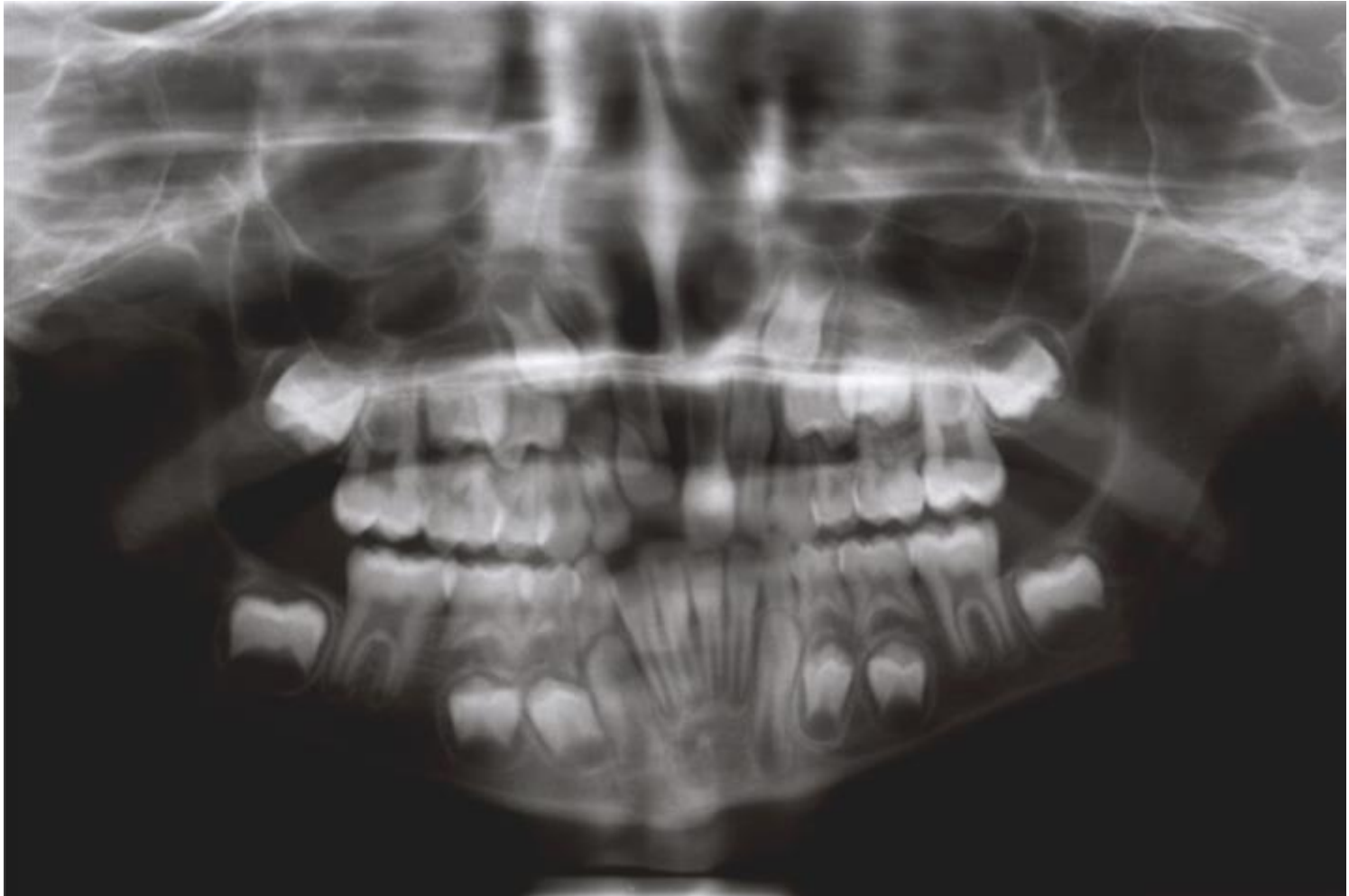
Számfeletti fogak

- Kezelésük
 - Számfeletti fogak extractiója vagy sebészi eltávolítása
 - Várni az impactálódott fogak spontán előtörésére vagy orthodonciai helyrevitel

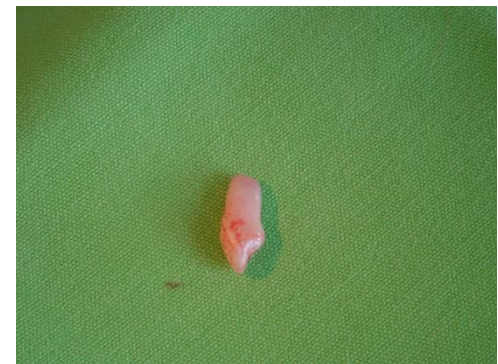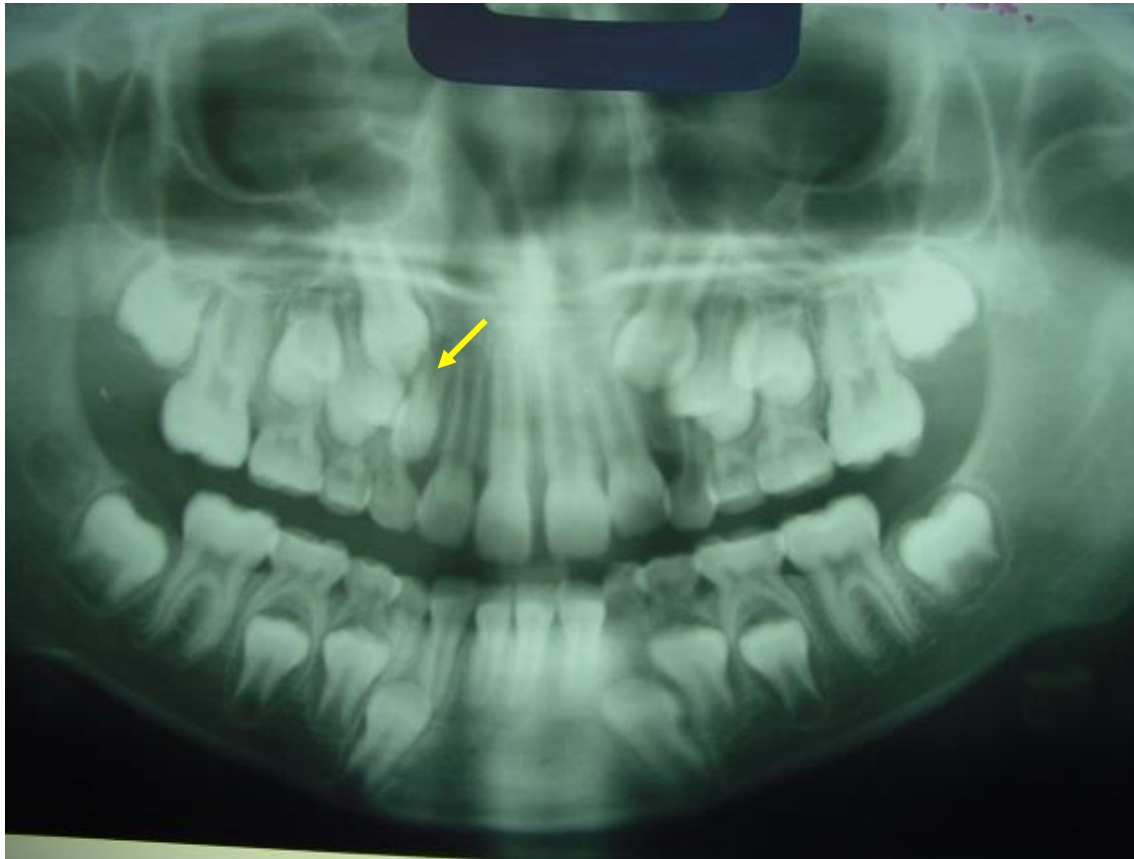
Számfeletti fog (paramolaris, retromolaris/distomolaris) eltávolítása



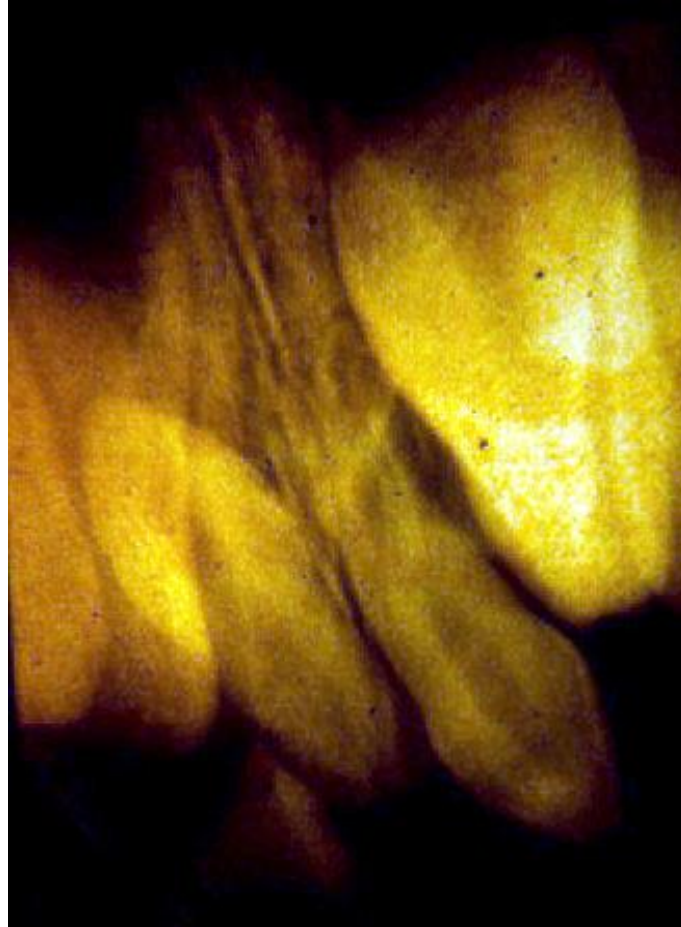
Számfeletti fog eltávolítása



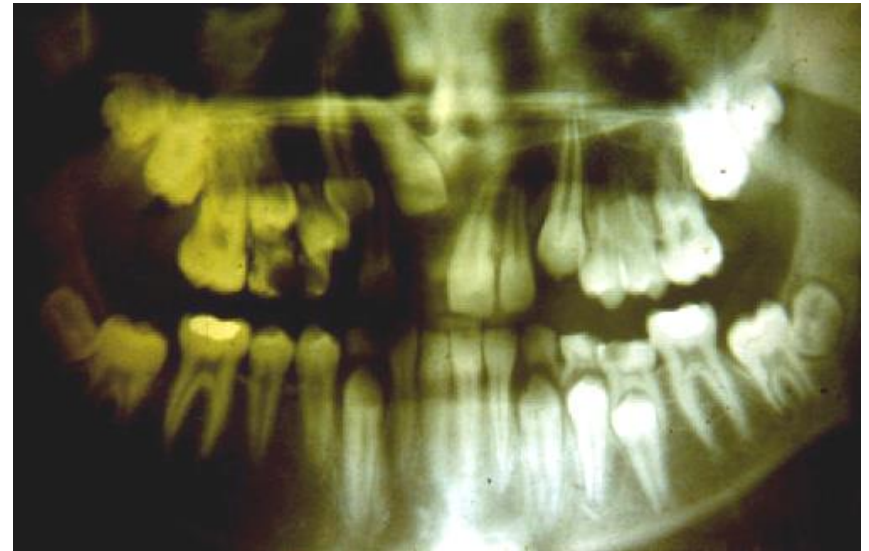
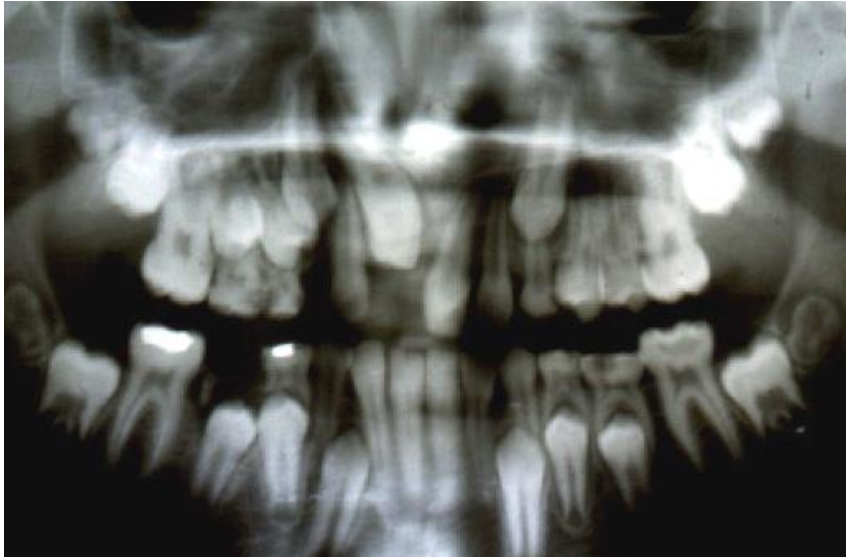Számfeletti fog eltávolítása

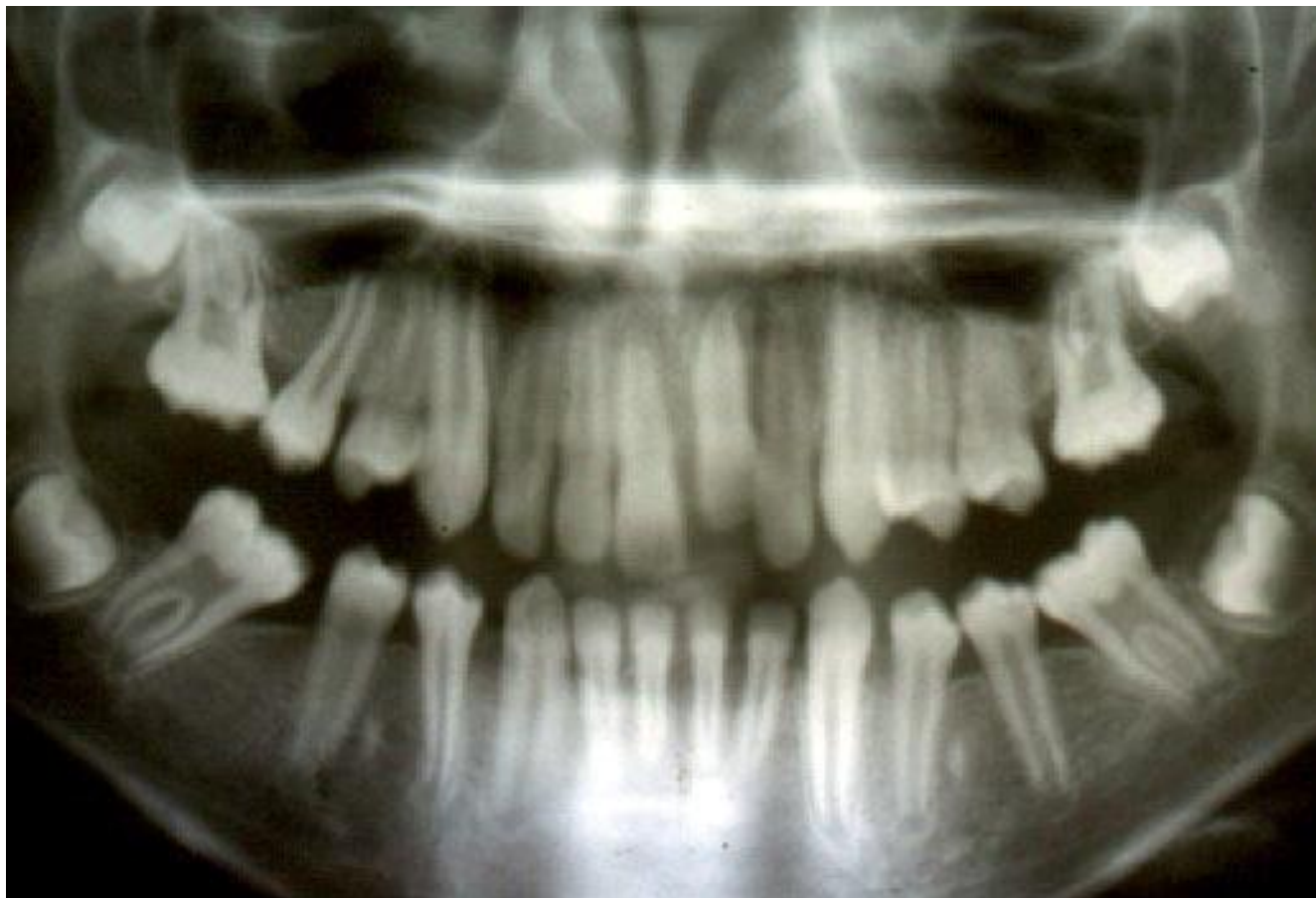

Számfeletti fog eltávolítása

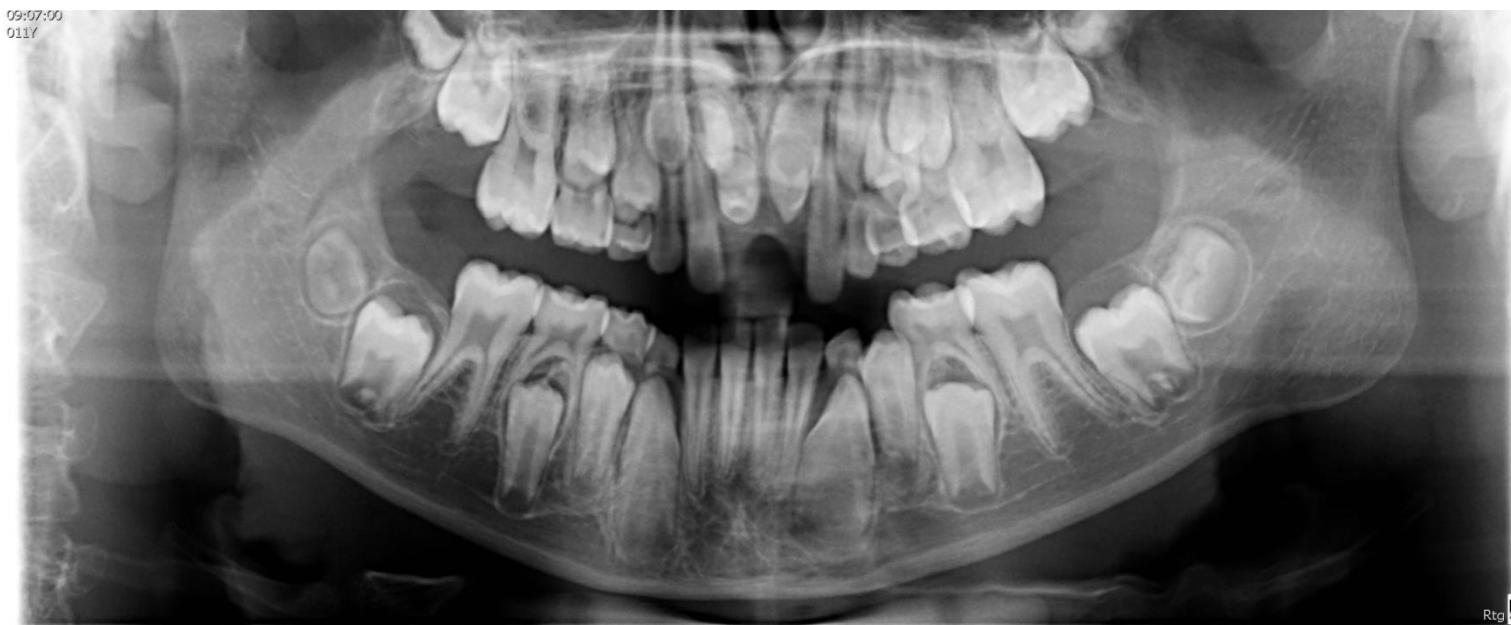

Számfeletti fog eltávolítása

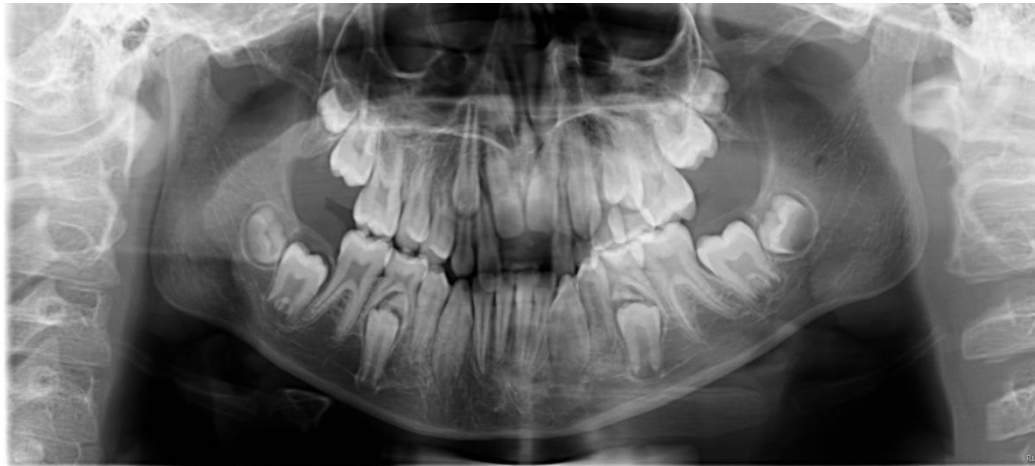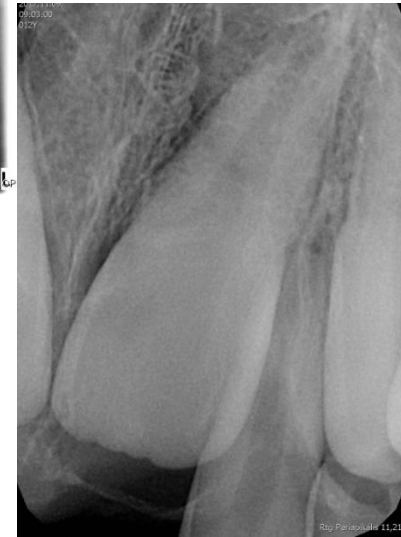

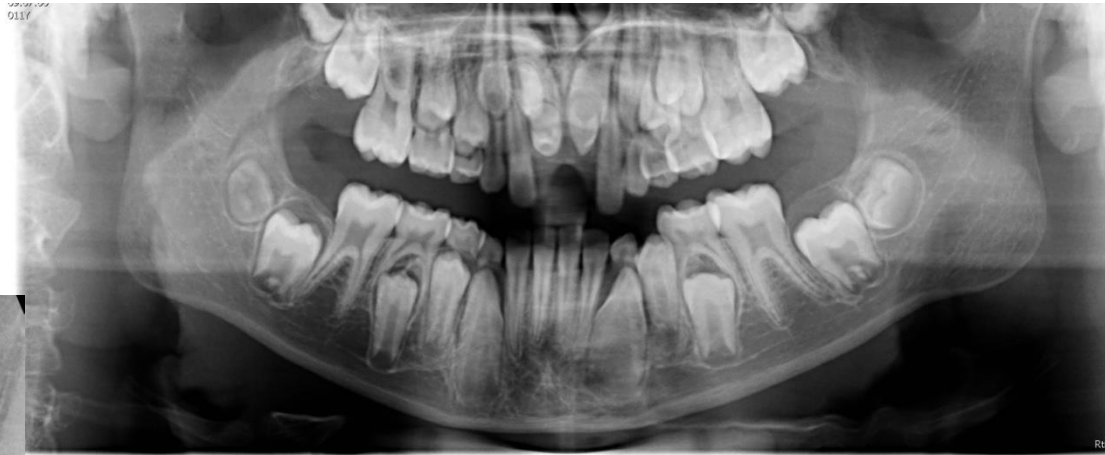


Számfeletti fogak

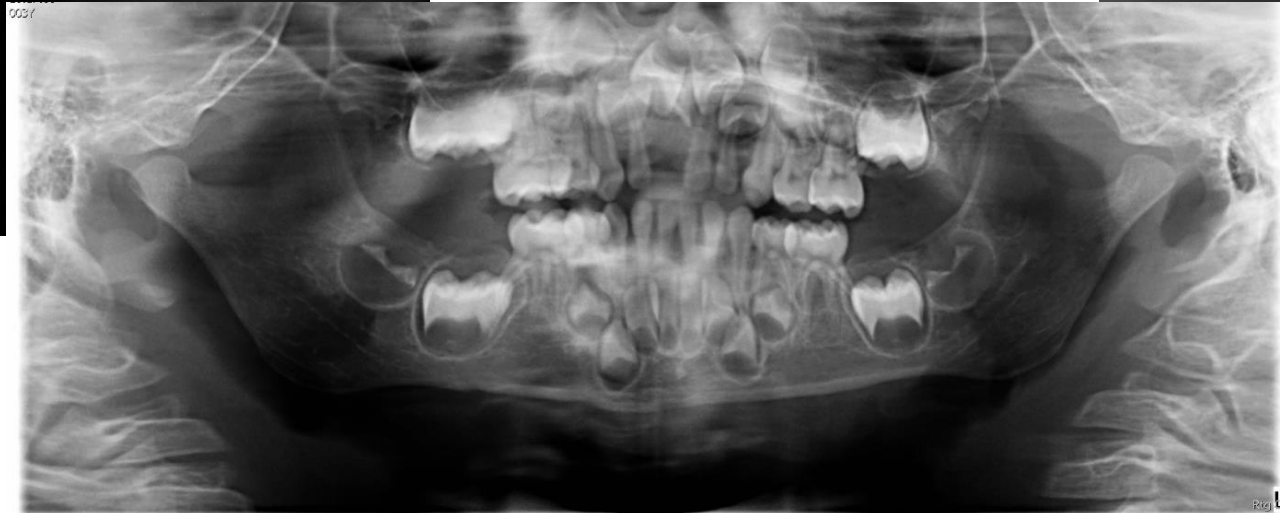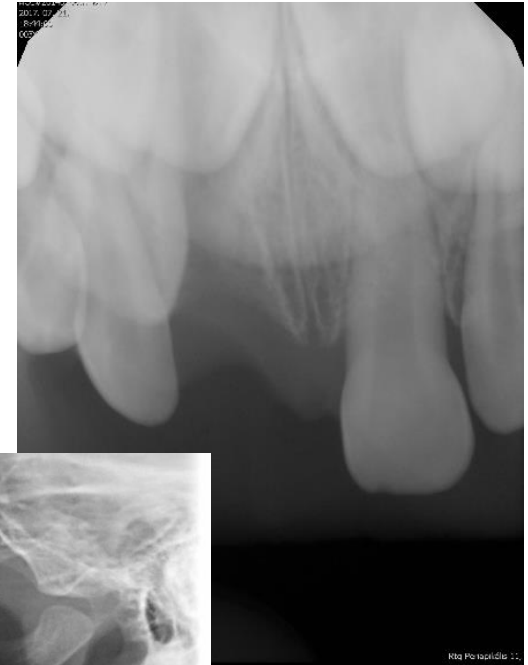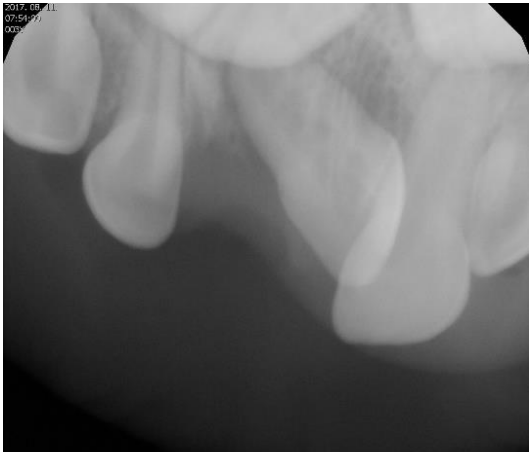


3 hónap múlva



Dr. Auth Adrienn esete

51 fog intrúziója



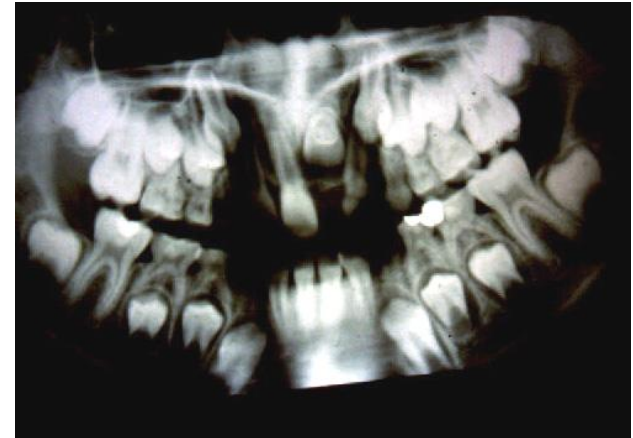51 fog sebészi eltávolítása általános érzéstelenítésben

Kicsi, nem kooperáló betegek kezelése elvégezhető általános érzéstelenítésben

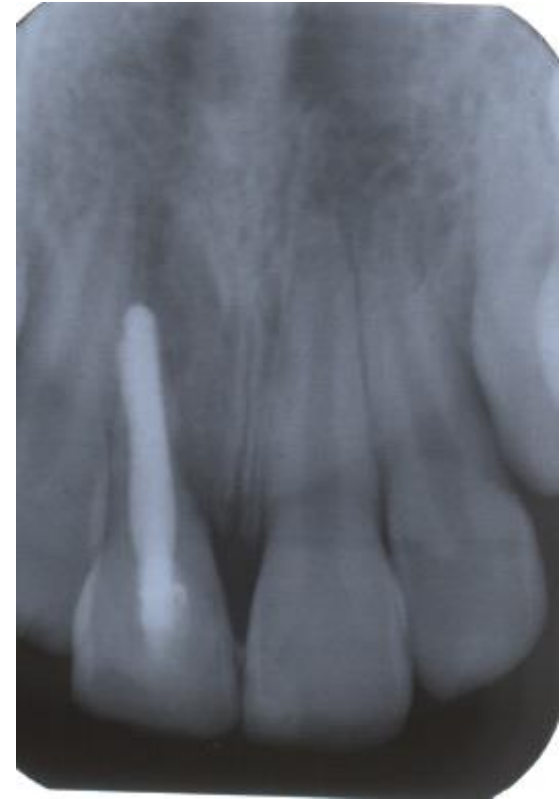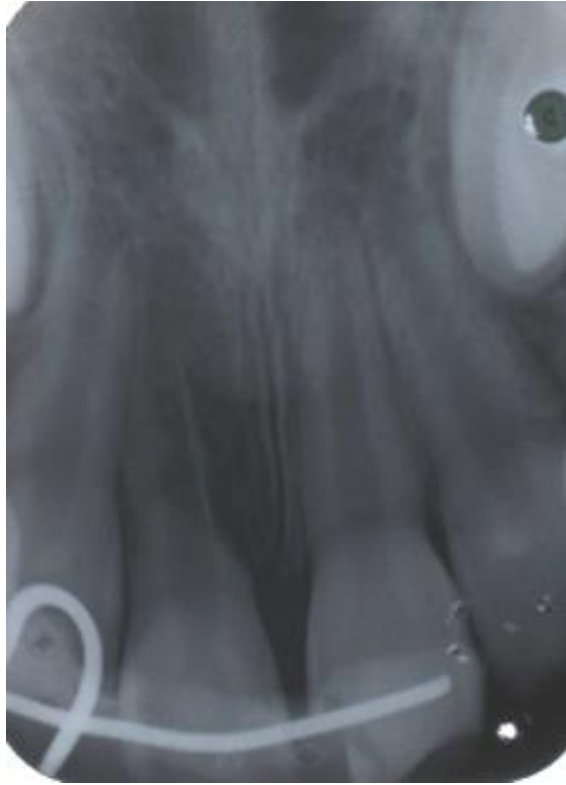Dr. Auth Adrienn esete

Dilaceratio (tejfog-baleset következménye)

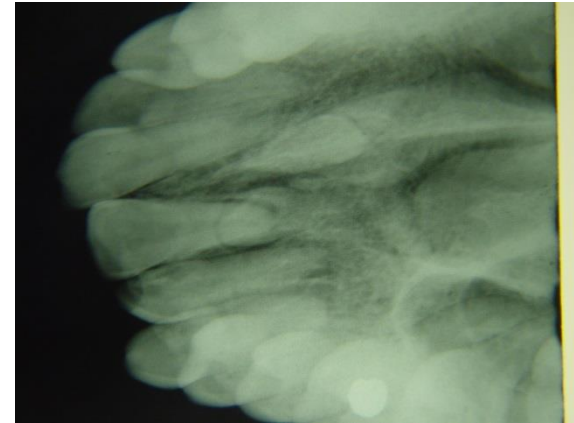
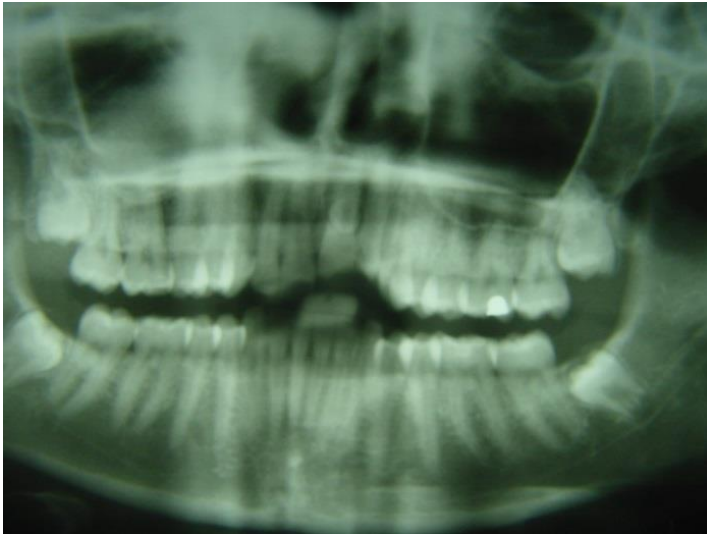
- Fog koronája és gyökere egymáshoz viszonyítva elhajlik, súlyos esetben szögben találkozik (angulatio)
- Ok: homológ tejfogat ért baleset
- Általában a felső metszőfogakon fordul elő
- Spontán előtörés általában nem várható
- Sebészi-orthodonciai kezeléssel occlusioba állítás vagy sebészi eltávolítás



11 fog totalis luxatioja után replantatio, gyökérkezelés, excochleatio, csontpótlás



Proc. alv. fractura: avulsio, sequestrotomia



Baleset következtében sérült fogak, és processus alveolaris fractura



Törött csontrészek eltávolítása, menthetetlen fogak eltávolítása

Sofort implantatio, augmentatio membránnal

Baleset miatt elvesztett fogak azonnali implantációja és csontpótlás

11 fog gyökérfractura + eltávolítás + hiány pótlása fogszab. készüléken

Baleset miatt elvesztett fog ideiglenesen pótolható fogszabályzó készülékbe helyezett foggal

Implantatio

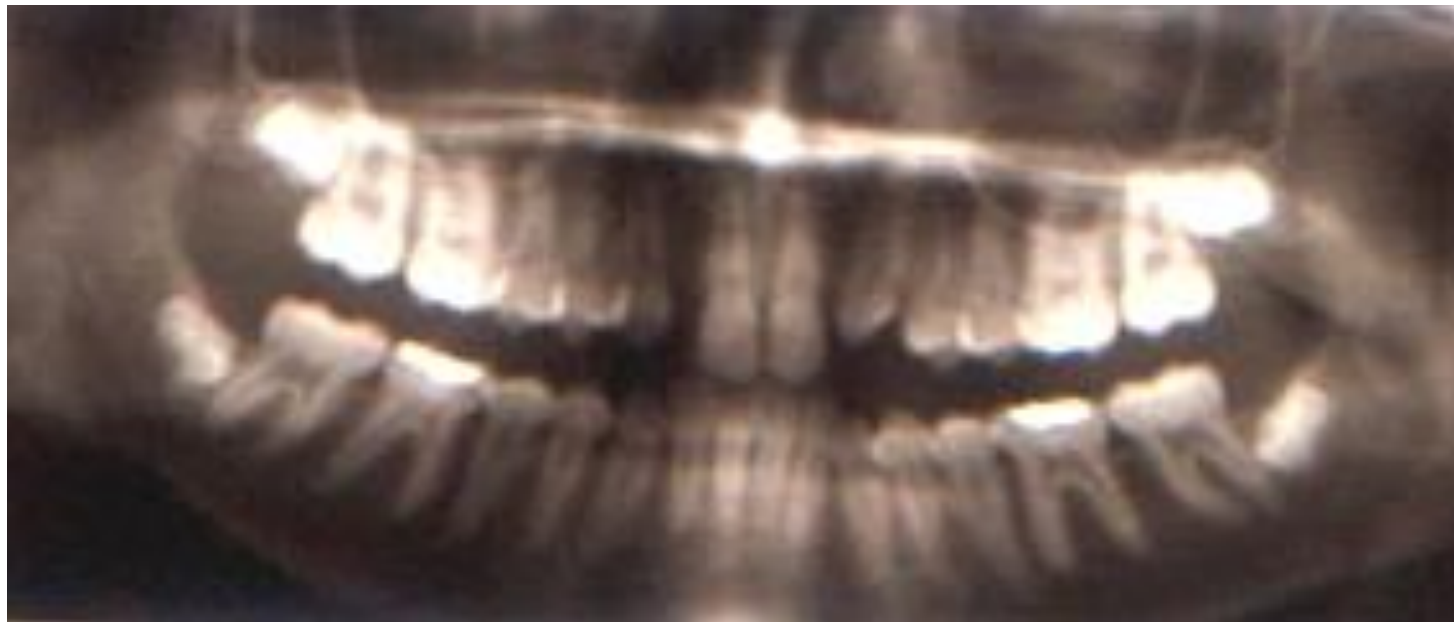
18 éves kor után

Elegendő hely szükséges az implantátum számára

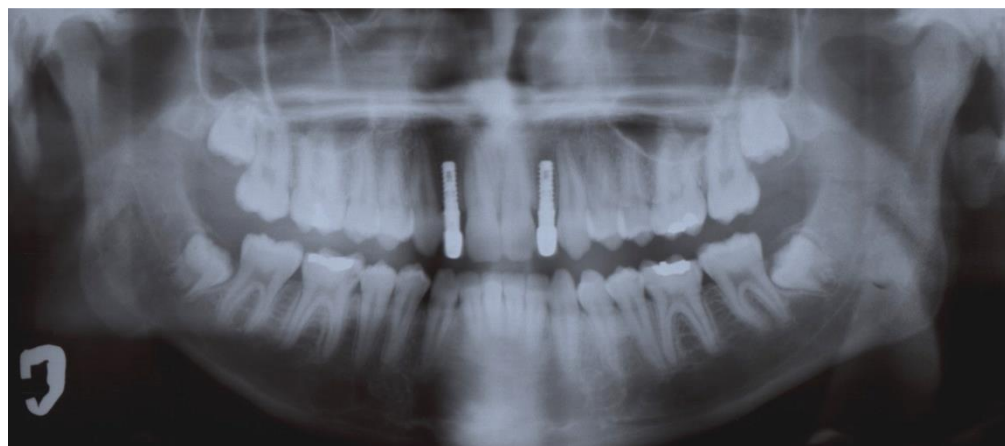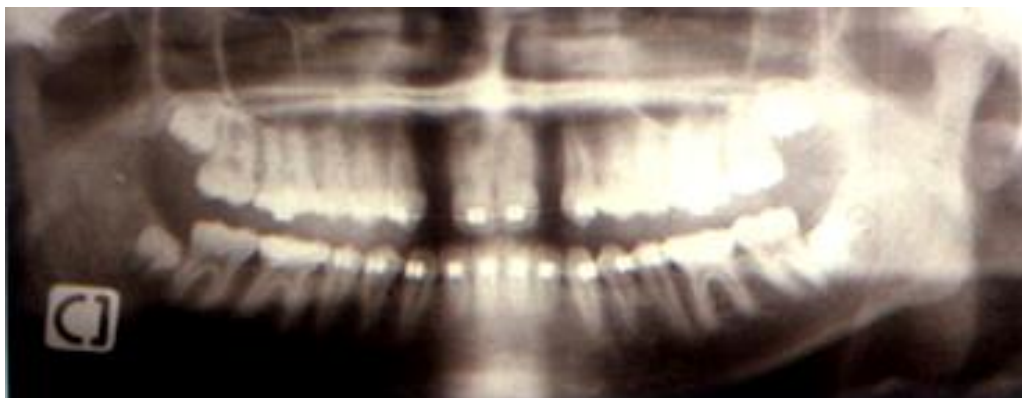
Csírahiányok

- Orthodonciai készülékekkel helyet teremtünk az implantátumok számára
- 18 éves kor után elvégezhető az implantáció

12,22 fogak aplasiája



Orthodontiai résnyitás



Bölcsességfog eltávolítás

Impactalodott bölcsességfogak sebészi eltávolítása

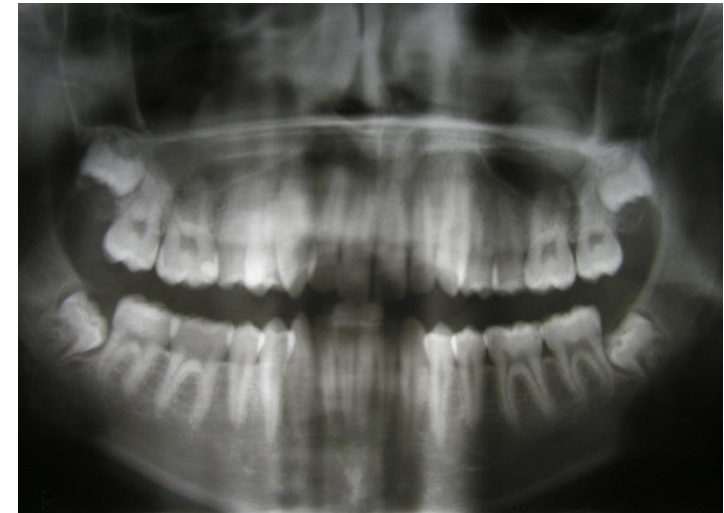Helyi érzéstelenítésben

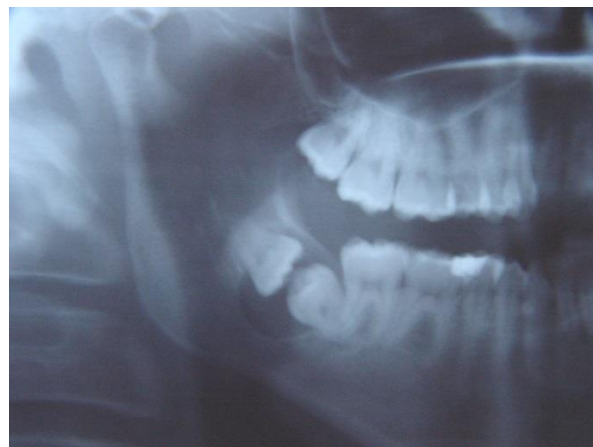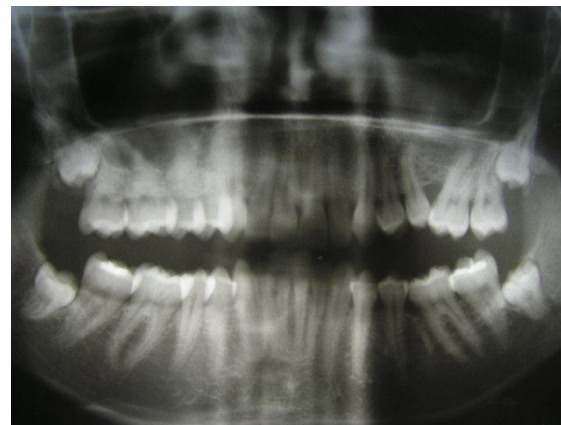
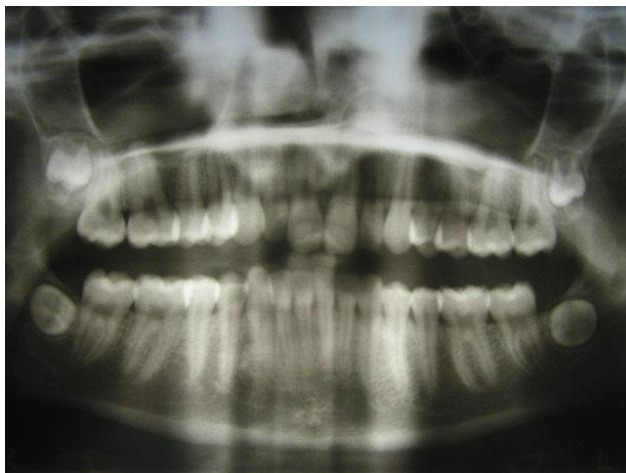Lebenyképzés

Fogat borító csont eltávolítása

Fog eltávolítása

Lebeny per primam zárása

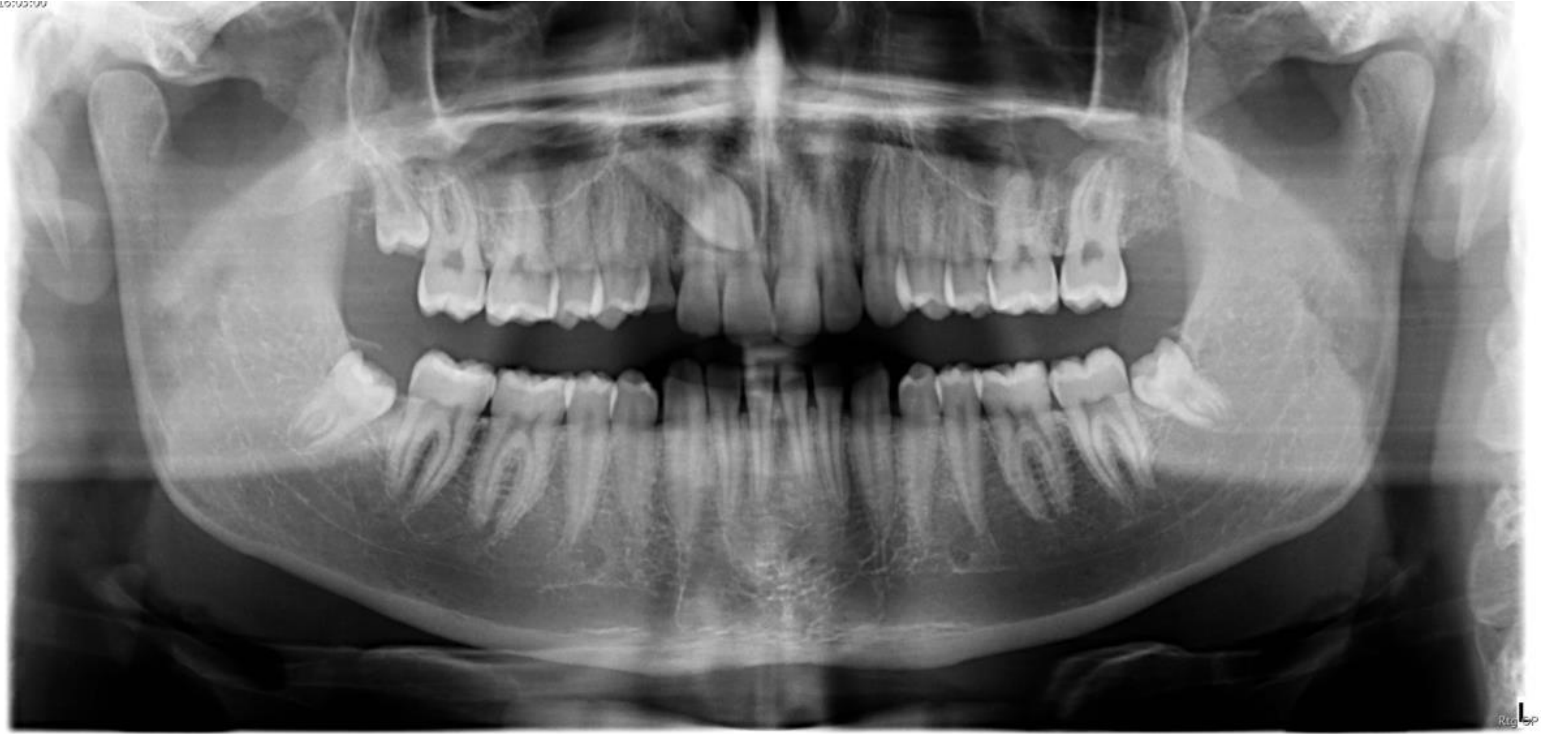



Retineált szemfog

- Helyi érzéstelenítésben a fog feltárása
- Bracket felragasztása a retineált fogra
- A fog lassú lehúzás fogszabályozó készülékkel

Retineált 13

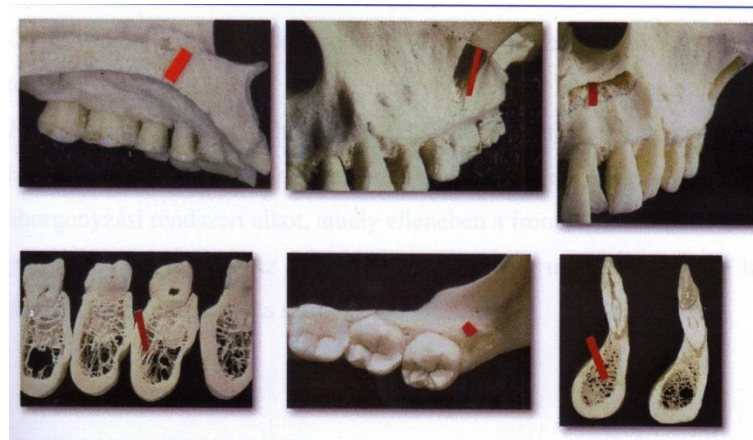


dr. Magyar Dominika esete

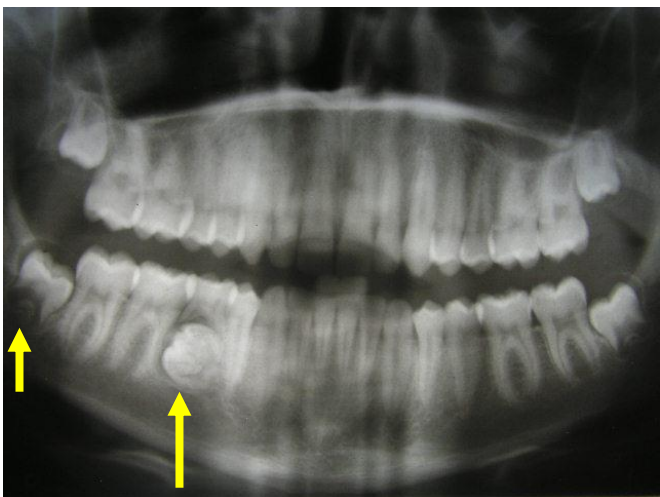
Ideiglenes horgonylat

(fogszabályozás)

- **Osszeintegrálódó implantátumokkal (ált.ban palatumon)**
- **Osszeintegráció nélküli (gyors, mini) implantátumokkal**



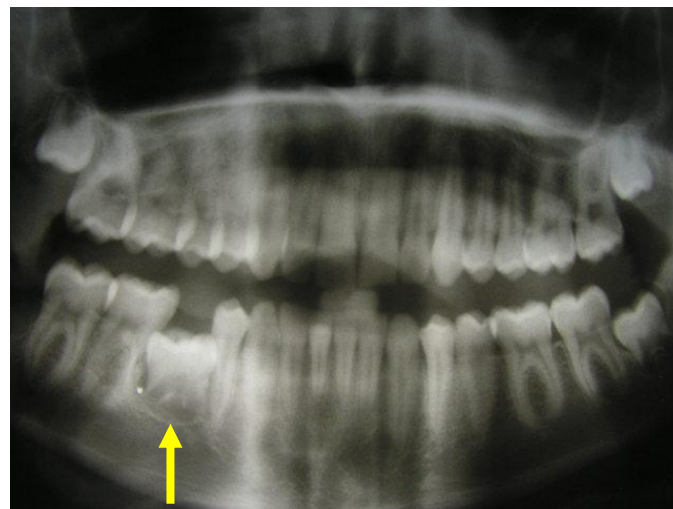
Autotransplantatio



**85 fog és az alatta levő
odontoma**

eltávolítása után

**a 48 bölcsességfog
beültetése**



Köszönöm a figyelmet

