

Fogatlan állcsontok preprotetikai műtétei.
Csontplasztikai eljárások, lágyrész korrekciós műtétek.

SE Arc- Állcsont- Szájsebészeti és Fogászati Klinika BUDAPEST
2018.

Mi a preprotetikai beavatkozások célja?

- A szájüregi lágy-, és keményszöveti elváltozások korrekciója hagyományos fogsor készítése előtt.
- A szájüregi lágy-, ill. keményszövetek előkészítése implantációs fogpótlások esetén.

Mi a preprotetikai beavatkozások célja?

- megfelelő állcsontviszonyok létrehozása antero-posterior, transzverzális és vertikális dimenzióban
- megfelelő kiterjedésű processus alveolaris
- teherviselésre alkalmas csontfelszín ill. lágyszövetborítás
- elegendő feszes íny
- megfelelő kiterjedésű vestibulum

Diagnosztika

- inspekció
- palpáció
- képalkotó vizsgálatok
- modell analízis

Anatómiai szempontok

- állcsont atrophia: krónikus progresszív folyamat
- *TALLGREN A. The continuing resorption of the residual alveolar ridges in complete denture wearers: A mixed longitudinal study covering 25 years. J Prosthet Dent 1972:27: 120-32.*
- **CAWOOD & HOWELL**: az állcsontok atrophijának 6 stádiuma

Anatómiai szempontok

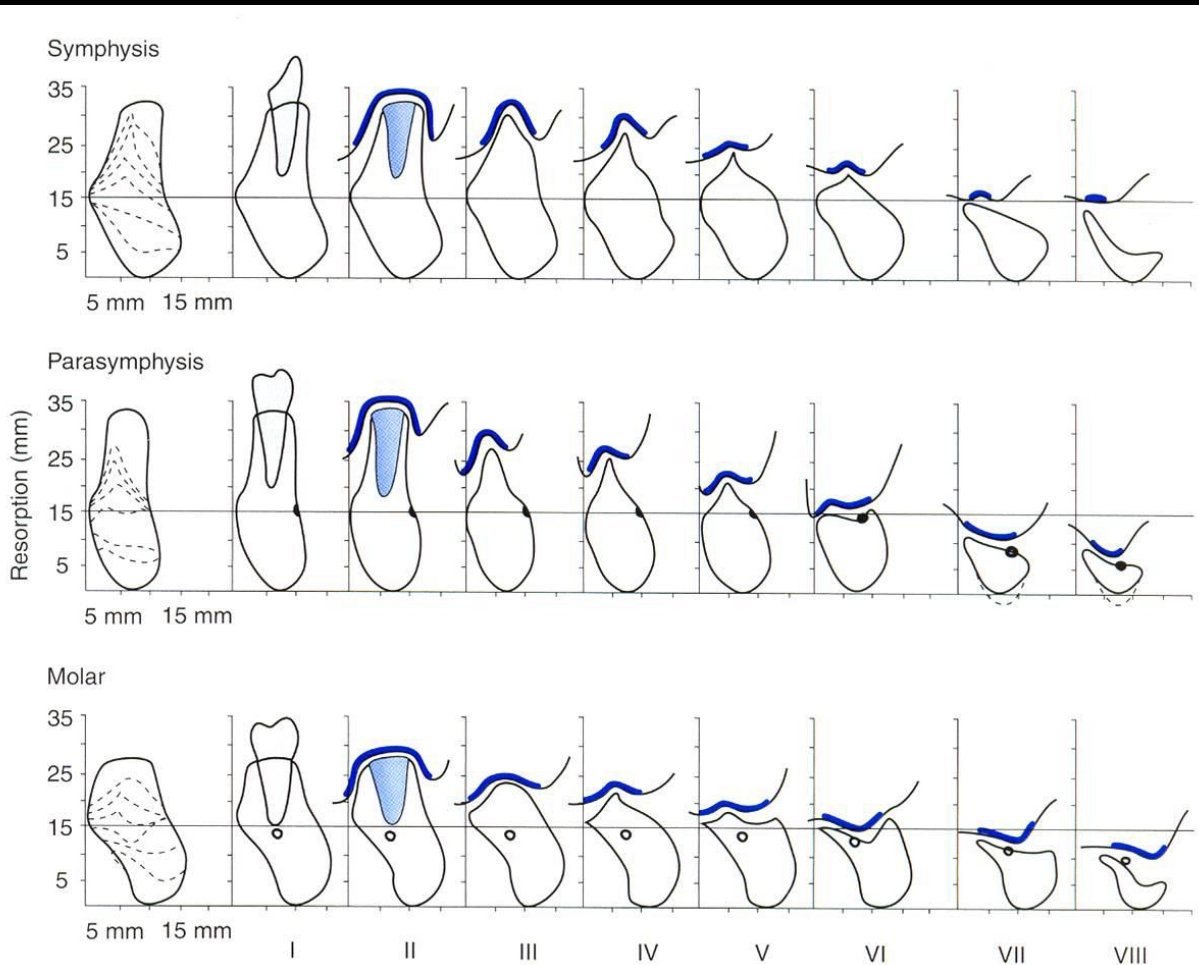
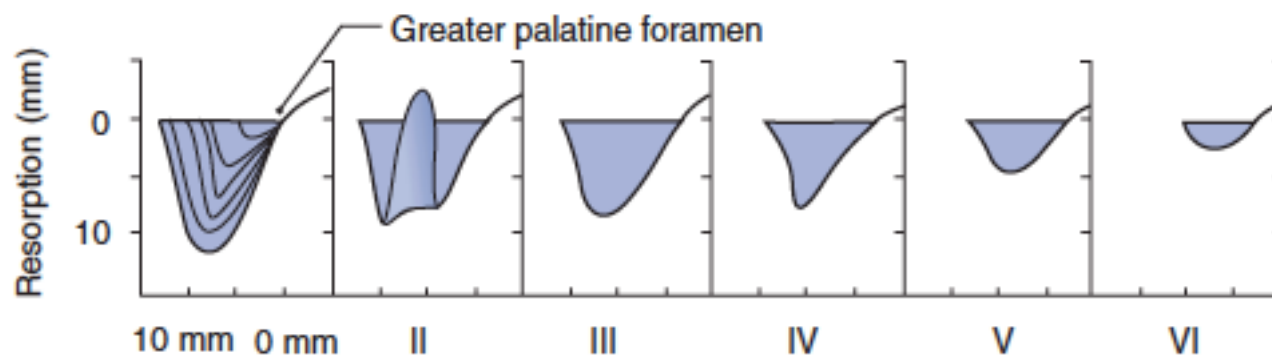
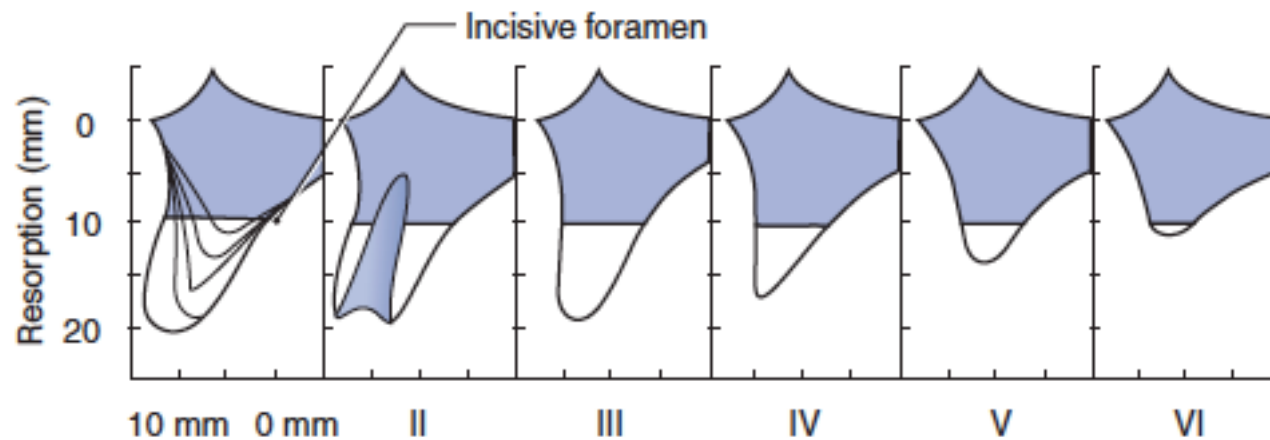


FIGURE 9-3 Modified Cawood and Howell classification of resorption. The thicker line illustrates the amount of attached mucosa, which decreases with progressive resorption. Adapted from Cawood JI, Howell RA.⁷

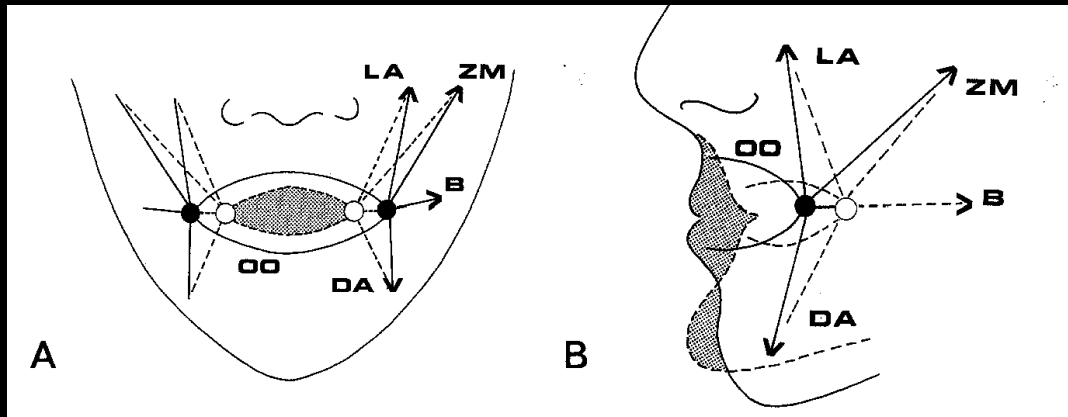
Anatómiai szempontok



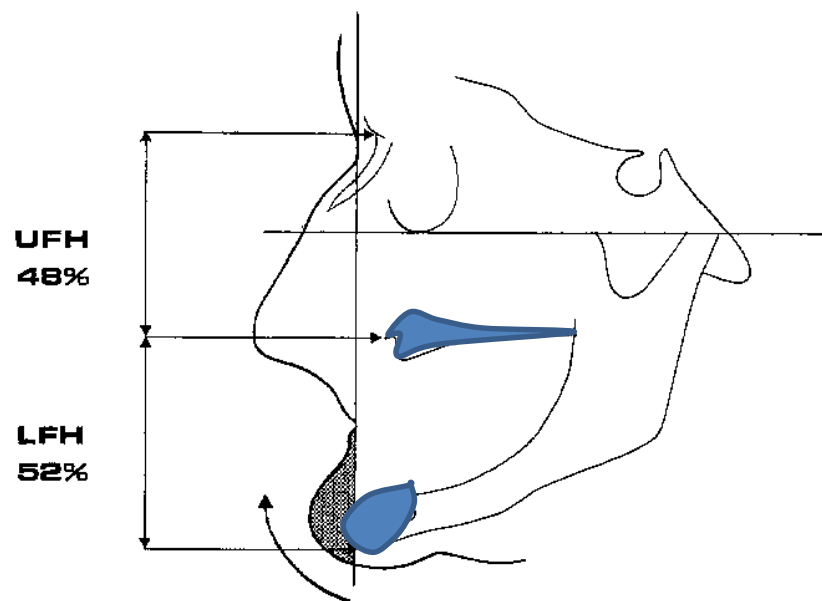
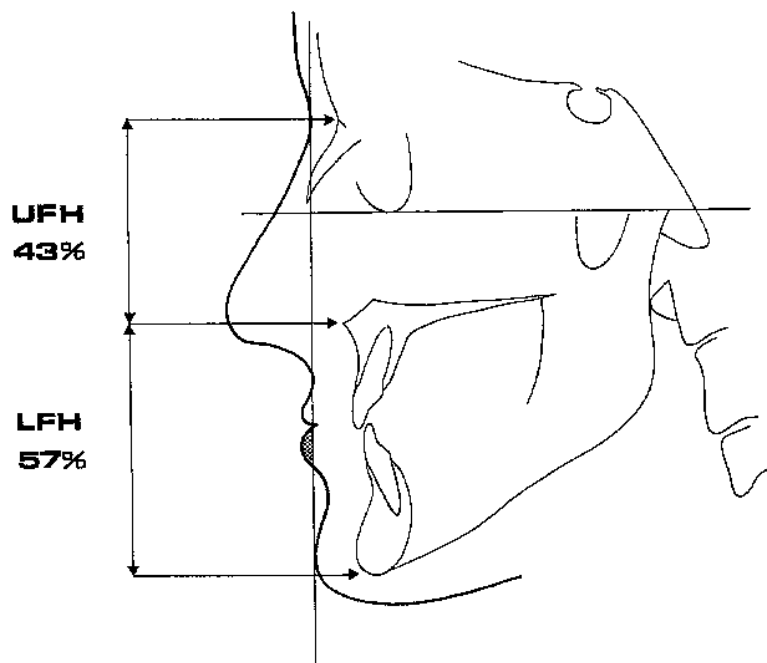
Anatómiai szempontok

A fog elvesztés és a következményes állcsont atrophia változásokat eredményez:

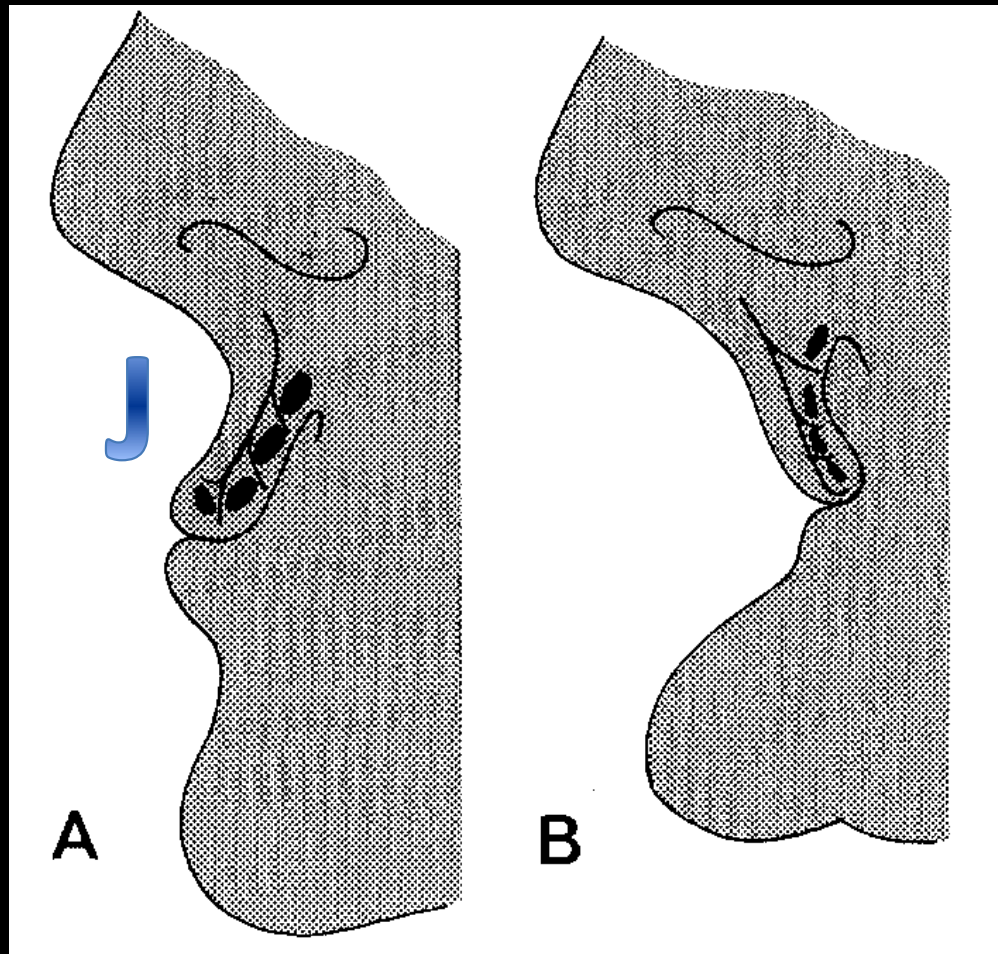
- az állcsontok egymáshoz való viszonyában
- az izomkapcsolatokban és az izmok funkciójában
- az orális nyálkahártya viszonyaiban
- az arc morfológiájában



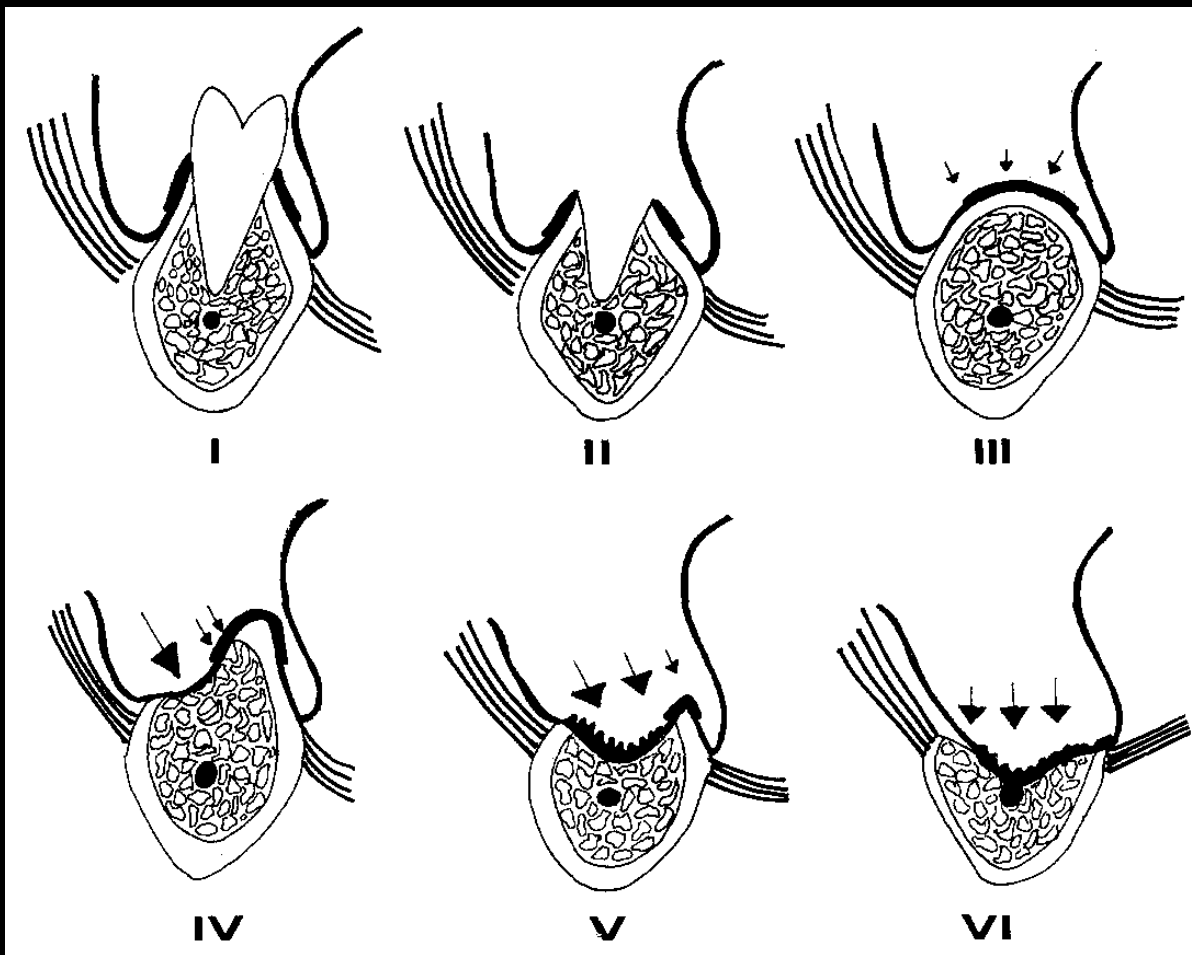
Anatómiai szempontok



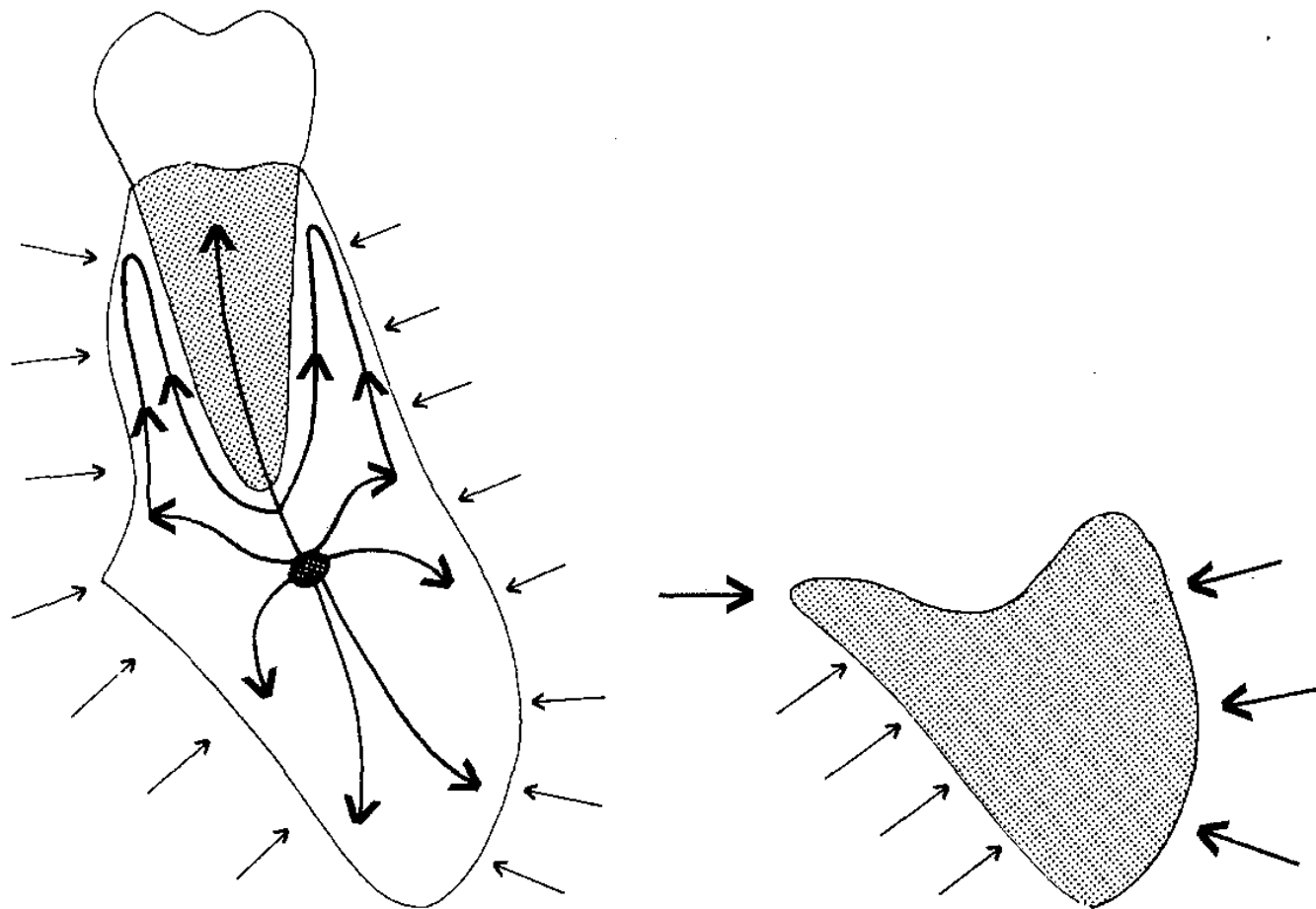
Anatómiai szempontok



Anatómiai szempontok



Anatómiai szempontok



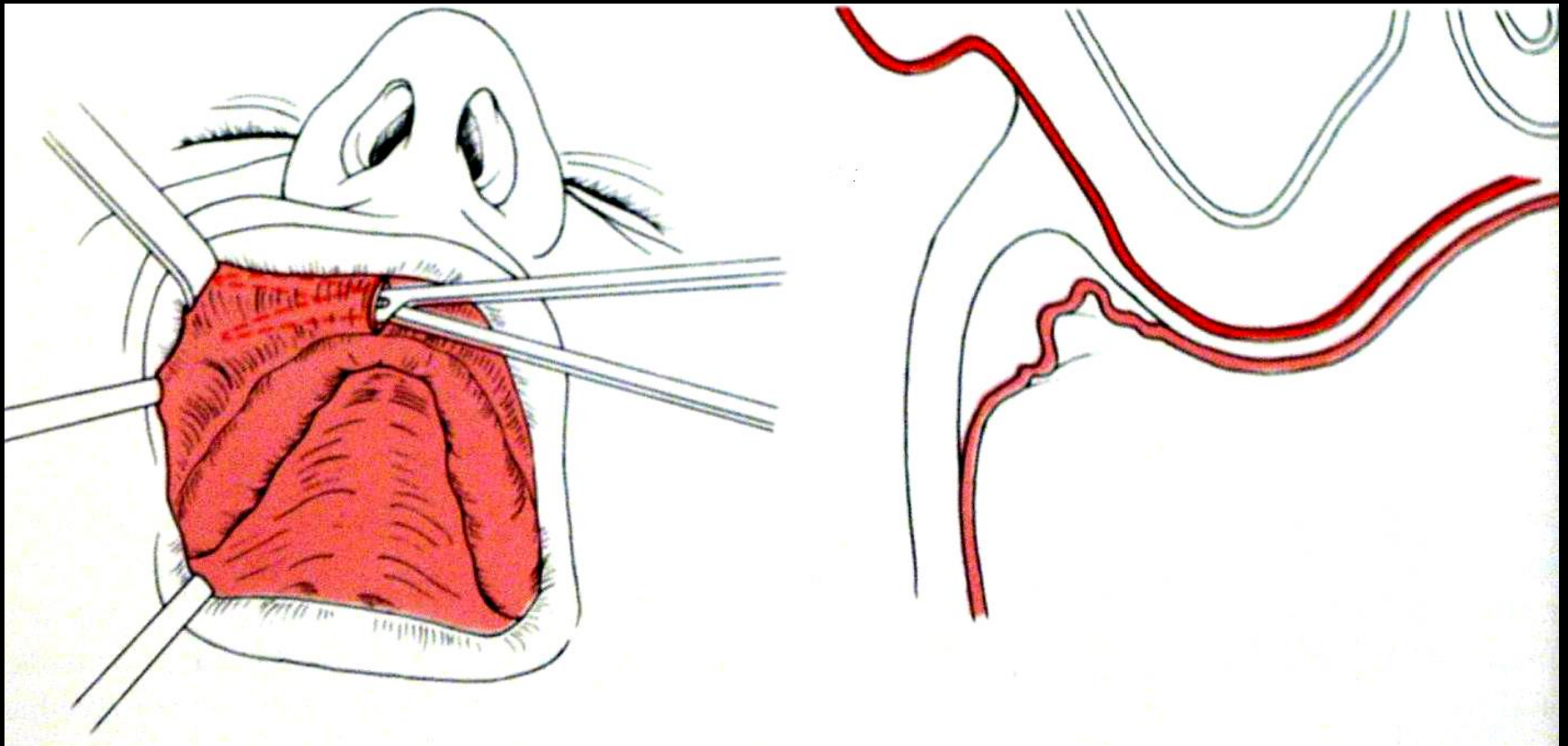
Preprotetikai műtétek

- lágyrész korrekció
- csontkorrekciók
- csontpótló műtétek
- (implantáció)

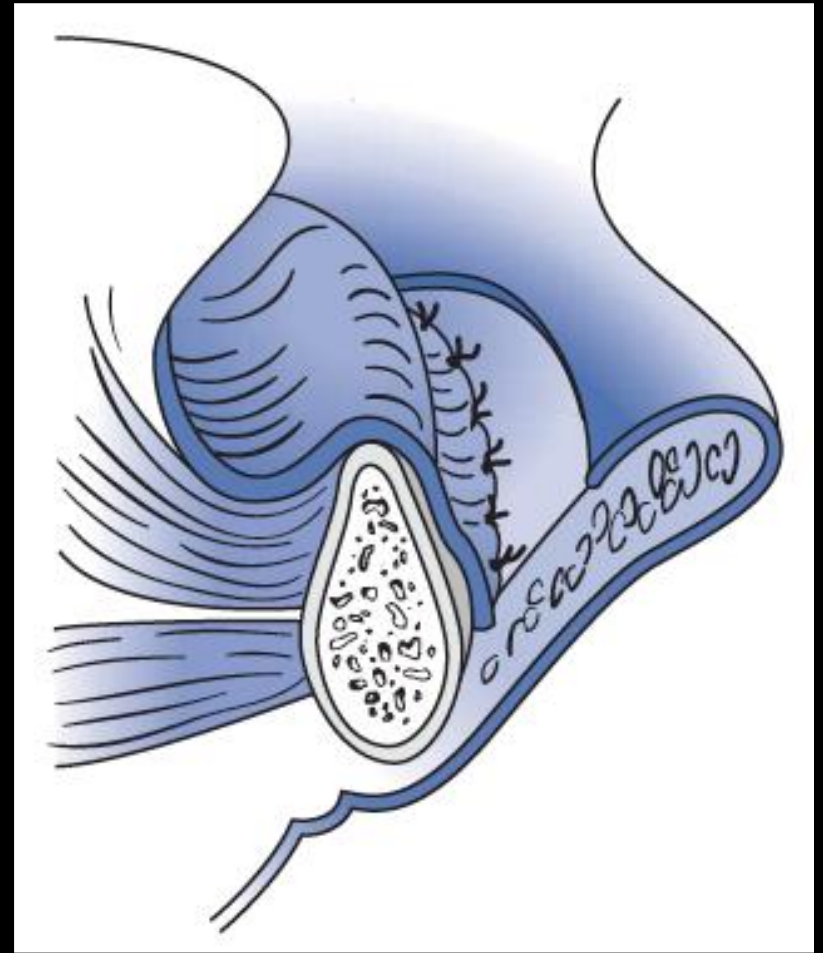
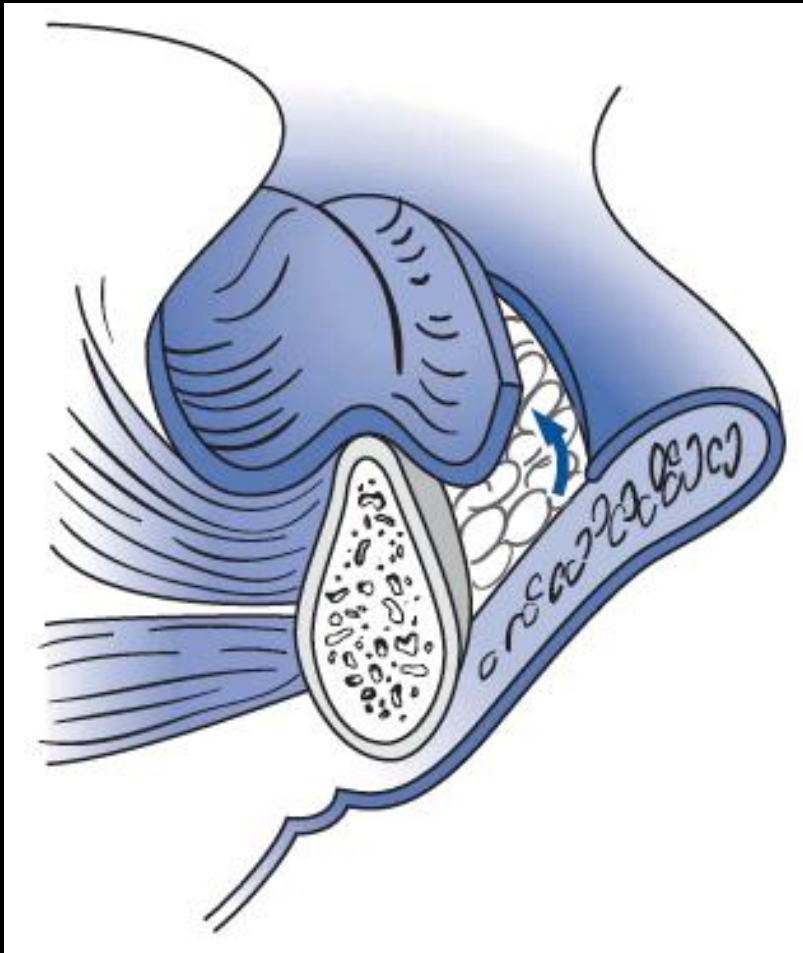
Lágyrész műtétek

- labialis, lingual frenulectomia (Z, Y plasztika)
- vestibulumplasztika
- szájfenék süllyesztése
- tuber maxillae redukciója
- lötyögő csontmag nélküli gerinc redukciója
- granuloma fissuratum eltávolítása
- papillaris hyperplasia eltávolítása

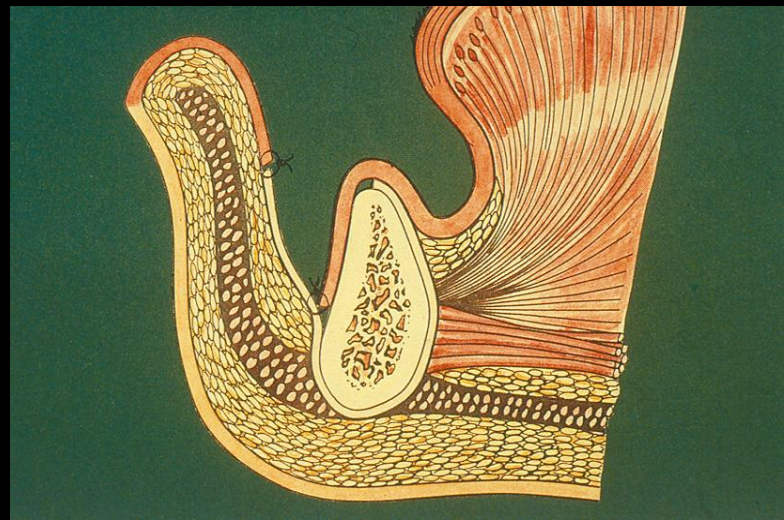
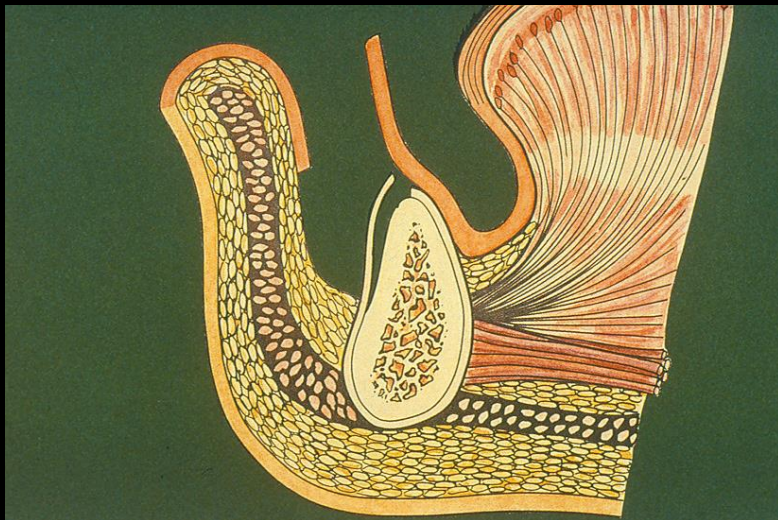
Vestibulumplastika – Submucosus



Vestibulumplastika – Kazanjian szerint



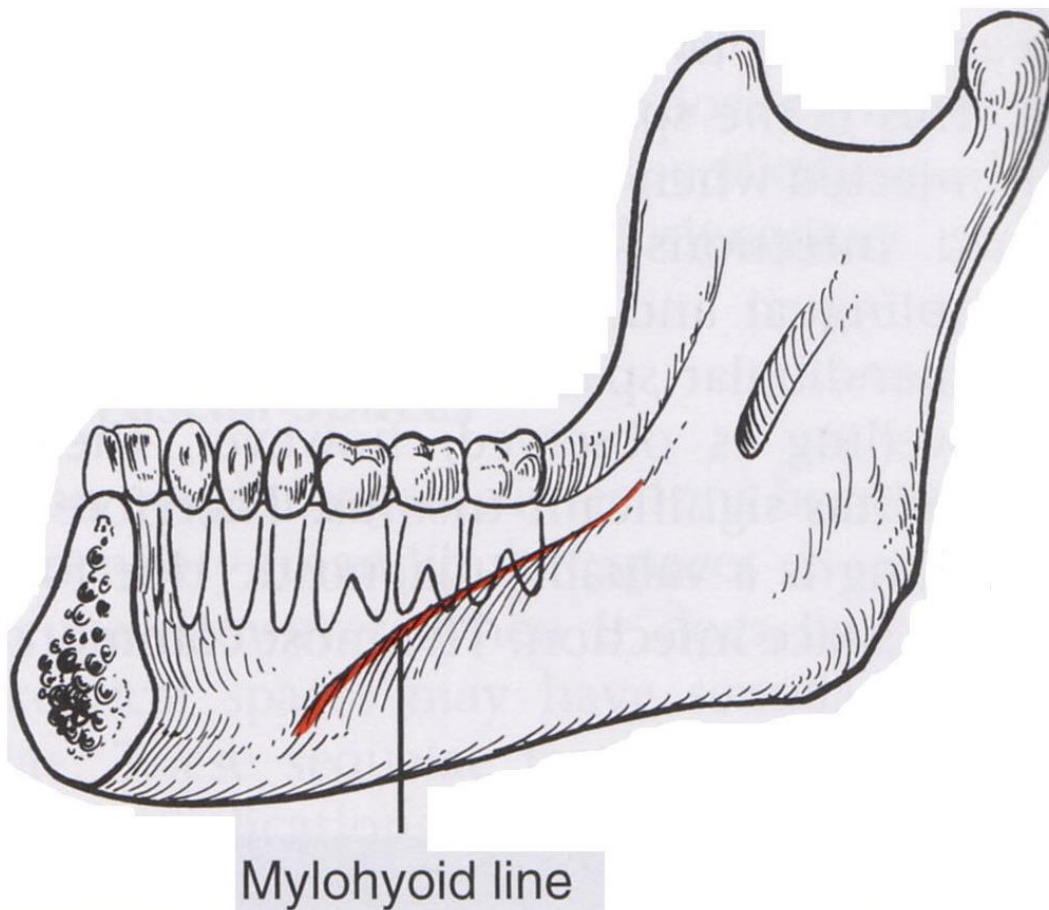
Vestibulumplastika – Edlan-Mejcher (1963)



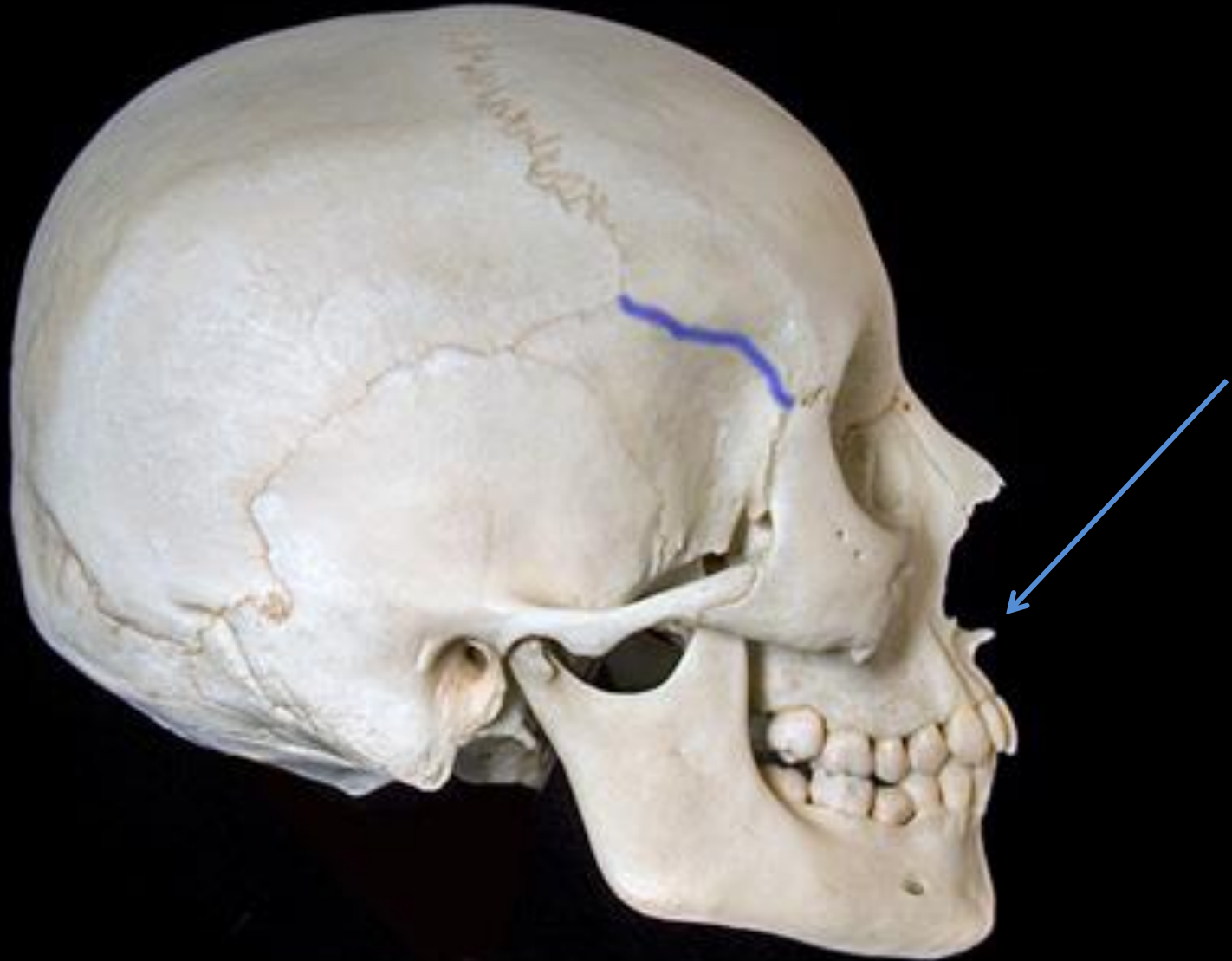
Csontkorrekciós műtétek

- a processus alveolaris plasztikája
- nervus alveolaris inferior áthelyezése
- tuber maxillae redukció
- torusok, exostosisok eltávolítása
- linea mylohyoidea redukciója
- spina nasalis anterior eltávolítása

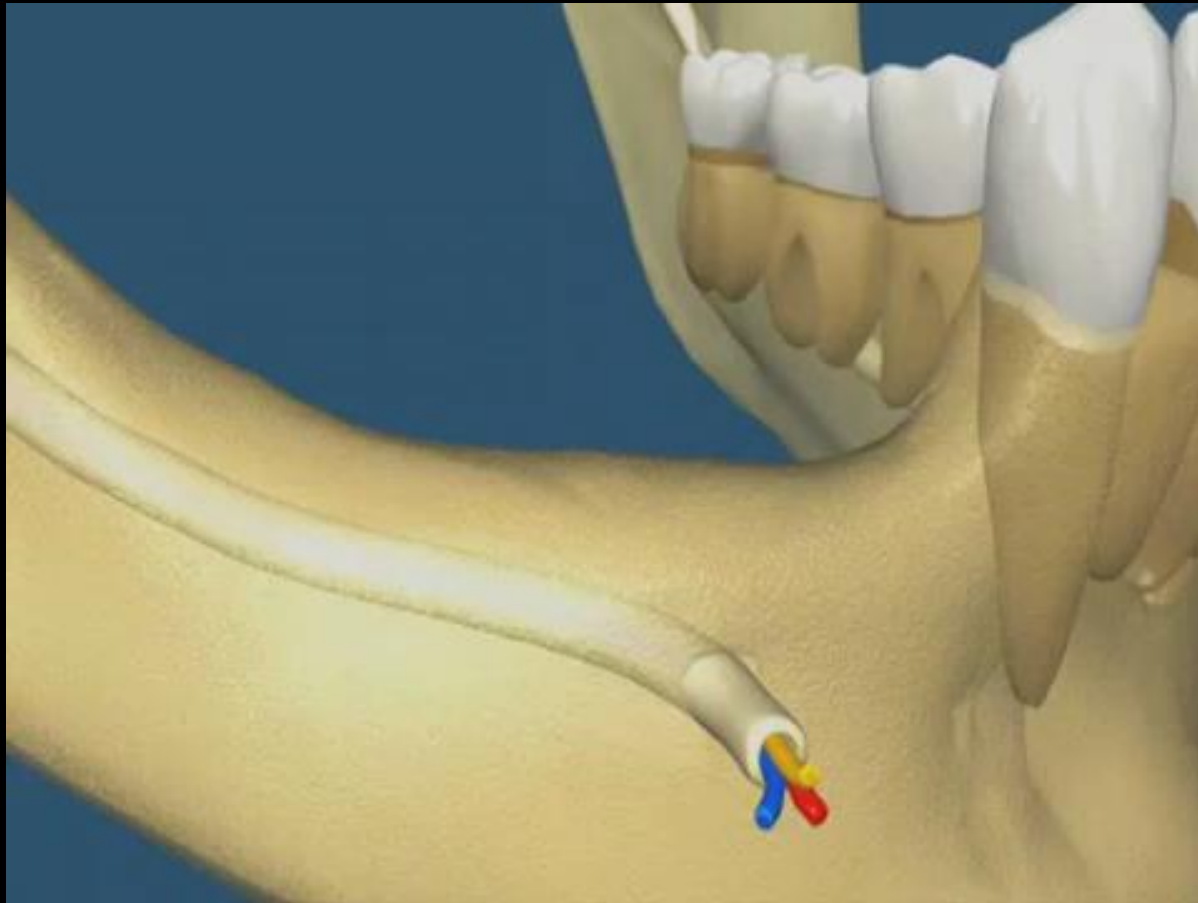
Linea mylohyoidea redukciója



Spina nasalis anterior eltávolítása



A nervus alveolaris inferior áthelyezése

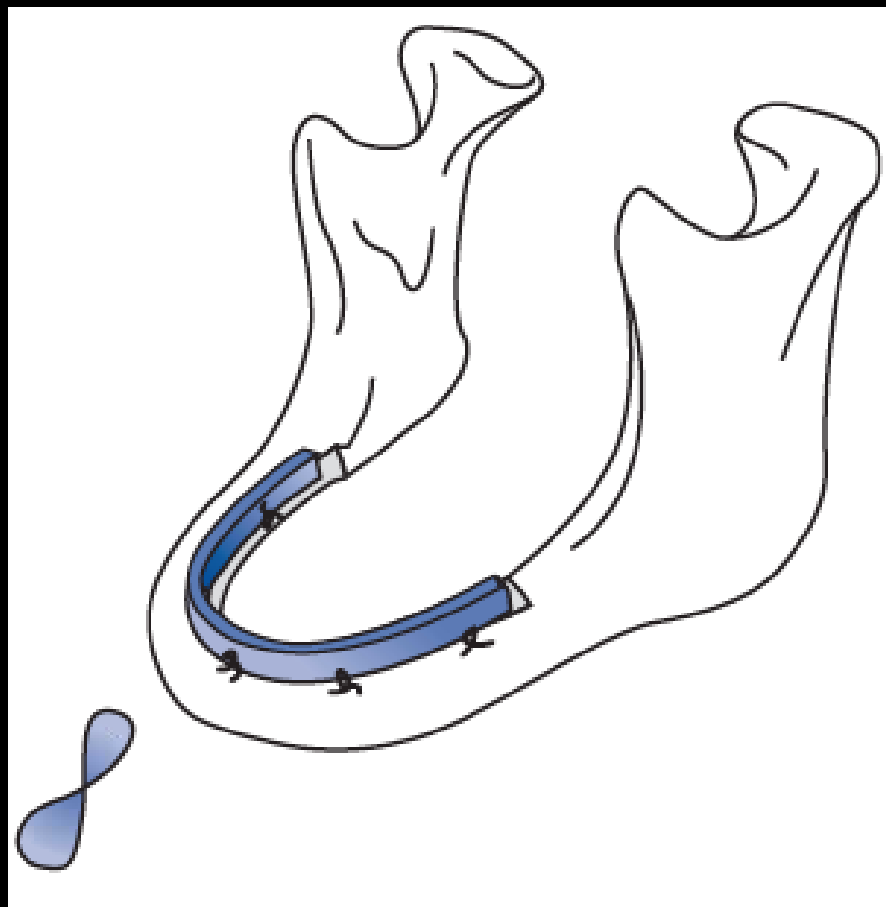


Csontpótló eljárások

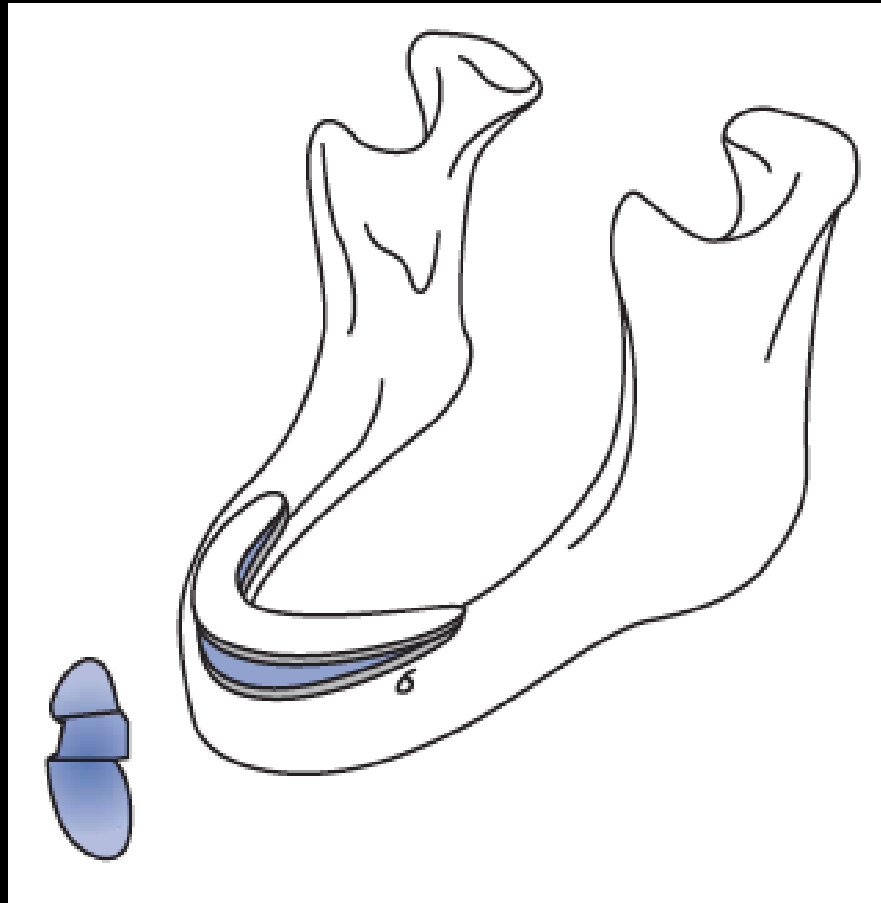
- autológ csonttal és/vagy csontpótló anyagokkal
 - állcsontgerinc augmentációja
 - sinus elevatio (implantáció)

AUTOLÓG
ALLOGÉN
ALLOPLASZTIKUS
XENOGÉN

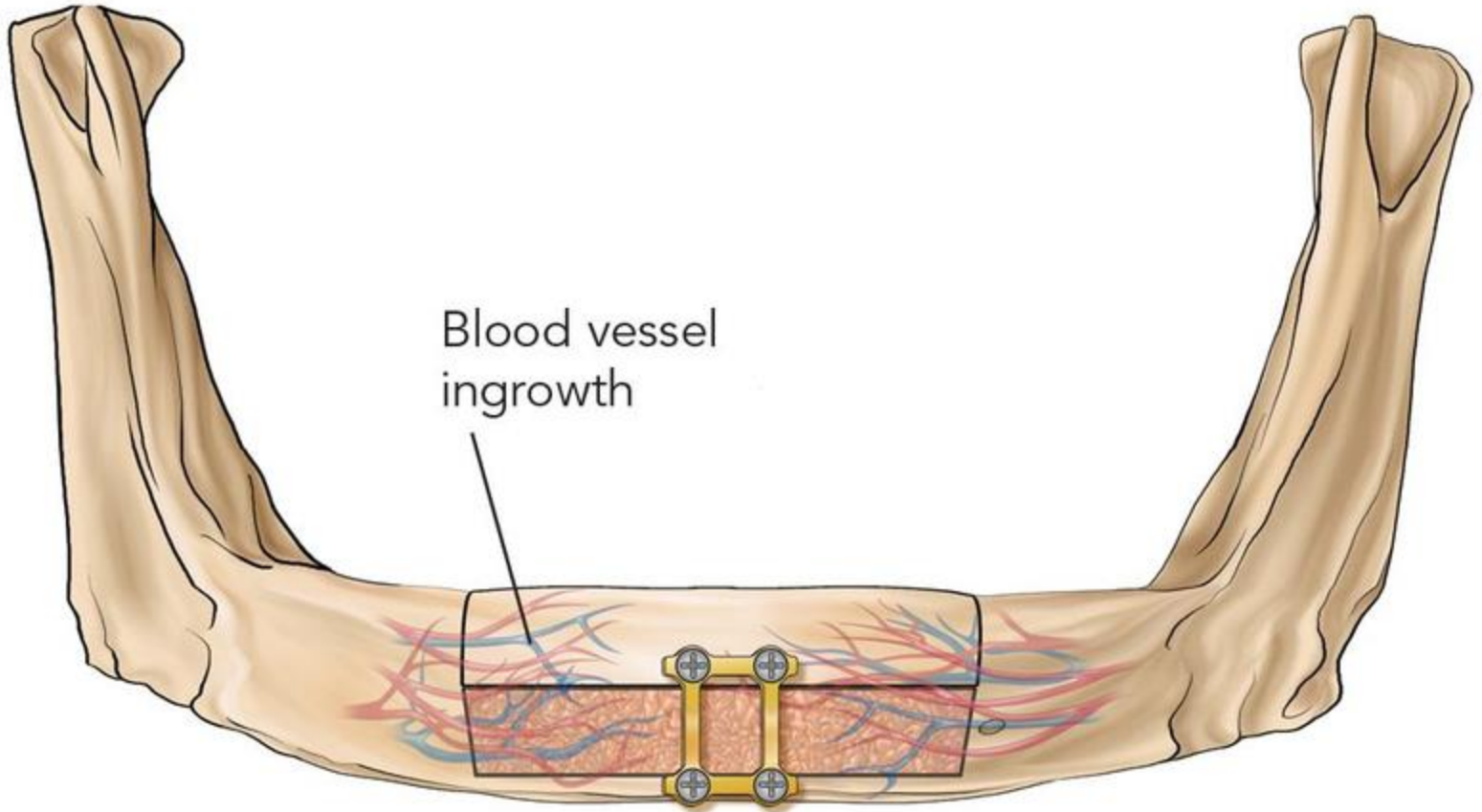
Vertikális osteotomia



Horizontális (szendvics) osteotomia



Blood vessel
ingrowth



Le Fort I. (Horsshoe) osteotomy

