

# ODONTOGÉN CISZTÁK KEZELÉSE

SE Arc-Állcsont-Szájsebészeti és Fogászati Klinika  
BUDAPEST



# DEFINÍCIÓ

**Kötőszövetes** fallal bíró, **hámmal** bélelt tömlő, amely üregét legtöbbször **folyadék** tölti ki.

- A ciszta **fejlődési rendellenességből** származó, valamint **gyulladásos** eredetű daganatszerű képlet
- Nem daganat, mert növekedése nem sejtproliferáció következménye



# CISZTÁK OSZTÁLYOZÁSA (WHO)

## FEJLŐDÉSI RENDELLENESSÉG OKOZTA

### Odontogén

- ❑ Follicularis ciszta
- ❑ Primordialis ciszta / Keratociszta
- ❑ Perinatalis ciszta
- ❑ Ciszta gingivalis adulta
- ❑ Ciszta eruptionis

### Nem odontogén (fissurális)

- ❑ Can. inc. ciszta
- ❑ Ciszta globulomaxillaris
- ❑ Ciszta mediana palati és mand.

## GYULLADÁS OKOZTA

- ❑ Radicularis ciszta
- ❑ Residualis ciszta
- ❑ Parodontalis ciszta

## Pseudociszták

- ❑ Traumás csontciszta
- ❑ Aneurizmás csontciszta
- ❑ Idiopátiás csontciszta

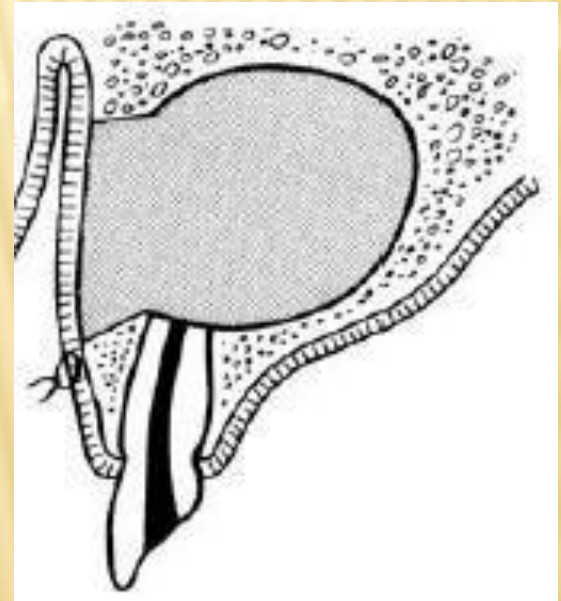
## Lágyrészciszták

- ❑ Nyaki ciszta
- ❑ Dermoid ciszta
- ❑ Nyálmirigyciszta
- ❑ Arcüreg nyh. ciszta
- ❑ Nasolabiális ciszta

# CISZTÁK MŰTÉTI TERÁPIÁJA

## 1. **Cisztektómia** (Partsch II)

- Cisztatok teljes eltávolítása a seb zárásával
- Gyógyulás:
  - a) Saját koagulum
  - b) A koagulum szervülését elősegítő anyagok (pl. PRP, zselatin- v. fibrinszivacs, HA, TCP)





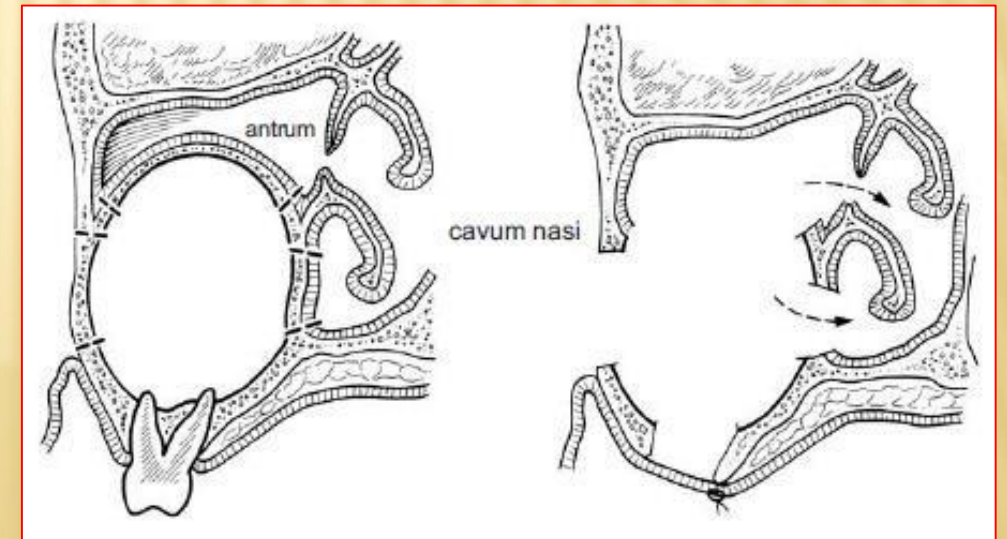
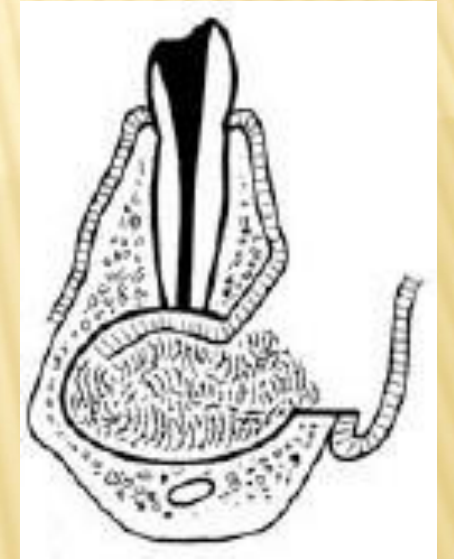
# CISZTÁK MŰTÉTI TERÁPIÁJA

## 2 **Cisztosztómia** (Partsch I)

→ **Orális**

- a) Cisztatok részleges eltávolítása lebeny befektetéssel
- b) Cisztatok teljes eltávolítása
- c) Obturátor /DEKOMPRESSZIÓ/

→ **Antro-nasalis**



# FOGALMAK

**Cystostomia:** a cysta üregét a szájüreg, esetenként az orr- vagy az arcüreg melléküregévé alakítjuk. Cystatok teljes vagy részleges eltávolítása, nyh.lebeny befektetése.

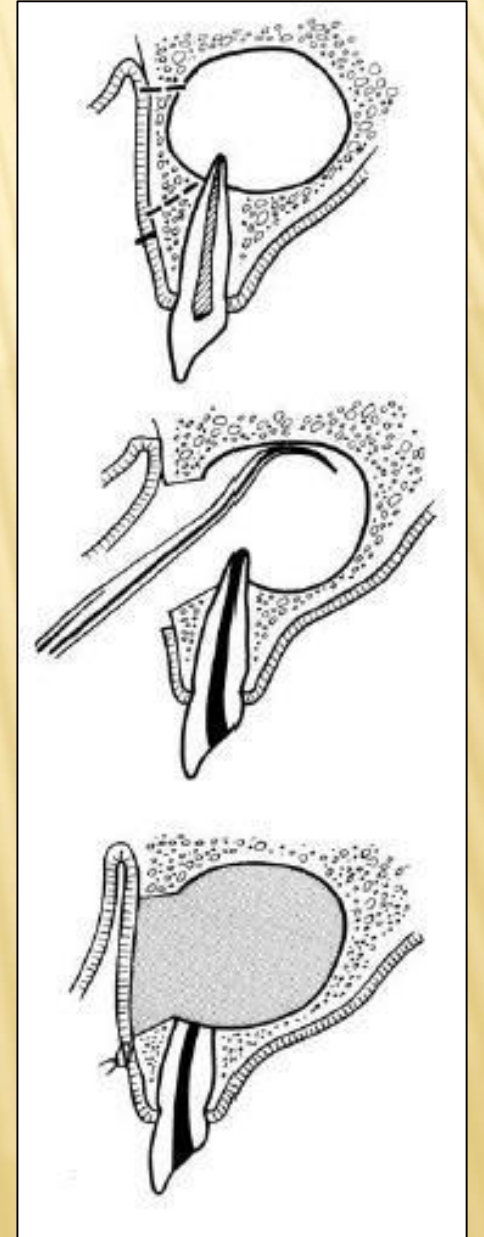
**Marsupialisatio:** a cysta és környezete között állandó összeköttetés létesítése - gézcsík, obturátor. Cystectomy előkészítése.

**Dekompresszió:** a cysta által a környezetére kifejtett nyomás megszüntetése.



# CISZTEKTÓMIA (PARTSCH II)

1. Mucoperiosteális lebeny preparálása
2. Csontablak készítése
3. Ciszta hámbélésének eltávolítása
4. Lebeny zárása, per primam

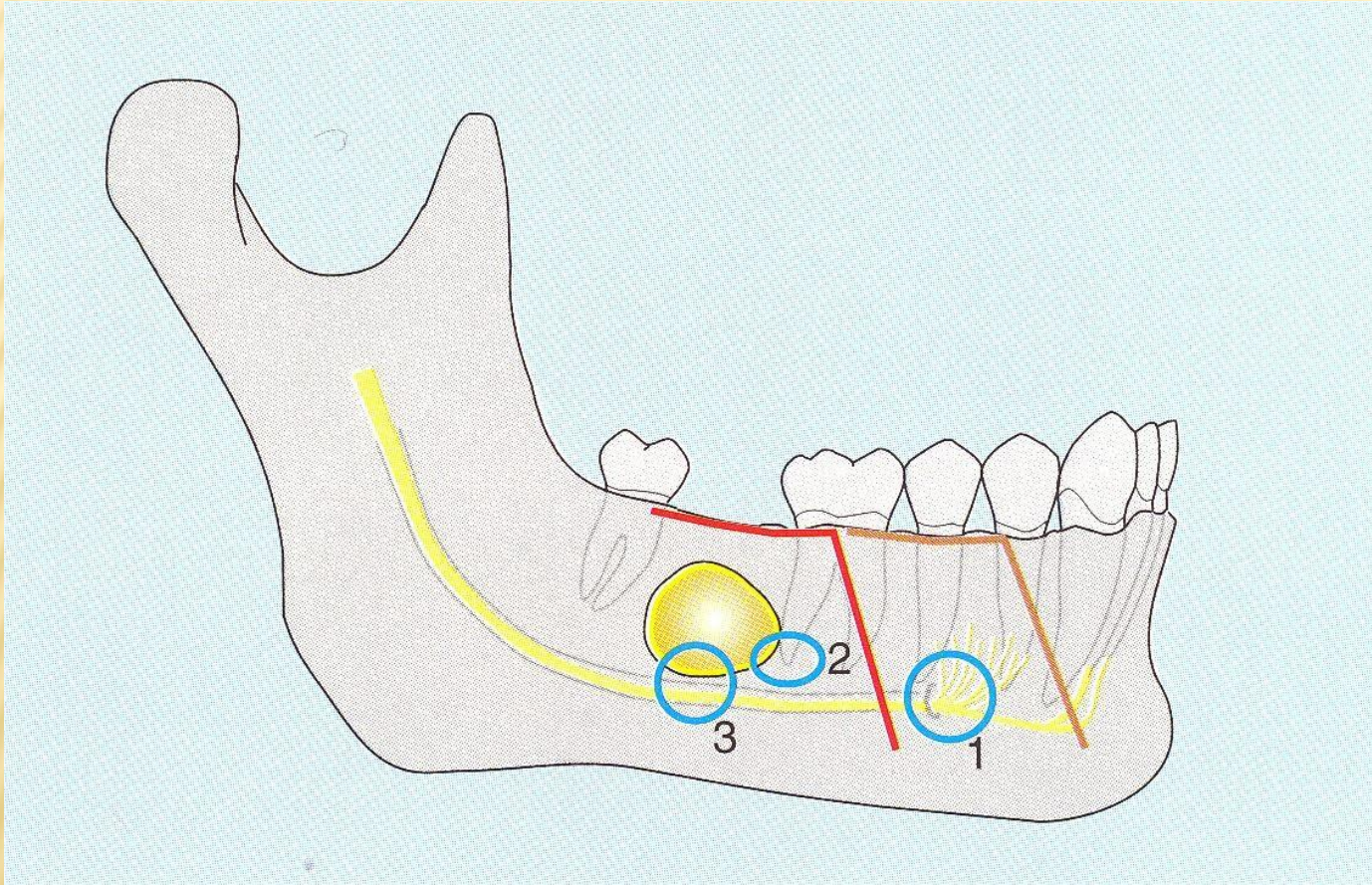


# CISZTEKTÓMIA **KONTRAINDIKÁCIÓI**

1. 2 cm-nél nagyobb átmérőjű ciszta - koagulum stabilitása (csontpótló anyag alkalmazása nélkül)
2. Az eltávolítás fontos **anatómiai képleteket** veszélyeztet
3. **Follicularis ciszta** esetén, ha a fog áttörése várható
4. **Purulens** gyulladás esetén



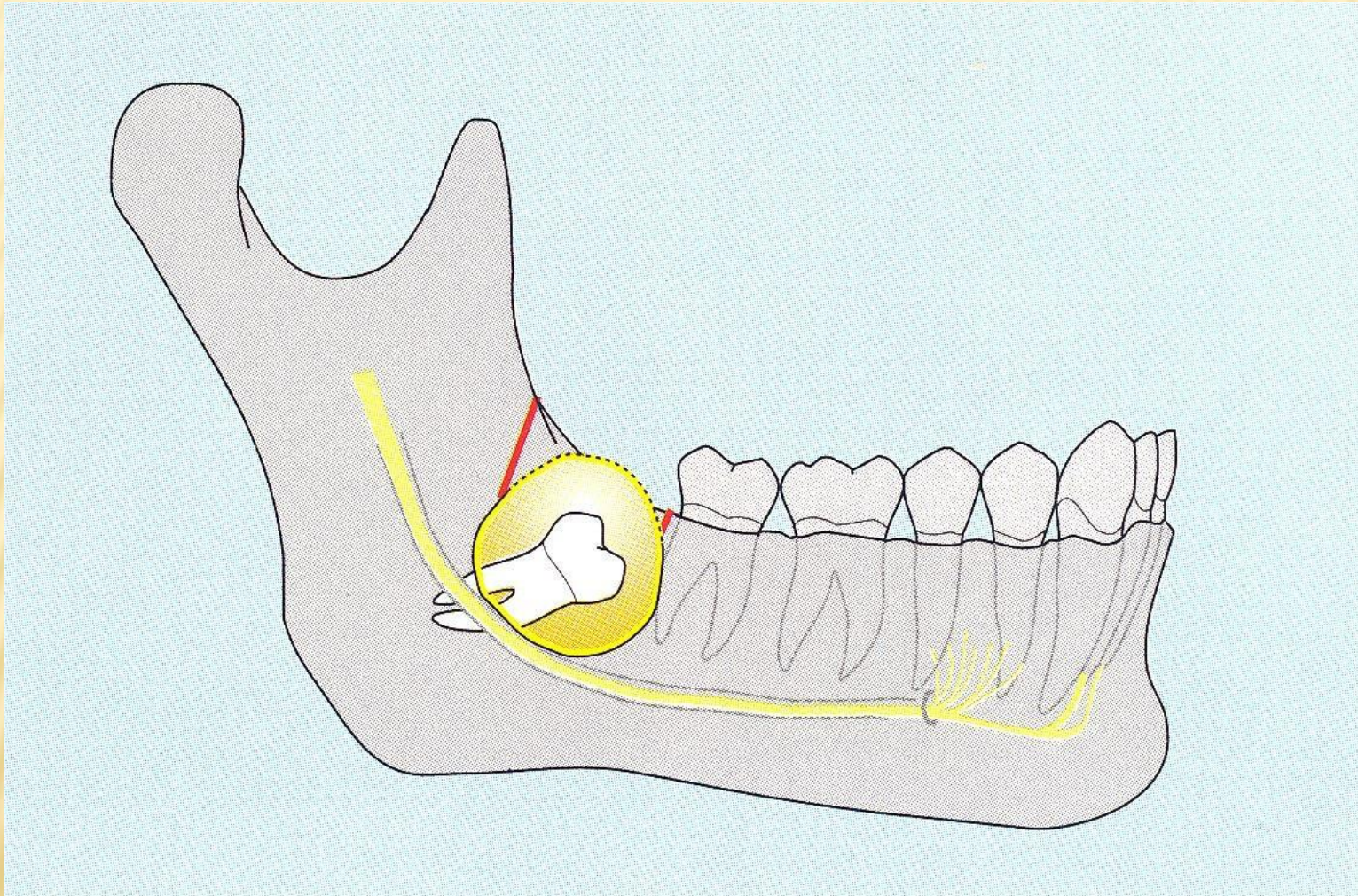
# KOMPLIKÁCIÓK CISZTEKTÓMIA SORÁN



1. Foramen mentale
2. Apex
3. Canalis mandibulae

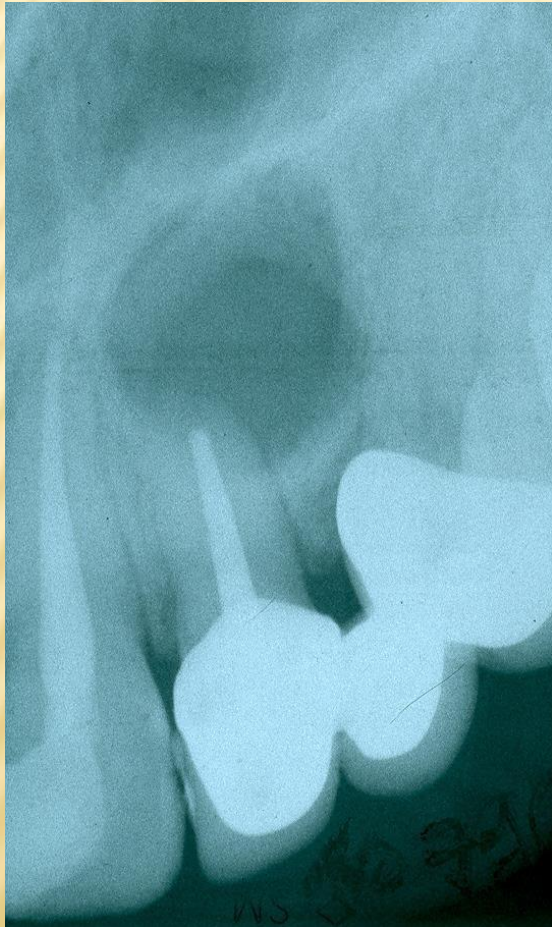


# CISZTEKTÓMIA FOLLICULÁRIS CISZTA ESETÉN

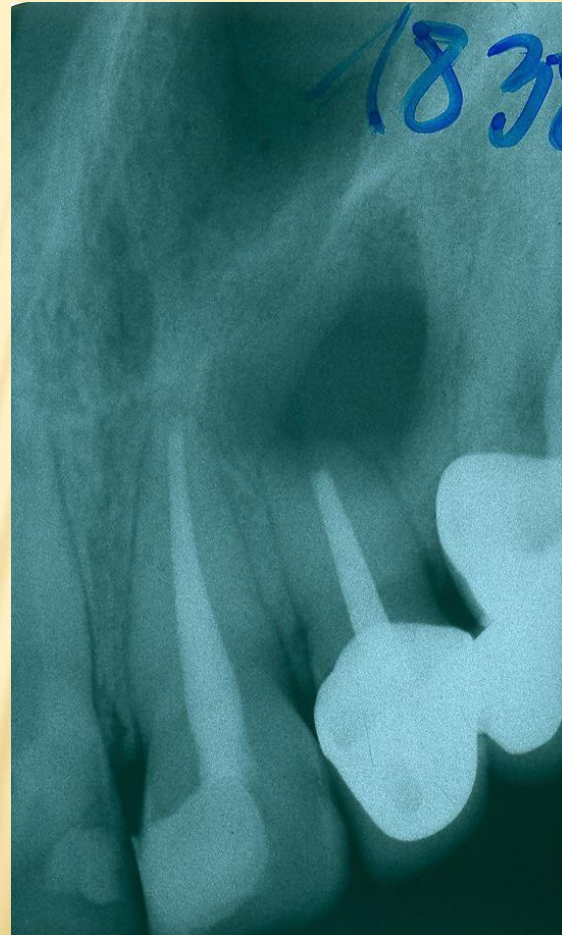




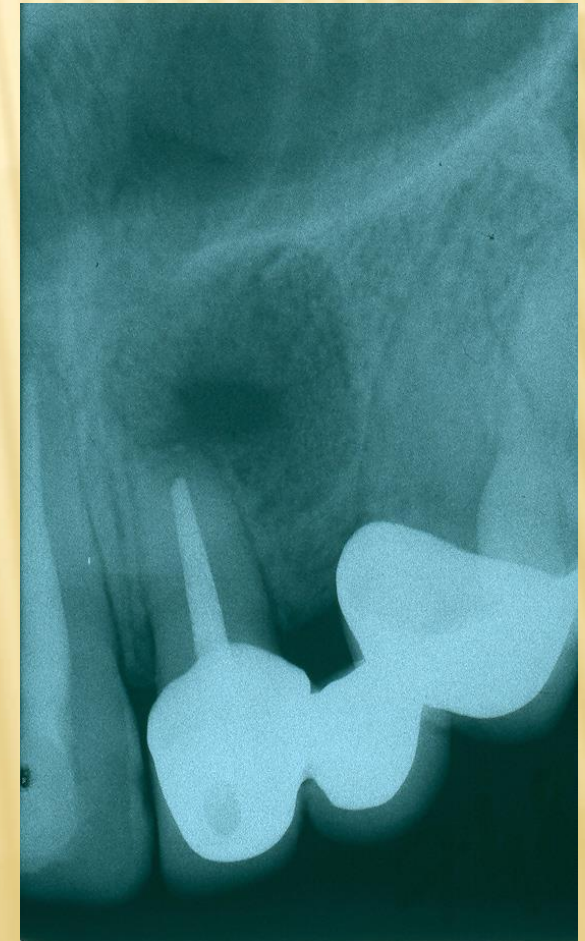
# GYÓGYULÁSI FOLYAMAT RADICULÁRIS CISZTA ELTÁVOLTÁS UTÁN



2002.11.



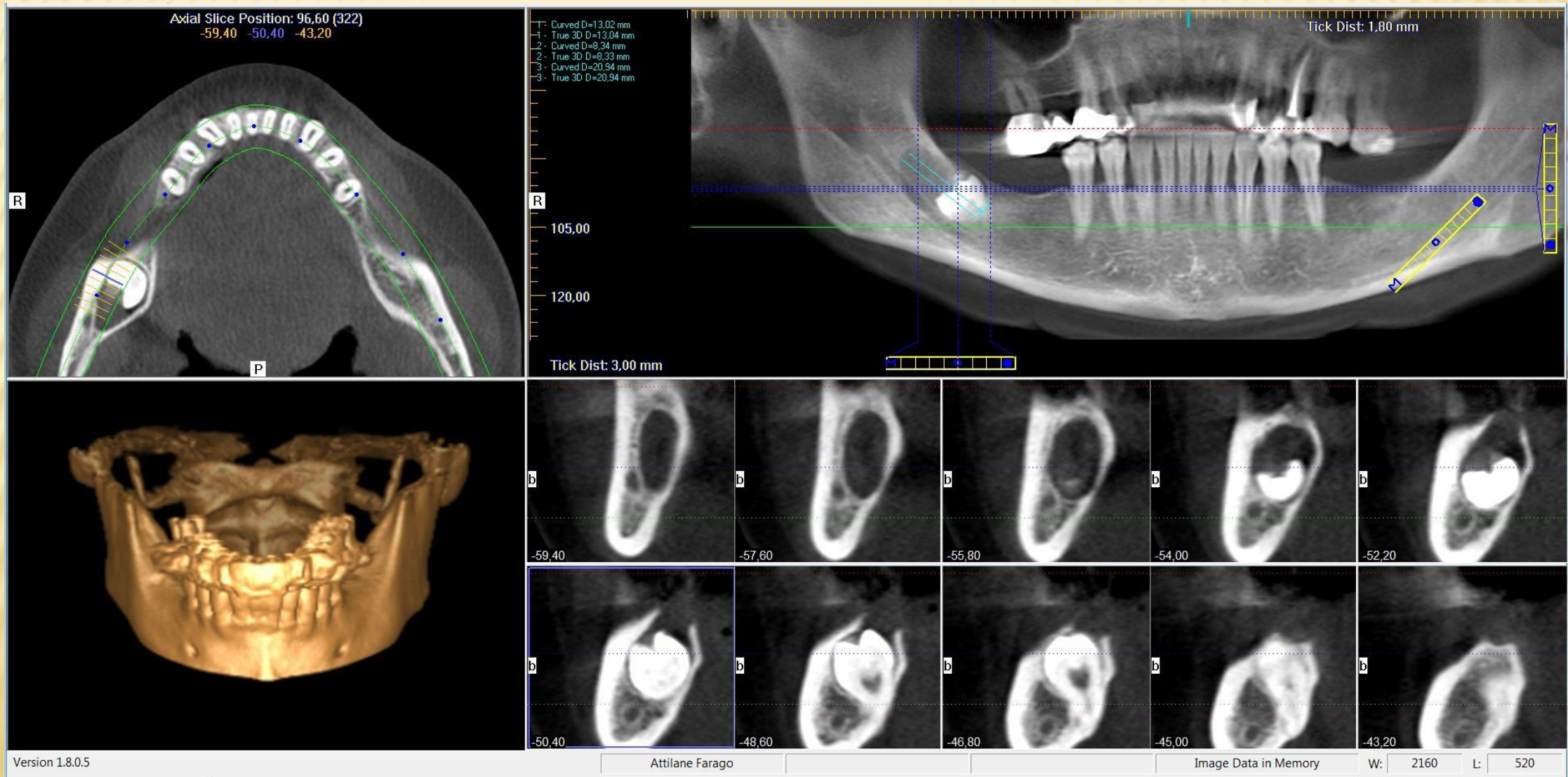
2003.02.



2003.07.

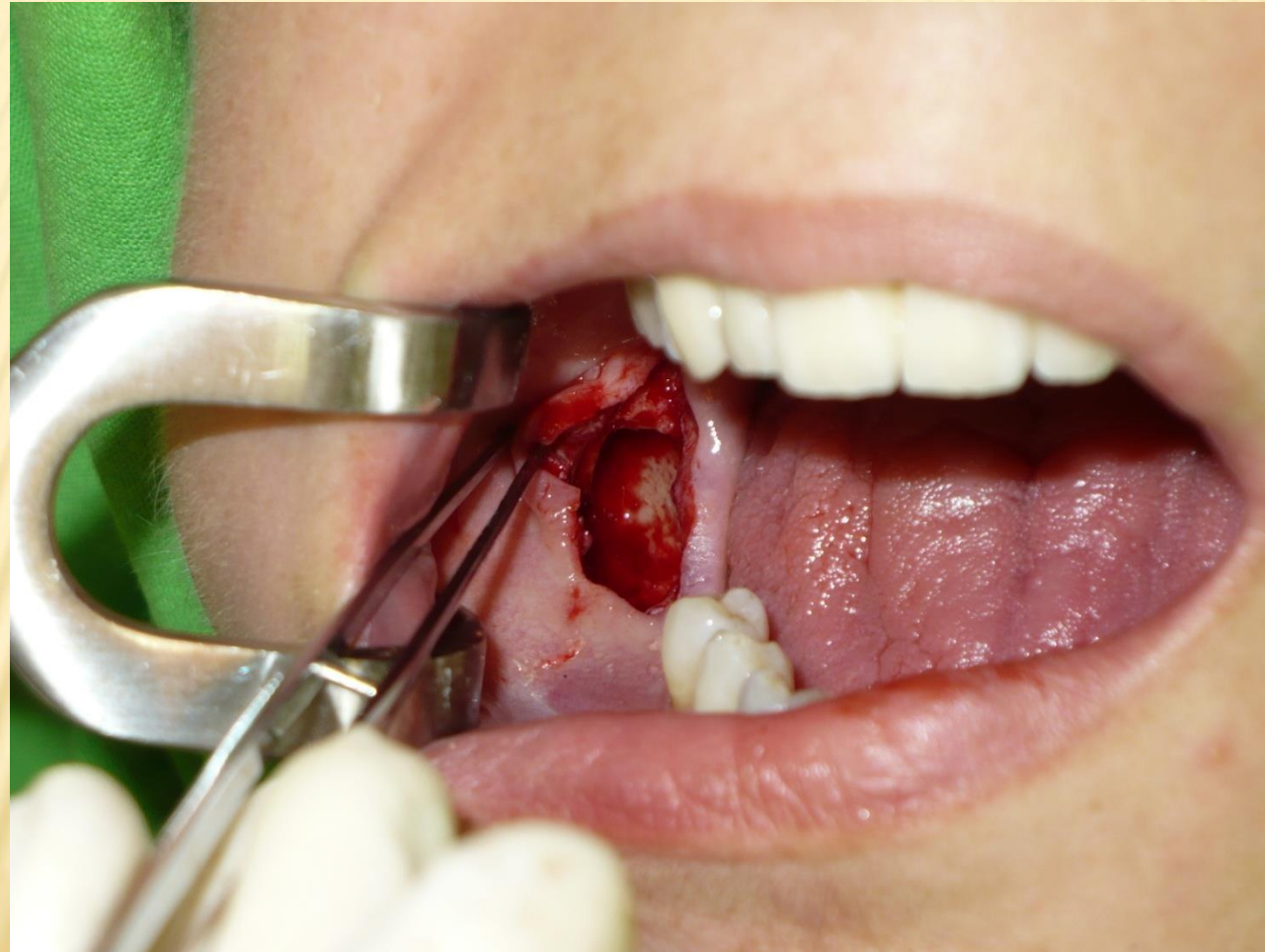

# CISZTEKTÓMIA FOLLICULÁRIS CISZTA ESETÉN



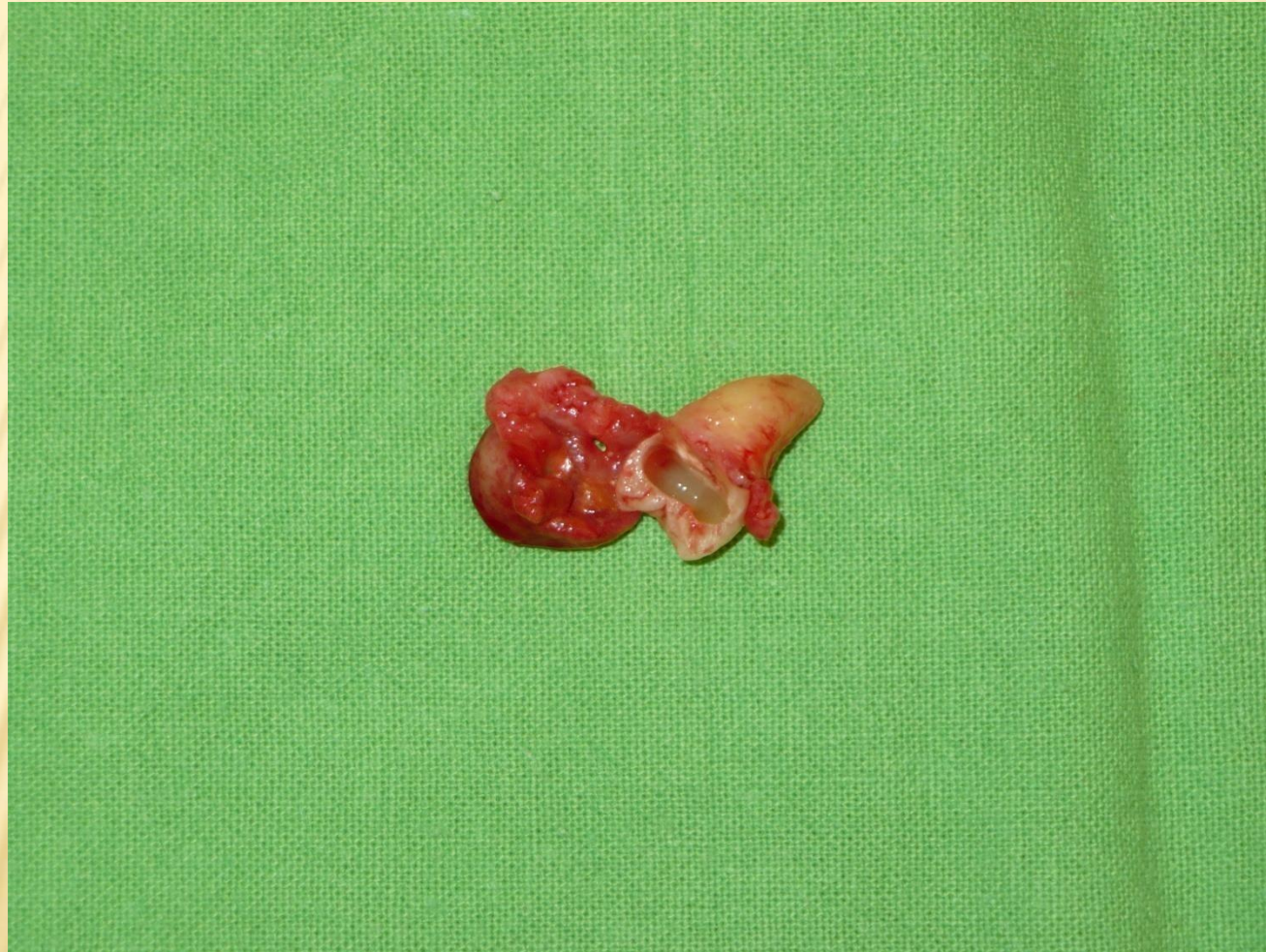

# CISZTEKTÓMIA FOLLICULÁRIS CISZTA ESETÉN



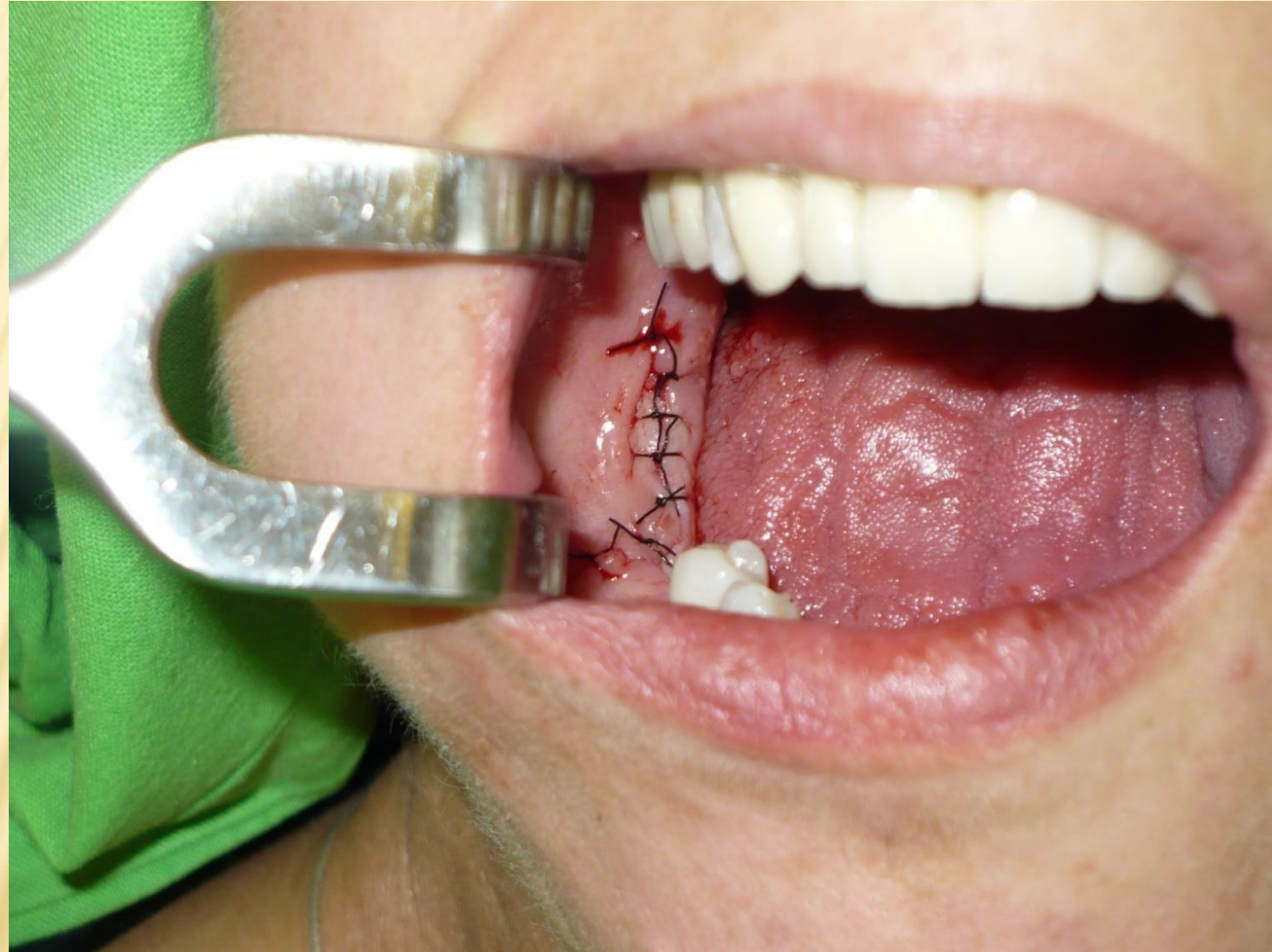

# CISZTEKTÓMIA FOLLICULÁRIS CISZTA ESETÉN



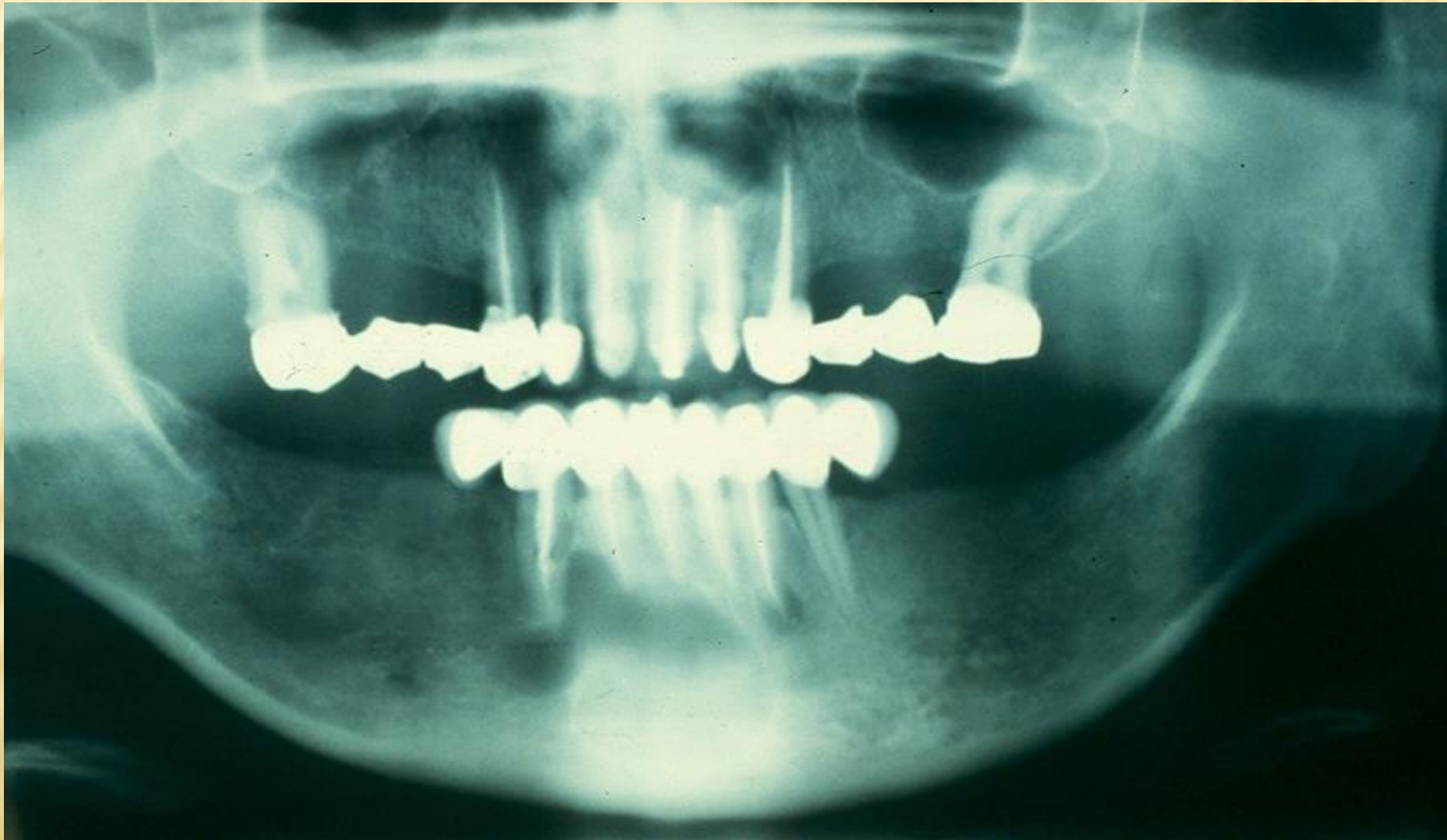


# CISZTEKTÓMIA FOLLICULÁRIS CISZTA ESETÉN



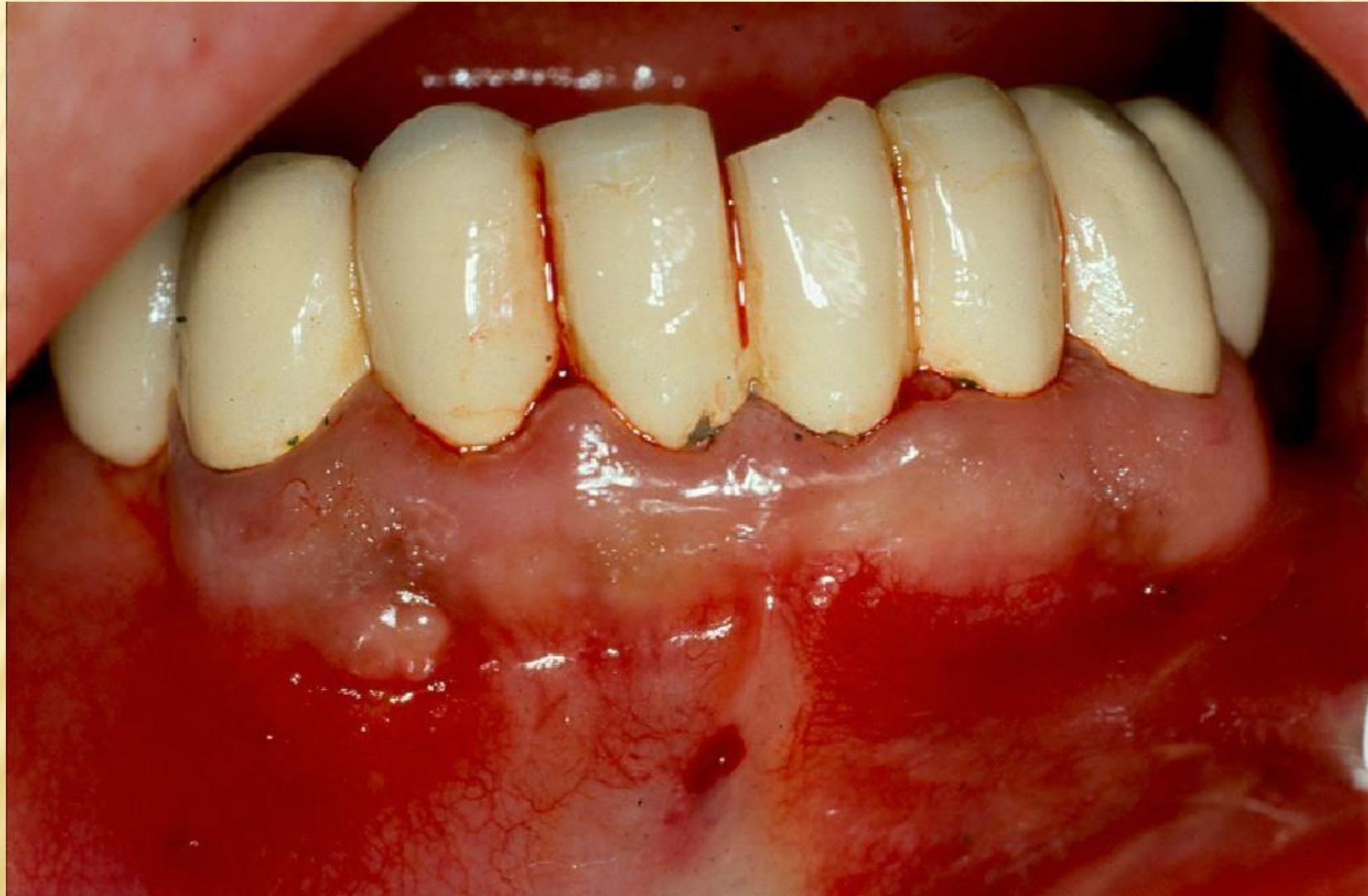

# CISZTEKTÓMIA **RADICULARIS CISZTA** ESETÉN



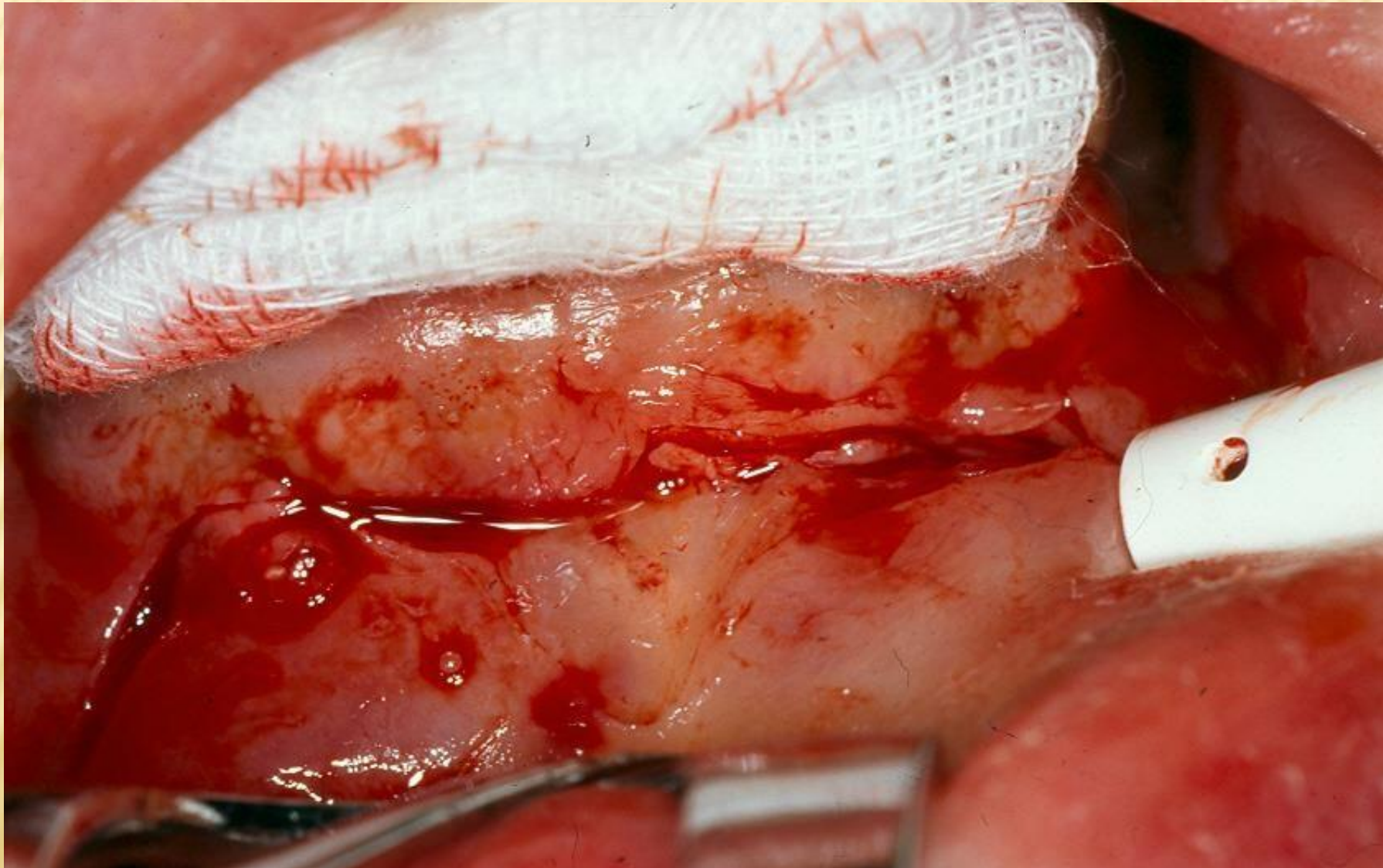


# CISZTEKTÓMIA **RADICULARIS CISZTA** ESETÉN



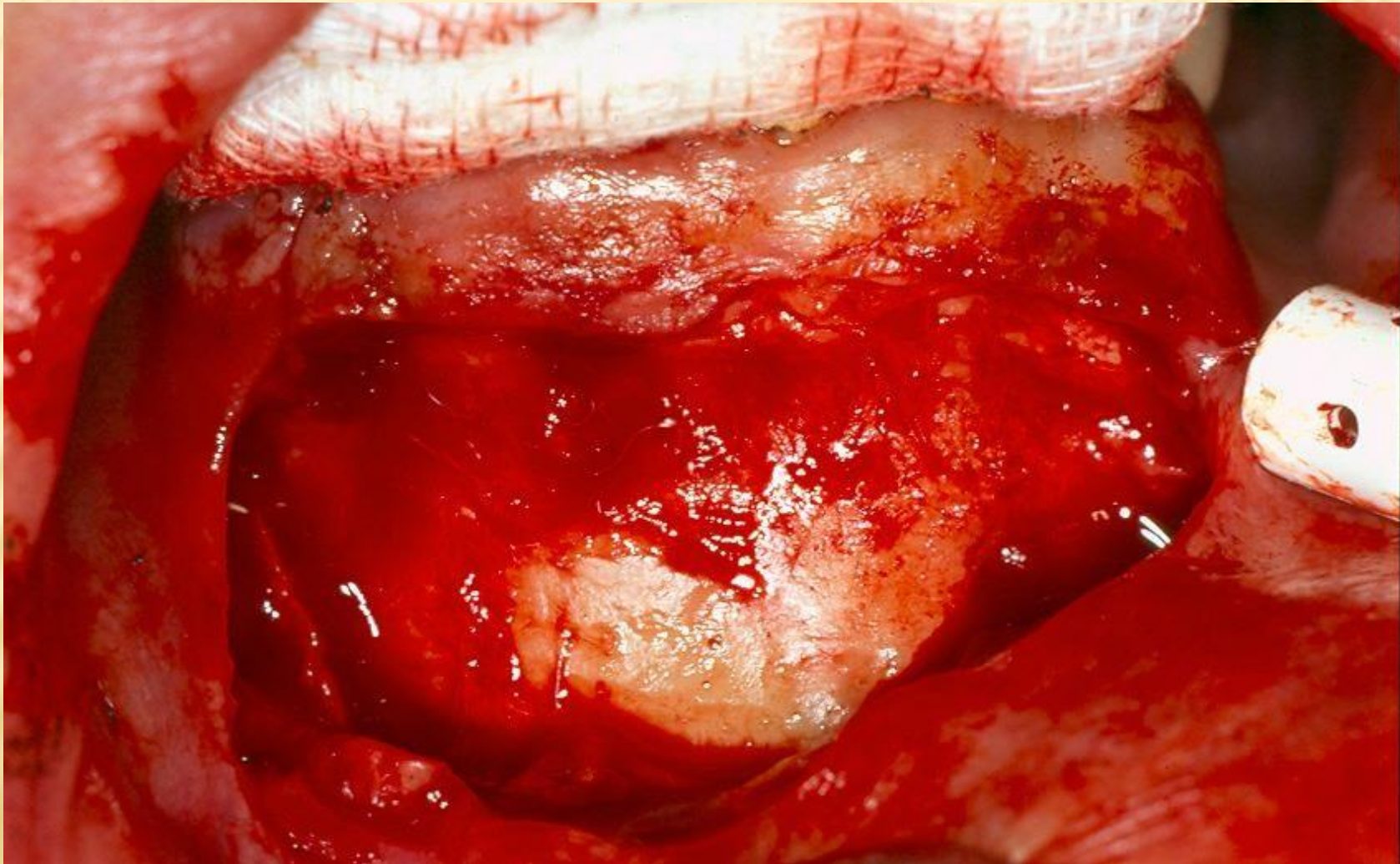


# CISZTEKTÓMIA **RADICULARIS CISZTA** ESETÉN



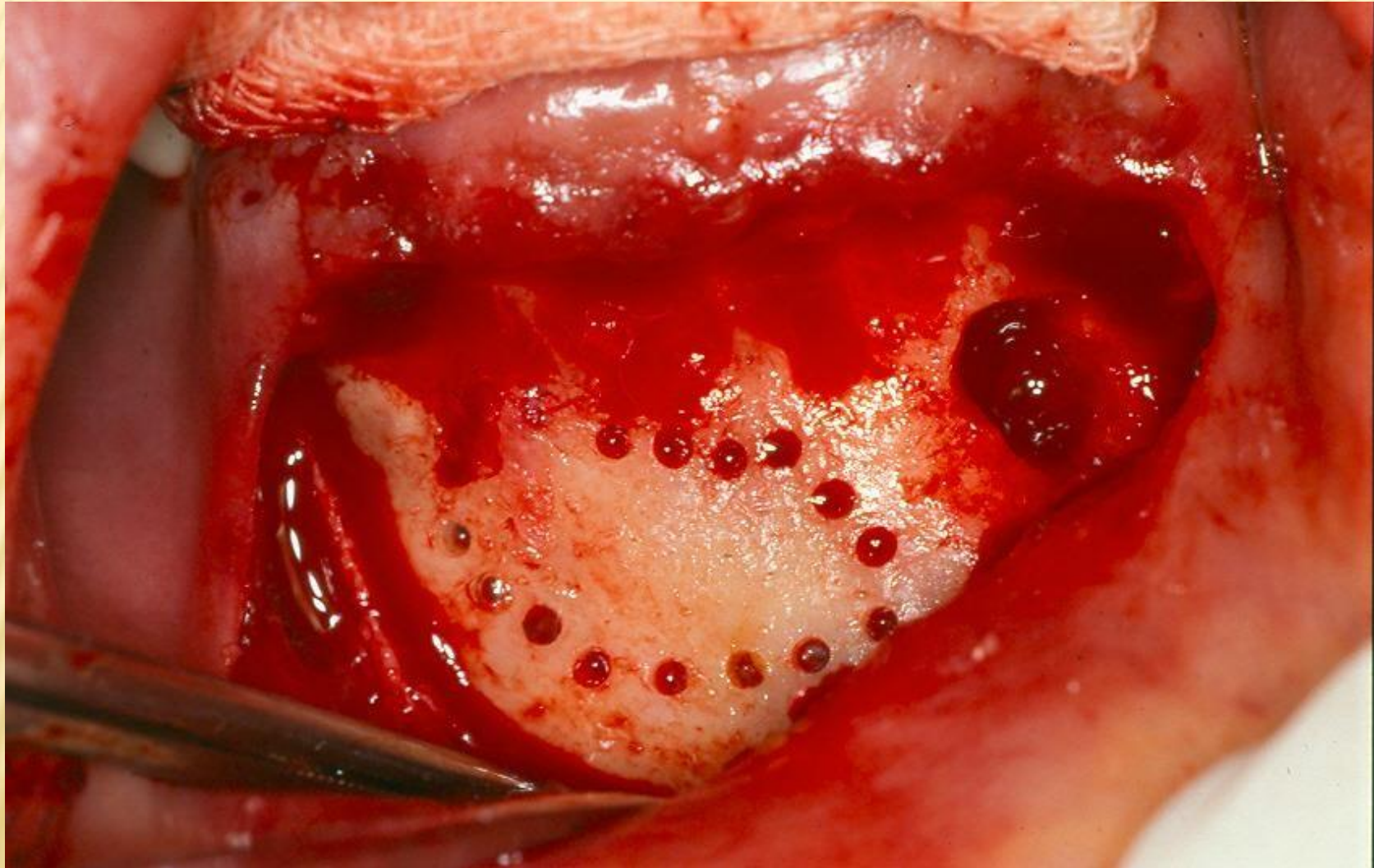


# CISZTEKTÓMIA **RADICULARIS CISZTA** ESETÉN



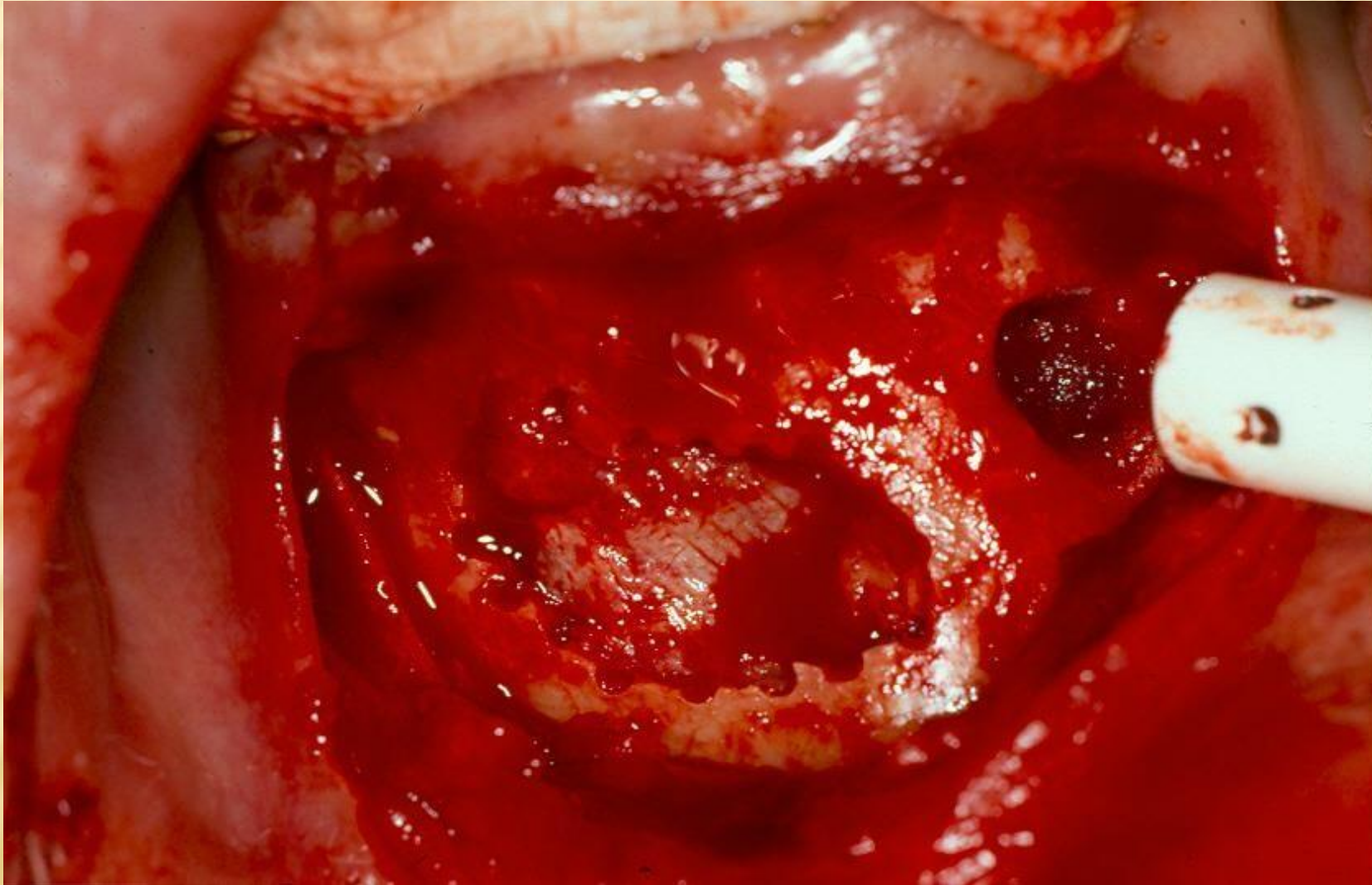


# CISZTEKTÓMIA **RADICULARIS CISZTA** ESETÉN



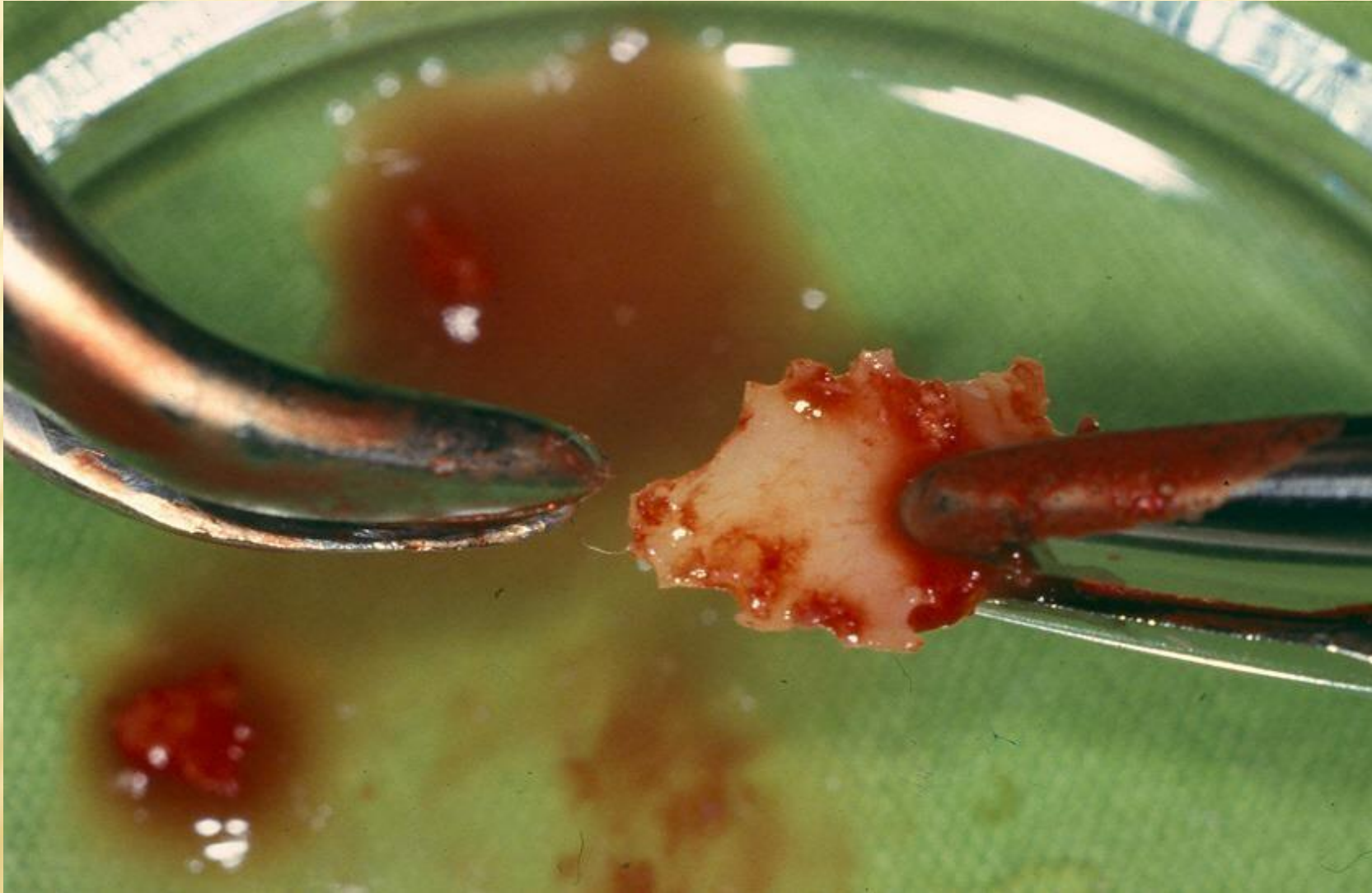


# CISZTEKTÓMIA **RADICULARIS CISZTA** ESETÉN



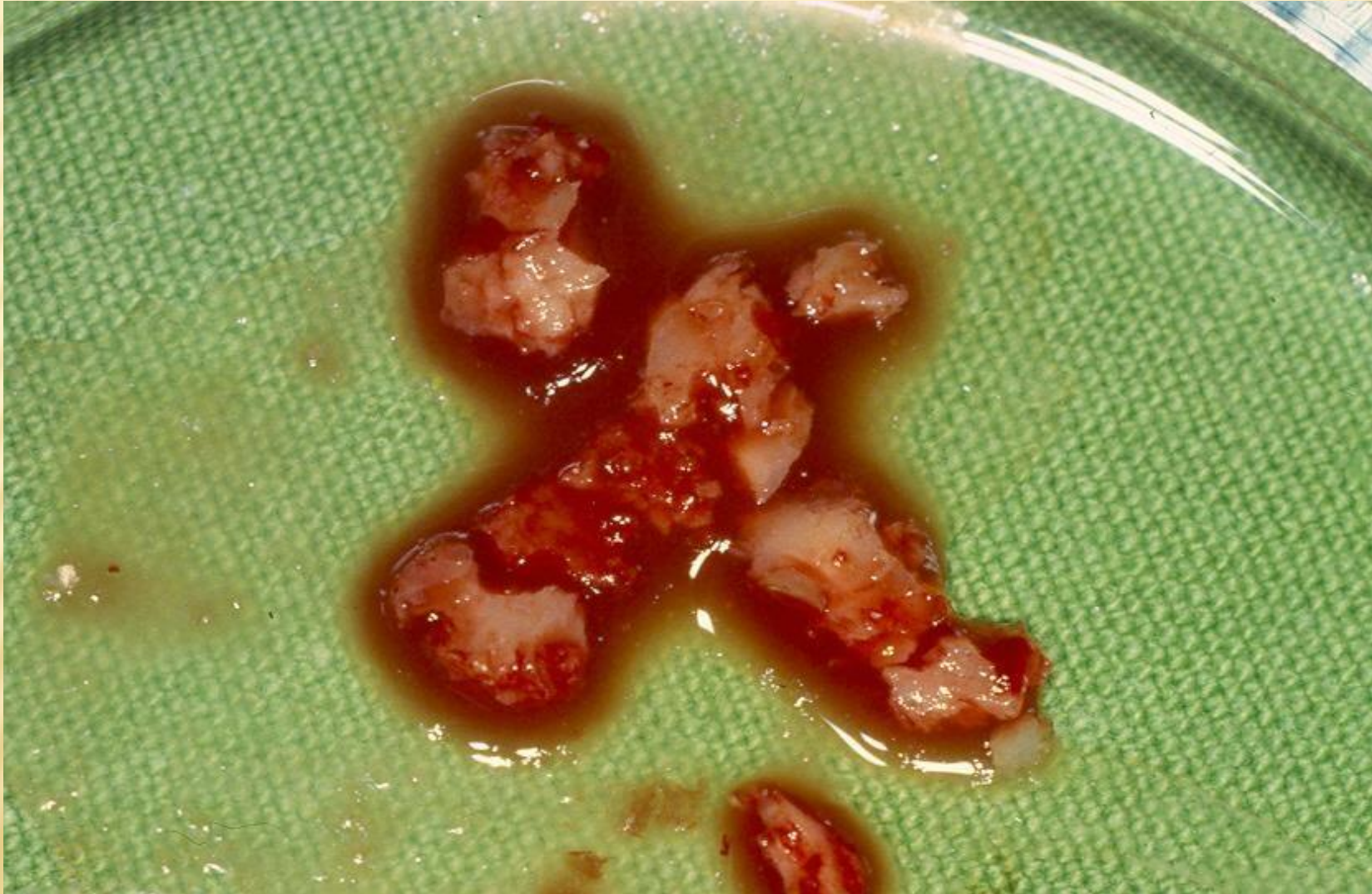


# CISZTEKTÓMIA **RADICULARIS CISZTA** ESETÉN



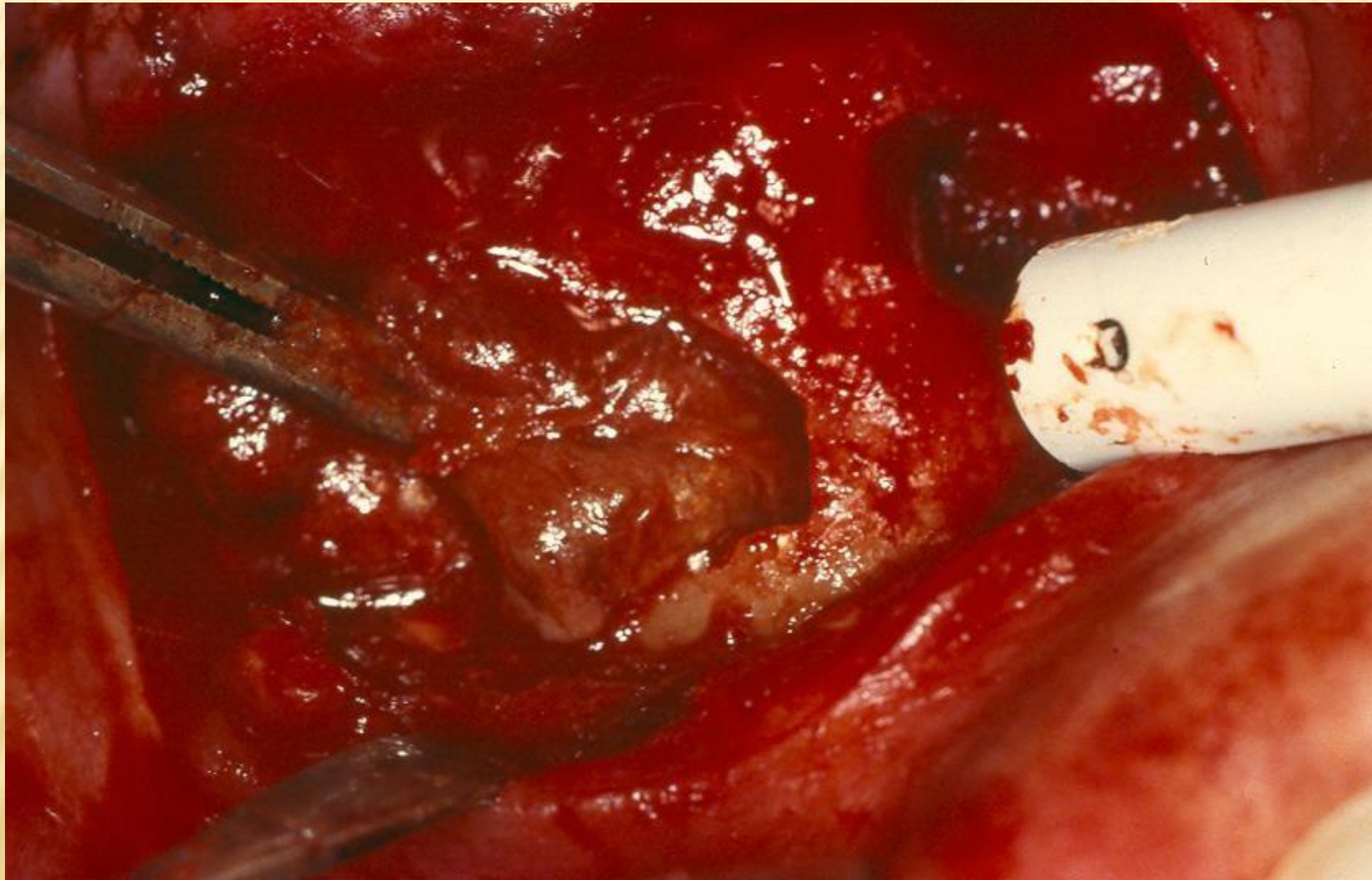

# CISZTEKTÓMIA **RADICULARIS CISZTA** ESETÉN



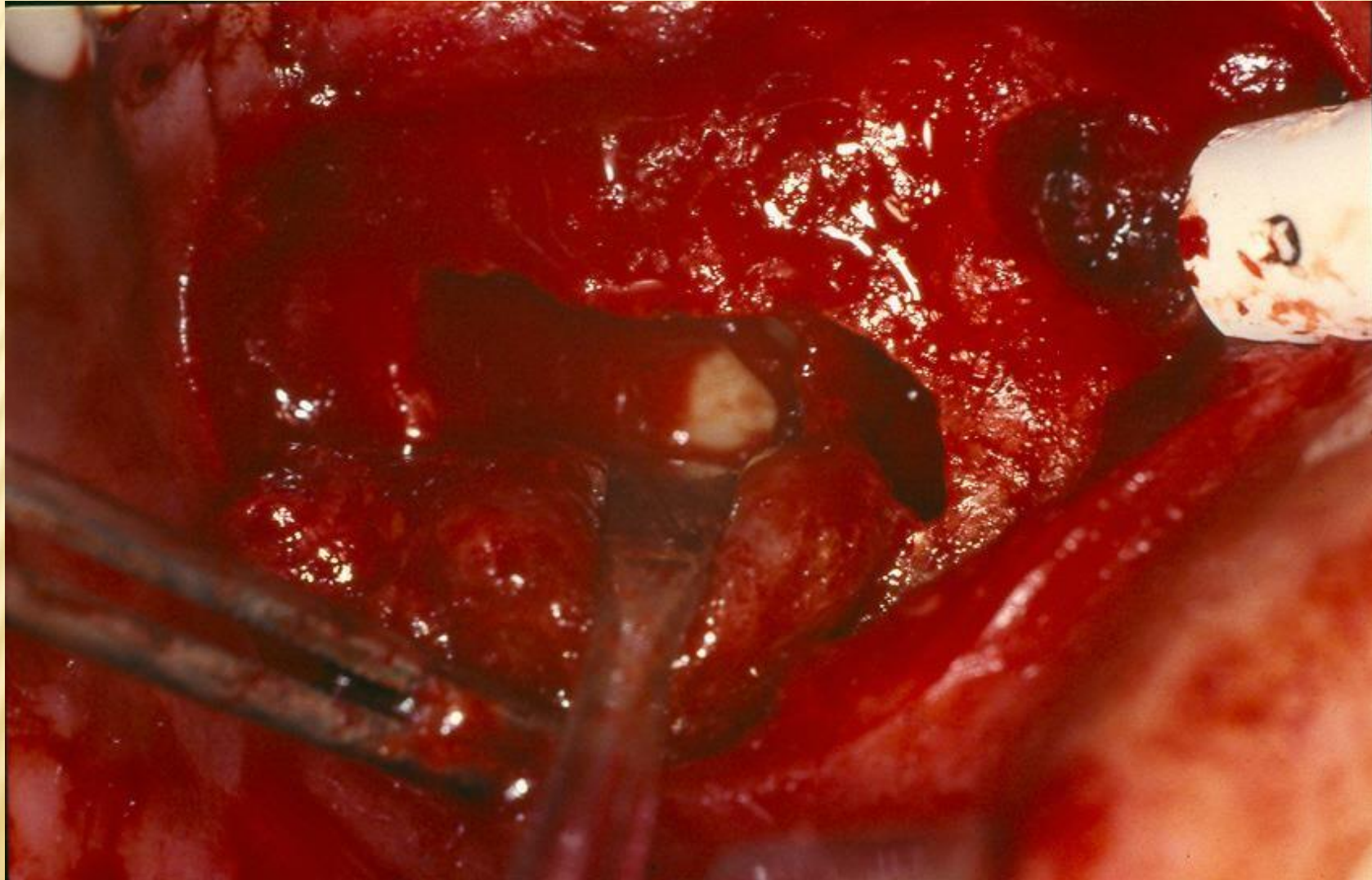


# CISZTEKTÓMIA **RADICULARIS CISZTA** ESETÉN



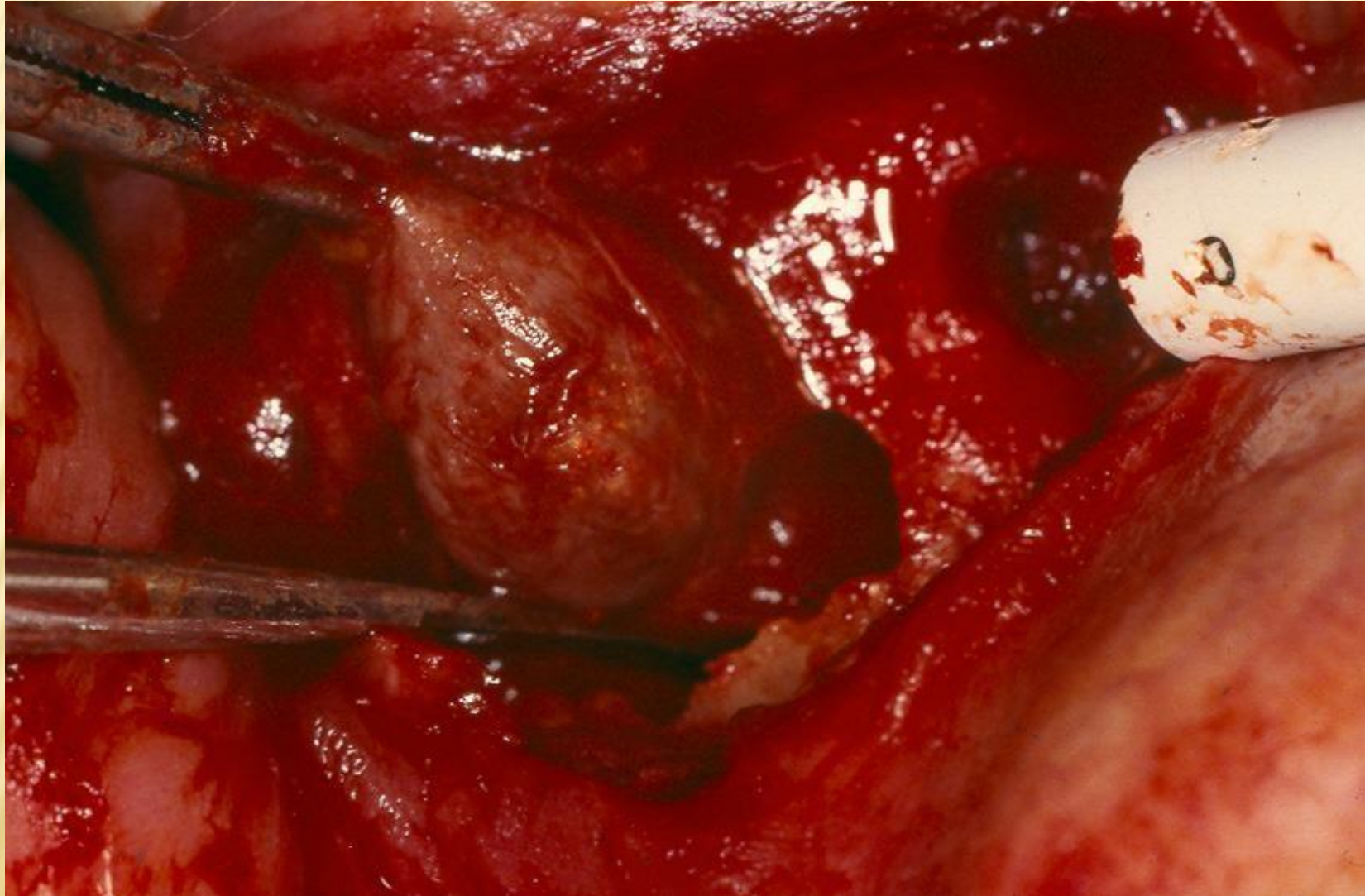


# CISZTEKTÓMIA **RADICULARIS CISZTA** ESETÉN



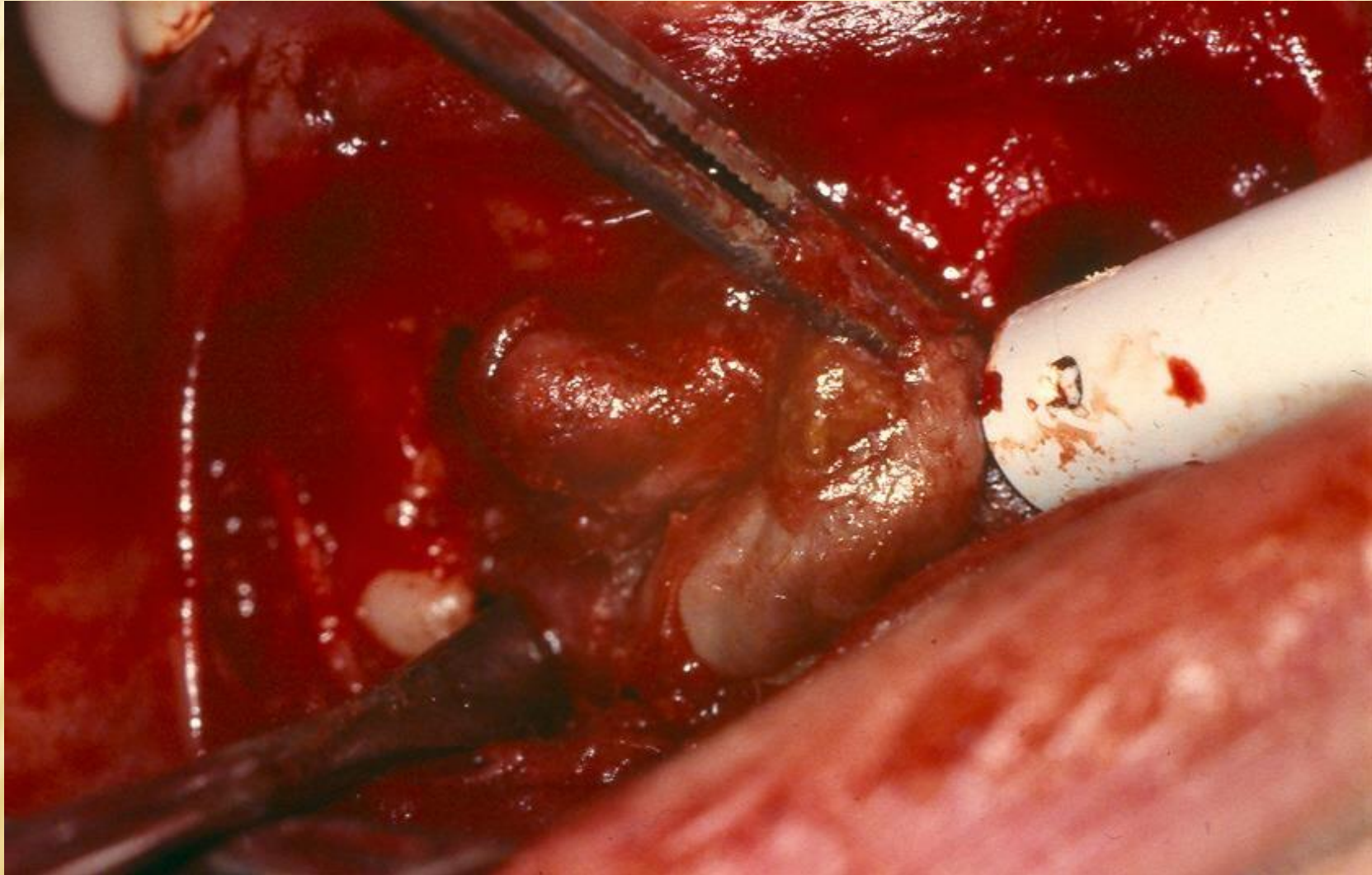


# CISZTEKTÓMIA **RADICULARIS CISZTA** ESETÉN



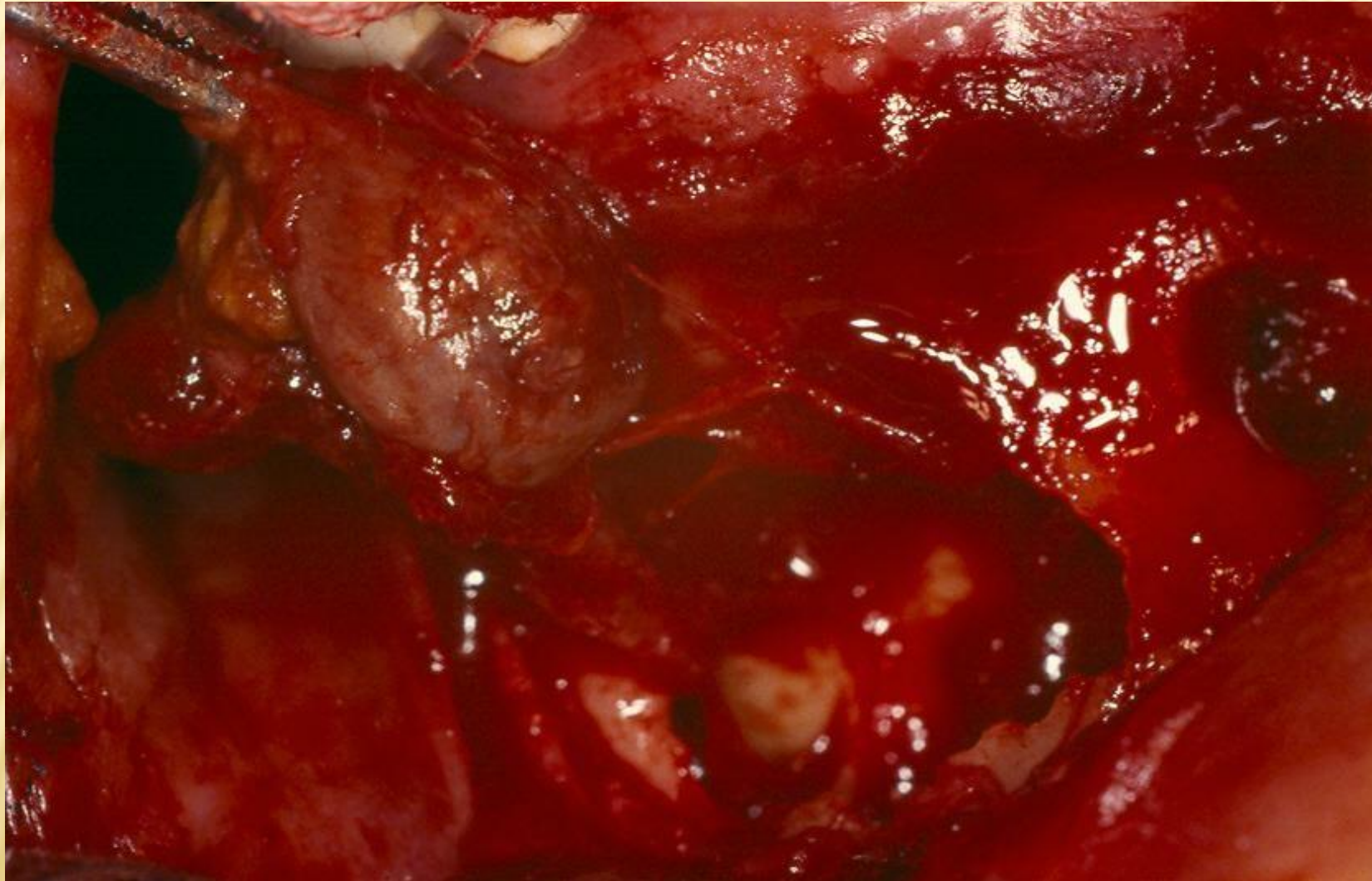


# CISZTEKTÓMIA **RADICULARIS CISZTA** ESETÉN



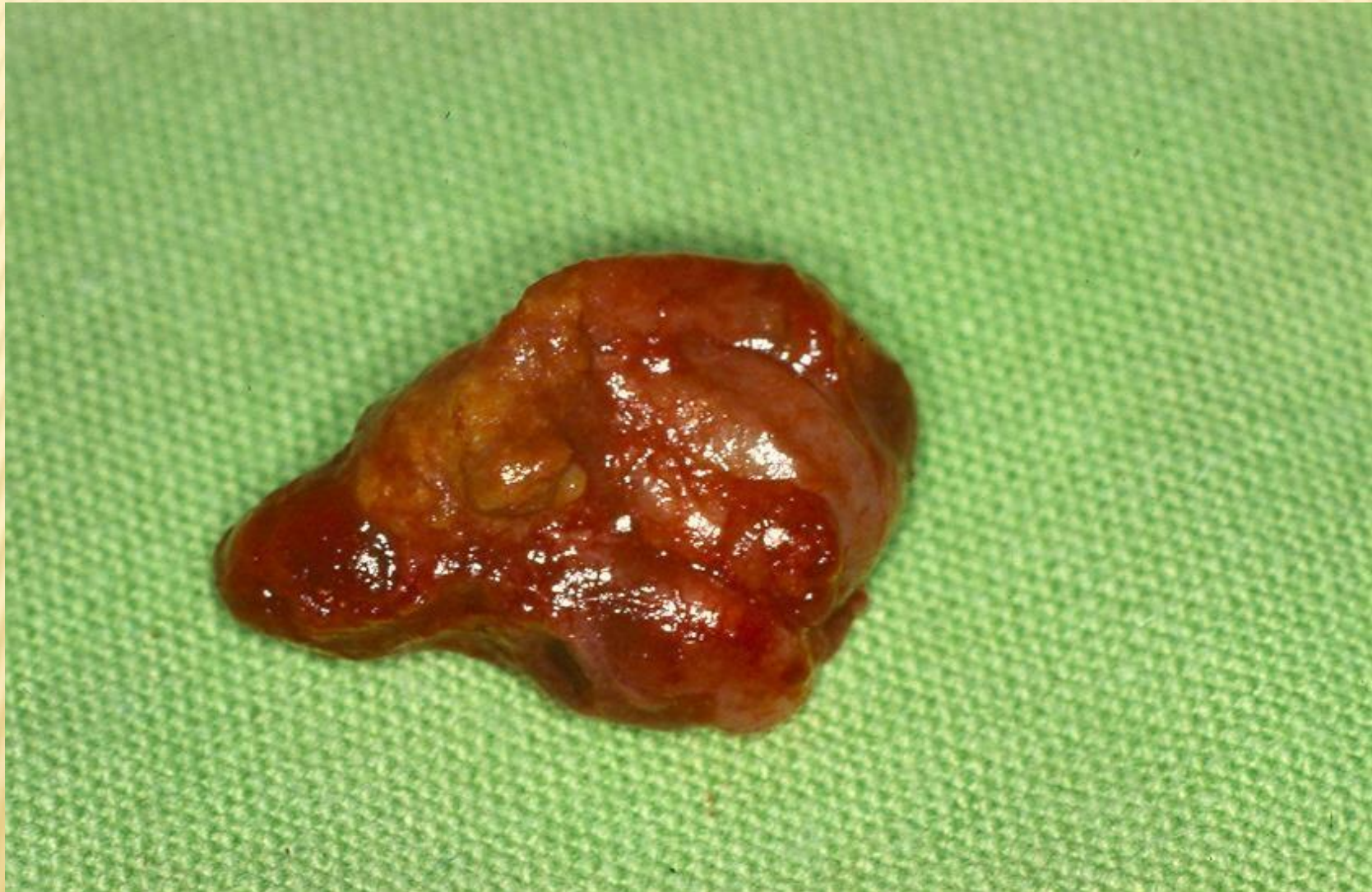

# CISZTEKTÓMIA **RADICULARIS CISZTA** ESETÉN



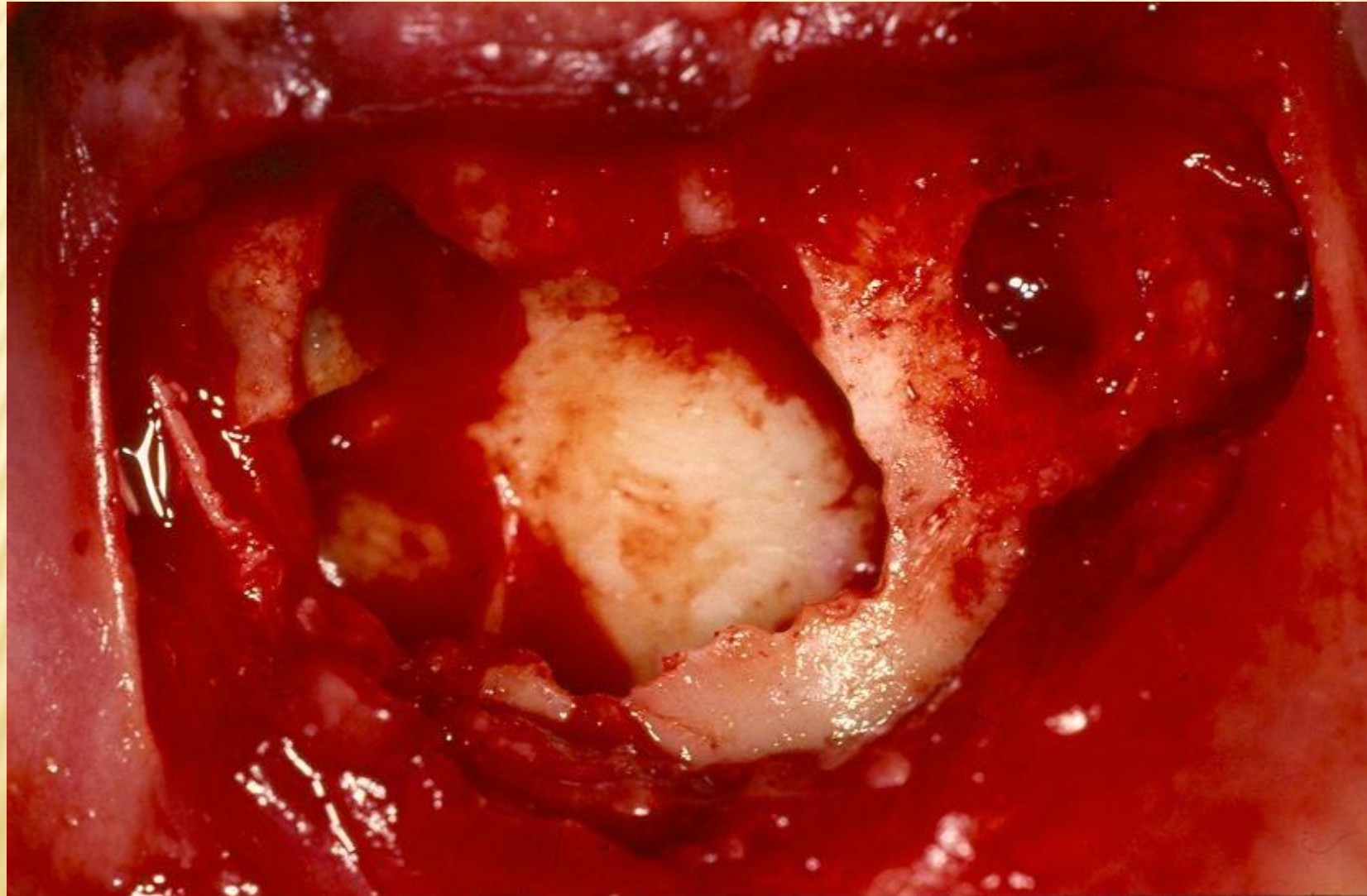


# CISZTEKTÓMIA **RADICULARIS CISZTA** ESETÉN



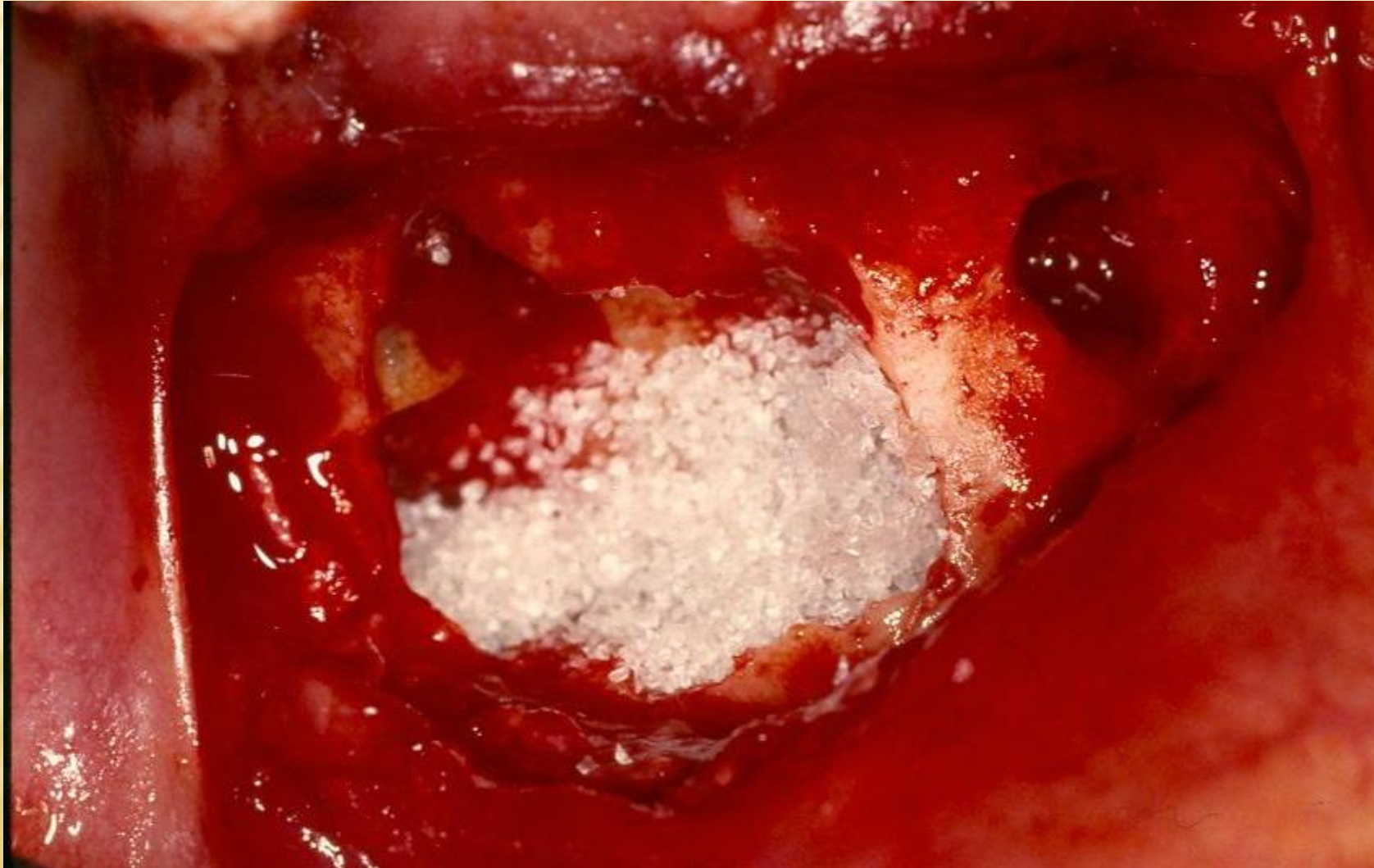

# CISZTEKTÓMIA **RADICULARIS CISZTA** ESETÉN





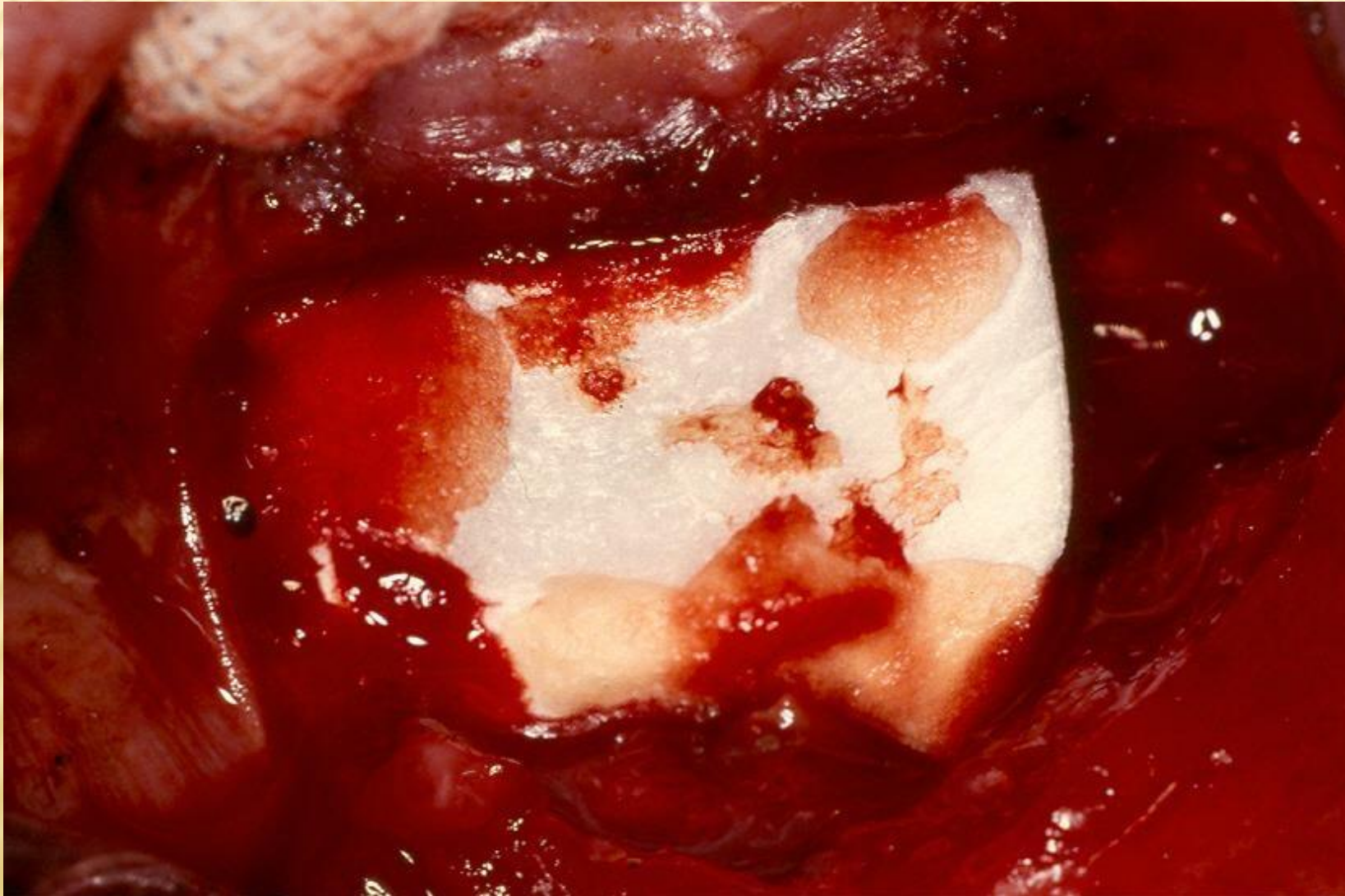
# CISZTEKTÓMIA **RADICULARIS CISZTA** ESETÉN



Csontpótló anyag és  
saját csont keveréke  
Koagulum  
stabilizálása



# CISZTEKTÓMIA **RADICULARIS CISZTA** ESETÉN



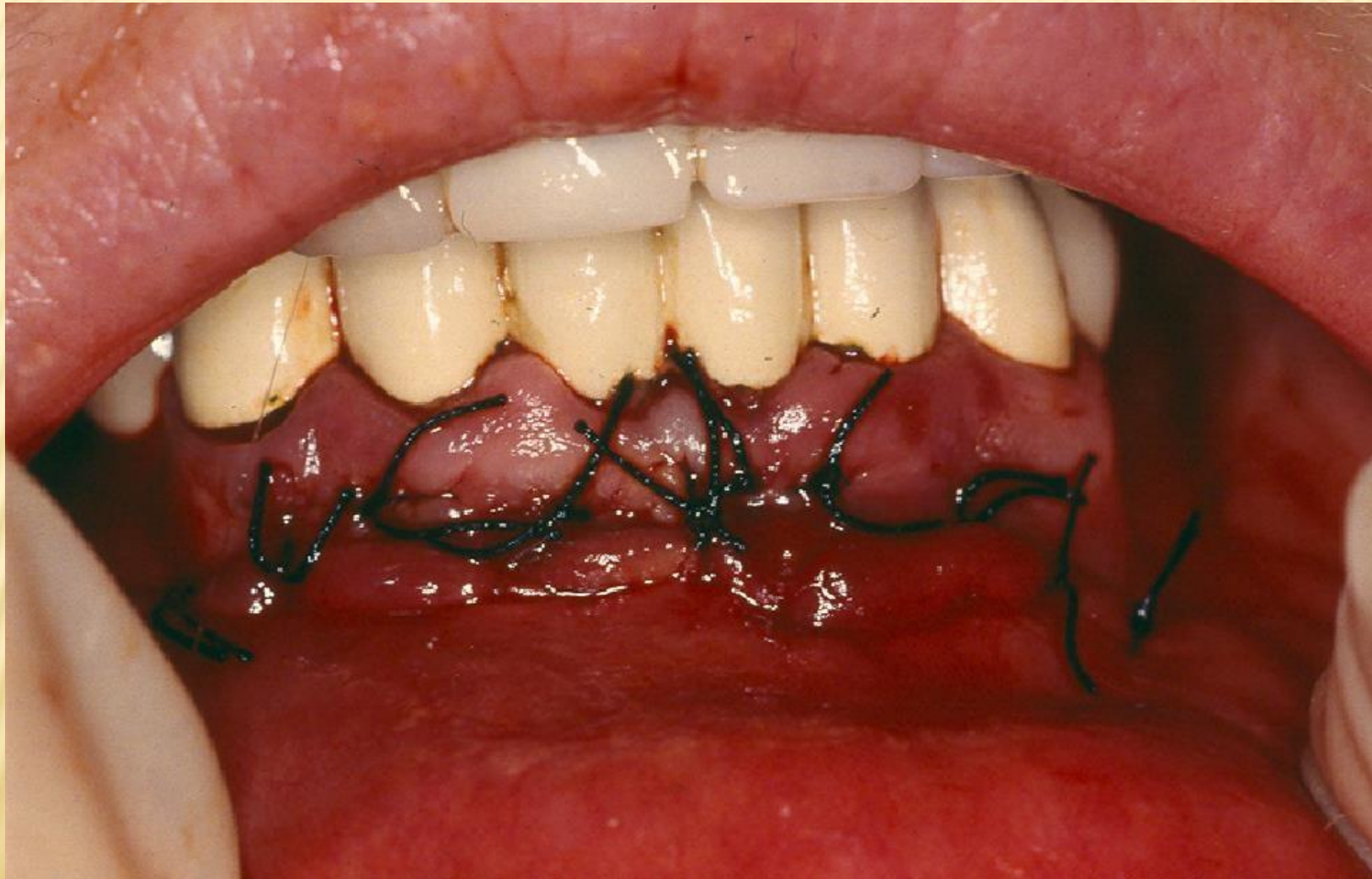
Guided bone  
regeneration /GBR/

Membrán használata

Kötőszövet	0,5 mm/nap
Csontszövet	50 $\mu$ m/nap



# CISZTEKTÓMIA **RADICULARIS CISZTA** ESETÉN





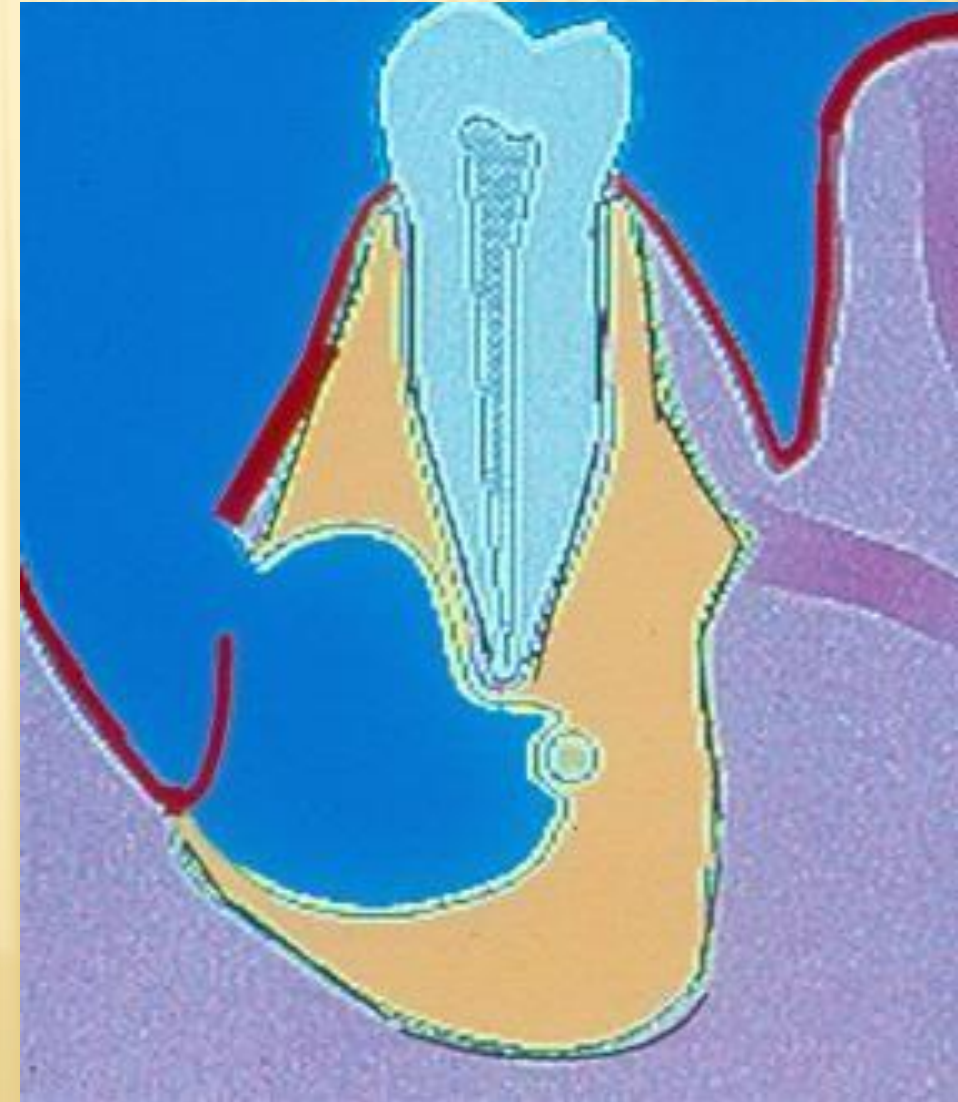# CISZTÁK MŰTÉTI TERÁPIÁJA

## 2 **Cisztosztómia** (Partsch I)

→ **Orális**

- a) **Cisztatok teljes eltávolítása**
- b) **Cisztatok részleges eltávolítása lebeny befektetéssel**
- c) **Obturátor**

→ **Antro-nasalis**





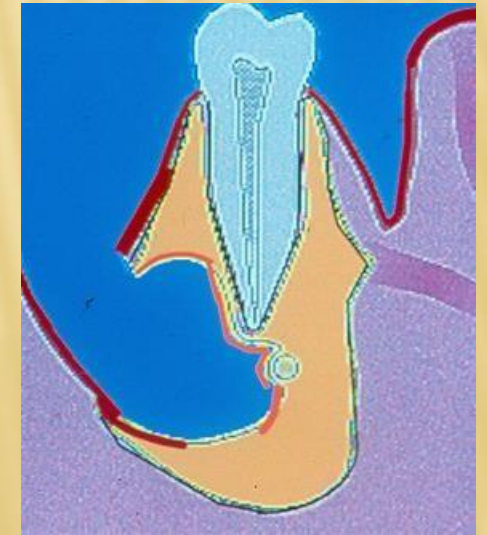# CISZTÁK MŰTÉTI TERÁPIÁJA

## 2 **Cisztosztómia** (Partsch I)

→ **Orális**

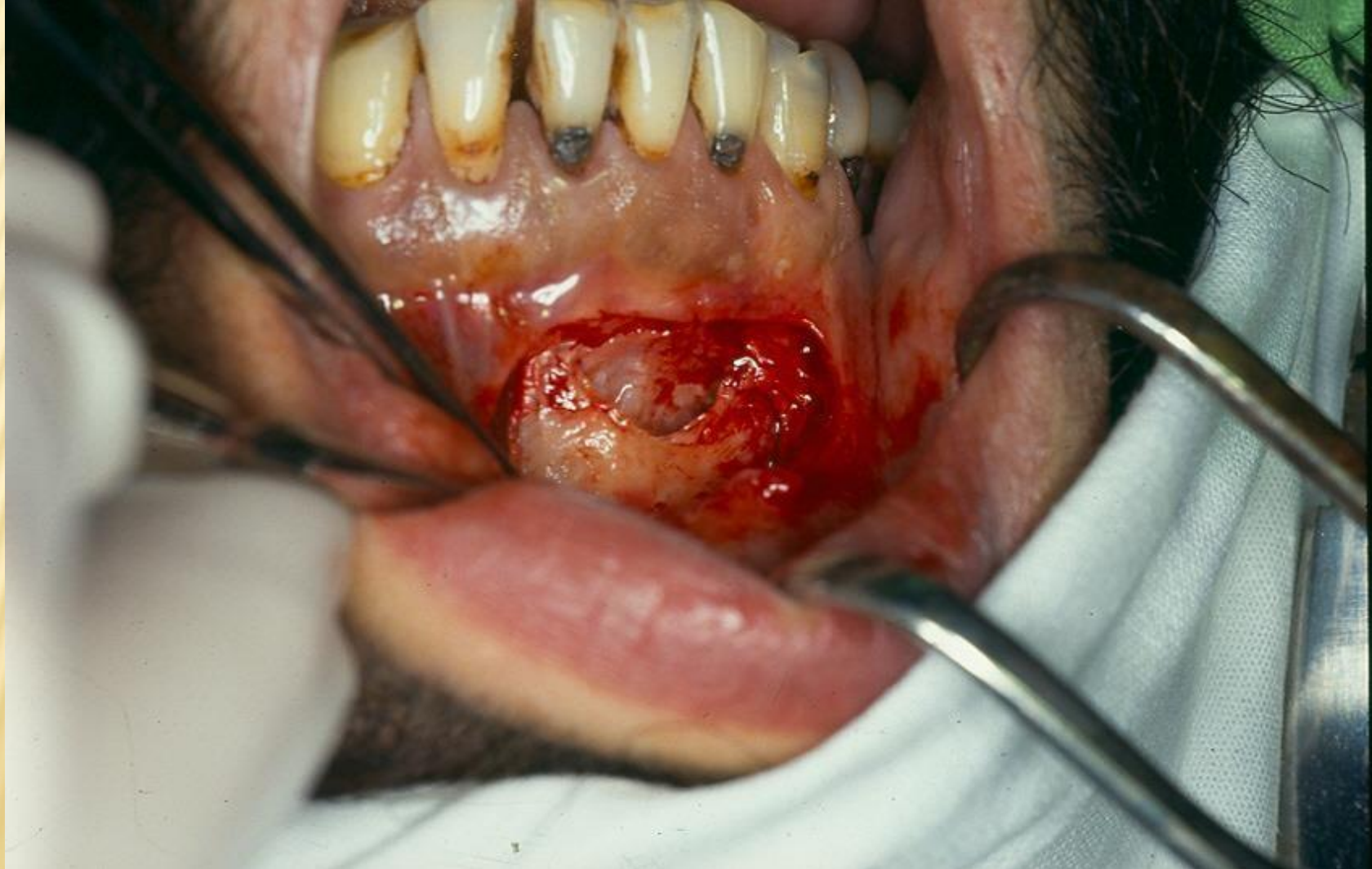- a) Cisztatok teljes eltávolítása
- b) **Cisztatok részleges eltávolítása lebeny befektetéssel (marszupializáció)**
- c) Obturátor

→ **Antro-nasalis**



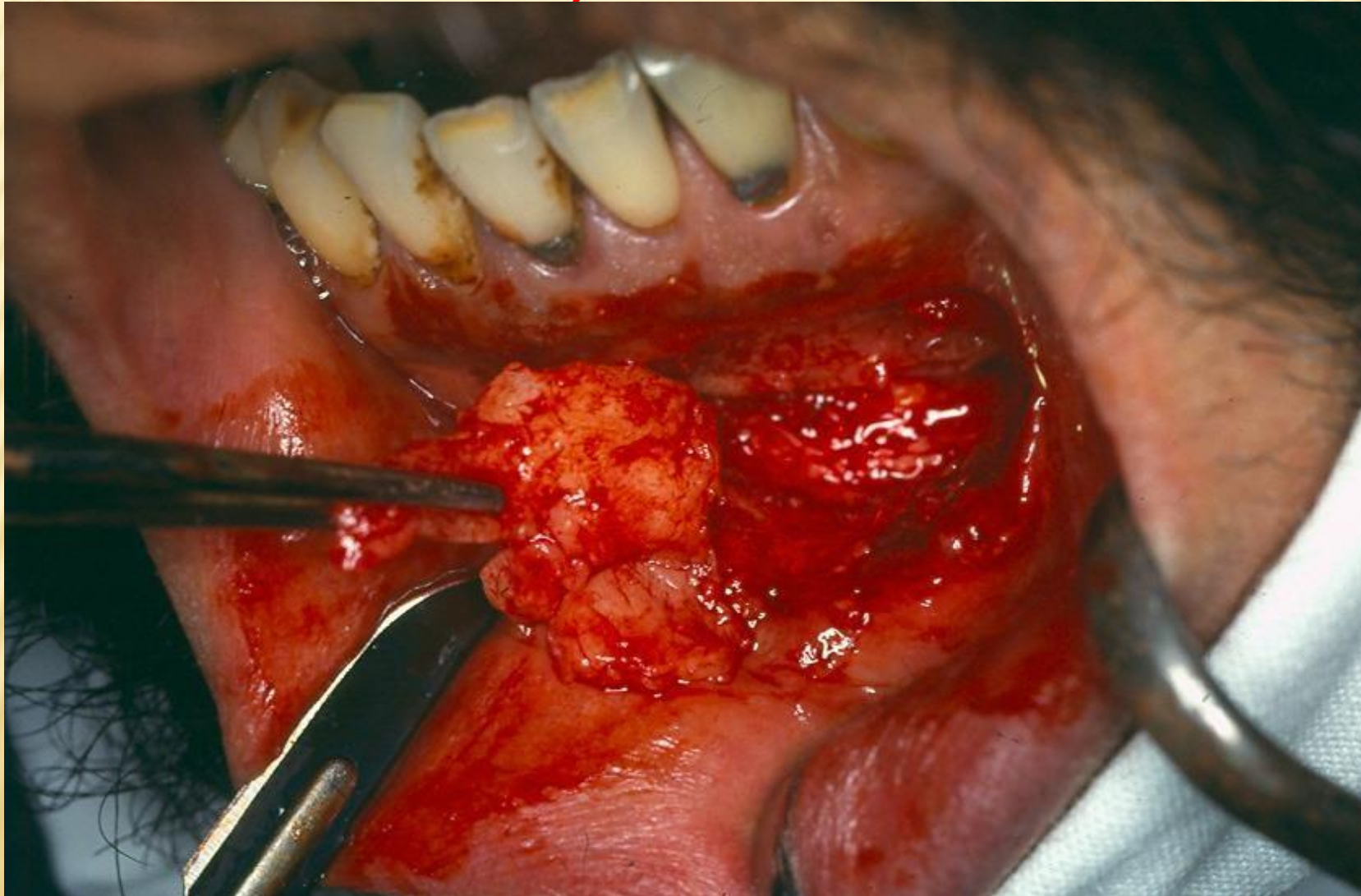


# CISZTATOK RÉSZLEGESES ELTÁVOLÍTÁSA (MARSZUPIALIZÁCIÓ)



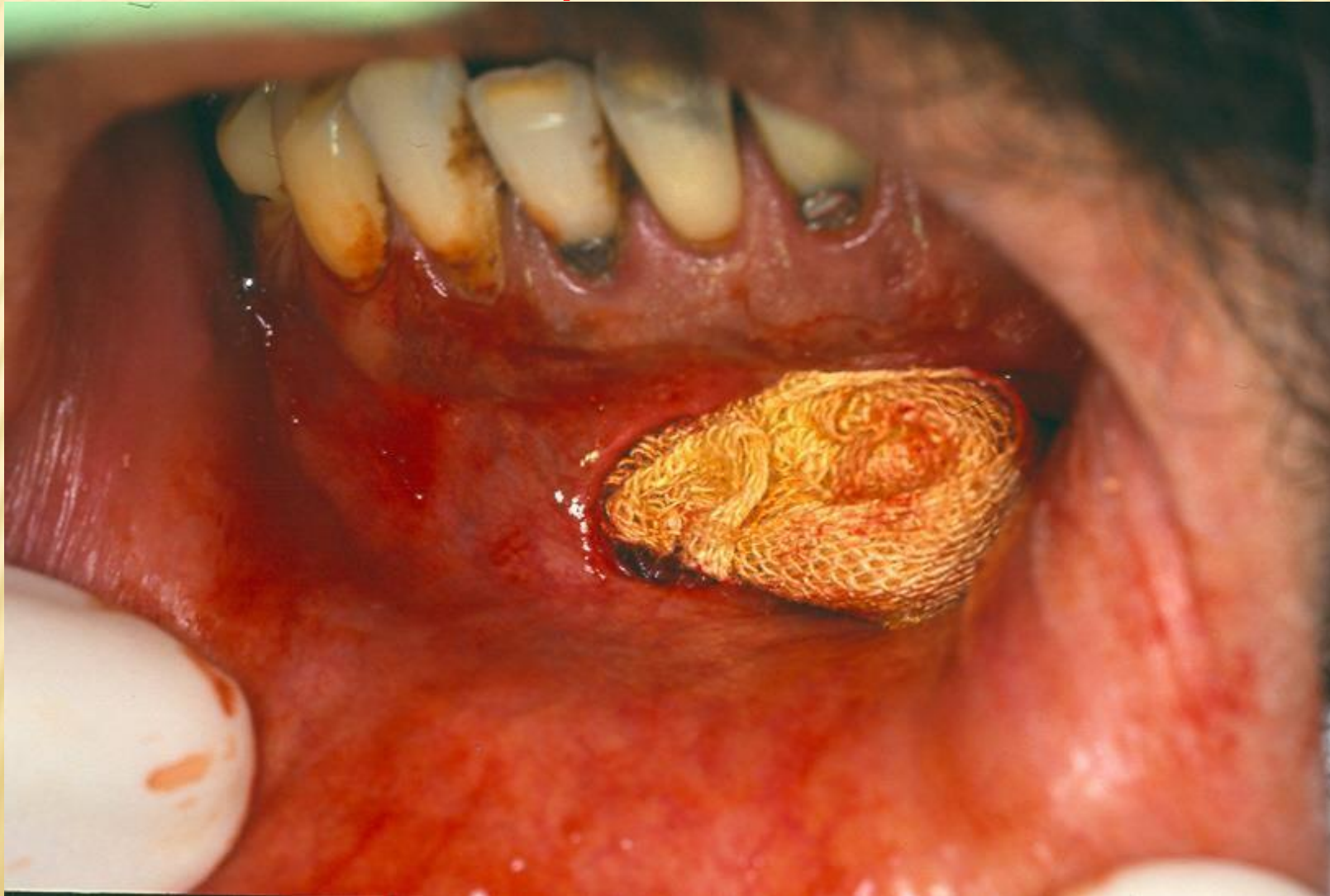

# CISZTATOK RÉSZLEGEES ELTÁVOLÍTÁSA (MARSZUPIALIZÁCIÓ)



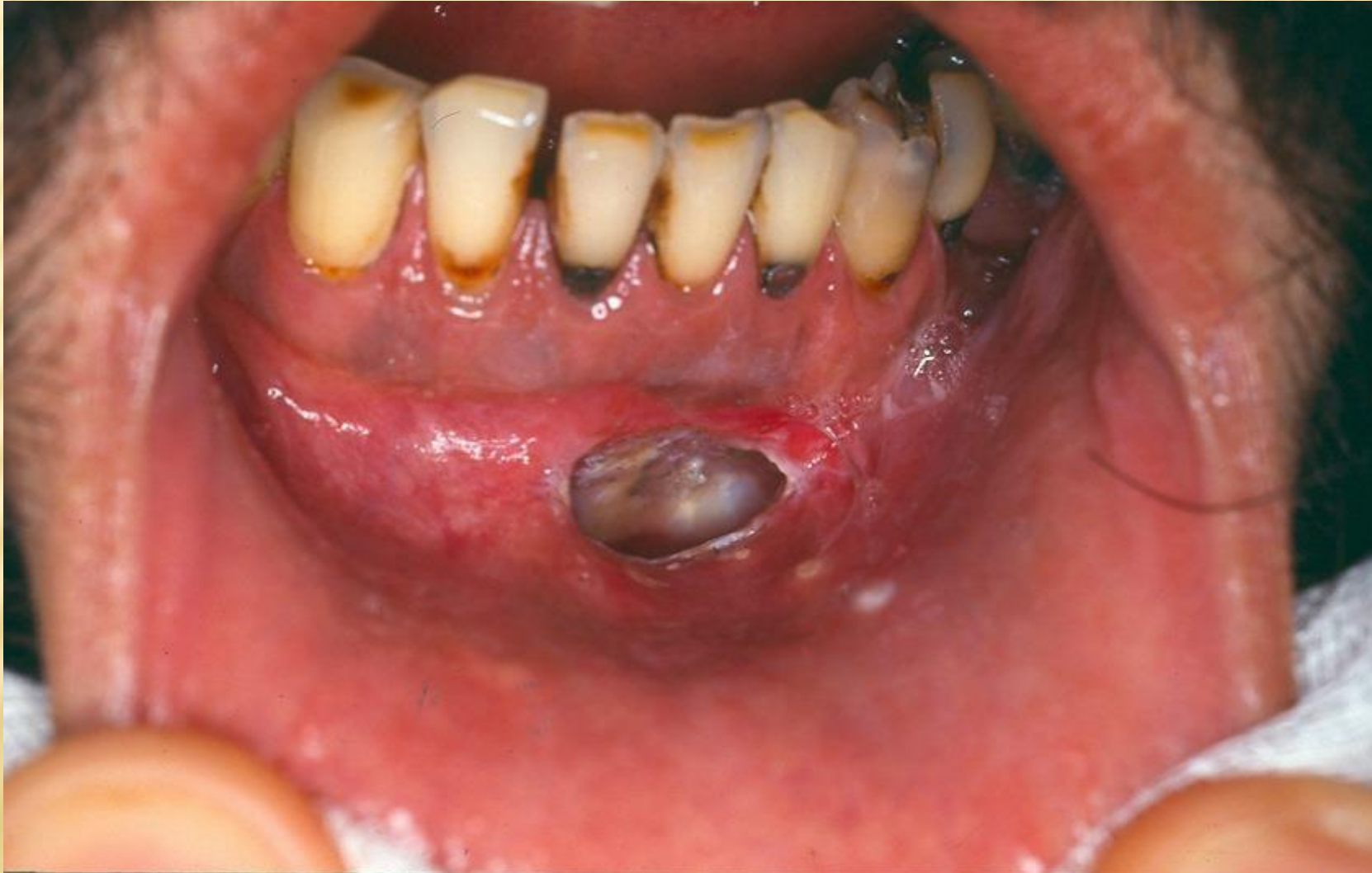

# CISZTATOK RÉSZLEGES ELTÁVOLÍTÁSA (MARSZUPIALIZÁCIÓ)



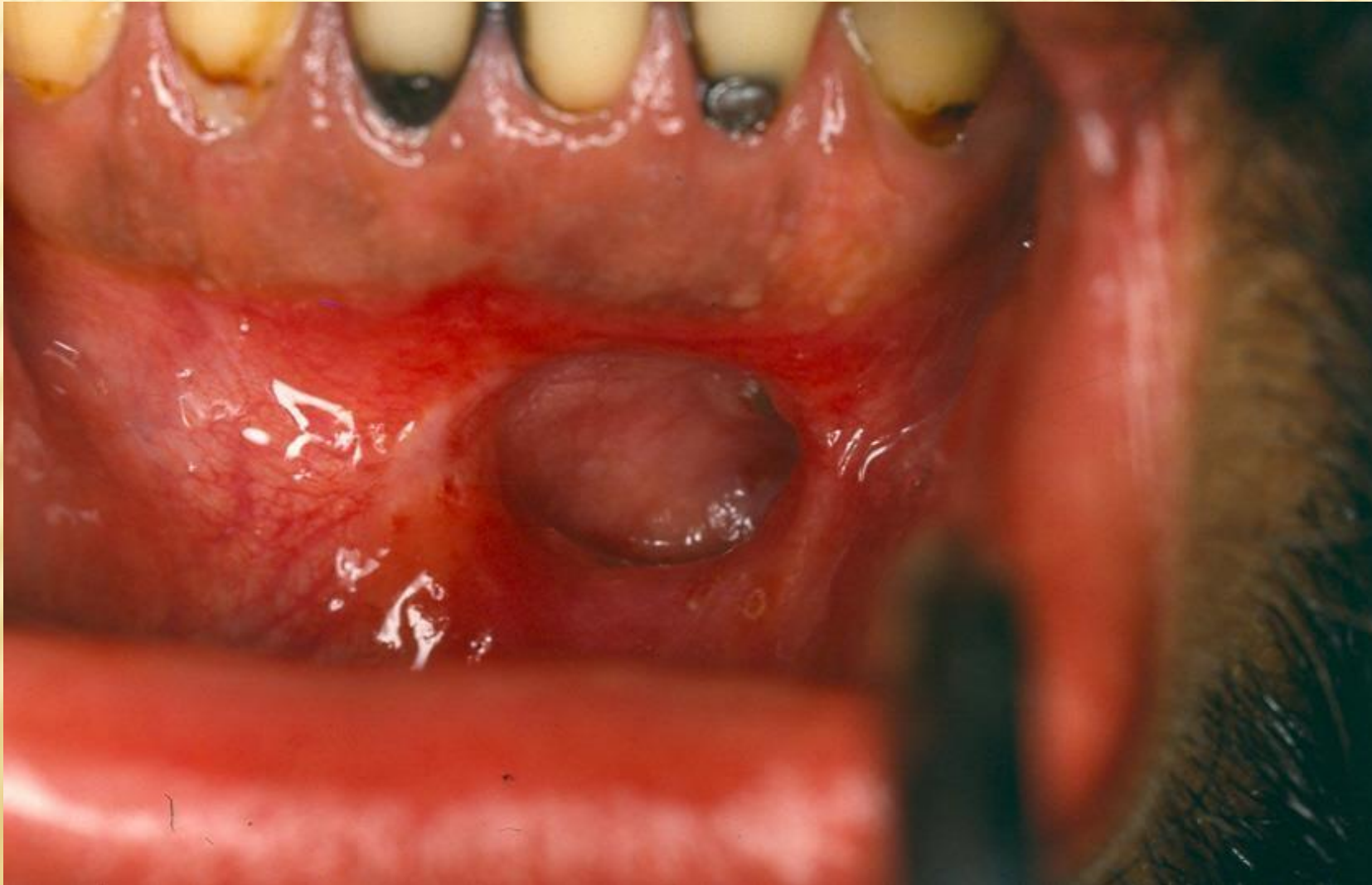

# CISZTATOK RÉSZLEGES ELTÁVOLÍTÁSA (MARSZUPIALIZÁCIÓ)



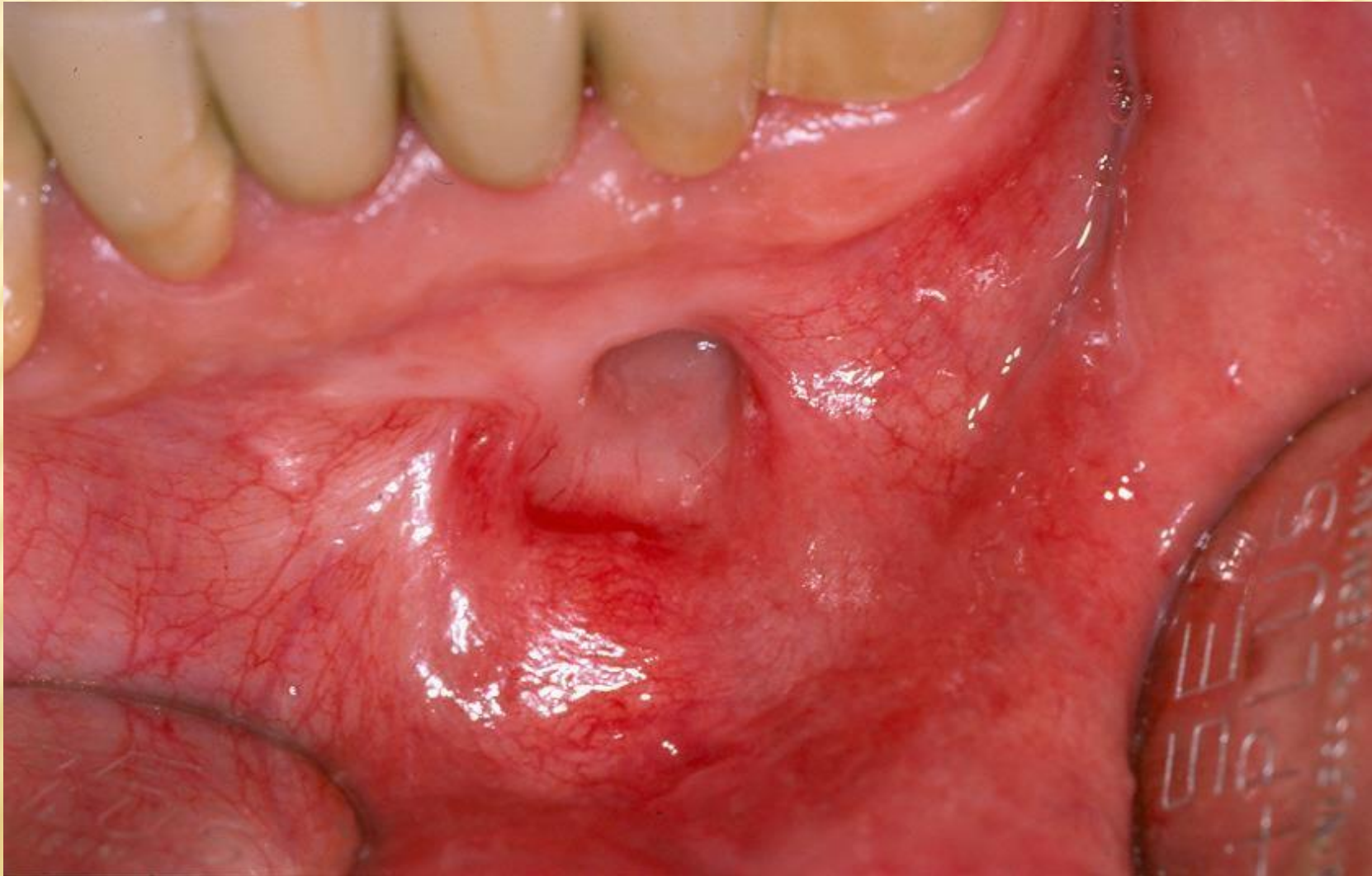

# CISZTATOK RÉSZLEGES ELTÁVOLÍTÁSA (MARSZUPIALIZÁCIÓ)





# CISZTATOK RÉSZLEGES ELTÁVOLÍTÁSA (MARSZUPIALIZÁCIÓ)





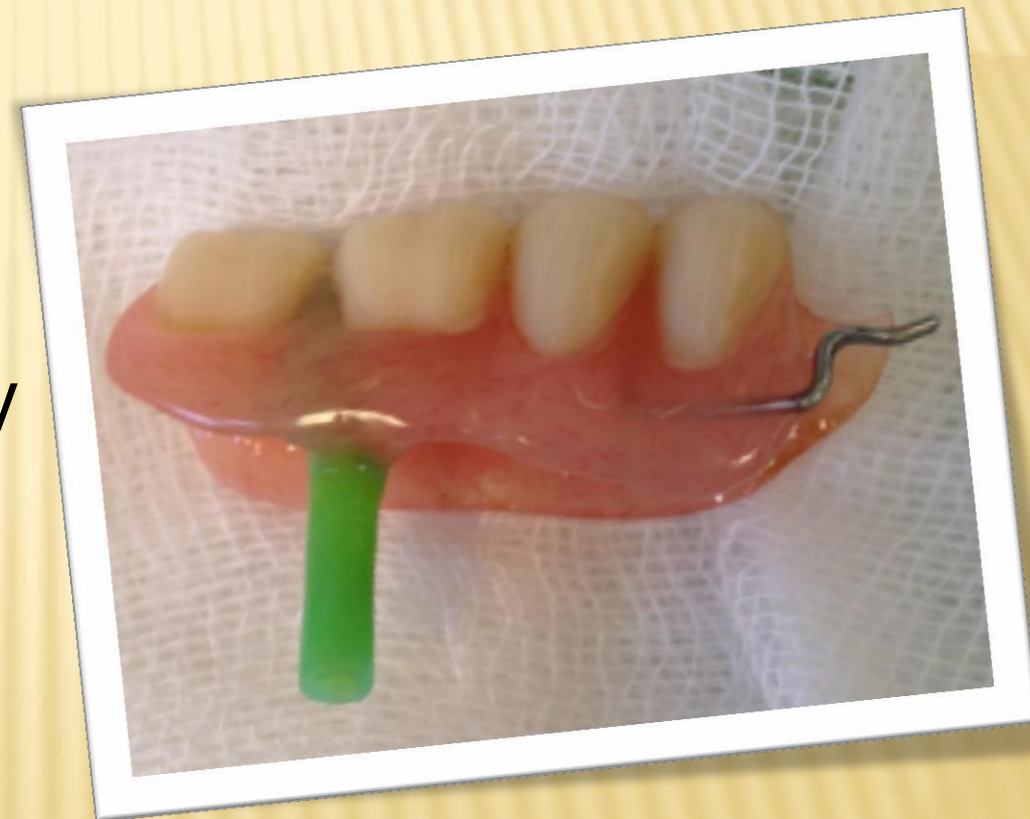# CISZTÁK MŰTÉTI TERÁPIÁJA

## 2 **Cisztosztómia** (Partsch I)

→ **Orális**

- a) Cisztatok teljes eltávolítása
- b) Cisztatok részleges eltávolítása lebeny befektetéssel
- c) **Obturátor /DEKOMPRESSZIÓ/**

→ **Antro-nasalis**



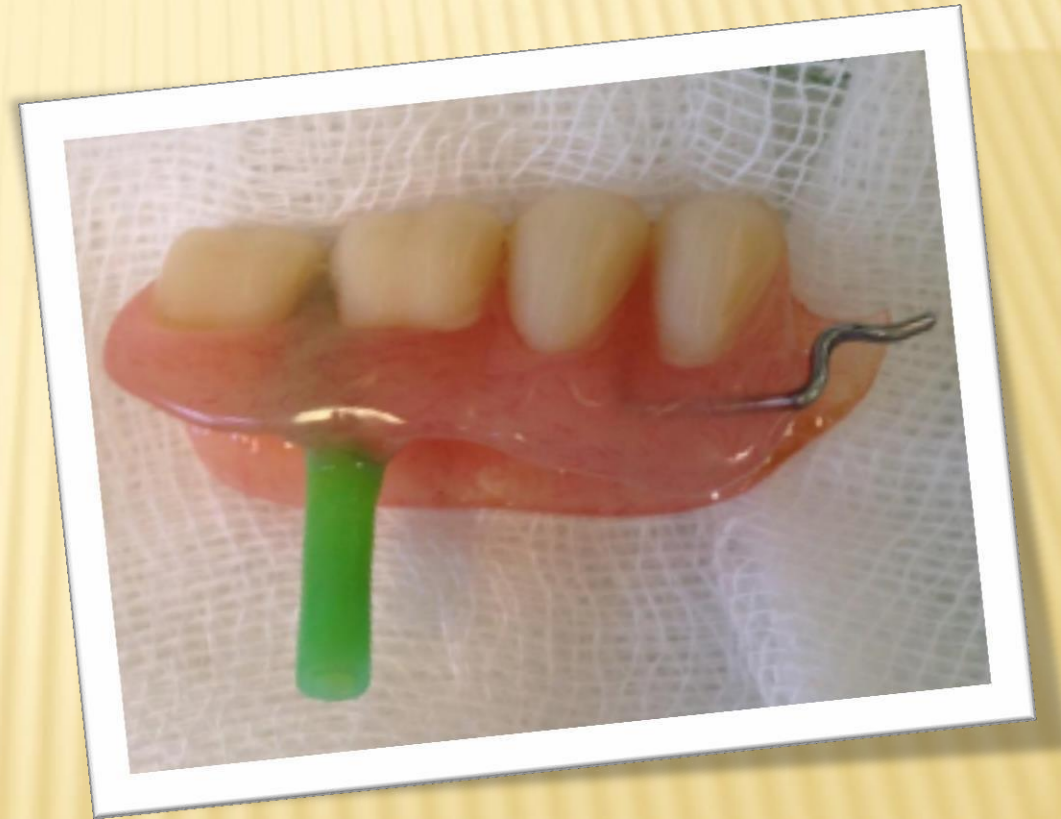
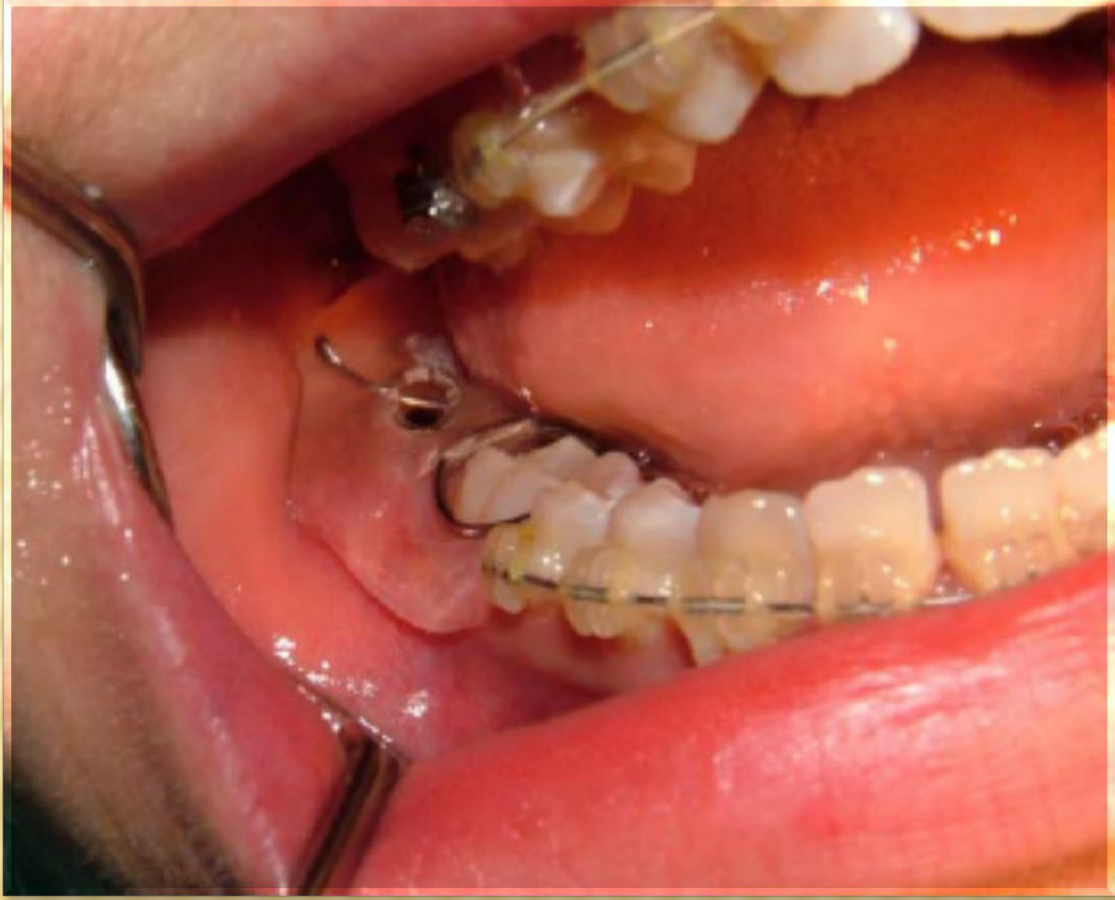
# OBTURÁTOR/ DEKOMPRESSZIÓ/

- Nagyméretű cysták esetén
- Obturátor fenntartja cystostomia nyílását
- Másodlagosan elvégzendő cystectomy előkészítése
- Belső nyomás megszűnik - csontos telődés megkezdődik
- Cystalefűződés veszélye!



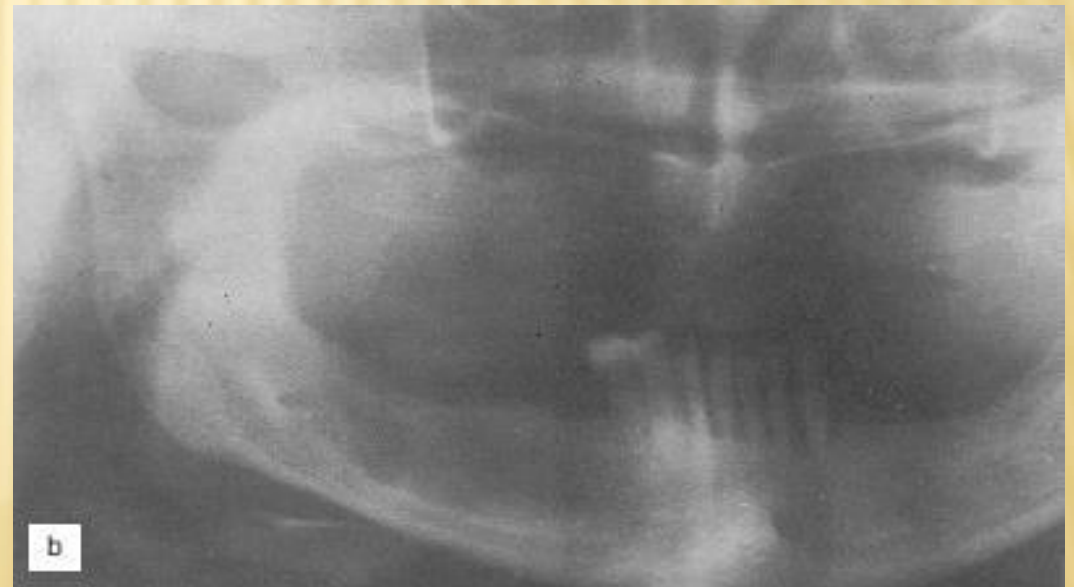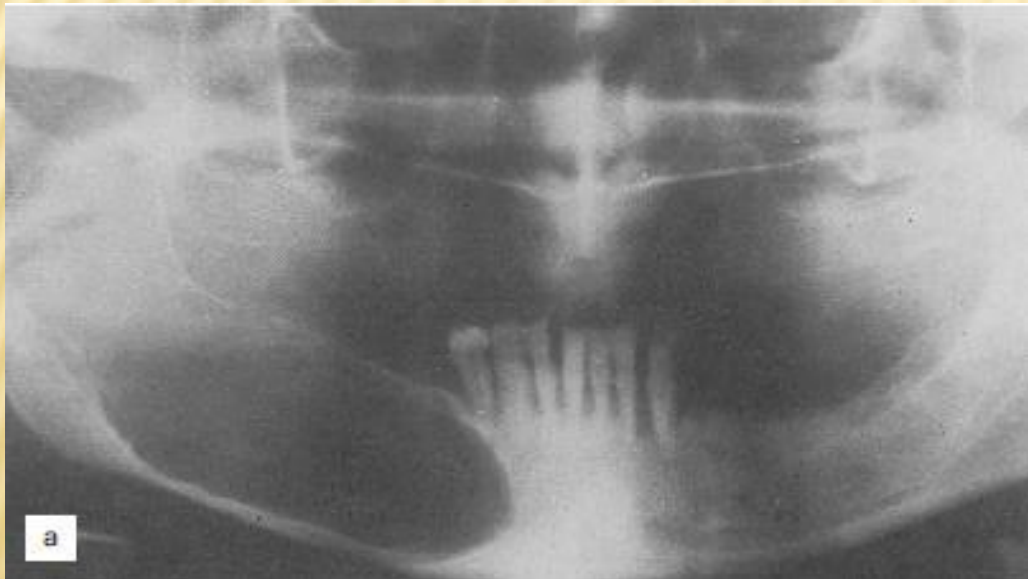
# OBTURÁTOR/ DEKOMPRESSZIÓ/





# OBTURÁTOR/ DEKOMPRESSZIÓ/

- A zsugorodást röntgen-felvételeken ellenőrizzük, az obturátort **rendszeresen megkisebbítjük**





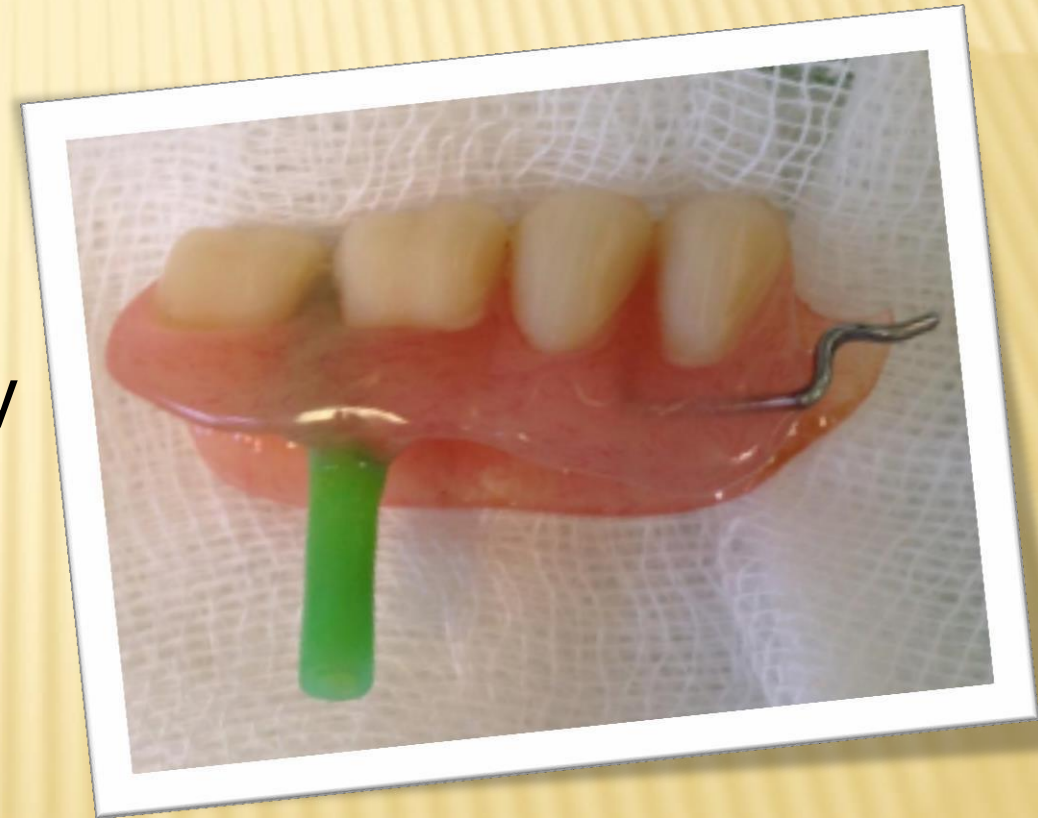# CISZTÁK MŰTÉTI TERÁPIÁJA

## 2 **Cisztosztómia** (Partsch I)

→ **Orális**

- a) Cisztatok teljes eltávolítása
- b) Cisztatok részleges eltávolítása lebeny befektetéssel
- c) **Obturátor /DEKOMPRESSZIÓ/**

→ **Antro-nasalis**





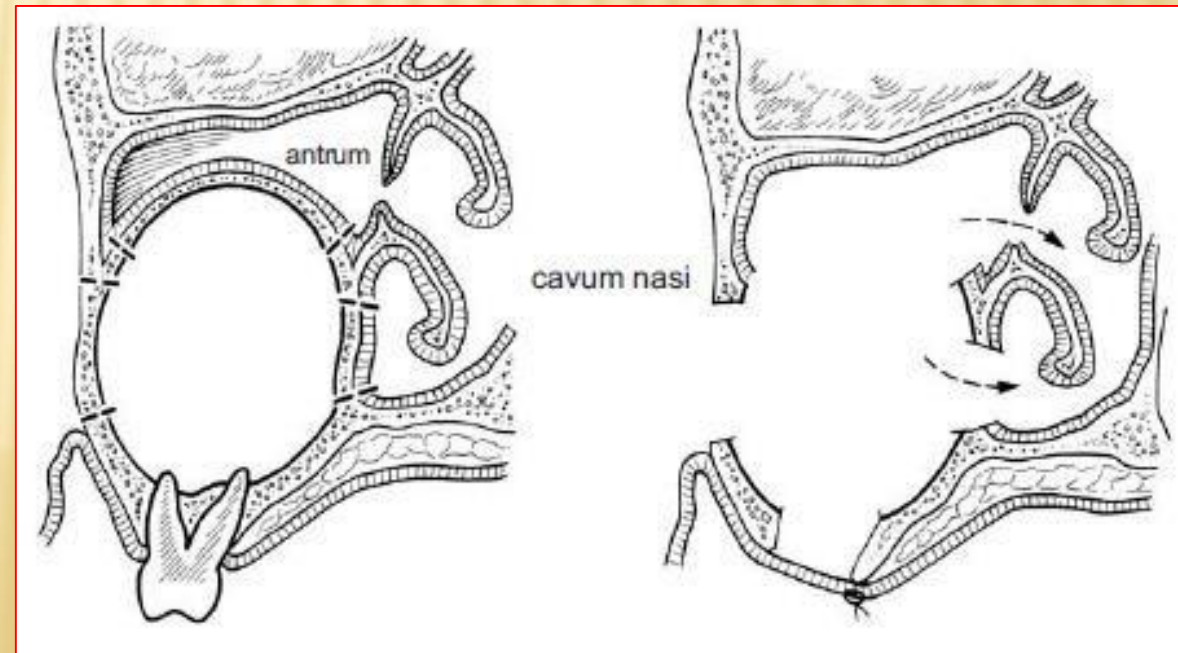
# CISZTÁK MŰTÉTI TERÁPIÁJA

## 2 **Cisztosztómia (Partsch I)**

→ **Orális**

- a) *Cisztatok teljes eltávolítása*
- b) *Cisztatok részleges eltávolítása lebeny befektetéssel*
- c) *Obturátor / DEKOMPRESSZIÓ /*

→ **Antro-nasalis**



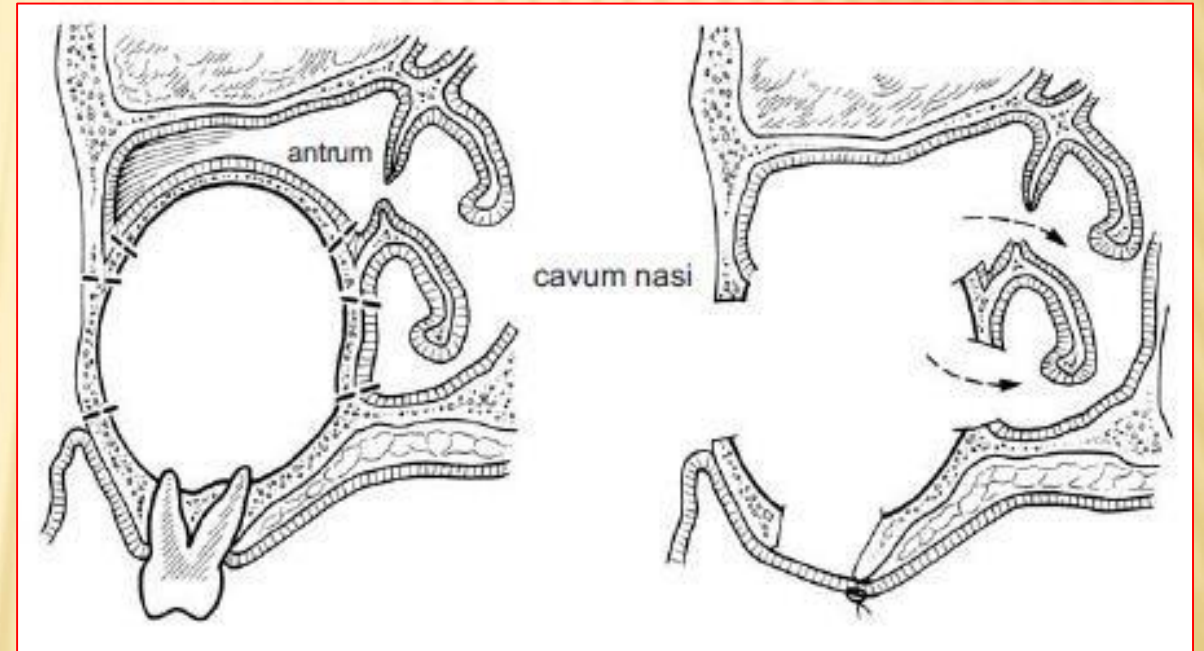


# CYSTÁK MŰTÉTI TERÁPIÁJA

## 2. Cystostomia (Partsch I)

→ *Antralis*

- a) A cystát a sinus maxillaris melléküregévé alakítjuk



# ANTRÁLIS

- A cystát a sinus maxillaris melléküregévé alakítjuk
- A cisztahám részleges vagy teljes eltávolítása
- Fog eltávolítása vagy gyökércsúcs amputációja
- Szájüregtől per primam lezárva

