

# ODONTOGÉN CISZTÁK KLINIKAI MEGJELENÉSE, DIAGNOSZTIKÁJA

SE Arc-Állcsont-Szájsebészeti és Fogászati Klinika  
**BUDAPEST**



# DEFINÍCIÓ

**Kötőszövetes** tokkal körülvett, **hámmal** bélelt tömlő, amely üregét legtöbbször **folyadék** tölti ki.

- A ciszta **fejlődési rendellenességből** származó, valamint **gyulladásos** eredetű daganatszerű képlet
- Nem daganat, mert növekedése nem sejtproliferáció következménye



# ODONTOGÉN CISZTÁK

- *Tartalom:* általában szalmasárga, híg, **szerózus** jellegű **folyadék**, koleszterin kristályokkal
- Jellemző az **expanzív** növekedés → nyomás miatt a környező csontszövet felszívódik, fogak gyökerei széttolódnak
- Panaszt általában nem okoznak - méret, gyulladás
- Gyakran **véletlen** leletként fedezik fel

# CISZTÁK OSZTÁLYOZÁSA

- **Odontogén / nem odontogén**
- **Fejlődési rendellenesség /  
gyulladás**
- **Csont / lágyrész**



# CISZTÁK OSZTÁLYOZÁSA (WHO)

## FEJLŐDÉSI RENDELLENESSÉG OKOZTA

### Odontogén

- ❑ Follicularis ciszta
- ❑ Keratociszta/Primordialis ciszta
- ❑ Perinatalis ciszta
- ❑ Ciszta gingivalis adulta
- ❑ Ciszta eruptionis

### Nem odontogén (fissurális)

- ❑ Can.inc. ciszta
- ❑ Ciszta globulomaxillaris
- ❑ Ciszta mediana palati és mand.

## GYULLADÁS OKOZTA

- ❑ Radicularis ciszta
- ❑ Residualis ciszta
- ❑ Parodontalis ciszta

## Pseudociszták

- ❑ Traumás csontciszta
- ❑ Aneurizmás csontciszta
- ❑ Idiopátiás csontciszta

## Lágyrészciszták

- ❑ Nyaki ciszta
- ❑ Dermoid ciszta
- ❑ Nyálmirigyciszta
- ❑ Arcüreg nyh.ciszta
- ❑ Nasolabiális ciszta

# CISZTÁK DIAGNOSZTIKÁJA

- Klinikai vizsgálat
- Radiológiai vizsgálat
- Aspiráció (főként lágyrészcysták)

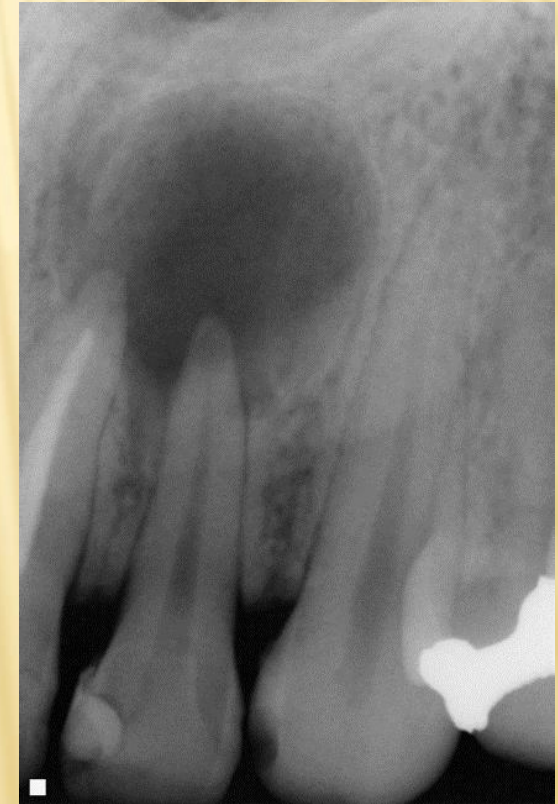# ODONTOGÉN CISZTÁK KLINIKAI FELOSZTÁSA:

1. **Ciszta radicularis**
2. Ciszta residualis
3. Ciszta follicularis
4. Ciszta parodontalis
5. Ciszta primordialis (keratociszta)



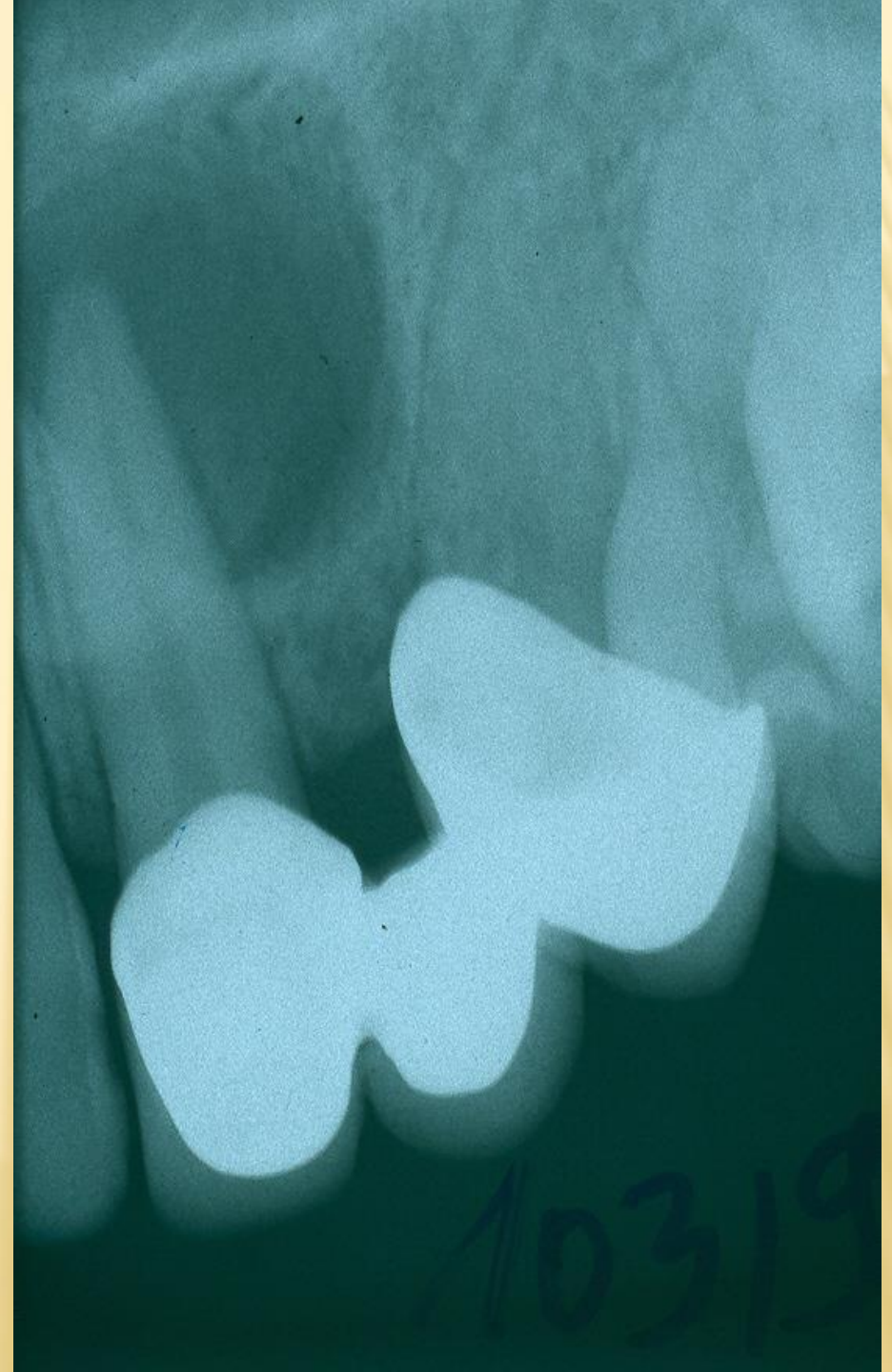
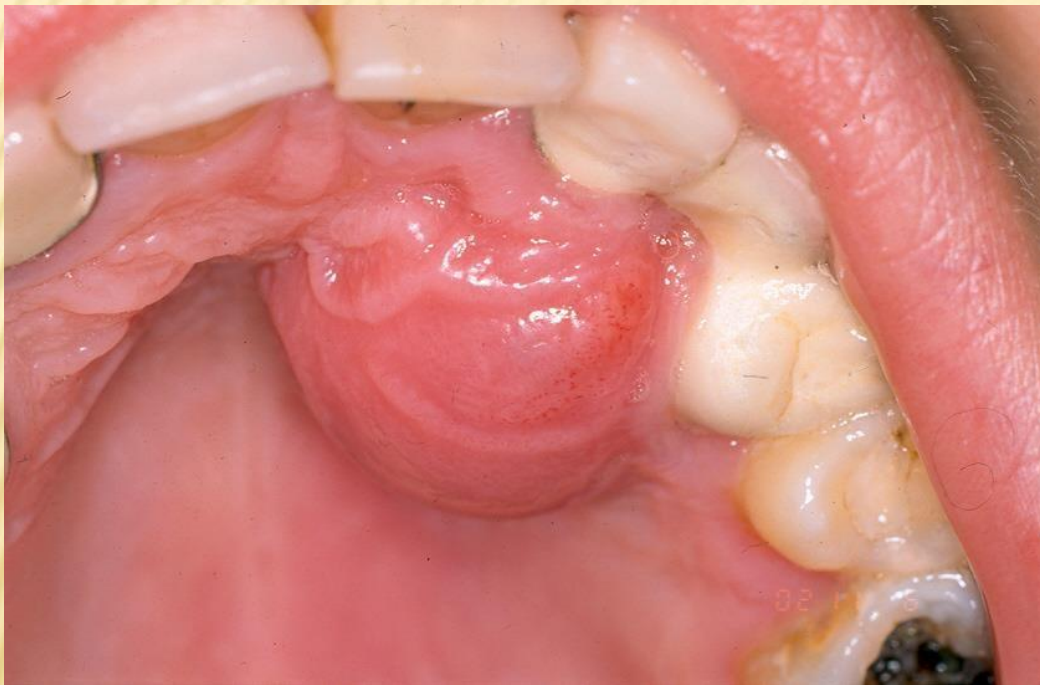# CISZTA RADICULARIS

- Gyulladásos eredet
- Pulpanecrosis → elhalt fog gyökércsúcsán jelenik meg
- Malassez-féle hámsejtekből fejlődik ki
- Bennéke heveny gyulladás esetén zavaros, gennyes

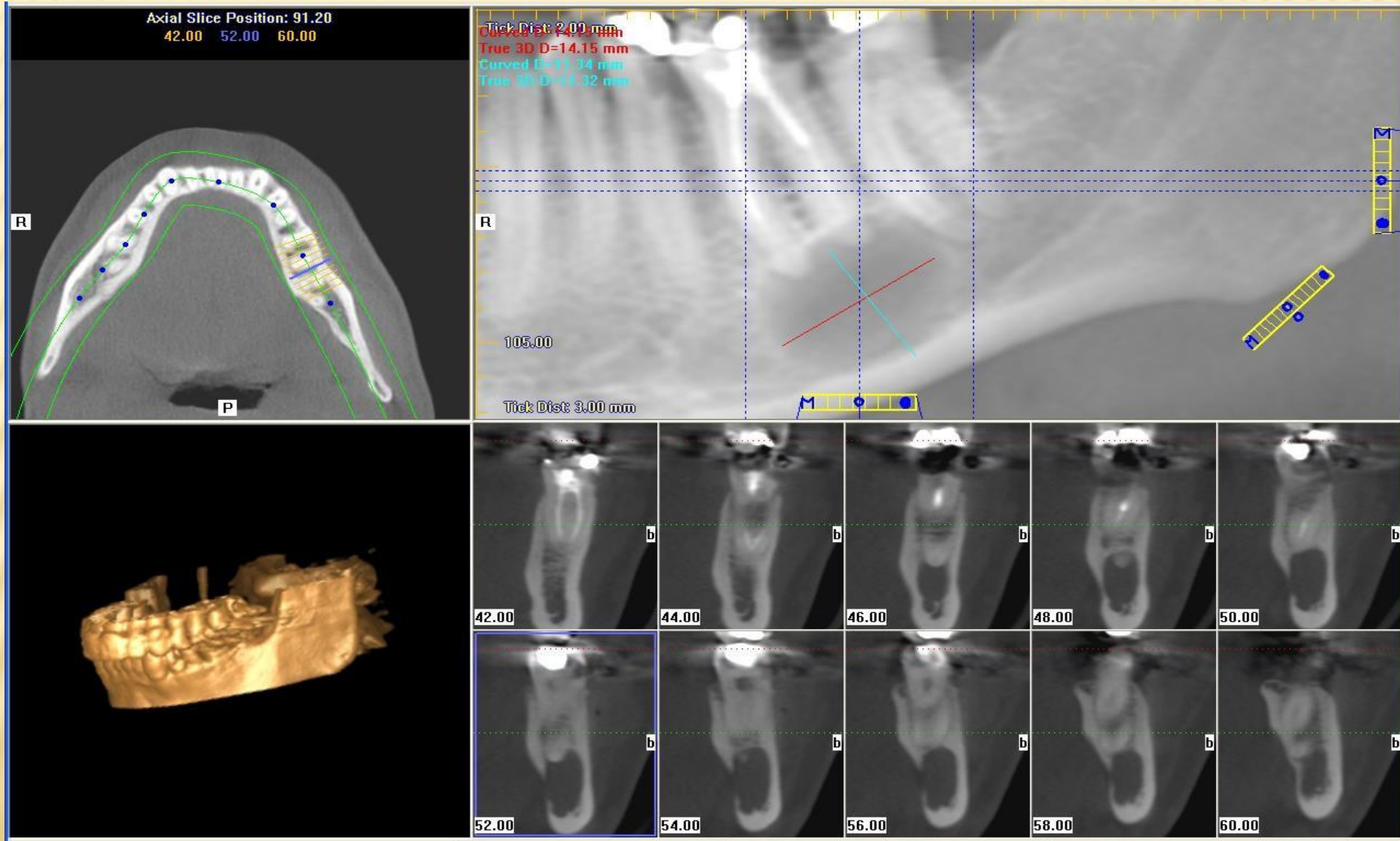




# CISZTA RADICULARIS



# CISZTA RADICULARIS





# ODONTOGÉN CISZTÁK KLINIKAI FELOSZTÁSA:

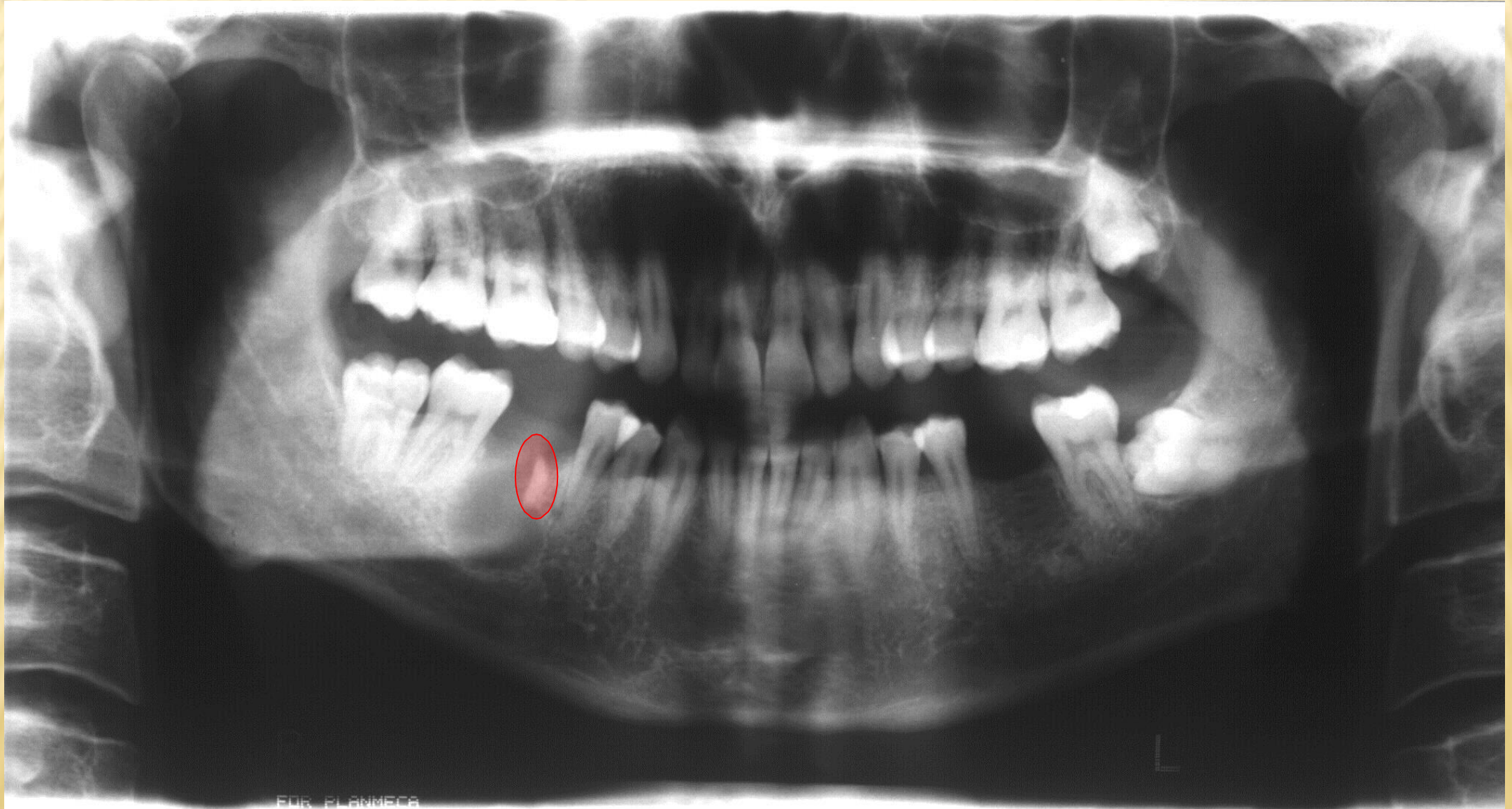
1. Ciszta radicularis
2. **Ciszta residualis**
3. Ciszta follicularis
4. Ciszta parodontalis
5. Ciszta primordialis (keratociszta)

# CISZTA RESIDUALIS

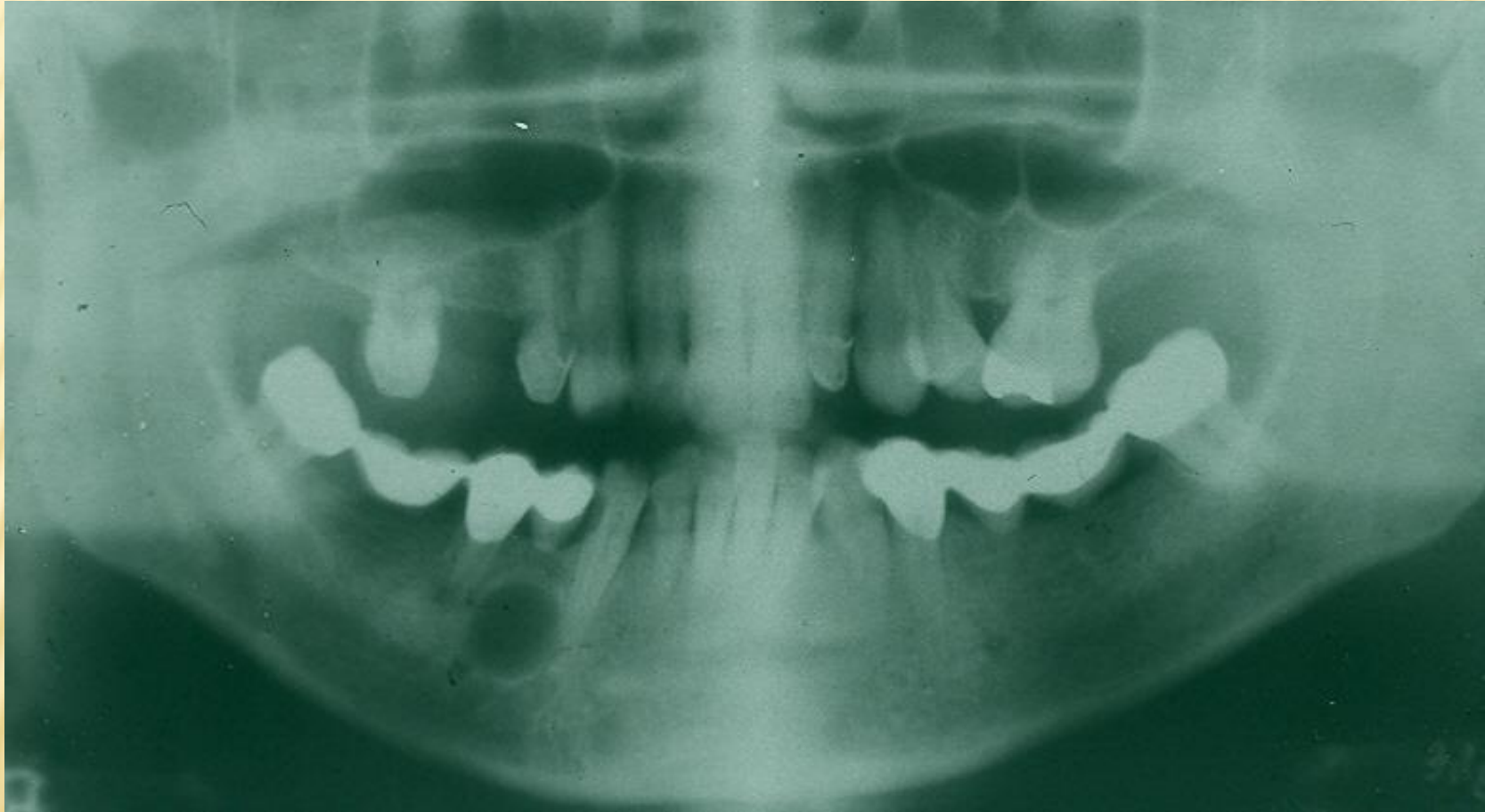- Gyulladásos eredet
- Nem megfelelő ellátás



# CISZTA RESIDUALIS



# CISZTA RESIDUALIS





# ODONTOGÉN CISZTÁK KLINIKAI FELOSZTÁSA:

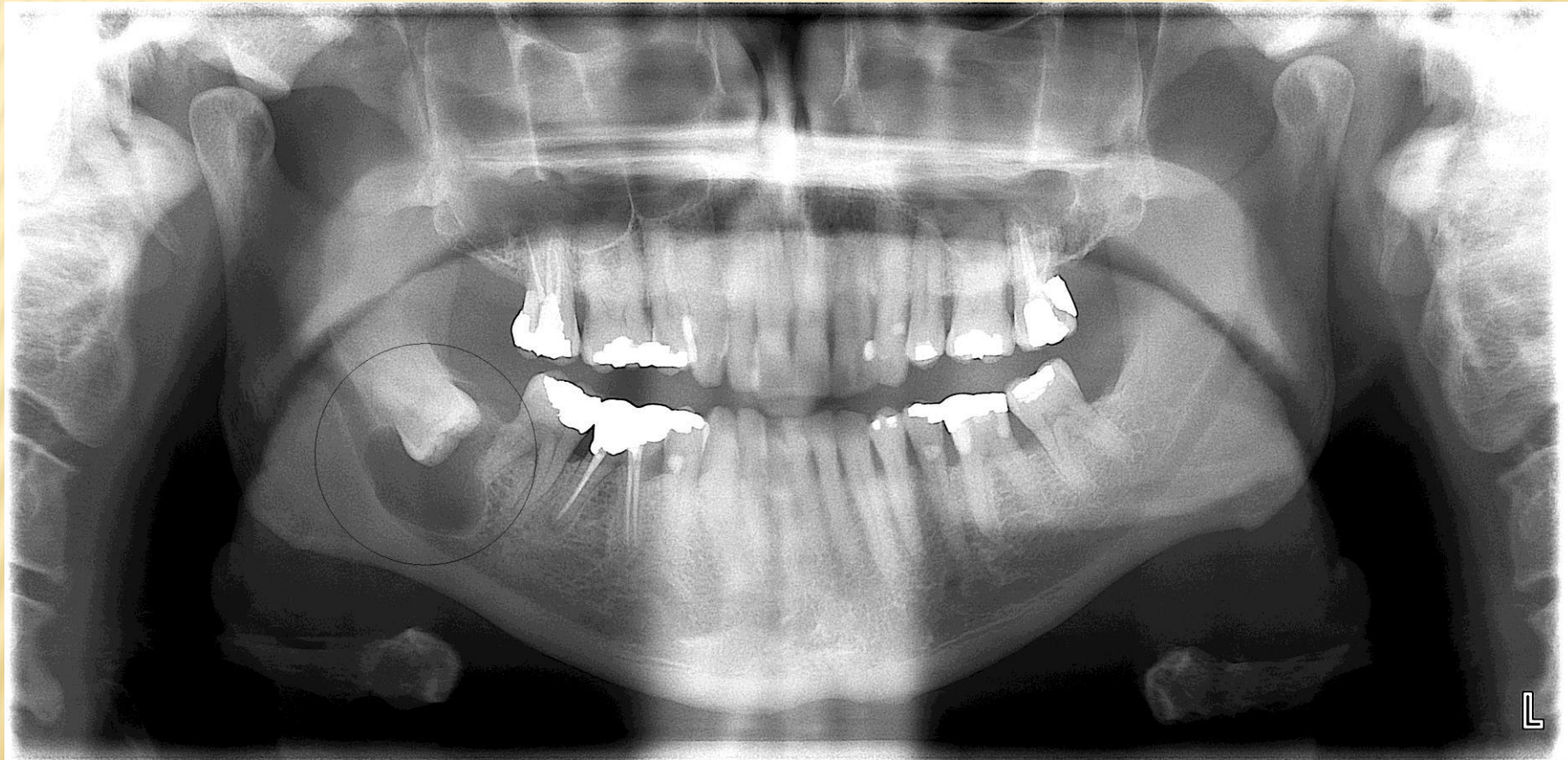1. Ciszta radicularis
2. Ciszta residualis
3. **Ciszta follicularis**
4. Ciszta parodontalis
5. Ciszta primordialis (keratociszta)

# FOLLICULÁRIS CISZTA

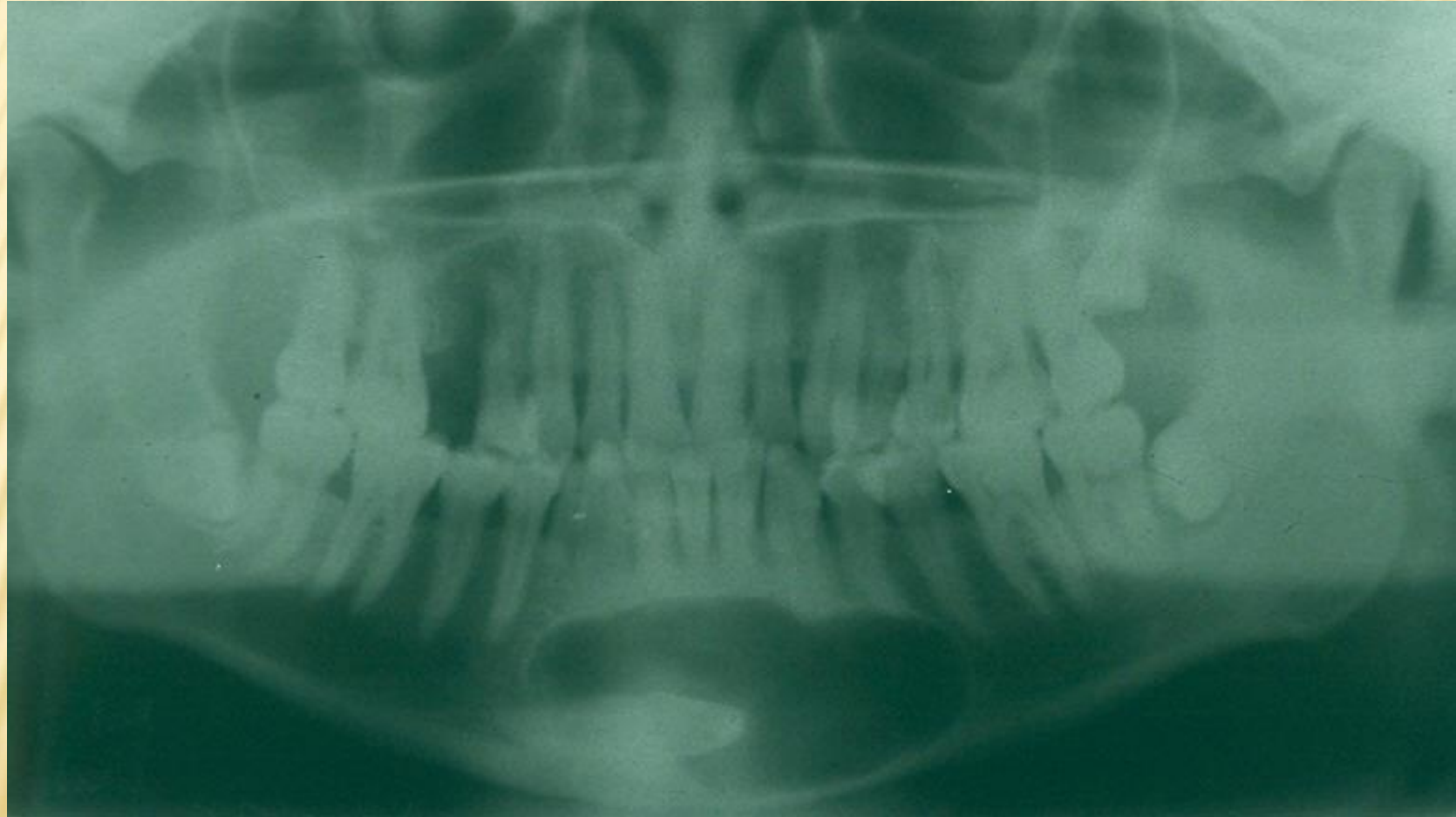
- **Elő nem tört fogak koronájának kialakulása után, a visszamaradt zománchából**
- **Legtöbbször alsó bölcsességfog és felső szemfog koronája körül**
- **Unilocularis, de lehet multilocularis**
- **Leggyakrabban mandibula ramusa**



# FOLLICULÁRIS CISZTA

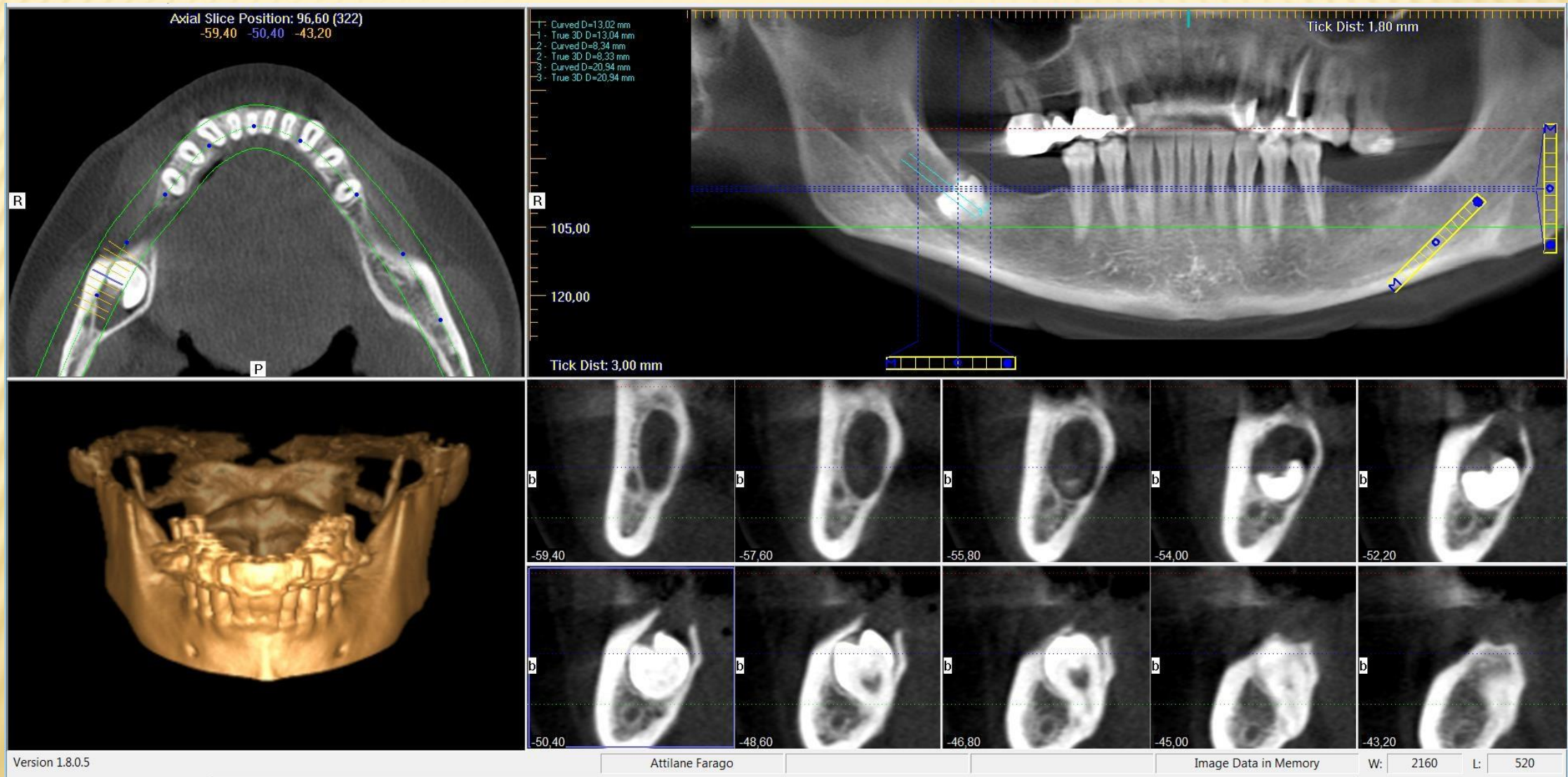


# FOLLICULÁRIS CISZTA





# FOLLICULÁRIS CISZTA





# FOLLICULÁRIS CISZTÁK TÖBBSZÖRÖS ELŐFORDULÁSA

- Dentin dysplasia
- Cleidocranialis dysostosis  
/clavicula hiánya, számfeletti fogak/
- Klippel-Feil szindróma  
/nyaki csigolyák fusiója/

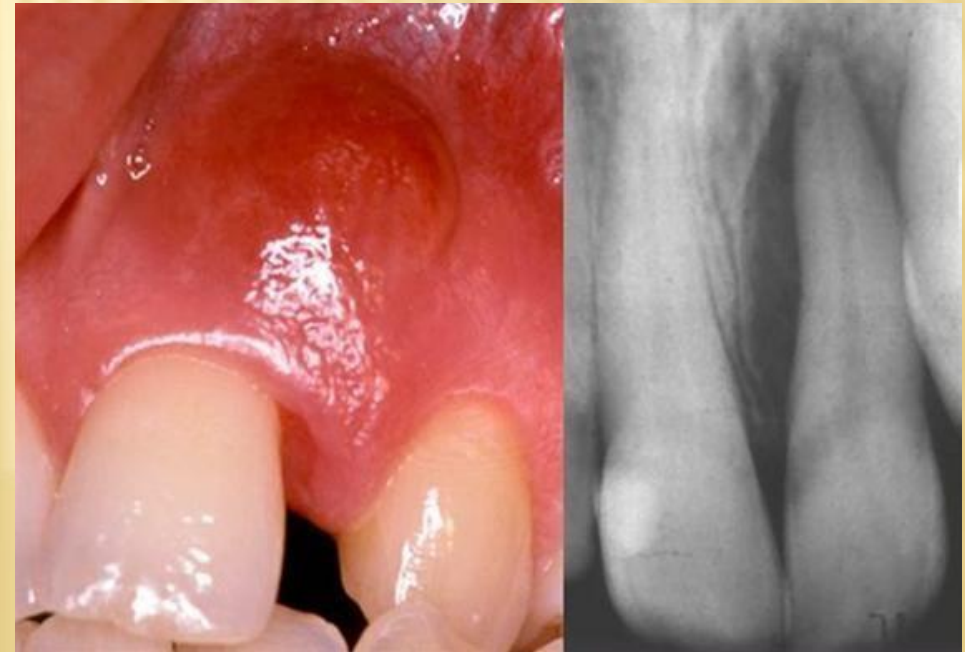# ODONTOGÉN CISZTÁK KLINIKAI FELOSZTÁSA:

1. Ciszta radicularis
2. Ciszta residualis
3. Ciszta follicularis
4. **Ciszta parodontalis**
5. Ciszta primordialis (keratociszta)



# PARODONTALIS CISZTA

- A radicularis cystától elhelyezkedésében különbözik
- Általában a foggyökér nyaki harmadában találjuk
- Parodontalis gyulladás talaján alakul ki



# ODONTOGÉN CISZTÁK KLINIKAI FELOSZTÁSA:

1. **Ciszta radicularis**
2. **Ciszta residualis**
3. **Ciszta follicularis**
4. **Ciszta parodontalis**
5. **Ciszta primordialis (keratociszta)**

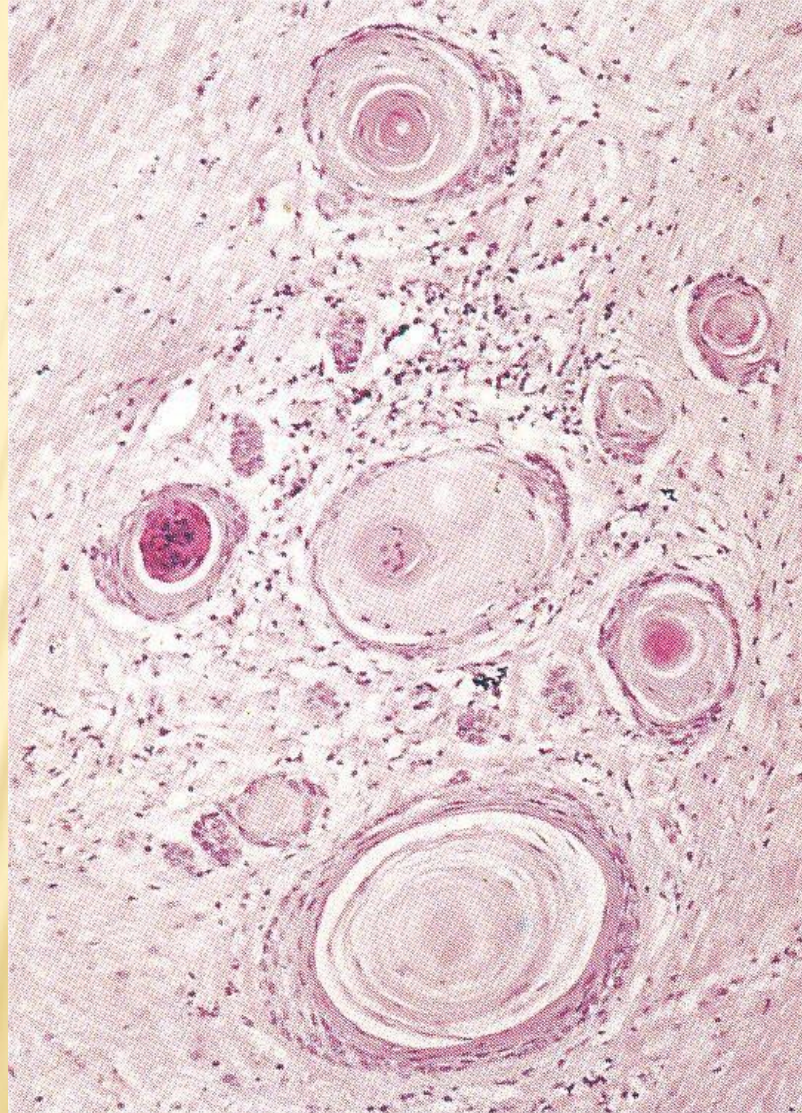


# KERATOCISZTA

- Fejlődési rendellenesség, fogléc eredetű
- Hámja aktívan proliferáló, elszarusodó laphám
- A cysta hámbélése hyperkeratózist mutat
- Gyakori recidíva / 35% /
- Leggyakoribb előfordulás a mandibulában a bölcsességfogtól disztálisan
- Szövetteni diagnózis!



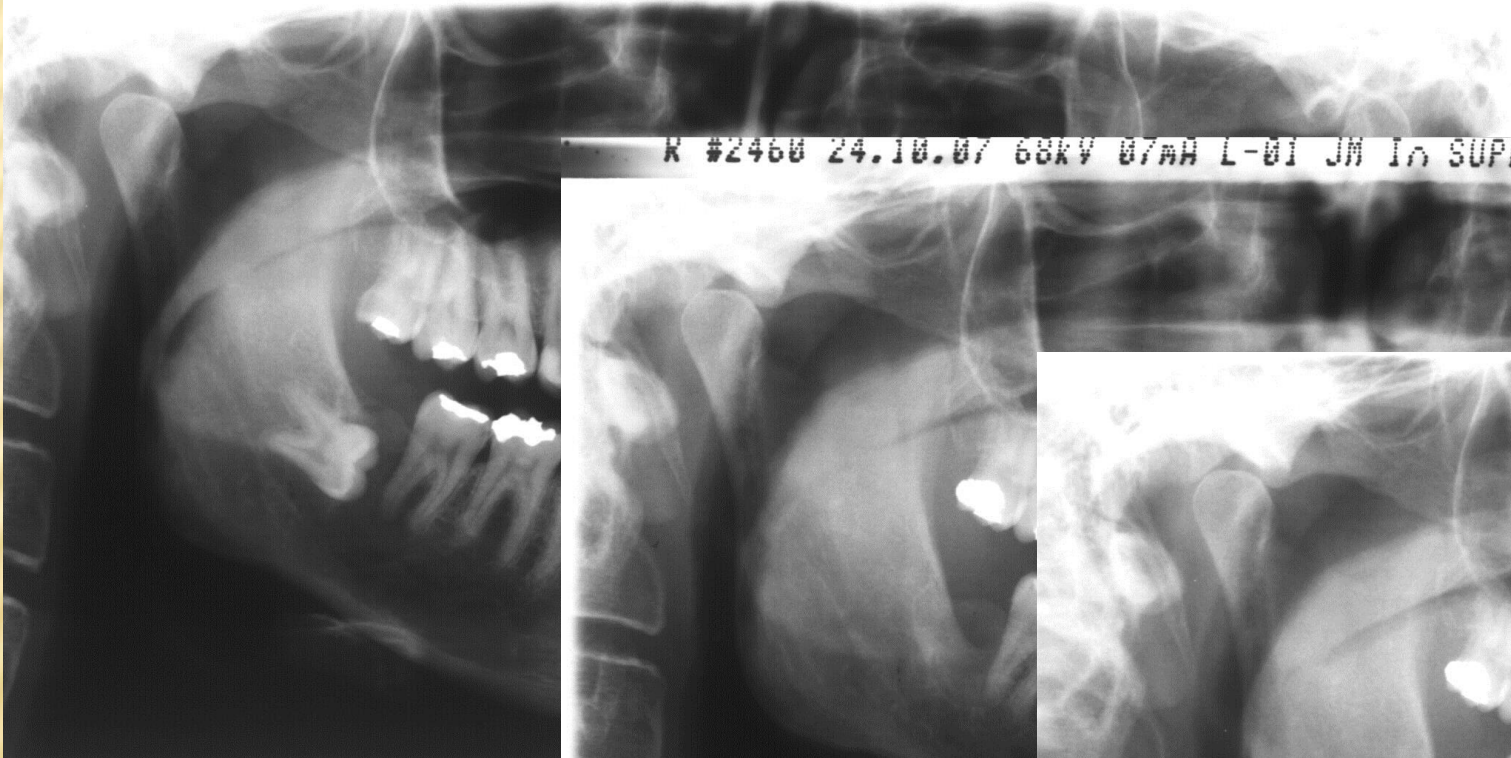
# KERATOCISZTA SZÖVETANI KÉPE



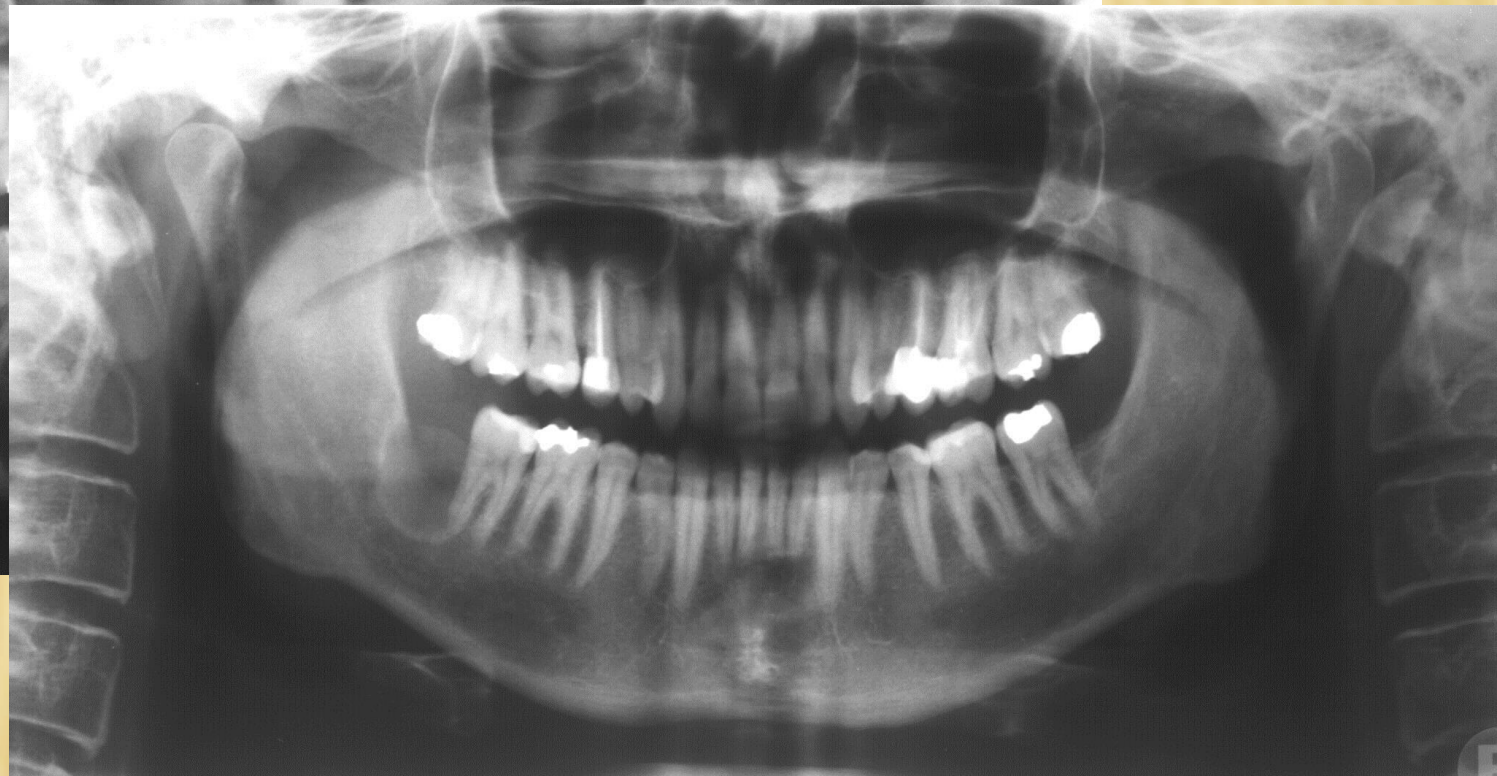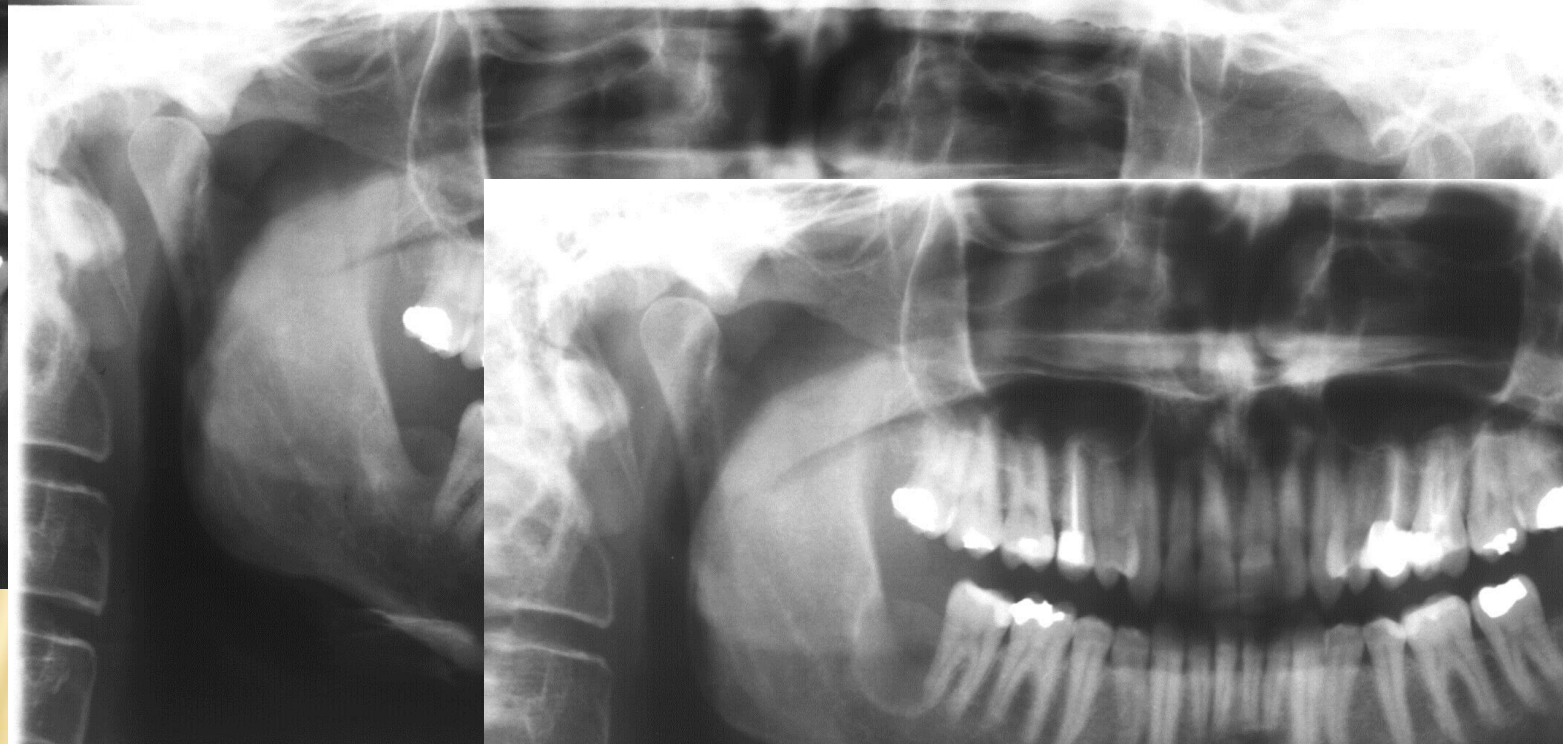


# KERATOCISZTA

R #4458 09.11.04 68kV 07mA L-02 JM I/ SUPERDENT KOLLAR TAMAS



R #2460 24.10.07 68kV 07mA L-01 JM I/ SUPERDENT KOLLAR TAMAS



# GORLIN-GOLTZ SZINDRÓMA

- /Basalsejtes naevus szindróma/
- **multiplex keratocysta**
- **bőr naevoid basalsejtes rákja**
- **borda, csigolya anomáliák**

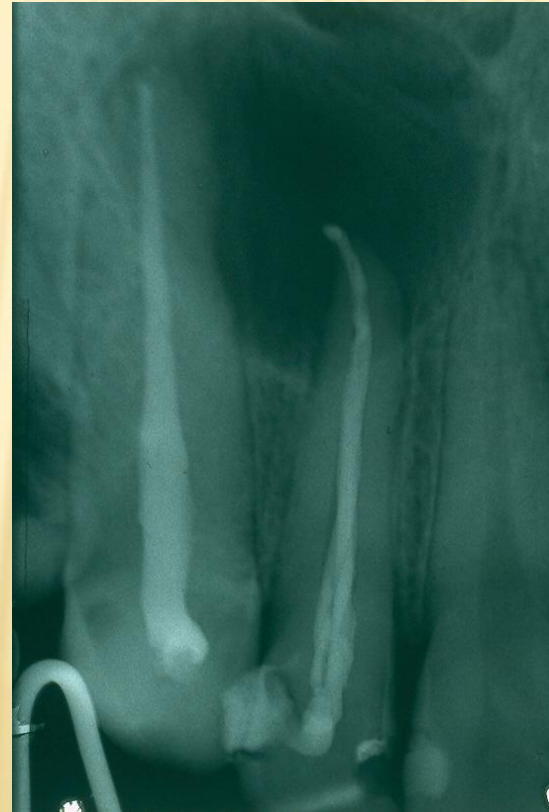
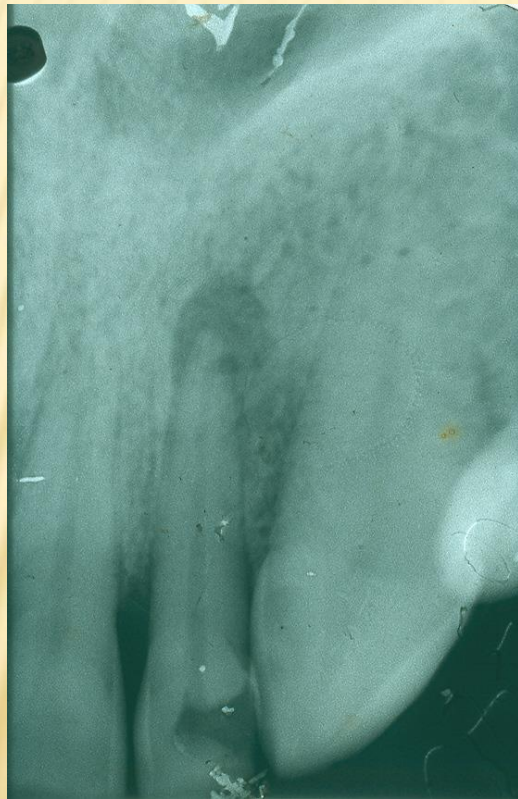
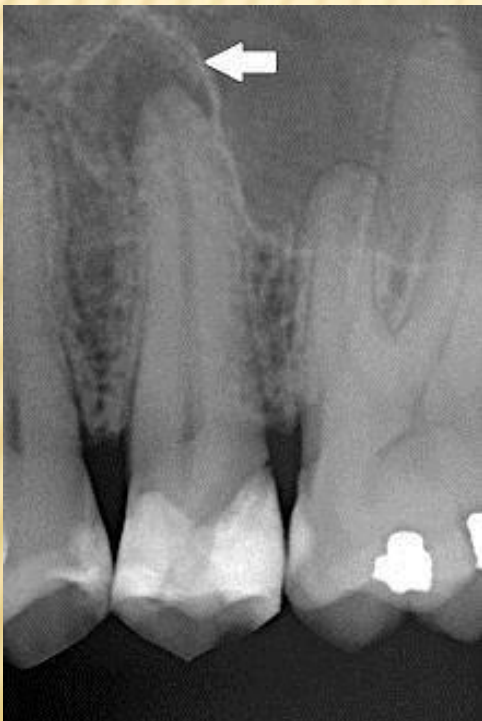# RADICULARIS CISZTÁK ELÜLÖNÍTŐ DIAGNOSZIKÁJA

- Dentalis granuloma
- Sinus maxillaris
- Óriássejtes granuloma
- Pseudocysta
- Ameloblastoma
- Fibrosus dysplasia

# RADICULARIS CISZTÁK ELÜLÖNÍTŐ DIAGNOSZIKÁJA

- Dentalis granuloma



Csak szövettani  
lelet alapján lehet  
elkülöníteni őket

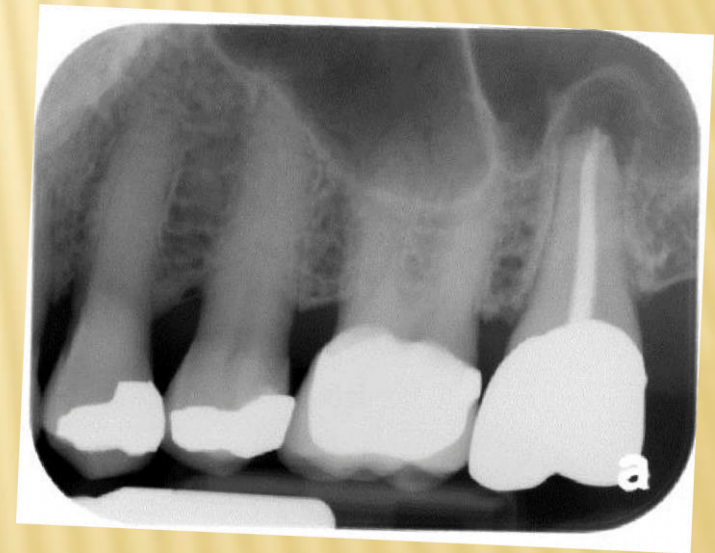

# RADICULARIS CISZTÁK ELÜLÖNÍTŐ DIAGNOSZIKÁJA

- Sinus maxillaris

A sinus alapját képező vékony kortikális csont folyamatos fehér vonalként jelenik meg.

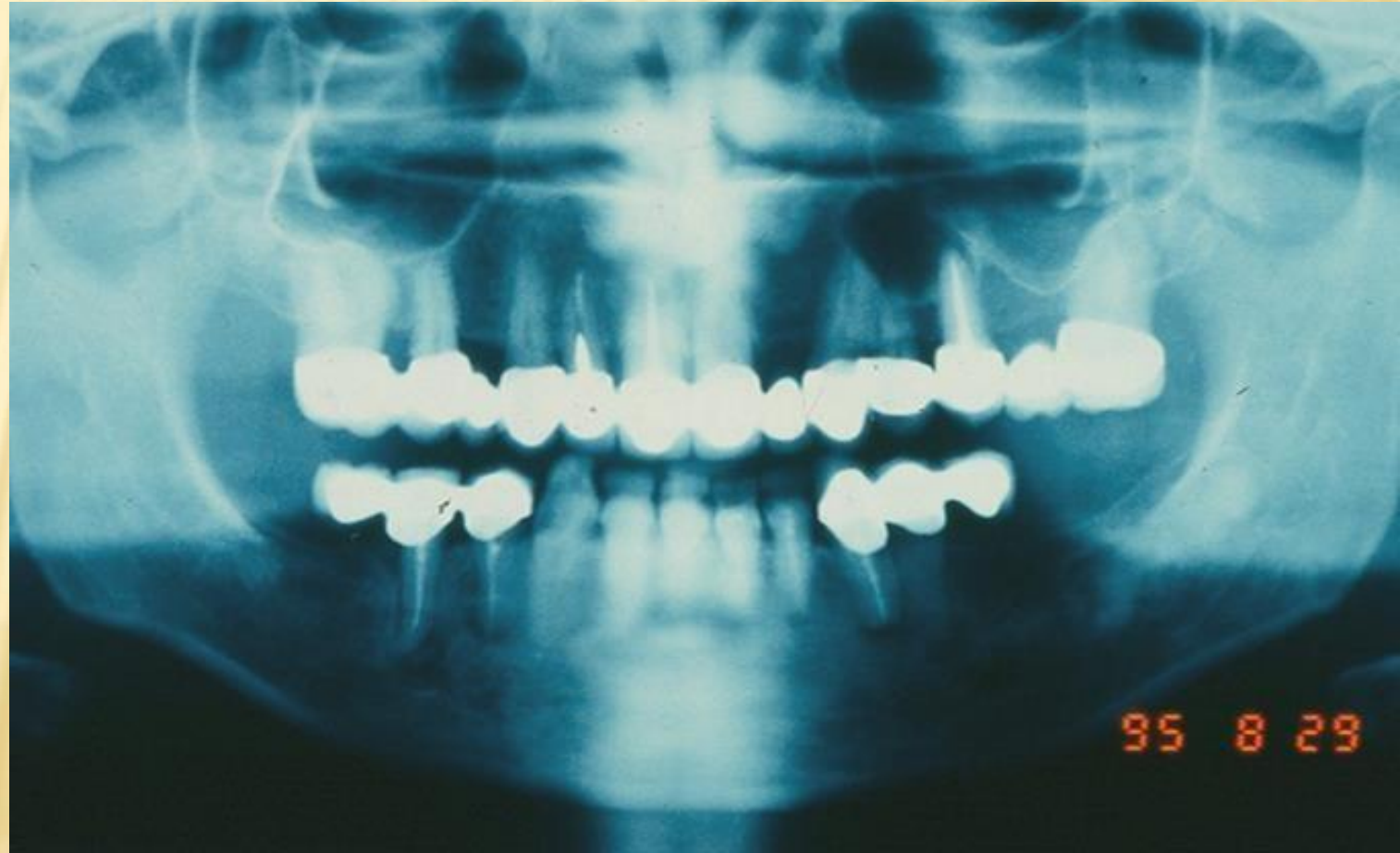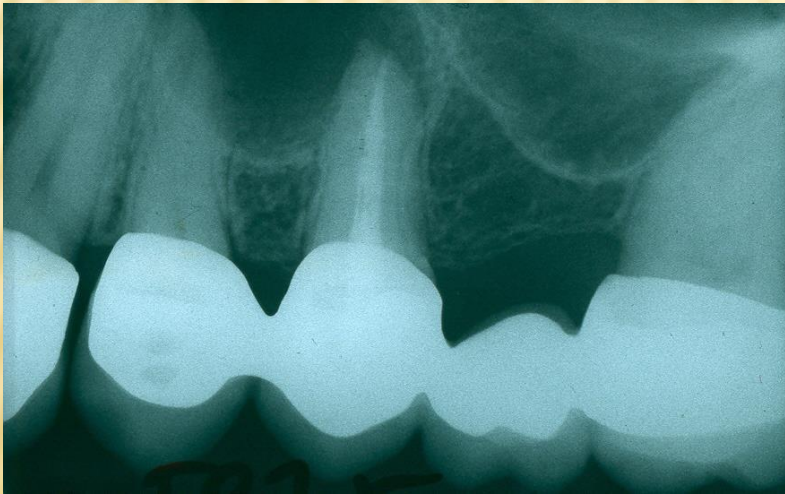
A „sinus vonal” a fogak gyökércsúcsát követve, a fogak közé is benyúlhat.



# RADICULARIS CISZTÁK ELÜLÖNÍTŐ DIAGNOSZIKÁJA

- Sinus maxillaris

Szimmetria!

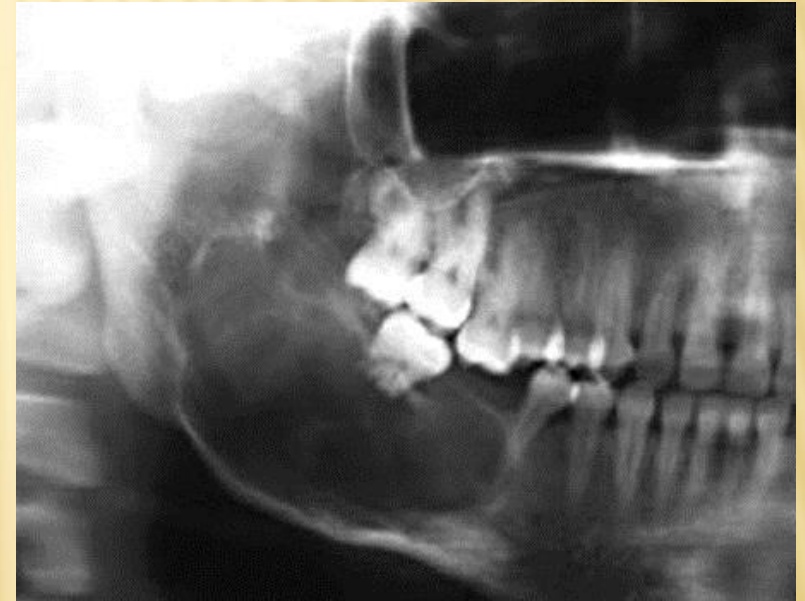



# RADICULARIS CISZTÁK ELÜLÖNÍTŐ DIAGNOSZIKÁJA

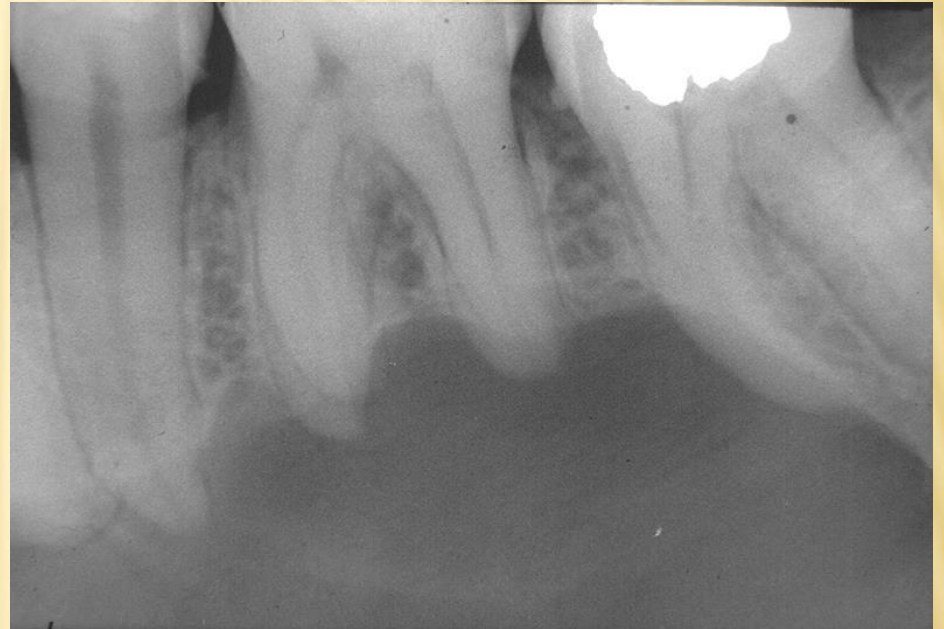- **Óriássejtes granuloma**
  - **Nem igazi daganat – csontrendszeri betegség**
  - **Igen nagy pusztítás**
  - **Főleg fiatal korban**
  - **Arc-, nyh.duzzanat, érintett fogak lazulása**

Rtg.kép: éles határú felritkulás.  
Nem kerek formájú vetület, intenzív  
reszorpció a fogakon: nem  
valószínűsíti a cystát.



# RADICULARIS CISZTÁK ELÜLÖNÍTŐ DIAGNOSZIKÁJA

- Pseudocysta
  - Traumás csontciszta
  - Aneurizmas csontciszta
  - Stafne ciszta



Hámbélés nélküli üregképződések a csontban. Főleg az állcsontok molaris régiójában, ill. az állkapocs- szöglet tájékán.

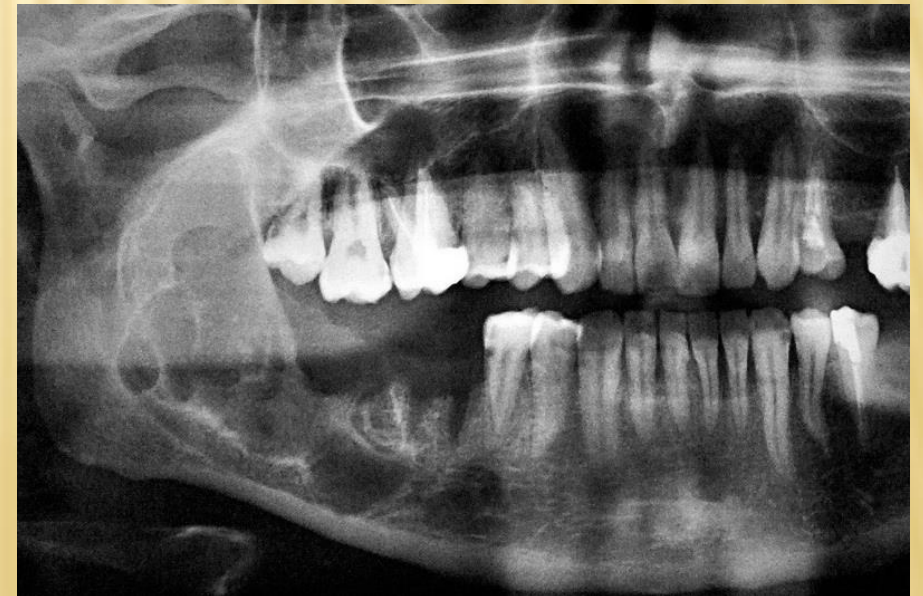

# RADICULARIS CISZTÁK ELÜLÖNÍTŐ DIAGNOSZIKÁJA

## ■ Ameloblastoma

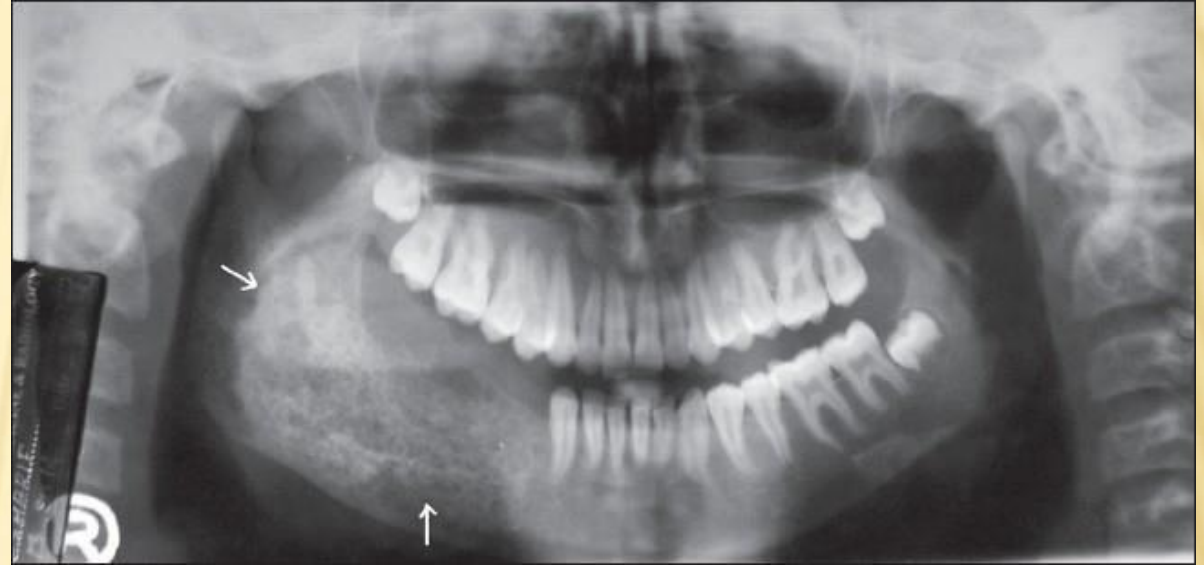
- Leggyakoribb odontogén daganata
- Panaszmentes növekedés
- A fogak elvándorlása, az érintett állcsont expanziója, arcdeformitás, a molaris régióban foghiány
- Az érintett fogak gyökerei felszívódhatnak

Típusosan: többrekeszes felritkulás  
elsősorban angulus, felhágó ág  
területén. Néha bölcsességfogat  
involválja → follic.cysta képét mutatva



# RADICULARIS CISZTÁK ELÜLÖNÍTŐ DIAGNOSZIKÁJA

- Fibrosus dysplasia



- Patogenezis ismeretlen - csontképződési zavar
- Rtg-kép: változó, szerkezet elmosódott („habos”, tejüveg szerű). Kicsi vagy multilocul



