



Semmelweis Egyetem, Fogorvostudományi Kar
Arc-Állcsont-Szájsebészeti és Fogászati Klinika
Igazgató: Dr. Németh Zsolt



Nem odontogén eredetű cysták.
Fejlődési rendellenességi cysták.
Pseudocysták. Lágyrész cysták.

Fissuralis cysták

Cysta canalis incisivi

Nasolabialis cysta

„Globulomaxillaris” cysta

Cysta mediana palati

Antrális pseudocysták

Mukokele

Ranula

Lágyrészcysták

Epidermoid cysta

Dermoid cysta

Laterális nyaki cysta

Laterális nyaki fistula

Mediális nyaki cysta

Hygroma

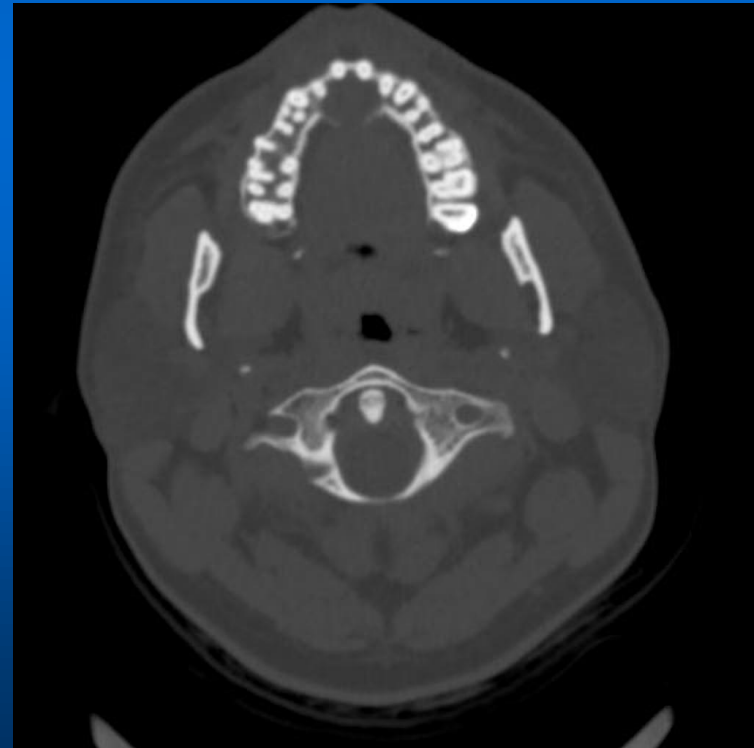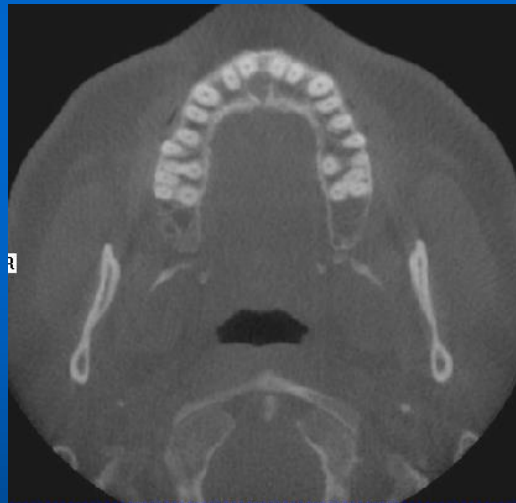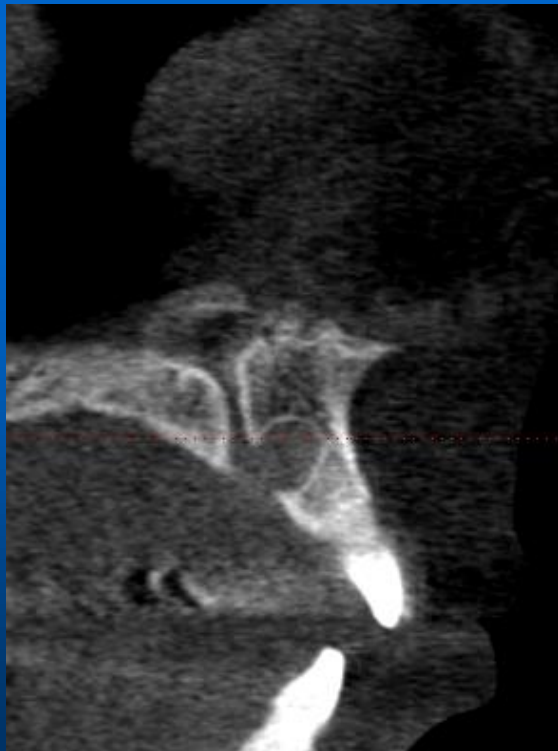
Incisivus cysta

Ductus canalis incisivi, cysta nasopalatinalis

A ductus nasopalatinalis fejlődéstani maradványa

A leggyakoribb non-odontogén cysta (centrális, uni- bilaterális)

Ddg: A frontogak periapikális elváltozása



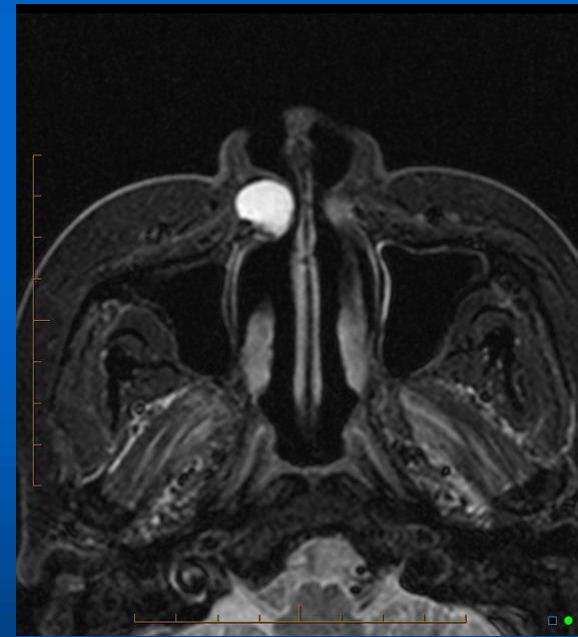
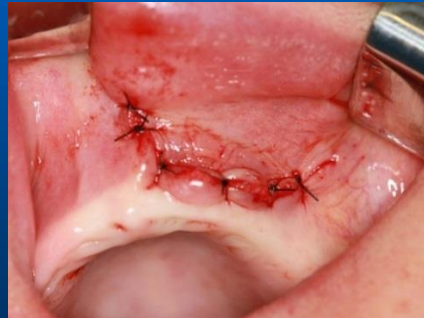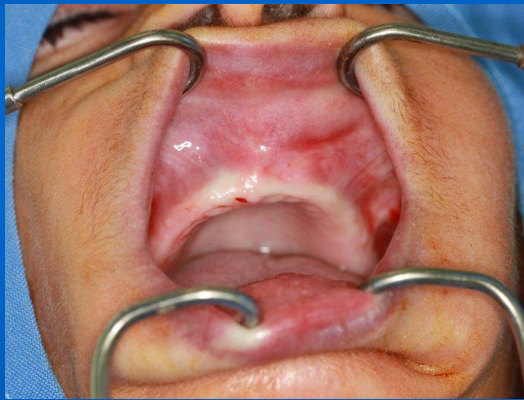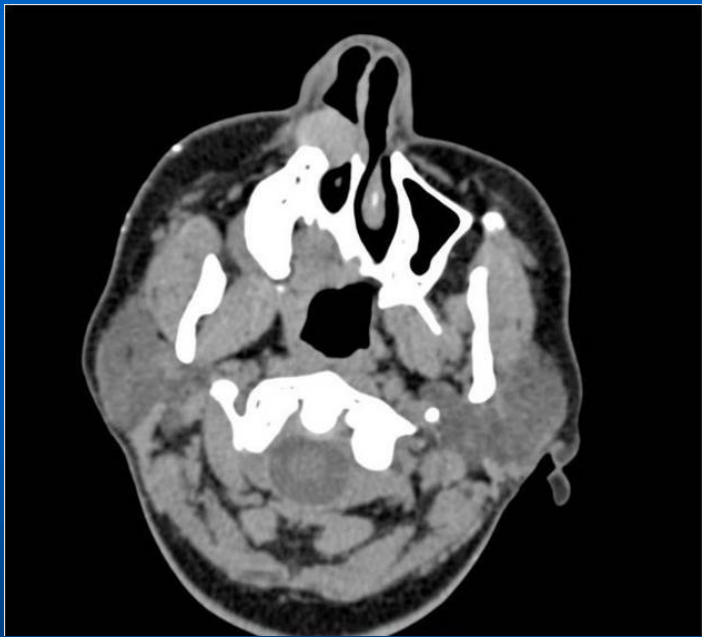
Nasolabialis cysta (Zuckerland)

(nasolaveoláris)

A mediális és laterális nasalis nyúlvány egyesülése területén (Klestadt)

Extraossealis, subperiostealis

Orrszárny alatt, vestibulumban szövettöbbitet, orrszárny-dislocatio



„Globulomaxillaris” cysta

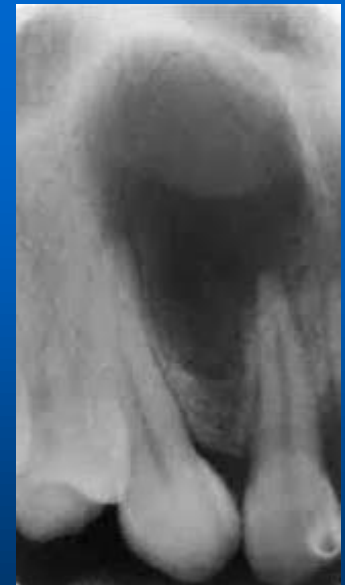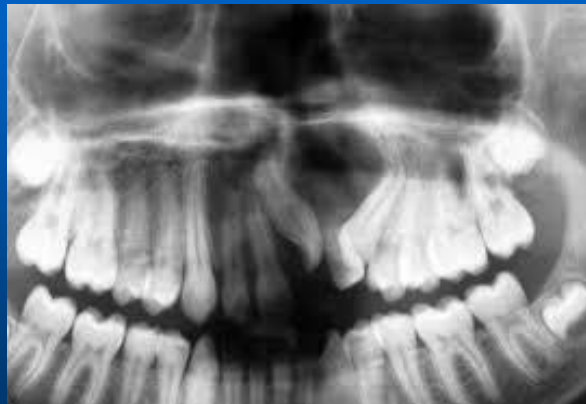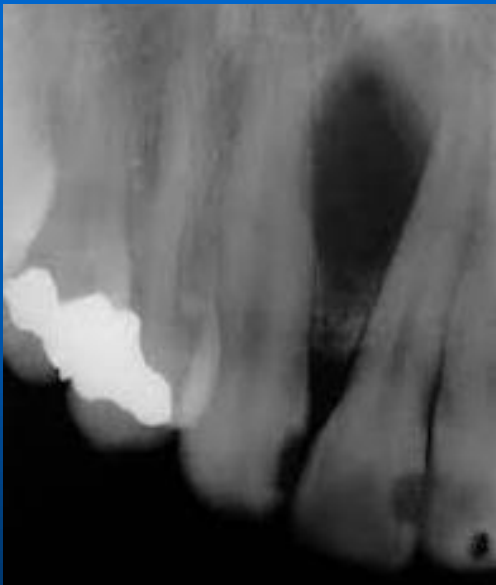
A maxilla és a mediális orrnyúlvány non-junctioja

Nincs hám-inclusio

Többségében mégis fogeredetű

Kismetsző és a szemfog között

Ddg: Cysta periodontalis lateralis

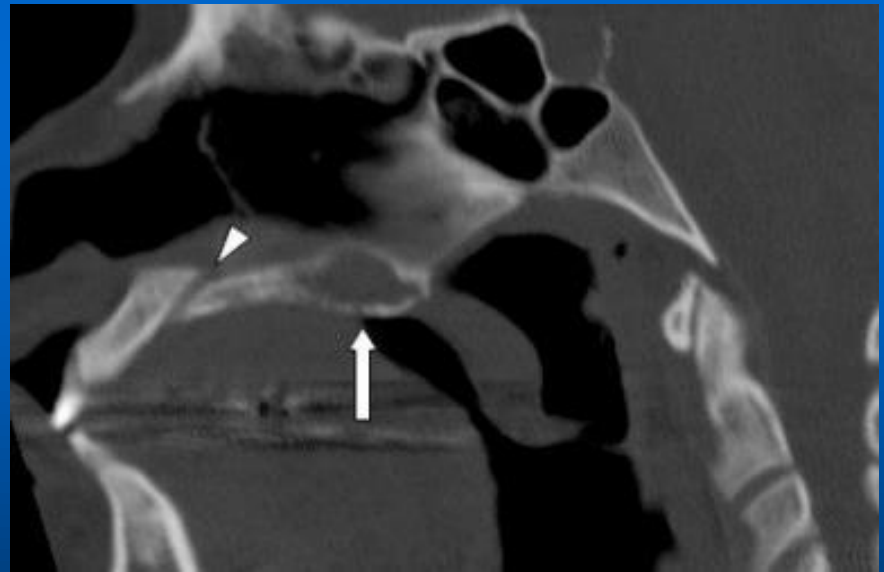
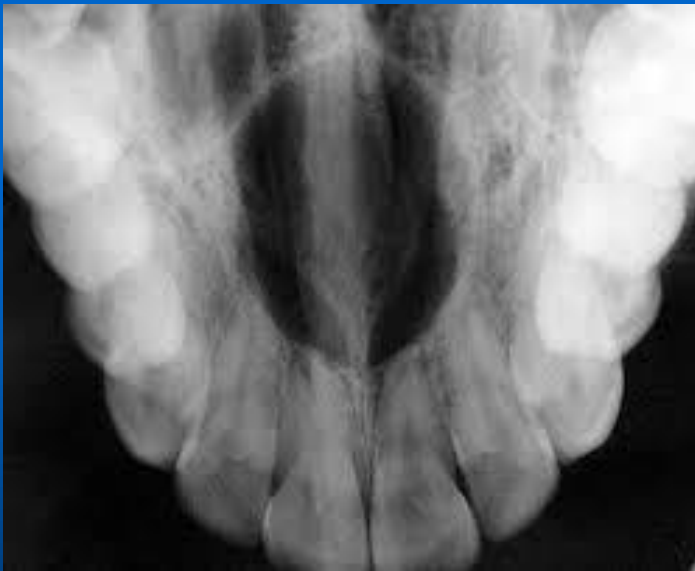

Medián palatinális cysta

A maxilla palatinális nyúlványainak non-junctioja,
háminclusio

Anterior - posterior

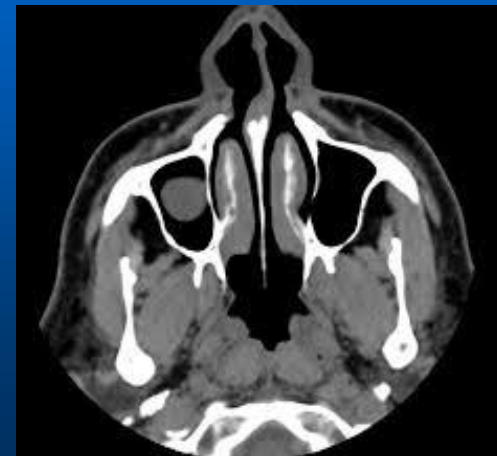
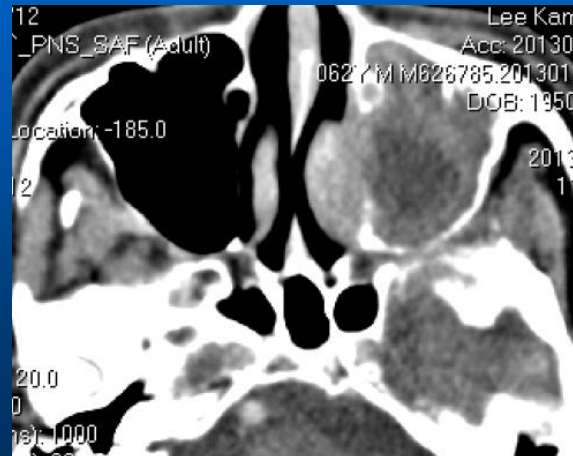
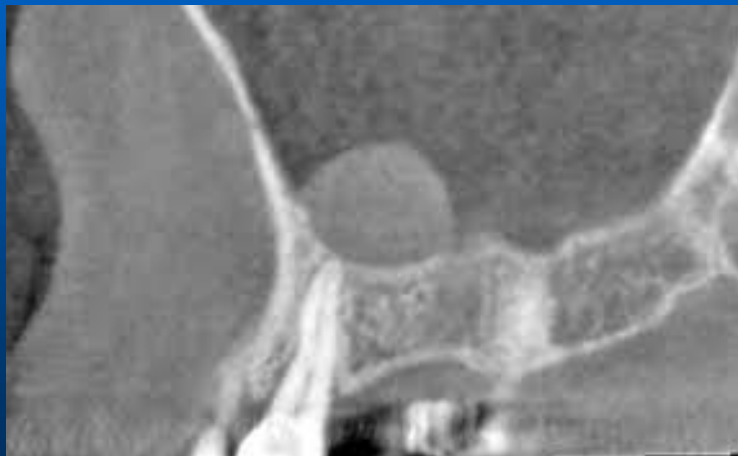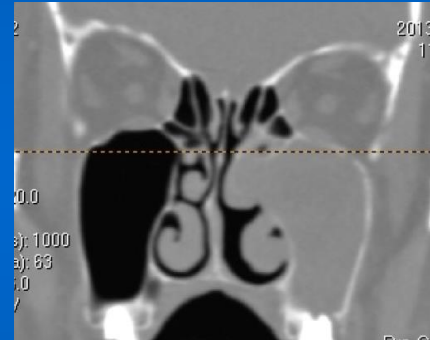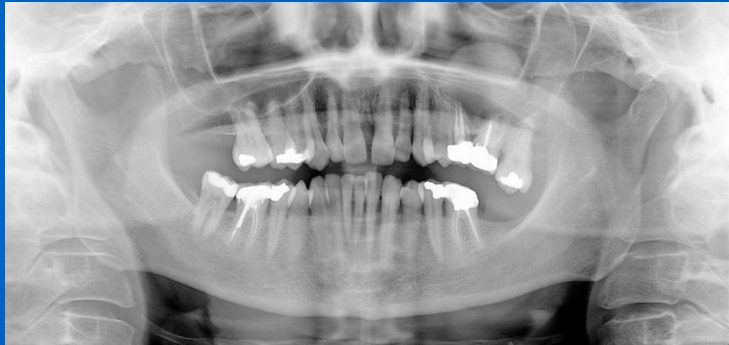Ddg: Incisivus cysta



Antrális pseudocysták

Mukokele (obstrukciós eredet)

Retenciós cysta (seromucinosus mirigyek retenciója)

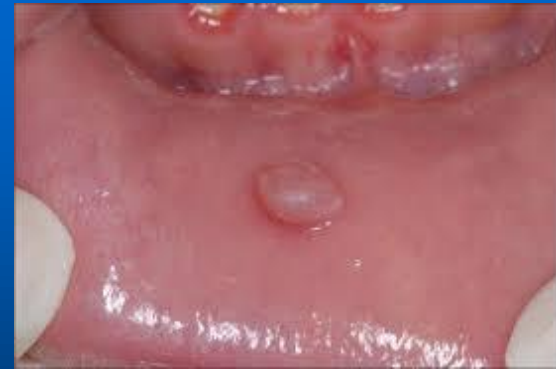
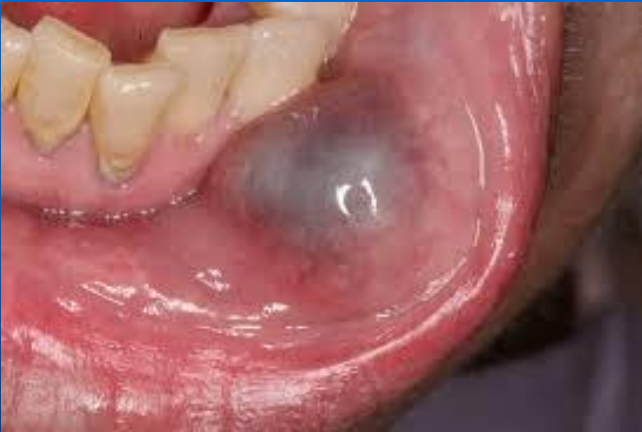
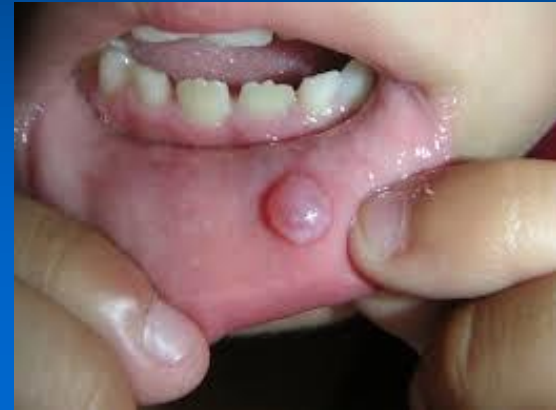Mukokele

A kis nyálmirigyek cysticus laesioja

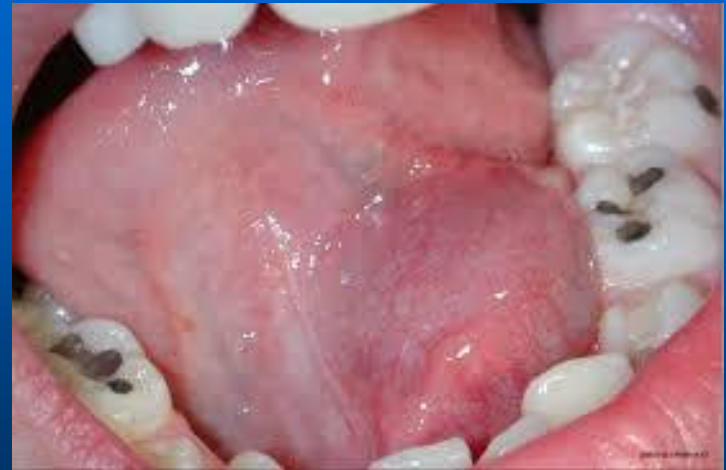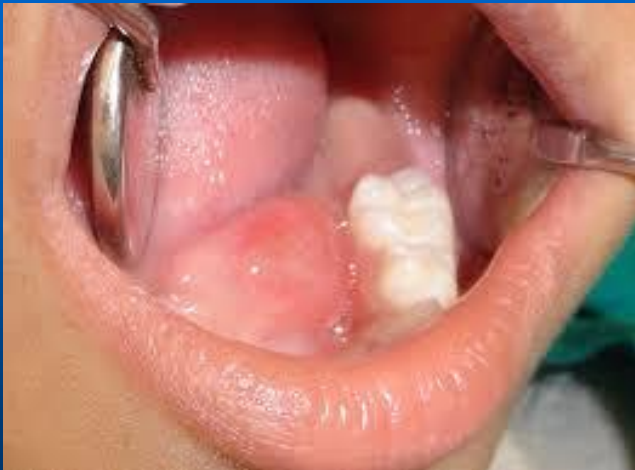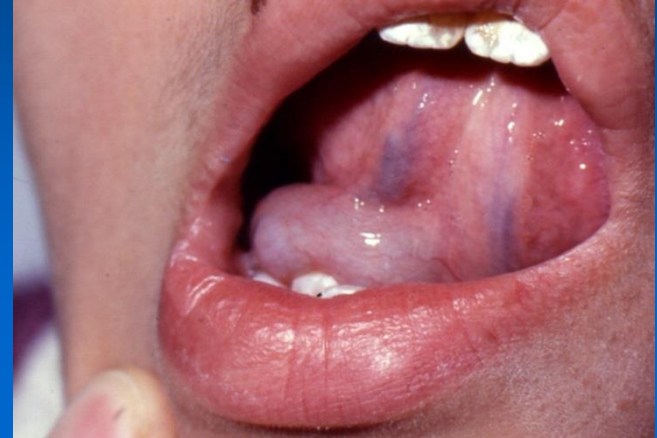Ok: ductus traumája

Ddg: pyogen granuloma, haemangioma,
adenoma



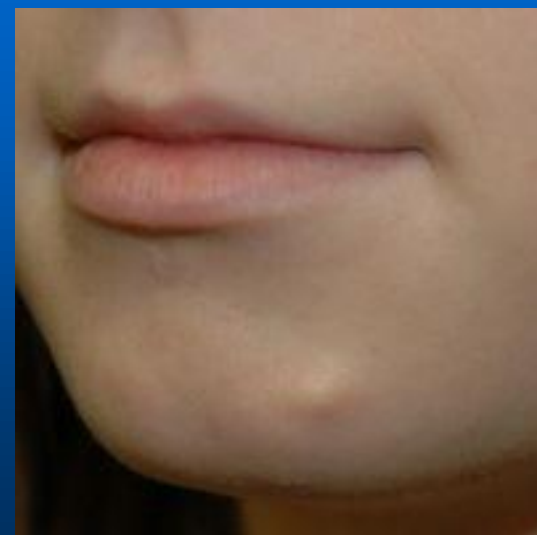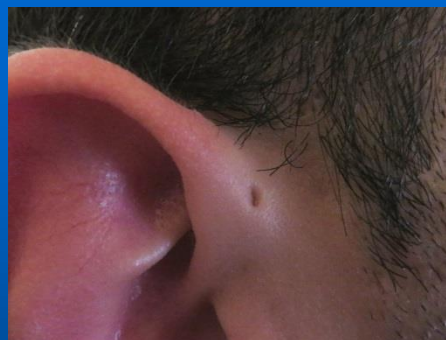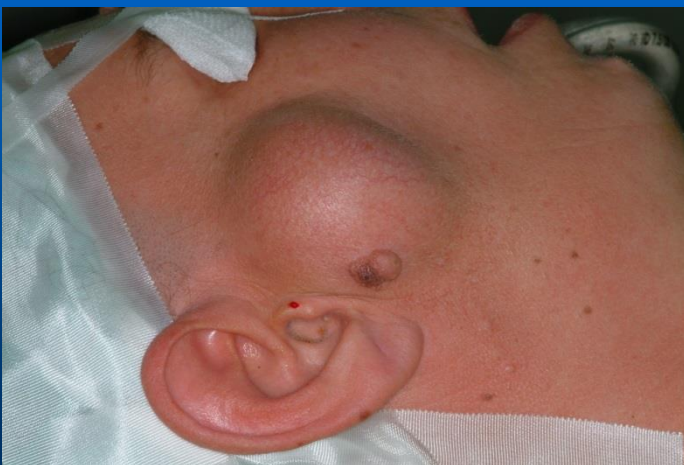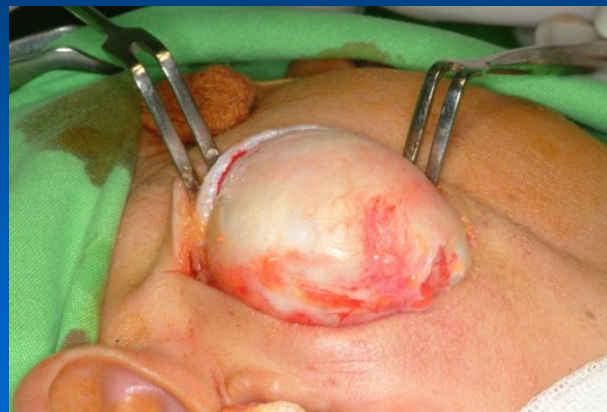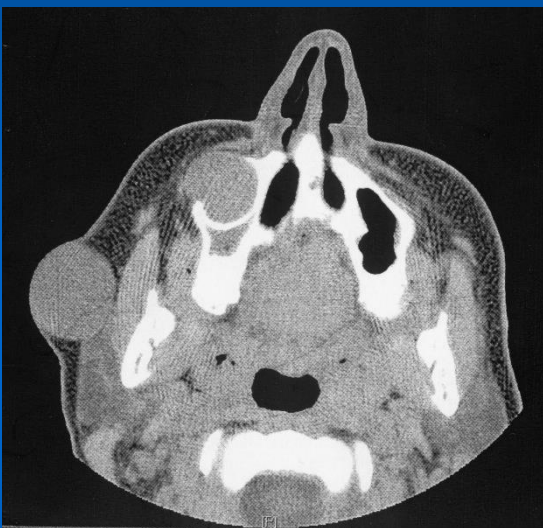Ranula

A sublingualis vagy a submandibularis nyálmirigyek retenciós cystája



Epidermoid cysta, atheroma

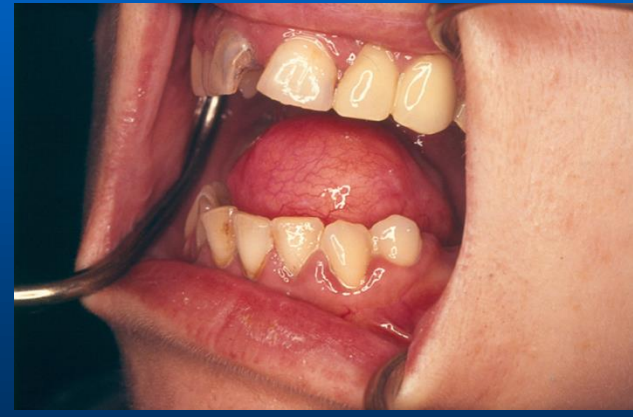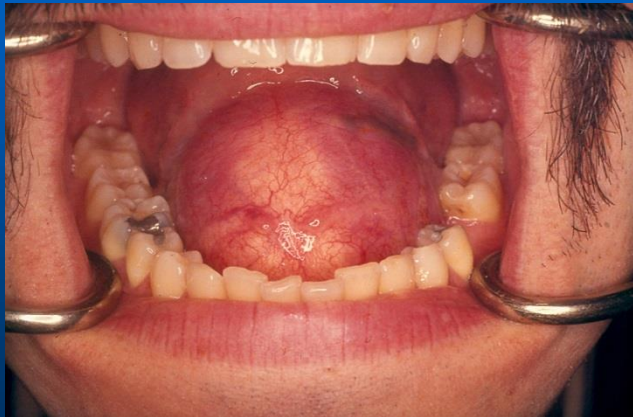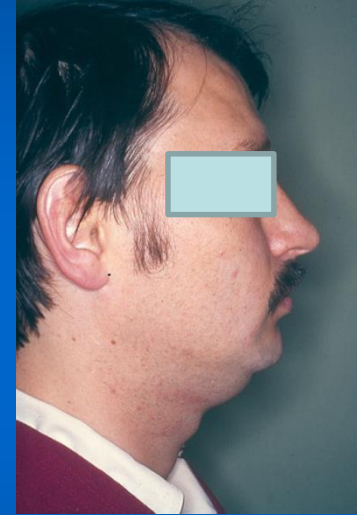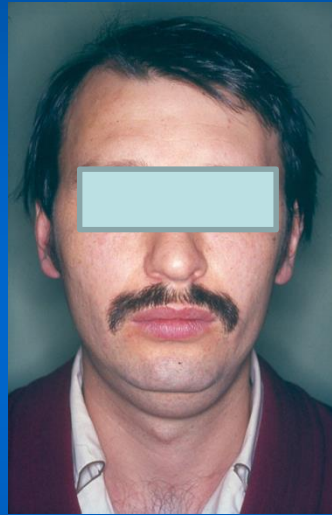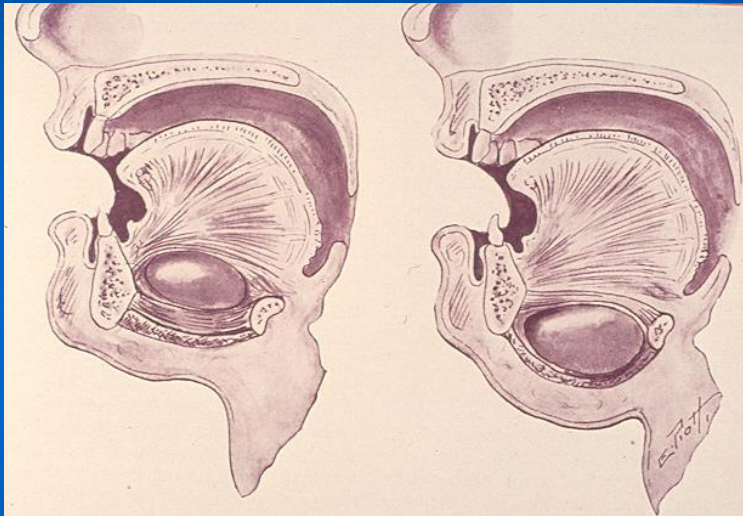
Bőrrel összefüggő, abból kiinduló
Sűrű, kellemetlen szagú, sajtos bennék
Arc, ajak, mentum, tarkó bőrén, háton



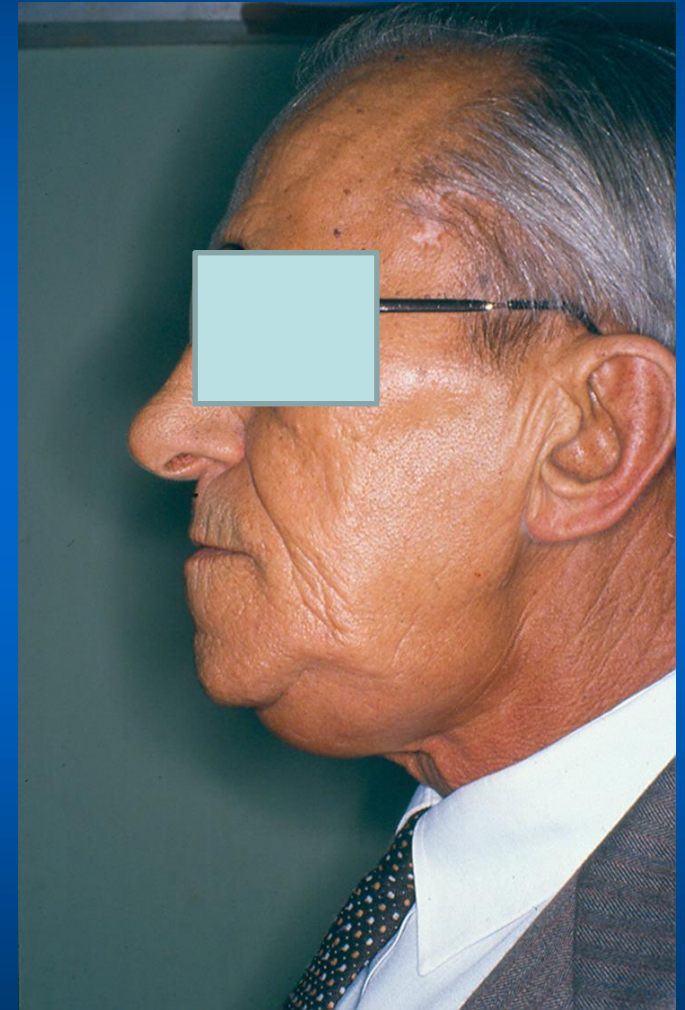
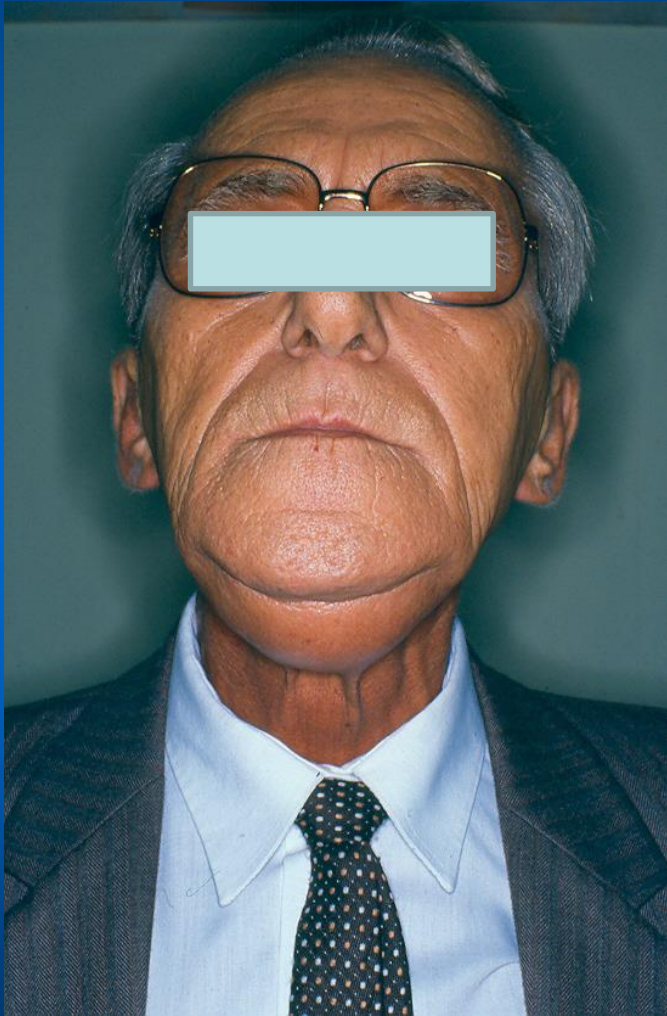
Dermoid cysta

Fejlődéstani, ektodermális és mezodermális eredetű, testszerte bárhol előfordulhat, a mi régiókban, a szájfenéken, a középvonalban a leggyakoribb (benignus cysticus teratoma)

Bennék: olykor hosszú, feltekeredett hajsálak, fogkezdemények, porc- csontszerű képződmények, faggyú- izzadságmirigyek



Dermoid cysta



Laterális nyaki cysta

Lymphoepitheliális cysta

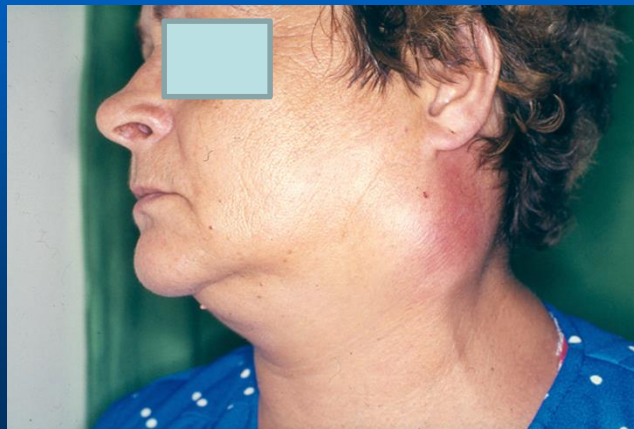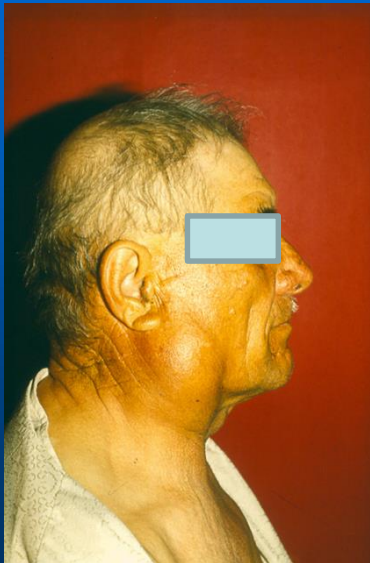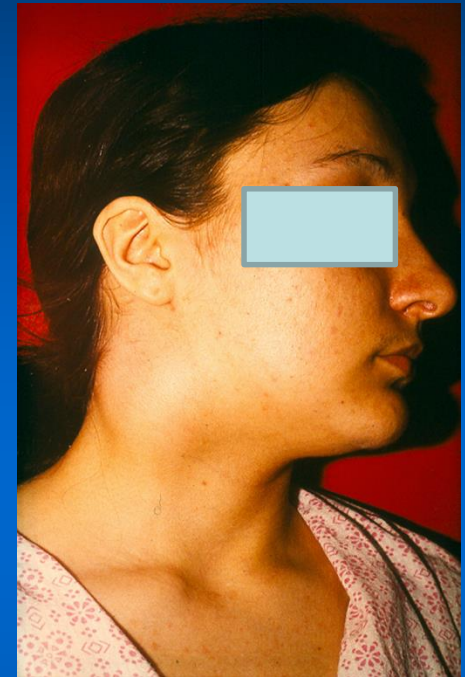Branchyogén cysta

Fiatal felnőttek

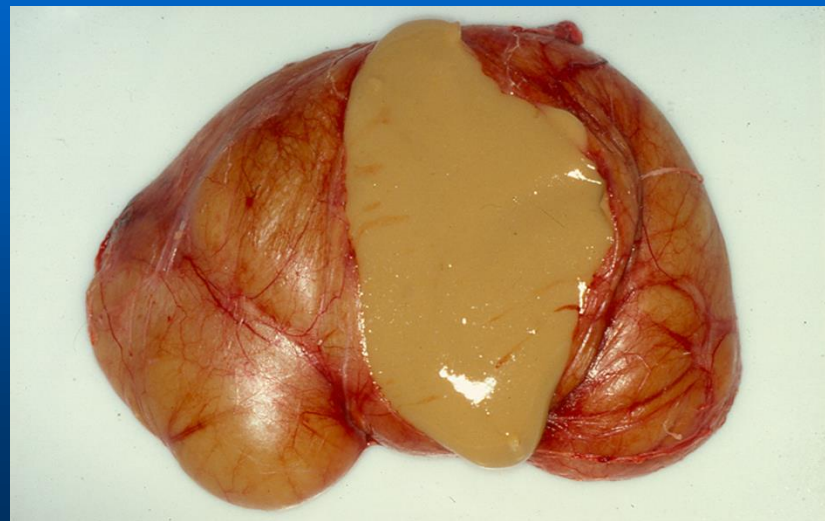
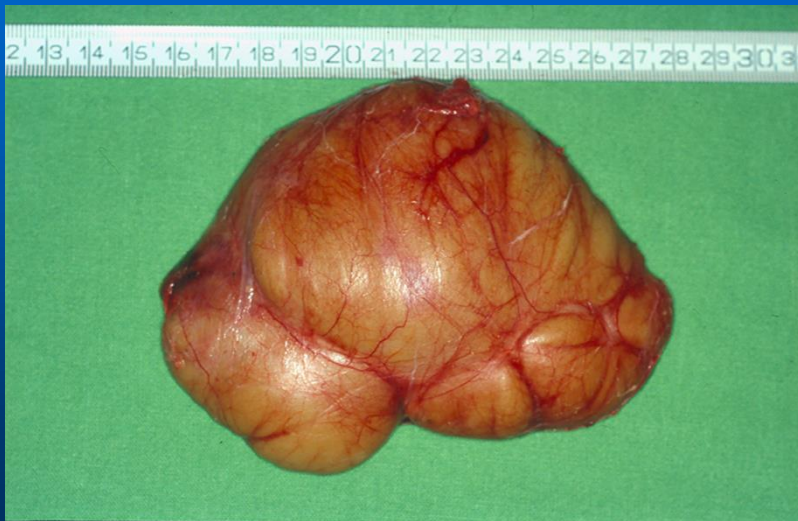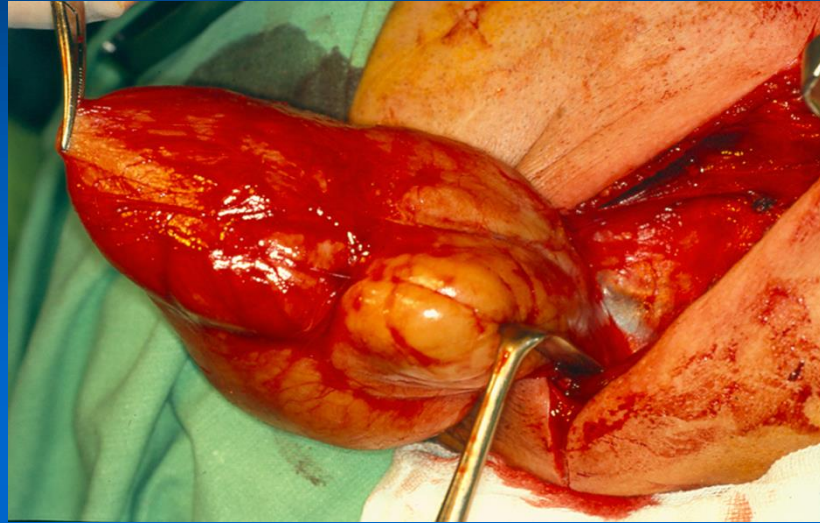
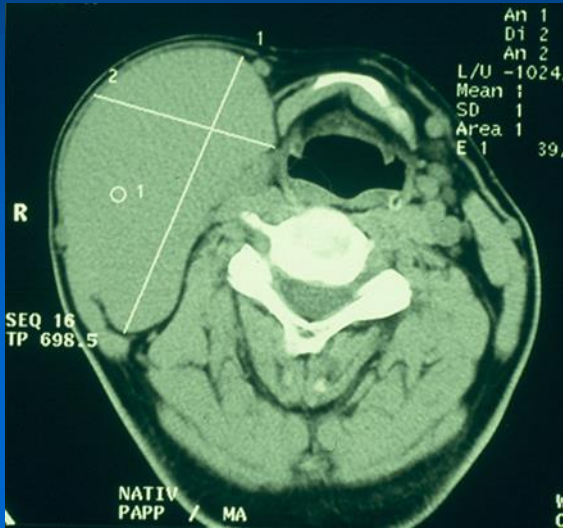
Órák alatt, 1-2 nap alatt alakul ki

M. scm. elülső széle mentén

Ritkán malignizálódik



Lateralis nyaki cysta



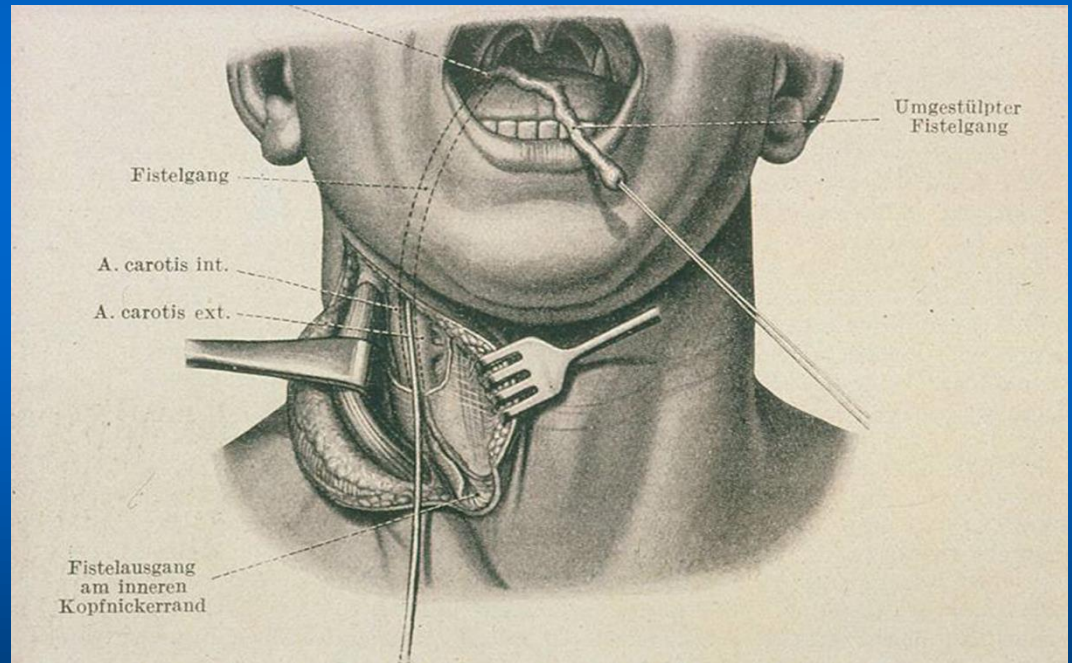
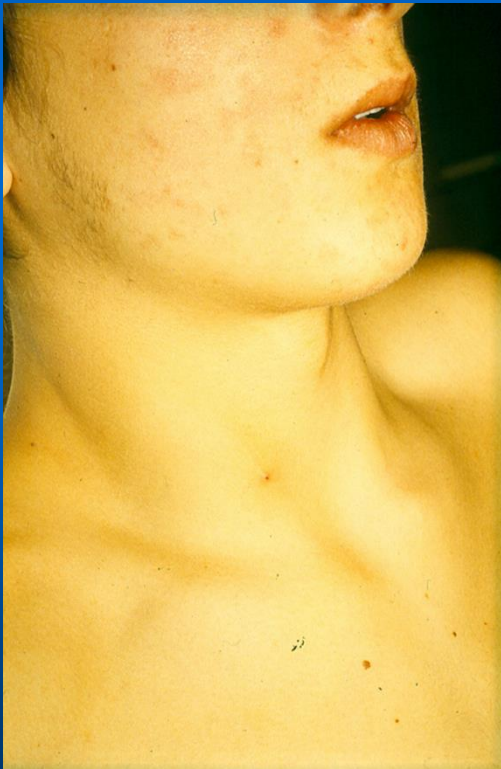Laterális nyaki fistula

Branchyogen fistula

IV. kopoltyúív

Garat – carotis bifurcatio – bőr

Műtét?



Mediális nyaki cysta

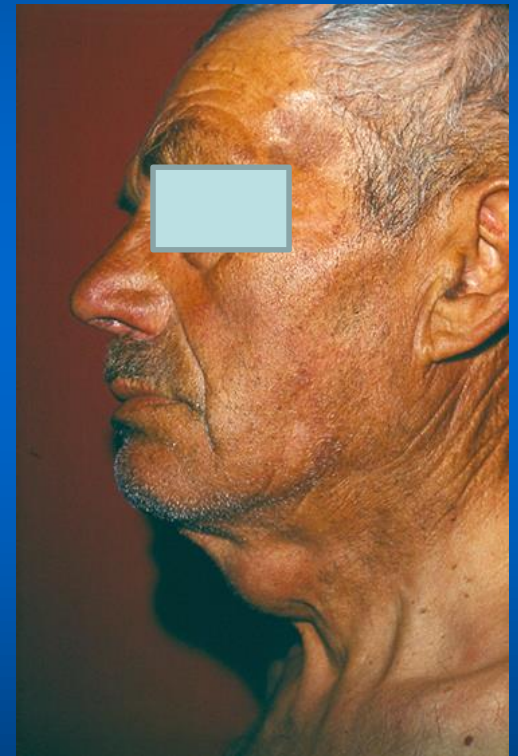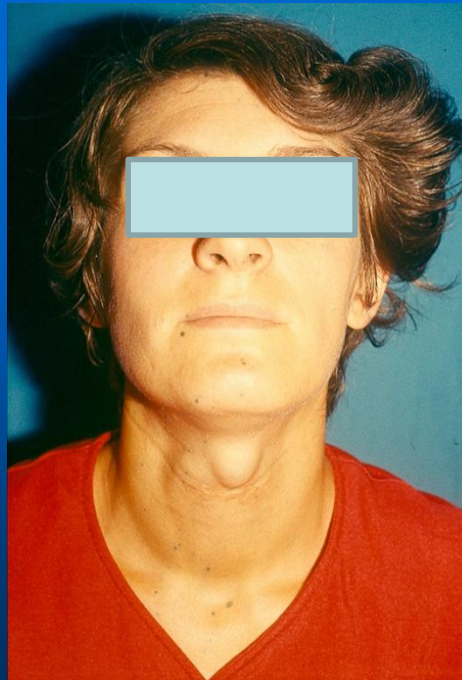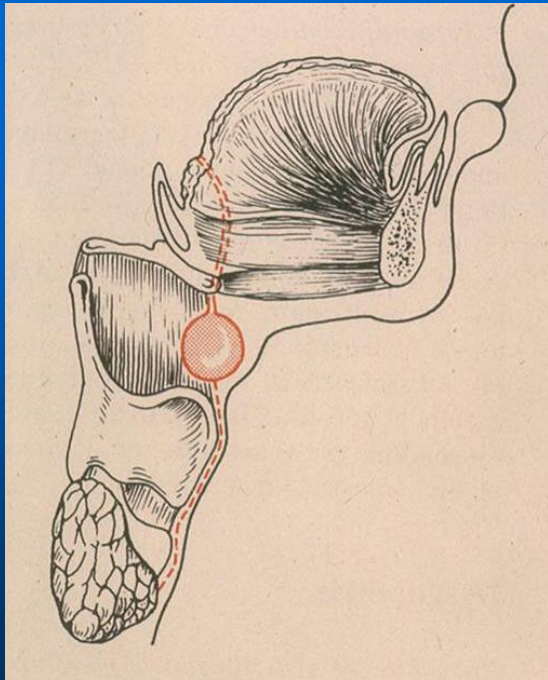
Ductus thyreoglossus cysta, cysta colli mediana

Mindig a középvonalban, leggyakrabban a nyelvcsont alatt

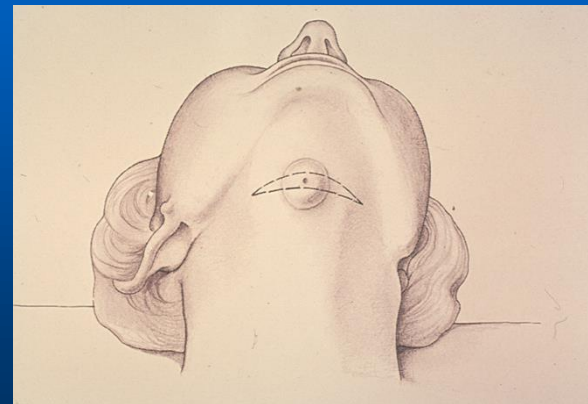
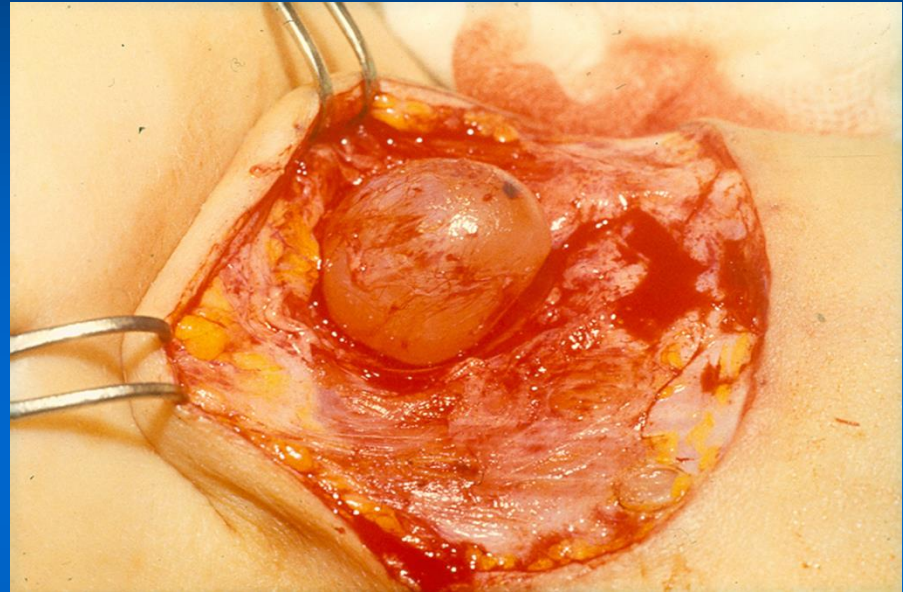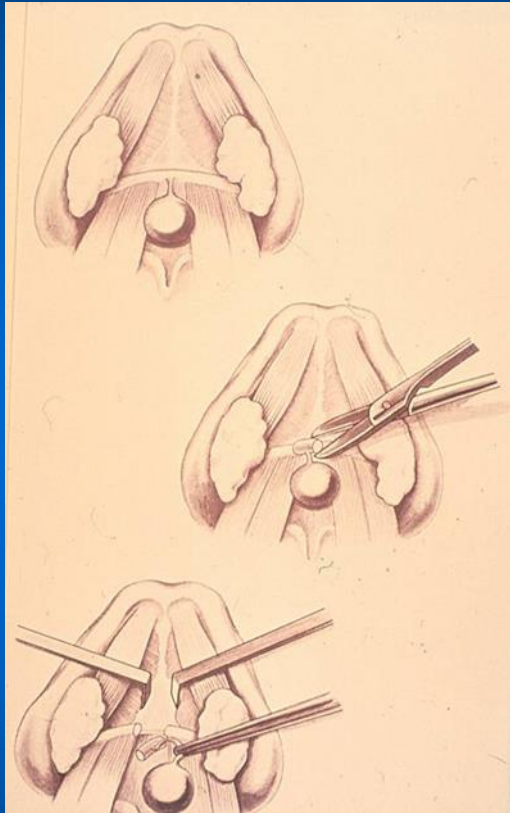Életkor az esetek 90%-ában < 10 év

Nyelv kiöltésekor felfelé mozdul

Kapcsolat a nyelvcsonttal ?



Mediális nyaki cysta



Hygroma

Cisztikus hygroma

Lymphangioma

Nyakon, hónaljban, inguinalisan

Többrekeszes, serosus bennék

