



Fogászati implantáció balsikerei, megelőzésük, ellátásuk

Dr. Körmöczi Kinga

Klinikai orvos

Hibák

- **Az orvos mint „hibaforrás”**
- **A beteg mint „hibaforrás”**
- **Az implantációs rendszer mint „hibaforrás”**

Orvos

- Rossz betegválasztás
- Hiányos diagnosztika
- A beteg irreális elvárásainak teljesítése megalapozott indikáció nélkül
- Nem megfelelő kezelési terv (sebészi, protetikai) készítése
- A sebészi beavatkozás hibái
- Protetikai hibák
- A fogtechnikai háttér hiányosságai
- Elégtelen felvilágosítás, instruálás, motiválás
- Kontrollvizsgálatok elmulasztása

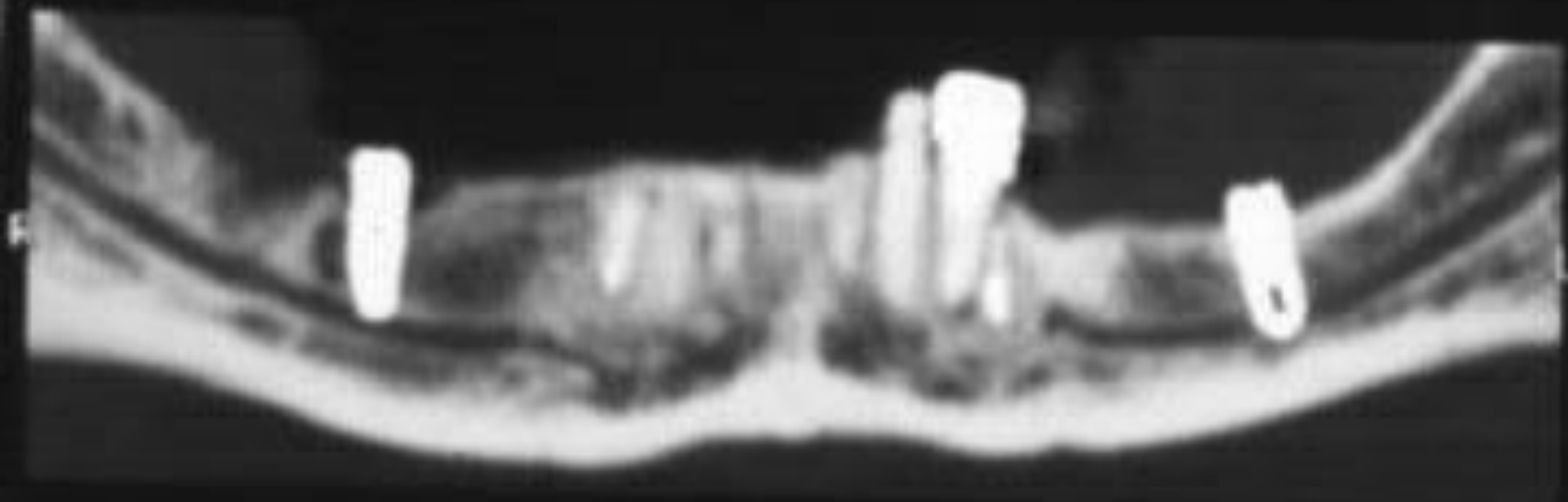


Beteg

- Elégtelen szájhigiéne
- Az orvosi utasítások be nem tartása
- Kontrollvizsgálatok elmulasztása

Intraoperatív szövődmények

- Idegsérülés
- Arcüreg-, orrüreg megnyílása
- Az implantátum helyének nem megfelelő irányú előkészítése
- Az előkészítő fúró törése



kv 120
ma 130

1.0 mm res/0.5cp
Tilt: -0.5
03:46:36 PM

03 13 13

Ex: 15005
Set: 931 05ac
Jw: 5
UNIT
DYN: 0.00
DHELT

Filter: DYE/AR/LL
F 56 2005/12/14
15, 10 2002
512
Mag = 1.0
FL:
FOI:

Ex: 15005
Set: 931
Jw: 5
UNIT
DYN
DHELT

15005

15005

15005

15005

15005

Postoperatív szövődmények

- Az implantátum törése
- A nyálkahártyával fedett implantátum szabaddá válása
- Gyulladás, csontfelszívódás

Az implantációs fogpótlások előkészítéséből adódó hibák



Tervezés hibája

- Sebészi
- Protetikai

Kivitelezés hibája

- Sebészi
- Protetikai

Orvos-beteg kapcsolat hiányosságai



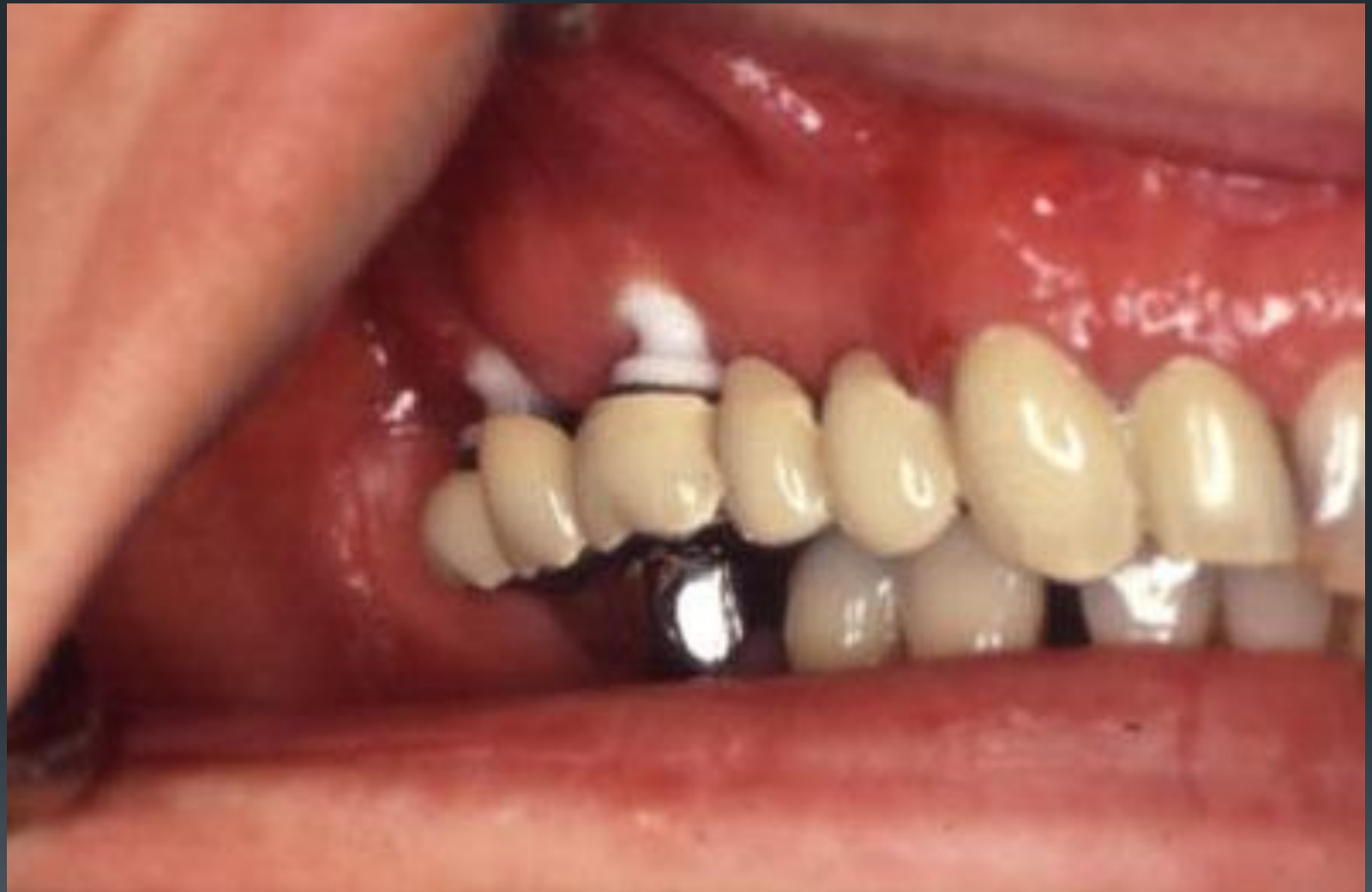I. Tervezés (megelőzés)

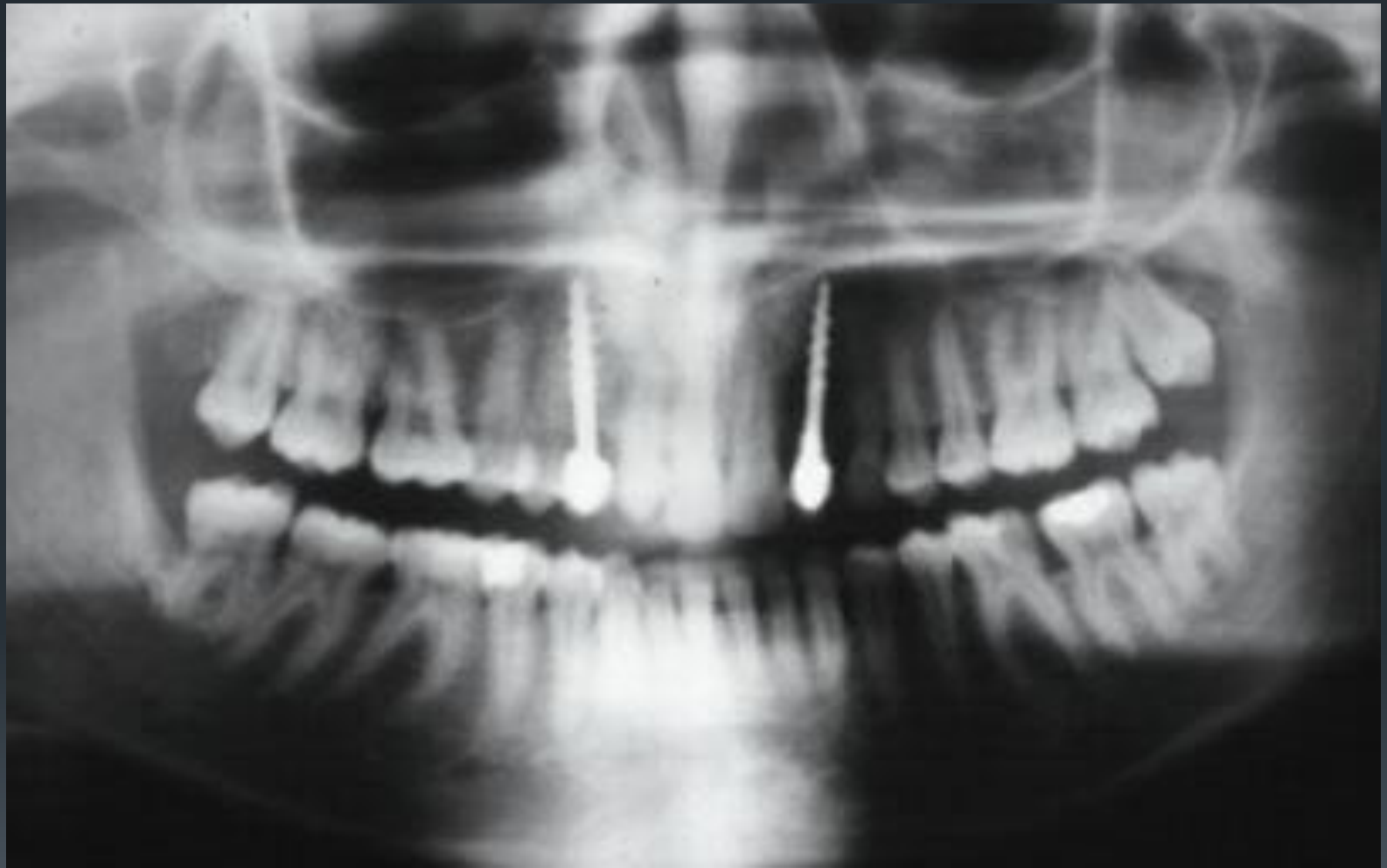II. Kivitelezés

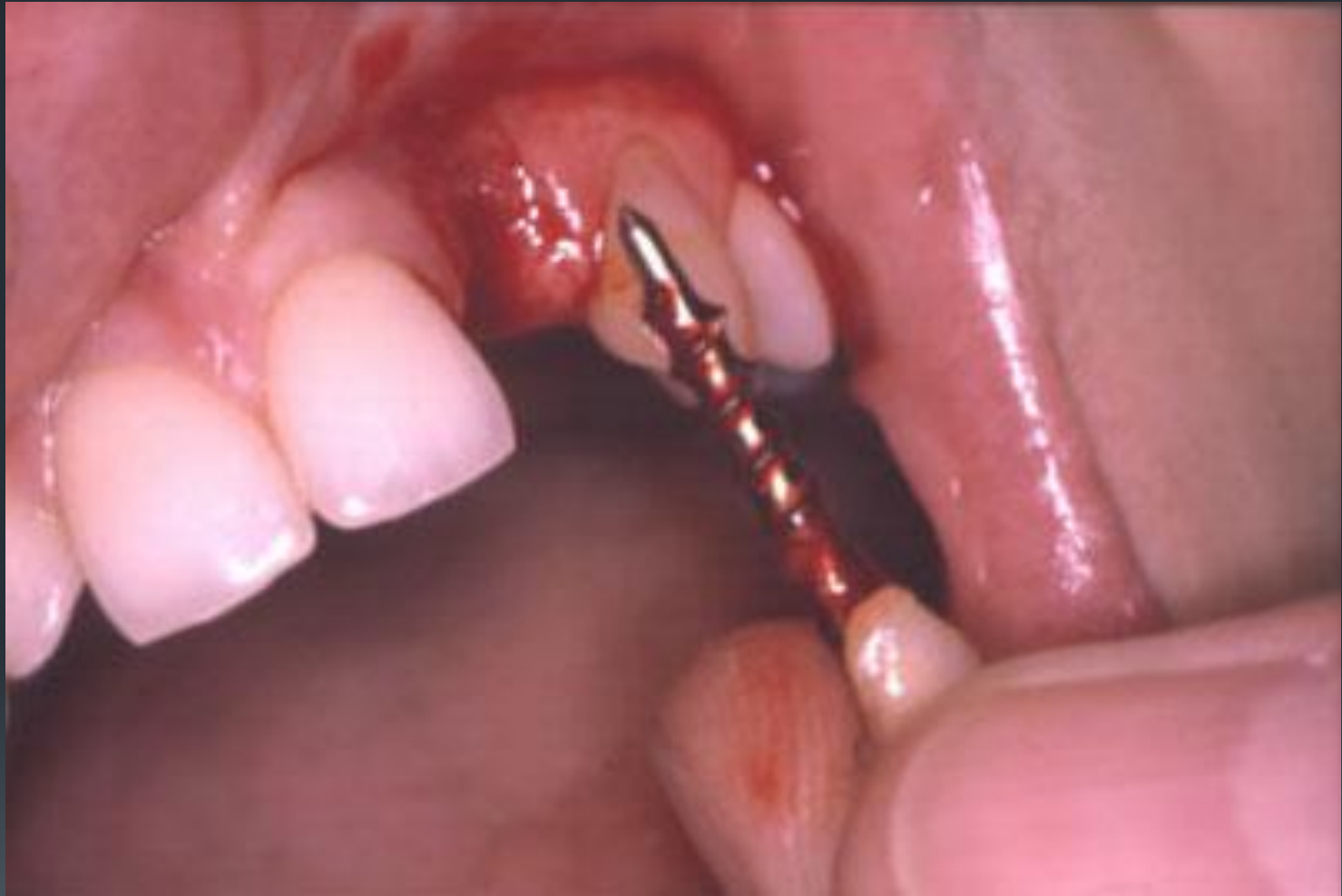III. Gondozás

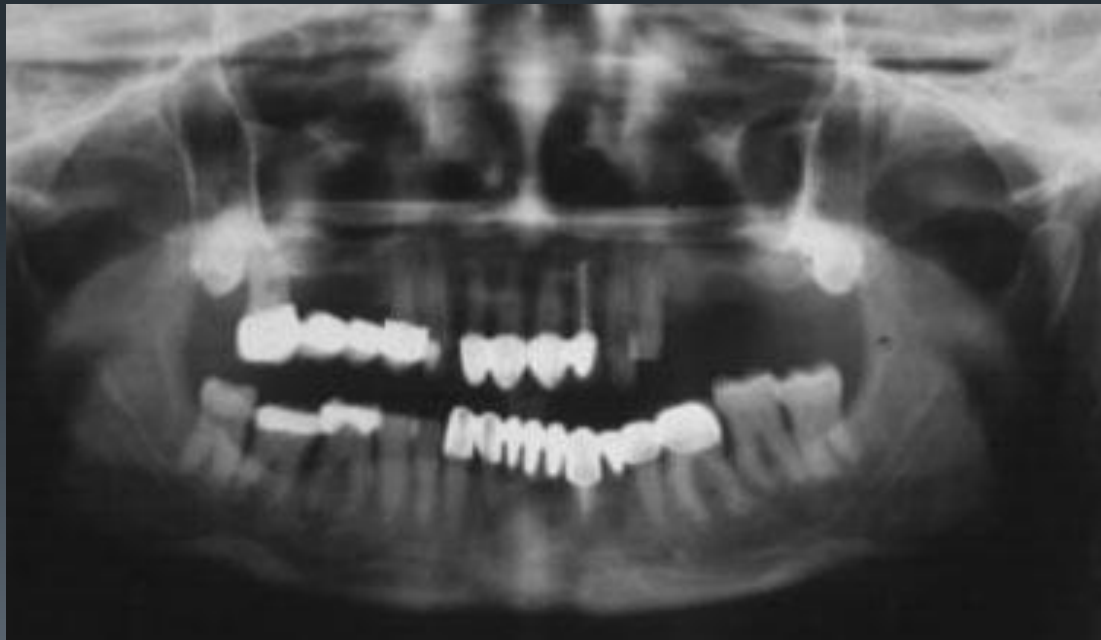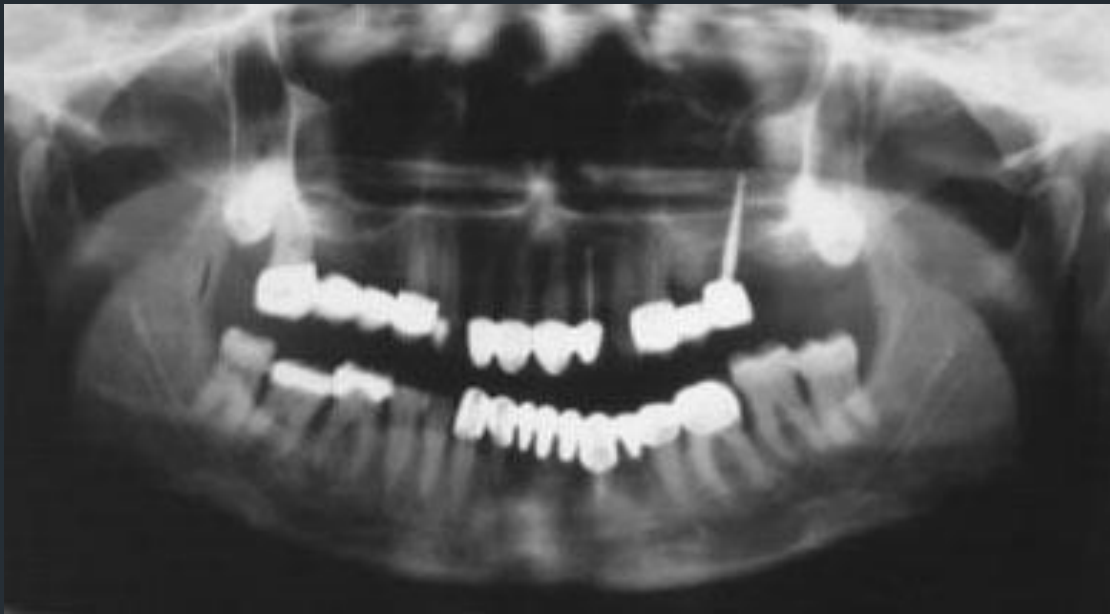Túlhaladott rendszer!!!

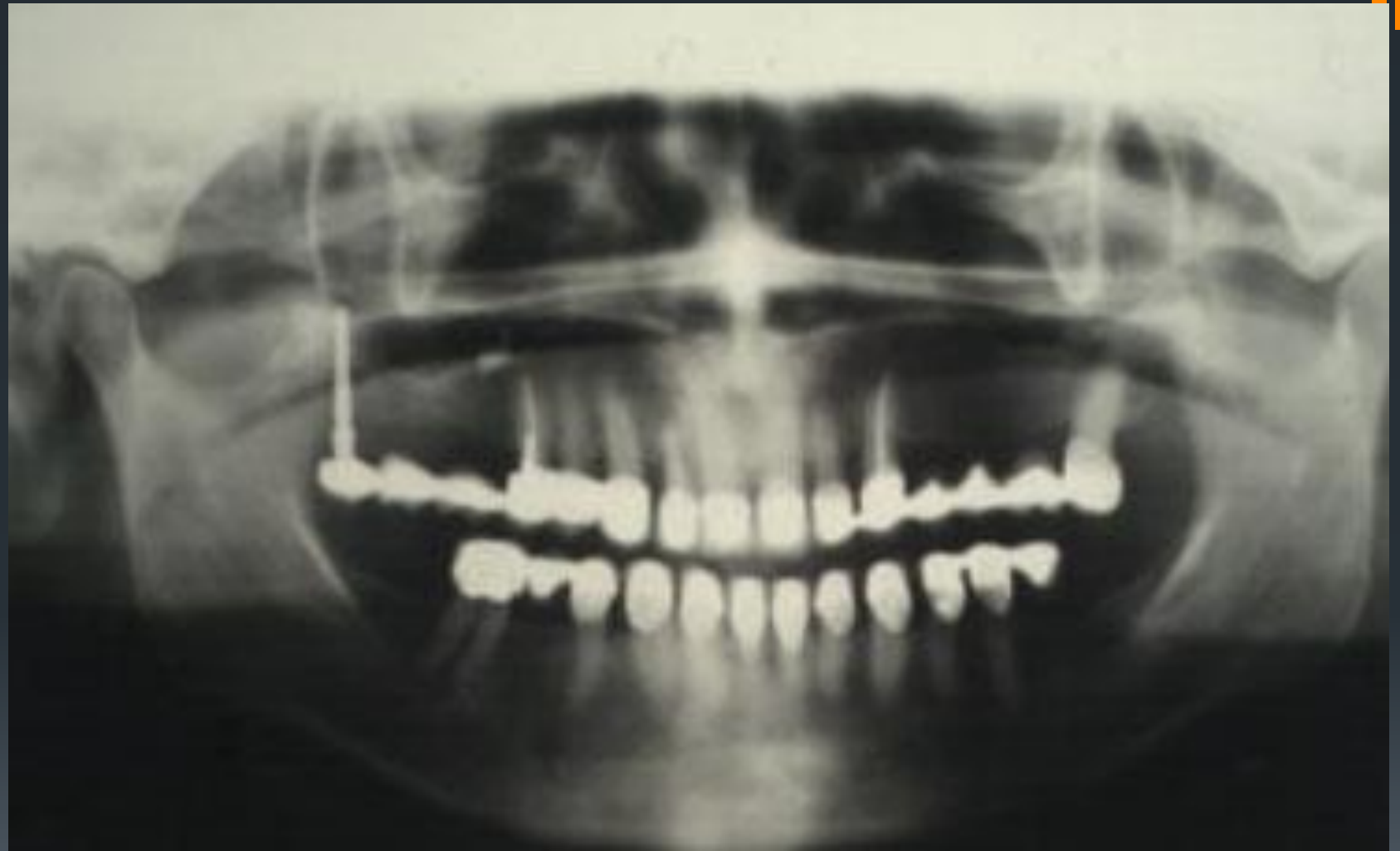- **Bicortikális (kompressziós) csavar implantátum**
- **Subperiostealis implantátum**
- **Penge implantátum**

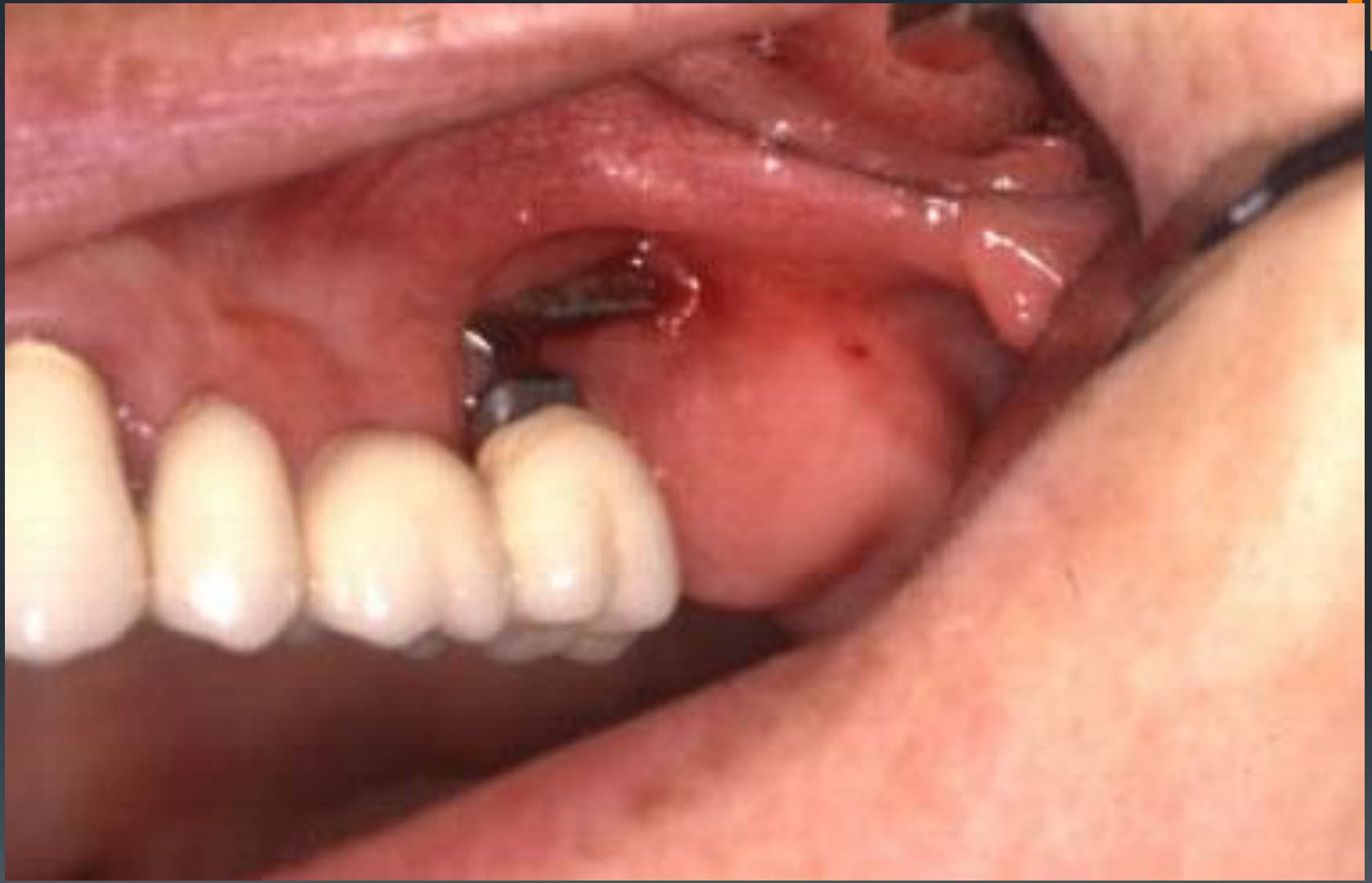










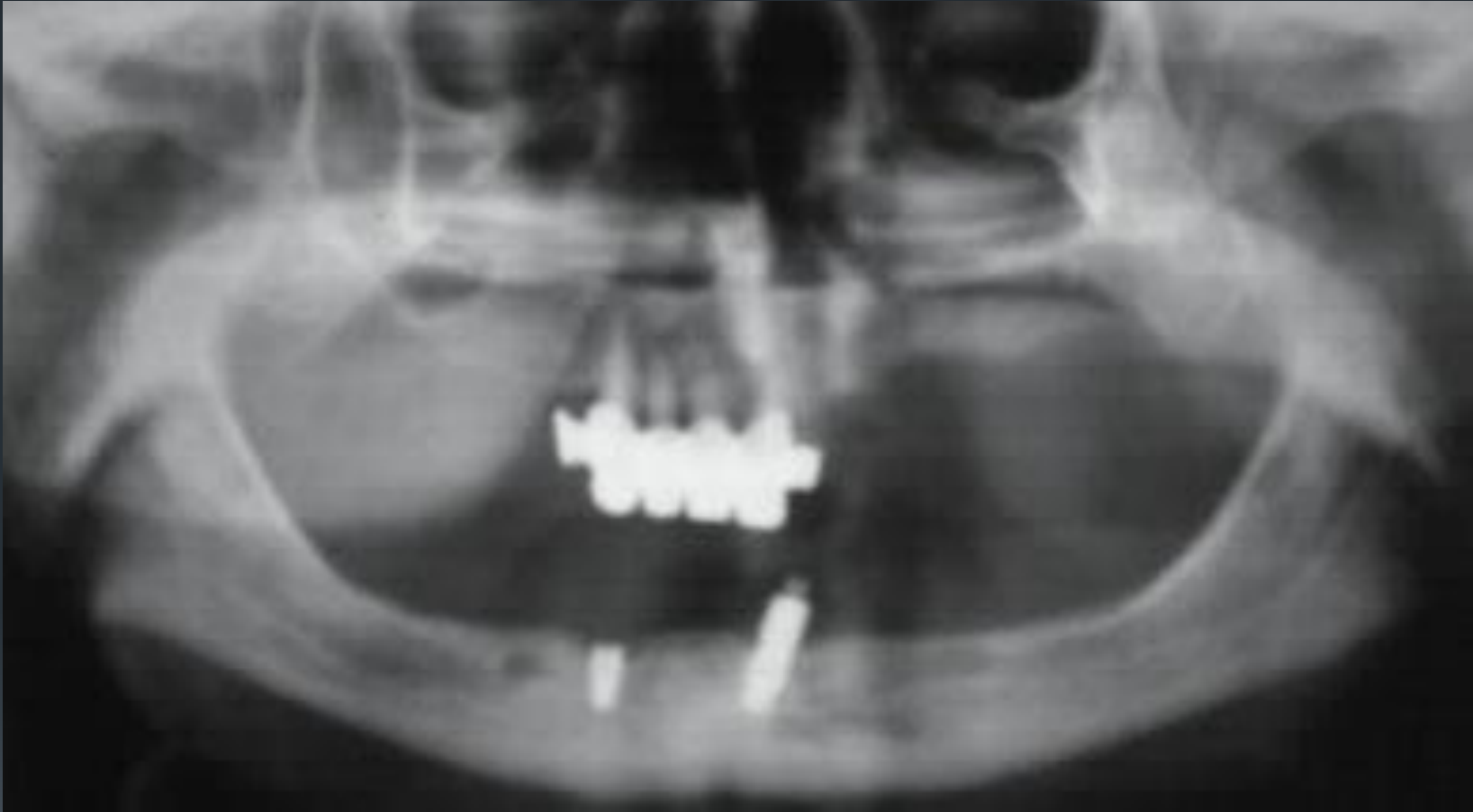


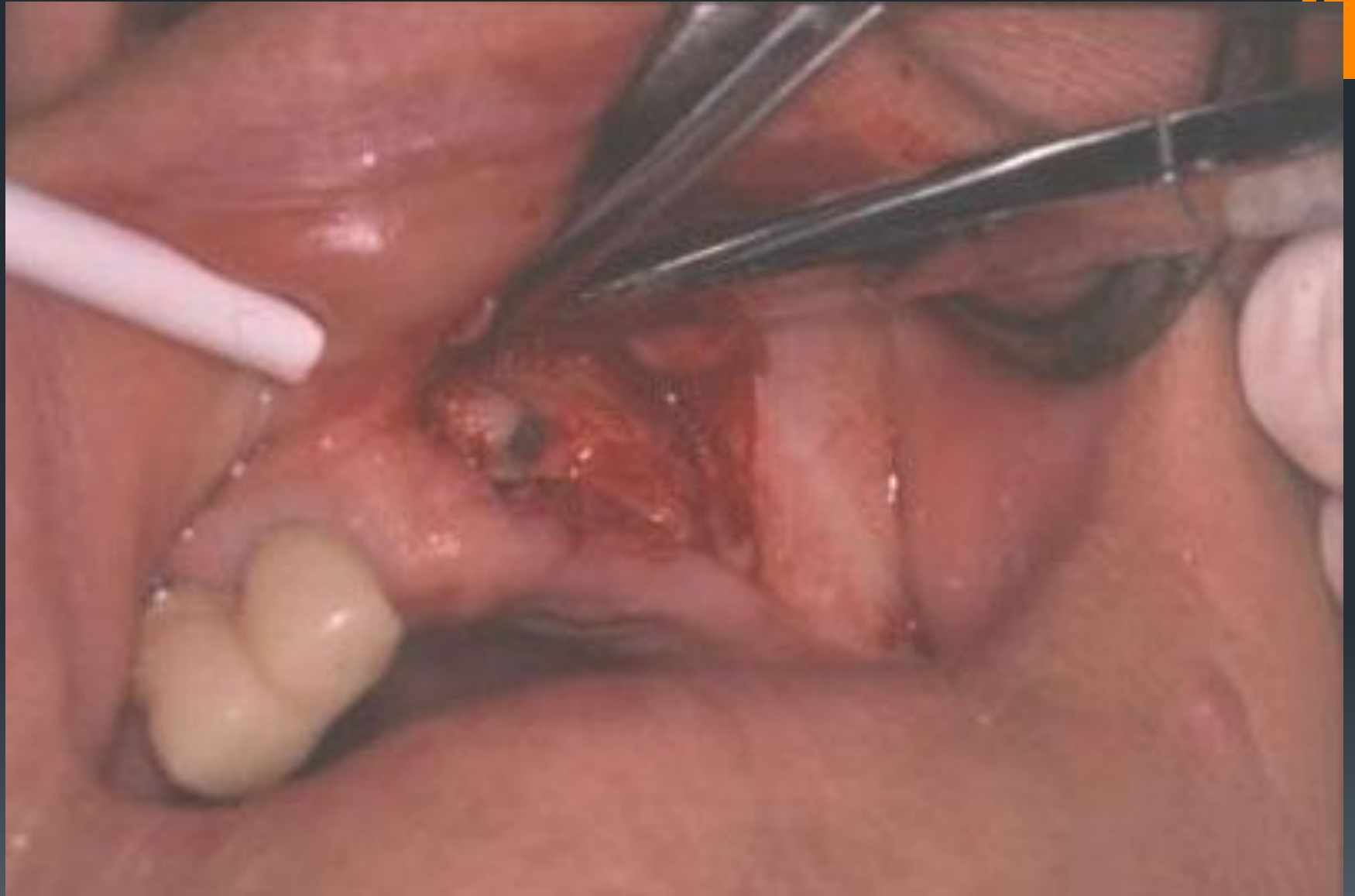Mechanikai stabilitás elégtelensége

TÖRÉS

Az erőátvitel bonyolult
biomechanikai probléma





Mucositis

- Oka: rossz szájhigiéne, csökkent immunrendszer
- Klinikai kép:
 - 4,0 mm-nél nagyobb sulcusmélység
 - Spontán vérzés
 - Váladékozás
- Terápia: konzervatív



Periimplantitis


Az implantátum körül
kialakult progresszív
csontvesztéssel járó
gyulladás

Megfelelő implantátum felület



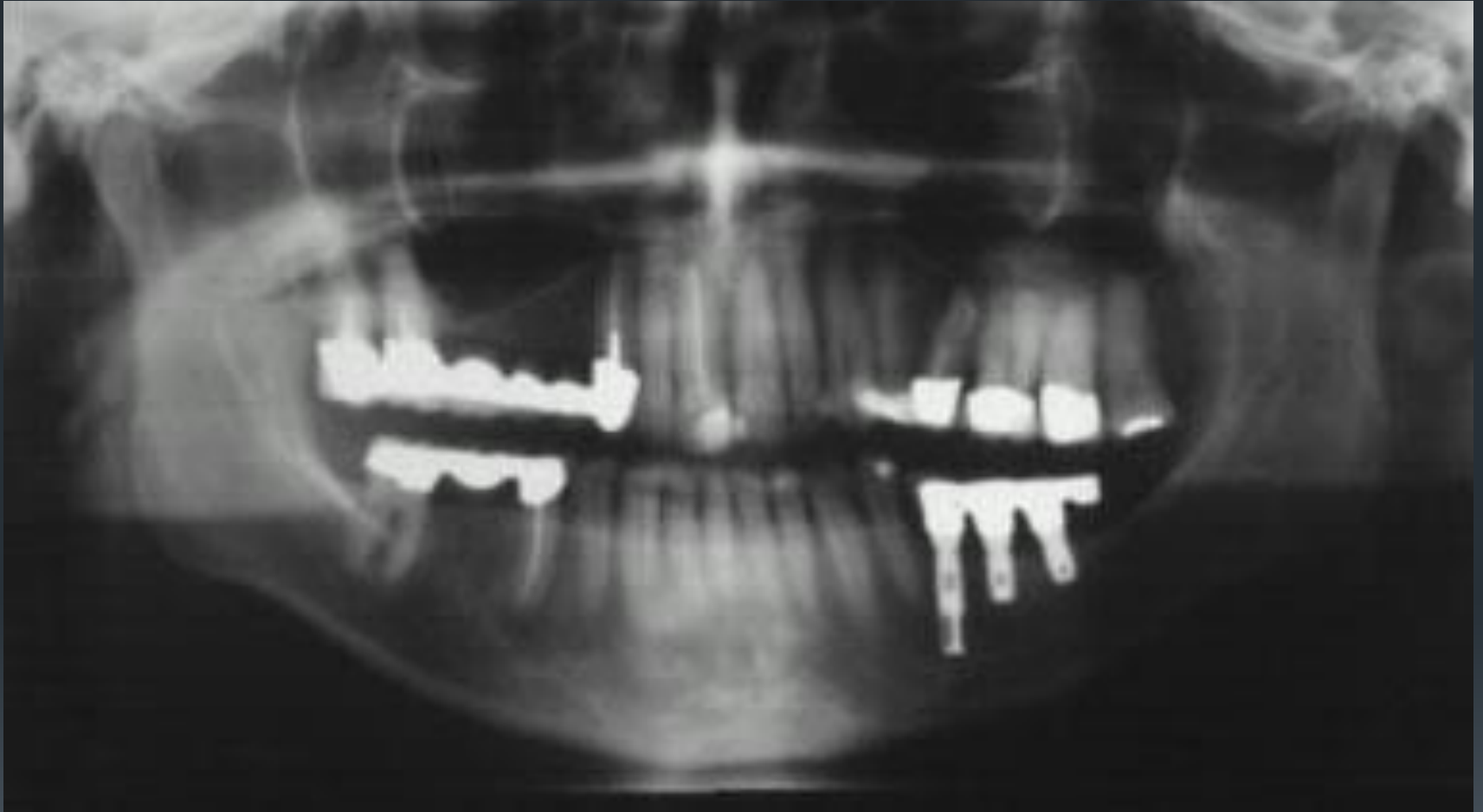Ahány gyökér annyi
implantátum

($\frac{6}{6}$ két implantátum)

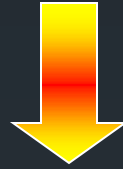


Két gyökér egy
implantátum

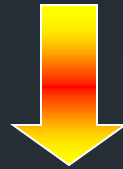
($\frac{2}{65}$ két implantátum)



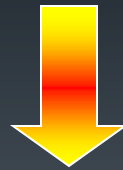
Elégtelen felület



Túlerhelés



Rossz szájhigiéne



Periimplantitis

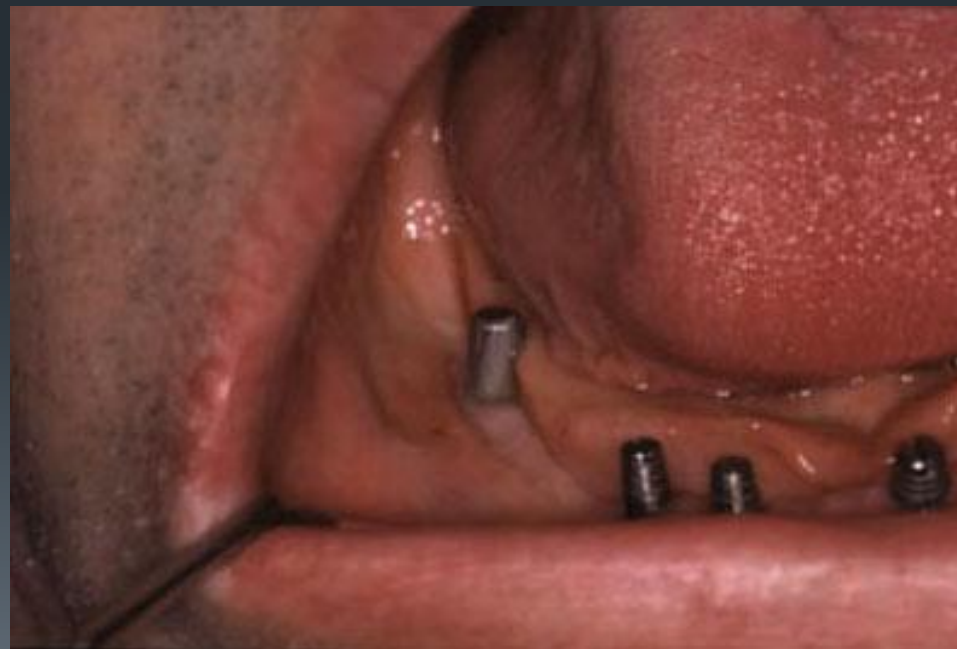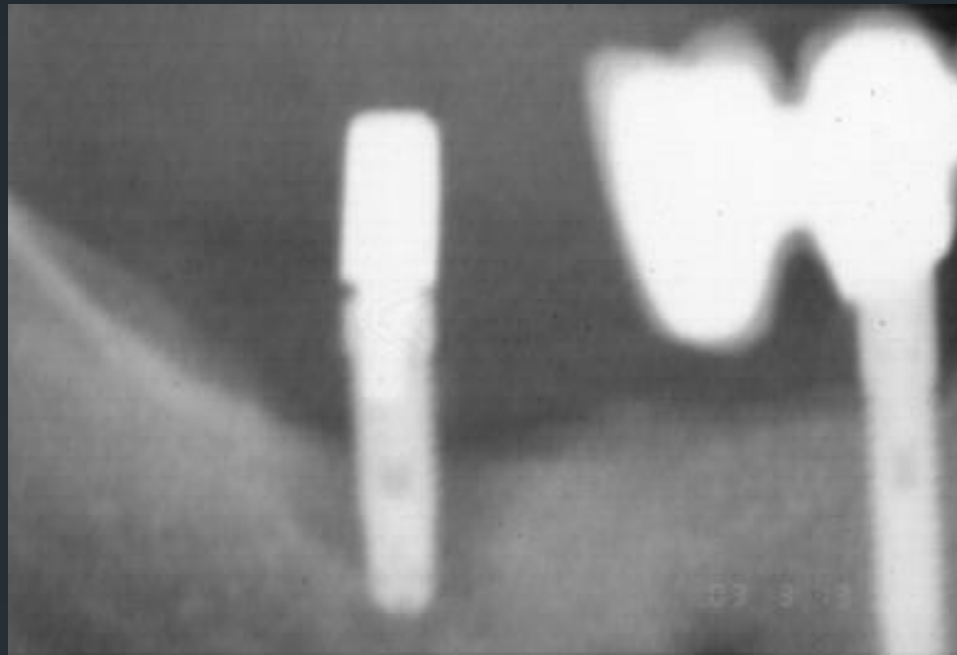


Periimplantitis oka

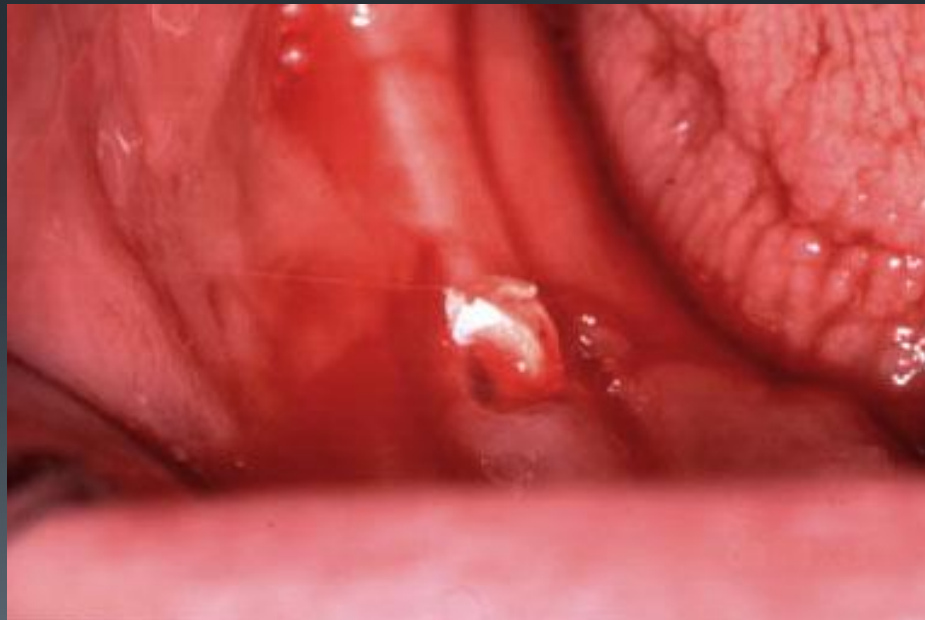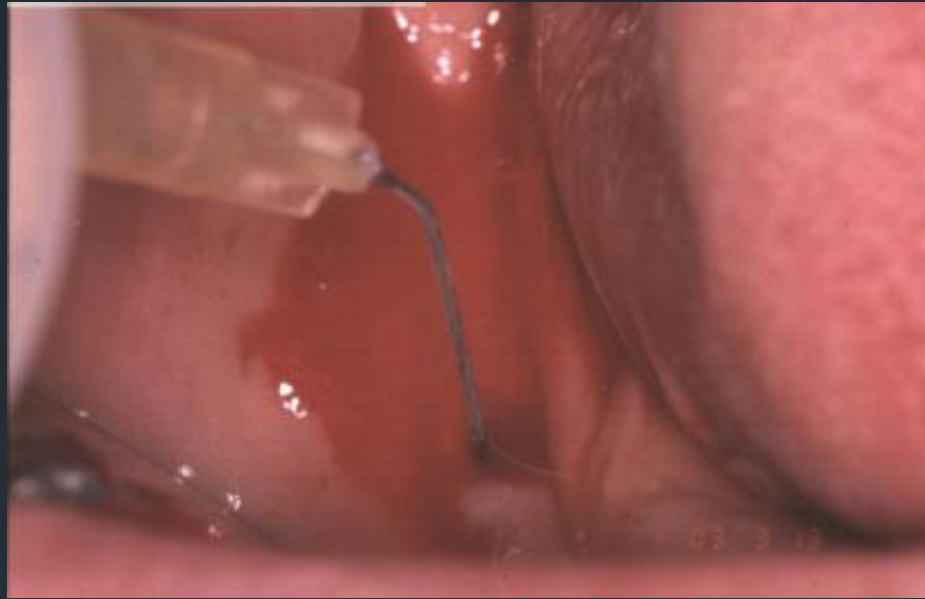- Elégtelen felület → túlterhelés
- Rossz szájhigiéne → gyulladás

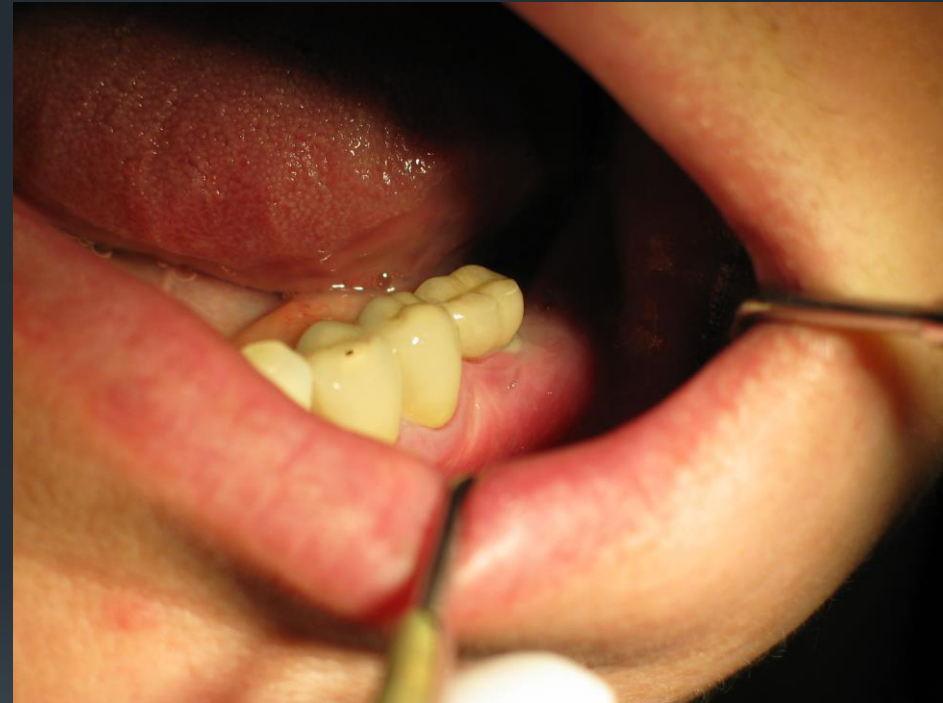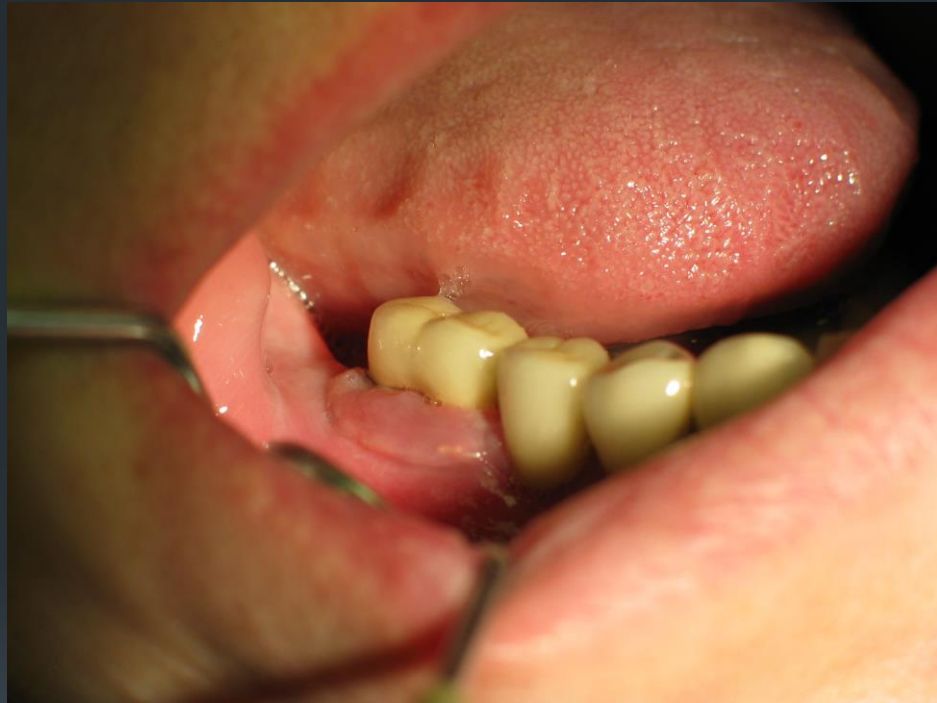Periimplantitis kezelése

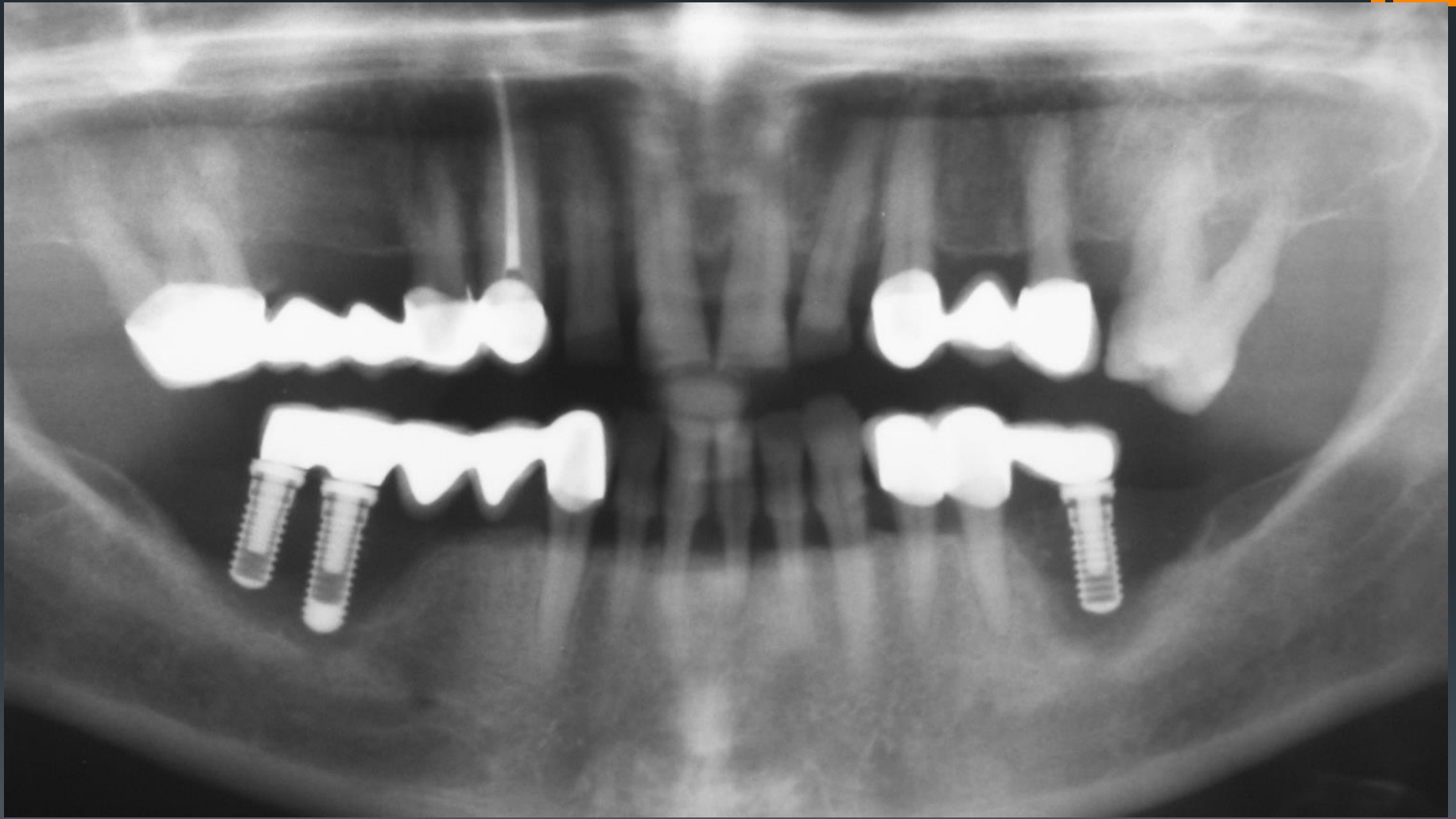- Konzervatív: túlterhelés csönnektése, gyulladás csökkentése mechanikus tisztítással, antiszeptikumokkal
- Sebészi: csontvesztés megállítása, esetleges pótlása
- Az implantátum eltávolítása

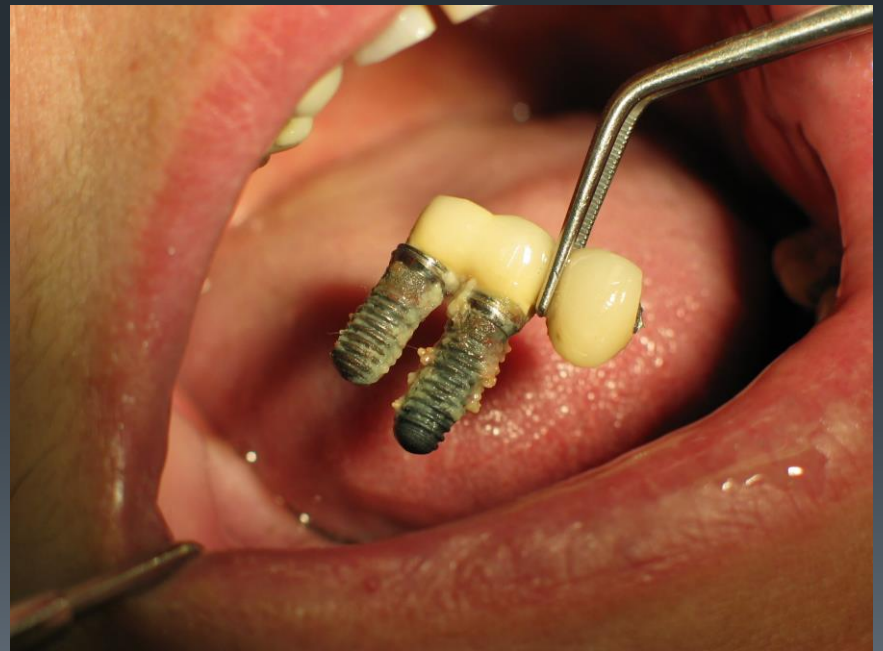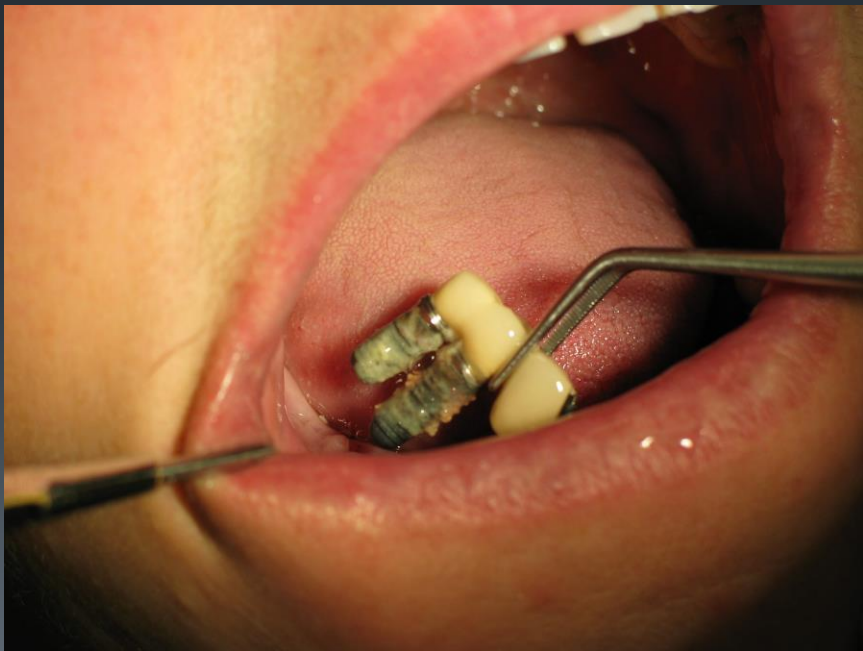

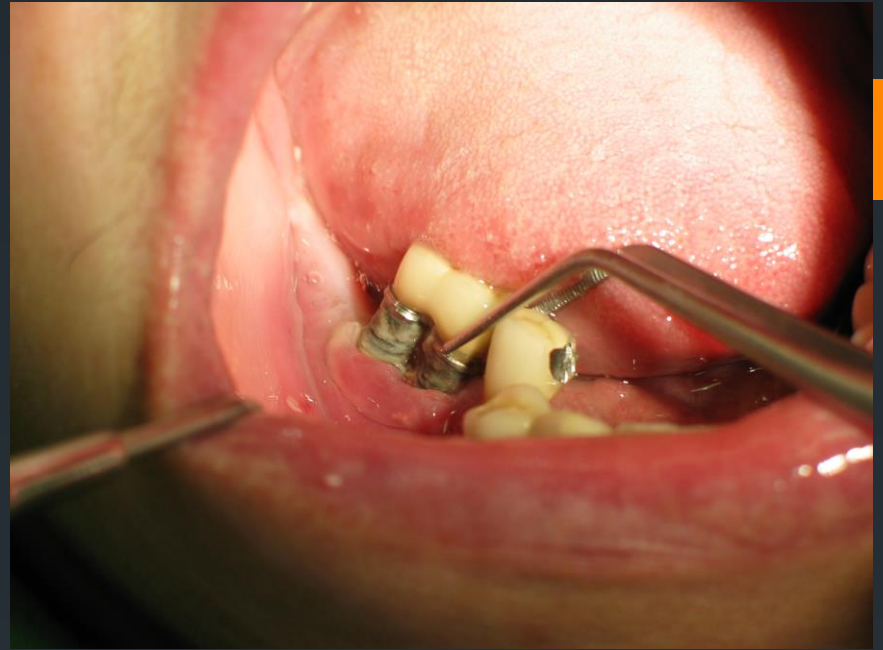
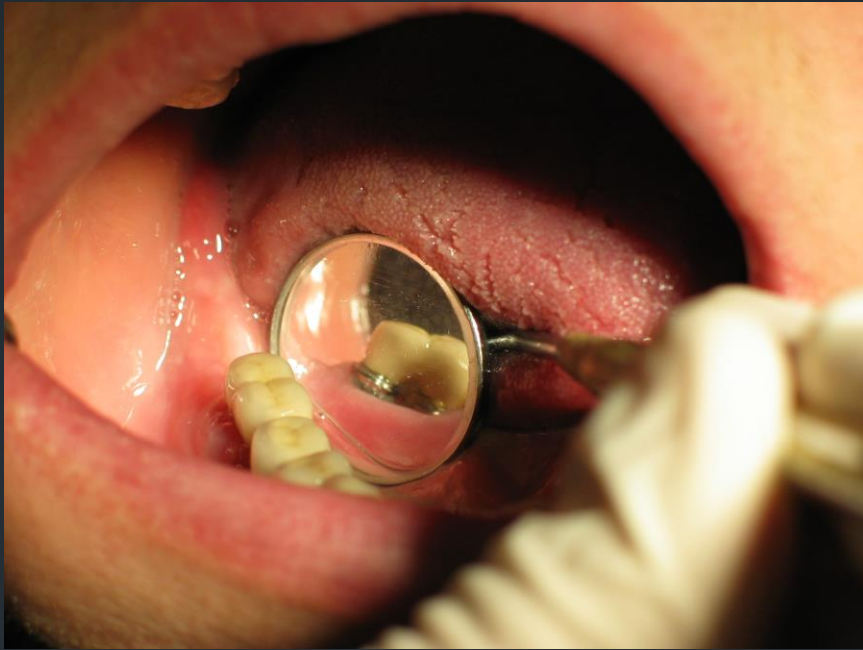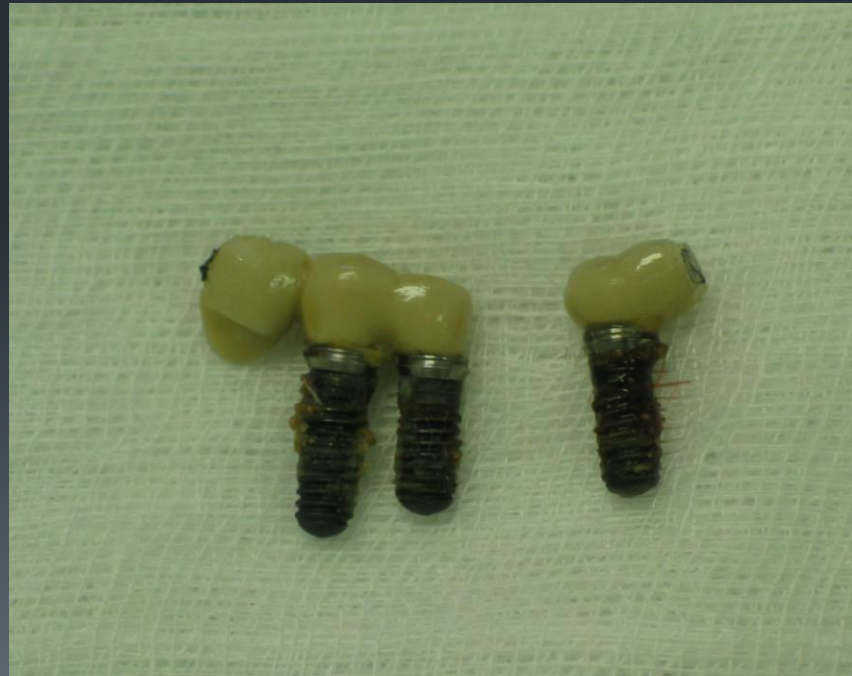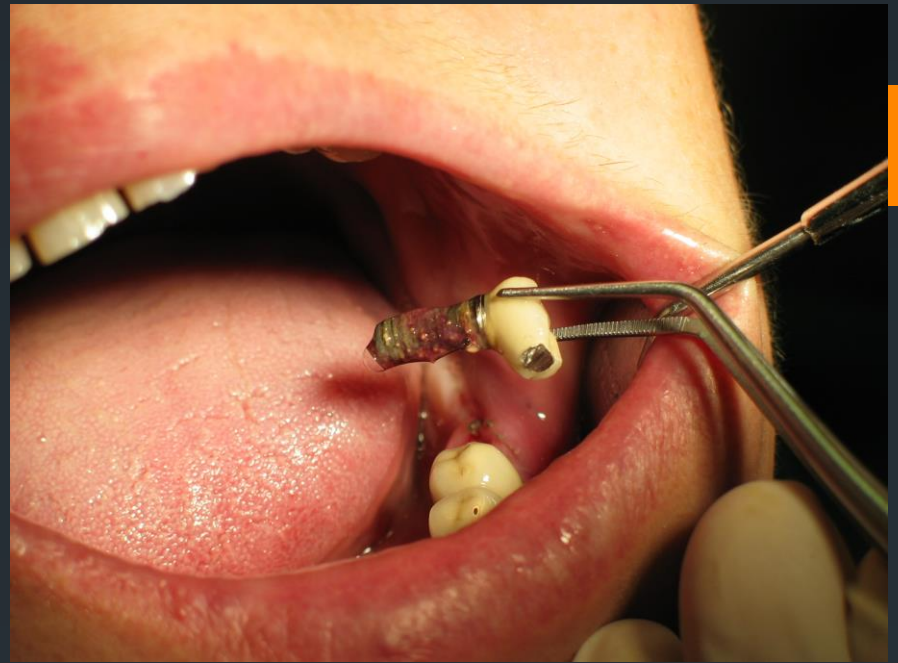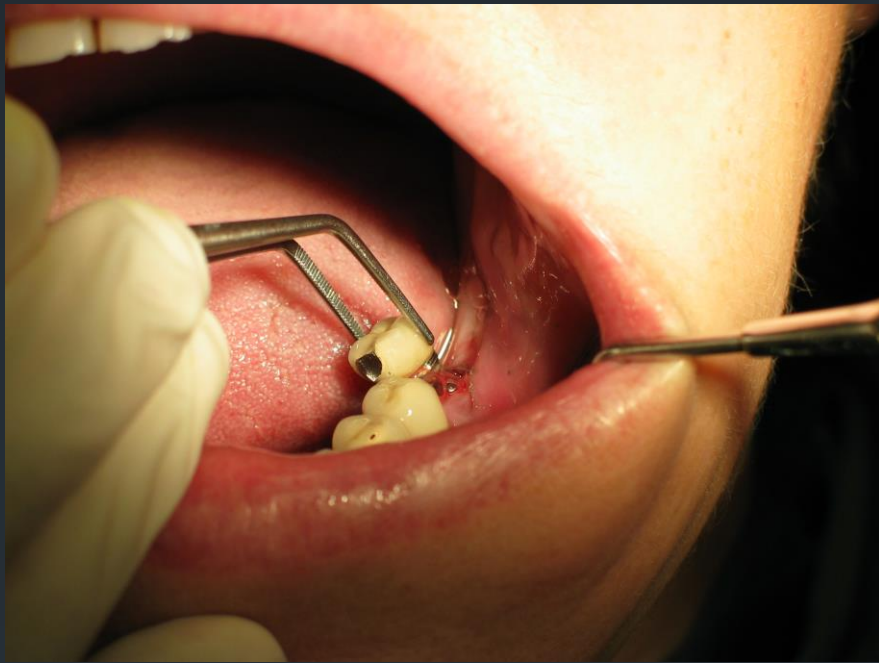






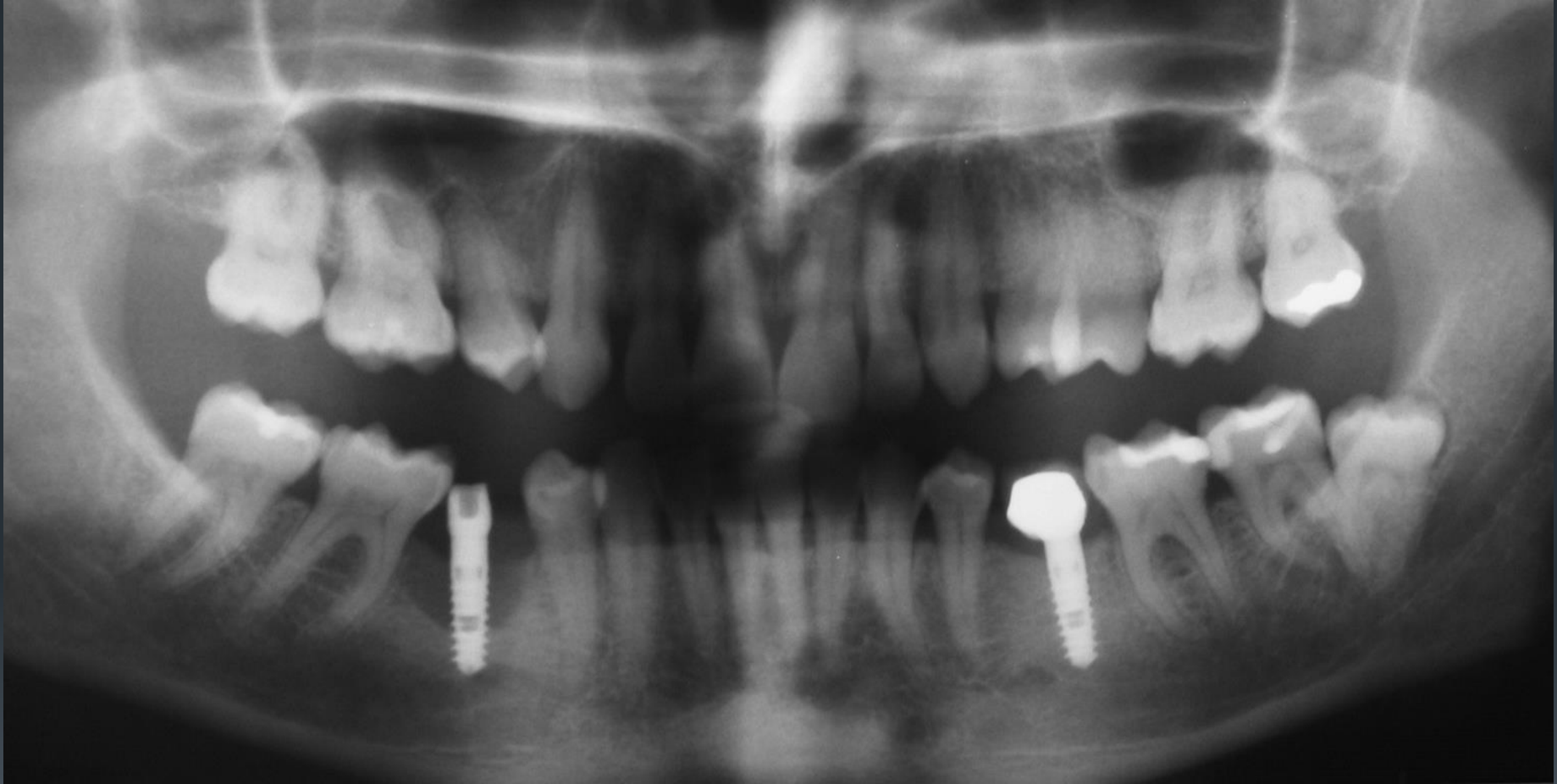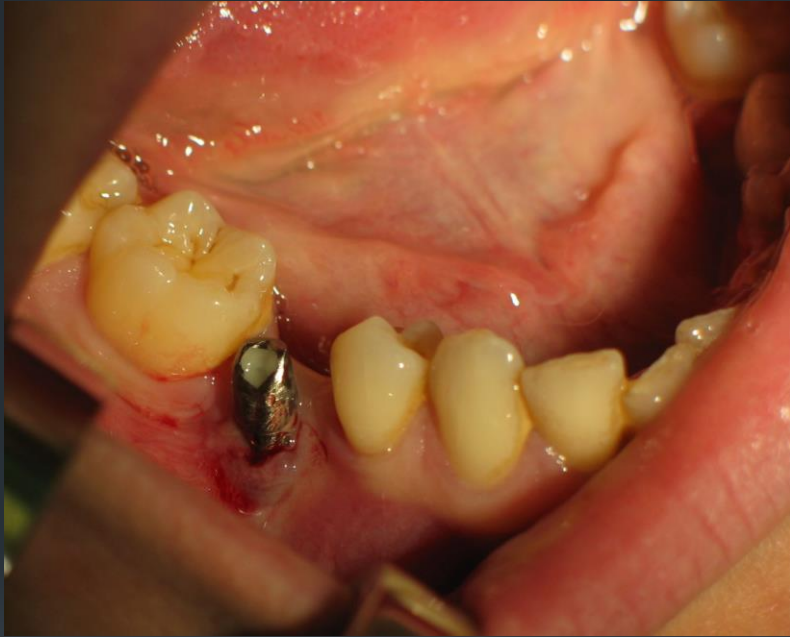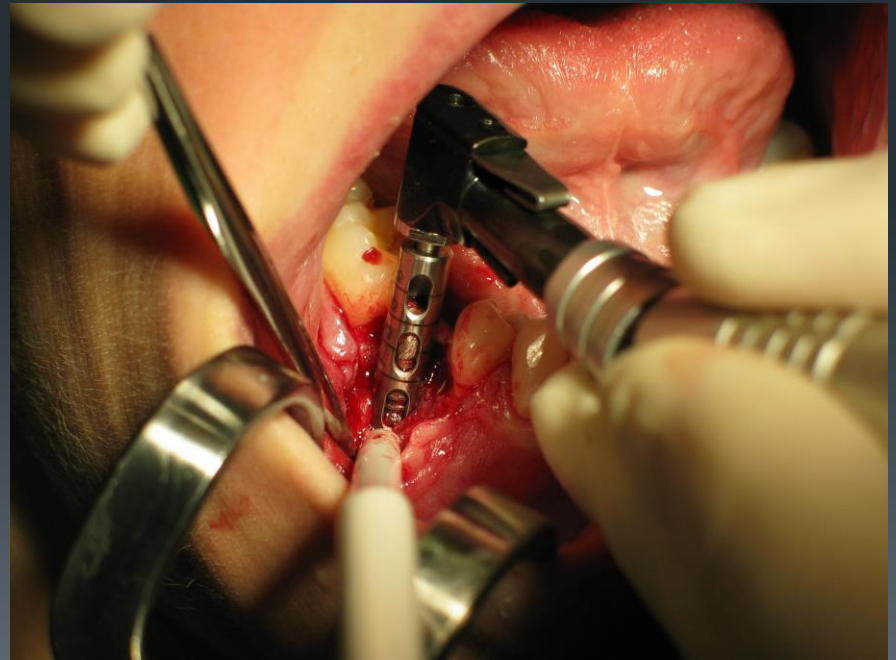
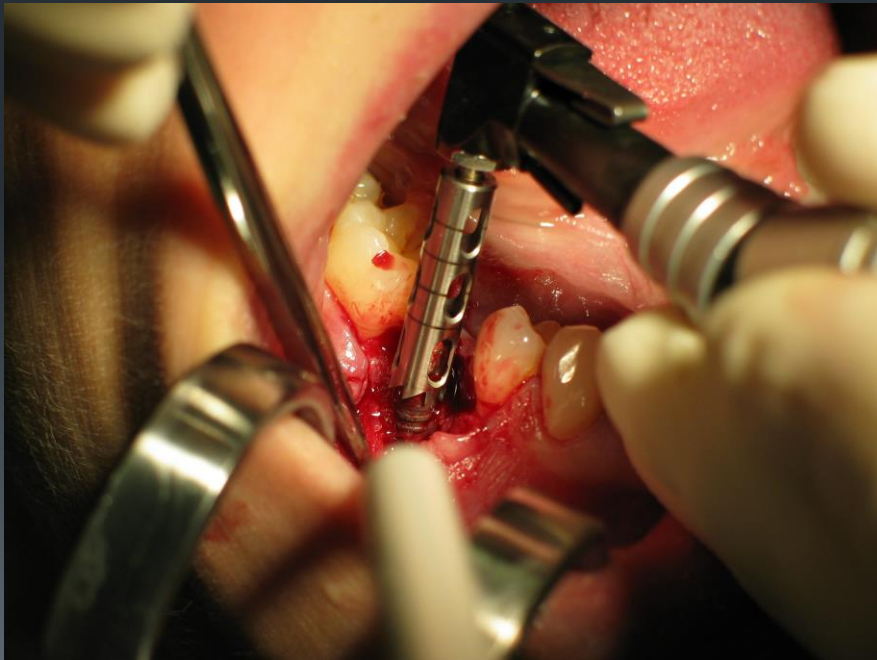


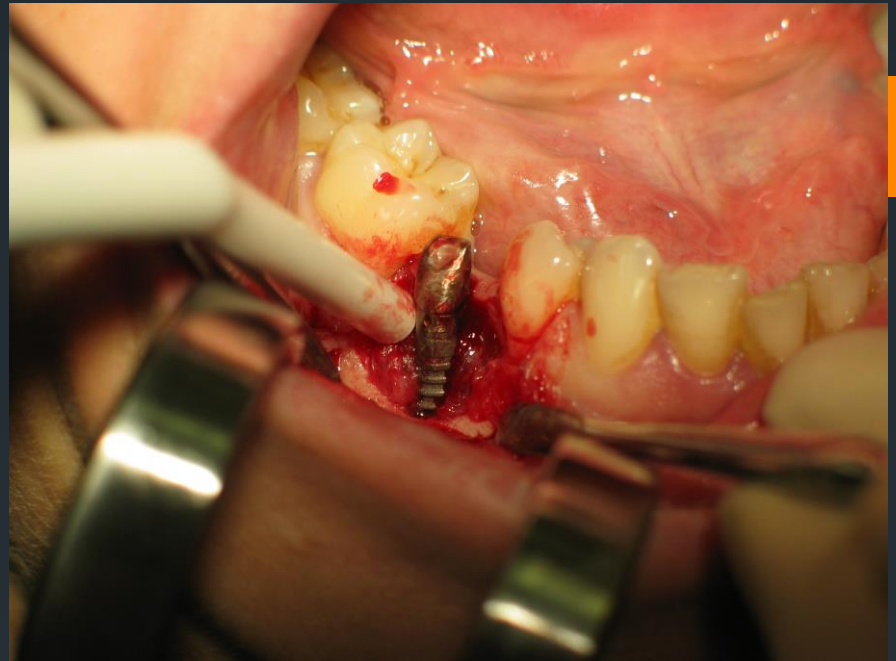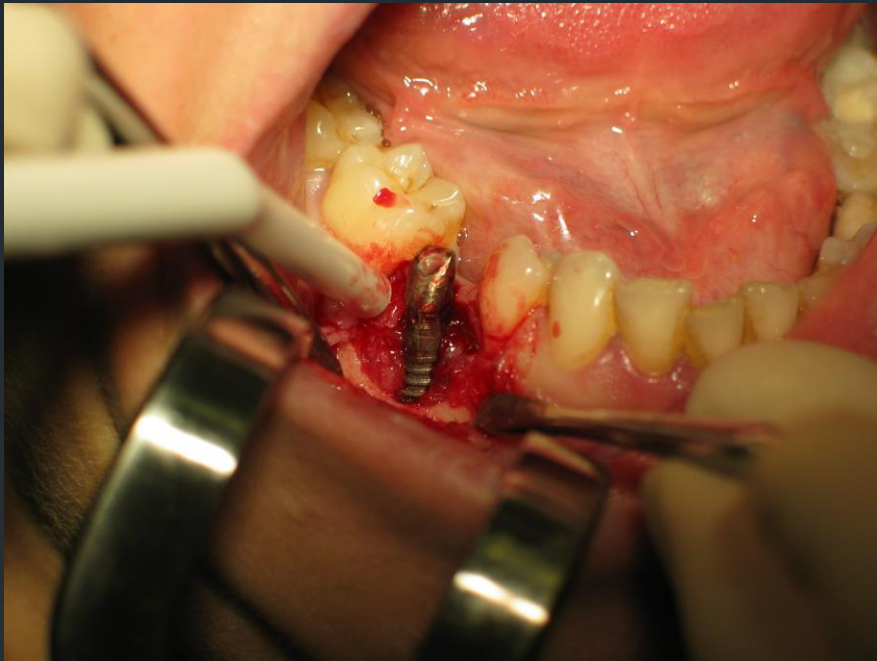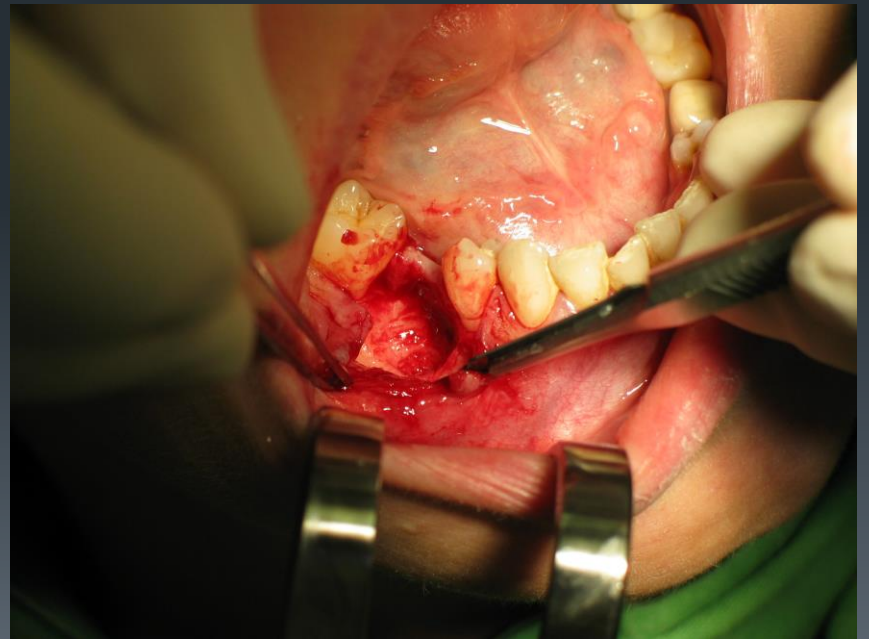
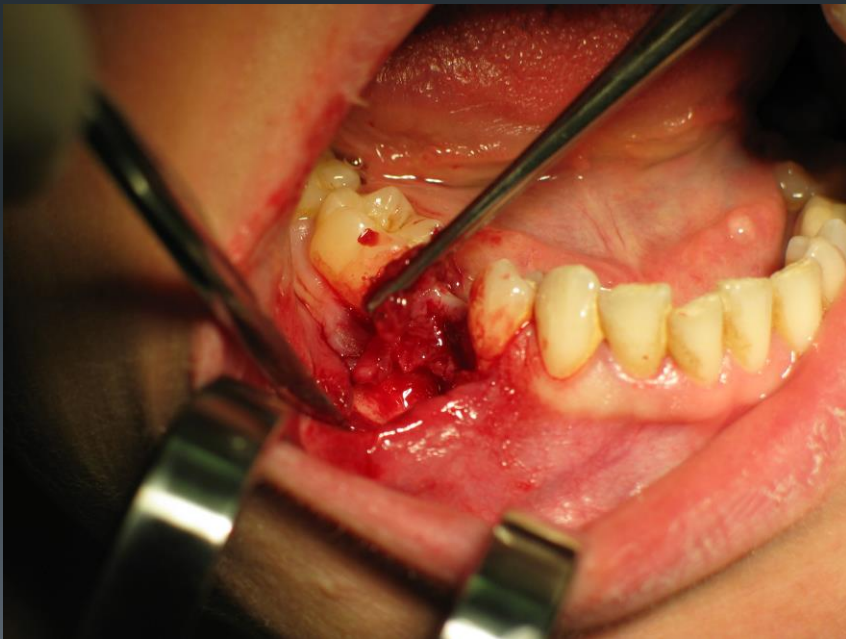
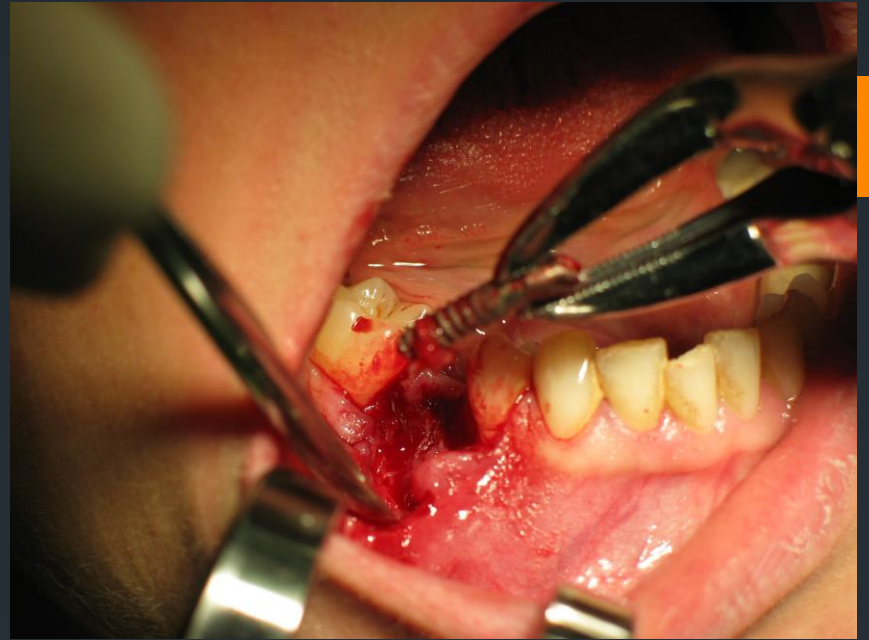
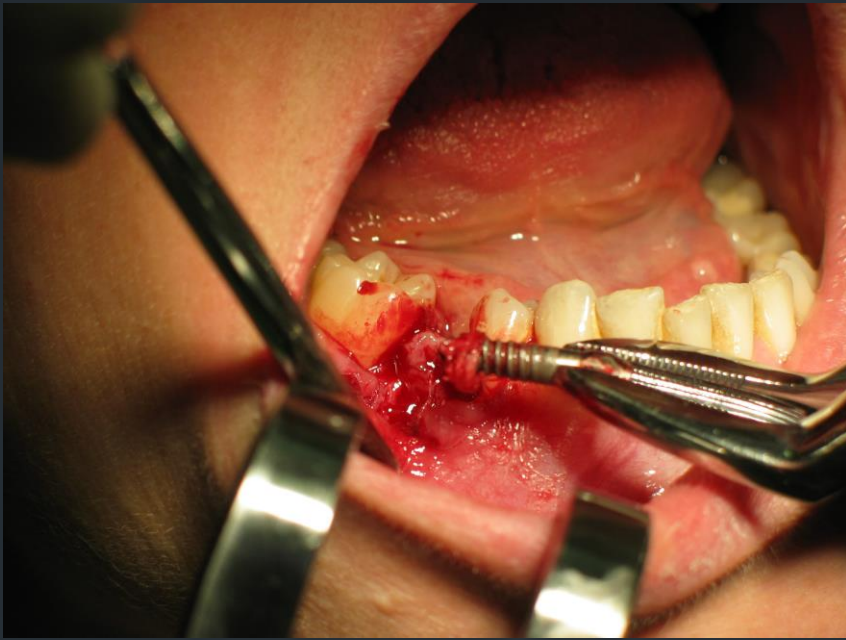














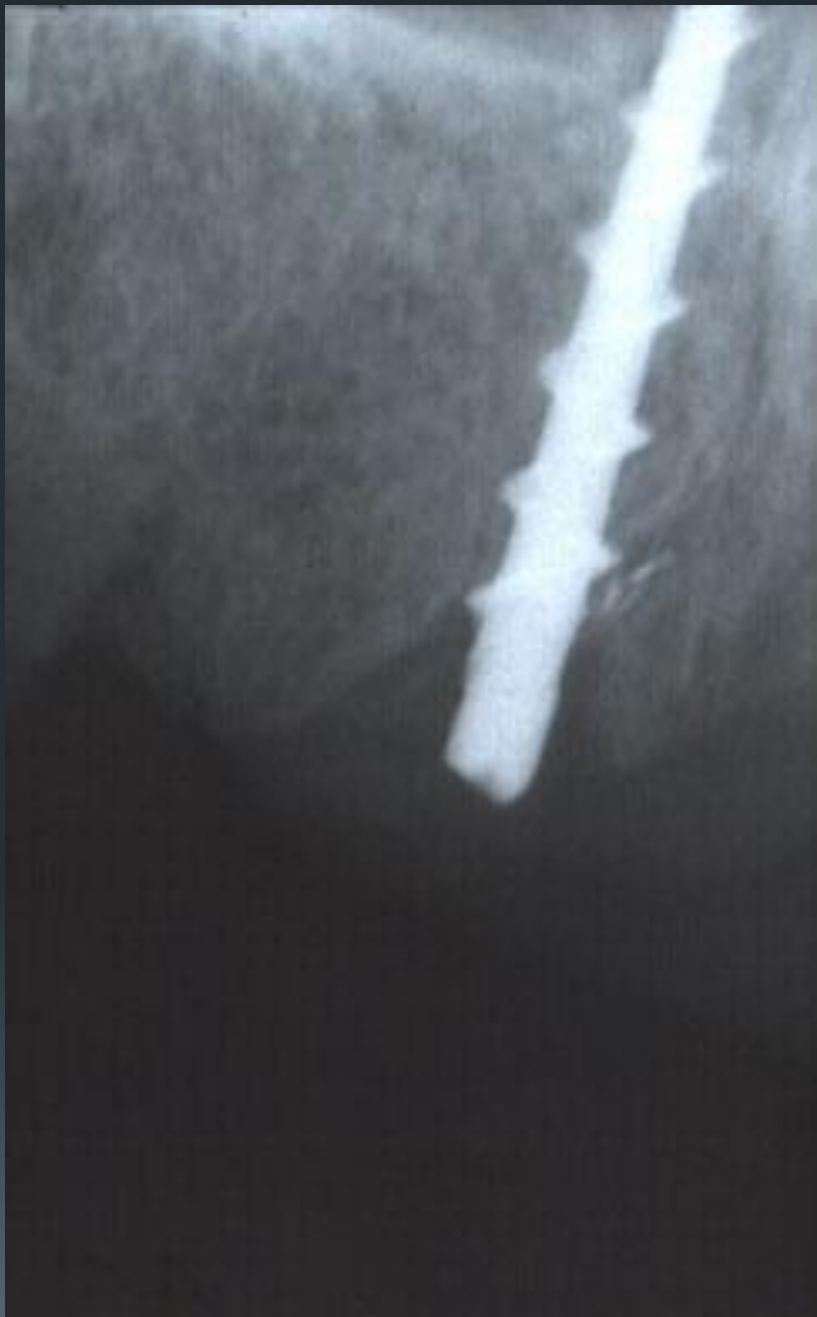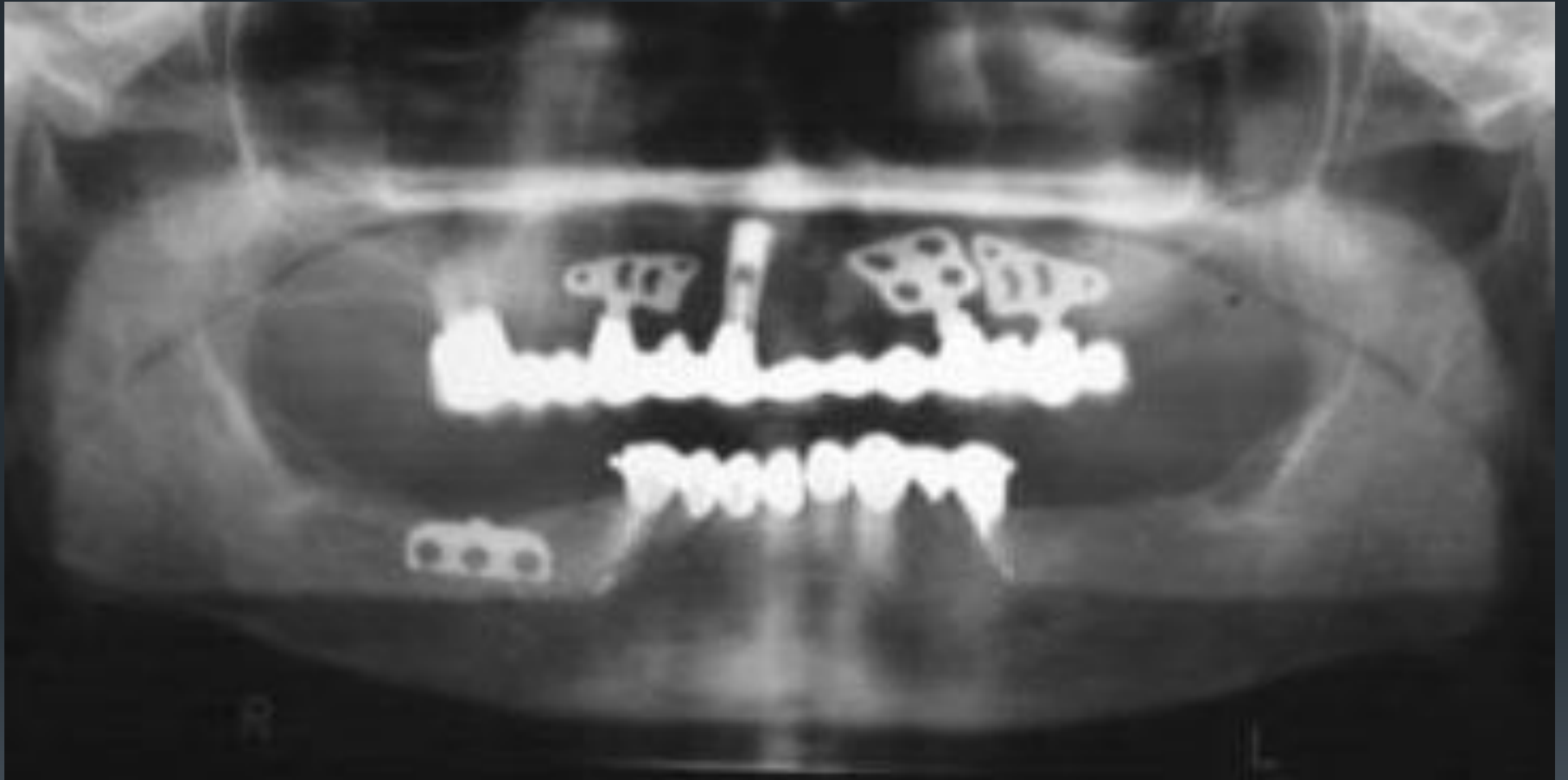Fogpótlás típusa

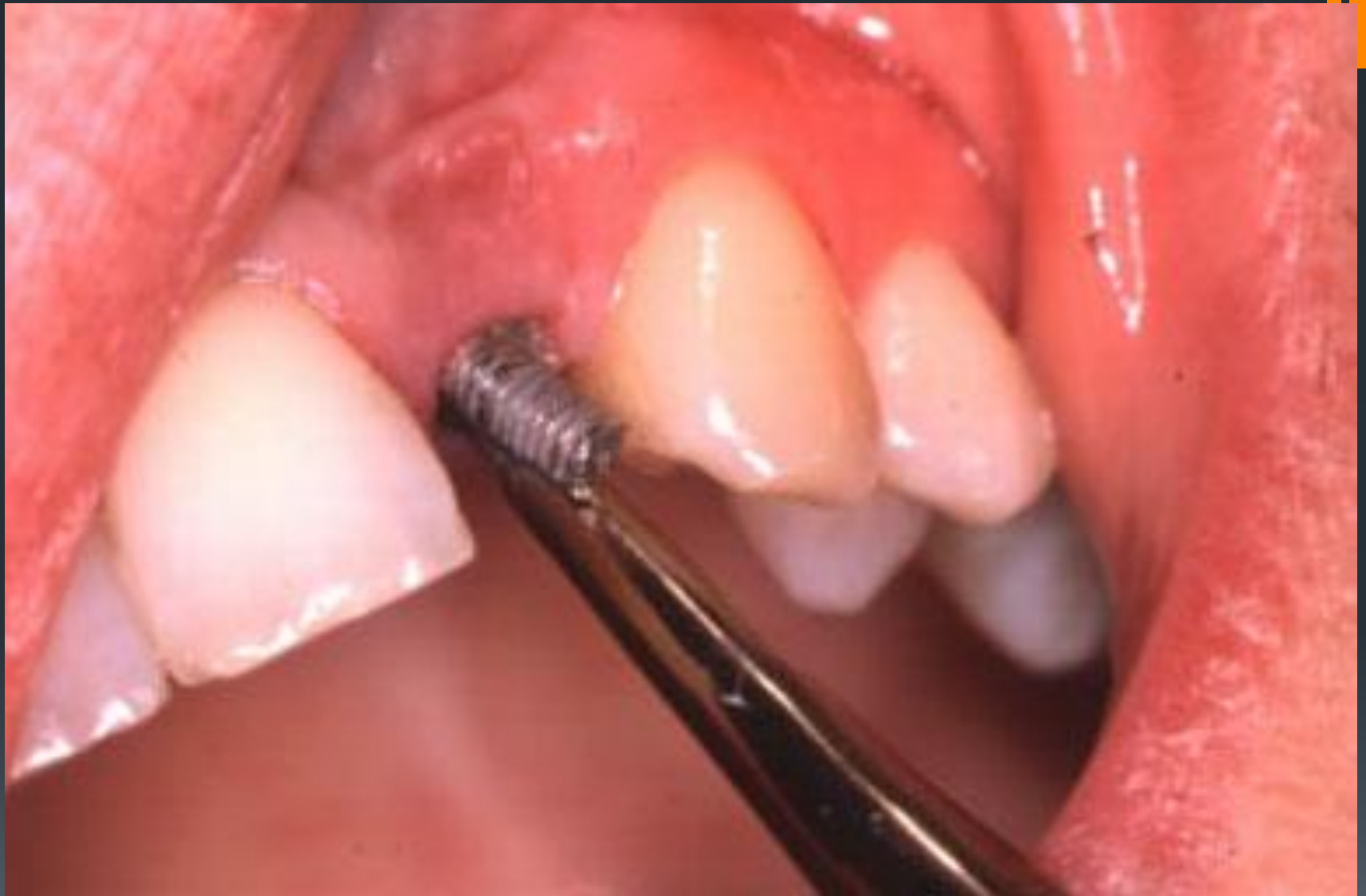Tisztán implantátum
megtámasztású a jó!!!

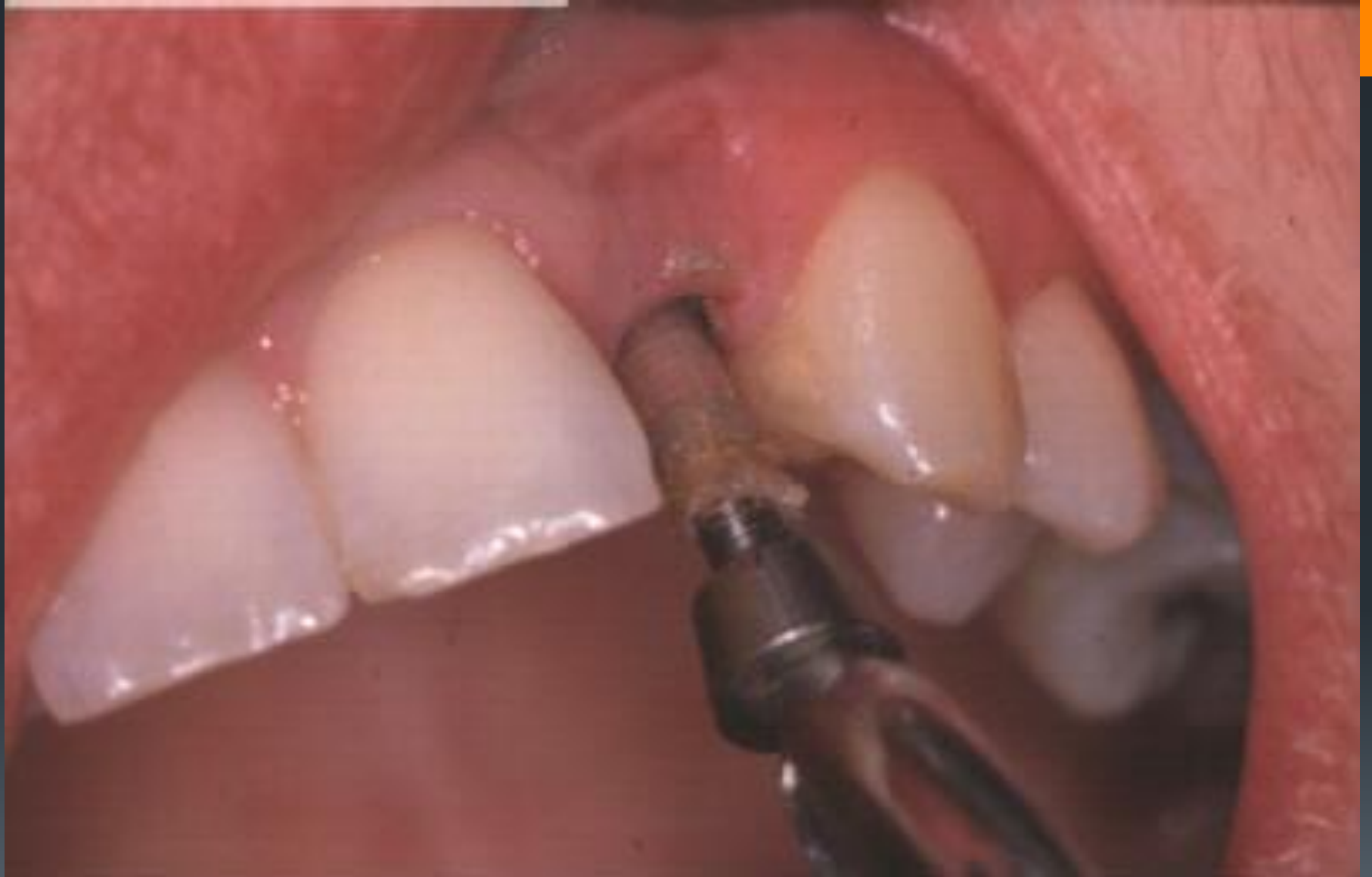Hiba lehet, ha a természetes foggal összekötöm

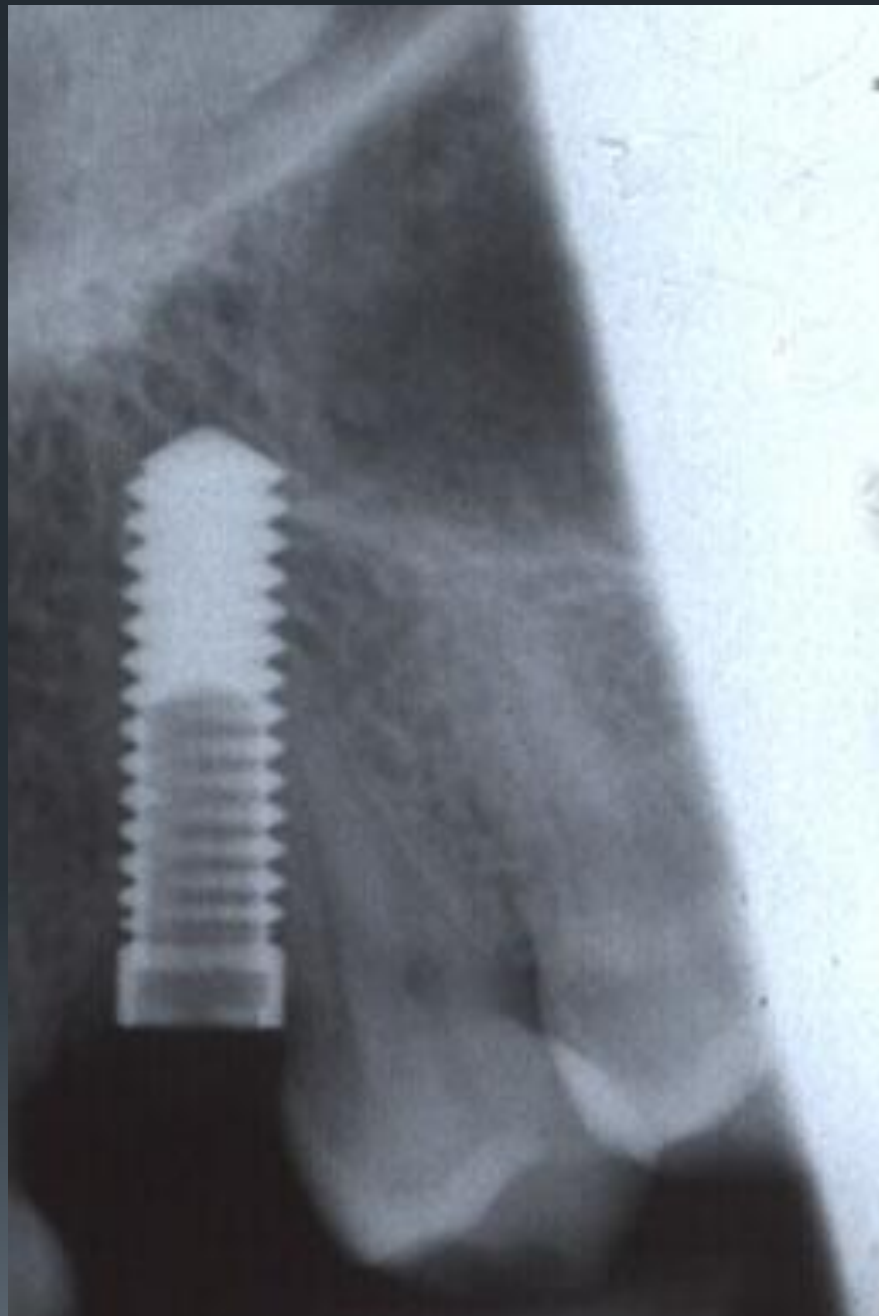
- Eltörik a fogpótlás
- Fazetta sérülés
- Csavar törés
- Implantátum törés (ritka)



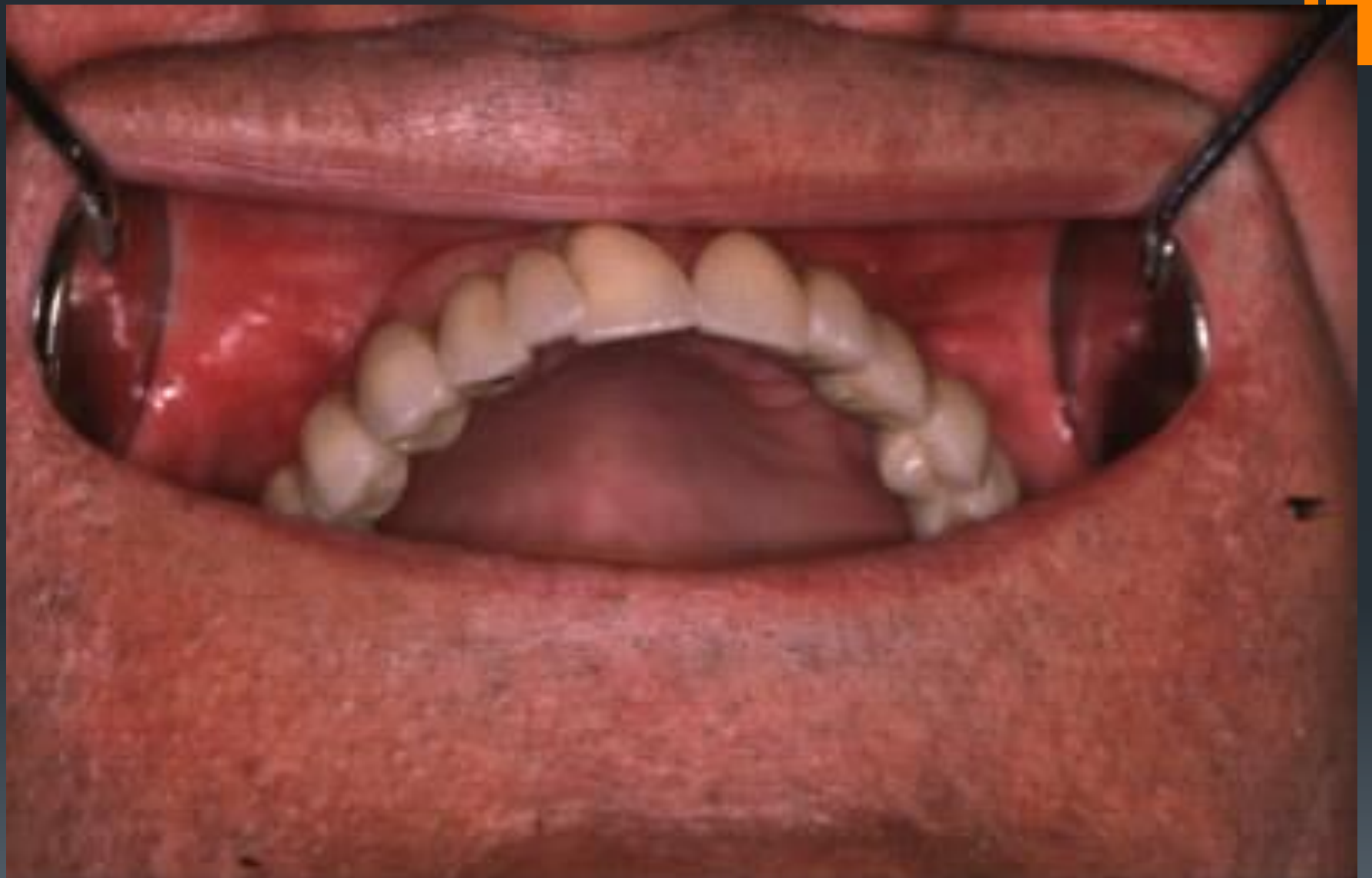


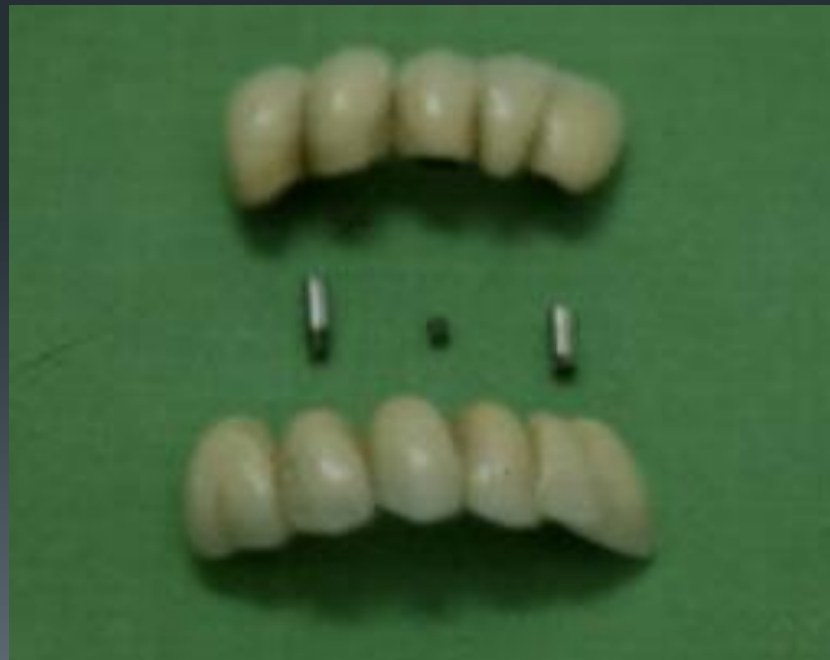
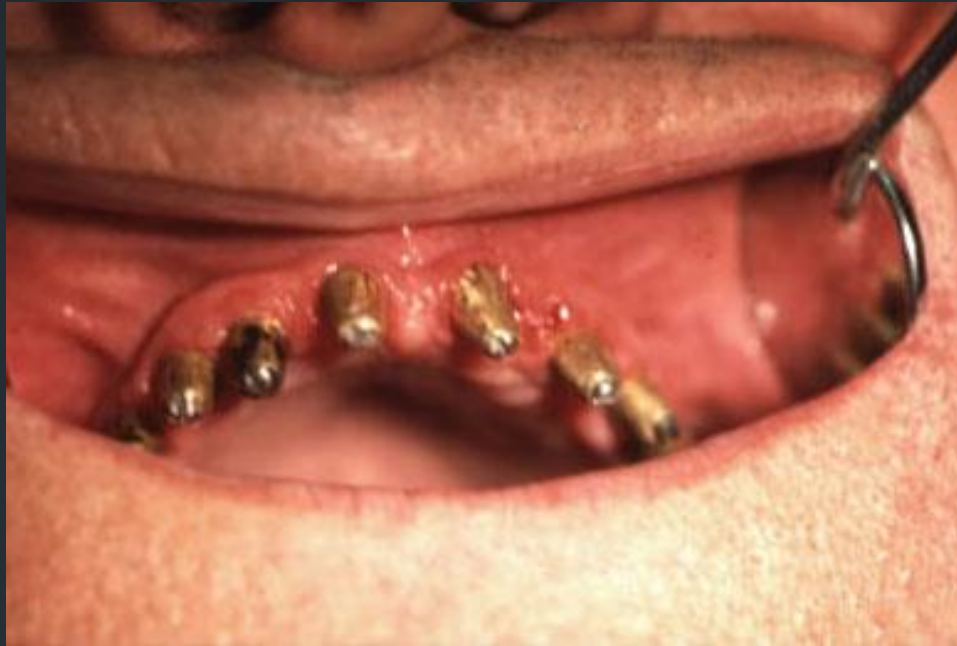


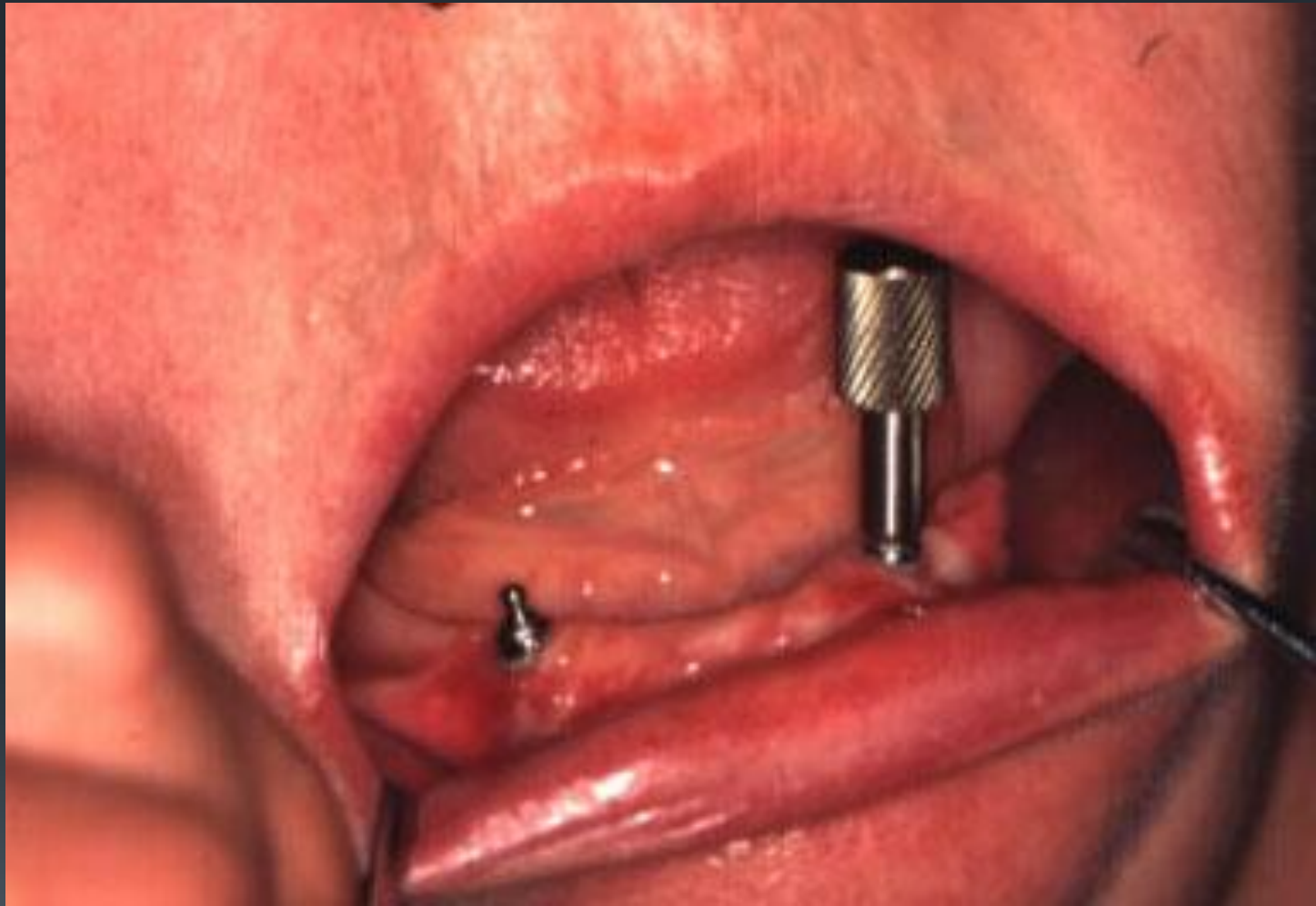










II. Kivitelezés

- a. Fűrő
- b. Hűtés
- c. Irány
- d. Anatómiai képletek (sinus, nervus alveolaris inferior, nervus mentalis, ...)
- e. Suprastruktúra
- f. Szájhygiéne

Gondozás



1. Az implantátum gingivális zárása környékének vizsgálata
2. Röntgen vizsgálat
3. Az occlusio ellenőrzése, az implantátum terhelésének vizsgálata
4. Szájhygiénia ellenőrzése

III. Gondozás

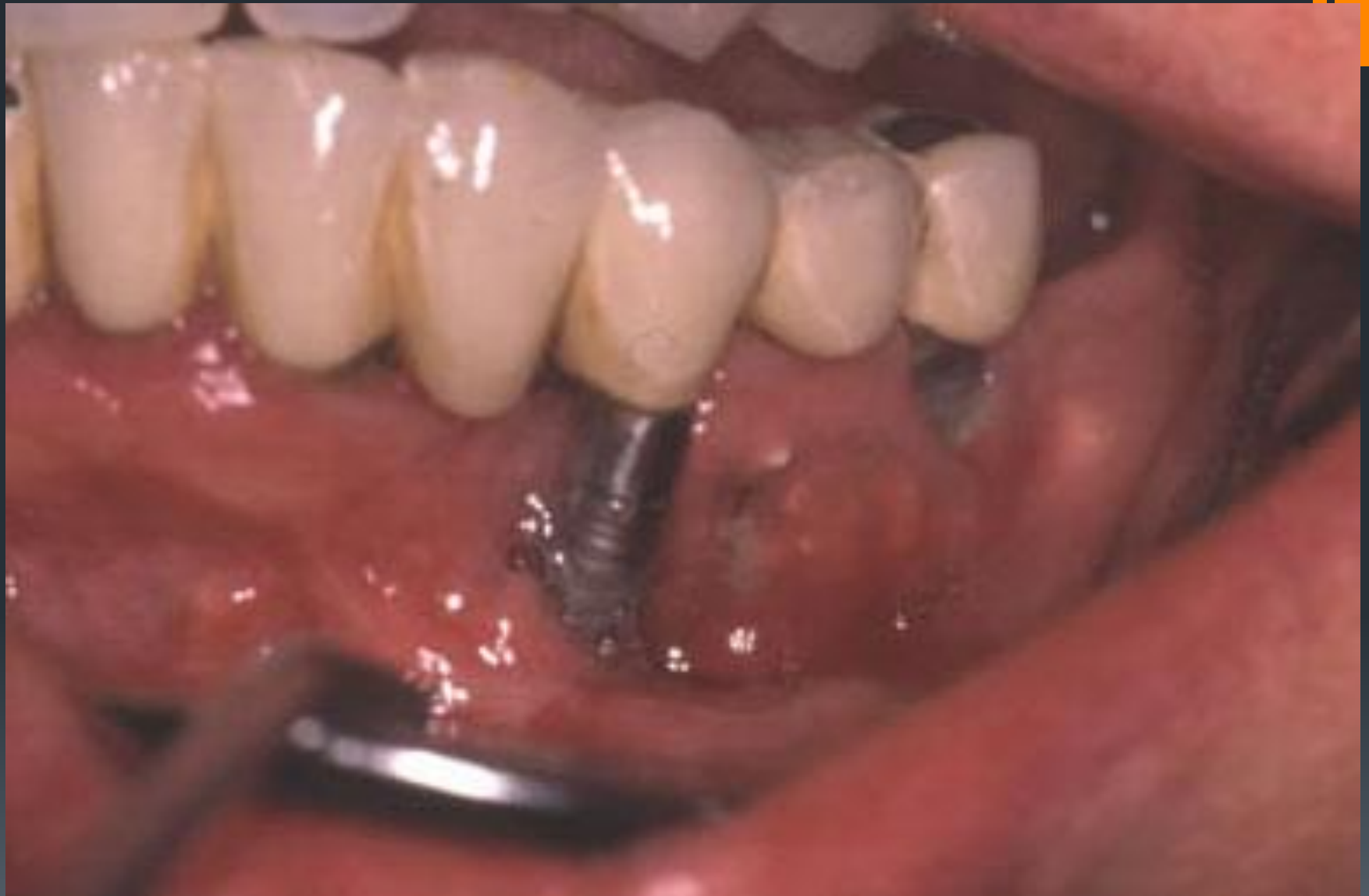Ellenőrzés hiánya

Gingivális zárás

plakképződés megakadályozása (orális szájhigiéne)

A csontintegráció fenntartása

optimális erőátvitel, túlterhelés elkerülése





**Az implantológiai munka
nemcsak a behelyezésre és a
felépítmény elkészítésére
korlátozódik**

**Team
vezető**

Szájsebész

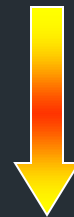
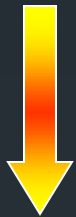
Protetikus

Fogorvos

Műtősnő

Fogtechnikus

**Szájhigiénikus
Fogászati asszisztens**





**Köszönöm megtisztelő
figyelmüket!**