



# ERKRANKUNGEN DES EXOKRINEN PANKREAS

*Pankreatitiden, Tumoren*

*250 Jahre EXZELLENZ  
in medizinischer Lehre,  
Forschung & Innovation  
und Krankenversorgung*

**Dr. Katalin Borka MD, PhD**

**II. Institut für Pathologie, Semmelweis Universität**

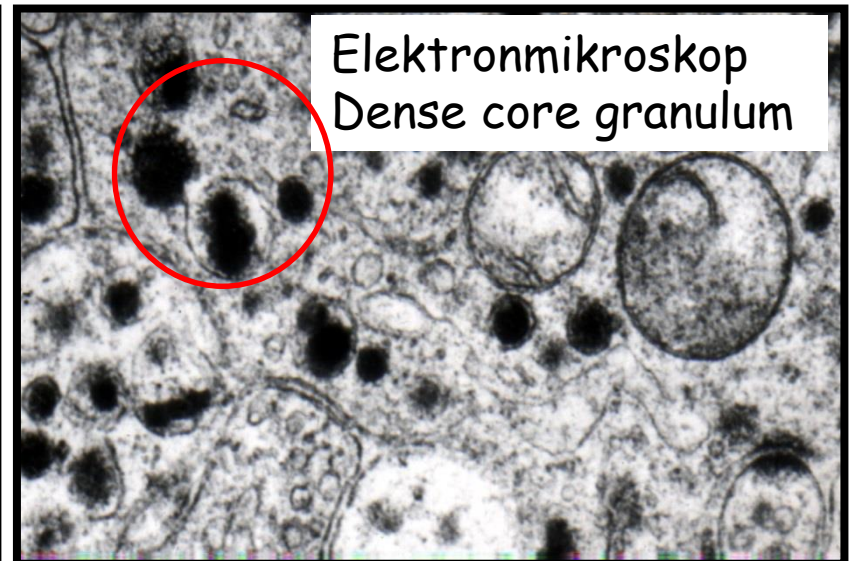
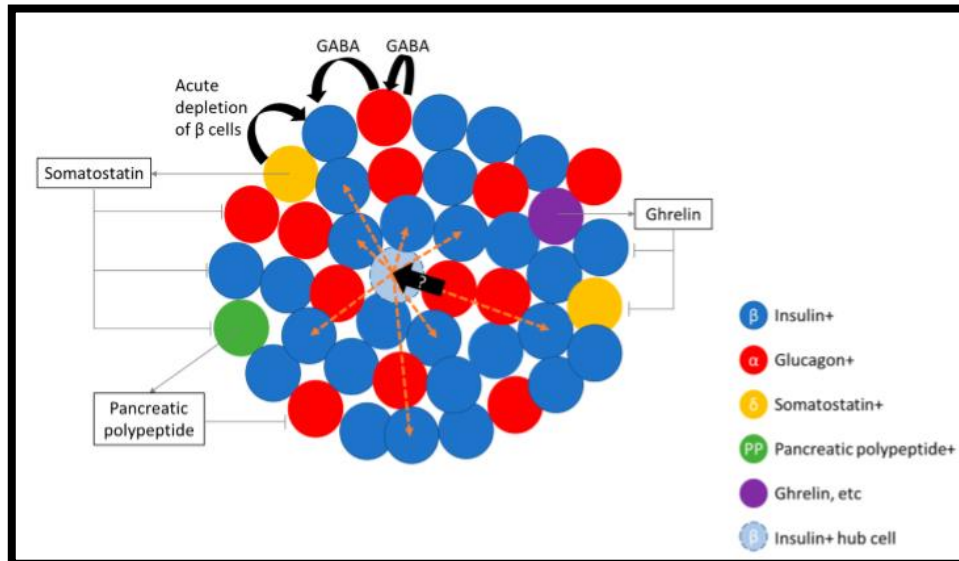
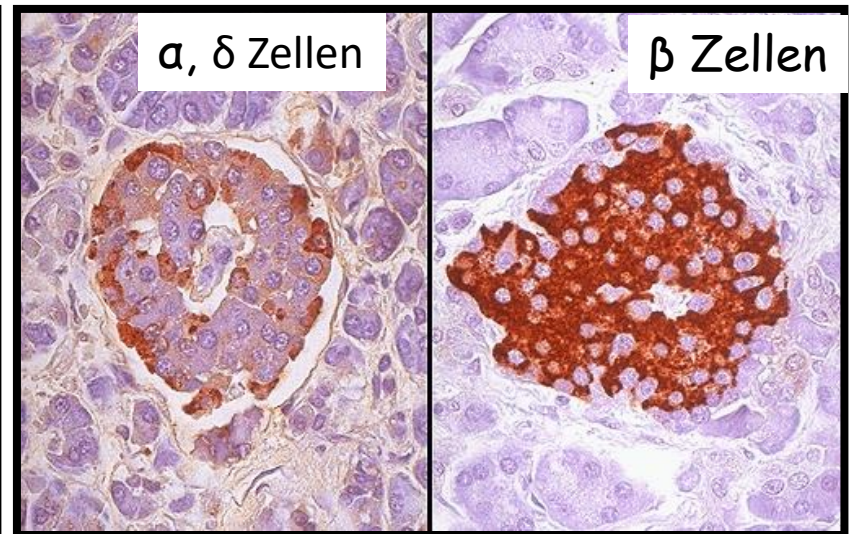
06. 03. 2020.

# Allgemeine Bemerkungen

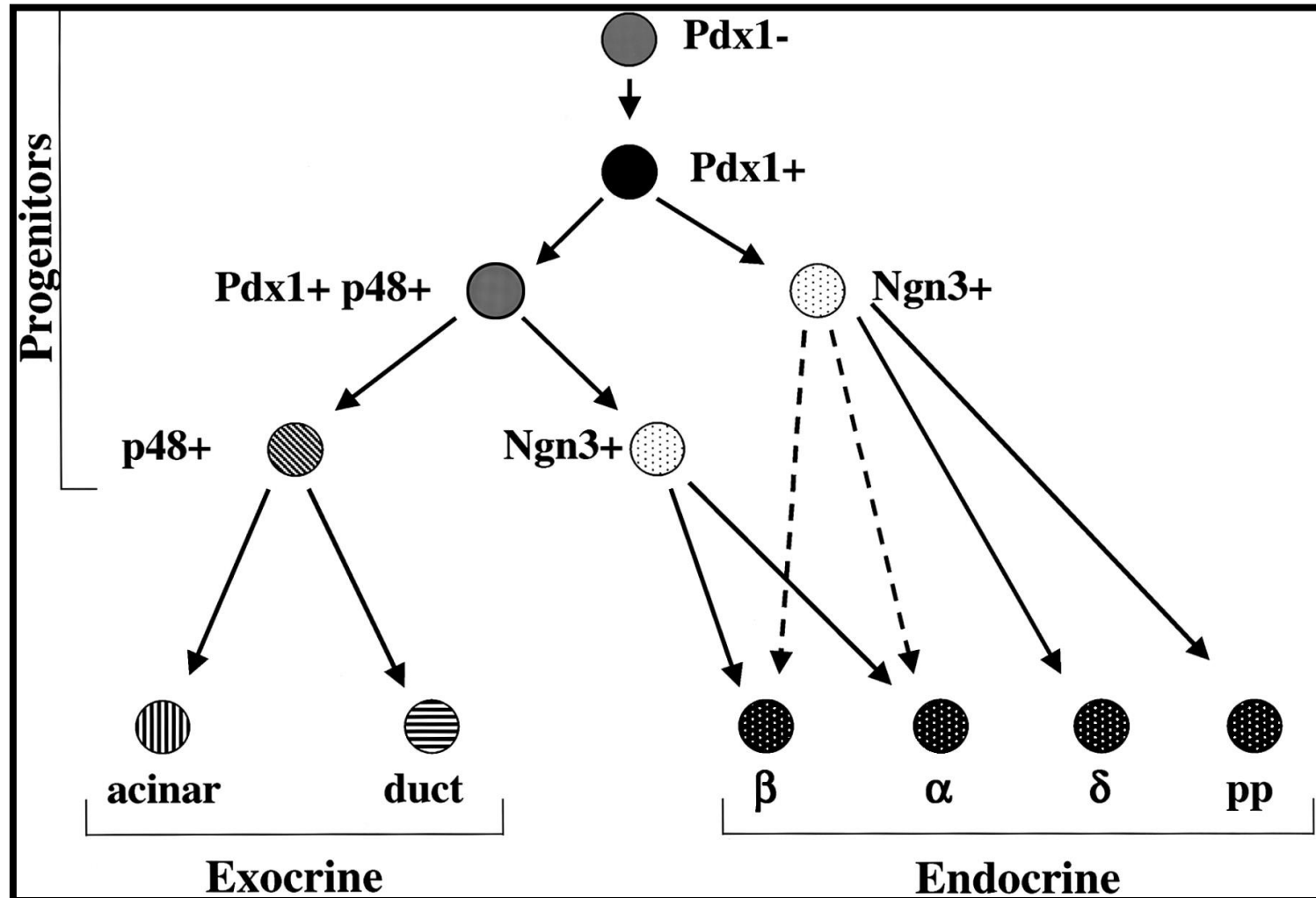
- Exokrine : endokrine: 80-85% - 1-2%
- Exokrine Anteile: Azinus, Duktussystem: aktive Enzymen: Amylase, Esterase, Nukleasen
- Endokrine Anteile: Langerhans Insel
- Symptomen: Pancreasinsuffizienz
  - Endokrine: Diabetes mellitus
  - Exokrine: Maldigestions - Malabsorptionssyndrom

# Human Pancreas: 1-2 Millionen Inseln

Cell type	Proportion of islet cells	Hormone secreted	Distribution
$\alpha$	35%	Glucagon	Throughout pancreas, abundance in body and tail
$\beta$	55%	Insulin, amylin, C-peptide	Throughout pancreas, numerous in the centre
$\delta$	<10%	Somatostatin	Throughout pancreas
F	<5%	Pancreatic polypeptide	Uncinate process
$\epsilon$	<1%	Ghrelin	Sparse

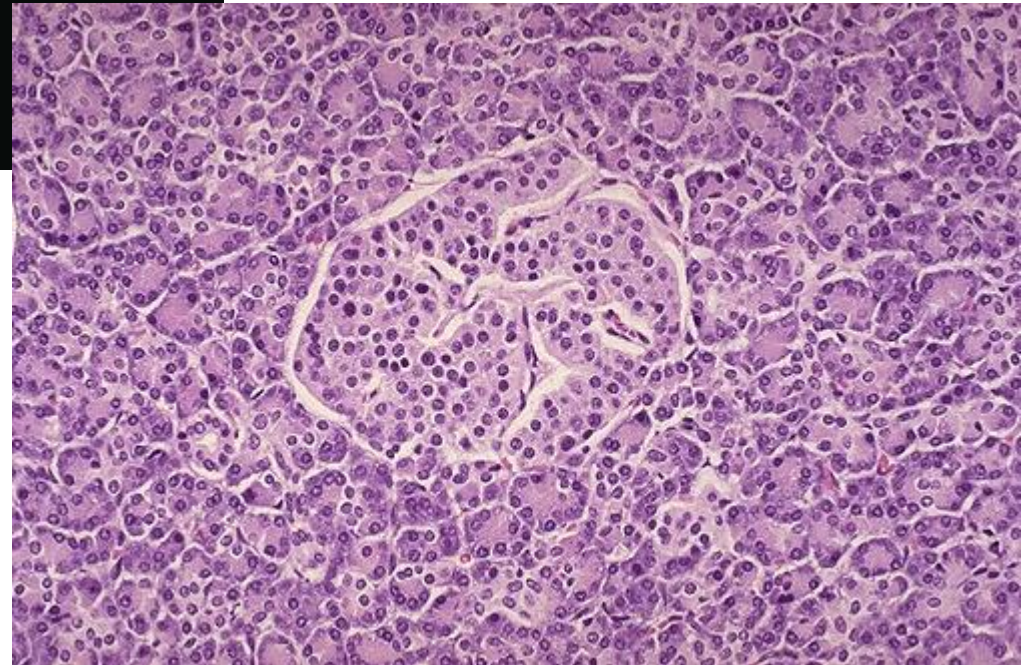
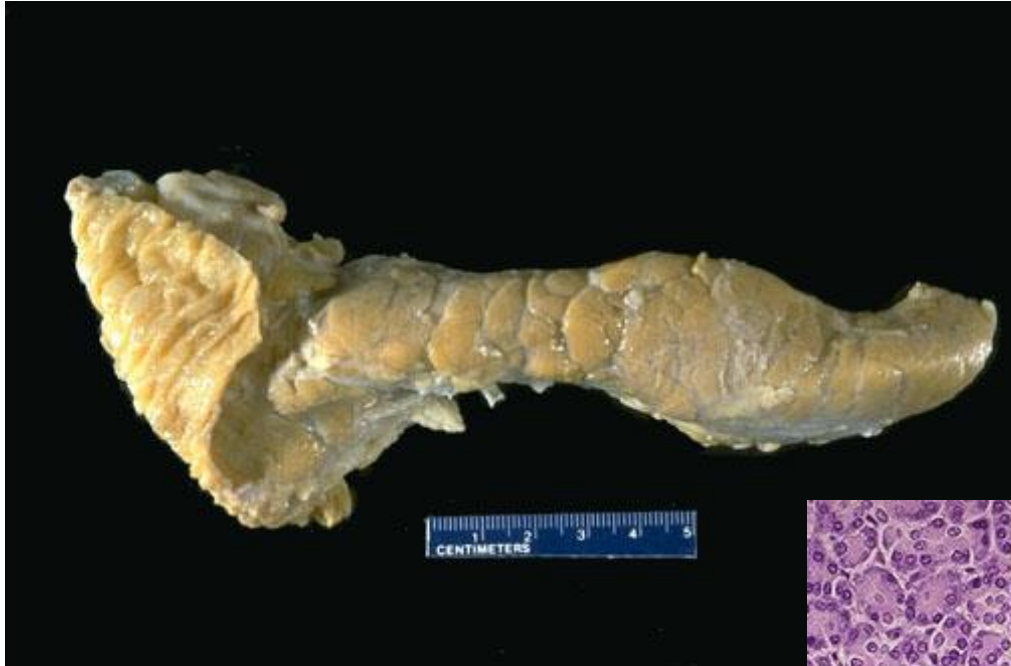

# Transkriptionsfaktoren in der Entwicklung der Zellen





# MAKROSKOPIE - MIKROSKOPIE

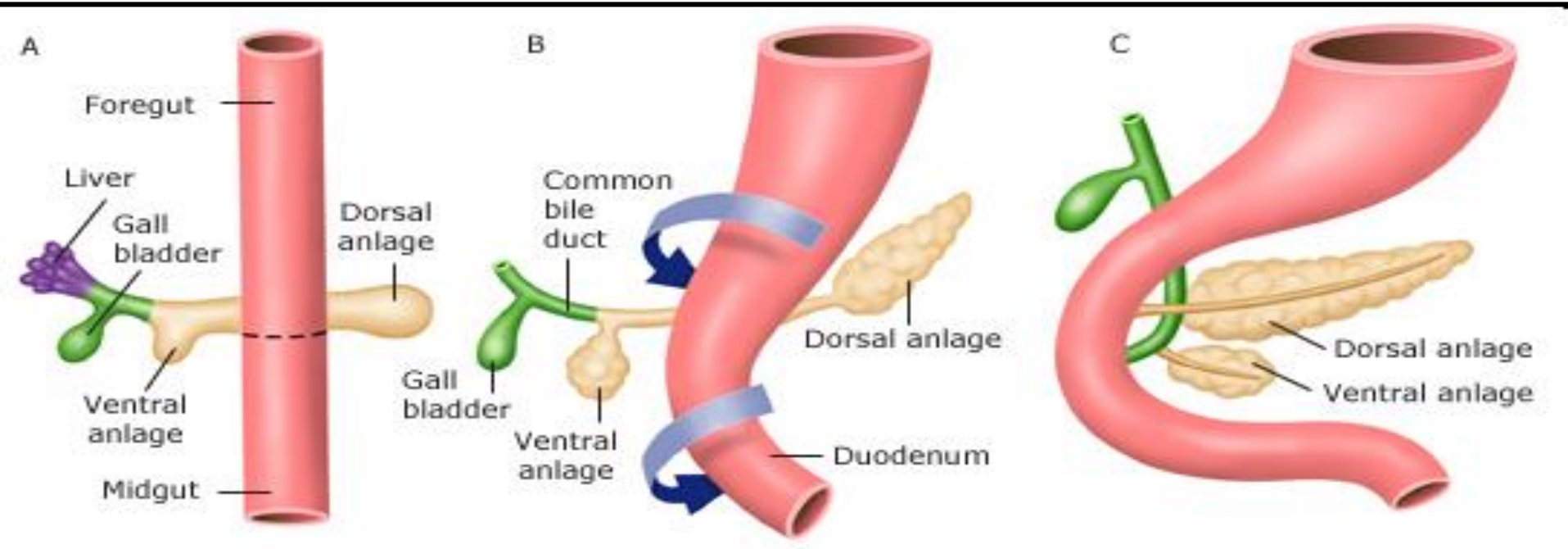


# Ontogenetische Läsionen

- **Pancreasagenesie und Aplasie**
- **Lageanomalie**: situs inversus, angeborene Zwerchfellhernien
- **Ektopie**: bei 1-3% der Menschen - Magen, Duodenum, Meckelschen Divertikel, Gallenblase
- **Angeborene Pancreaszysten**: Solitär oder multipel
  - Diff. Dg.: Erworbene Pseudozysten (Pankreatitis, Gangobstruktion)
  - Polyzystische Nierenerkrankung
  - von-Hippel-Lindau'schen Erkrankung

# Entwicklung

Ventrale / Dorsale Anlage Fusion: 6. Woche



# PANCREAS ANULARE

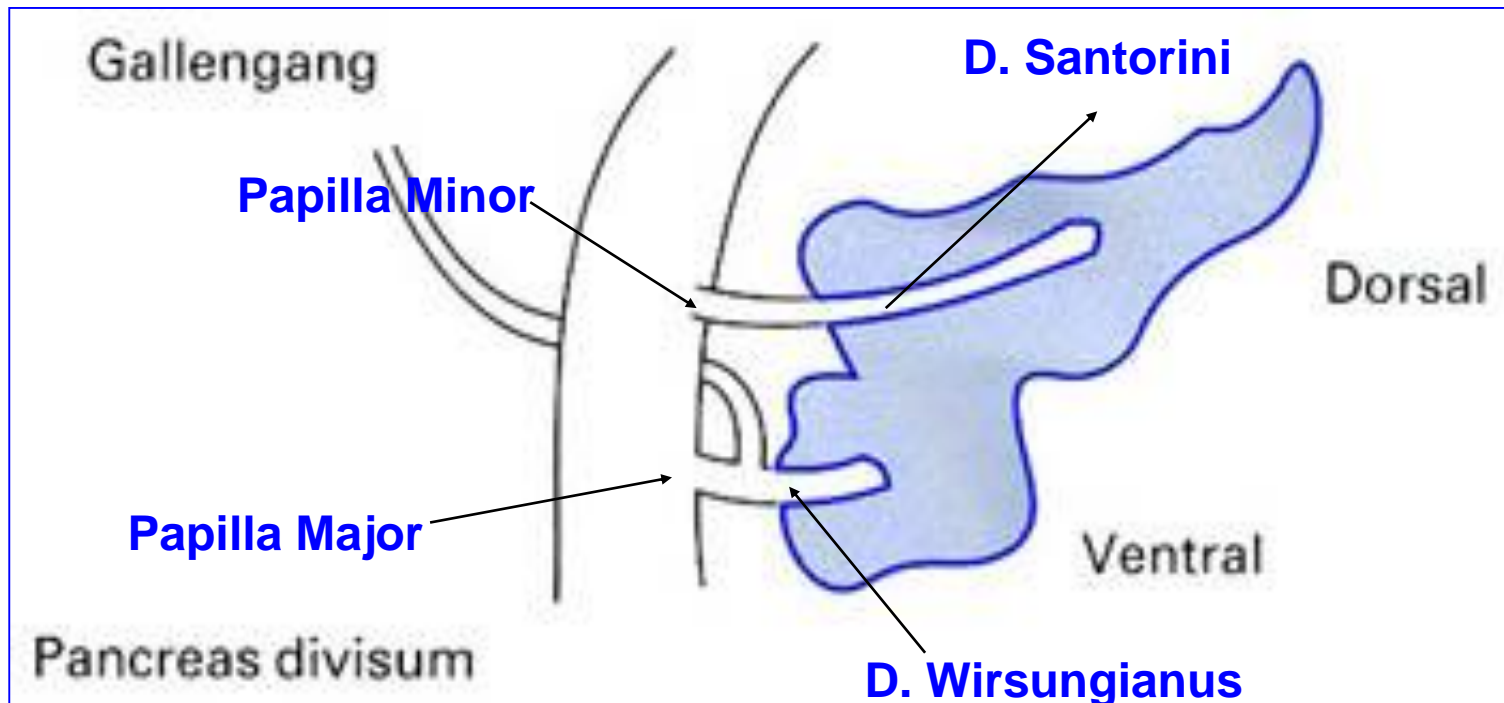
- **Ringförmige Pancreas - fehlende oder unvollständige Verschmelzung** der ventralen und dorsalen Anlagen
- **Duodenalstenose - Erbrechen, Gedeichstörungen** in den ersten Lebensmonaten
- **Tritt gehäuft bei Trisomie 21 und anderen embryonalen Fehlbildungen**



- Die ersten Krankheitszeichen treten entweder im frühen Kindesalter oder beim Erwachsenen auf: **Erbrechen und Schmerzen** im Oberbauch, selten wird auch ein **Ikterus**
- Eine **akute oder chronische Pankreatitis** kann durch die Abflussbehinderung des Bauchspeicheldrüsensekretes auftreten

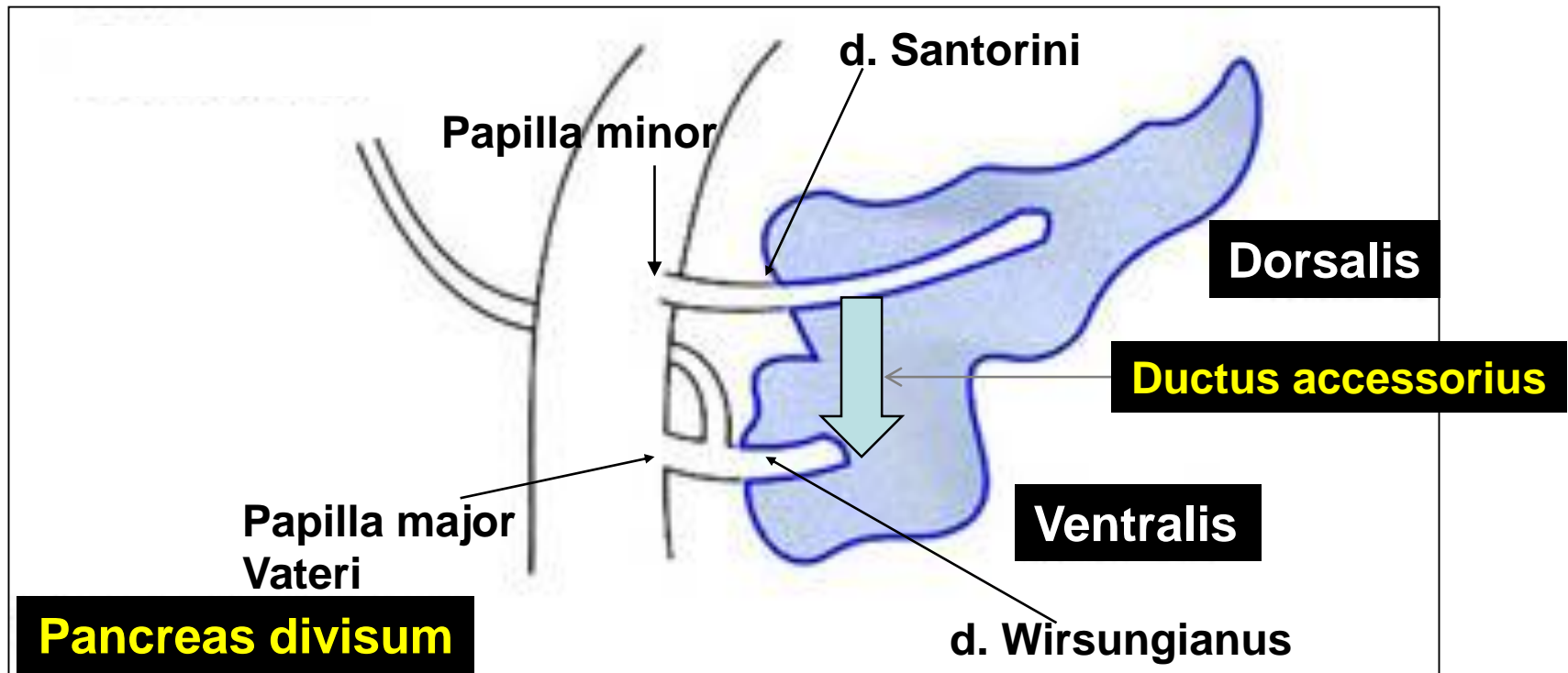
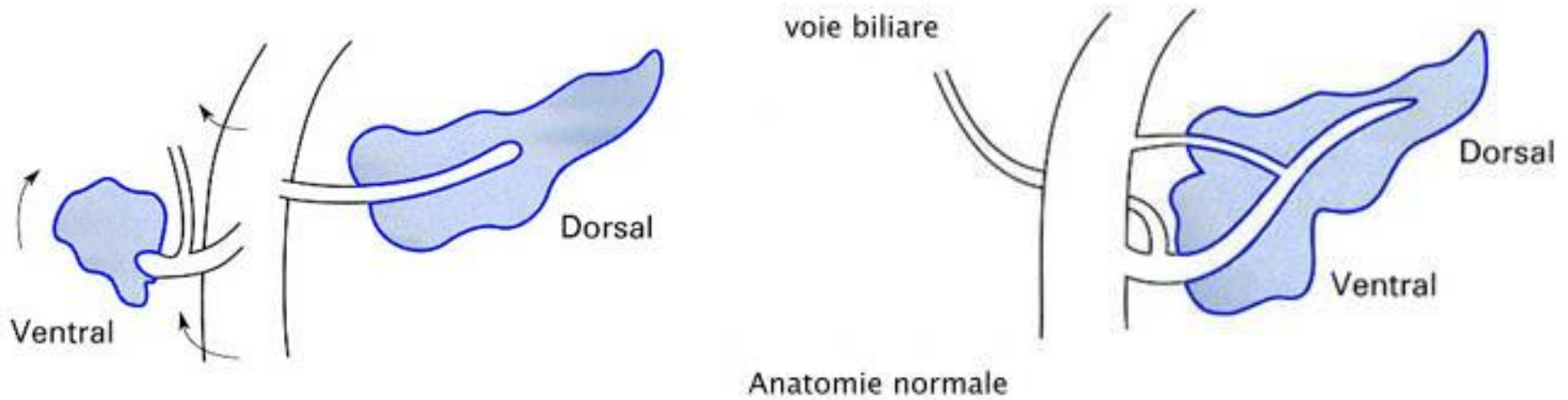
# PANCREAS DIVISUM

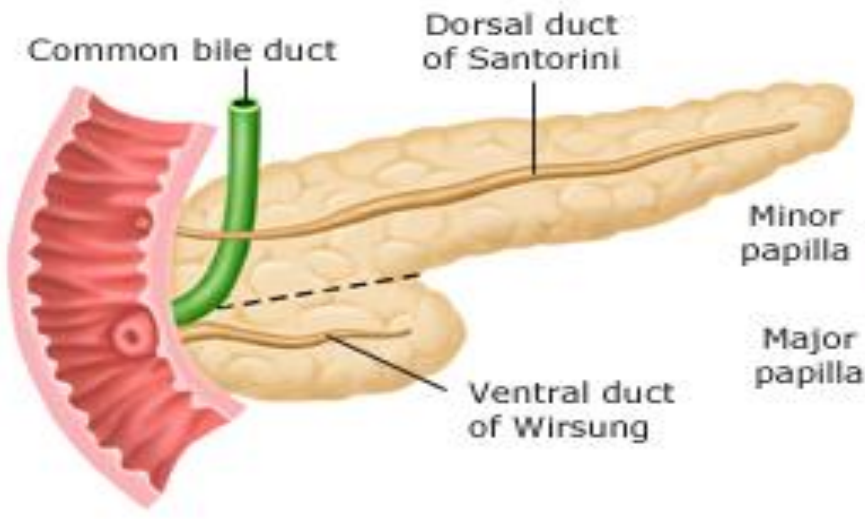
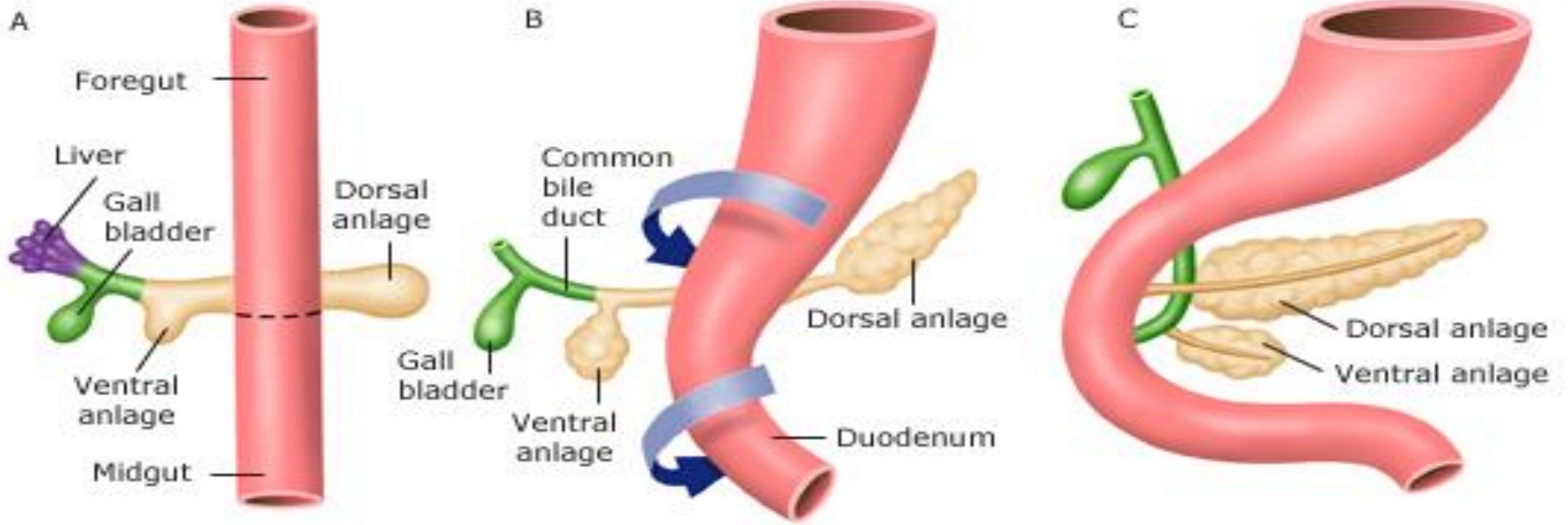
- **Fusionstörung** der dorsalen und ventralen Pancreasanlage, die **Gangsysteme sind nicht miteinander verschmolzen**
- **Relative häufig - Im Sektionsgut in 3-5% aller Fälle**



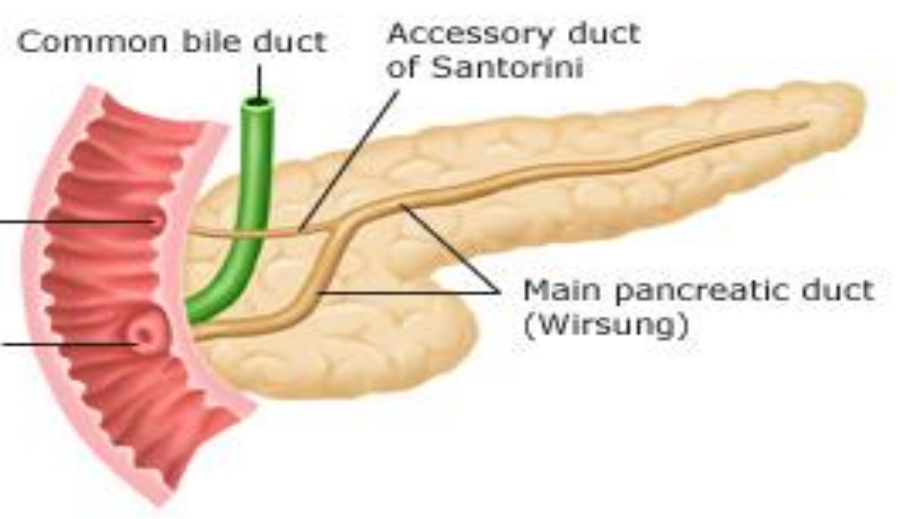
# PANCREAS DIVISUM

<http://www.pankreaszentrum.de/en/organ.html>





**Pancreas divisum**



**Normal pancreas**

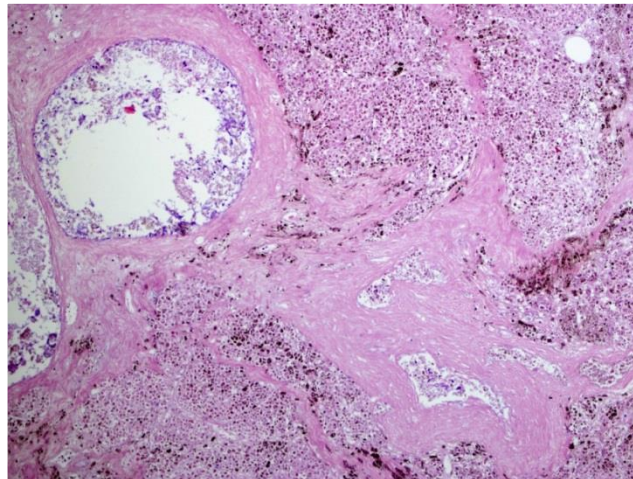
- Die Häufigkeit: **3 und 10 %** in der Gesamtbevölkerung
- In der Regel ist das auch ohne Symptomen.
- Nur **wenn die Minorpapille einen zu engen Ausführungsgang im Papillenbereich hat**, führt das zu Abflußbehinderungen des Bauchspeichels, die zu einer **akuten oder chronischen Pankreatitis führen** können.
- Die **Behandlung**
  - **Weitung** des Ausführungsganges
  - Endoskopische Papillen-schlitzung oft mit Einlage eines Röhrchens (**Stent, Prothese**)
  - **Papillenplastik**



# METABOLISCHE LÄSIONEN

## *Hämochromatose (primär)*

- A.rezessiv - Kr.6
- Exzessive Eisenspeicherung das Drüsengewebe zerstört
  - **Herz**: Kardiomyopathie
  - **Leber**: Zirrhose
  - **Pancreas**: Parenchymfibrose, „Bronzdiabetes“

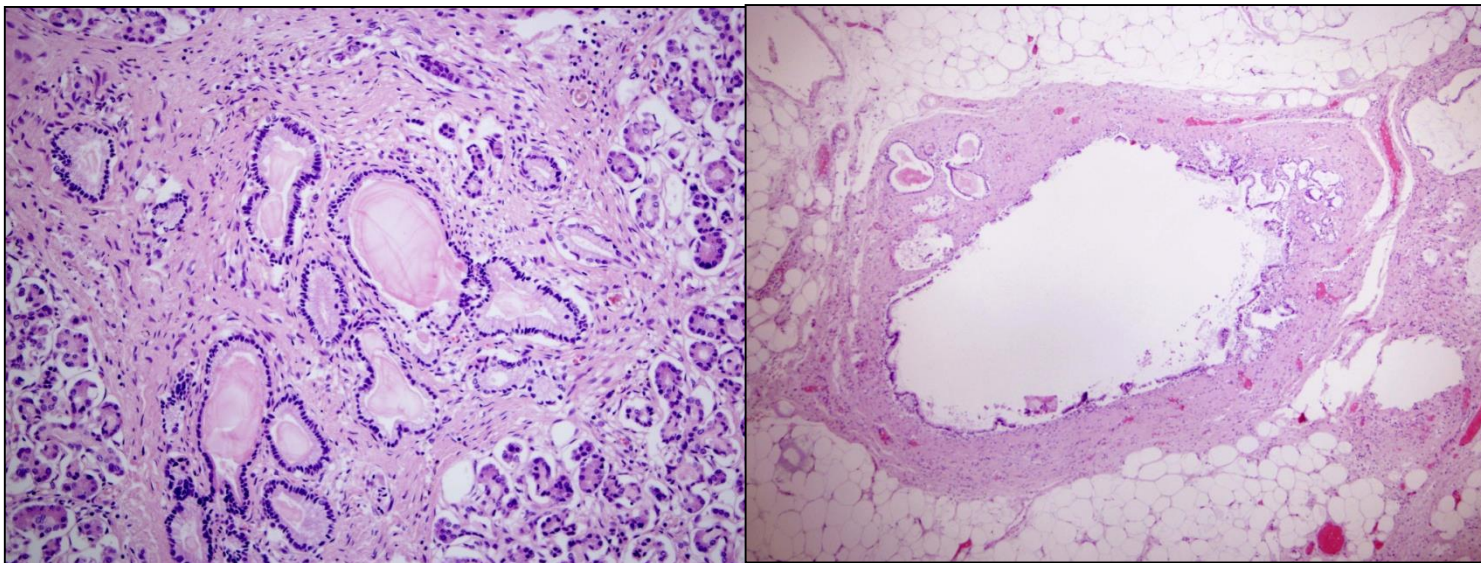


# Zystische Pancreasfibrose (Mukoviszidose)

Autosomal-rezessiv Erkrankung, 1:2000 Geburten

- 1936, Fanconi, 1938: Dorothy Anderson: klinische Symptomen, pathologische Veränderungen
- 1989: Tsui és Collins Kr. 7.; Cystic-Fibrosis-Transmembrane-Conductance-Regulator (CFTR) – 70%: Delta F508 (Transmembran Chloridkanal): Deletio von Phenilalanin
- **Verminderte NaCl und Wasser Ausscheidung**  
von serösen Drüsen: abnormale, **visköse Schleim:**
- **Pancreasinsuffizienz:** Duktektasie, Fibrose
- **Bronchitis**, rezidivierende Pneumonie
- **Biliare Zirrhose**

- **Die häufigste angeborene Stoffwechselerkrankung**
- **Durch ein defektes Gen sind der Wasser- und Salzhaushalt der Schleimhäute gestört**
- **CF ist fortschreitend und bislang nicht heilbar**
- **Ca. jeder Zwanzigste in Österreich ist Träger des defekten Gens**
- **Diese Träger erkranken selbst nicht, aber bei den Kindern zweier Träger kommt die Krankheit mit 25%iger Wahrscheinlichkeit zum Ausbruch.**



# ENTZÜNDLICHE LÄSIONEN

- **AKUTE PANKREATITIS**

**BEGLEITPANKREATITIS:** Mumps, Zytomegalie,  
Coxsackie, Hepatitis, Scharlach

- **CHRONISCHE PANKREATITIS**

– Rezidivierende akute Schüben

# Pankreatitiden (2007)

- **Alkoholische** akute Pancreatitis
- Alkoholische, chronische Pankreatitis
- **Biliare** Pancreatitis
- **Hereditäre** Pankreatitis
- **Shock/toxin** verursachte Pankreatitis
- **Autoimmune** Pankreatitis
- **Metabolische** Pankreatitis
- **Entzündliche** akute Pancreatitis (mumps, CMV, Coxsackie, hepatitis)
- **Paraduodenale** Pancreatitis - Alkohol



- Im Deutschland **jährlich** zwischen **36000-40000** Menschen neu erkranken in Pankreatitis
- **Akute Pankreatitis: Europa: 5-10 Fälle / 100 000 Einwohner / Jahr (30-70 J, früher: Männer – Alkohol, später: Frauen - Cholelithisis)**
- **Chr. Pankreatitis mit Alkohol: 10 Fällen/ 100.000 Einwohner**
- **Akute Pankreatitis: 1-15% der Fälle tödlich verläuft**
  - **Inzidenz der Neuerkrankungen 10-46/100000 im Jahr**
  - **Nekrotisierenden Formen mit der Sterblichkeit von 10-24% belastet sind**

# GESCHICHTE.....

- 1857 - Bernard - Gallensteine Hypothese
- 1896 - Hans Chiari (1851-1916) -  
Autodigestion
- 1935 - John H. Northrop - Autodigestive  
Kaskade

# HYPOTHESEN seit 1901, Opie

- **„common channel theory“**: Gallensteine im Ductus Choledochus, Galle kann retrograd in das Pancreas fließen - Reflux der Galle
  - biliäre Pankreatitis
- **Nicht biliäre Pankreatitis (70%)**

# Akute Pancreatitis

in den meisten Fällen durch **Gallensteine** oder übermäßigen **Alkoholgenuß** verursacht ist

- 5. Lebensdekade, Männer
- Akute, ödematische  
↓
- Akute, nekrotische, hämorrhagische
- **Klinik: seit 1929 zwei Kriterien:**
  - charakteristischen klinischen Symptomatik
  - Erhöhte Amylaseaktivität im Serum

# Akute Pancreatitis - Diagnose

1. Bauchschmerzen
2. Se lipase (oder amylase) 3X höher, oder
3. Bildgebende Untersuchungen (US, CT)



# Akute Pancreatitis

Pancreasenzymen in Granulomen in **inaktive** Formen

*Azinäre Schädigung / intraduktale Druckerhöhung  
infolge eines Sekretstaus:*

**Freisetzung:** von Granulomen Trypsinogen,  
von Lysosomen Cathepsin B, welche von Trypsinogen  
Trypsin syntetisiert:

**AUTODIGESTIO**

# Akute autodigestive-tryptische Pancreatitis

## Aetiologische Faktoren:

– **Metabolische Läsionen** → **IC Aktivierung**

**Alkohol**, Hyperlipoproteinaemie, Hypercalcaemie,  
Medikamente

– **Mechanische Faktoren** → **Aktiviert Enzyme in der Interstitium**

**Gallensteine**, Postoperativer oder Posttraumatischer Zustand  
Spasmen des Sphincter Oddi

– **Seltene Aetiologische Faktoren: Vaskuläre Läsionen:**

Polyarteritis nodosa, Embolus, Shock; **Infektionen:**  
Mumps, Coxsackie

**Ursachen**

Alk, Vir, Med, Traum

Stein, Alk

**Mechanism**

IC Enzymakt.

Obstruktion -  
Reflux

Akt. Enzyme in  
Interstitium

**Läsionen**

**Aktivierende Enzyme**  
**Autodigestion**  
**Trypsinogen - Trypsin**

Entzündung

Protease

Amylase

Lipase

Elastase

**Akute Pancreatitis**

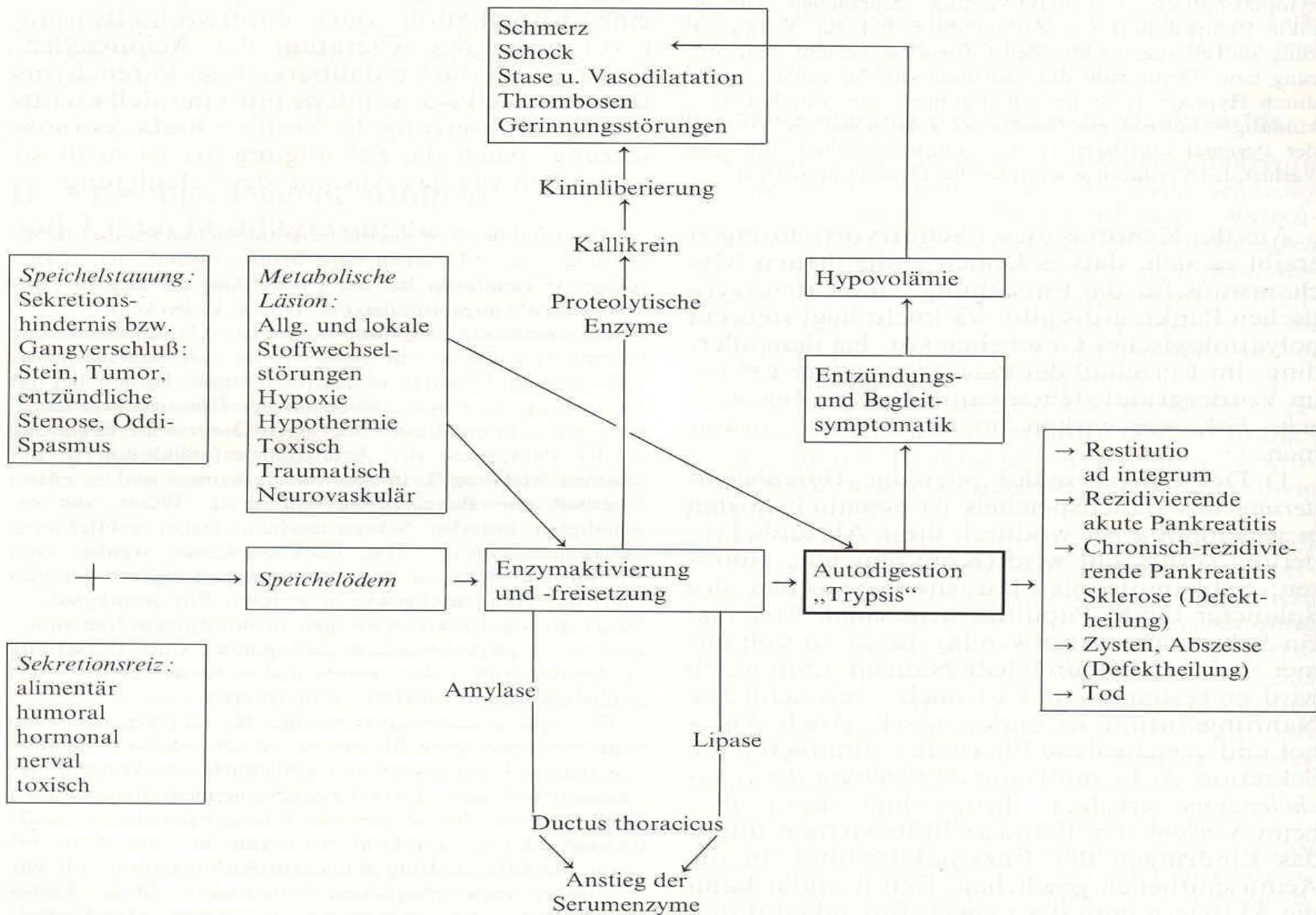


Abb. 12.37. Schematische Darstellung der bei der akuten Pankreatitis ablaufenden pathogenetischen Reaktion. (Nach Becker, Creutzfeldt, Doerr, Frey, Kössling, Kraut, Nagel, Wehrle)

- **NF-κB**: Viele Gene (IL, Chemokine, Adhesions Molekül, Rezeptoren, Enzymen) werden aktiviert sein
- **ICAM-1**, Leukozyten: Transendotheliale Migration der entzündliche Zellen
- **Proinflammatorische entzündliche Mediatoren** (TNF-α, IL-1β, IL-6, Thrombozyt aktivierende Faktor (TAF), IL-6: ARDS)
- **Oxidative Stress**: von Macrophagok syntetisierte ROF haben zytotoxische Wirkung,
- **Apoptose, Nekrose**: Apoptose vermindert die Schwere der Pancreatitis
- **Defensive Mechanismen**: heat shock protein, IL-10, Pancreatitis assoziierte protein (PAP)



# Akute Pancreatitis

## Kliniko-pathologische Klassifikation

### 1. Interstitiale ödematöse Pancreatitis

**90-95 %**

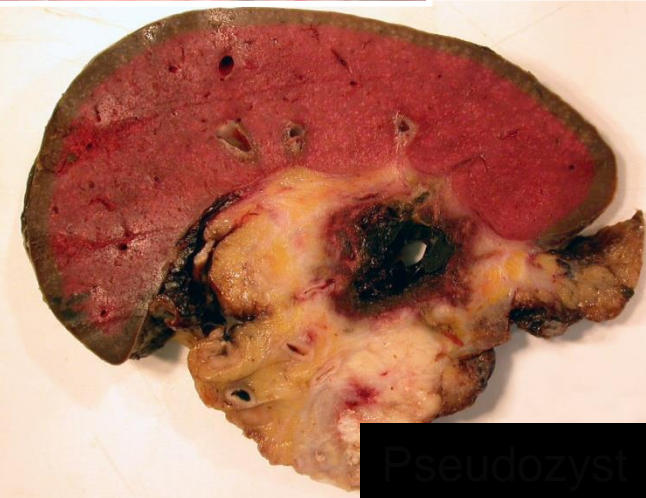
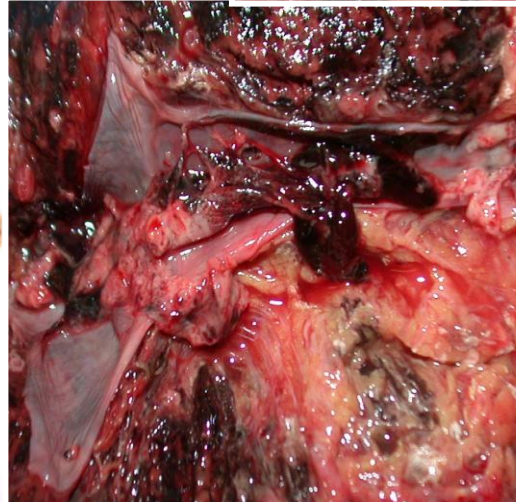
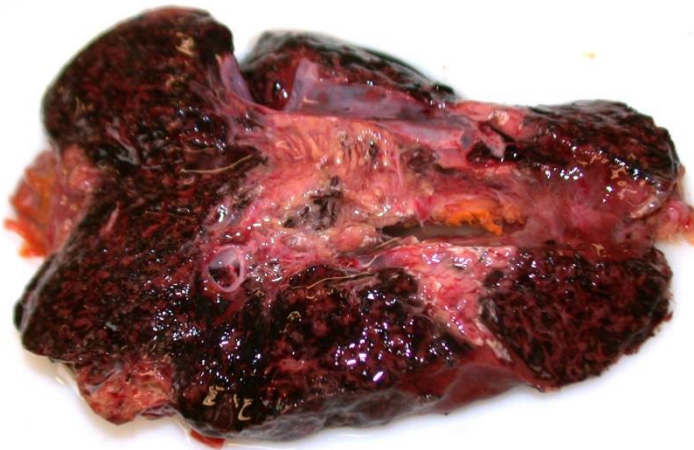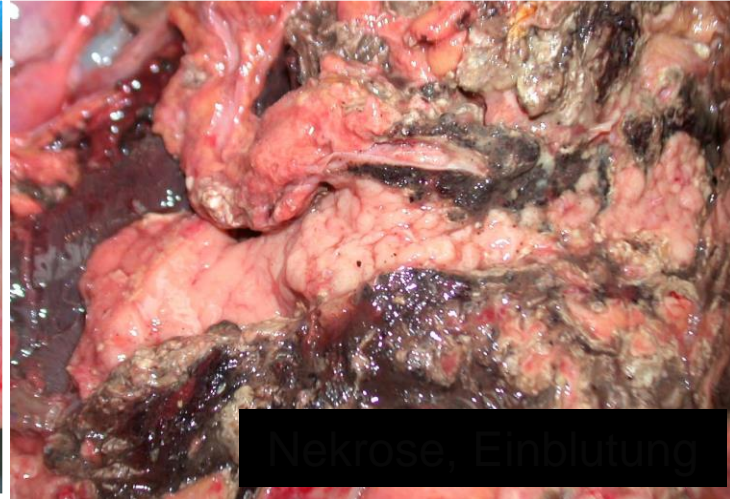
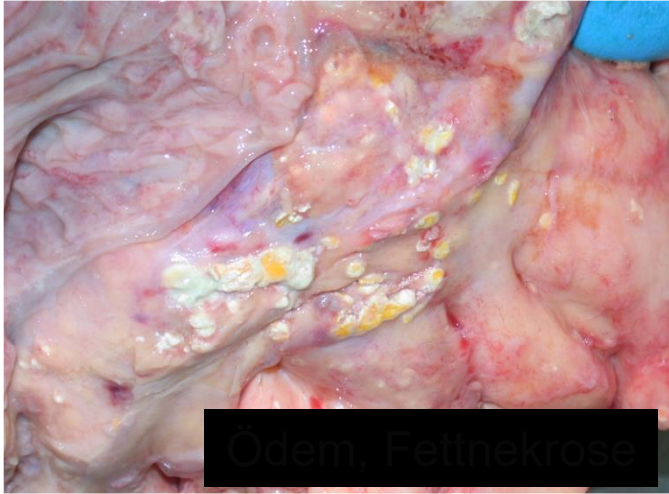### 2. Nekrotisierende (Pancreas oder peripancreatisches Gewebe) Pancreatitis

**5-10 %**

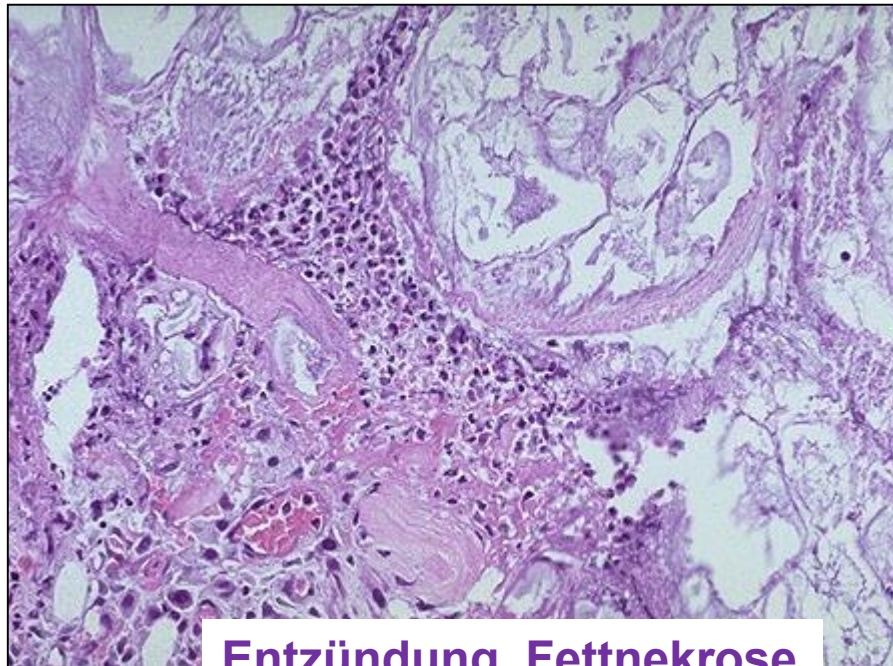
**in 5% tödlich**

# MAKROSKOPIE

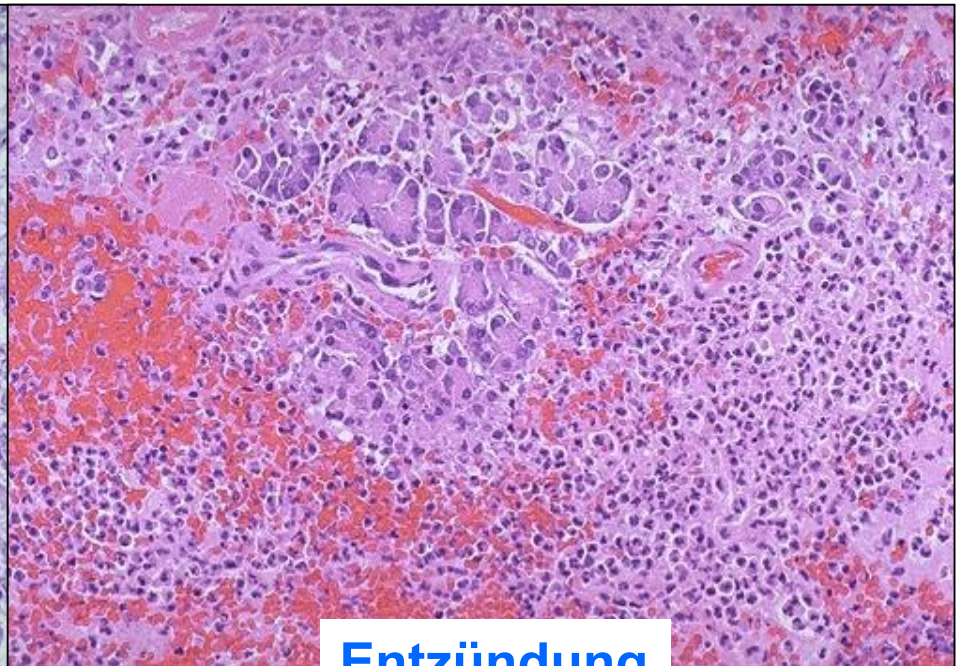
Ödem, Nekrose, Fettnekrose, Versiefung, Einblutung



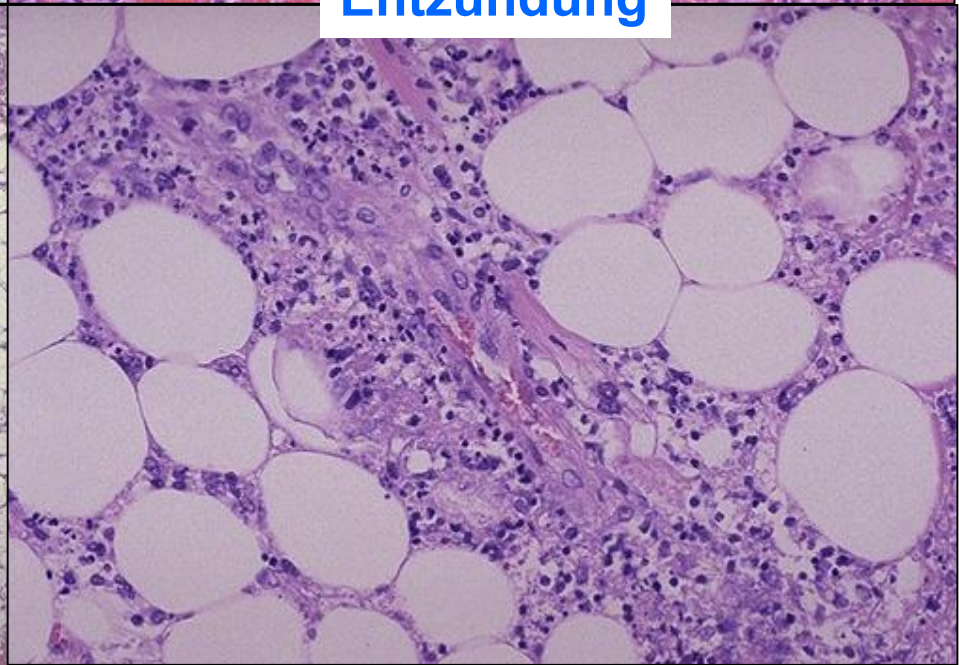
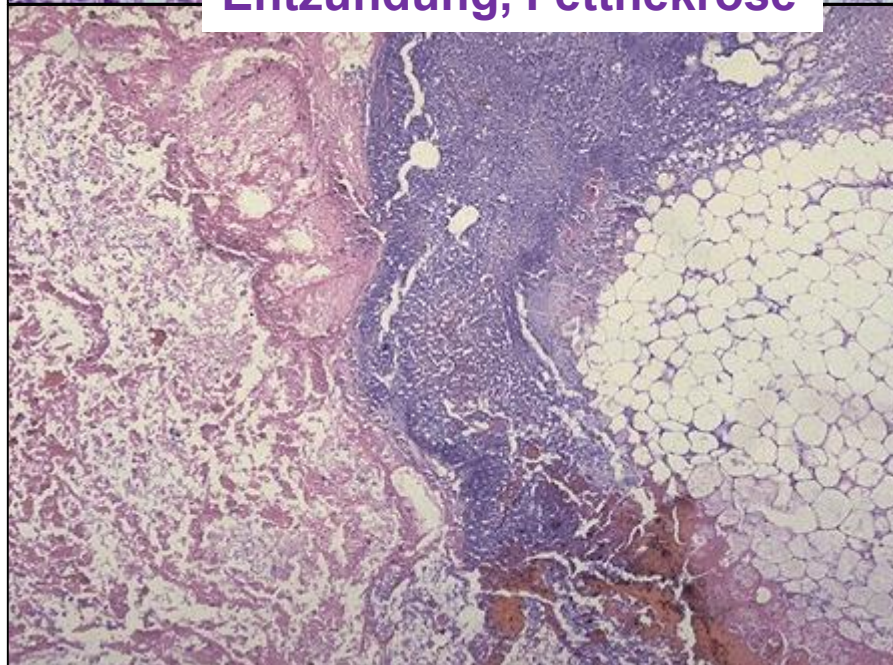




**Entzündung, Fettnekrose**



**Entzündung**





# KOMPLIKATIONEN

- Autodigestive **Nekrosen** angrenzender Organe
- **Pseudozysten**, Durchbruch
- Gastrointestinale **Arrosionsblutungen**
- Toxische **Kreislaufschock** (ARDS, MOF)
- **Verbrauchskoagulopathie (DIC)**
- **Stoffwechsellentleisung** (Hyperglykämie, Hypertriglyzeridämie, Hypokalzämie)

# Differentialdiagnosen

- Ulcusperforation, Kolondivertikulitis
- Mechanischer Ileus, Mesenterialinfarkt
- Hinterwandinfarkt, Aortaaneurysma
- Mesenterialvenenthrombose, Milzinfarkt
- Ektopische Schwangerschaft
- Gallekolik, Porphyrie, Angioödem
- Heroinabusus, Intoxikation (Paraquat, Thallium)
- Mumps

# CHRONISCHE PANKREATITIS

- **Unkontrollierte Release und unreife Aktivierung der Enzyme (Proenzyme) in Pankreas oder in der Nähe des Pankreas**
  - **Nekrose – Atrophie – Fibrose – Chronische Entzündung**
- **Klinik: Gürtelschmerzen, Zeichen der Pancreasinsuffizienz: Obstipation, Diarrhö, DM, Steatorrhö**

# CP - Pathophysiologie (70% - Alkohol)

**Duktusschädigung:** Stenose, Dilatation, Abfluß des Sekrets ist verhindert

- **Theorien**

- Fibrose ohne Entzündung
- Nekrose-Entzündung-Fibrose

**Ductus – Azinus – Pancreatische Stammzellen**

- **Duktus**

- **Normale Azini Lithostatin produzieren** welche behindert die Fällung die Ca-carbonate Kristallen
  - Fällung die Ca-carbonate Kristallen, azinäre Atrophie, Fibrosis
- **CFTR**
- **Alkohol:** Kalzifikation
- **Bakterielle Toxine:** PSC Aktivierung: Zirrhose



- **Azini**

- Mutation von Trypsinogen Gen
- Direkte toxische Wirkung des Alkohols (FAEE: fatty acetyl ethyl ester, acetaldehyd)
- Oxidative Stress, Ca Signal, Mitochondriale Depolarisation

- **PSC** (pancreatic stellate cells)

- Etanol, Zytokine, ROP aktiviert

# Chronische Pancreatitis

## TIGAR-O

### Aetiologische Faktoren

- **T**oxisch-metabolisch
- **I**diopatisch
- **G**enetisch
- **A**utoimmun
- **R**ecidivierende und schweregradige akute Pancreatitis
- **O**bstructive

# I. **Alkoholabusus: 70-80%**

**1. Obstruktionshypothese:** Alkohol verändert die Zusammensetzung des Sekretes - in den Azini und kleinen Gängen Proteinpfropfe entstehen, Verkalkung, verlegen den Abfluß des Sekrets

**2. Detoxifikationshypothese: Zirrhose:** keine ausreichende Entgiftung - nicht eliminierte freie Radikale die Azinuszellen schädigen

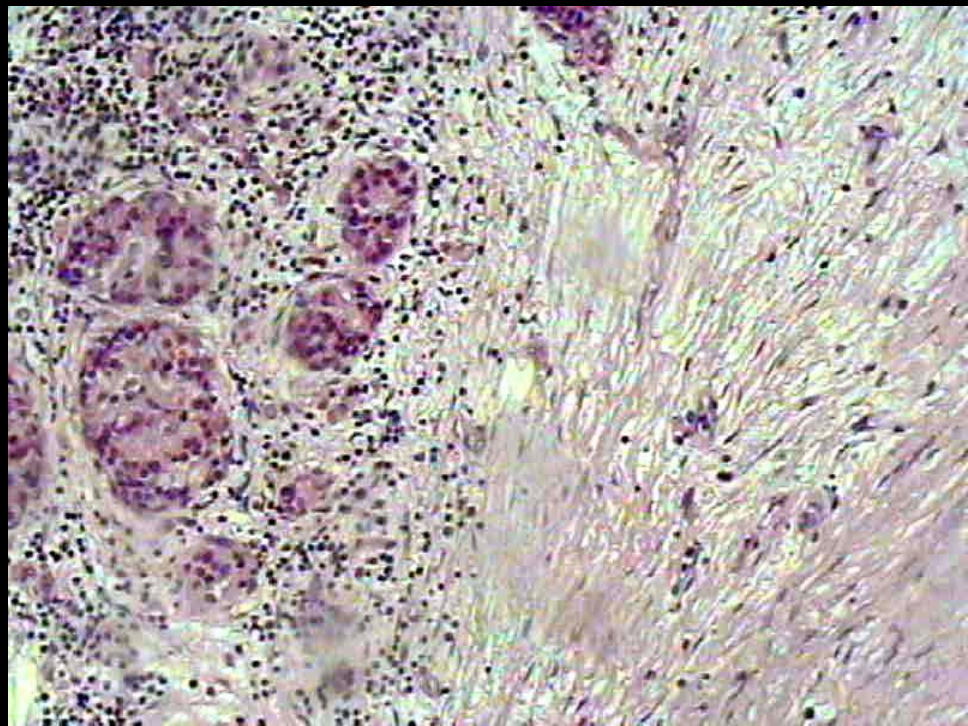
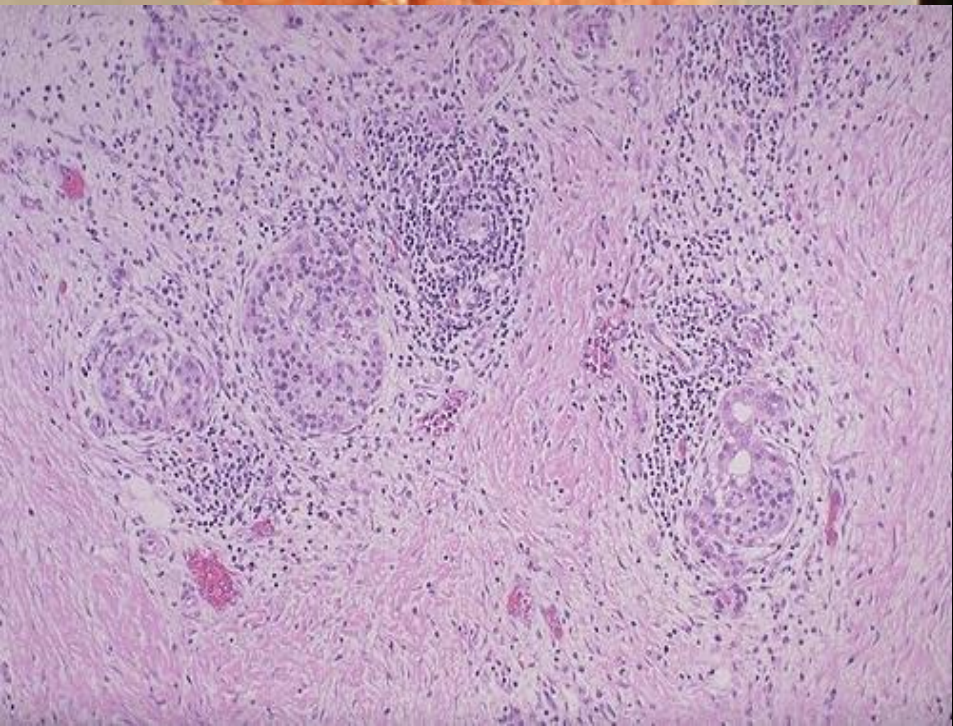
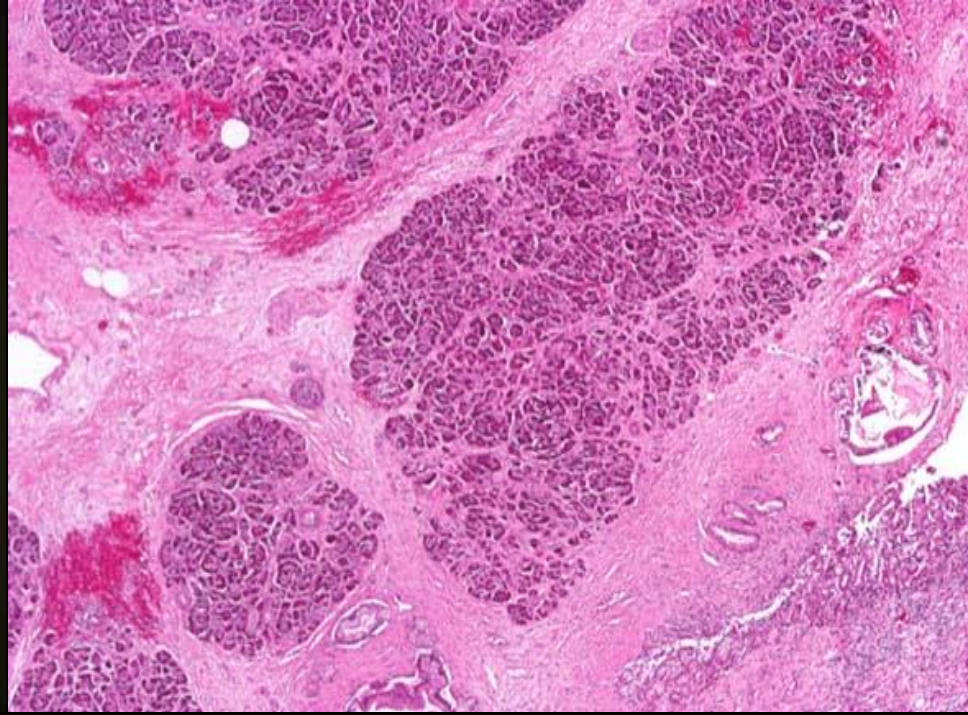
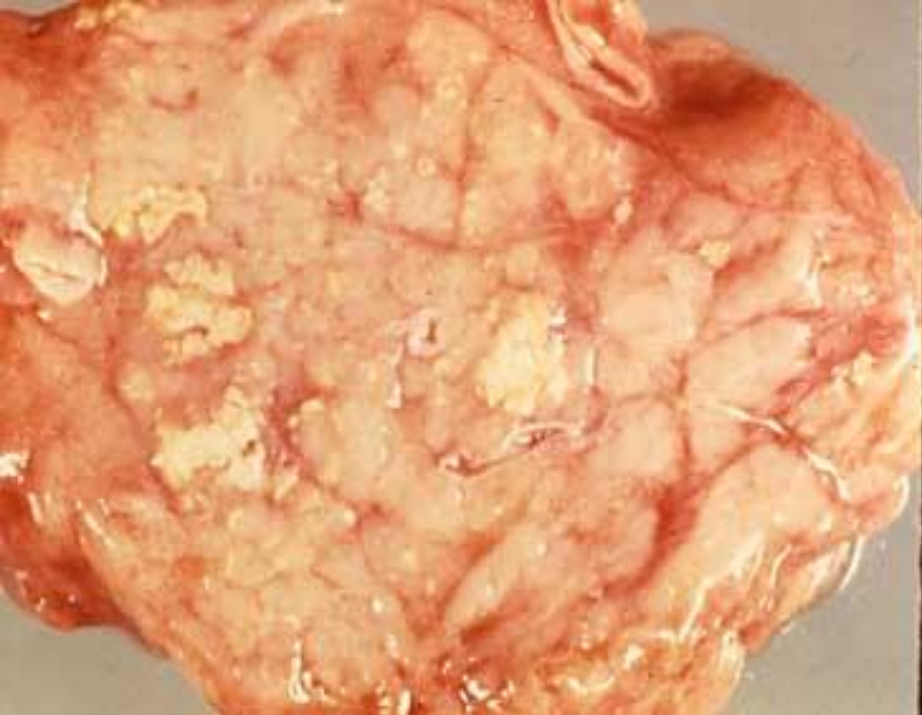
**3. Toxisch-metabolische Hypothese:** Alkohol schädigt direkt die Azinuszellen

# CHRONISCHE PANCREATITIS

## Histologie

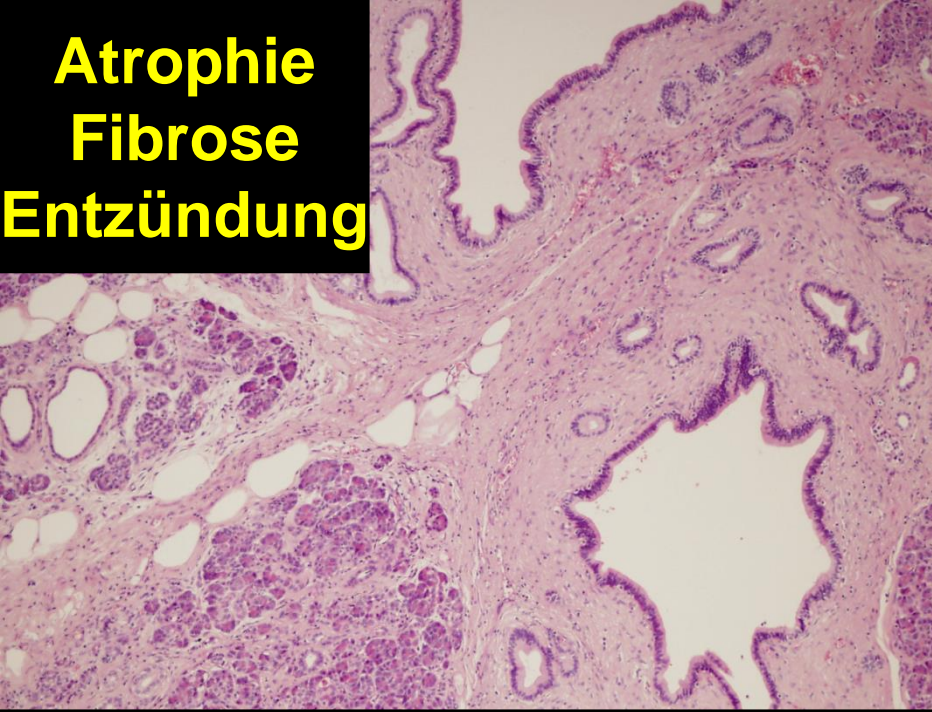- **Atrophie**
- **Chronische Entzündung**
- **Fibrose**
- **Duktusproliferation / Muzinöse Metaplasie**
- **Kalzifikation, Pseudozysten**



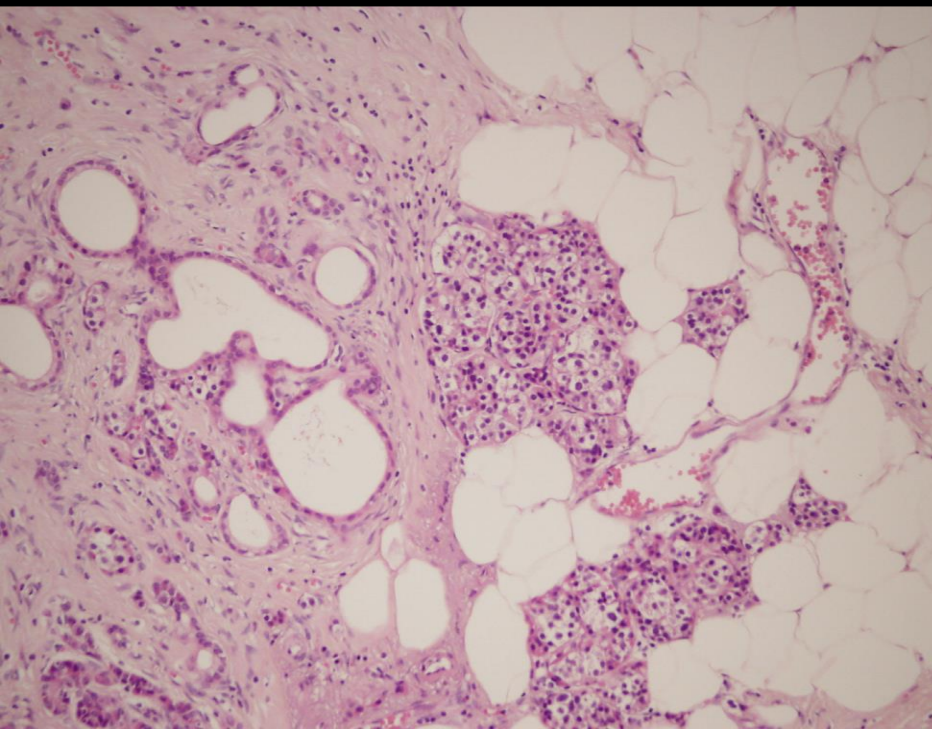
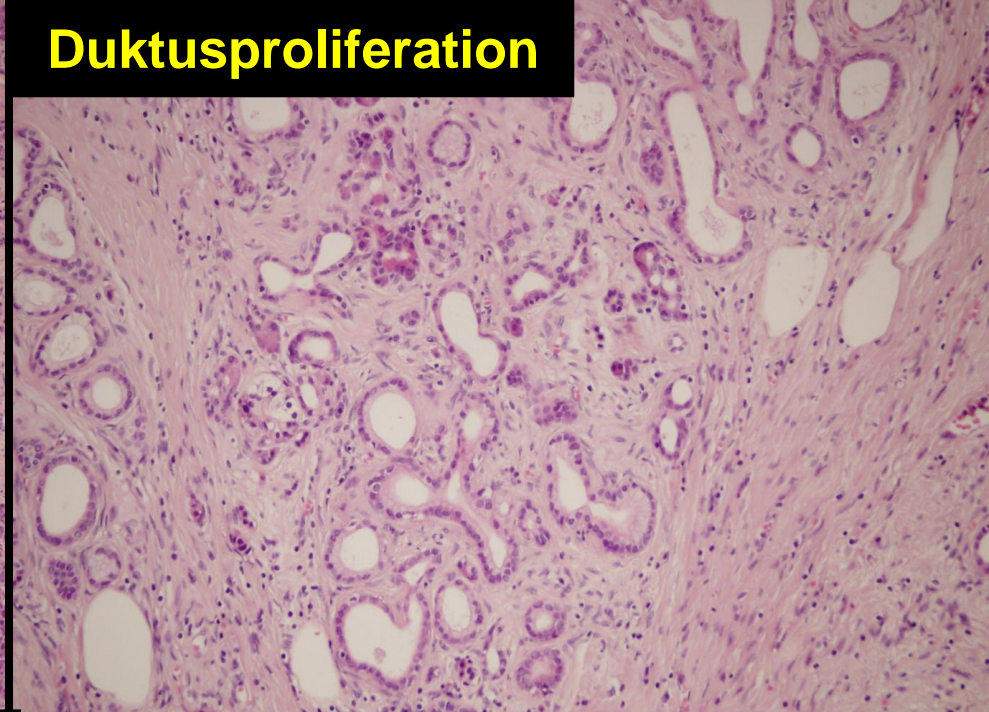




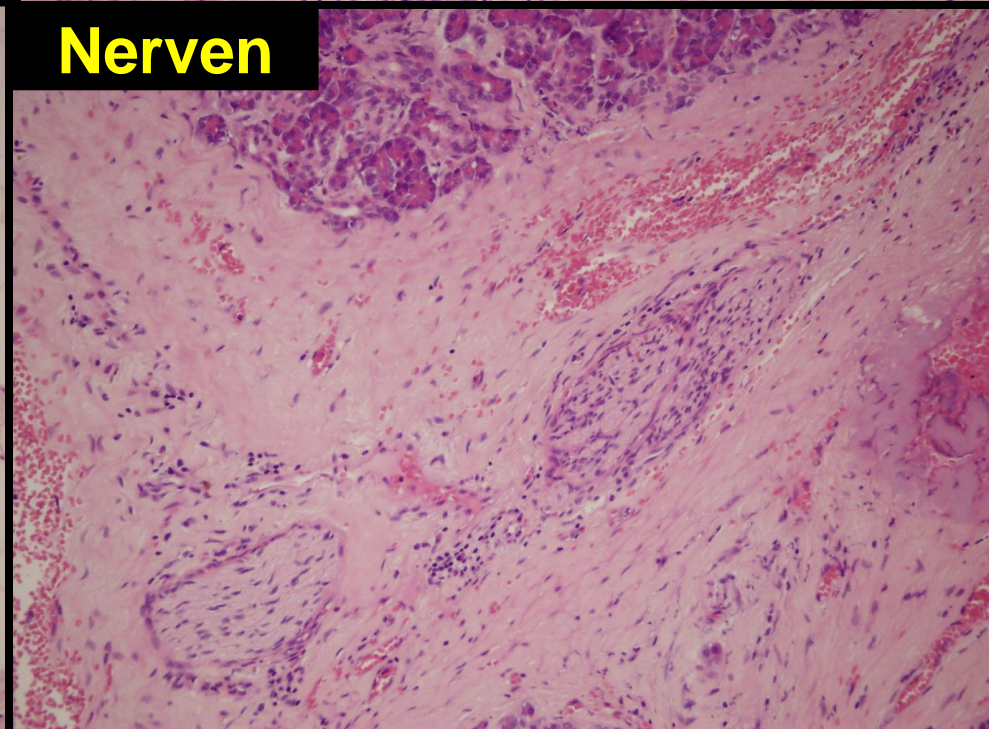
**Atrophie  
Fibrose  
Entzündung**



**Duktusproliferation**



**Nerven**



## **II. Autoimmun Pancreatitis (AIP – seit 1990-er Jahren)**

- **chronische sclerotizierende pancreatitis - 1961**
- **lymphoplasmozytäre-sclerotizierende Pancreatitis**
- **Den Ductus destruierte chronische Pancreatitis**



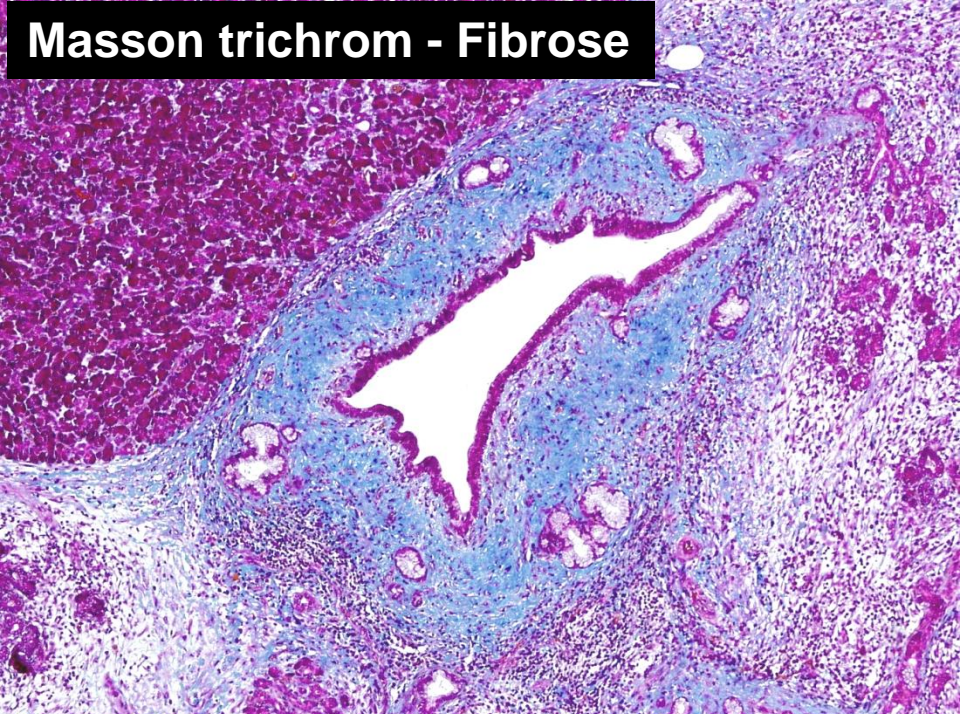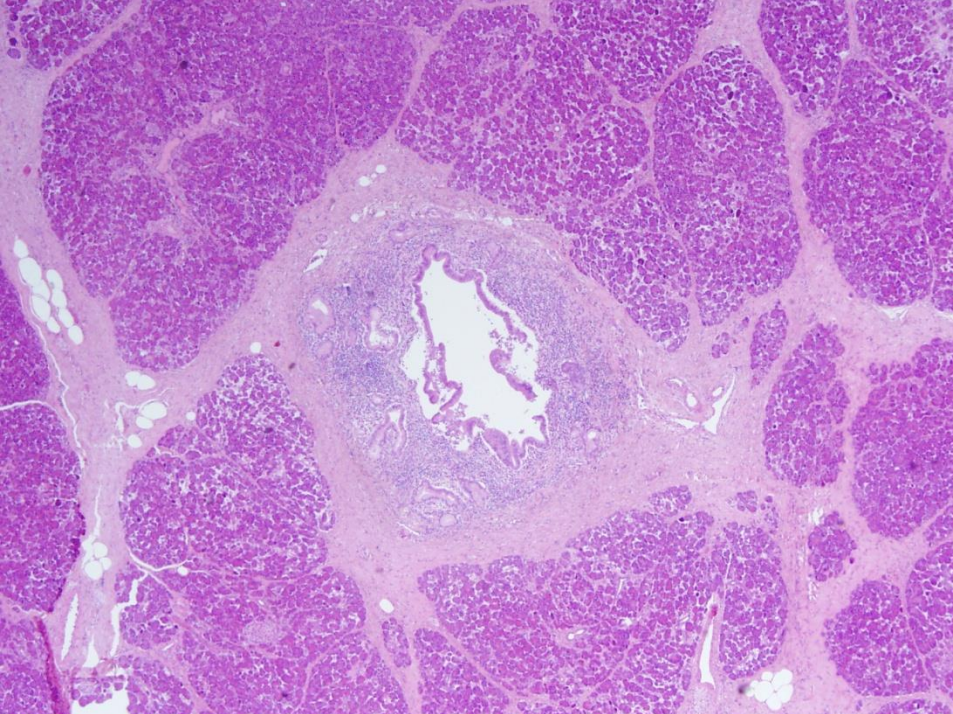
# Klinik

- **12-26%** der CP, Männer, 50-60 Jahre alte
- **IgG4**, Hypergammaglobulinaemie
- **Autoantikörper**: ANA, Antilactoferrin, ASMA, Carboanhydrase II Antikörper
- **Therapie: Steroid**
- **Isolierete AIP (80-90%)**
- **Mit andere autoimmun Krankheiten (10-20%)**
  - Sjögren, IBD, PBC, PSC, thyreoiditis

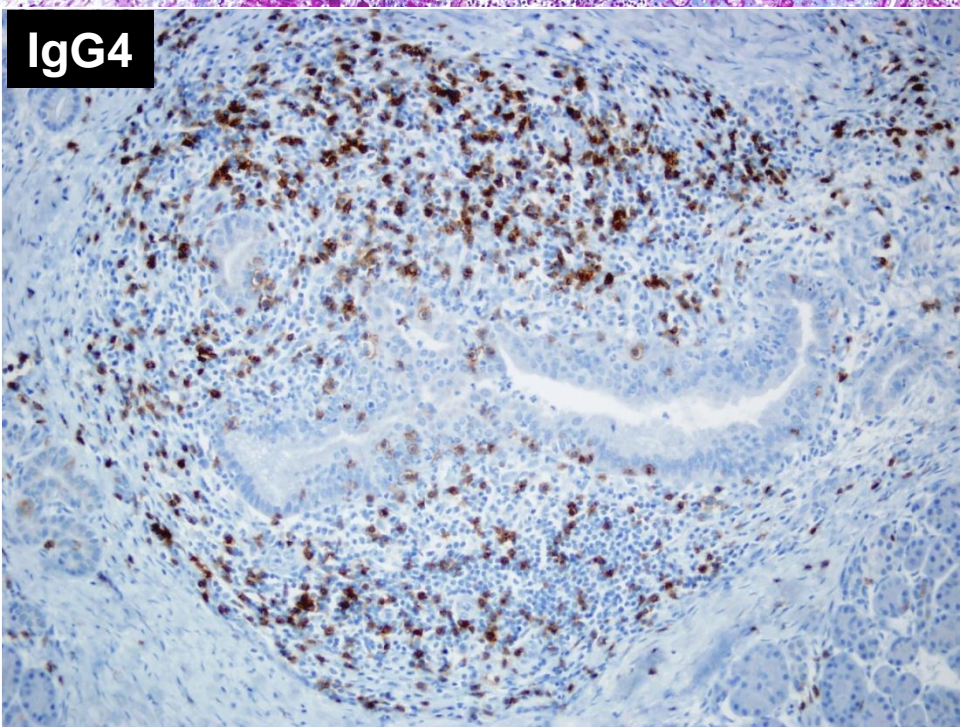
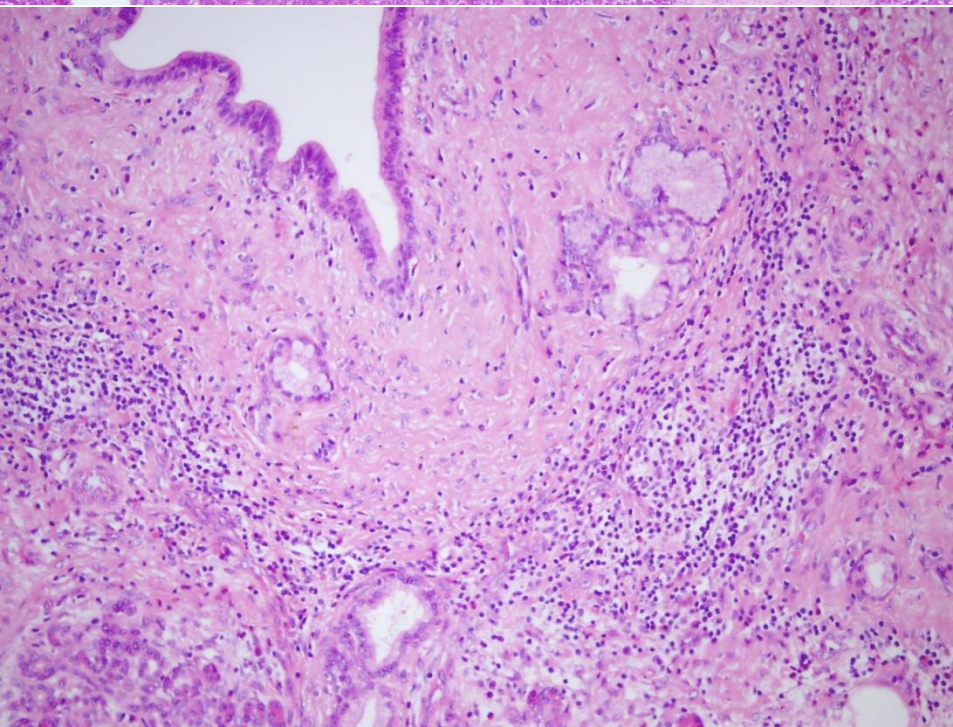
# Histologie

- **Entzündung:** Periduktal: CD3, CD4, CD8 + Lymphozyten (CD20-Follikel), IgG4 + Plasmazellen, Macrophagen, Myofibroblasten, eosinophyl Granulozyten, Granulozytische Epitheliale Läsion (GEL)
- **Fibrose:** Peri, dann intralobulär
- **Duktus:** Stenose, Torsio
- **Venulitis, Arteritis**
- **Myofibroblast:** Anlichkeit mit Inflammatorische Pseudotumor
- **KEINE:** Kalzifikatio, Pseudozyst





**Masson trichrom - Fibrose**

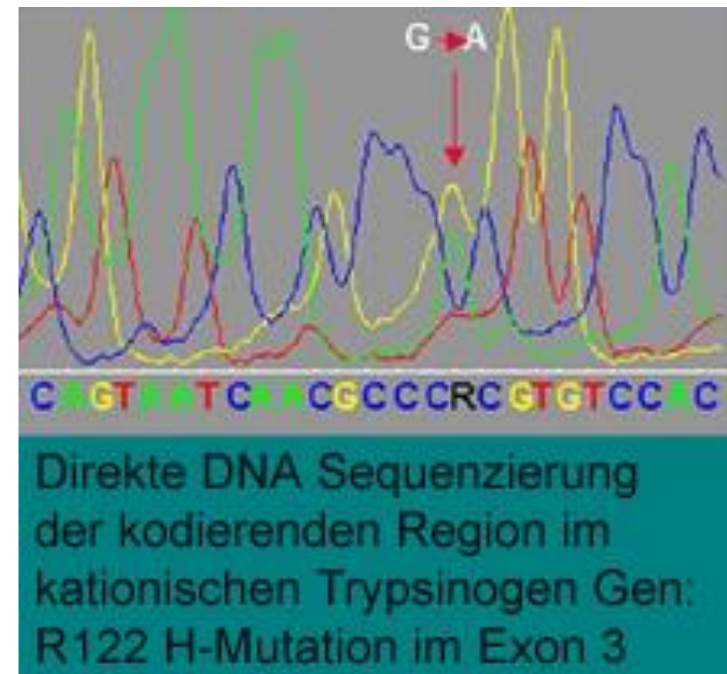
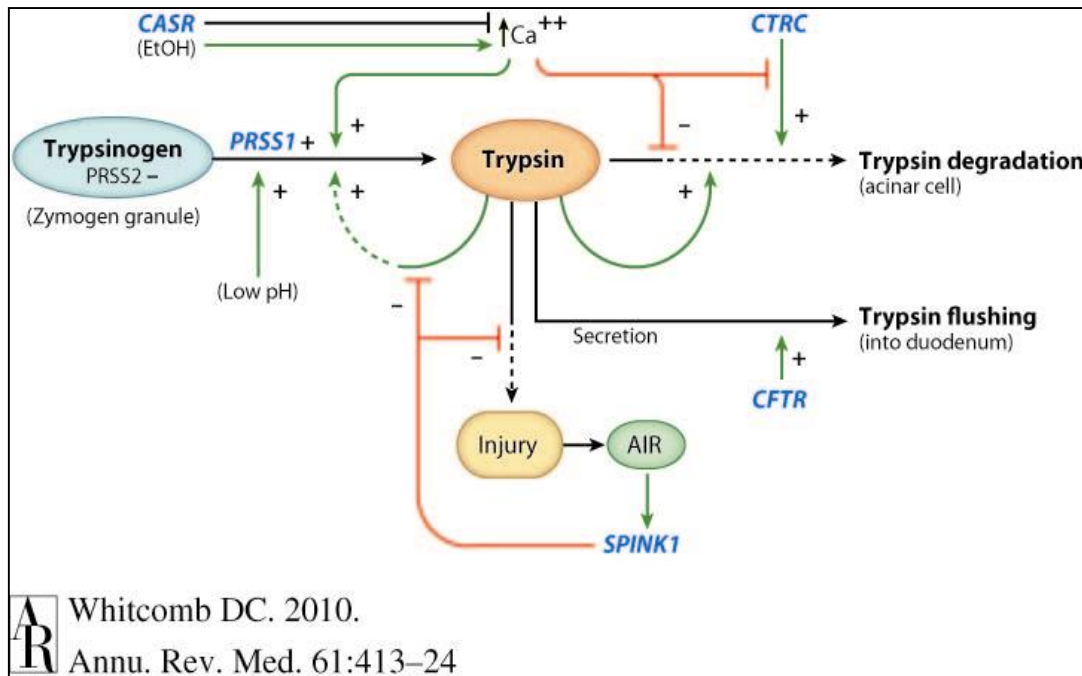


**IgG4**



# III. Chronisch Hereditäre Pankreatitis

- **SPINK1** (serine protease inhibitor Kazal 1)
- Kationos tripszinogén (**PRSS1**)
- CFTR (CF transmembrán konduktancia regulátor)
- Ca-sensing receptor (**CASR**)
- Pancreatitis-associated chymotrypsinogen C (**CTRC**)



## **IV. Chronisch obstruktive Pankreatitis**

Narben, Strikturen, benigne Tumoren

# Tumorartige Läsionen - Zysten

## 1. Echte Zysten - Wandung durch Epithelzellen

- **Kongenitale Zysten:** zusammen mit Zystennieren und Zystenleber
- **Retentionszysten:** Obduktion (chr.Pankreatitis), Konsekutiven Ausbreitung dem Ductus Pancreaticus major - klein, multipel
- **Neoplastische Zysten:** Zystadenome, Zystadeno- karzinome einnehmen einen einkammrigen Zyste

## 2. Pseudozysten - Wandung durch Bindegewebe

- Akute Pancreatitis: Autodigestion des Pancreasgewebes
- Trauma - soliter, groß

# NEOPLASTISCHE LÄSIONEN

## Azinus – Ductus – NE Zellen

- **Exokrine Pancreastumoren:**

jede 20. Abdominaltumor, bei 1% aller Obduktionen

**Ductusepithelzellen** (85% alle Pankreastumoren)

**Azinuszellen**

- **Endokrine Pancreastumoren**
- **Pankreatoblastom**
- **Mesenchymale Tumoren - selten**
- **Lymphomen -selten**



# EXOKRINE PANCREASTUMOREN

1. Adenokarzinom
2. Azinuszellkarzinom
3. Zystische Tumoren
  - Seröse Tumoren
    - Mikrozystische
    - Oligozystische
  - Muzinöse Tumoren
4. IPMN (Intraduktale papilläre muzinöse Neoplasie)
5. SPT (Solide Pseudopapilläre Tumor)

# Adenokarzinom - Klinik

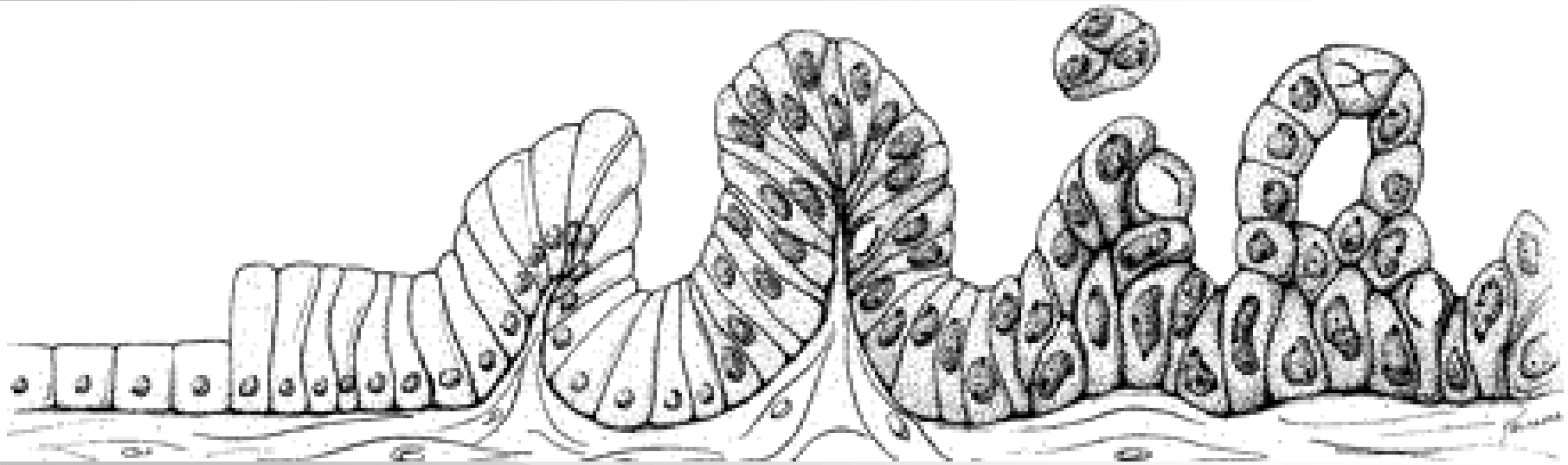
## Diagnose im fortgeschrittenen Stadium

- 80-90% der bösartigen exokrinen Tumoren des Pancreas
- 50 Jahre alt, Mann : Frauen - 1,5:1,0
- **Gürtelartige Bauchschmerzen**
- **Ikterus**
- **Pankreasenzymen:** ALP, Amylase
- **Courvoisier Symptom:** vergrößerte, schmerzlose Gallenblase
- **Trousseau Symptom:** Thrombophlebitis migrans - Paraneoplastische Syndrom
- **Tumormarkers: CA 19-9, CEA**
- Ultraschall, CT, MRI, ERCP

# Pathogenese

- **Risikofaktoren:** Nikotinabusus, Alkoholismus, fettreiche Ernährung, Diabetes mellitus
- **Familiäre** : „Cancer Families“
- **Molekularpathogenese**

# Carcinogenesis



Normál

PanIN-1a

PanIN-1b

PanIN-2

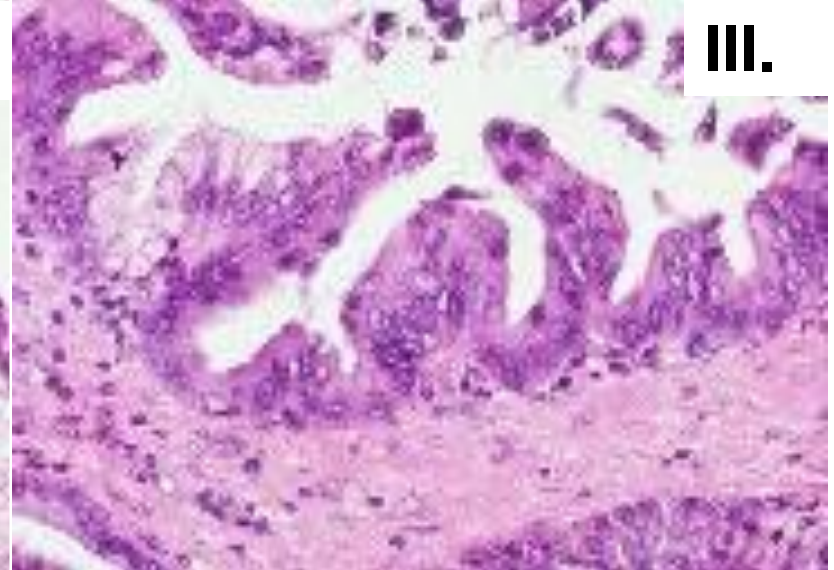
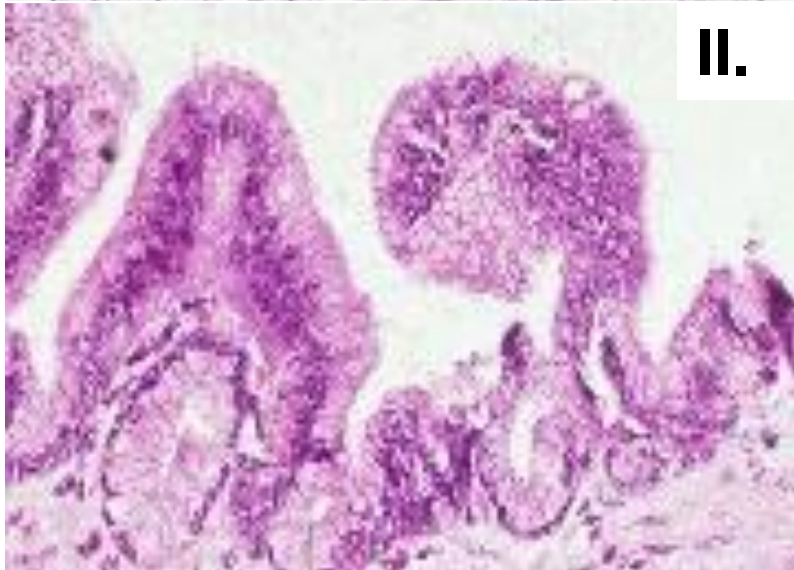
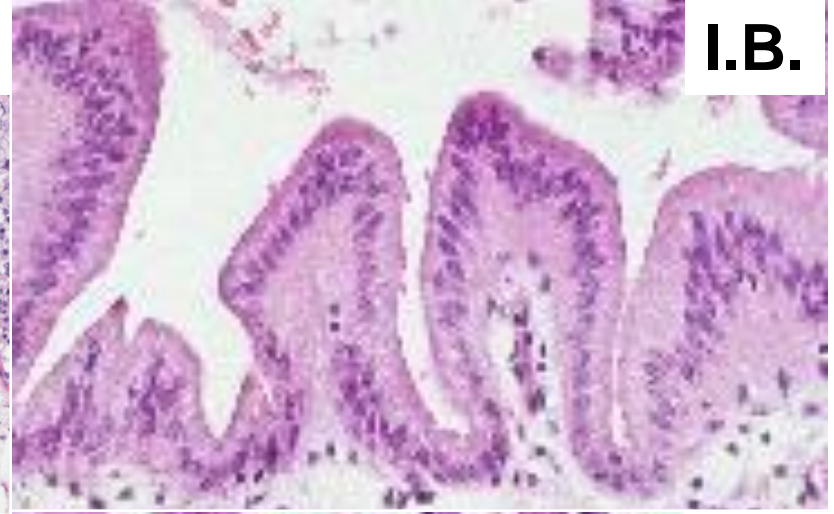
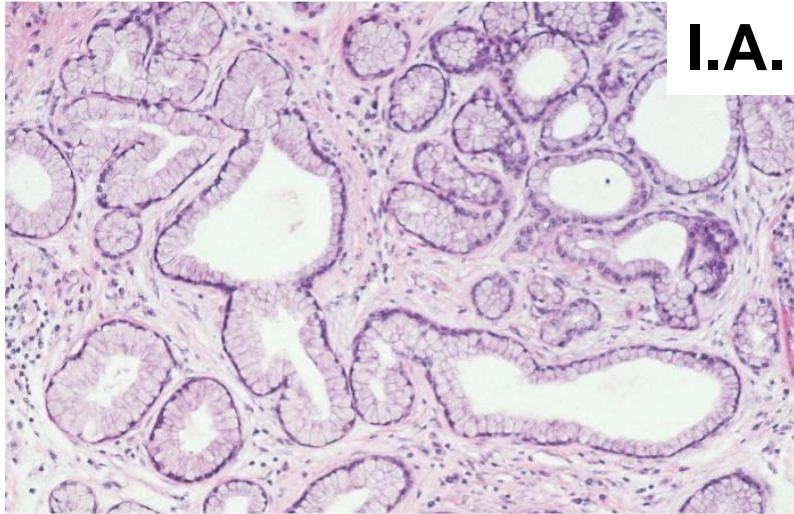
PanIN-3

Her2/neu  
K-ras

p16  
LOH 9p

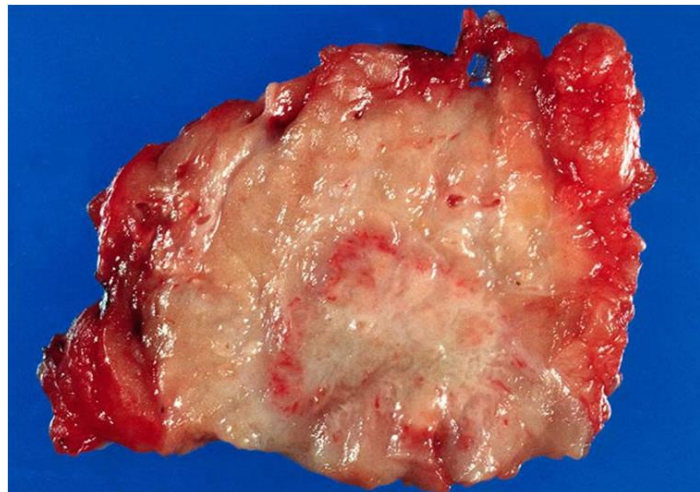
p53  
DPC4  
BRCA2  
LOH18q,17p 6q

# Pankreatische Intraepitheliale Neoplasie PanIN



# Makroskopie - Adenokarzinom

- **66% - Kopf, Symptomen**
- **33% - Körper, Schwanz, Okkultes Karzinom (Metastasen)**
- **Weiß, grau, hart, ins peripankreatische Gewebe eingebrochen ist (bei Kopf - Retroperitoneum, Duodenum, Magen, Dickdarm, Milz, bei Körper, Schwanz - Linke Nebenniere)**

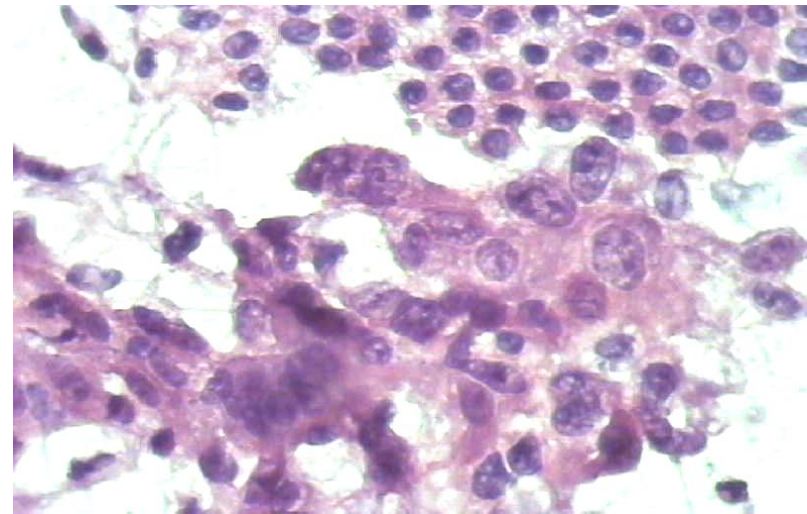




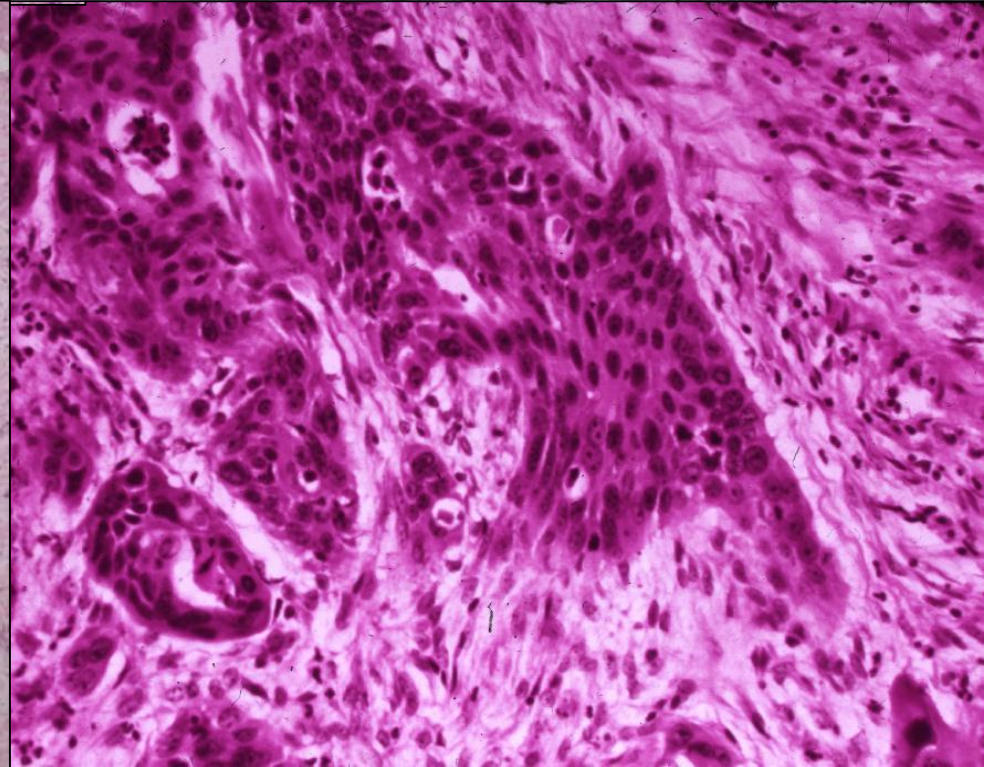
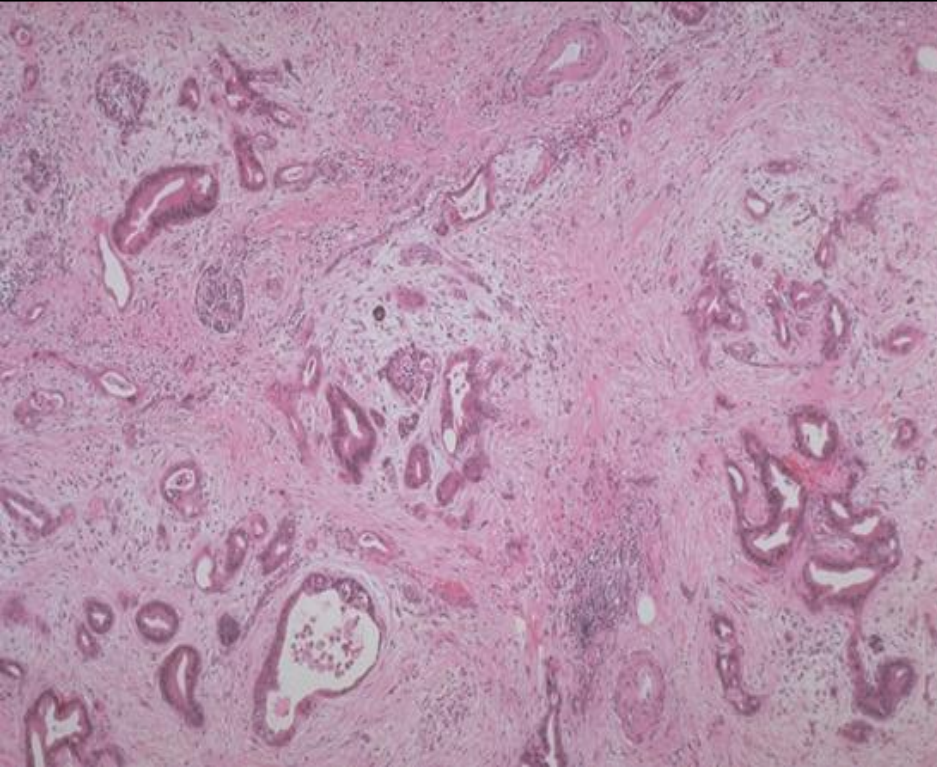
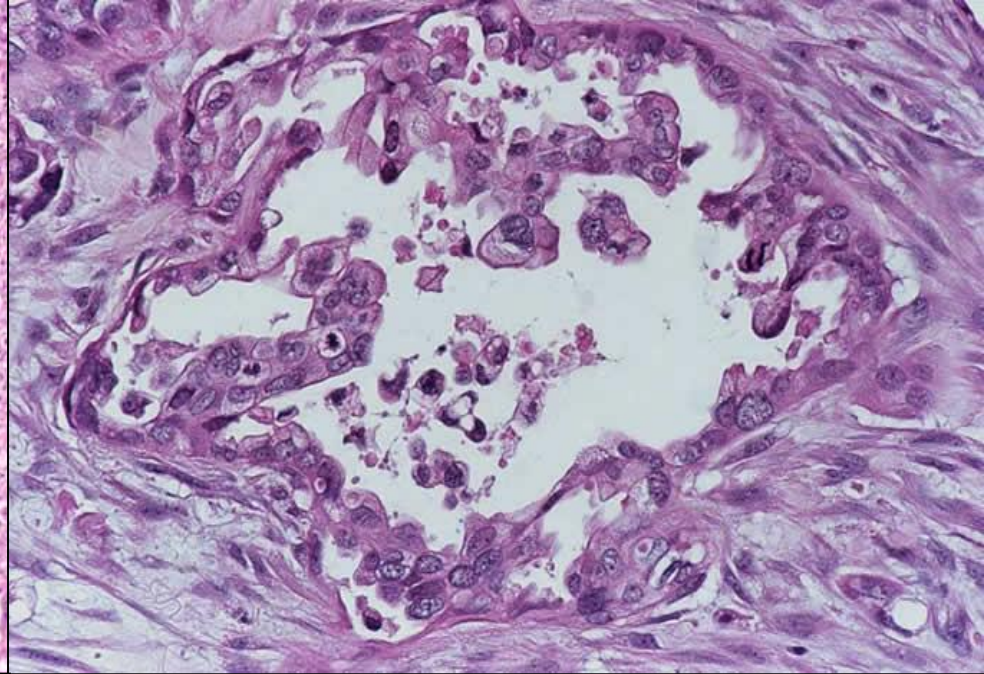
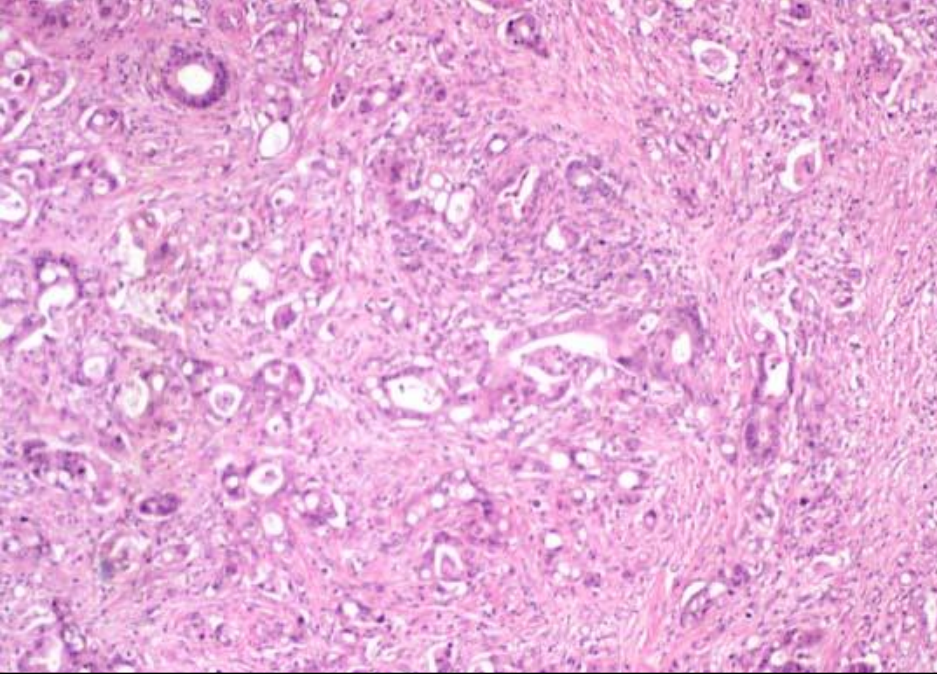
# Histologie

- **Adenokarzinom** mit verschiedenen Grade
  - Anordnung der Drüsen
  - Polymorphe Zellen
  - Verschiedene Schleimproduktion
- **Desmoplastische Stromareaktion**
- Nervenscheiden- und Lymphgefäßinvasion
- Immunhistochemisch:
  - MUC1, CEA, CK7, CK19

Intraoperative Zytologie









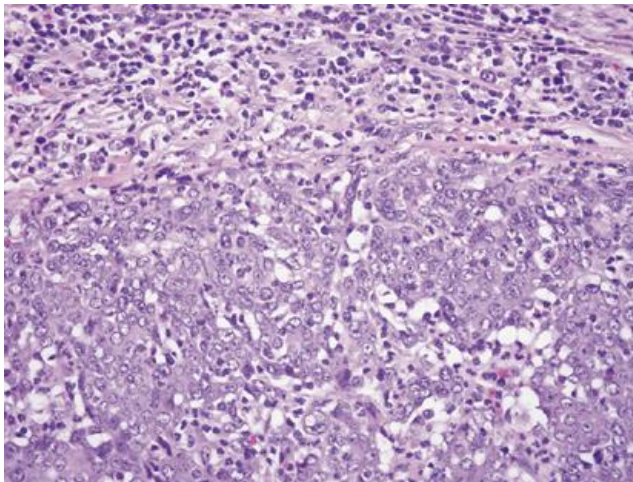
# Medulläres Karzinom

Bessere Prognose

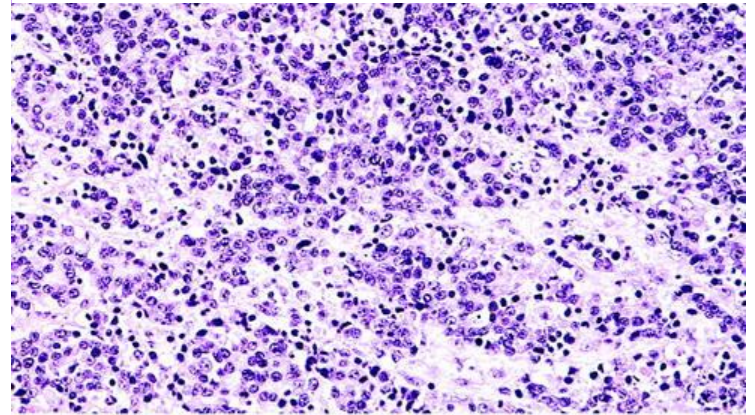
69%: KRAS nicht-mutiert

100%: **MSI positiv** (MLH1, MSH2) – Lynch Syndrom

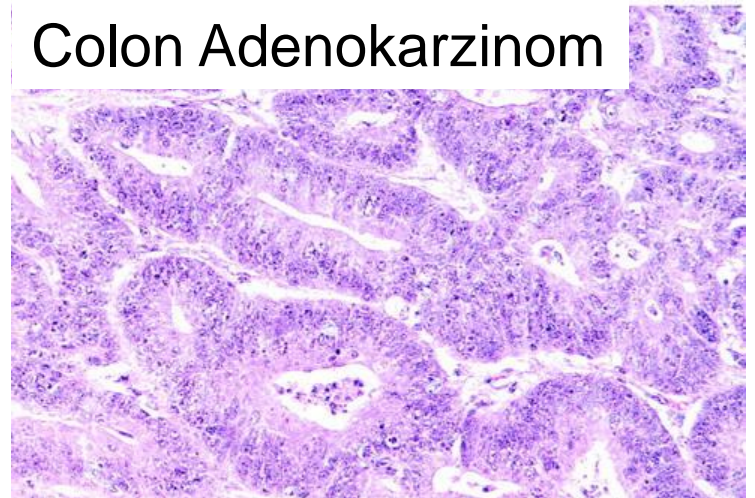
EBV Positivität



HNPCC – 34 J Mann  
Pancreas medulläres Karzinom



Colon Adenokarzinom



- **Fünf Jahre nach Stellung der Diagnose leben im Mittel noch 4 von 1000 Patienten**
- **Mediane Lebenserwartung: 4-6 Monaten**
- **In den prognostisch günstigen Fällen liegt die fünf-Jahres-Überlebensrate bei nur 3-24%**
- **Gemcitabine + 5-Fluorouracil -  
Lebensverlängerung von eher Wochen als  
Monaten messen**

# Metastasen

- Regionale **Lymphknoten**
- Hämatogen Metastasen: **Leber, Lunge, Pleura, Knochen**
- 90% der Patienten wird in 3 Jahren gestorben
- **5-year survival rate: 1-5%**
- Behandlung: Operation (Whipple), pre- und/der postoperative Chemoradiotherapie

# STAGING – 8th IUCC TNM (2017)

- **Tumor (T):**

- T1 Tumour 2 cm or less in greatest dimension

- T1a Tumour 0.5 cm or less in greatest dimension

- T1b Tumour greater than 0.5 cm and less than 1 cm in greatest dimension

- T1c Tumour greater than 1 cm but no more than 2 cm in greatest dimension

- T2 Tumour more than 2 cm but no more than 4 cm in greatest dimension

- T3 Tumour and more than 4 cm in greatest dimension

- T4 Tumour involves coeliac axis, superior mesenteric artery and/or common hepatic artery

- **Lymph nodes (N):**

- NX Regional lymph nodes cannot be assessed

- N0 No regional lymph node metastasis

- N1 Metastases in 1 to 3 regional lymph node

- N2 Metastases in 4 or more regional lymph node

- **Distant Metastases (M):**

- M0= no distant metastases

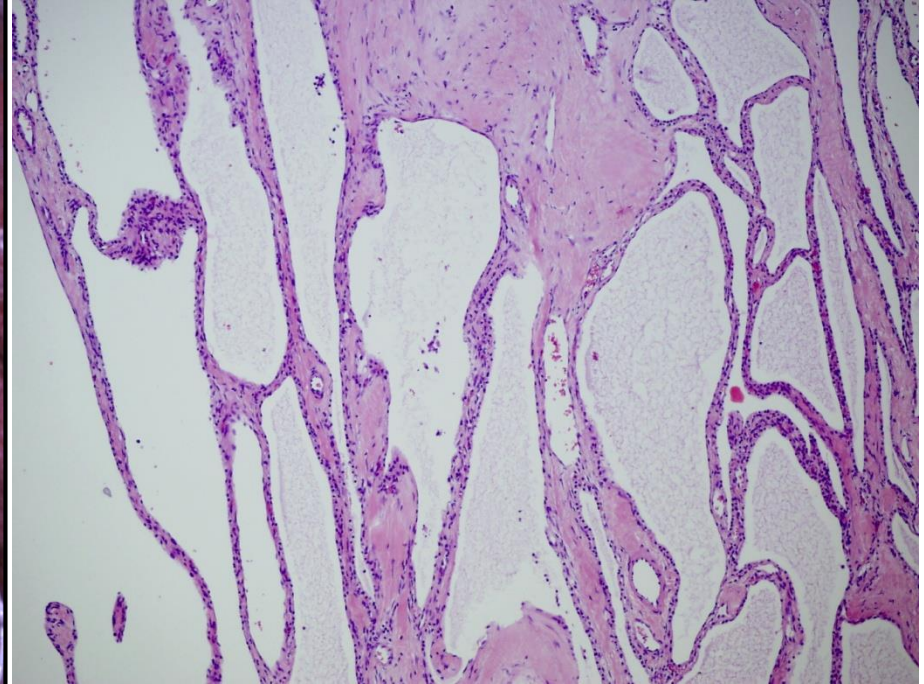
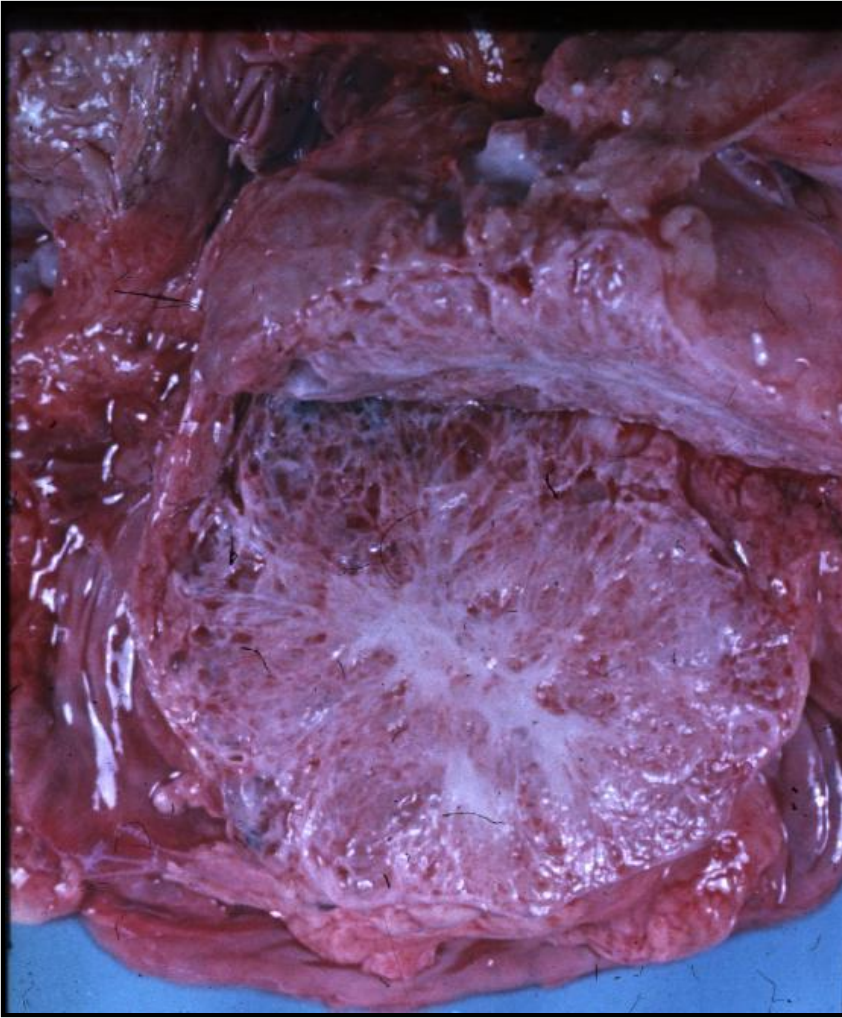
- M1= distant metastases

# SERÖSE TUMOREN

- Ältere Patienten
- Gutartige – seröse Zystadenomen
  - Microzystische Zystadenomen (SMA)
  - Oligozystische Zystadenomen (SOA)
  - Solide seröse Adenomen (SSA)
  - Seröse Zysten mit Hippel-Lindau Syndrom
    - (VHL-SCN)
- Bösartige – seröse Zystadenokarzinomen



# Microzystische Zystadenomen

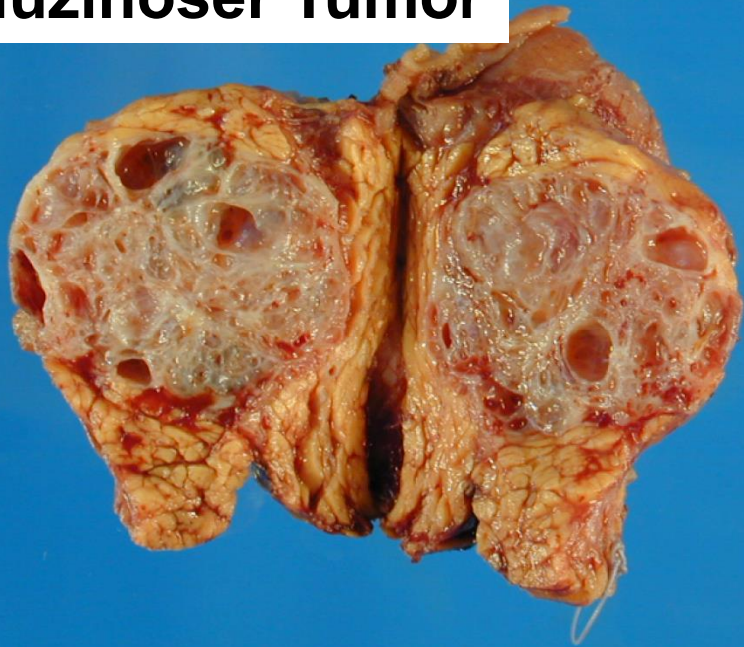


# MUZINÖSE TUMOREN

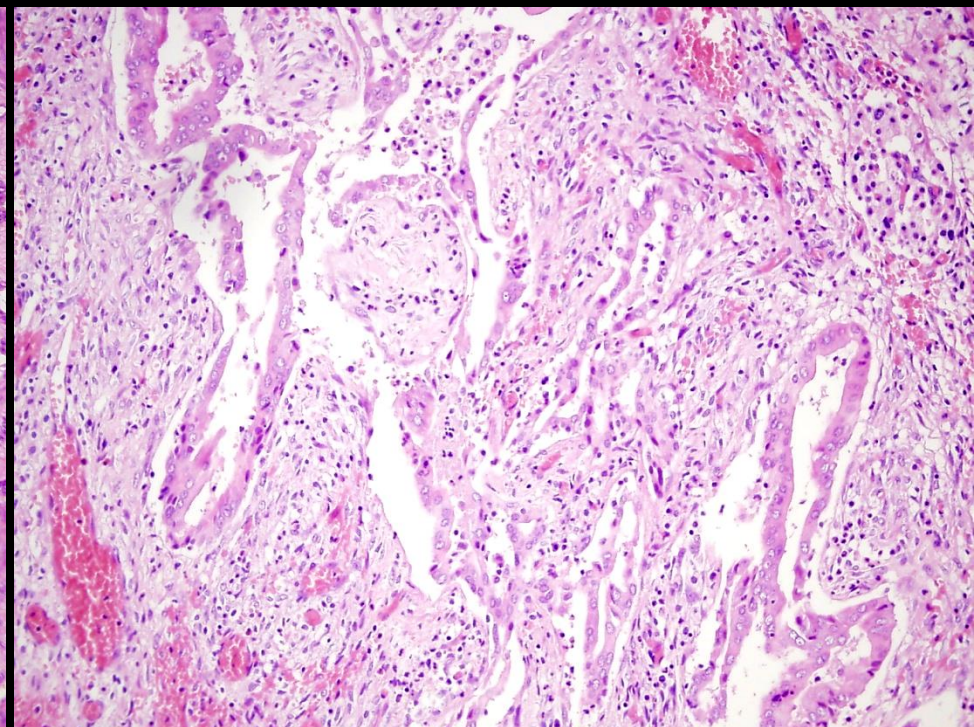
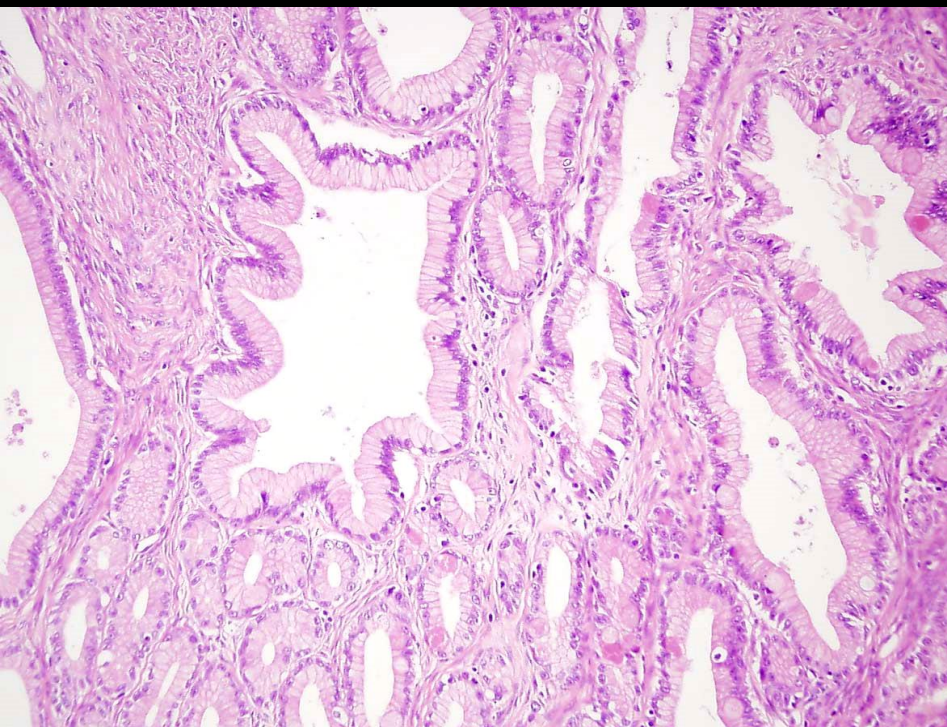
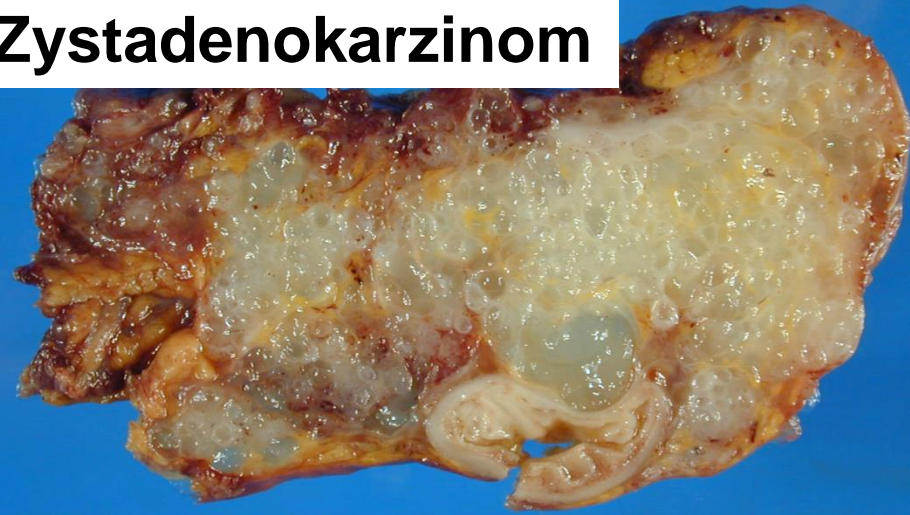- **Mittelarterliche Frauen, pancreas Korpus-Schwanz**
- **Kein Zusammenhang mit dem Duktussystem**
- **Mucinöses Epithel, ovariumartig (like) Stroma**
- **Muzinöse zystische Tumoren**
  - **Leichte / Mäßig / schwergradige Dysplasie**
- **Muzinöse Zystadenokarzinomen**



**Muzinöser Tumor**



**Muzinöses  
Zystadenokarzinom**





# IPMN

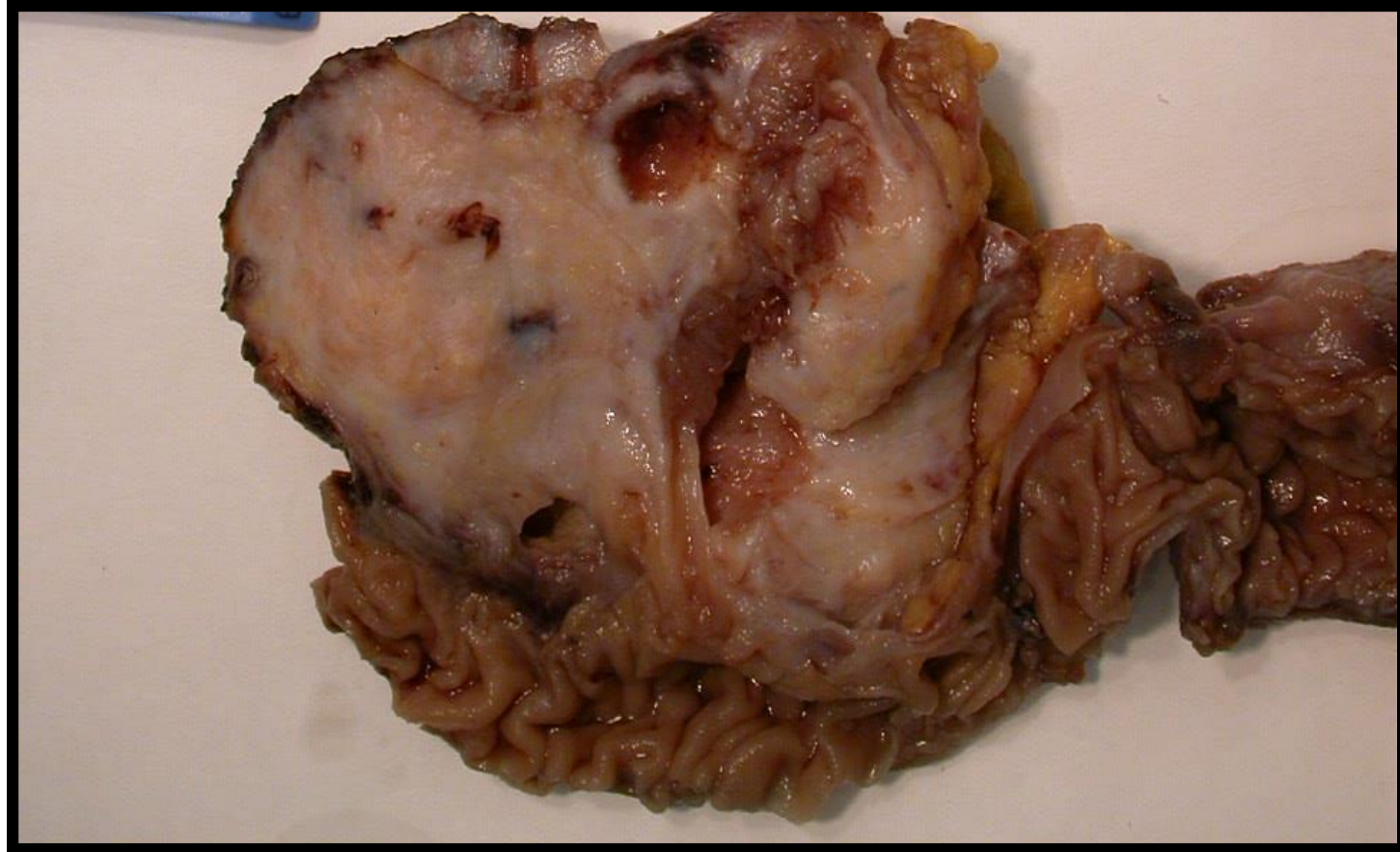## Intraduktale Papilläre Muzinöse Neoplasie

- Klinik: 60 J. Mann, 80% Kopf
- **Epitheliale Zellen: papilläre, muzinöse Proliferation**
- **Hauptduktus, Nebenduktuli**
- **>5mm Dilatation von Duktus**

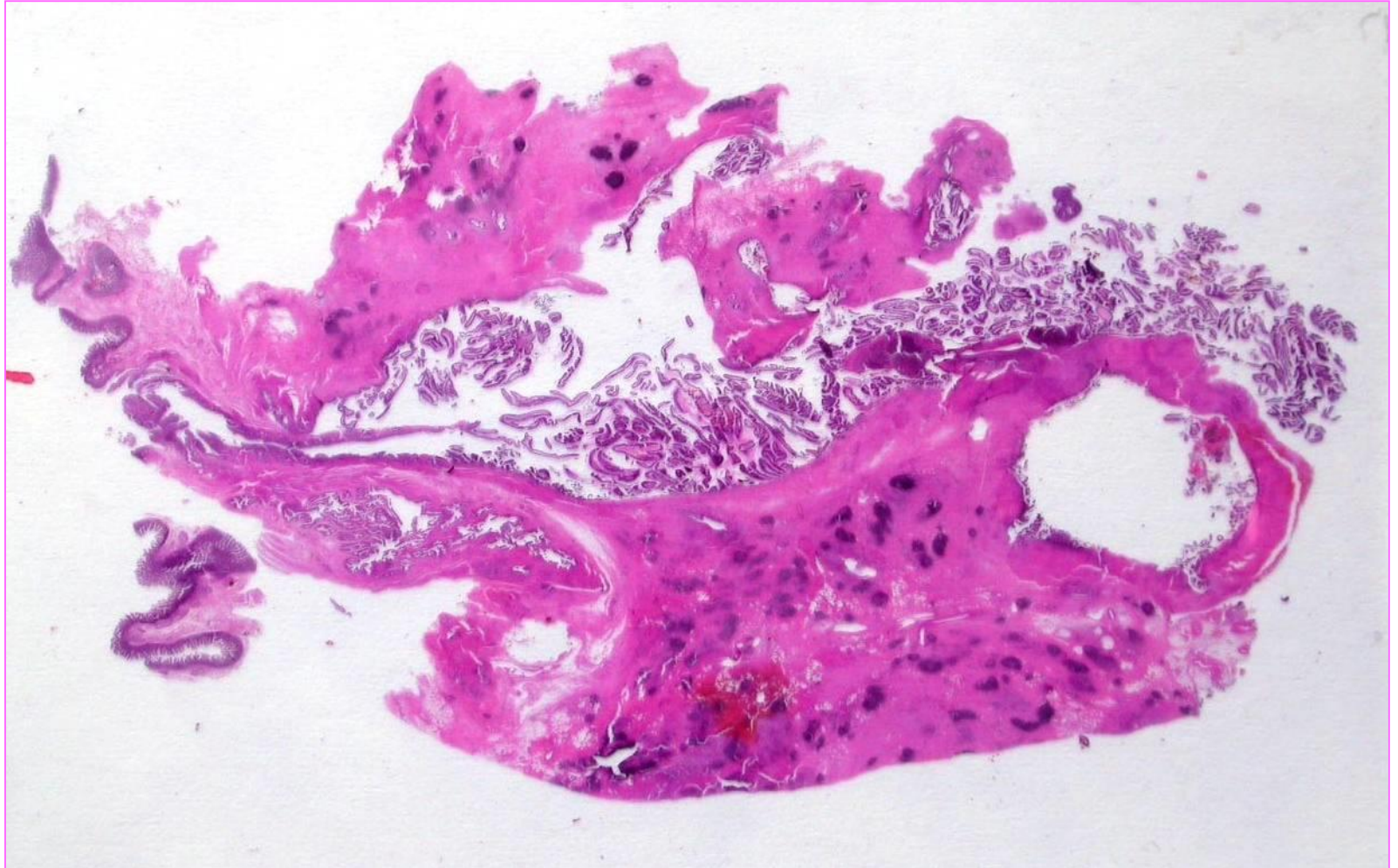
**IPMN mit Dysplasie**

**IPMN mit invasives Karzinom**

# Intraduktale Papilläre Muzinöse Tumor

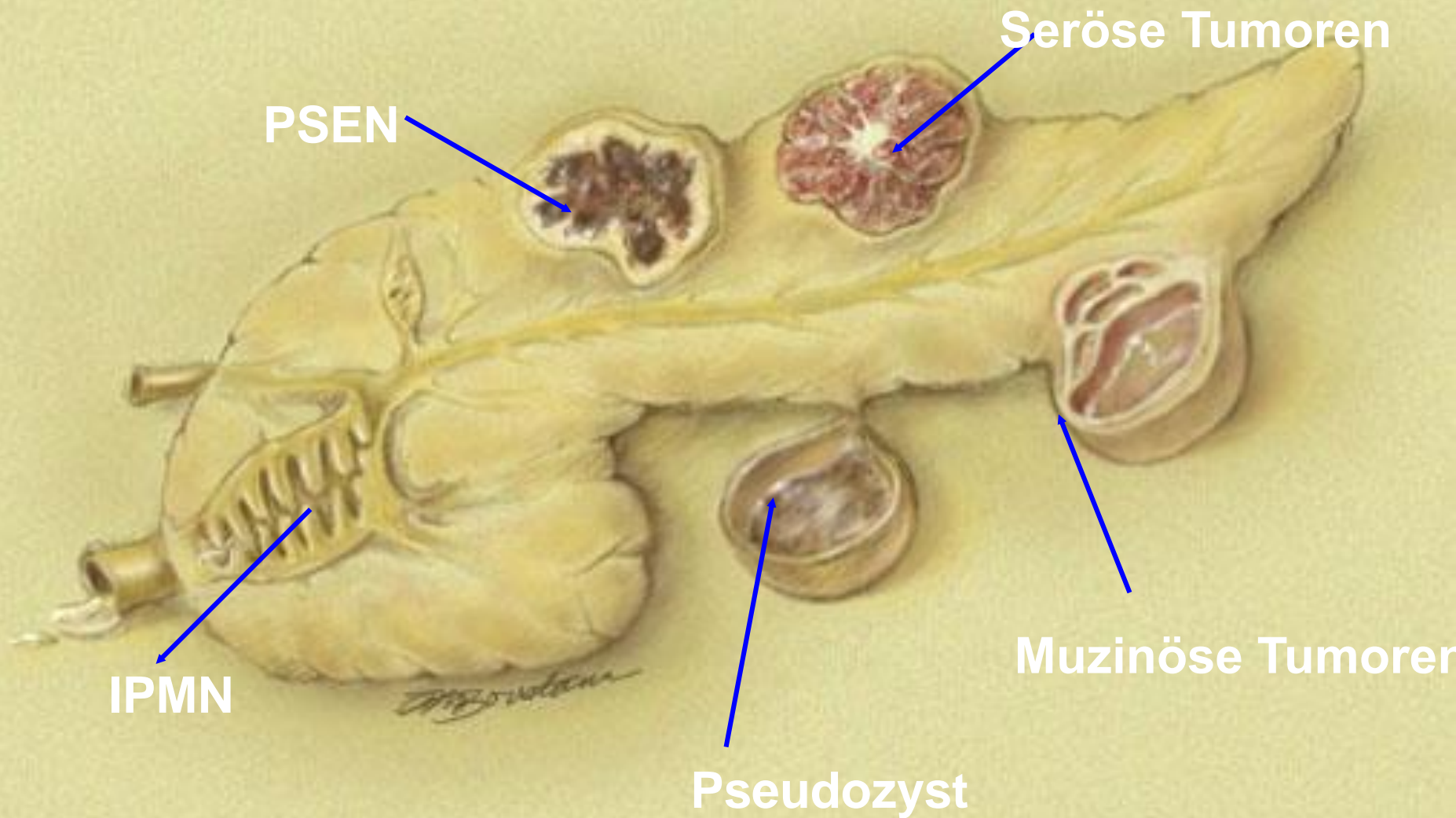


# IPMN



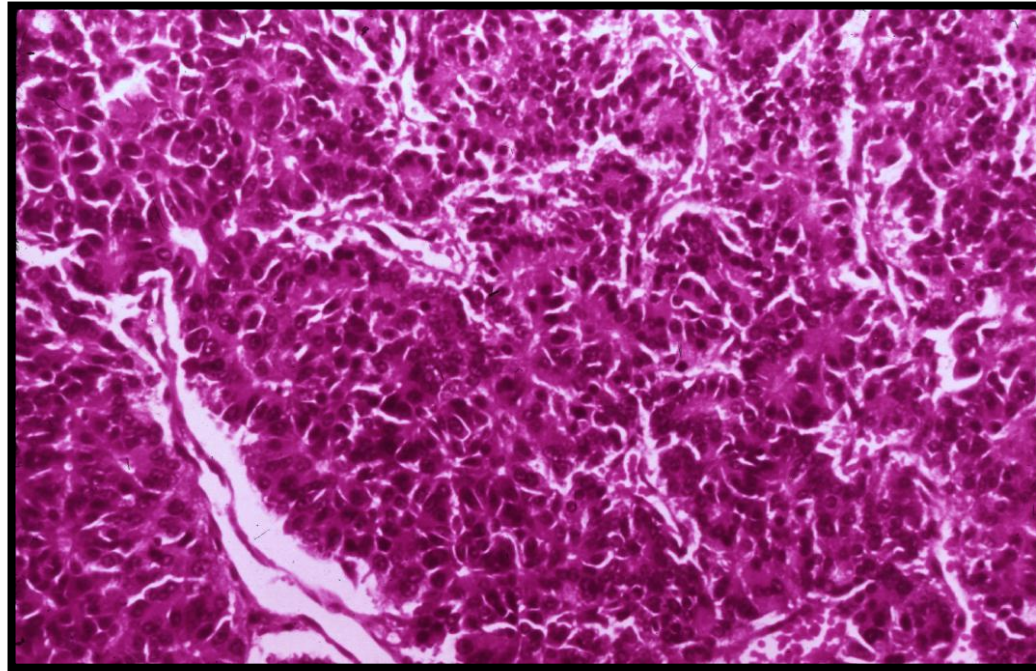


# ZYSTEN – DIFFERENZIALDIAGNOSE

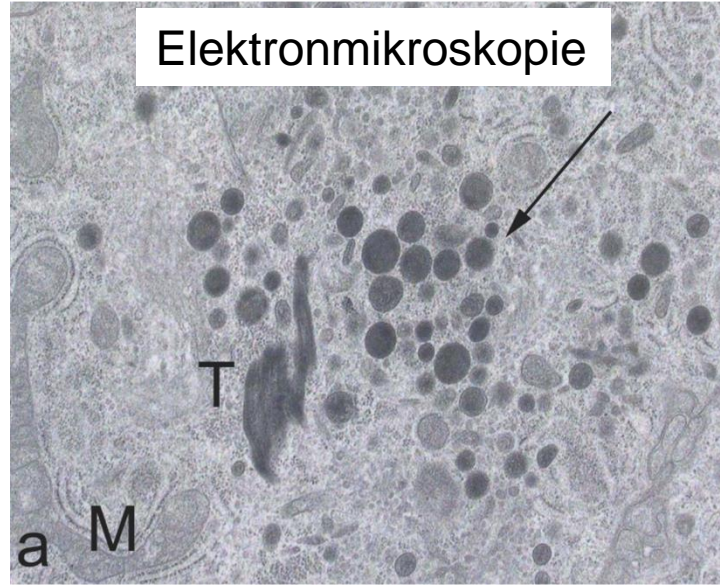
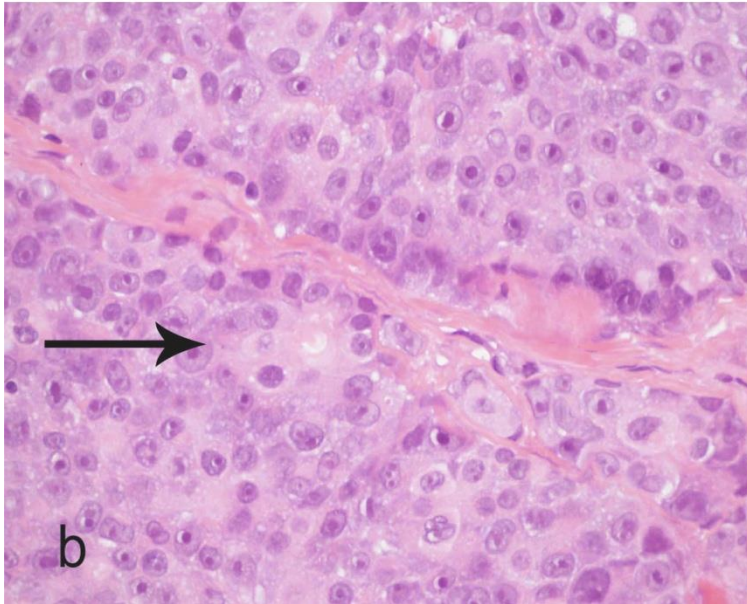
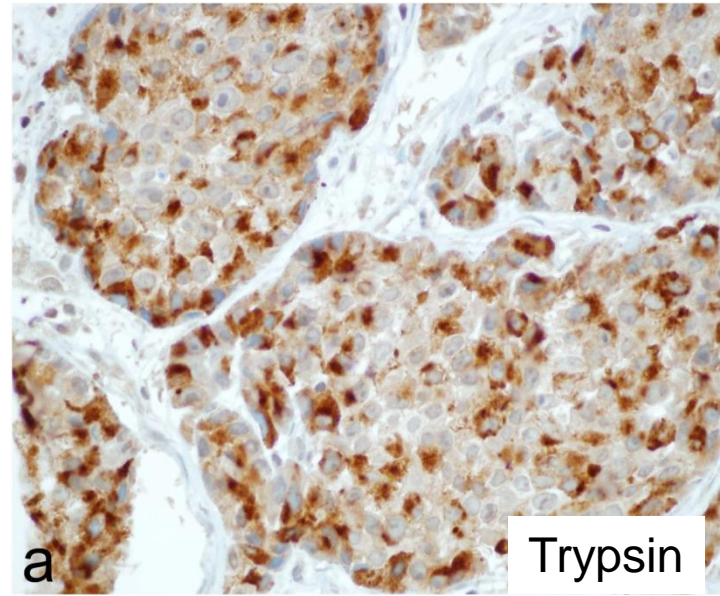
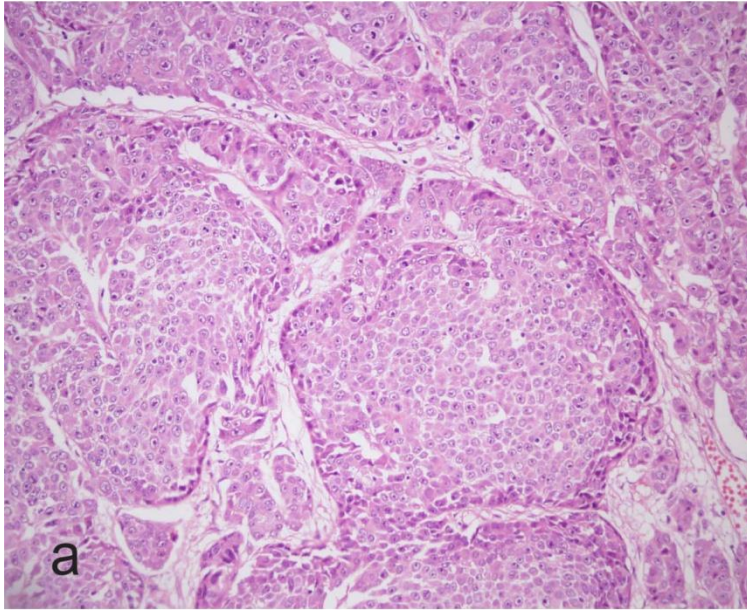


# Azinuszellkarzinom

- 1% aller Pankreaskarzinome
- 5. Lebensdekade, Männer, Schwanz
- Azinäre, trabekuläre Strukturen: eozinophiles, feinkörniges, PAS-positives Zytoplasma
- EM: Zymogengranula
- Schlechte Prognose





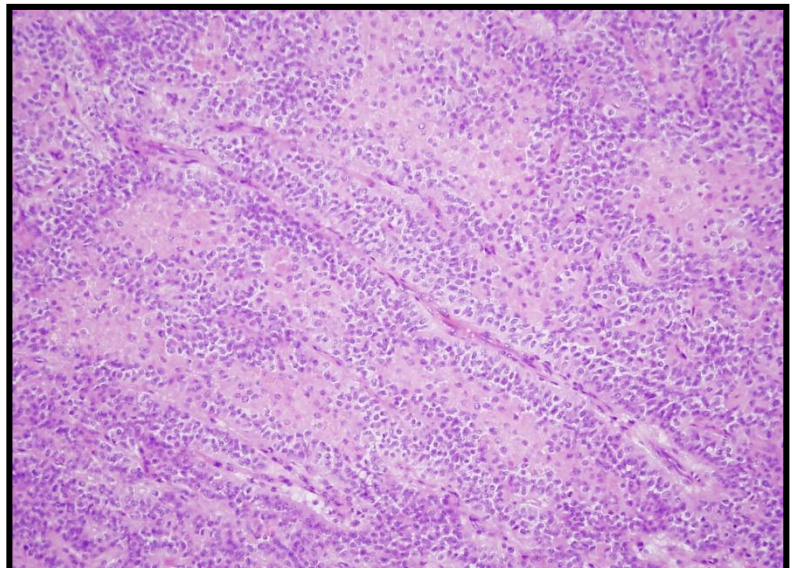
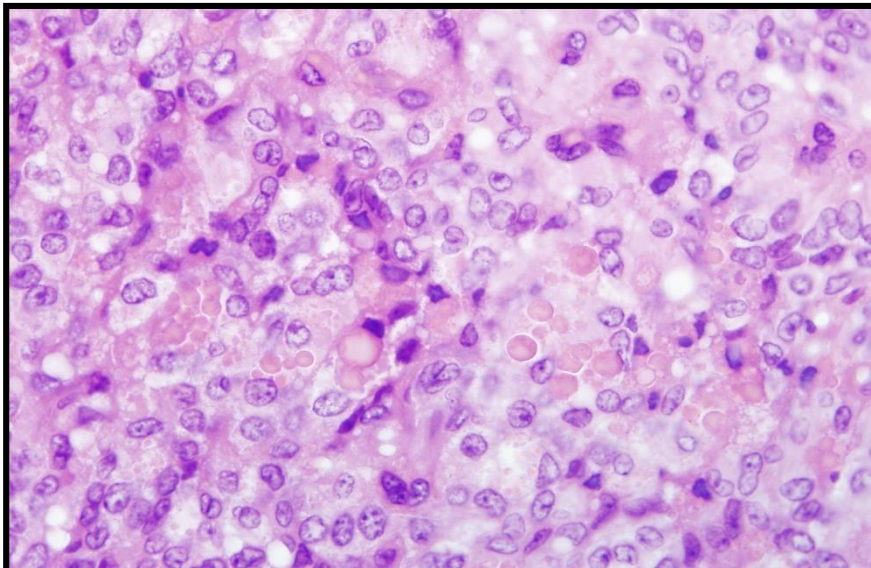
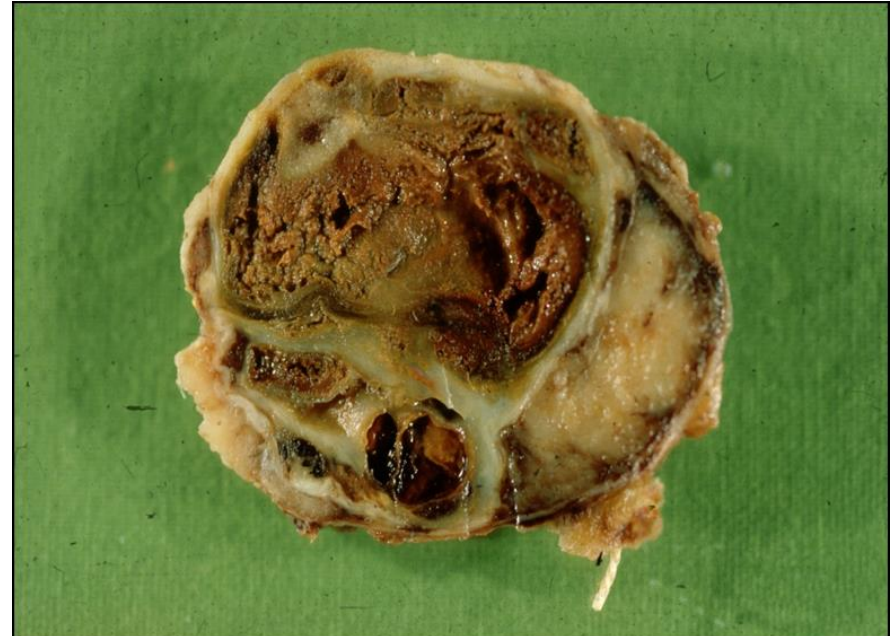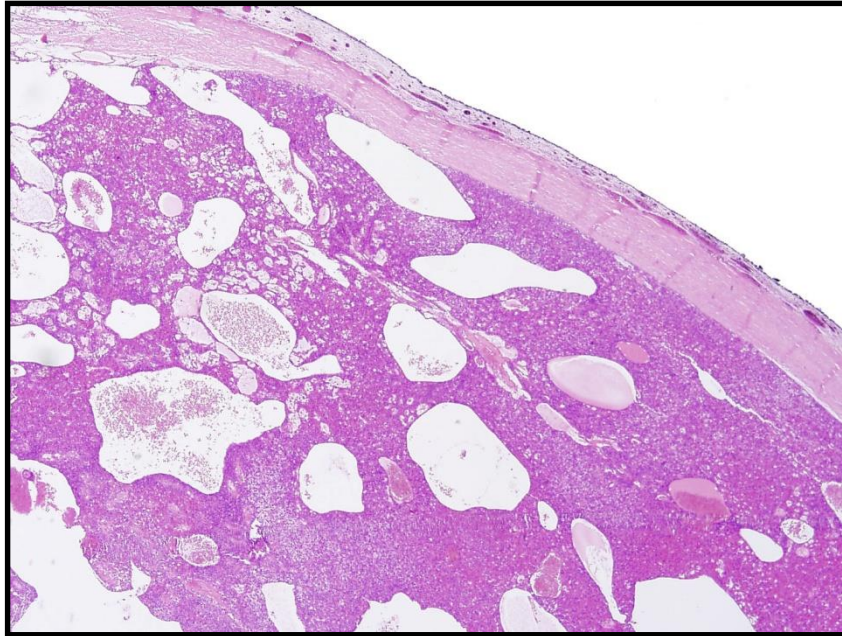


# Solid-pseudopapilläre Tumor (SPT)

- Synonimen: papilläre und solide epitheliale Neoplasie (PSEN), Frantz Tumor
- **Junge Frauen** (90%)
- 5% - der zystische Pankreastumoren
- Histologie: Kapsel, Papilläre-Pseudopapilläre-Solide Strukturen, Einblutung, Cholesterinkristallen
- **Bösartige Tumoren** (verdacht an schlechte Prognose: Nekrose, Angioinvasion, Mitosen)



# SPT

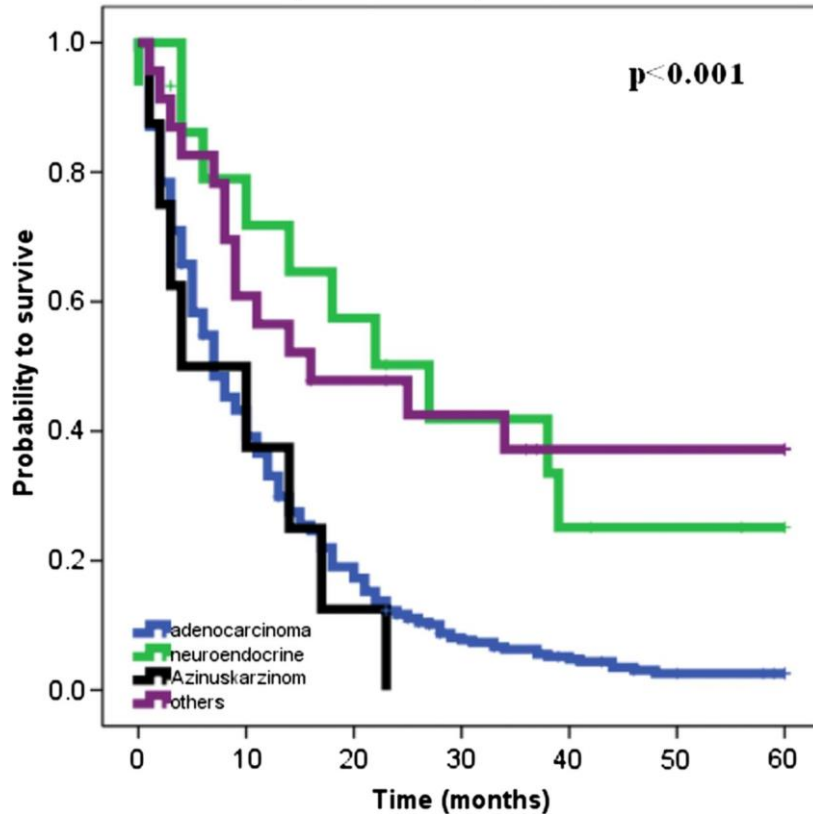


# Überlebensrate

Metastatische und nicht-metastatische

5-year cancer-specific survival

$p < 0.001$



Metastatische

5-year cancer-specific survival

$p = 0.015$

