9. Praktikum

Allgemeine Tumorlehre III.

Weichteil- und Knochentumoren,

Tumoren des Kinderalters

II. Institut für Pathologie, Semmelweis Universität

250 Jahre EXZELLENZ in medizinischer Lehre, Forschung & Innovation und Krankenversorgung

Leiomyom

- Benigner Tumor der glatten Muskulatur
- Häufigster gutartiger Tumor in Frauen (prämenopausal)
- Lokalisation: Gebärmutter (90%), Gefässe, Hautanhangsgebilde, Ösophagus
- Solitär oder multiplex
- Gut abgrenzbarer, grau-weisser, derber Knoten, Schnittfläche: kreuz und quer verlaufende Bündeln
- Submukosal, intramural, subserosal

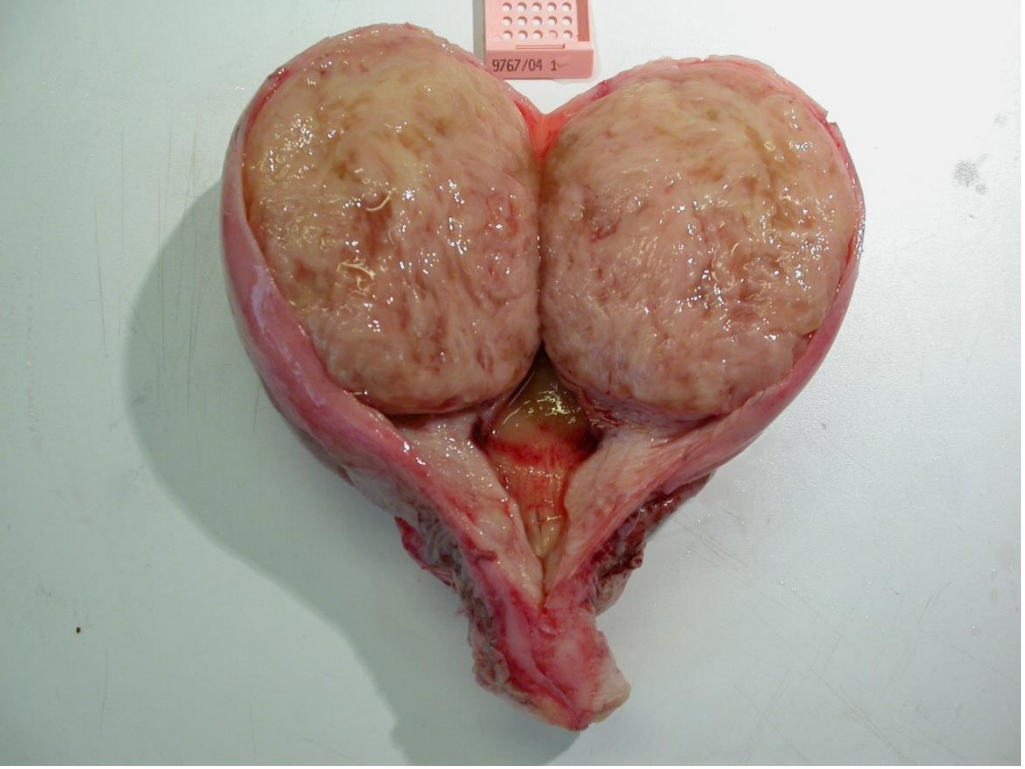
9767/04 1

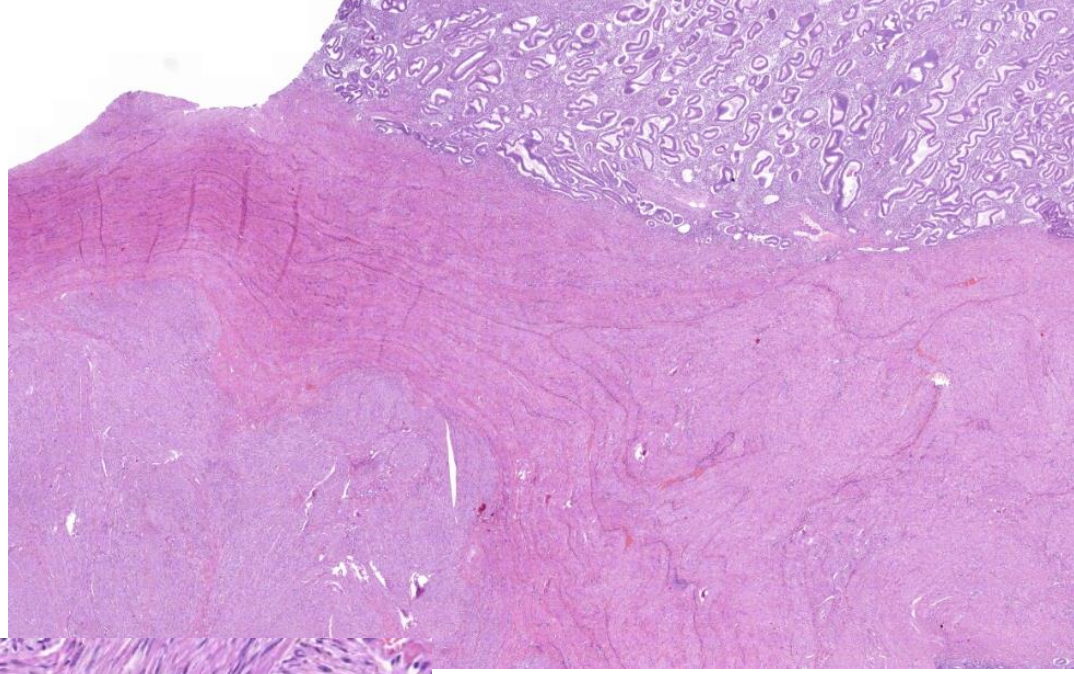

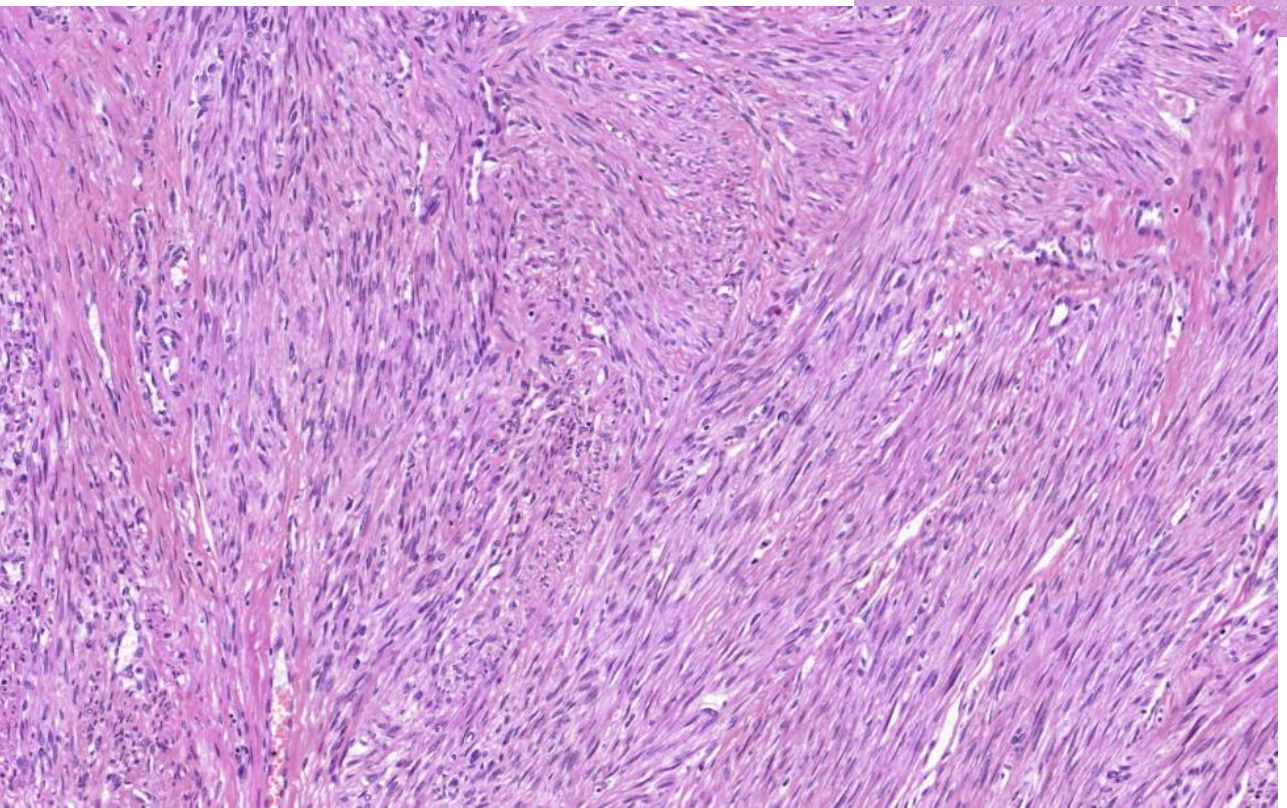

Leiomyosarkom

- Häufigste Lokalisation: Gebärmutter
  Altersgipfel: postmenopausal
- Tumoren entstehen „de novo”,
  entarten nicht aus einem gutartigen Leiomyom
- Solitär
- Weich, Nekrose, Hämorrhagie
- Zytologisch: Atypie, erhöhte Mitoserate

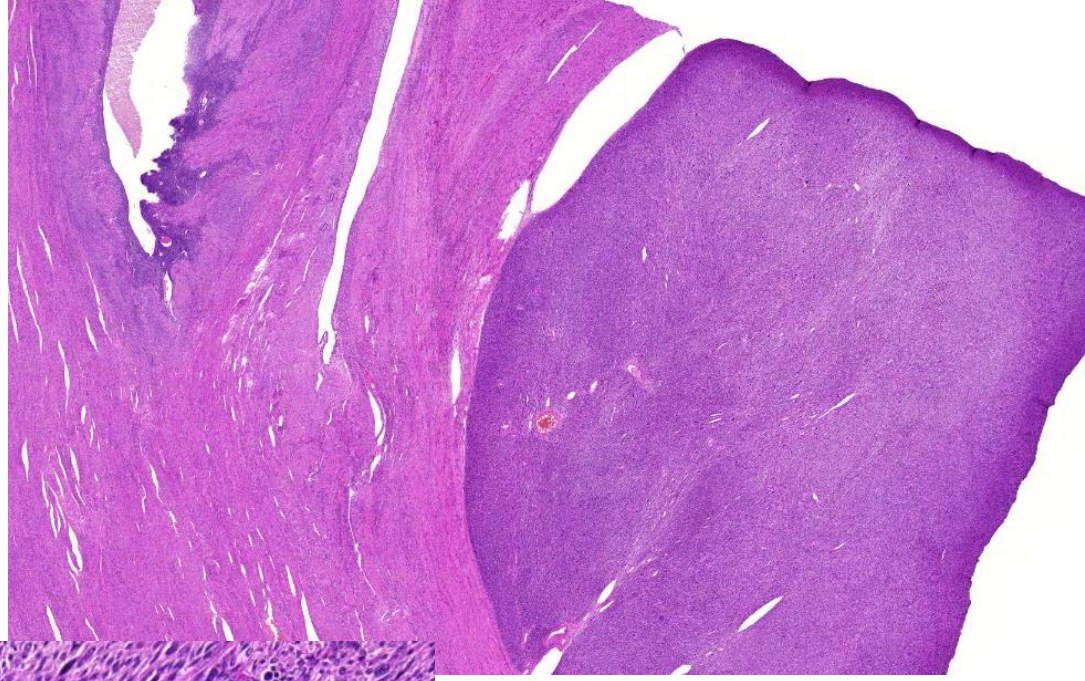

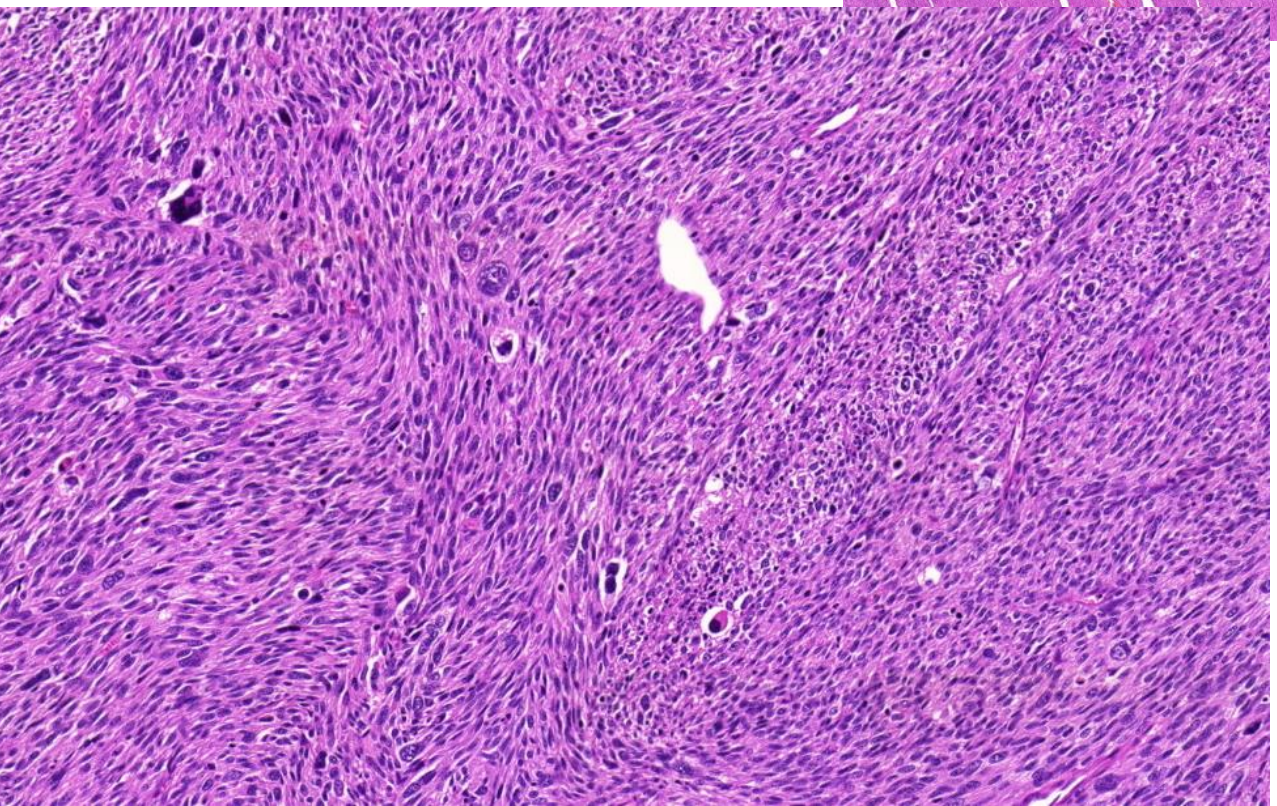

Tumoren des Kindesalters

Causes of deaths among children under 5 years, 2015

World Health Organization

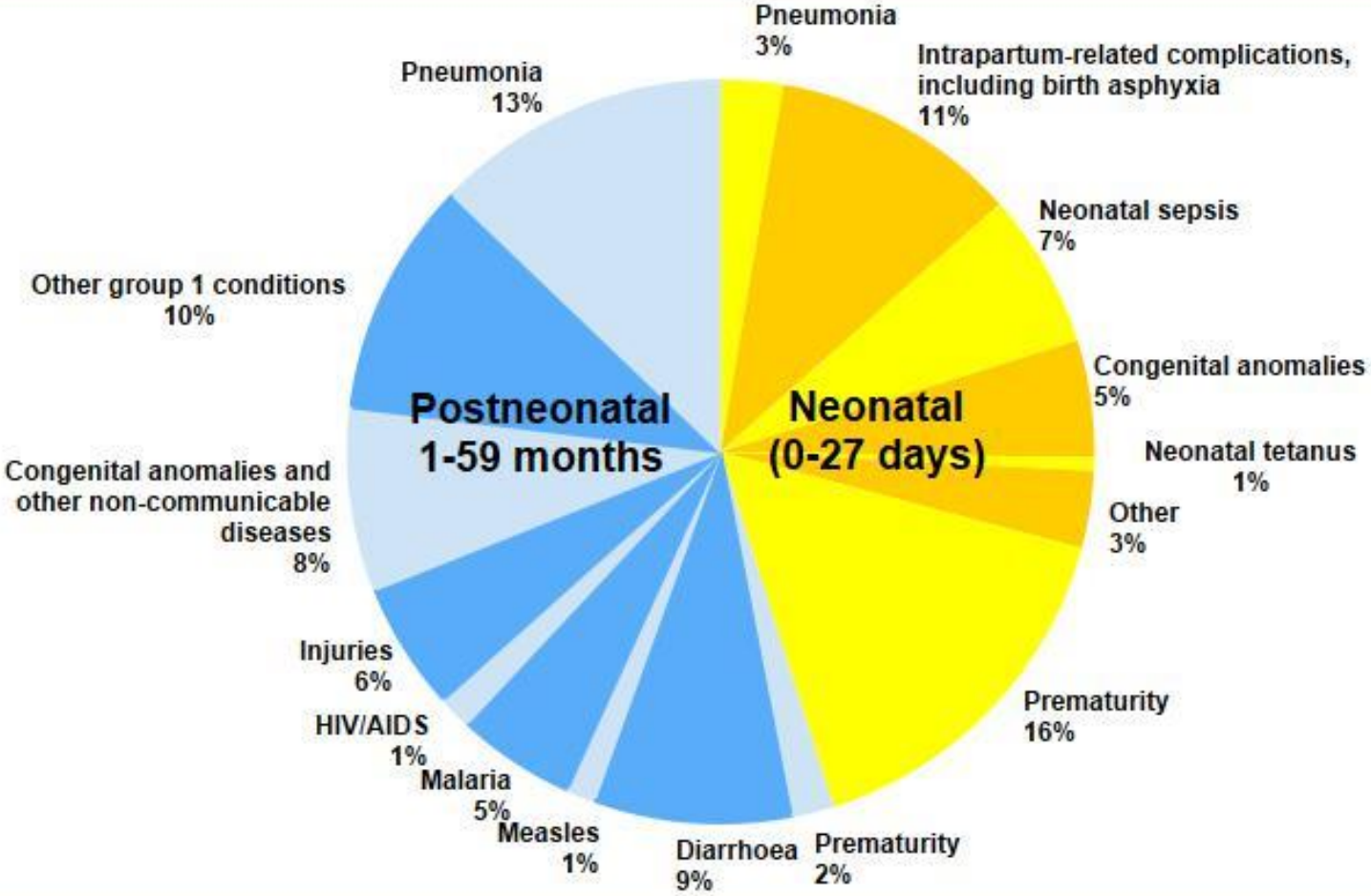

Source: WHO-MCEE methods and data sources for child causes of death 2000-2015
(Global Health Estimates Technical Paper WHO/HIS/IER/GHE/2016.1)

©WHO. All right reserved.

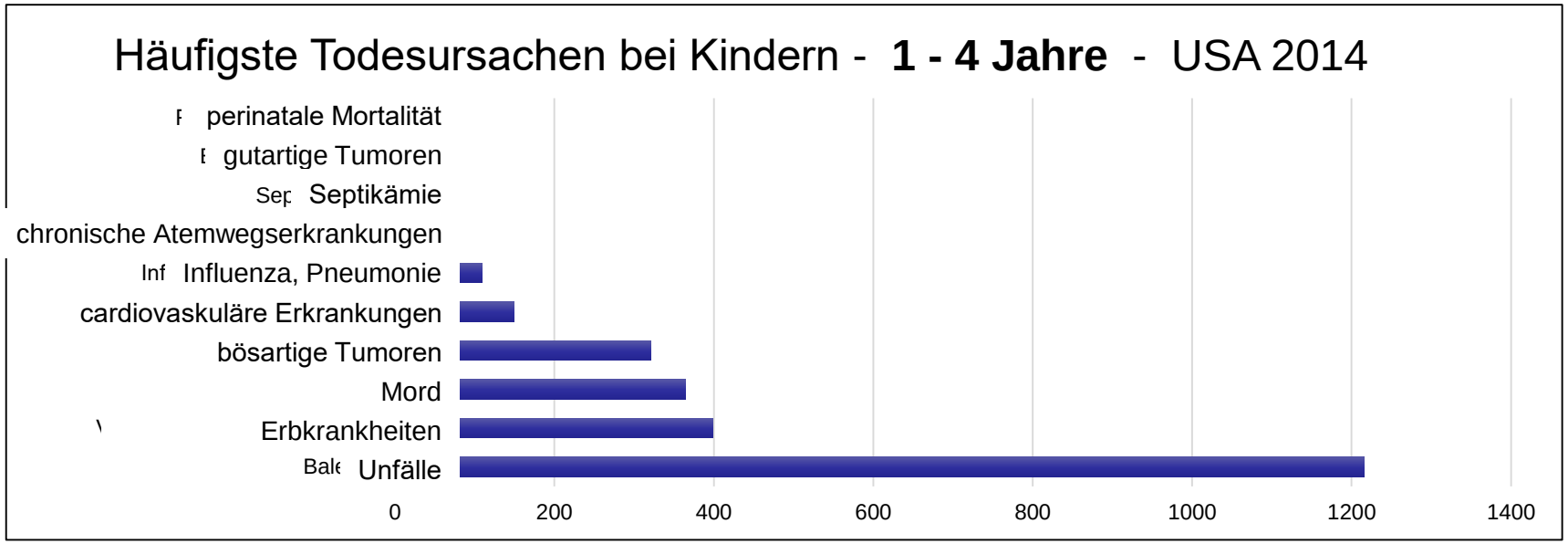

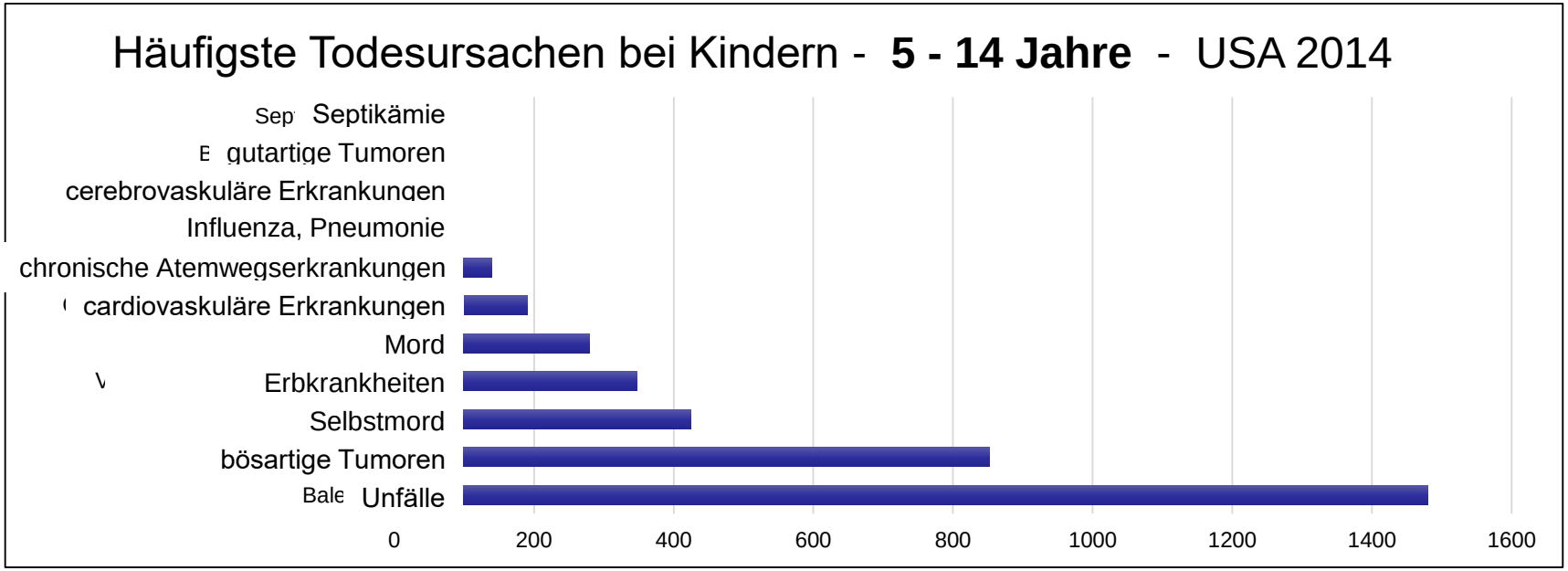

Data Source: National Vital Statistics System, National Center for Health Statistics, CDC.
Produced by: National Center for Injury Prevention and Control, CDC using WISQARS™

Häufigkeit bösartiger Tumoren des Kindesalters in Ungarn (2007)

1. Leukämien (ALL 22 %, AML 4 %, CML 1 %)
2. Tumoren des zentralen Nervensystems (25 %)
3. Lymphomen (NHL 7 %, HL 7 %)
4. Neuroblastom (9 %)
5. Weichteiltumoren (6 %)
6. Wilms-Tumor (5 %)
7. Osteosarkom (4 %)
8. Ewing-Sarkom (4 %)
9. Retinoblastom (2 %)
10. Keimzelltumoren (2 %)
11. Pleuro-pulmonales Blastom
12. Lebertumoren (Hepatoblastom) (1 %)

OSTEOSARKOM

Osteosarkom

- Altersgipfel: zwischen 10-15. Lebensjahr und nach 50. Lebensjahr
- Betrifft am häufigsten die Metaphysen der langen Röhrenknochen

  >50% aller Osteosarkome liegen im Bereich des Kniegelenks (prox Tibia, dist Femur); prox Humerus
- Symptome: Schwellung die sich rasch vergrößert, Schmerzen, pathologische Fraktur
- Dg.: Röntgen, MR, Biopsie
- Erhöhtes Risiko:
  - vorangegangene Strahlentherapie, Chemotherapie

Codman-Dreieck

Osteosarkom - Histologie

- Kennzeichen: **Tumorzellen Osteoid synthetisieren** (primitive Knochensubstanz; amorf, eosinophil)
- Andere Bestandteile wie Knorpel oder Kollagenfasergewebe können vorkommen
- Anaplastische Tumorzellen (Osteoclast-Typ Riesenzellen)
- Erhöhte Mitoserate, atypische Mitosen
- Tumorzellen sind auch im Osteoid-Matrix zu finden

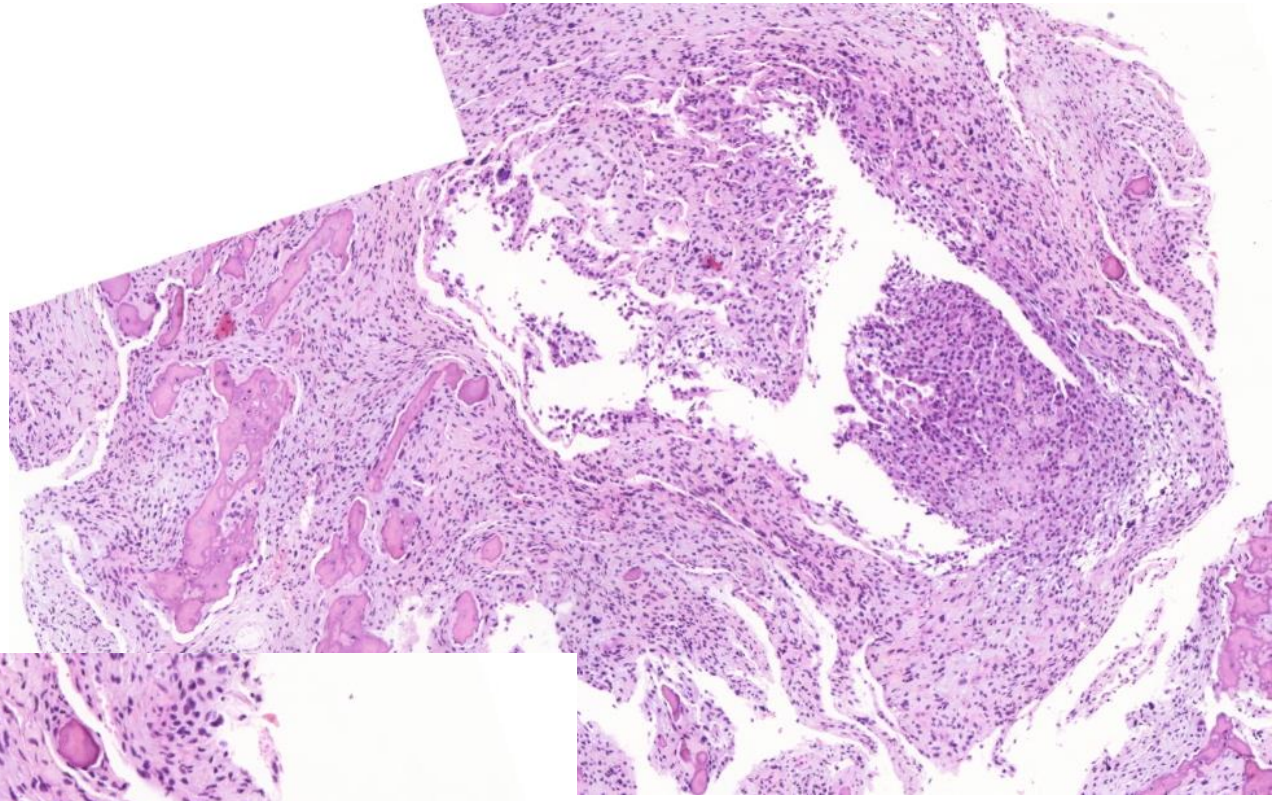

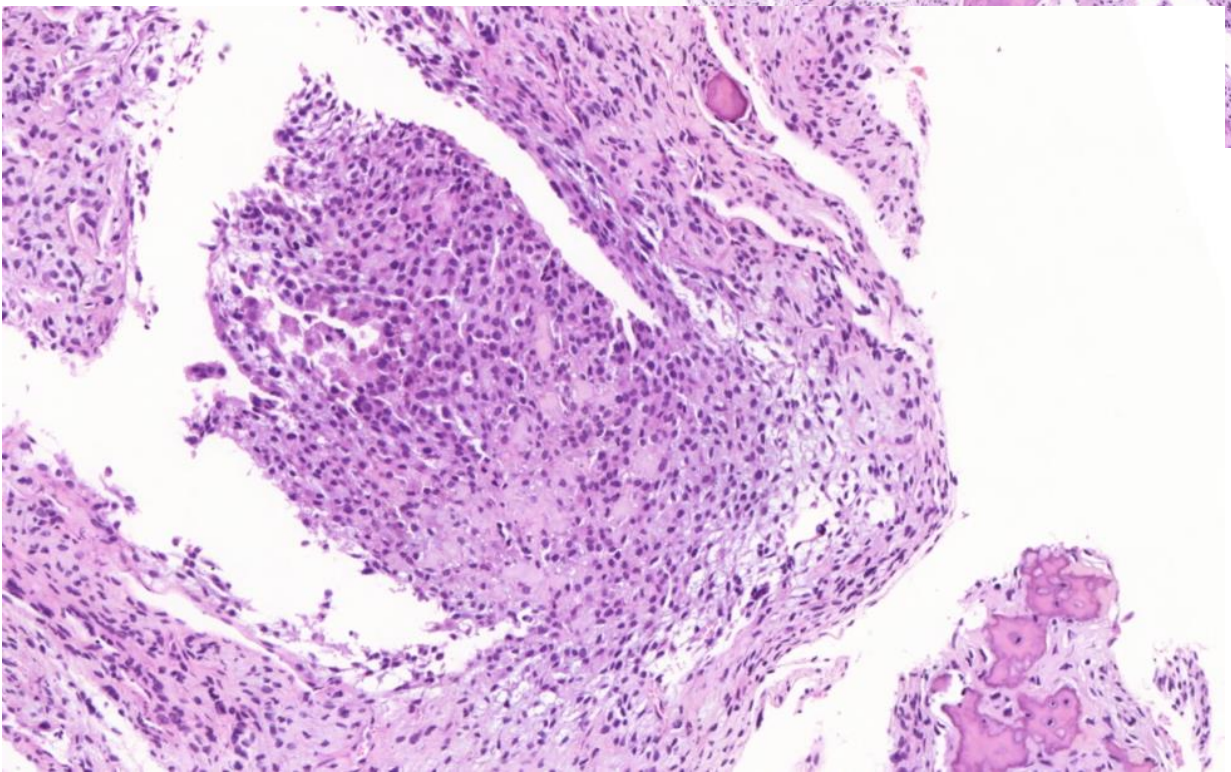

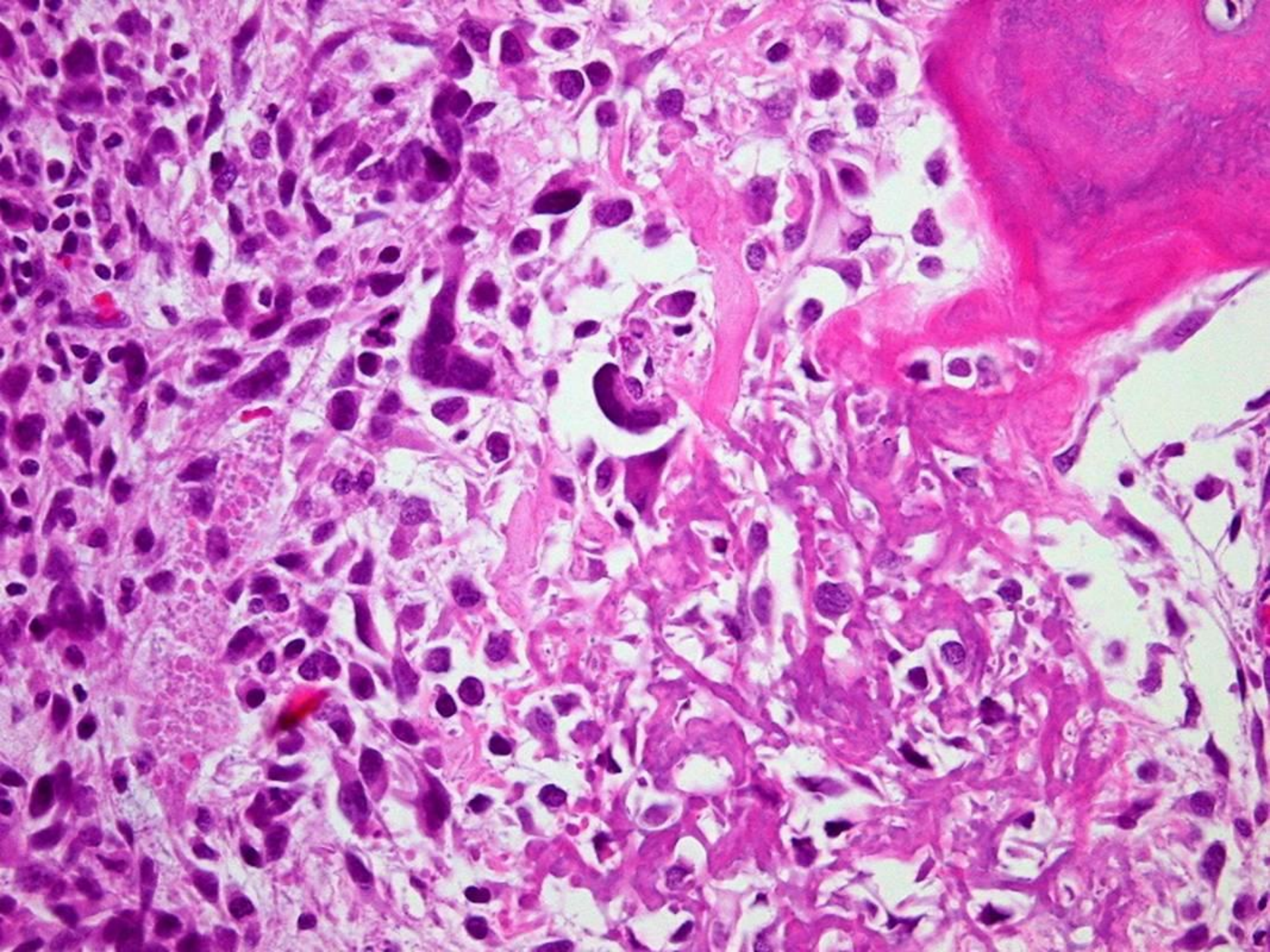

NEUROBLASTOM

Neuroblastom

- Häufigster extrakranieller Tumor der Kinder (10% aller Kindertumoren)
- Stammt von der Neuralleiste (neural crest)
- 75% geht vom Truncus sympathicus (Grenzstrang) oder vom Nebennierenmark aus (Retroperitoneum, posterior Mediastinum)
- Sporadisch oder angeboren
- Wachstum: in situ (40x häufiger) oder solid (kann bis zu 1 kg wachsen) invasiv

Symptomen

- Asymptomatisch
- Unspezifische Symptome
- Symptomen sind stark von Lokalisation abhängig
- Paraneoplastische Syndrome (Katecholamine, VIP, etc.): Diarrhoe, Fieber, Flush, paroxysmale Hypertension
- Blueberry muffin baby

Diagnose

- Sonographie, CT, etc.
- Blutanalyse (NSE, ferritin, LDH)
- Urinanalyse (VMA, HVA)
- Biopsie (N-MYC Onkogen Amplifikation)

Stadieneinteilung

- 1. Makroskopisch komplett entfernter Tumor
- 2. Makroskopisch inkomplett entfernter Tumor mit ipsilateralen negativen oder befallenen Lymphknoten
- 3. Nicht resezierbarer Tumor mit Übertreten der Mittellinie oder kontralateral befallene Lymphknoten
- 4. Fernmetastasen
- 4S. Lokalisierter Primärtumor mit Metastasierung limitiert auf Haut, Knochenmark unter 10 % und Leber bei Kinder unter 1 Jahr ohne Knochenbefall

Prognose

- Altersgipfel: **< 1 Lebensjahr** = exzellente Prognose
- **Hyperdiploid oder triploid** Tumoren die in <1 Jahr entstehen = gute Prognose
- **Verlust der Heterozygotie (LOH) von Chromosom 1p** in p36 Bereich: häufigste zytogenetische Veränderung (70-80%) = schlechte Prognose
- **N-myc Onkogen Amplifikation** = schlechte Prognose
- Differentiation und Regression (**Trk A Receptor**): erhöhte Trka A Genexpression = gute Prognose (ohne N-myc Amplifikation)
- Der Tumor kann ausreifen:
  Ganglioneuroblastom → Ganglioneurom

Makroskopie

- Grau, weich
- Nekrose, Einblutungen, zystische Degeneration, fokale Verkalkungen

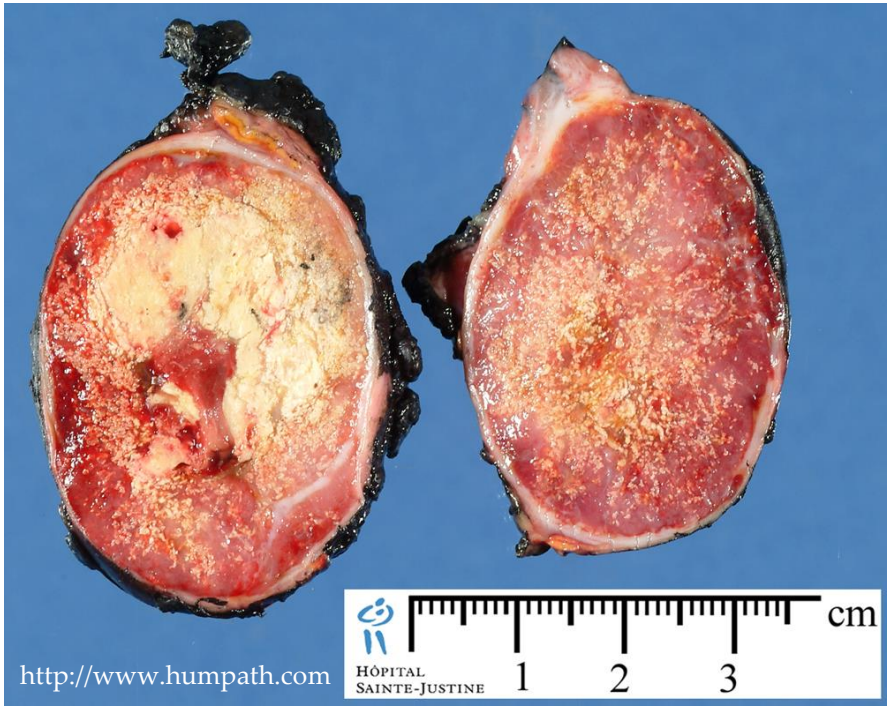

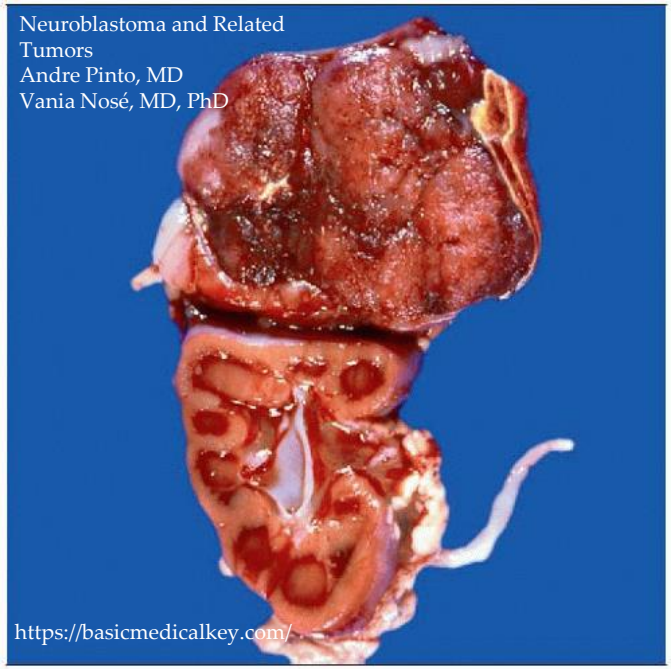

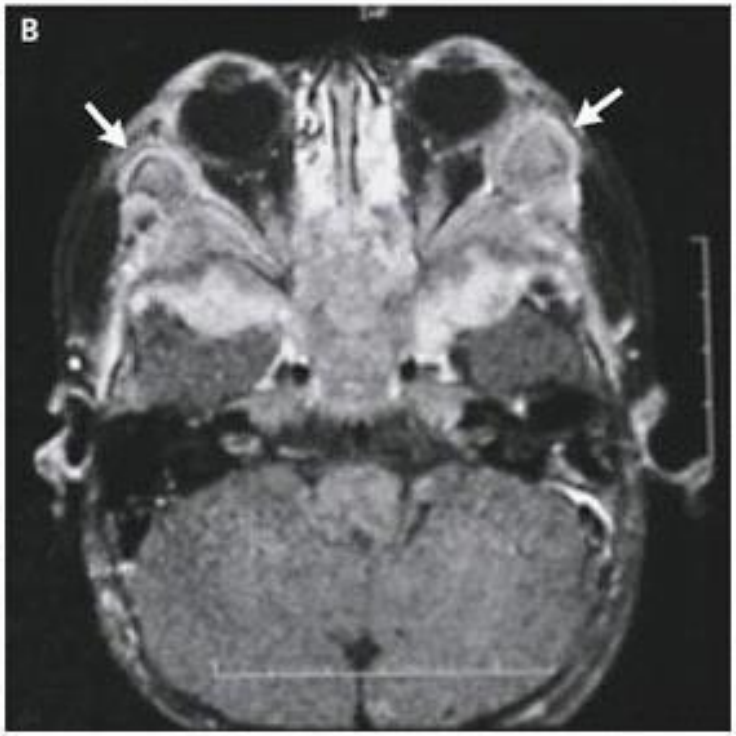

Raccoon Eyes and Neuroblastoma
Robert Timmerman, M.D.
N Engl J Med 2003; 349:e4July 24, 2003DOI: 10.1056/ENEJMicm020675

Mikroskopie

- Small round blue cell tumor
- Homer-Wright-Pseudorosette
- neuropil
- Marker: neuronenspezifische Enolase (NSE), kromogranin A pozitivität

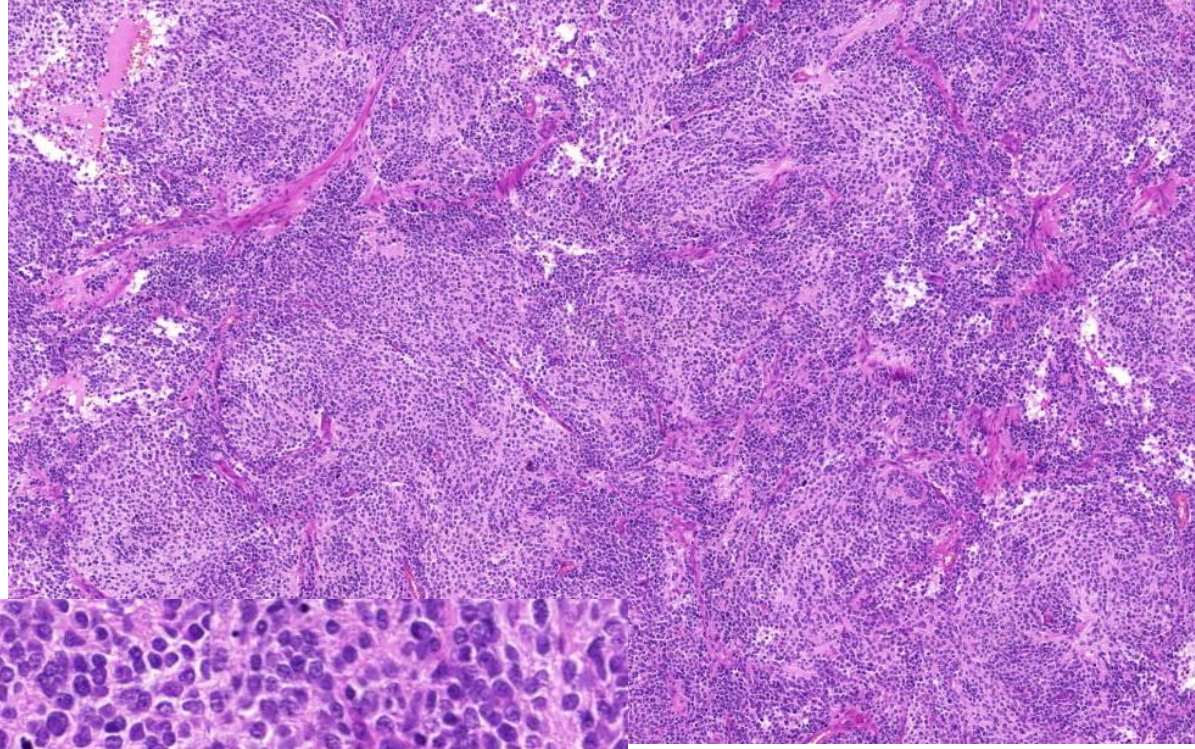

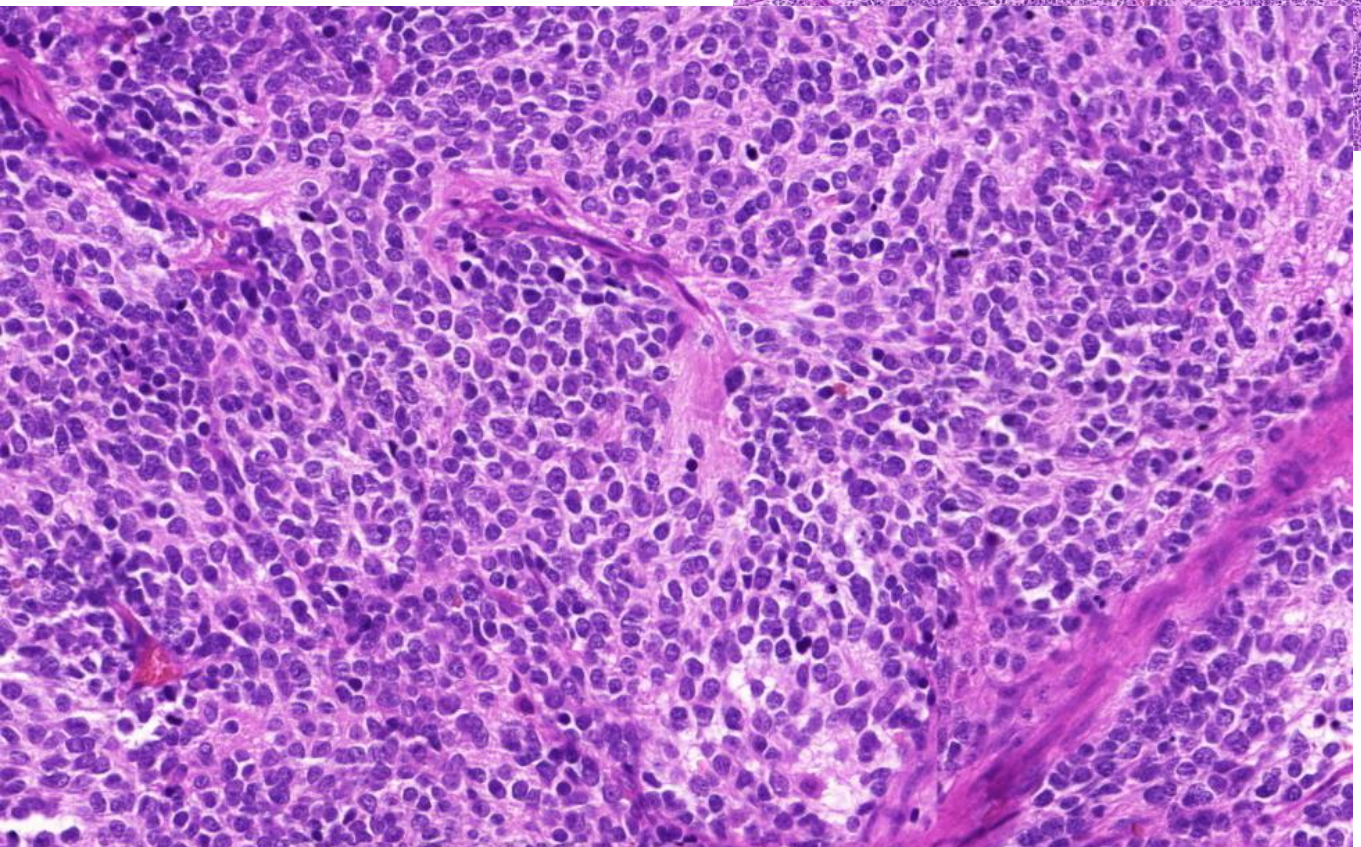

Ganglioneuroblastom

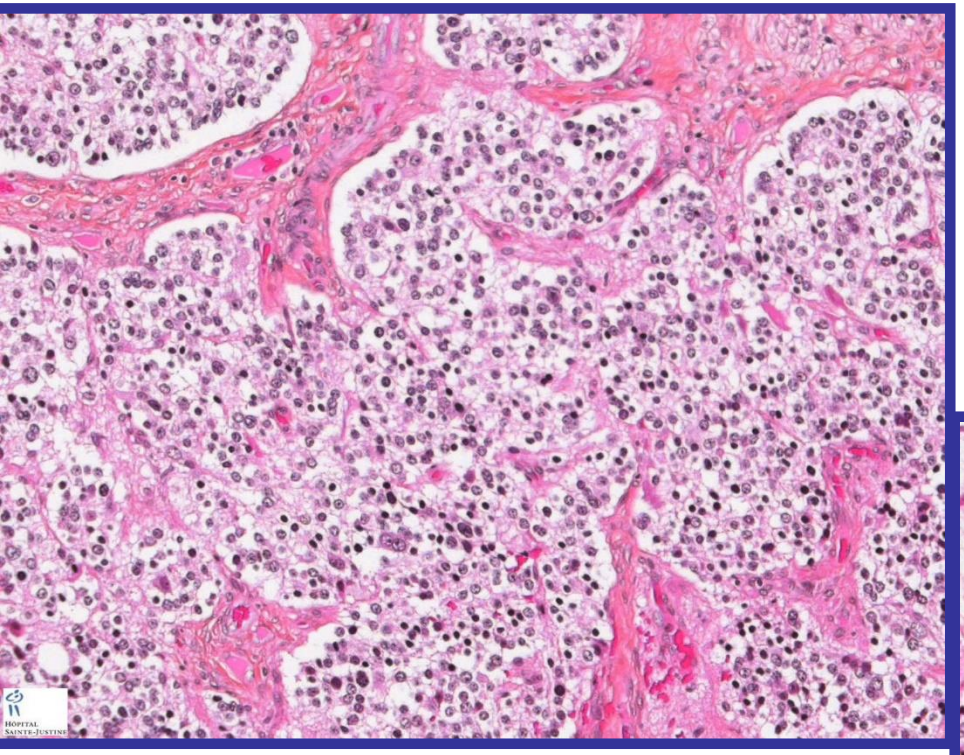

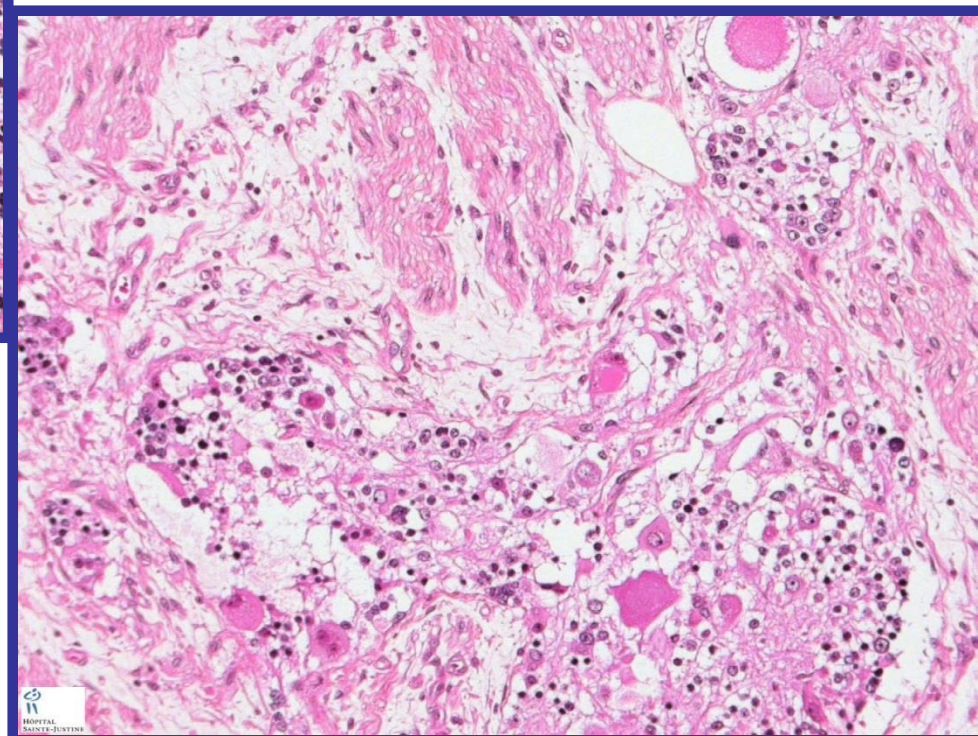

Ganglioneurom

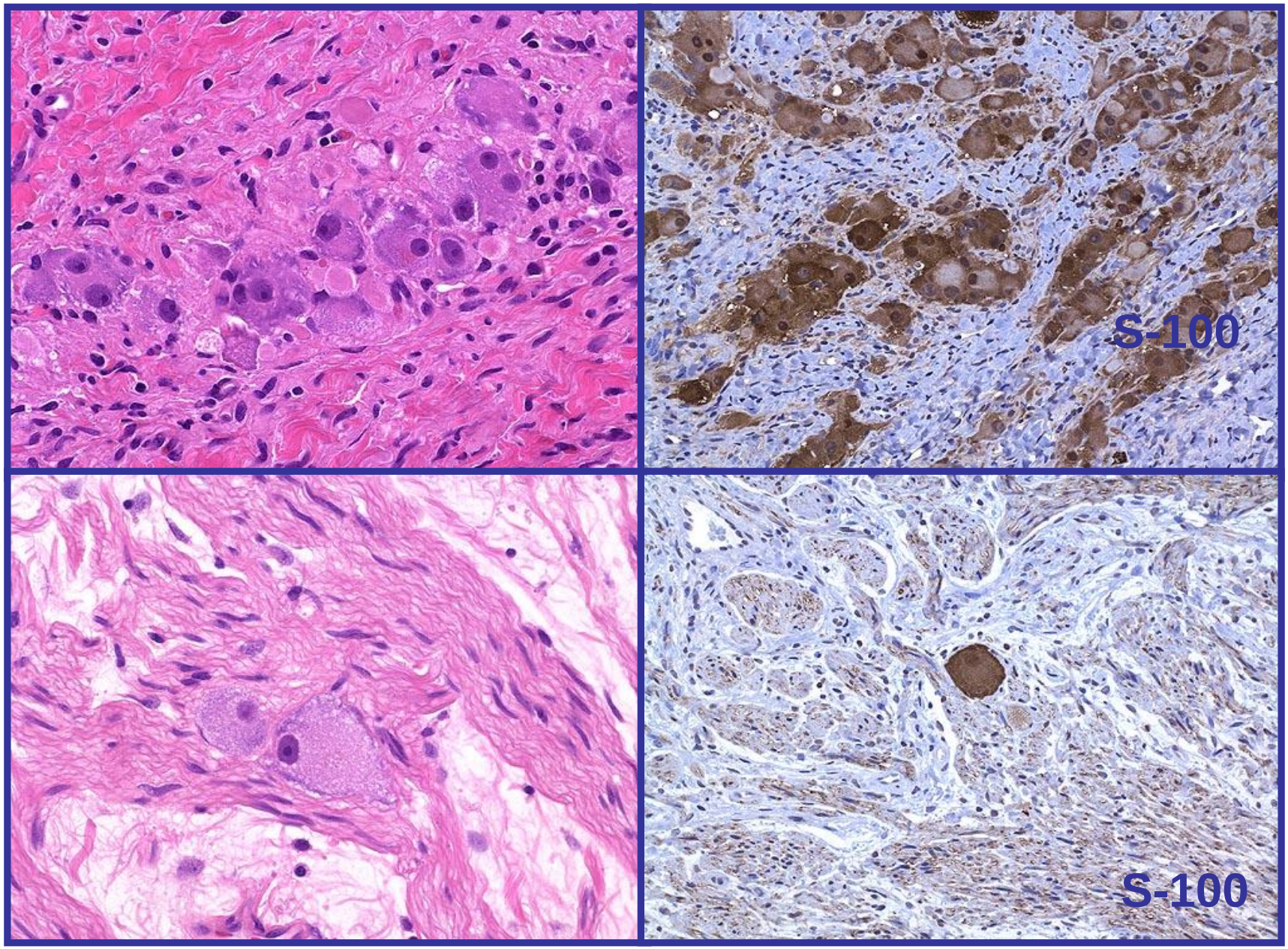

WILMS TUMOR

Wilms Tumor - Symptomen

- vorgewölbtes Abdomen → gut tastbarer großer Tumor im Bauch
- Schmerzen
- Ileus
- Hämaturie
- Hypertonie
- Deletion: 11p13 (WT-1 Gene)
  11p15.5 (WT-2 Gene)

Pathologie

- **Unilateral** oder bilateral (**<**5%)
- bekapselter und gut vaskulisierter Tumor
- Häufigste Metastase: Lungen
- Histologisch: eine Mischung aus <u>drei Gewebekomponenten</u>
  - **Blastem (metanephric):** sehr unreifes, undifferenziertes Gewebe
  - **Mesenchymale (fibromyxoid stroma):** Muskel, Knorpel, Knochen, Fettgewebe,Bindegewebe
  - **Epitheliale:** abortive Tubuli, Glomeruli

Rhabdomyoide Komponenten bedeuten schlechte Prognose: Rhabdomyosarkomatoser Wilms

Wilms Tumor

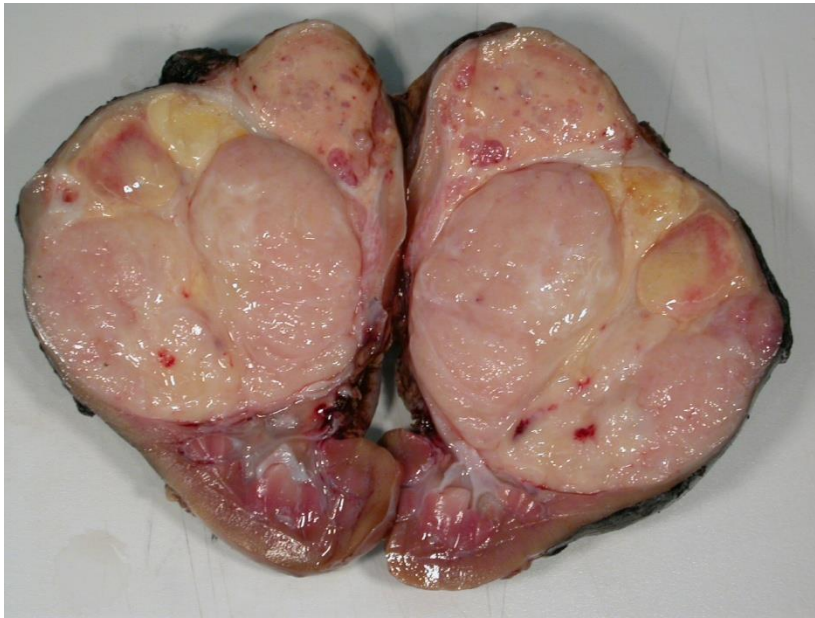

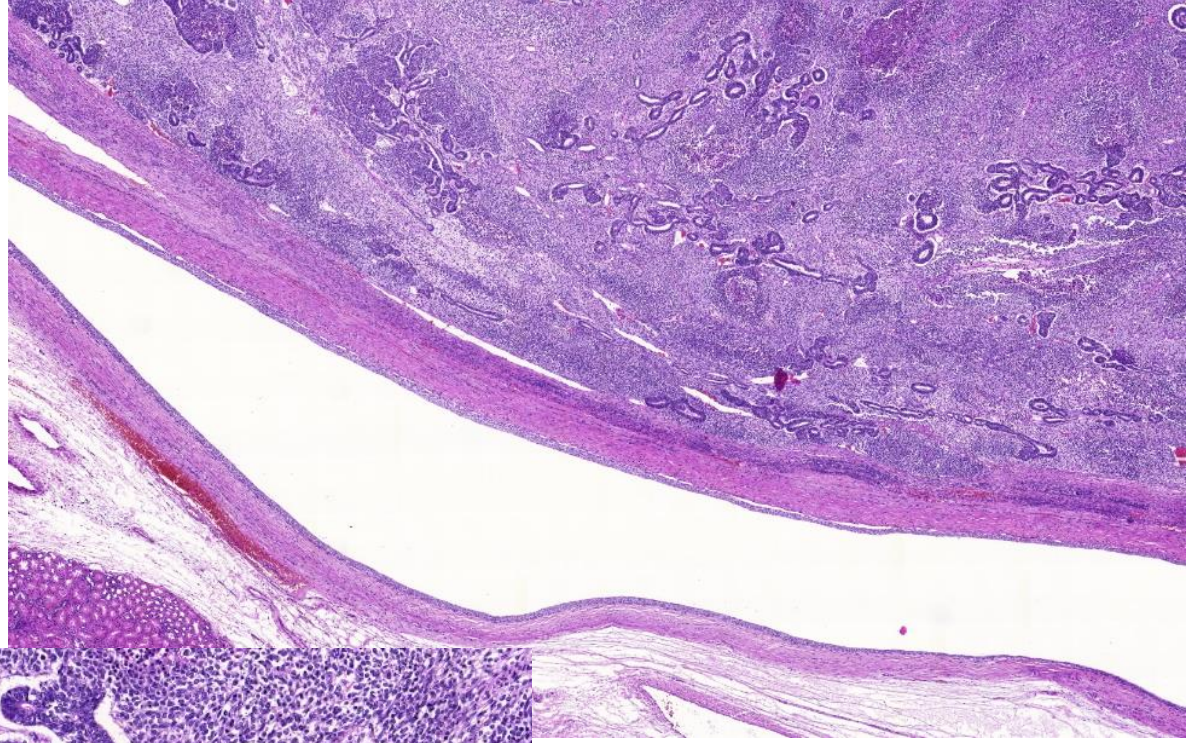

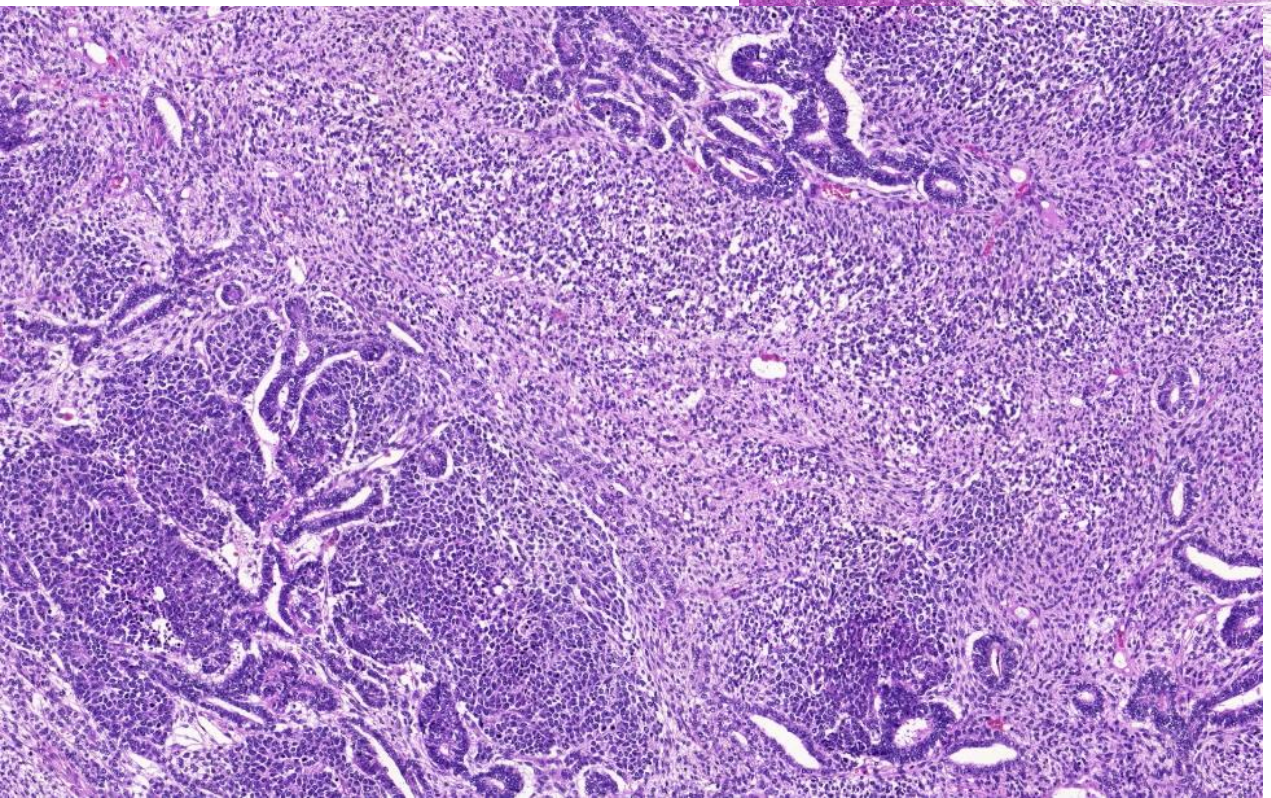

Rhabdomyosarkom

- das häufigste Weichteilsarkom bei Kindern < 15 Jahren
  - Kopf-Hals Bereich, Urogenitaltrakt
- Embryonale
  - Botryoid
- Alveoläres
  - Juveniles RMS, distalen Armbereich
- Pleiomorphe
  - Erwachsene, untere Extremitäten

vagina

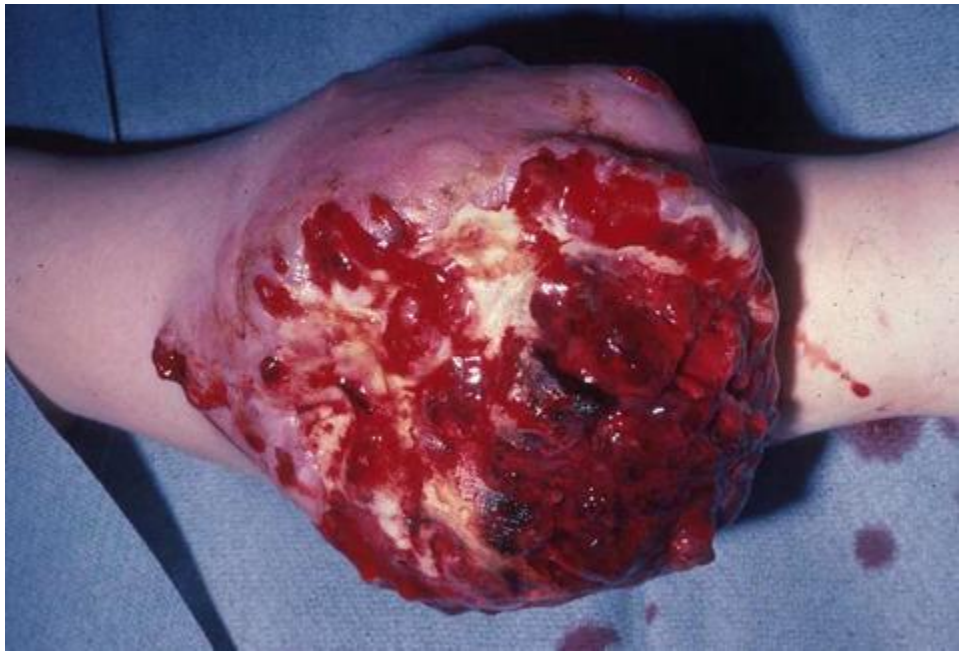

botryoider Typ

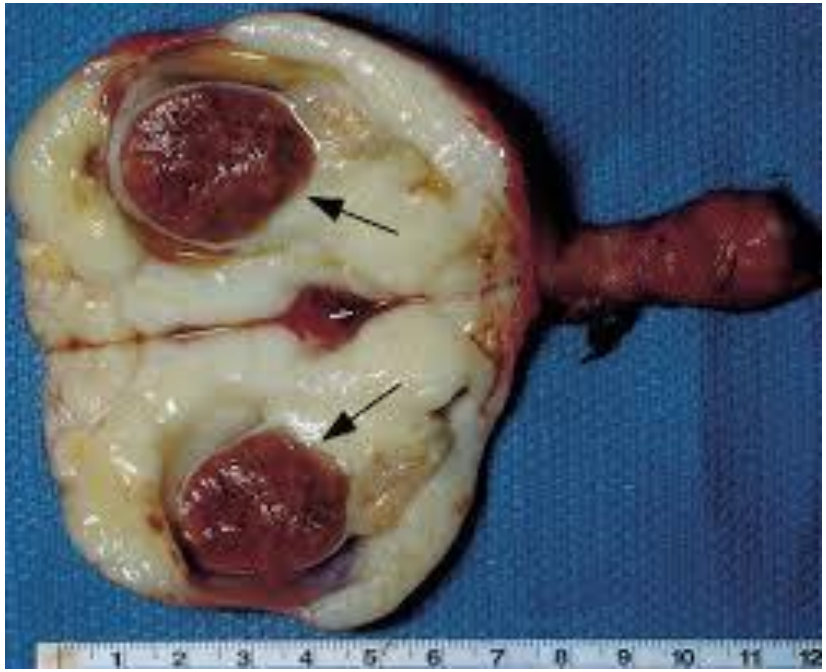

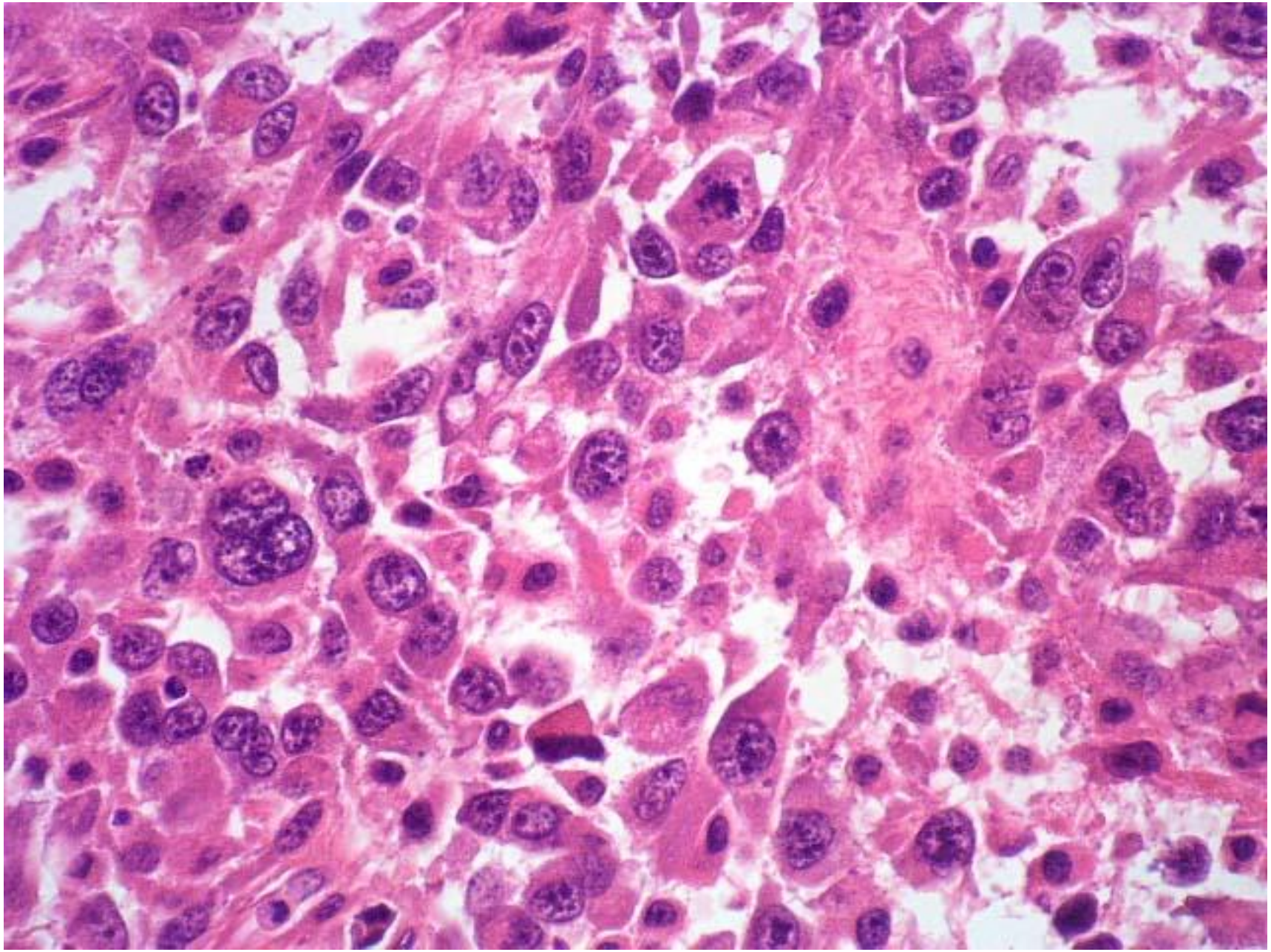

Teratom
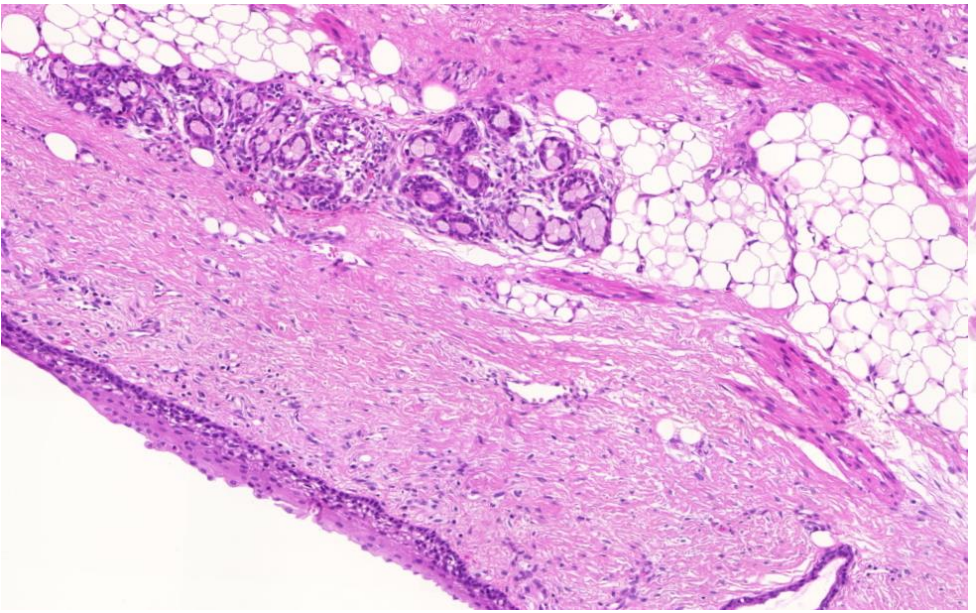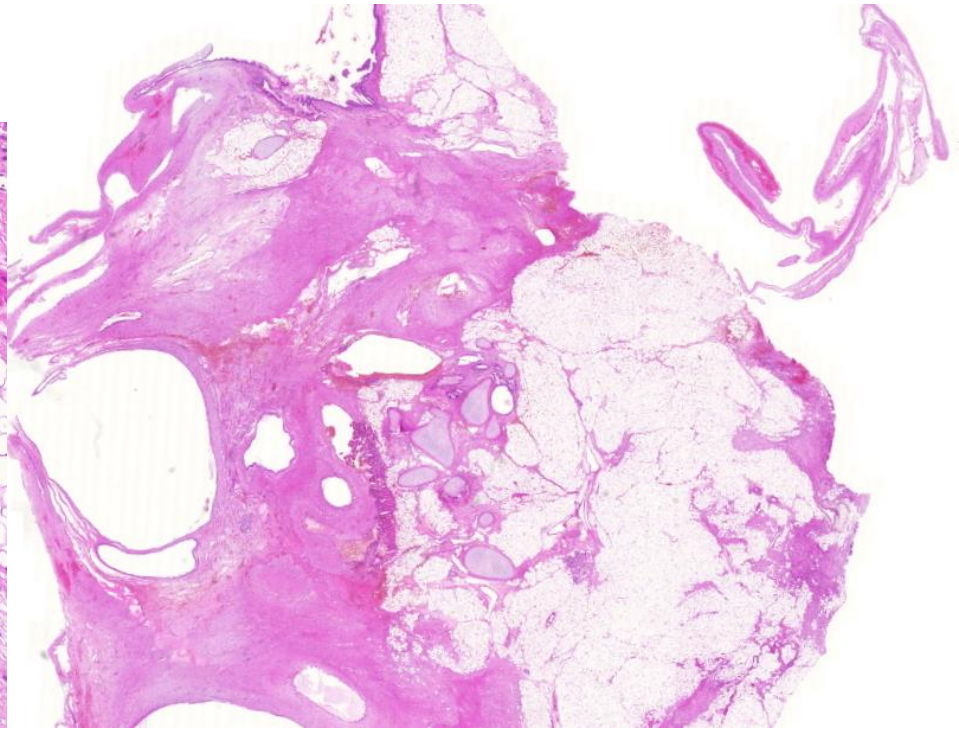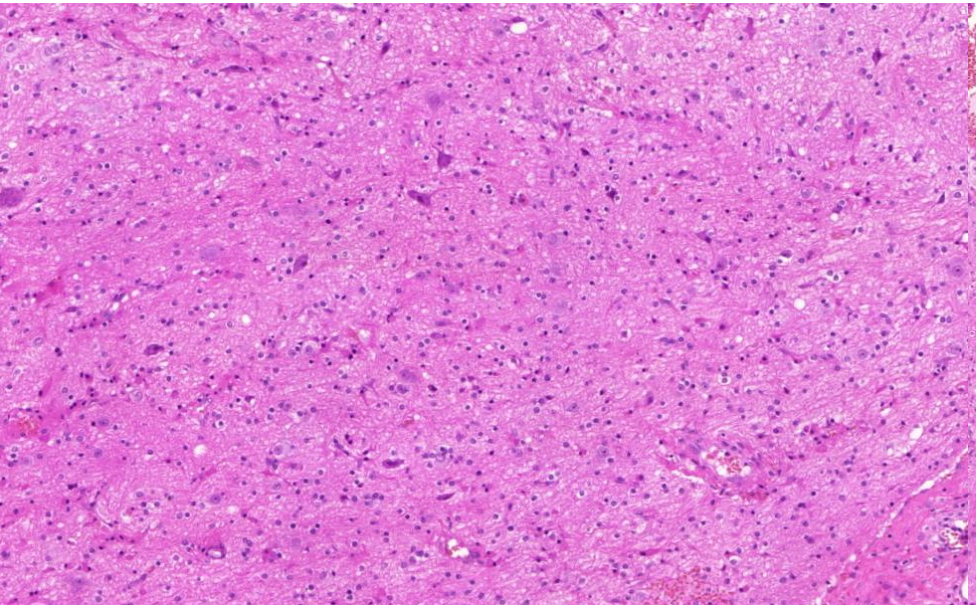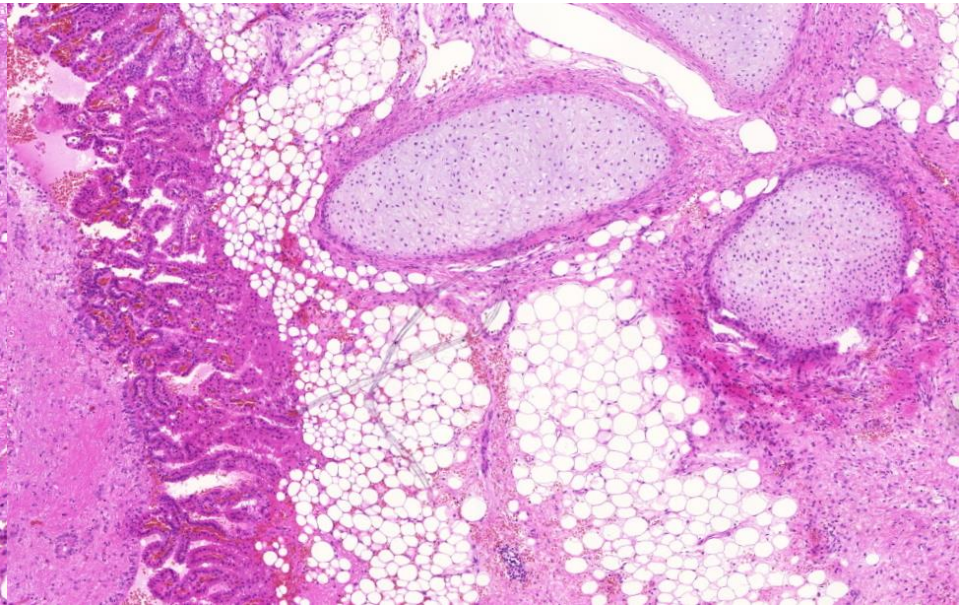
- Entwickelt sich aus pluripotenten Keimzellen
- Ovarium, Hoden, Kreuzbein Region
- meistens zystisch abgekapselt
- Der Tumor kann Komponenten aller drei Keimblätter enthalten:
  - Ekto-, Meso- und Endoderm
- Gutartige (reife) oder bösartige (unreife) Formen