

PATHOLOGIE der NIERE II.

Dr. med. habil. András Kiss Ph.D., D.Sc.
Semmelweis Universität, Budapest
II. Institut für Pathologie

den 11. März 2019

Harnstauung

!!!!!!



Steinentstehung

!!!!!!



Entzündungen

!!!!!!



Strikturen

!!!!!!!

STÖRUNGEN DES HARNABFLUSSES

- **Refluxnephropathie**

Entzündung, Ostiumfehlanlage, Blasenhalstenose
Megaureter - Hydronephrose - Infektionen

- **Blasentleerungsstörungen**

Steine, Prostatahyperplasie, Sphinktersklerose,
Muskelatonie

- **Prostatahyperplasie**

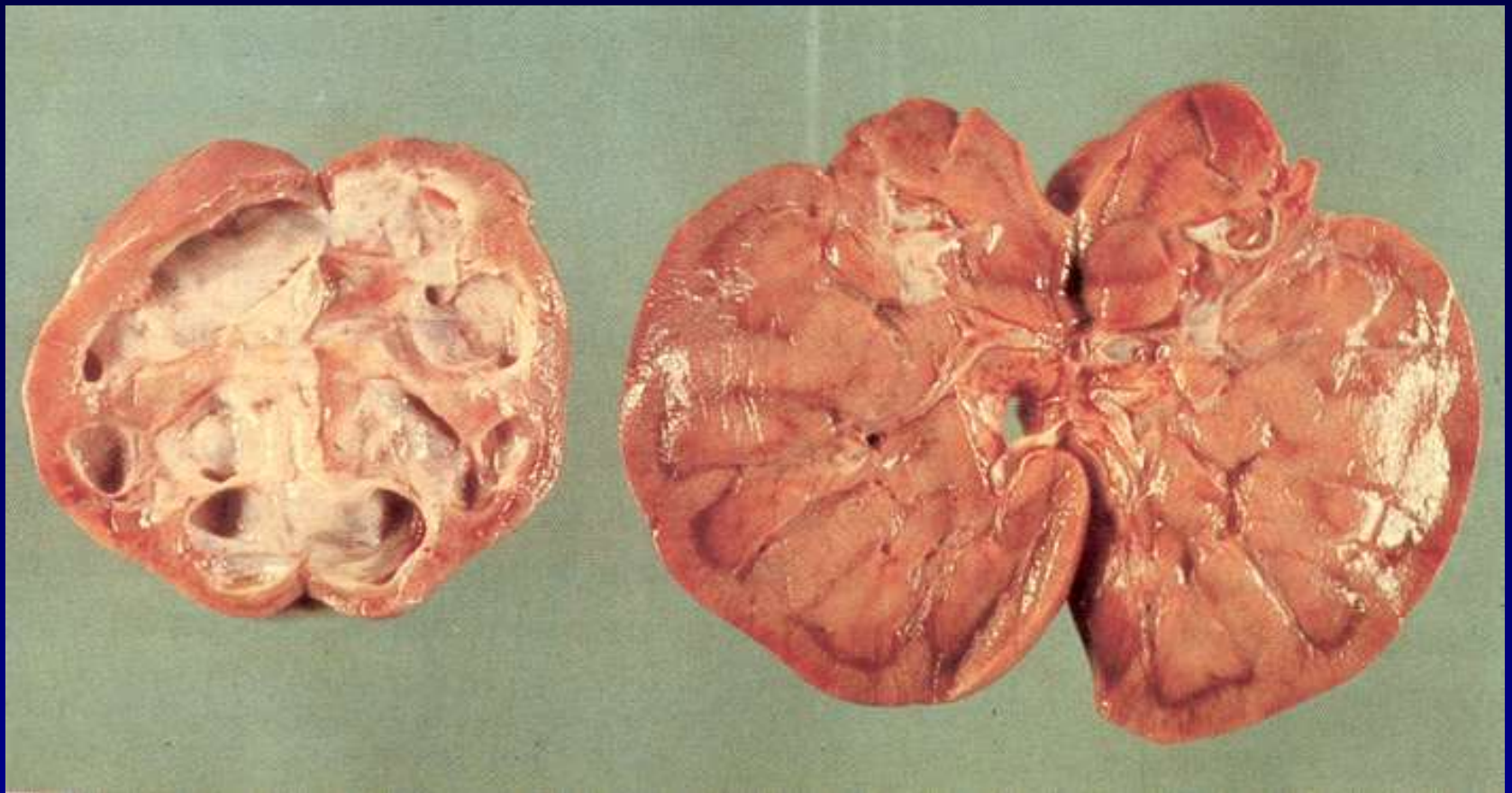
- **Retroperitoneale Fibrose**

Entzündung, Tumoren, Morbus Ormond

- **Tumoren - Papillomen, primäre Karzinomen**

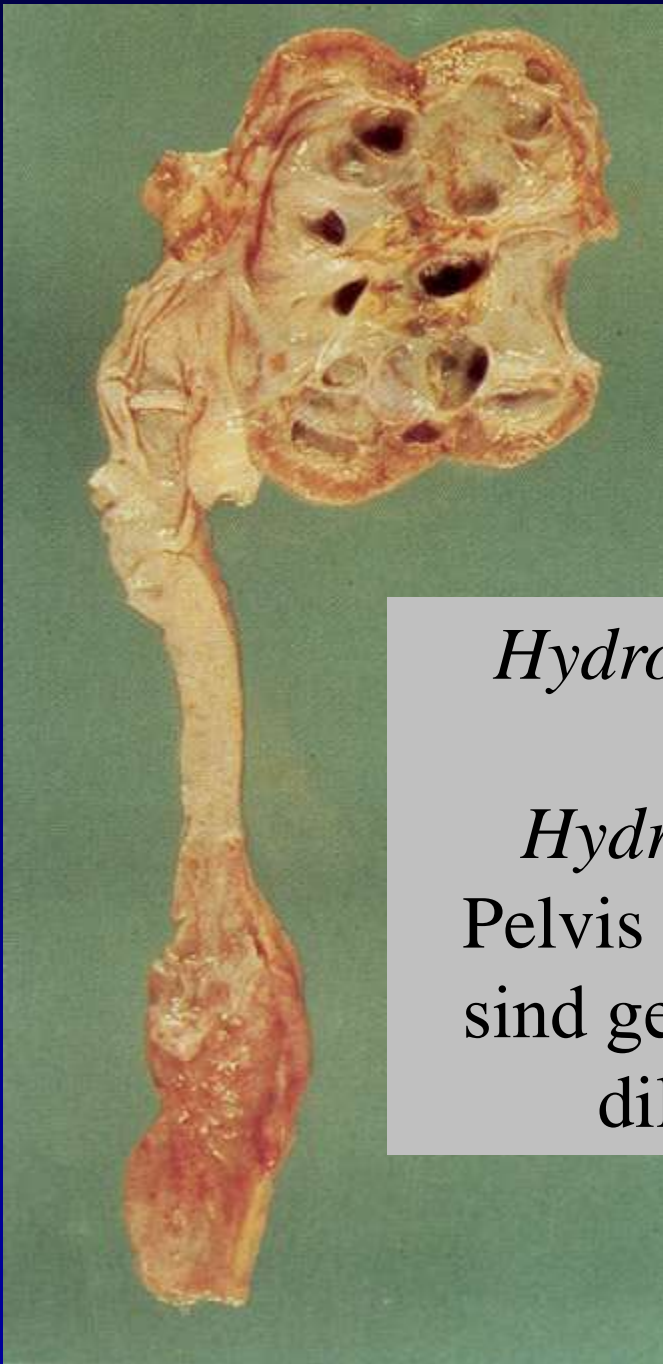
Obstruktive Uropathie und Hydronephrose

- *Definition:* Dilatation der Sammelröhrensysteme der Niere
- Sekundär nach einer chronischen Obstruktion, verursacht bei:
 - kongenitale Malformation
 - Prostata Hyperplasie
 - Lithiase
 - Urintrakt Neoplasie
 - Genitaltrakt Neoplasie, usw.

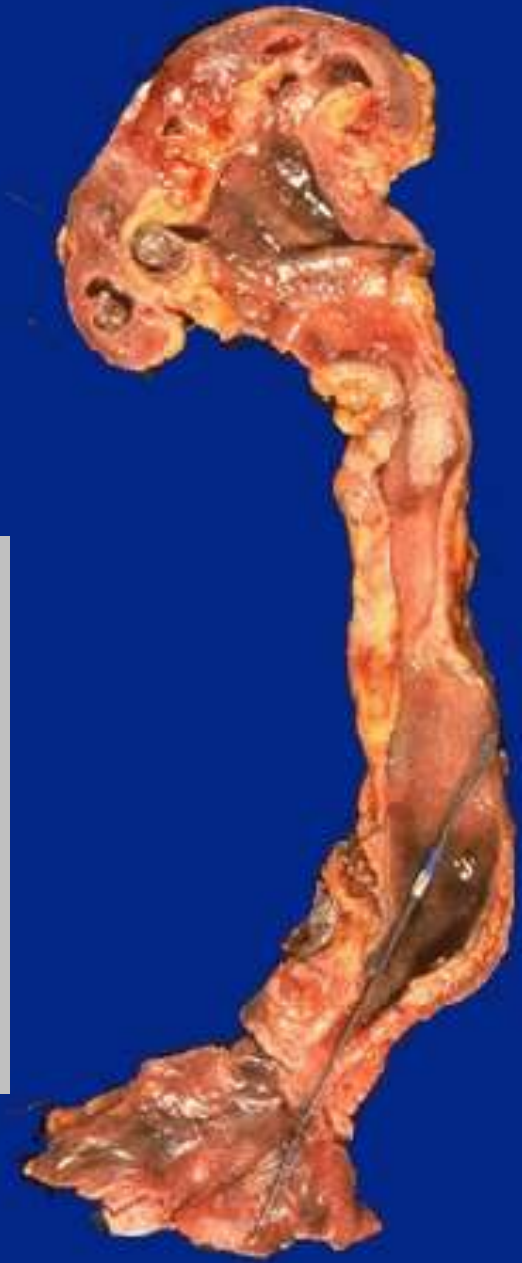

Unilaterale Hydronephrose und kompensatorische Hypertrophie der kontralateralen Niere.

In der Niere mit der fortgeschrittener Hydronephrose bleibt nur einen kleinen Saum des ehemaligen Kortex. Diese Niere ist nicht funktionell und dient immer als Ausgangspunkt für eine Infektion.



Hydronephrose
und
Hydroureter .
Pelvis und Ureter
sind geöffnet und
dilatiert.



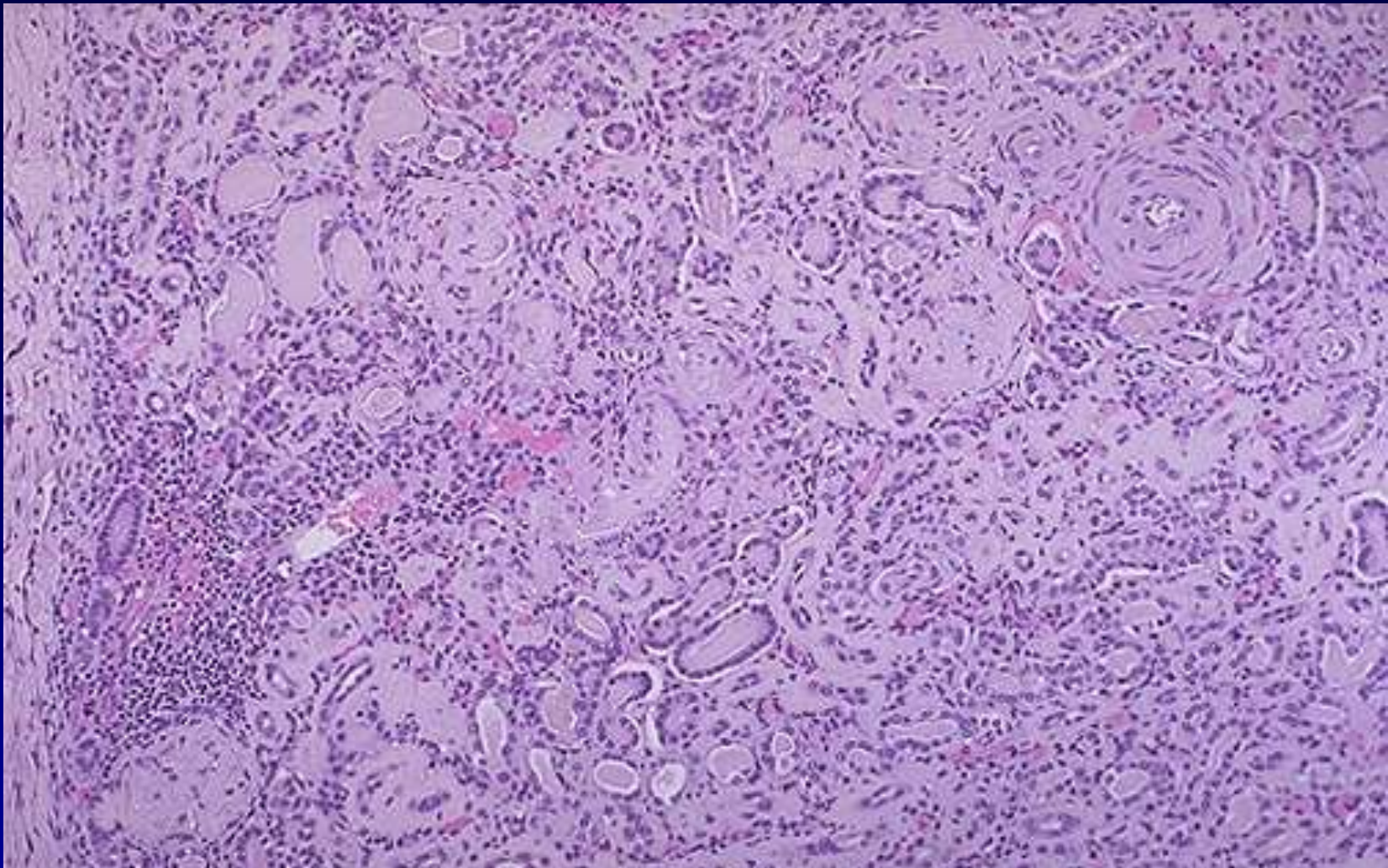
Niereninsuffizienz - Urämie

- Urämiegifte – Fibrinöse Entzündungen an serösen Hauten, Lungenödem, Diarrhöen, toxische Hämolyse,
- Hirnödem, kapillar-toxisches Ödem - Thrombozytopenie
- Elektrolytstörungen: Hypokalzämie, Hyperphosphatämie, metabolische Azidose: Folge: Demyelisierung peripherer Nerven: Polyneuritis, Herzrhythmusstörungen, Osteomalazie
- Hormonmangel: Anämie
- **Kreatininkonzentration: 3 mg/dl beginnende**
6 mg/dl fortgeschrittene
10 mg/dl präterminale
Niereninsuffizienz ! **Mehr: terminale**

Niereninsuffizienz - Urämie

- **Anämie, Hypokalzämie, metabolische Azidose, Hyperphosphatämie**
- **Gastrointestinale Symptome: Übelkeit, Brechreiz, Erbrechen, hämorrhagisch-ulzeröse Stomatitis, Gastritis, Kolitis**
- **kardiovaskuläre Symptome: periphere Ödeme, Lungenödem, Hypertonie, Perikarditis**
- **periphere und zentralnervöse Symptome: Wesenveränderung, Schlaflosigkeit bis Koma, Polyneuritis**

**Endstadiumniere: „end stage kidney“ : narbiger
Umbau, , Schrumpfnieren: kleiner als 90 g, blasse,
granuläre Oberfläche: weisse Granularatrophie !**



„End stage kidney" is similar regardless of cause. The cortex is fibrotic, the glomeruli are sclerotic, there are scattered chronic inflammatory cell infiltrates, and the arteries are thickened.

Tubules are often dilated and filled with pink casts and give an appearance of "thyroidization".

I. Nierensteine, obstruktive Uropathie

II. Pyelonephritis

III. Glomeruläre Läsionen, Krankheiten

- Pathogenese, Pathomechanismus

- wichtige morphologische Terminologie

- Klassifikation

IV. Tumoren

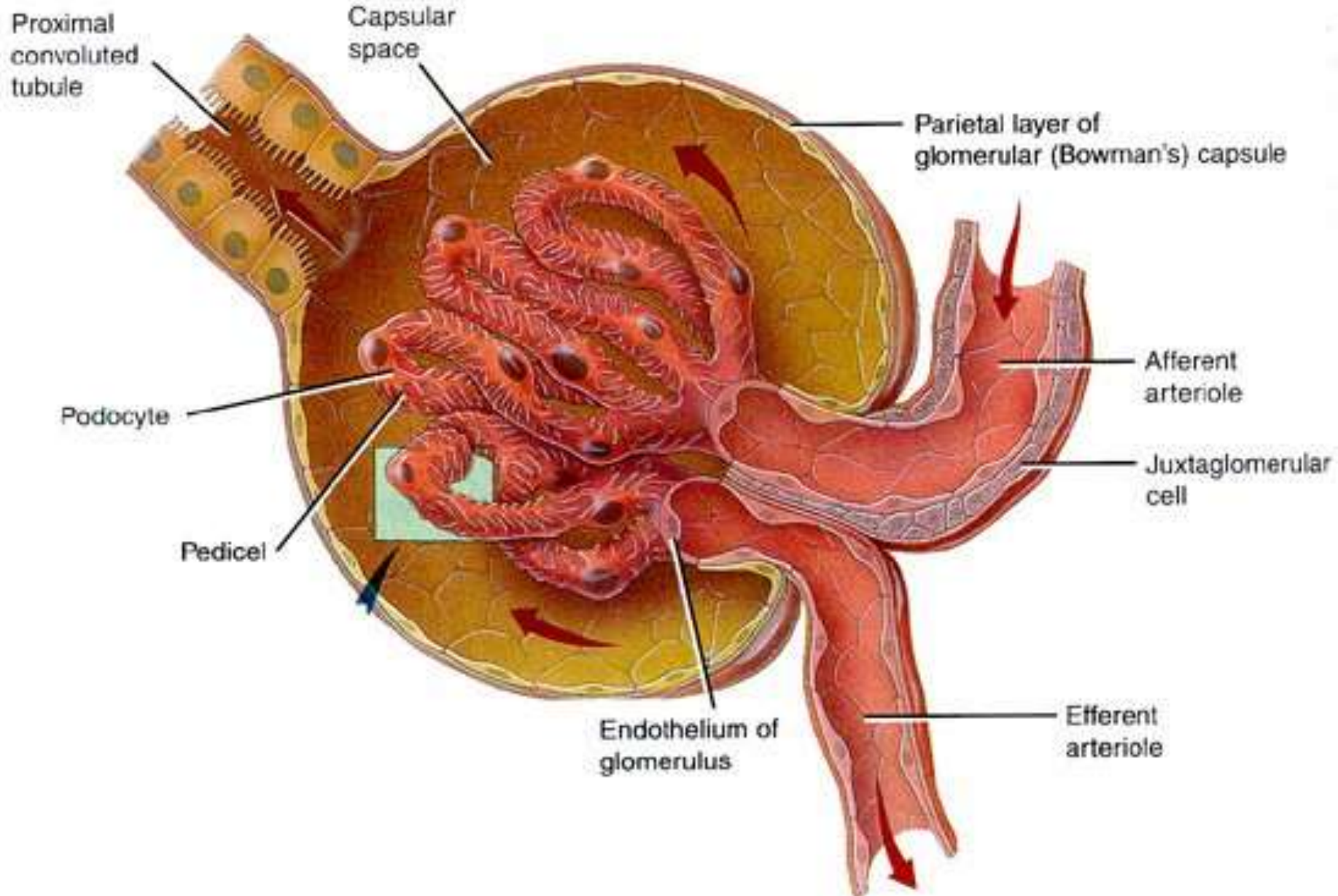
V. Nierentransplantation

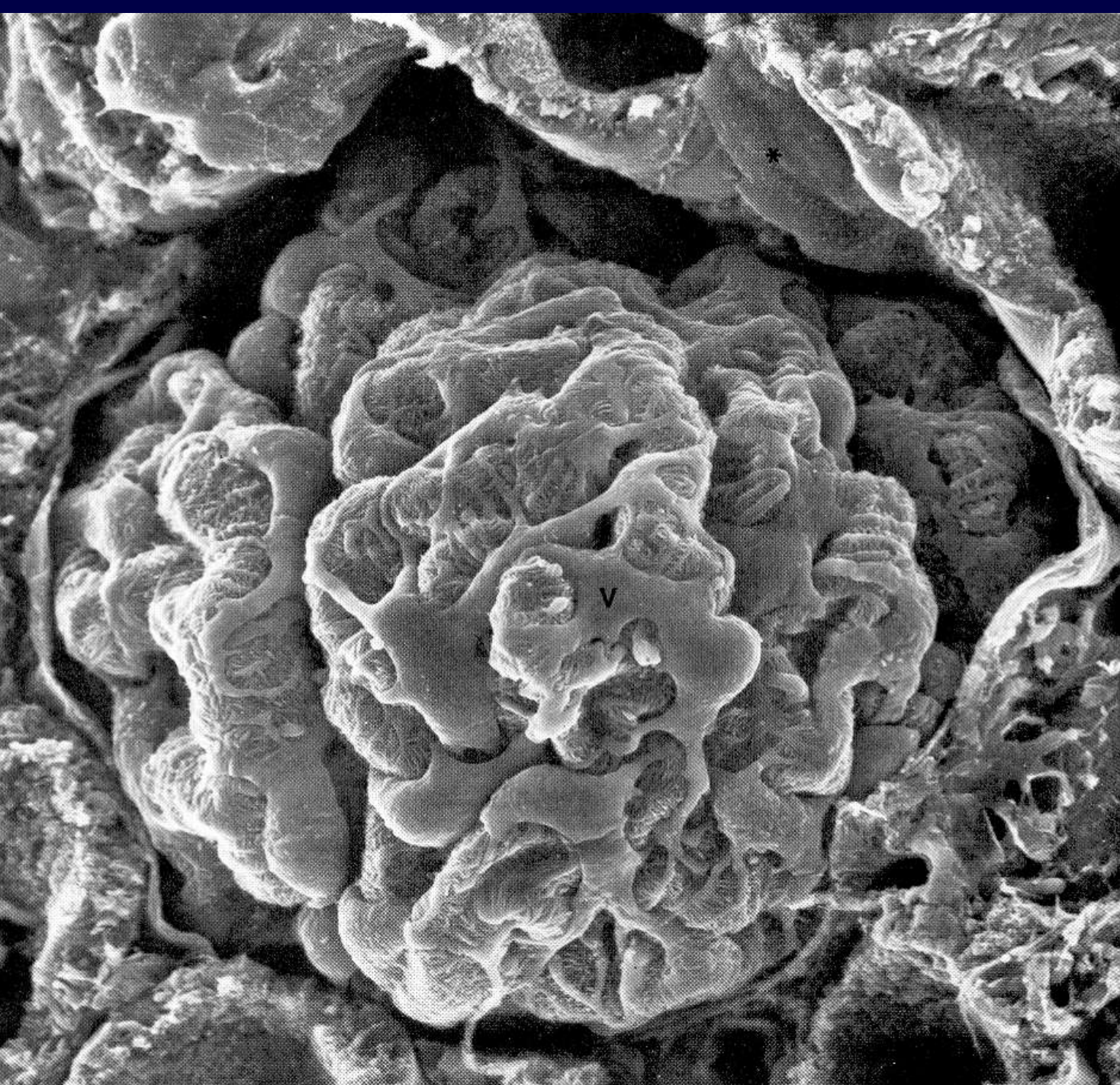
Pathologie der Niere

- **Nephrotisches Syndrom**: Proteinurie, Ödeme, Hyperlipidämie, Lipidurie
- **Nephritisches Syndrom**: Hämaturie, Ödeme, Hypertonie, eingeschränkte glomeruläre Filtrationsrate
- **Rapid-progressiver Verlauf**: rascher Verlauf mit Niereninsuffizienz innerhalb von 6 Monaten)

GLOMERULONEPHRITIS

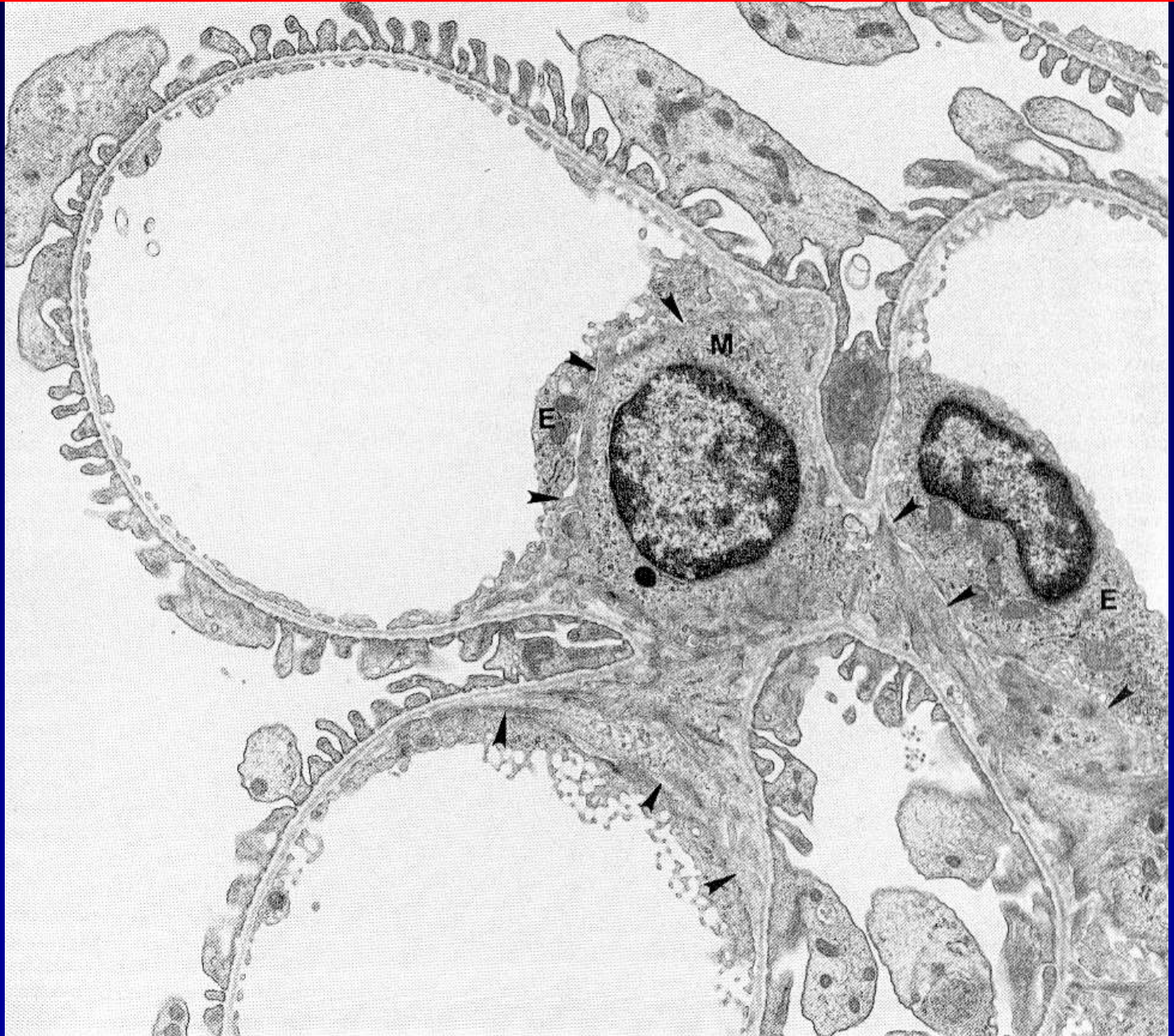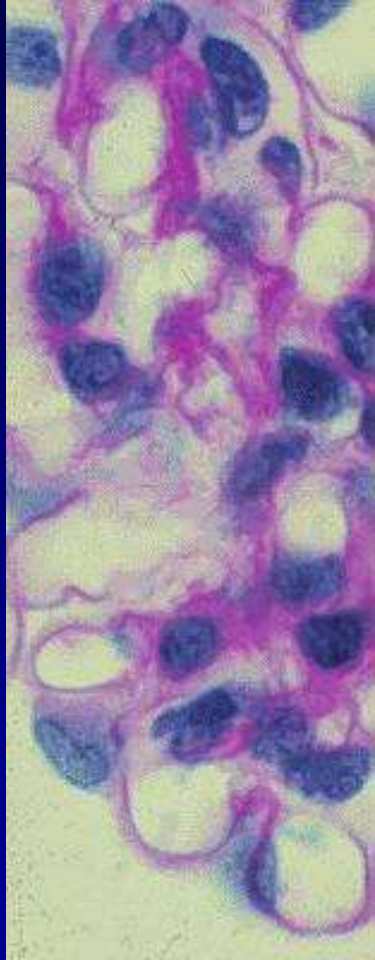- Definition: Entzündungen der Glomerula
, meist immunologisch bedingt, fast immer beide Nieren sind betroffen !
- Glomerulonephritiden mit Nephrotischem Syndrom:
Proteinurie, Ödeme, Hyperlipidämie, Lipidurie
- Glomerulonephritiden mit Nephritischem Syndrom:
Hämaturie, Ödeme, Hypertonie, eingeschränkte glomeruläre Filtrationsrate
- Glomerulonephritiden mit rapid-progressivem Verlauf:
rascher Verlauf mit Niereninsuffizienz innerhalb von 6 Monaten)





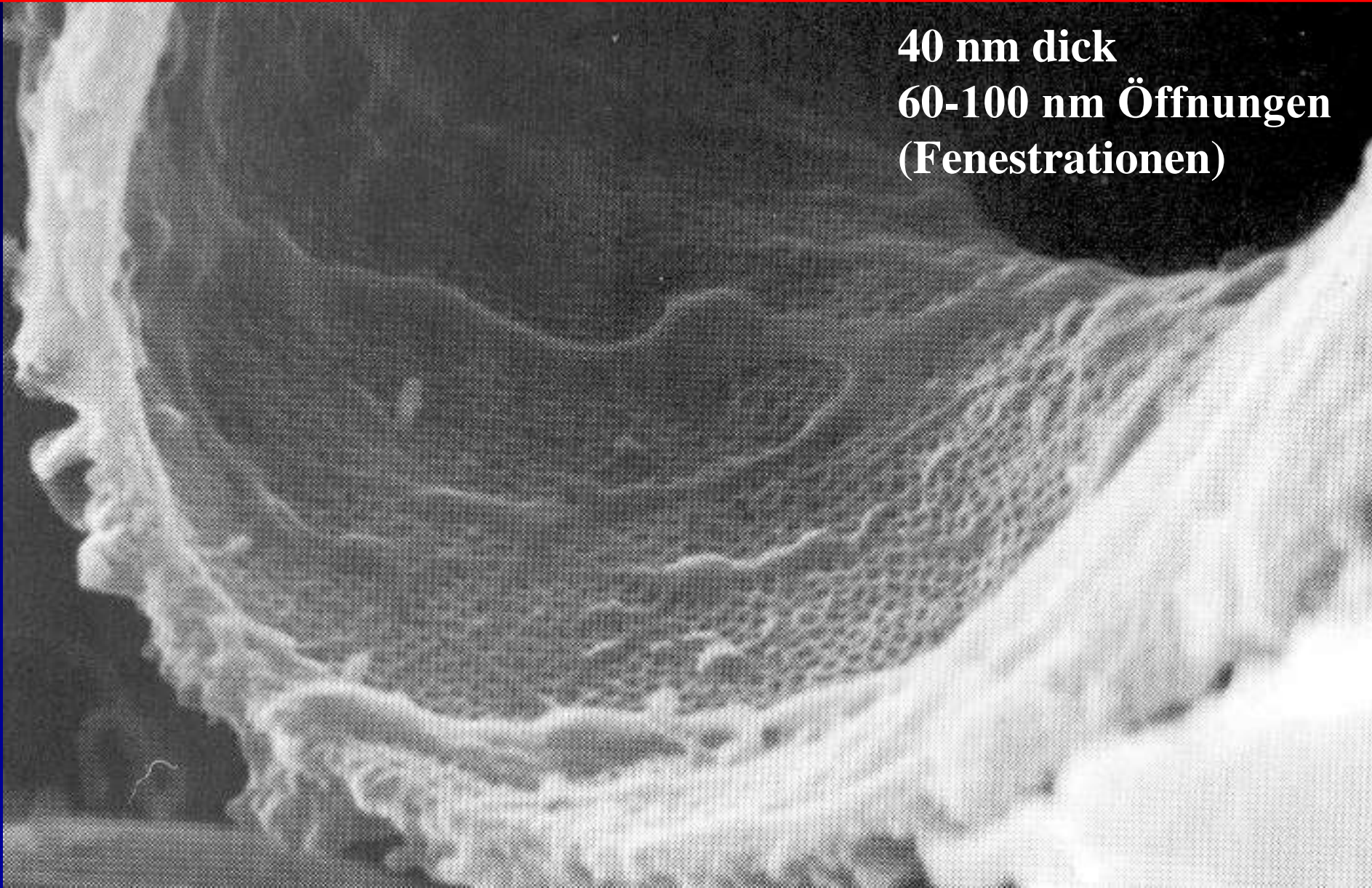
Glomerulus

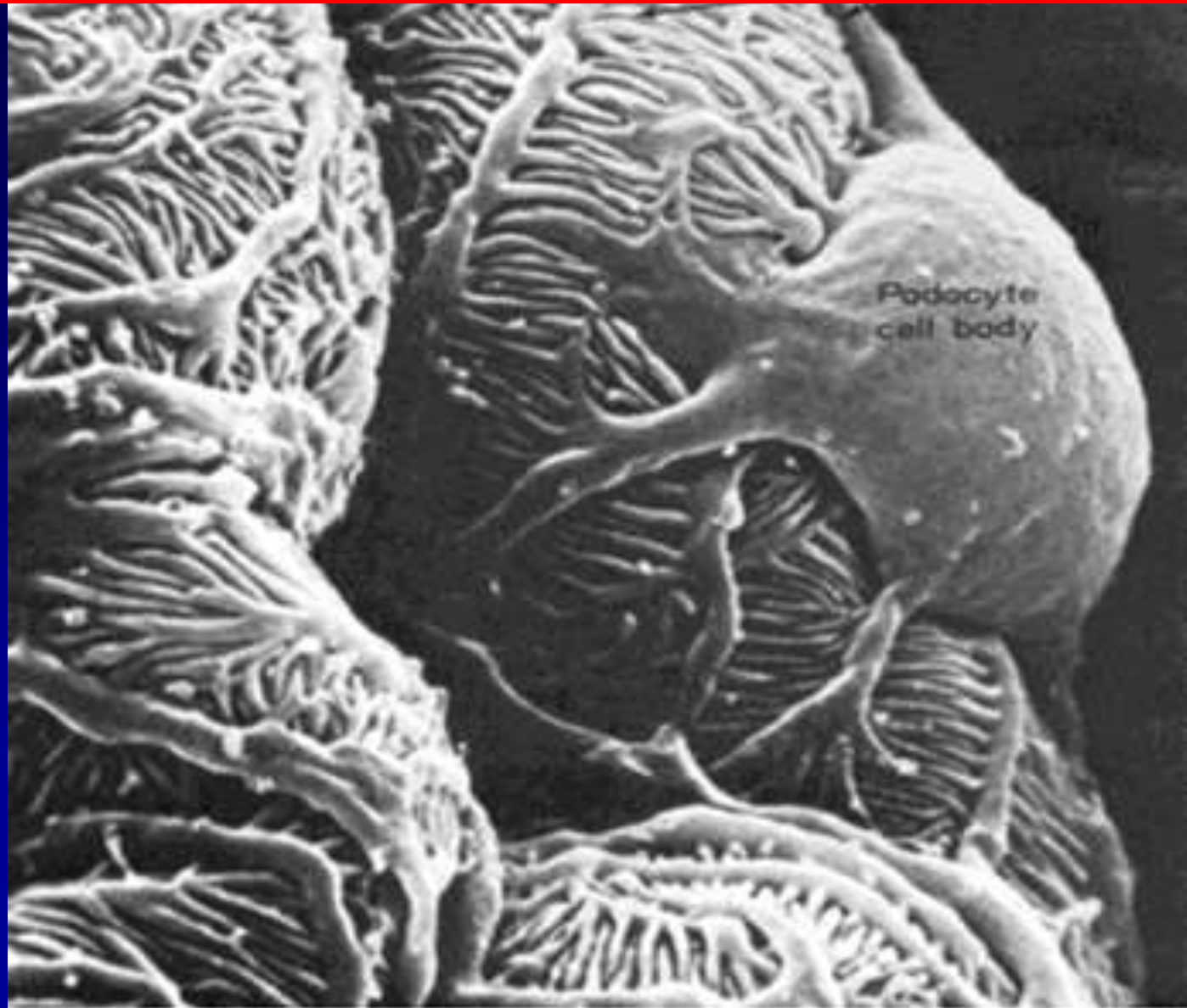
Mesangial Gebiet und kapilläre loop



Scanning EM Bild der glomerularen Kapillaren mit prominente Fenestrations an der endothelialen Zellen)

**40 nm dick
60-100 nm Öffnungen
(Fenestrations)**





Glomerulare Filtration Barrier

US

P

Filtration slits

CL

Glomerulare viszerale
epitheliale Zelle

Glomerular Basal-
membran (3 Schichten)

Glomeruläre
endotheliale Zelle

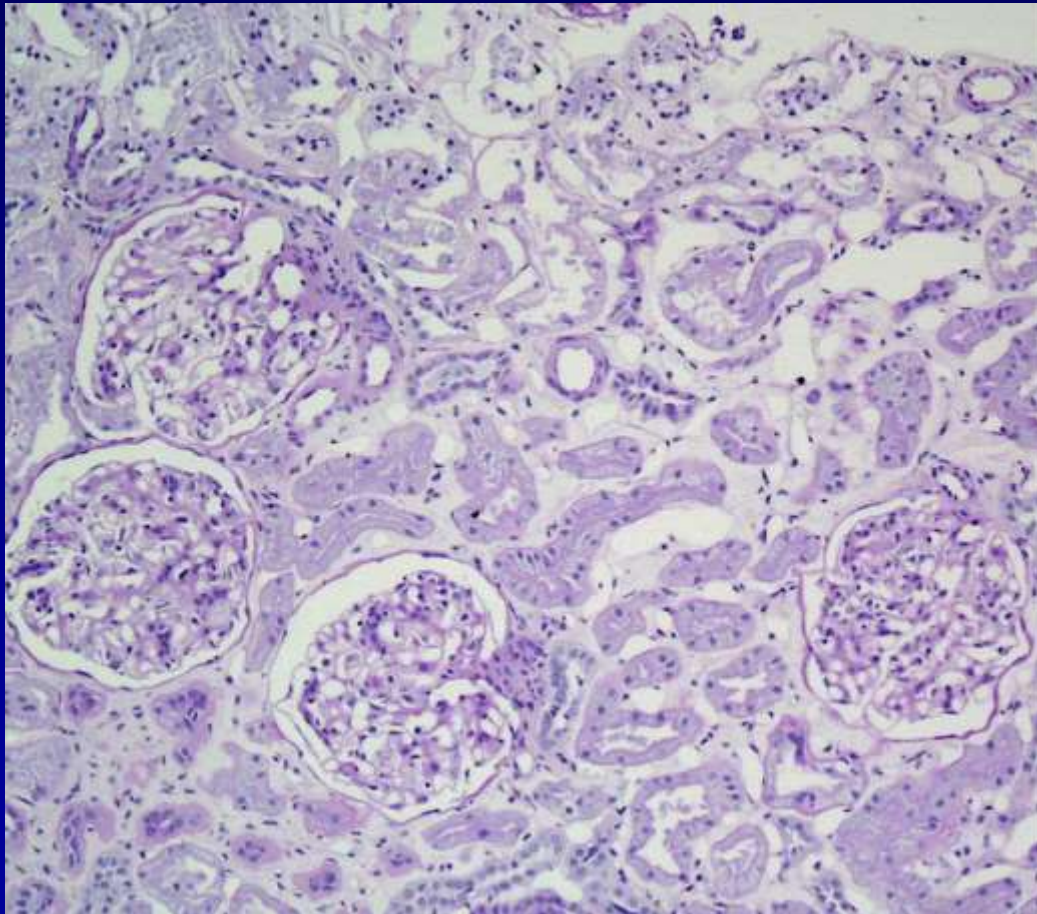
Funktion:

1. Grösse selektive Barrier
2. Ladung selektive Barrier
3. Form selektive Barrier

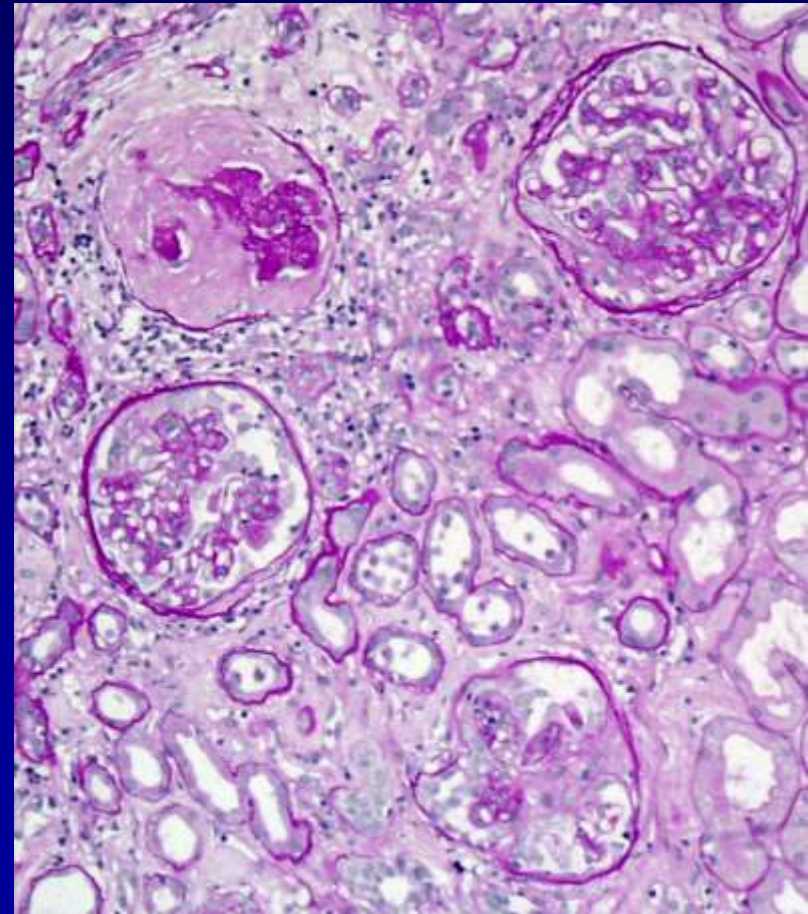
Wichtige Terminologie

Diffuse: Krankheit

Bezieht sich auf die Mehrheit
der (>75%) der Glomeruli



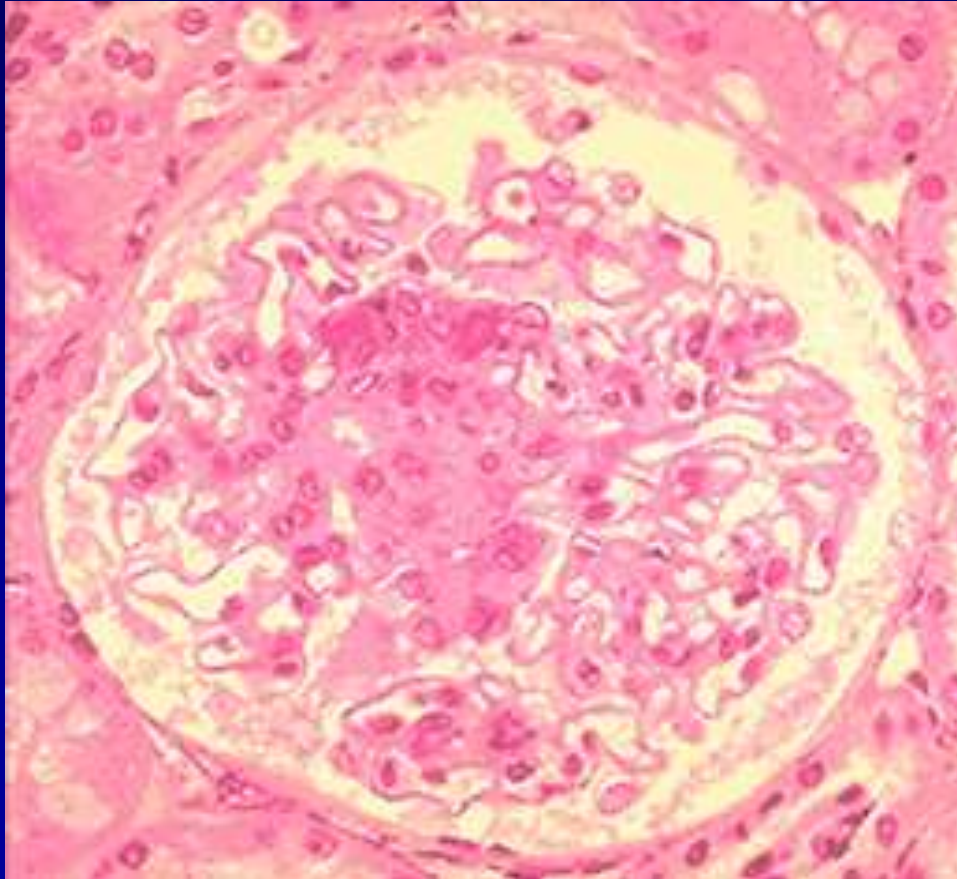
Fokale: <75% der
Glomeruli sind involviert



Wichtige Terminologie

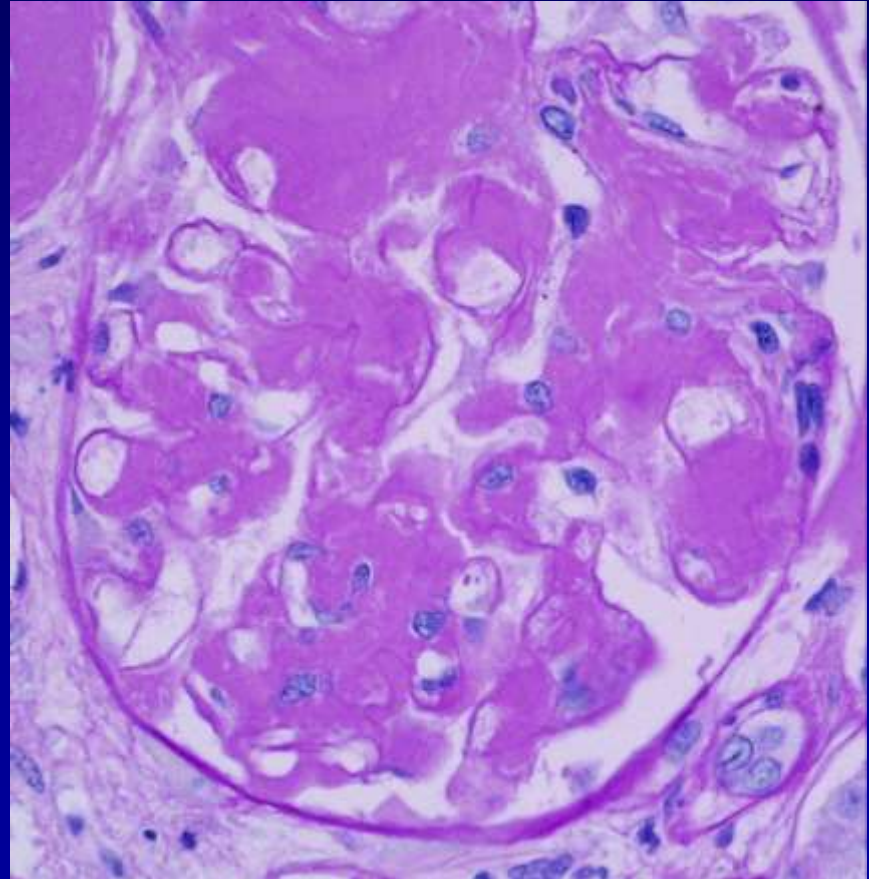
Segmental:

Prozess bezieht sich nur auf einen Teil des Glomerulus



Global:

Prozess bezieht sich auf das ganze Glomerulus



Wichtige Terminologie

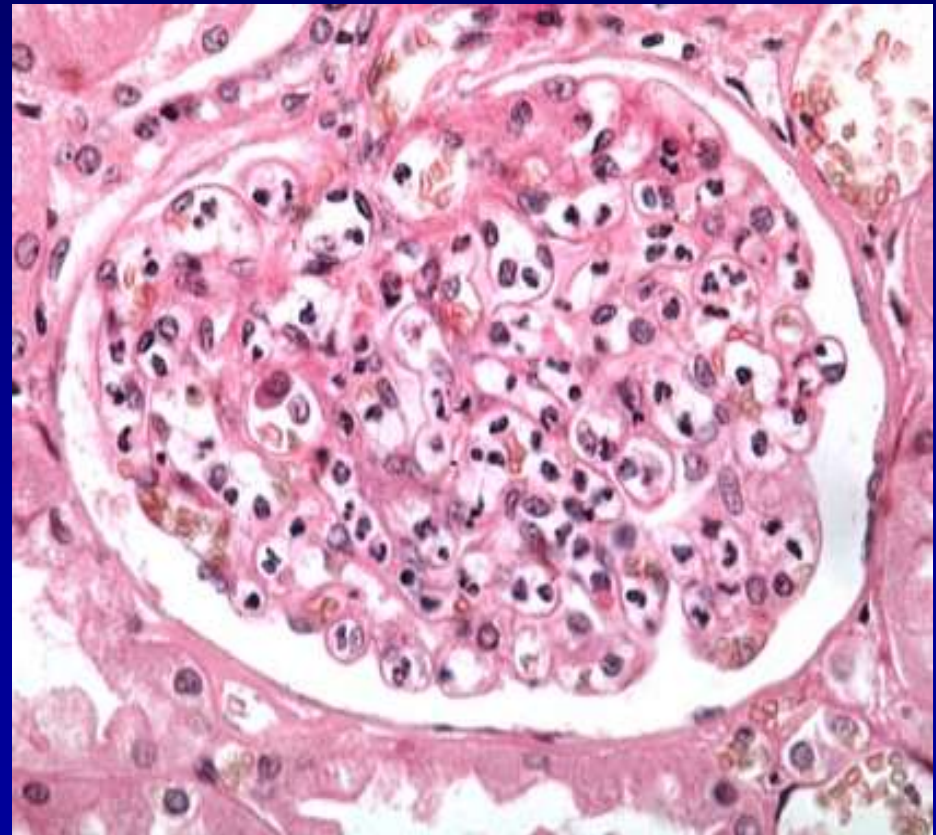
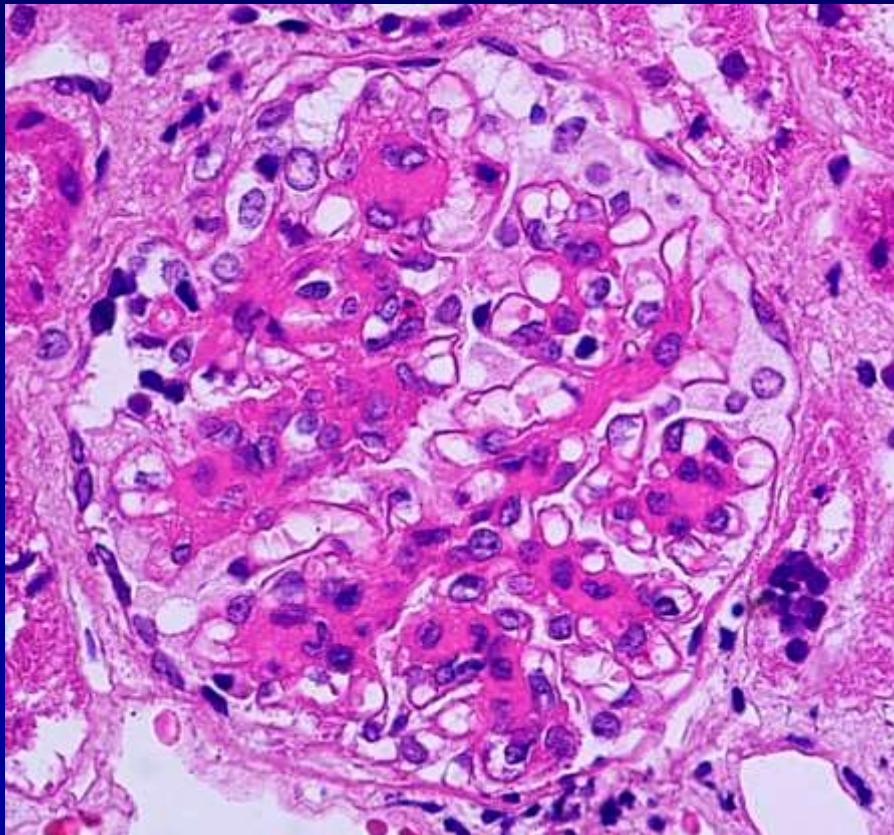
Mehrere Zellen in Glomerulus als normal

Proliferativ:

Bedeutet Proliferation/Vermehrung *in loco* der glomerularen Zellen

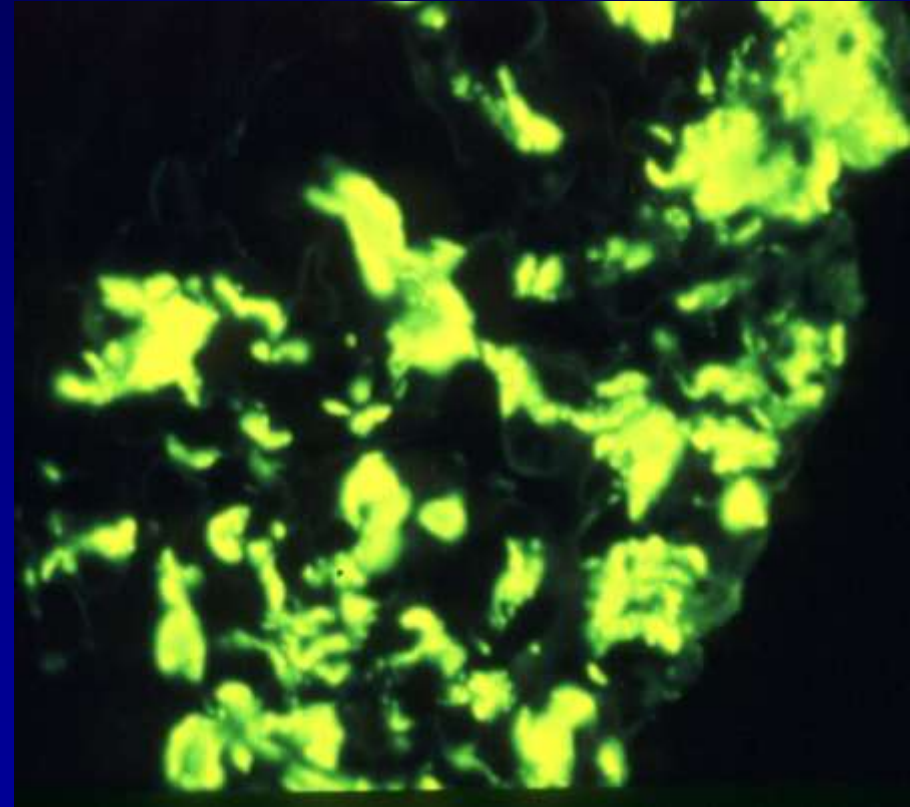
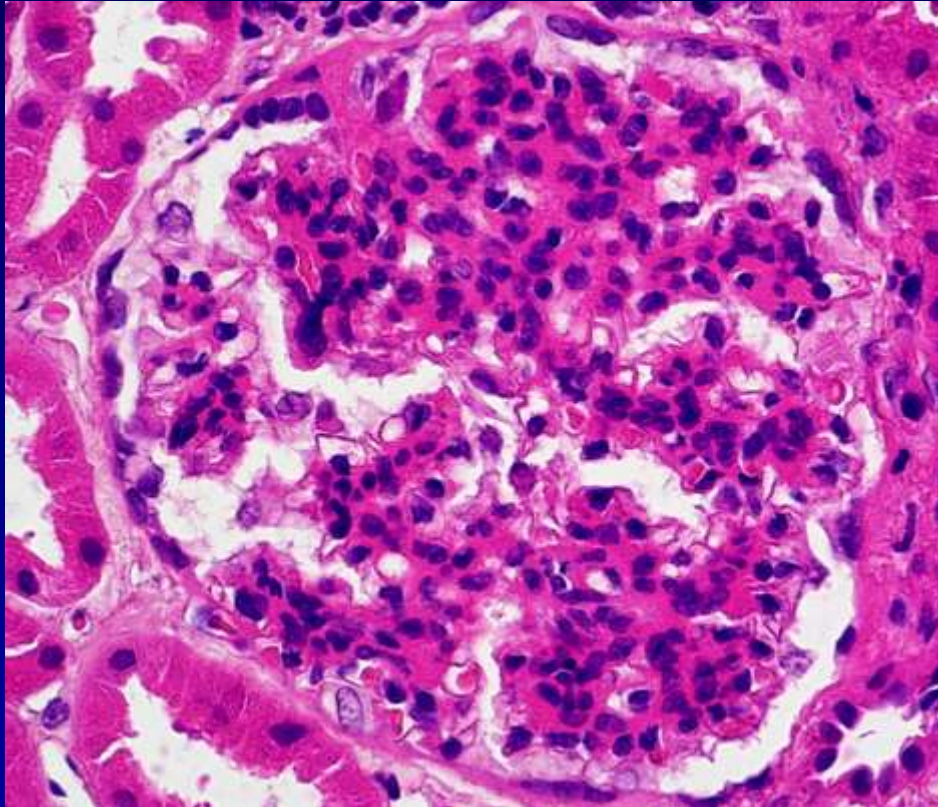
Exsudativ:

Bedeutet Entzündungszellen:
Neutrophile und Monozyten



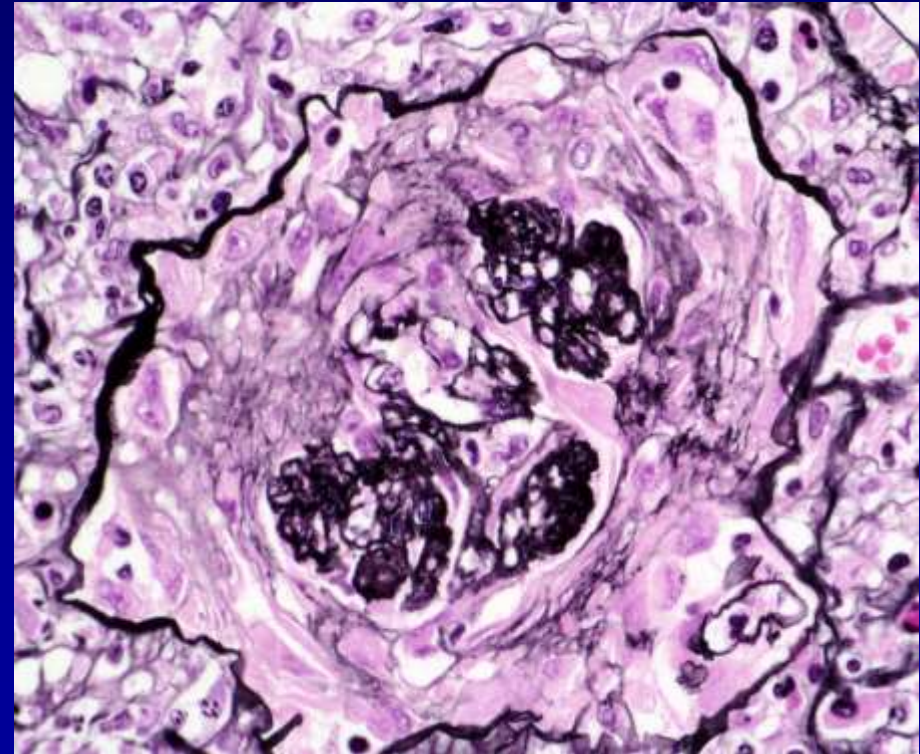
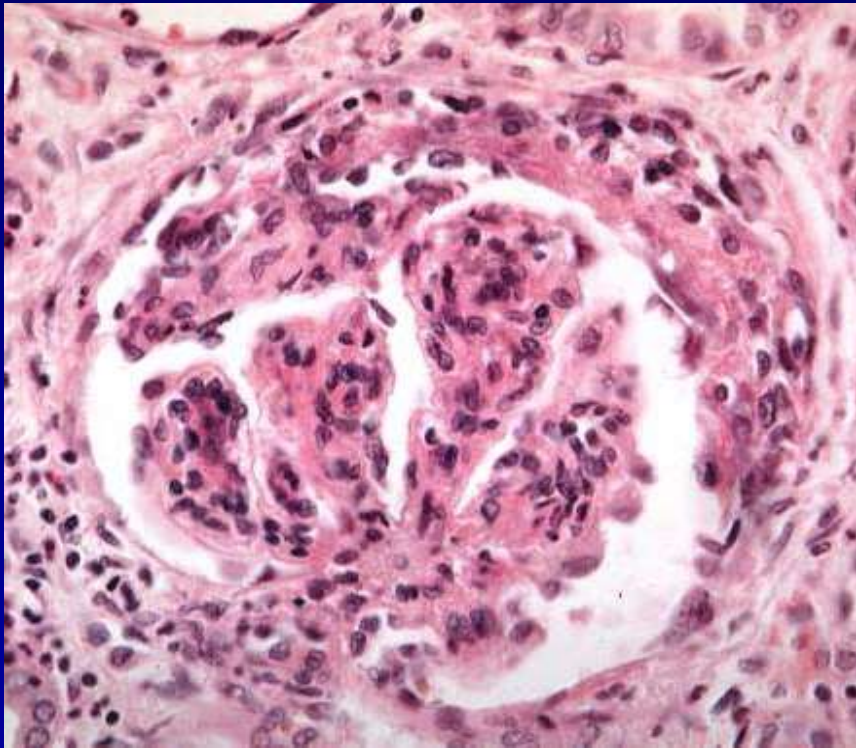
Wichtige Terminologie

Mesangial: Ein Prozess betrifft an der ersten Stelle das Mesangium



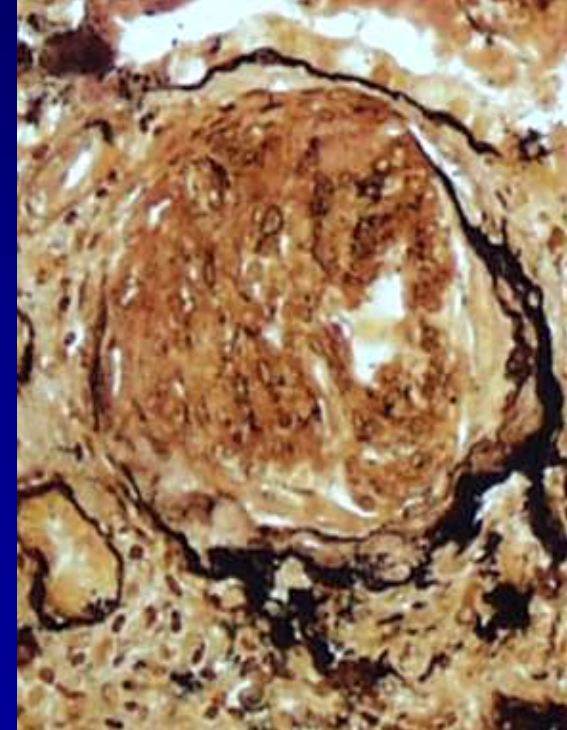
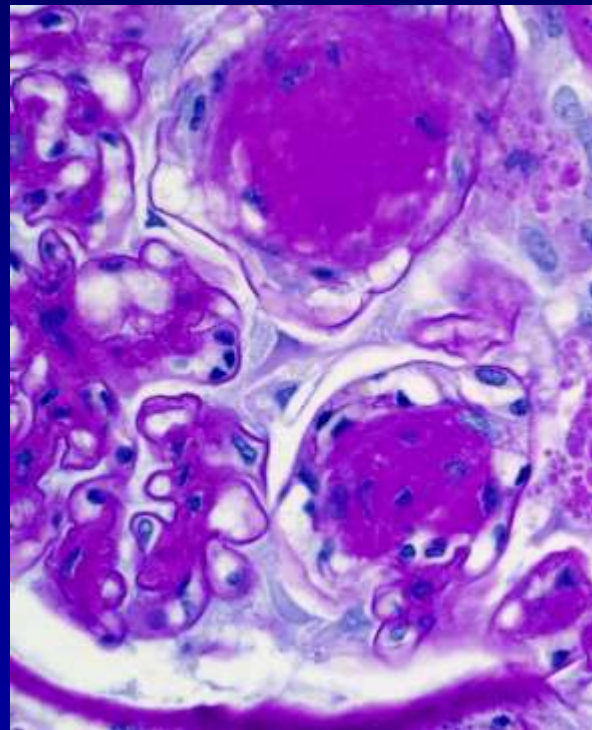
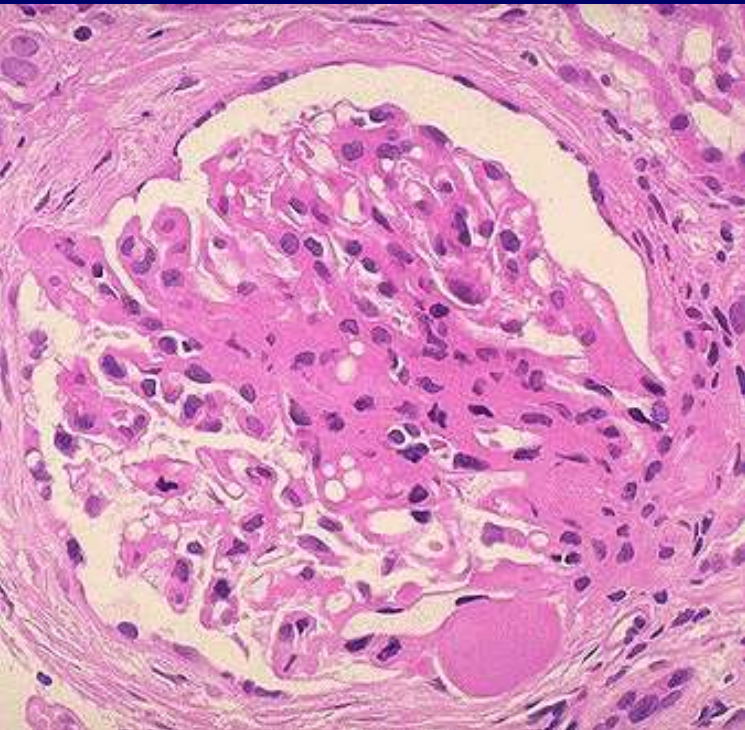
Wichtige Terminologie

Crescent (Halbmond): Eine Lesion gebaut von zellulärer und bindegewebiger Proliferation, die alle Räume der Bowman's Raum ausfüllt.



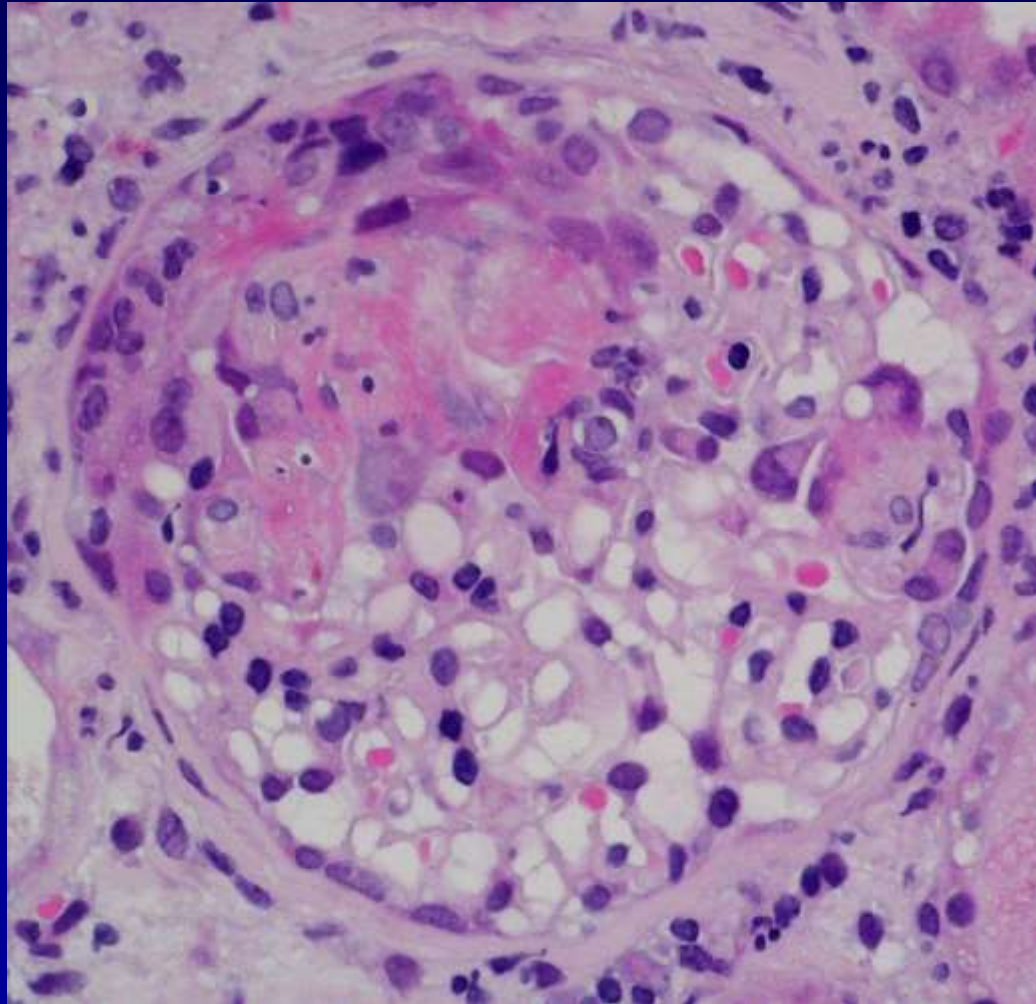
Wichtige Terminologie

Glomerulosklerose: Vernarbung des Glomerulus verursacht von chronischen Prozesse, inklusive vaskuläre Krankheiten.



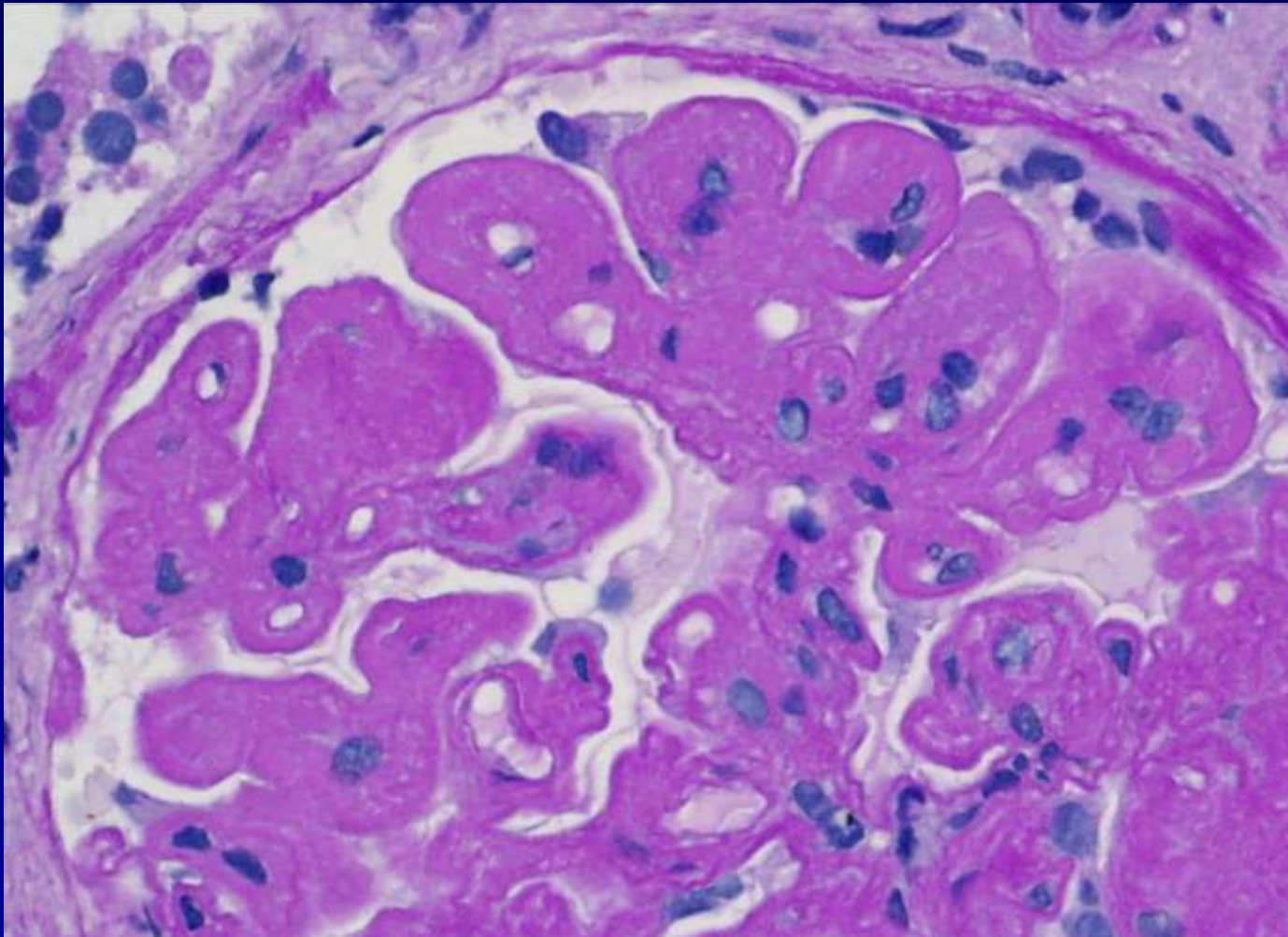
Wichtige Terminologie

Nekrose: Nekrose der Glomerulus verursacht von akuten Prozessen, inklusive vaskulären Krankheiten.



Wichtige Terminologie

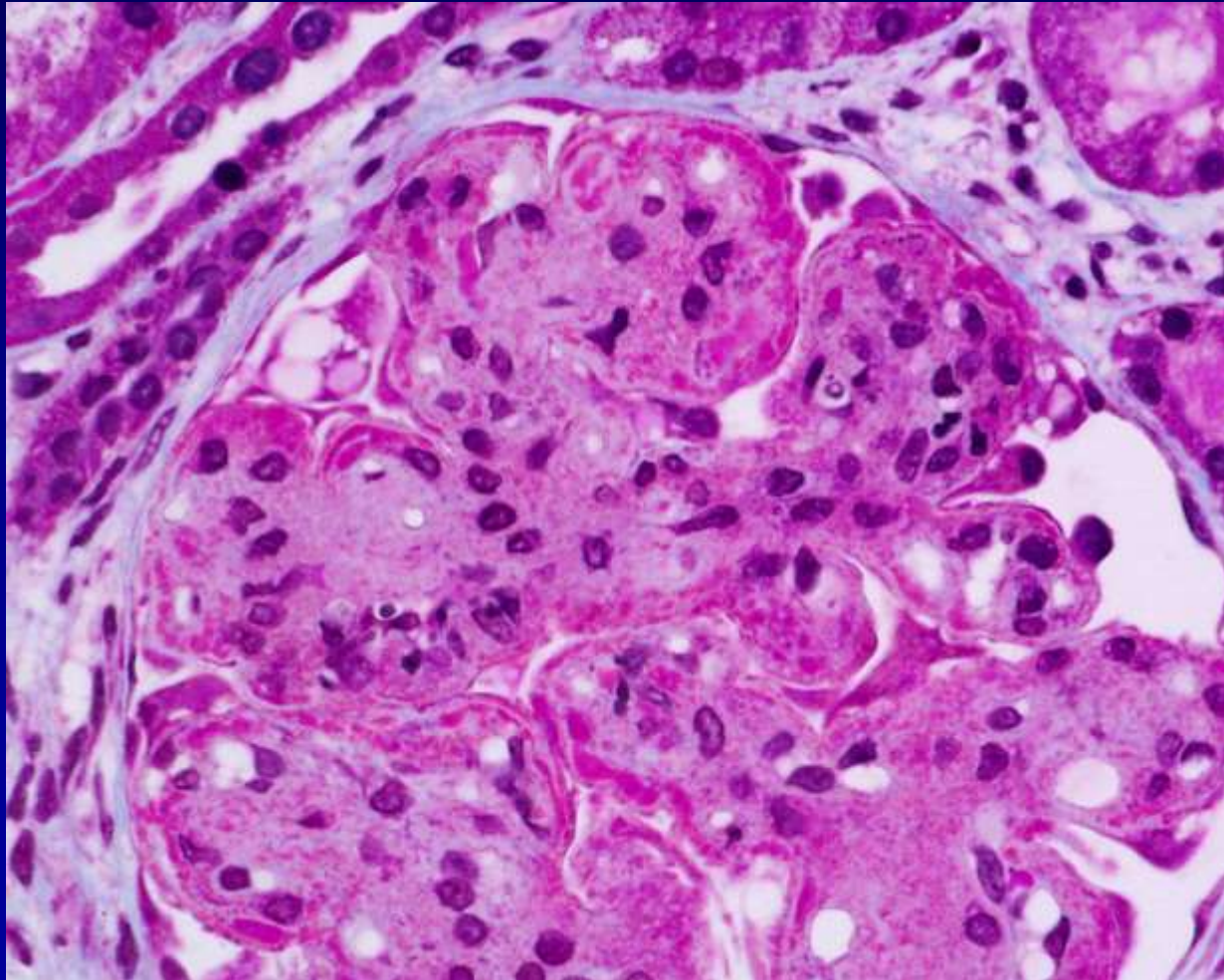
Membranös: Ein Prozess betrifft an erster Stelle das glomeruläre Basalmembran (GBM)



Wichtige Terminologie

Membranoproliferativ:

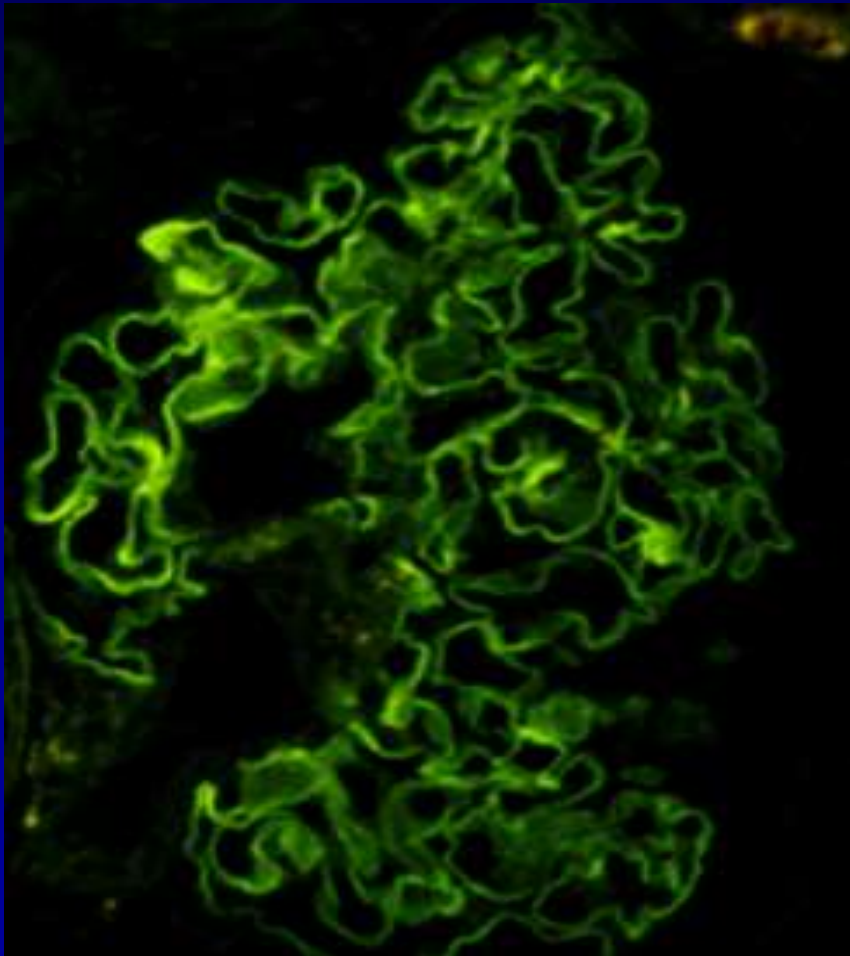
Membranöse Verdickung und zelluläre Proliferation in dem Glomerulus



Wichtige Terminologie

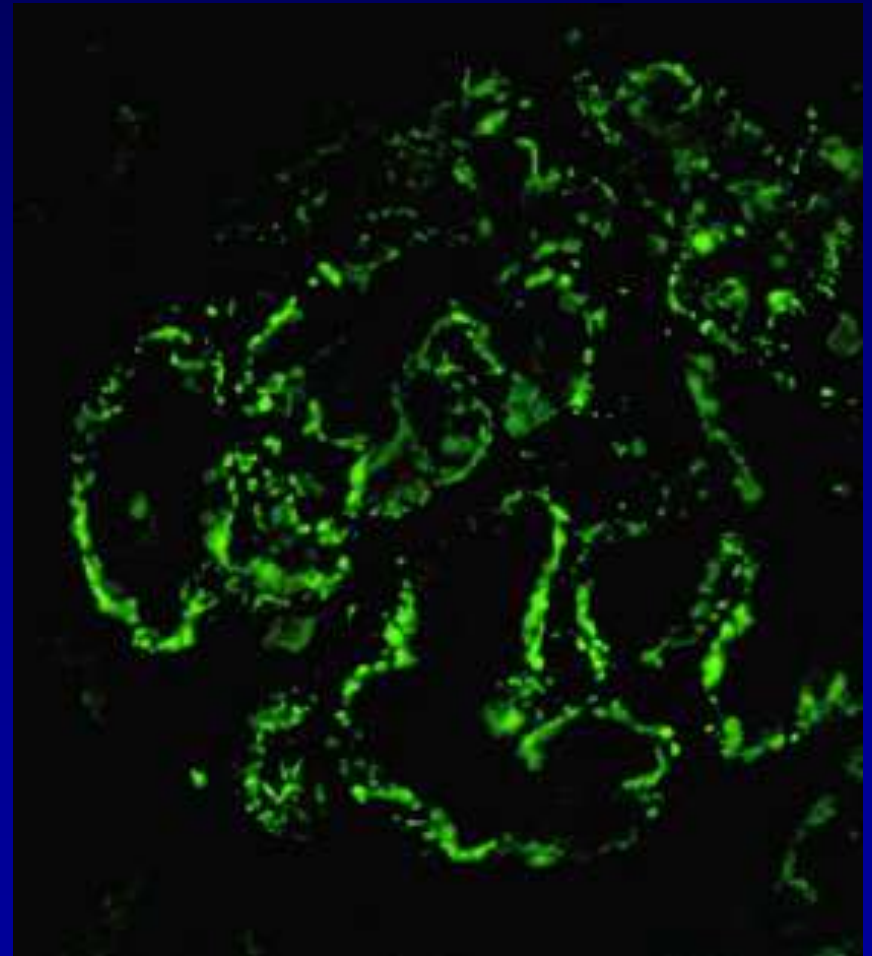
Lineares Muster

Linear IR entlang der
glomerularen kapillaren Wand

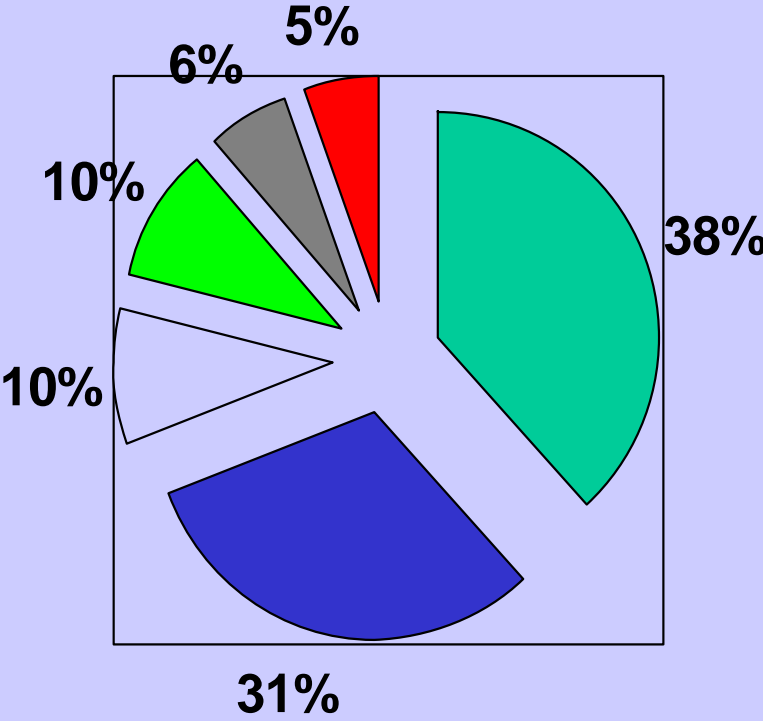


Granuläres Muster

Granulär (IC) IR entlang der GCW
oder in dem Mesangium

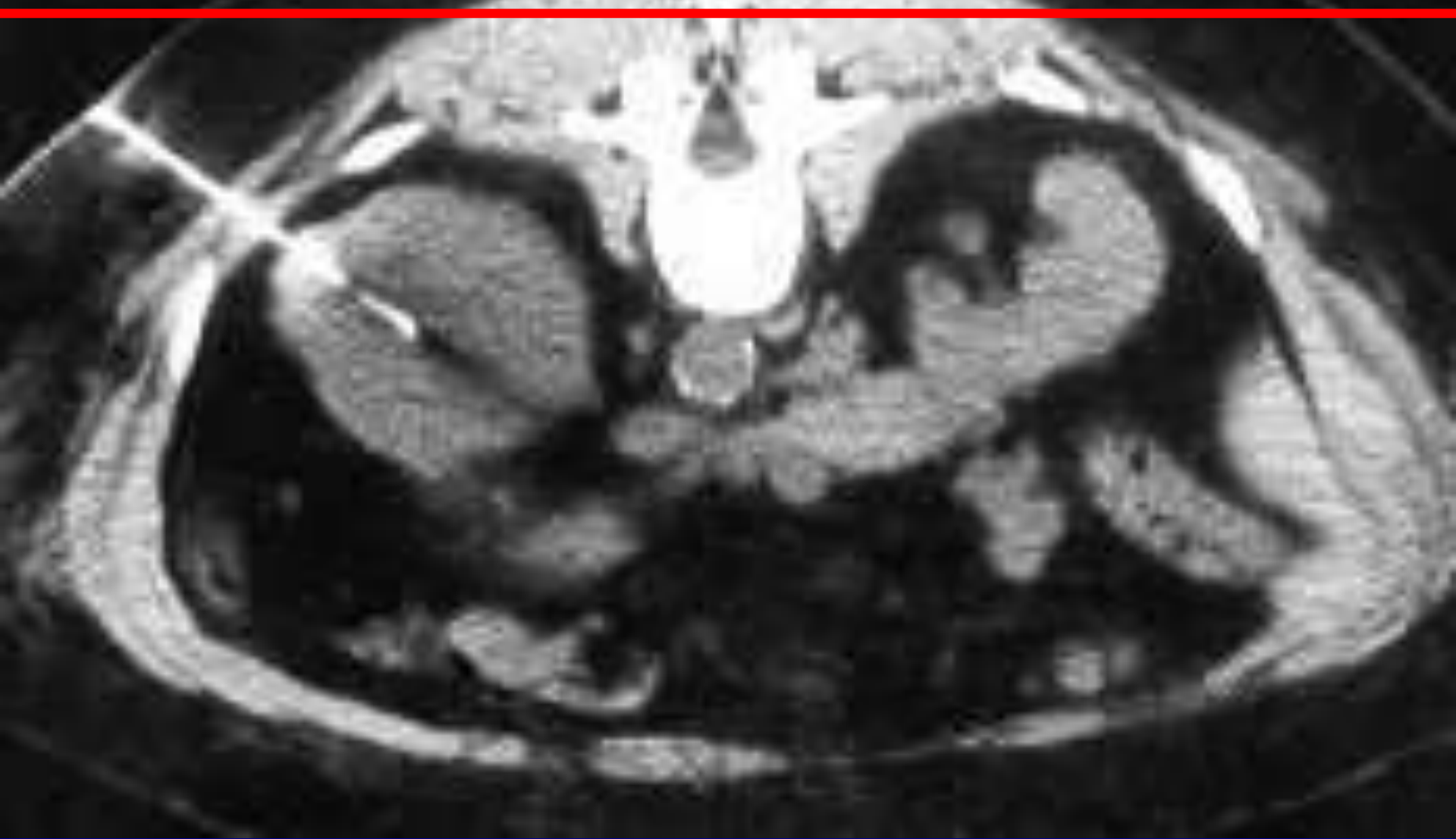

Indikationen für Nierenbiopsie



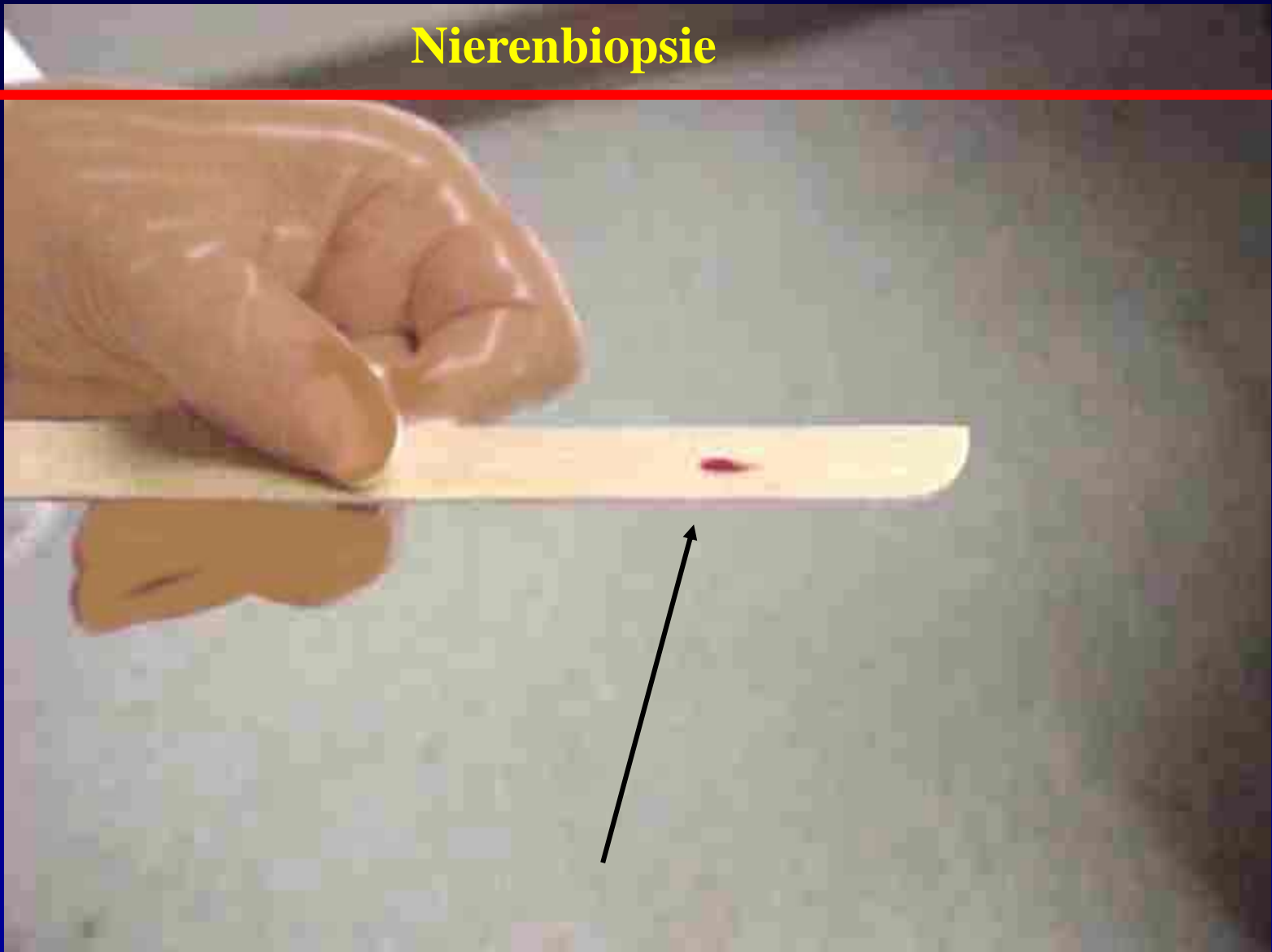
- Proteinurie
- Proteinurie und Hematurie
- Akute Niereninsuffizienz
- SLE
- CRF
- Hematuria

Nierenbiopsie



CT Scan zeigt die Position der Biopsie-Nadel in der Niere

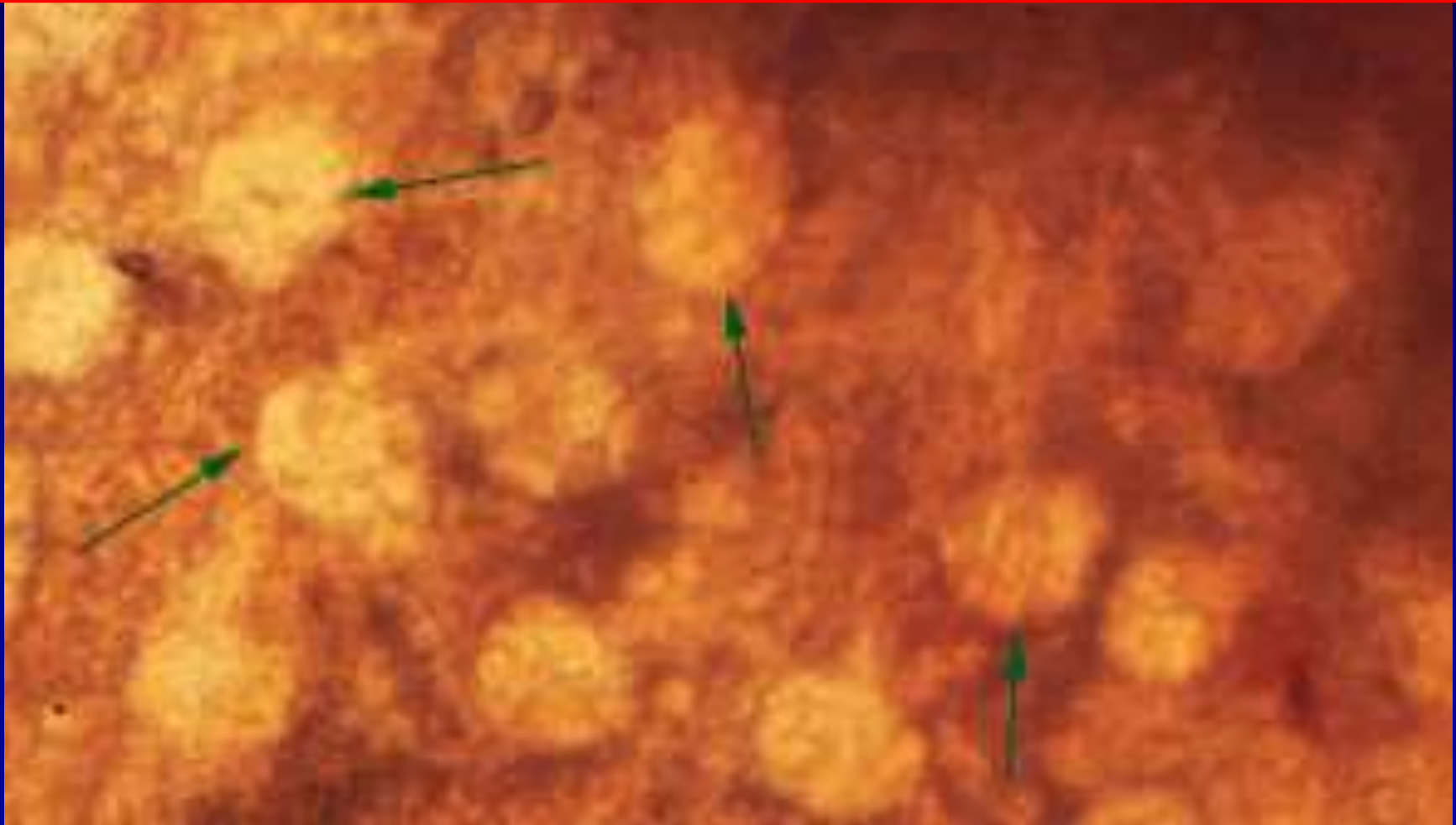
Nierenbiopsie



Bioptat

Nierenbiopsien sollen bei dem Zuschnitt in drei Teilen in der folgenden Reihe der Priorität aufgeteilt werden:

- 1. Für Licht-Mikroskopie** (grösster Teil, mehr als >20 Glomeruli)
- 2. Immunofluoreszenz** (>5 Glomeruli)
- 3. Elektron-Mikroskopie** (>2 Glomeruli)



Klassifikation der glomeruläre Krankheiten

I. Primäre glomeruläre Krankheiten

1. Minimal change nephrotisches Syndrom

2. Membranöse Glomerulonephritis

3. Membranoproliferative GN

4. Fokale Segmentale Glomerulosclerosis

5. Mesangioproliferative GN

- IgA Nephritis

- Henoch-Schönlein Purpura (?)

- Non-IgA Nephritis

6. Crescent GN

- Idiopathische RPGN

- Goodpasture's syndrome

- ANCA-associated RPGN

GLOMERULONEPHRITIS

- Glomerulonephritiden mit Nephrotischem Syndrom:
Proteinurie, Ödeme, Hyperlipidämie, Lipidurie
ABER NICHTentzündliche Glomerulopathien wie
Glomerulosklerose Kimmelstiel-Wilson und renale
Amyloidose verursachen ebenfalls ein nephrotisches
Syndrom !!!

Minimal-change-GN (Lipoidnephrose)

Membranöse GN (perimembranöse = epimembranöse GN)

Membranoproliferative GN (mesangiokapilläre GN)

Minimal-change-Glomerulonephritis

(2-5 J.)

- Lipoidnephrose ! T-Zell assoziierte Autoimmunreaktion

REDUKTION DER PODOZYTENFÜSSCHENZAHL !!!

Elektronmikroskopie !

Selektive Proteinurie: Albuminurie

Tubulusepithelzellen: Resorption und Abbau des Albumines ⇒ Überforderung der Epithelzellen:

fettvakuolenartige Überladung der Tubulusepithelzellen:

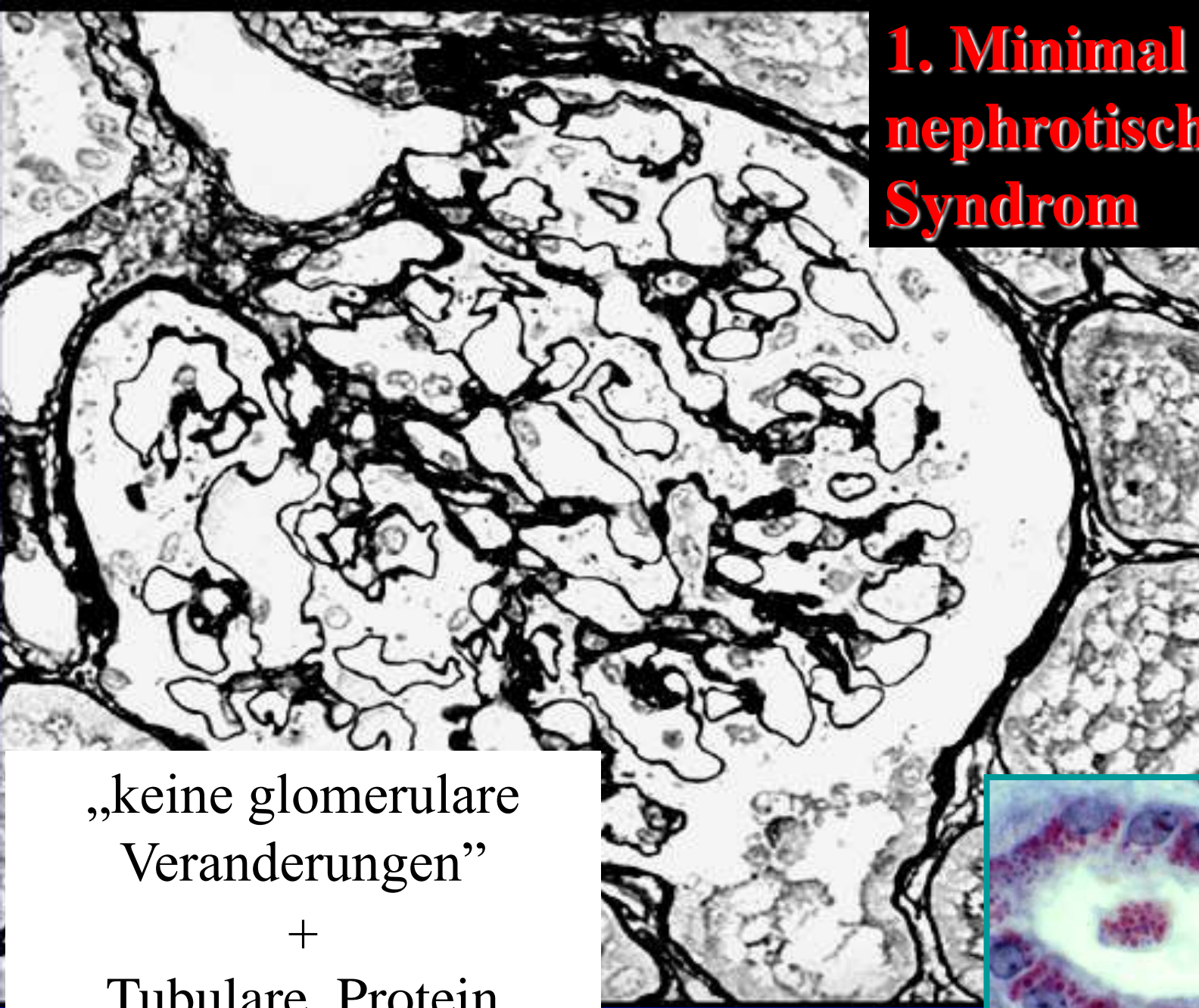
Lipoidnephrose !

Glomeruli sind lichtmikroskopisch unauffällig oder weisen geringe Mesangiumproliferationen vor: Minimal Change

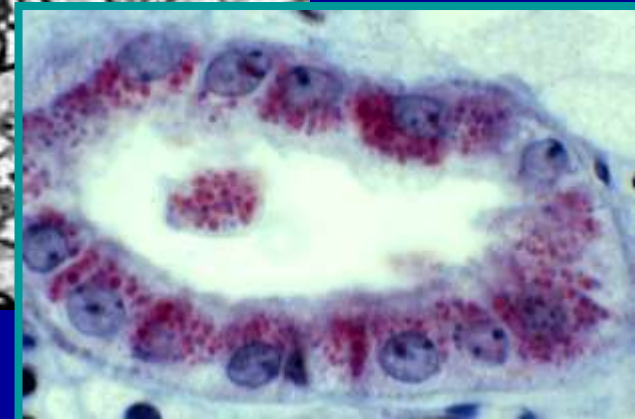Heilung: spontan o. Glukokortikoide o. bei Rezidiven:

Zytostatika

1. Minimal change nephrotisches Syndrom

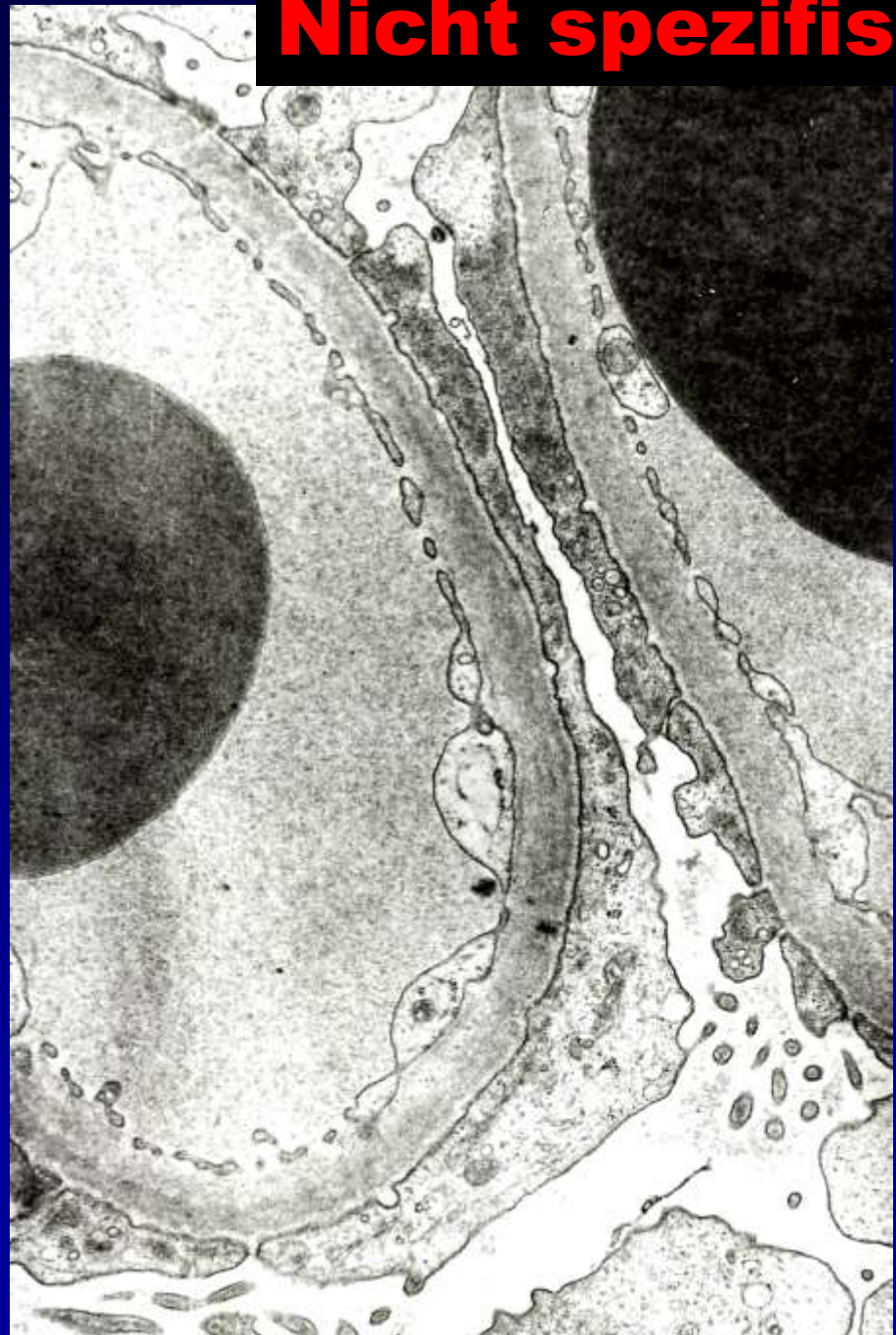
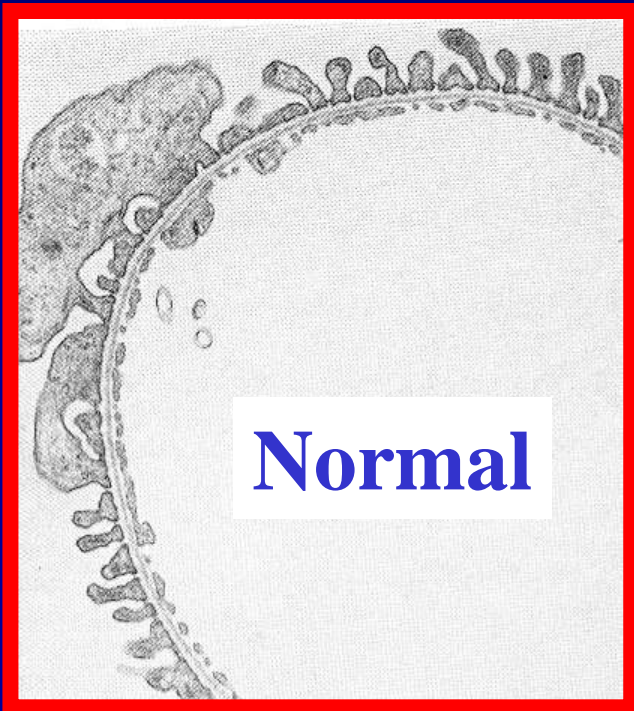


„keine glomerulare
Veränderungen“
+
Tubulare Protein
Tröpfchen



1. Minimal change Nephrotisches Syndrom

Nicht spezifisch !



Membranöse GN (30-40 J.)

• perimembranöse, epimembranöse GN **zirkulierende Antigen – Antikörper Komplexen nach Entzündungen (z.B. Hepatitis) o. nach Therapie mit Penicillinamin**

Stadium I.: AG-AK Komplexen an der Basalmembranaussenseite - subepithelial, in EM: unter der Podozytenfüßchen

Stadium II.: **Frühstadium: zwischen Immunkomplexen reaktive Verdickung der Basalmembran: „spikes“**

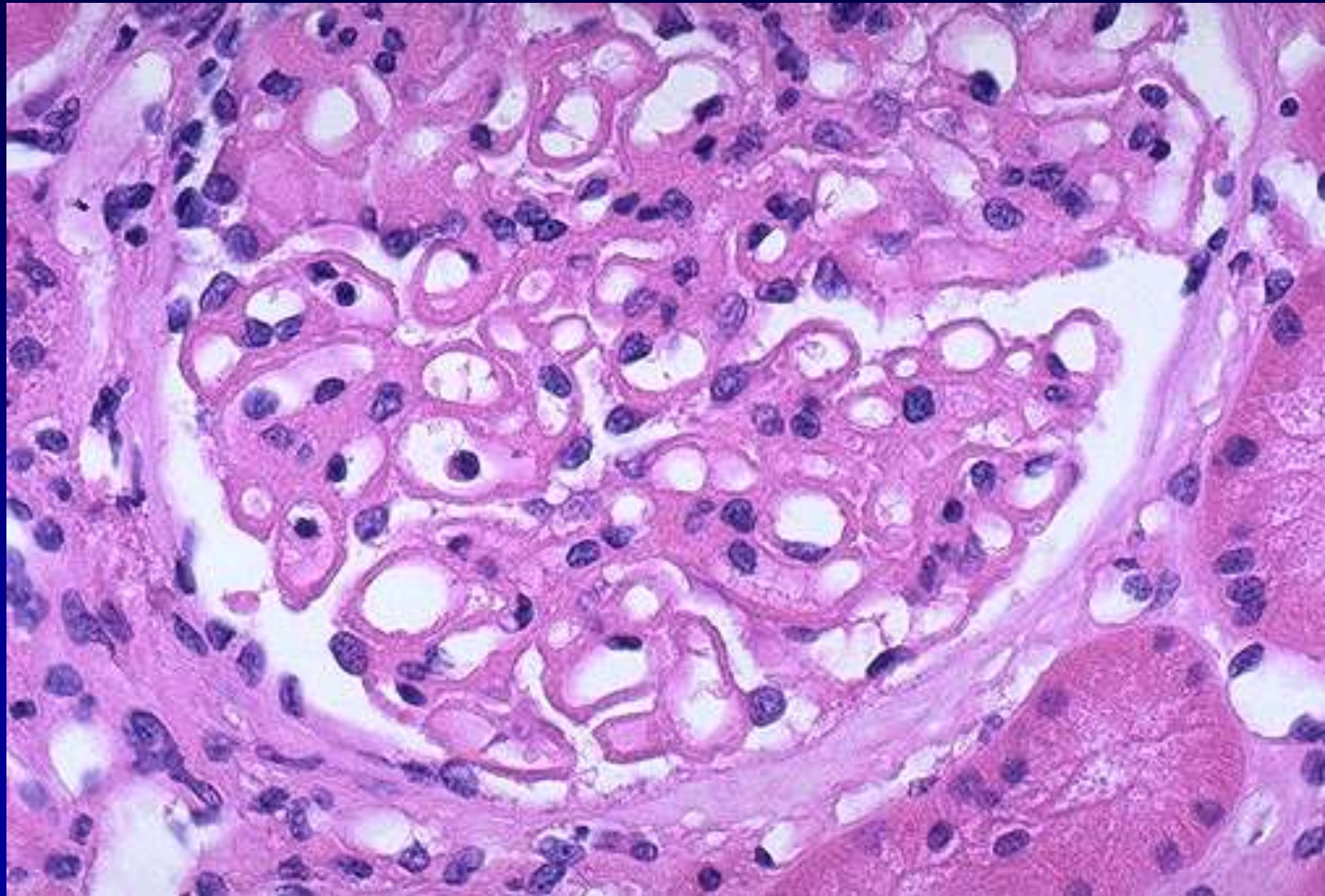
Stadium III.: **Spätstadium: Basalmembran wächst die Immunkomplexe herum. BM ist verdickt, PAS positiv und blasig vakuolig aufgelockert in der Lichtmikroskopie.**

Stadium IV.: **AG-AK Komplexen verschwinden im Fall einer Abheilung**

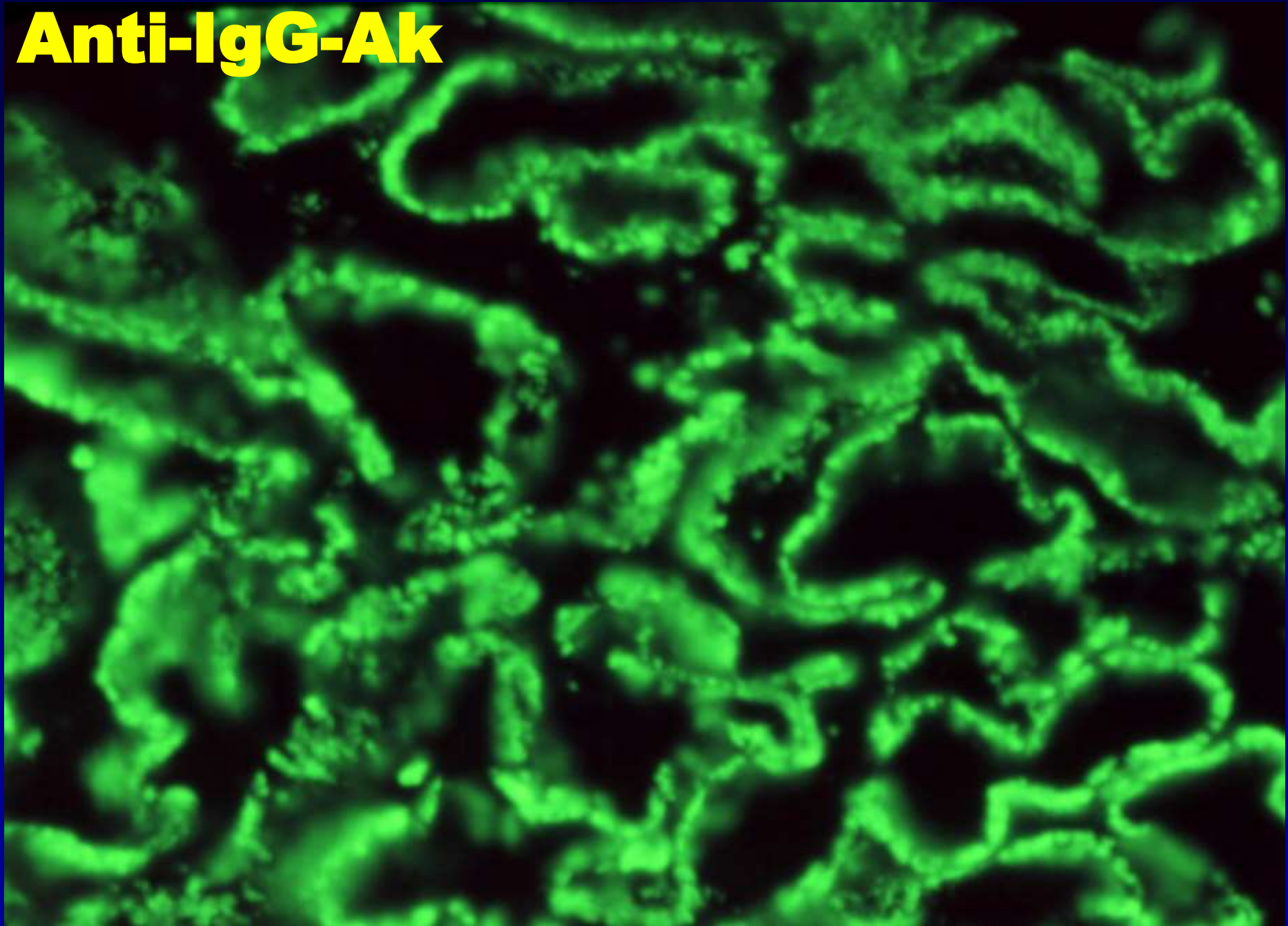
Stadium V.: **Es kann zur Verödung der Glomerula kommen**

Th: Entzug des toxischen (AG-AK Komplexen) Agenten, Th. sollte möglicherweise bevor Stadium III. angefangen sein.

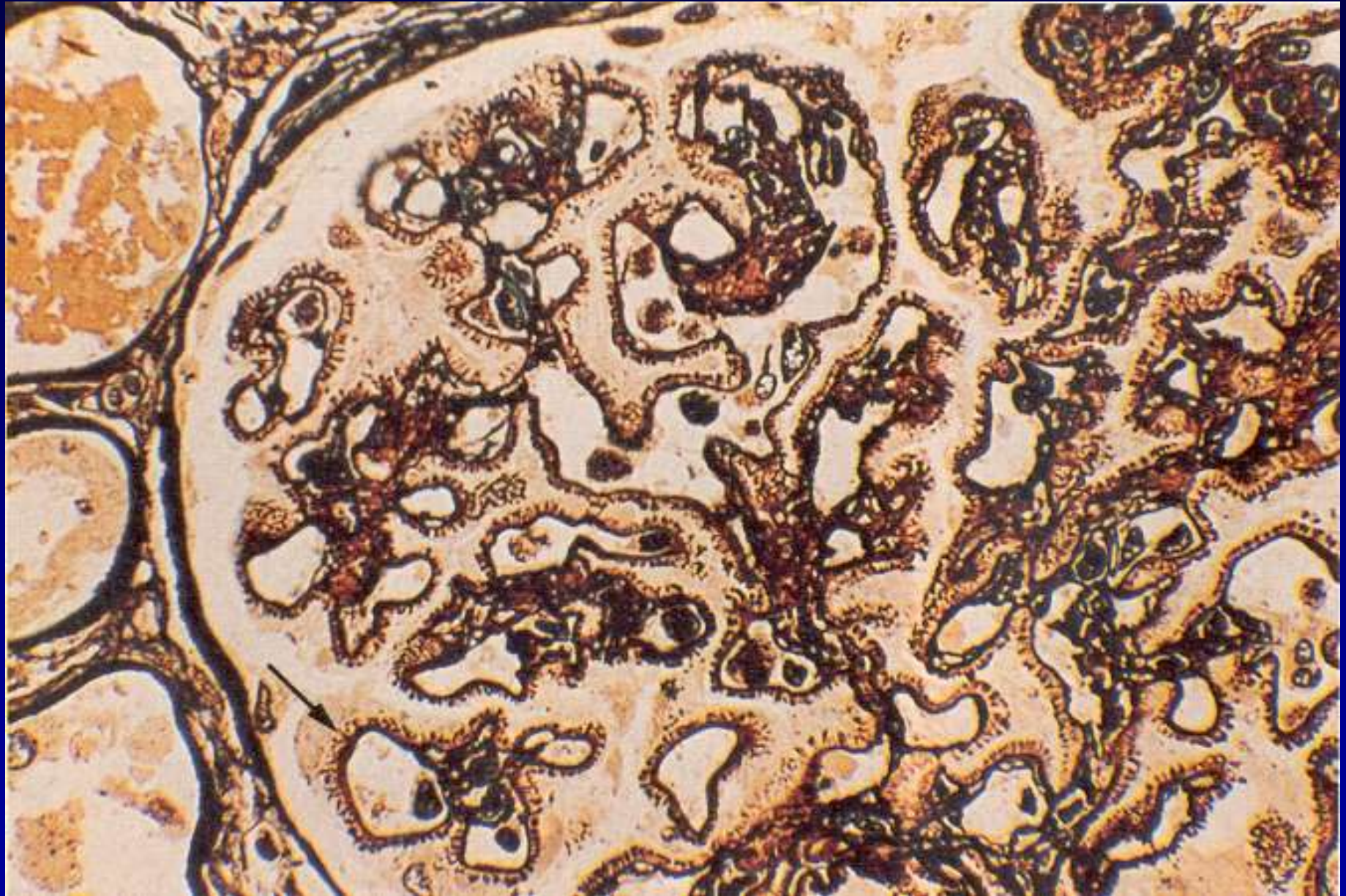
Membranöse Glomerulonephritis



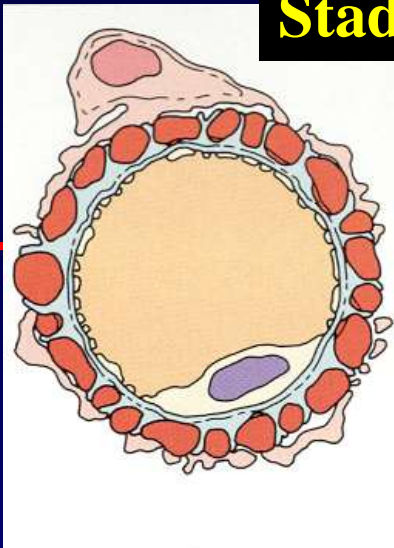
Anti-IgG-Ak



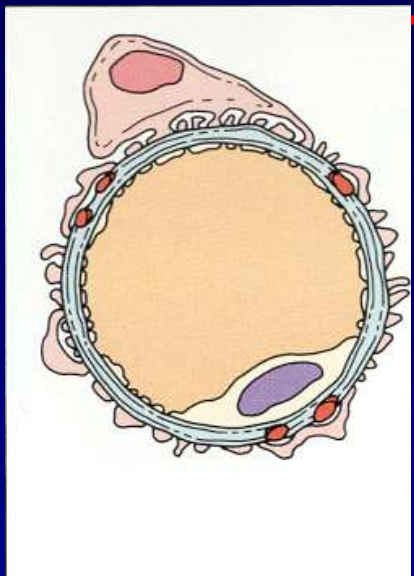
MGN II St. Diffuse spike-Formation, GBM Projektionen



Stadium II

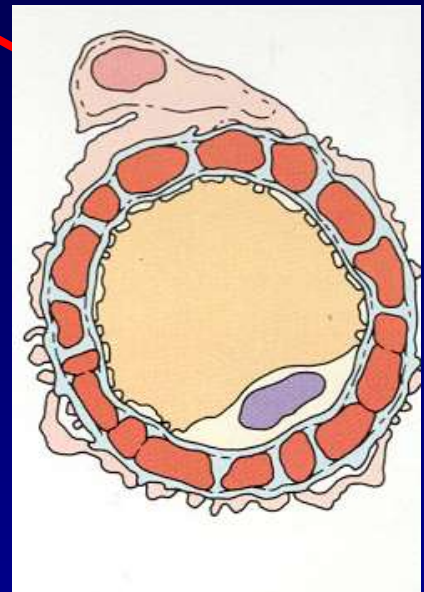


Stadium I

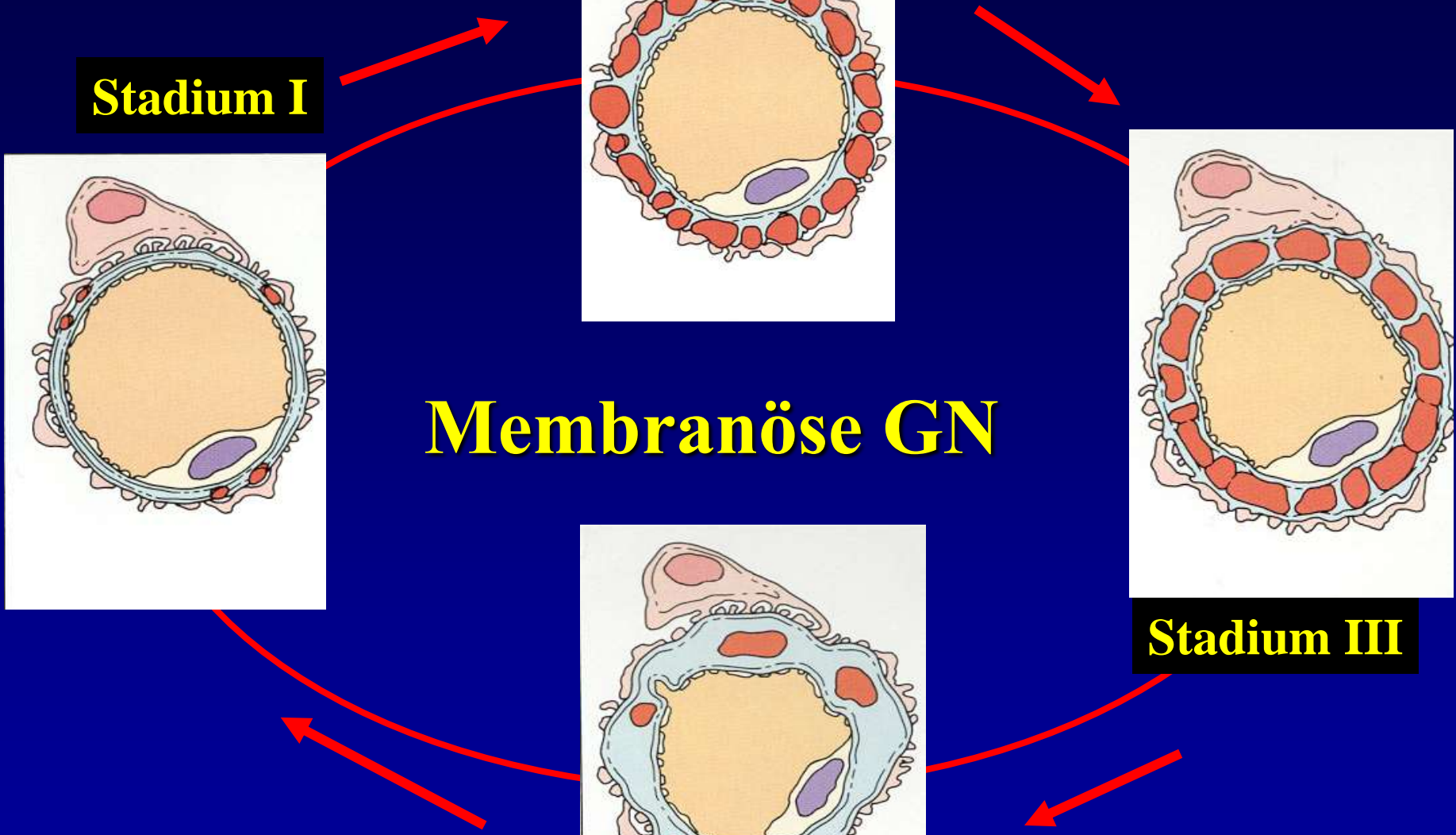
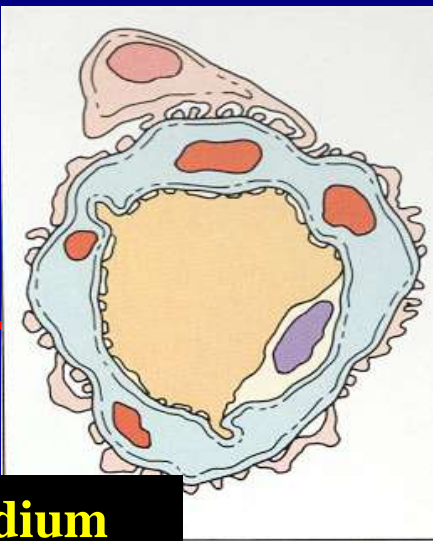


Membranöse GN

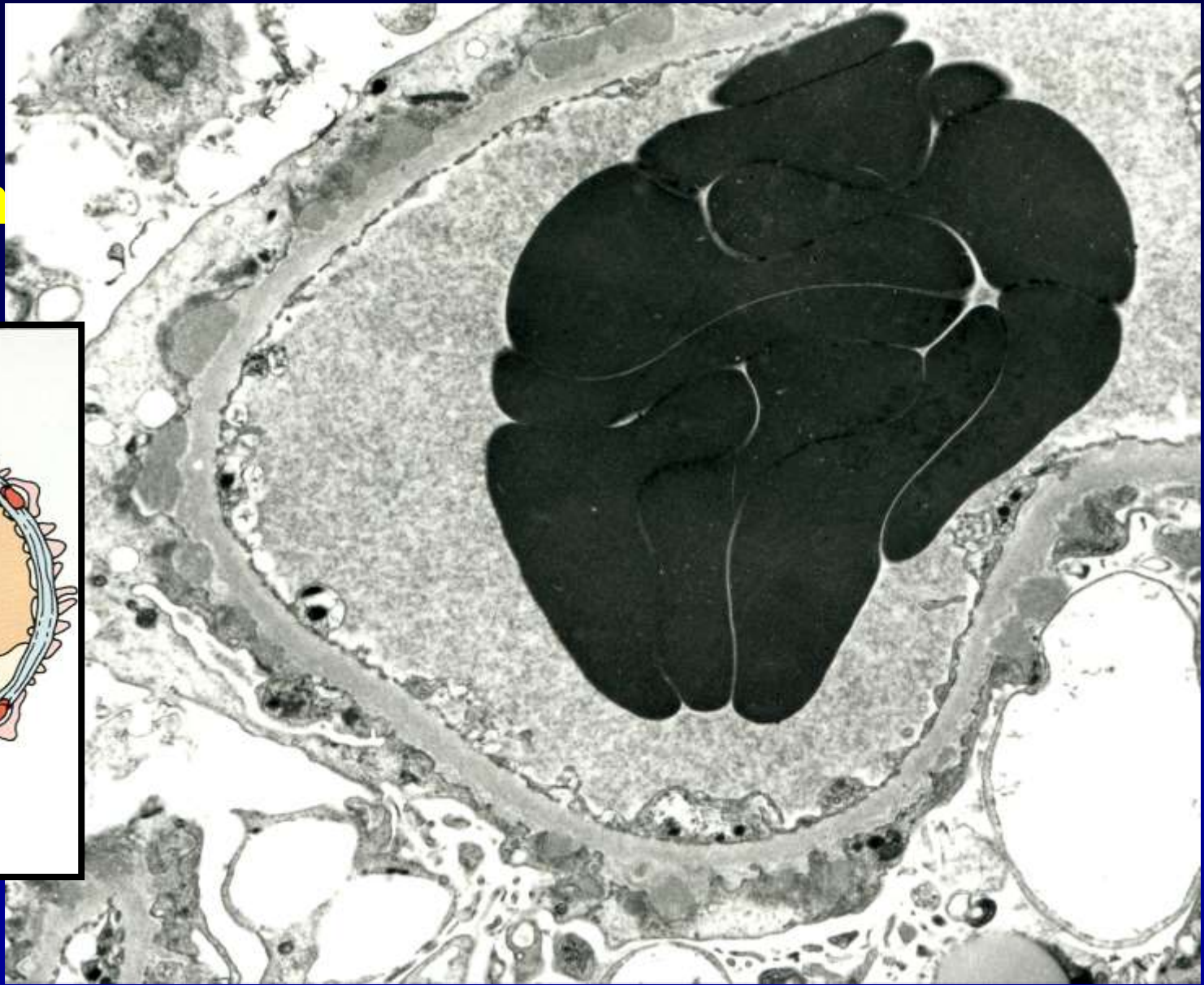
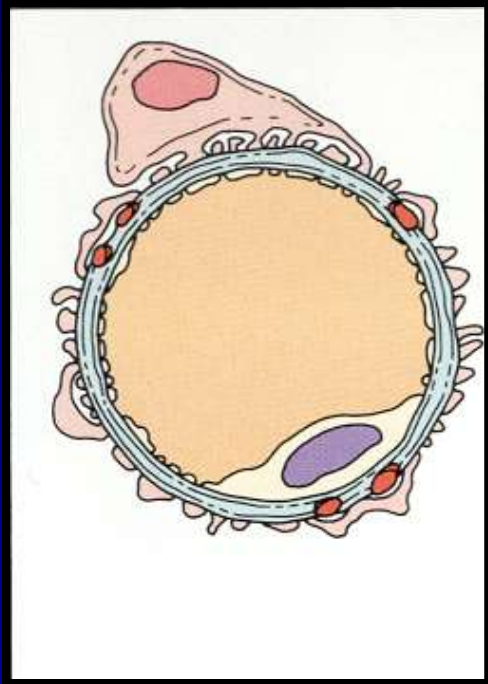
Stadium III



Stadium IV

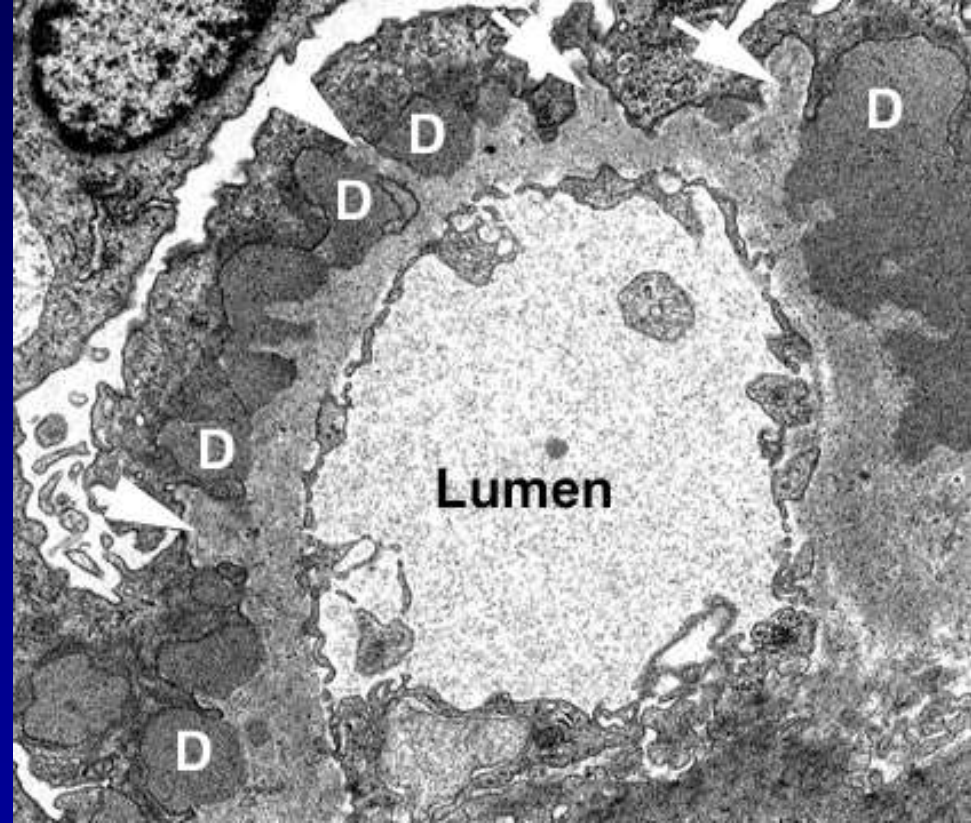
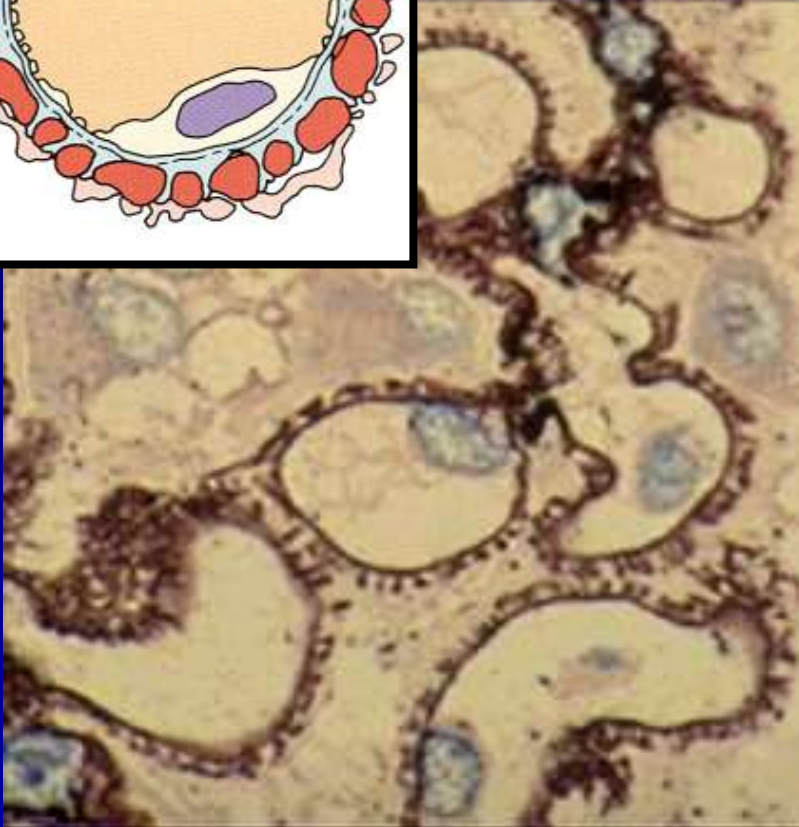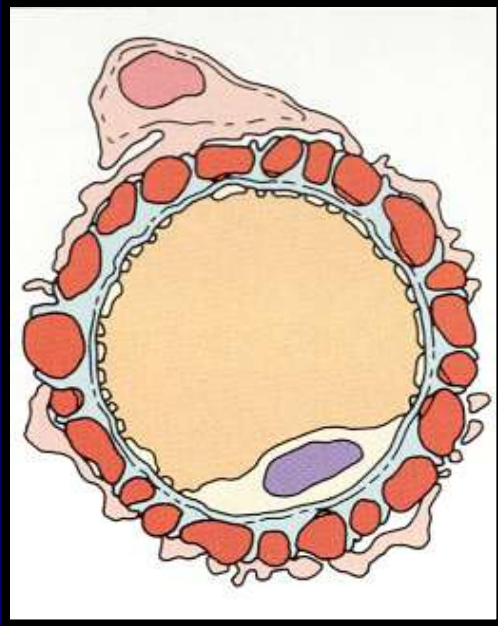


MGN
Stadium
I.



Subepitheliale elektron dense Depositen.

MGN Stadium II.

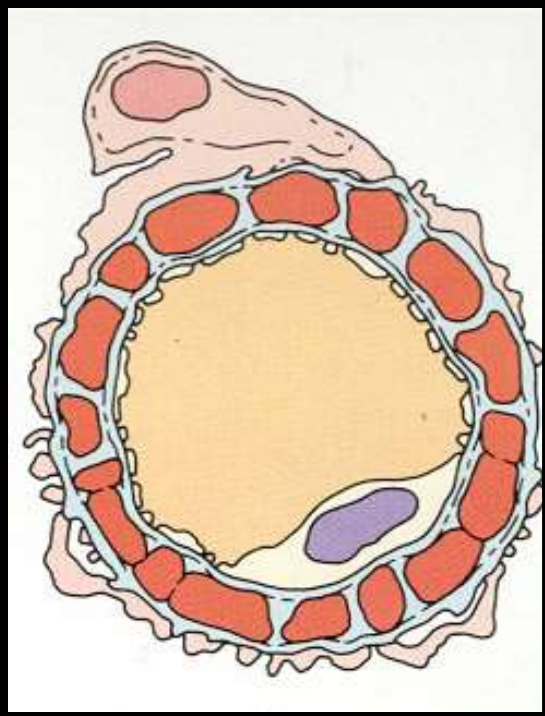
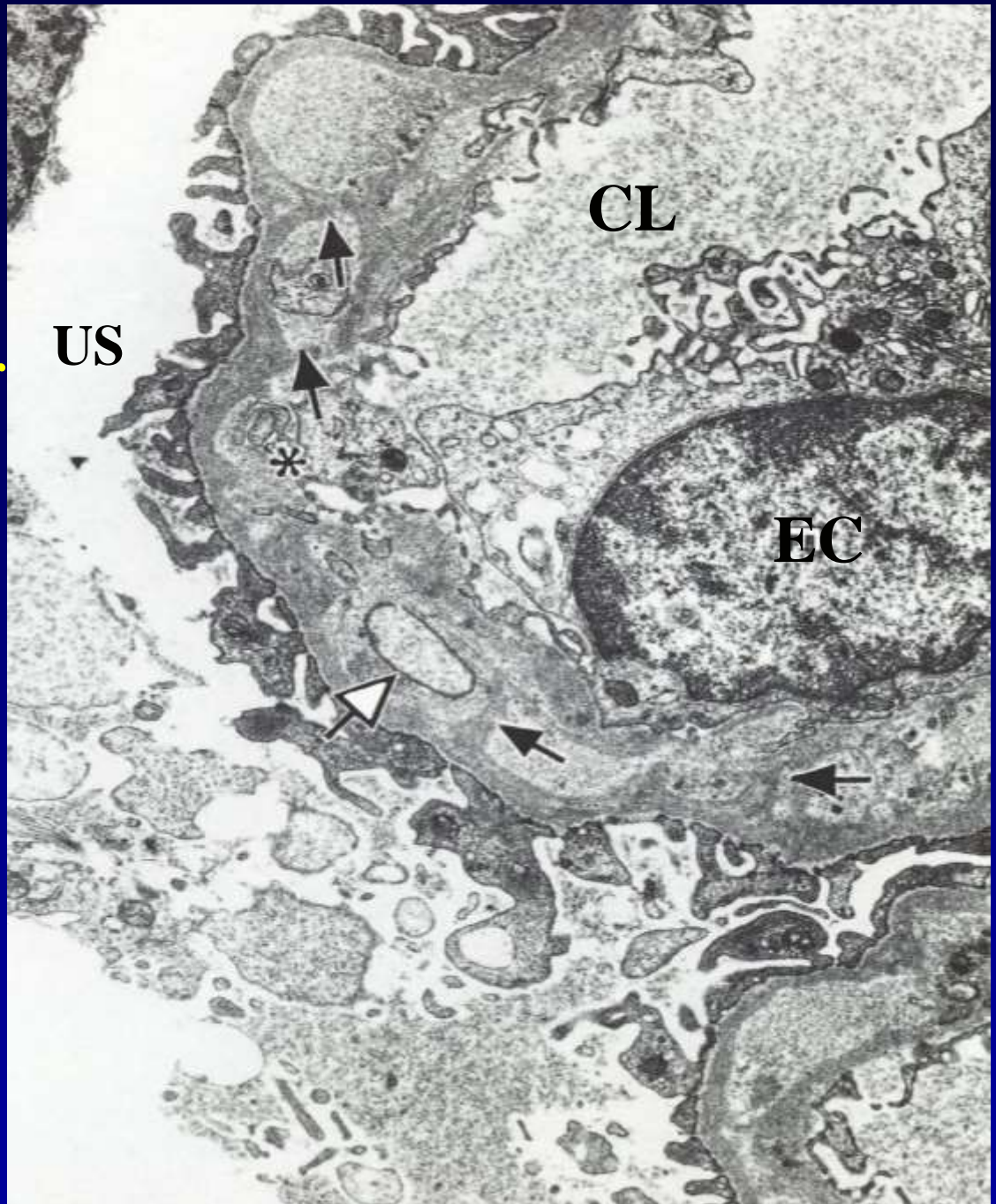


**Subepitheliale electron dense Depositen
und GBM spikes**

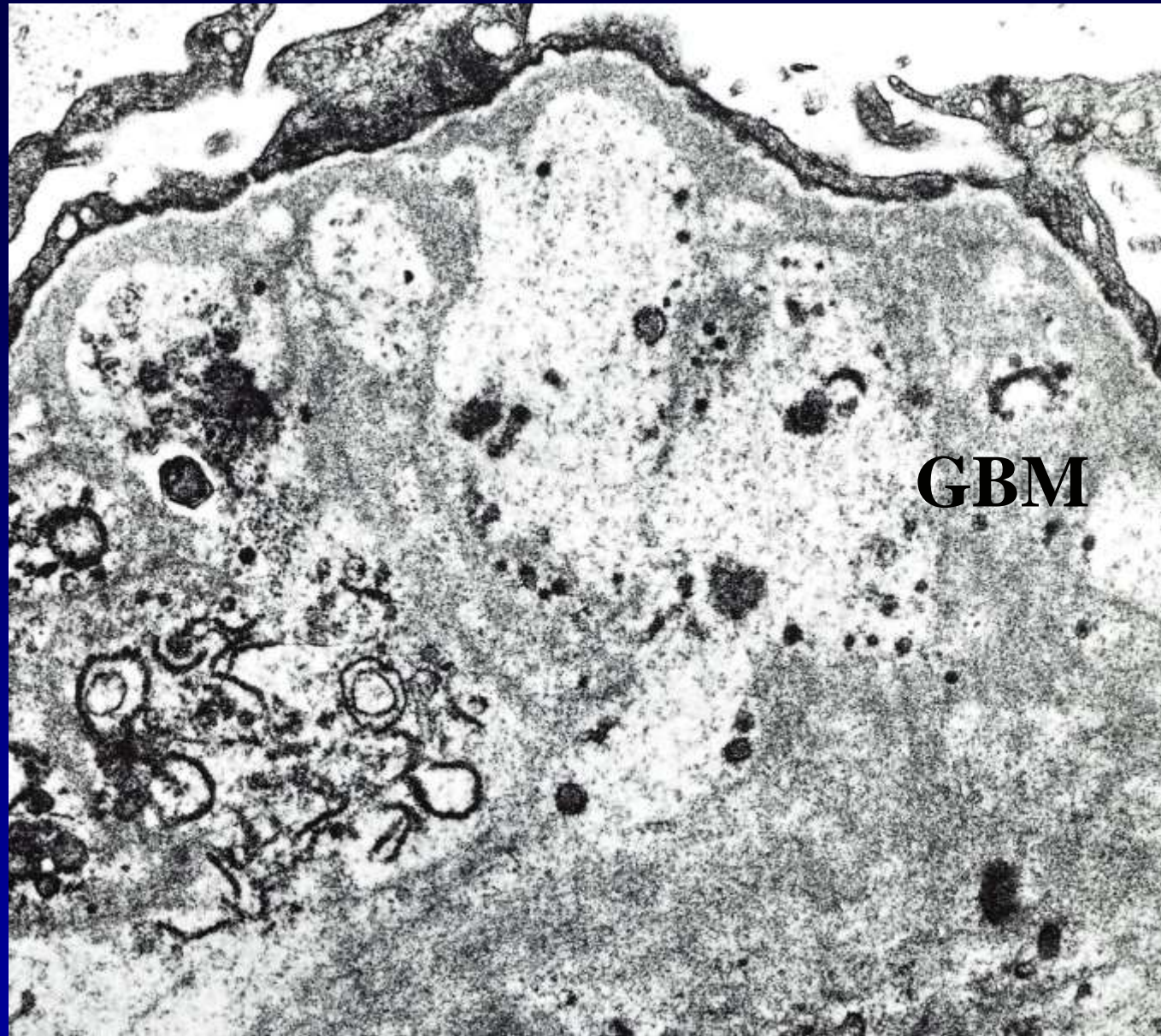
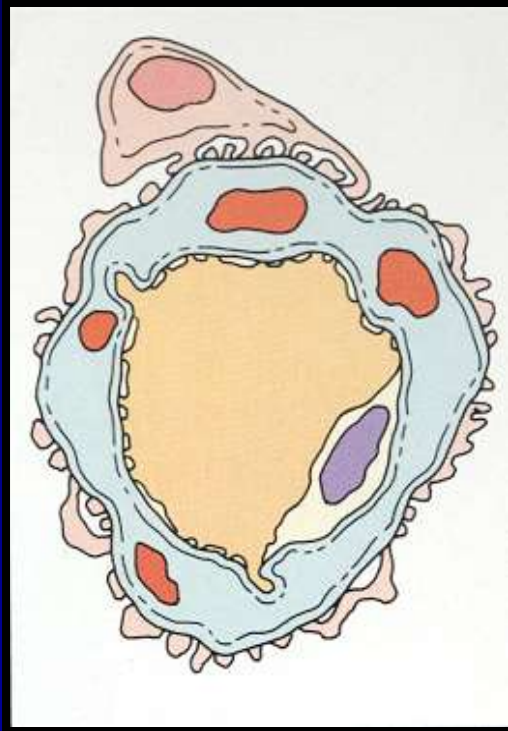MGN

Stadium III.

Intramembranöse
electron dense und/oder
lucent Depositen und
neu gebaute GBM



MGN
Stadium
IV



Intramembranöse
Elektron luzente Gebiete mit Fragmenten

Membranoproliferative GN (10-15 J.) (mesangiokapilläre GN)

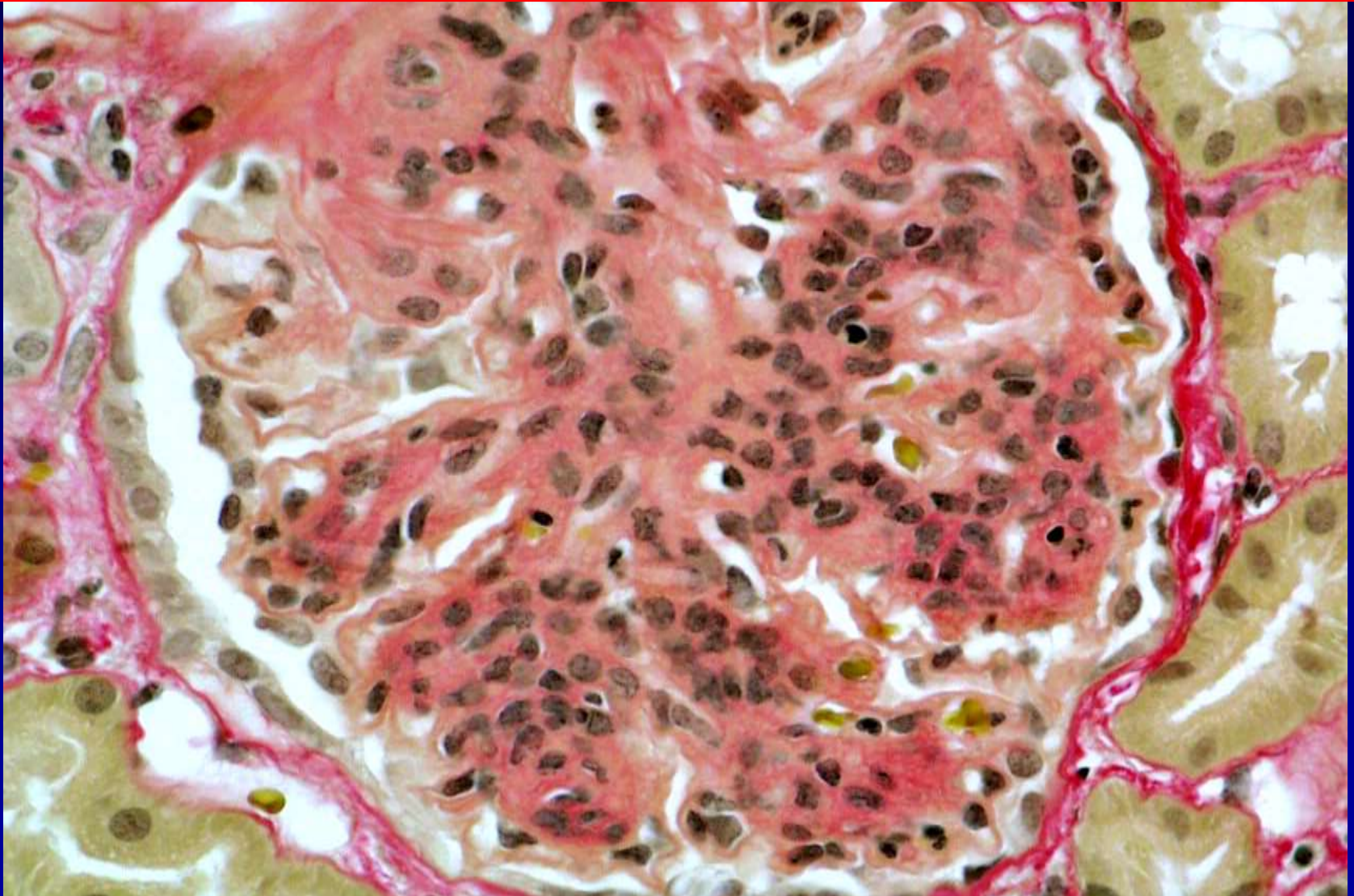
• Typ I.: zirkulierende Immunkomplexen lagern sich subendothelial ab, binden Komplement, + Proliferation der Mesangiumzellen

Typ II.: Autoimmunerkrankung: IgG Antikörper gegen Komplement-C3-Konvertase „nephrotic factor“, ständiger Abbau von C3. EM sichtbare – „dense“ Deposit – Ablagerungen an der Aussen- und Innenseite der BM + Proliferation der Mesangiumzellen

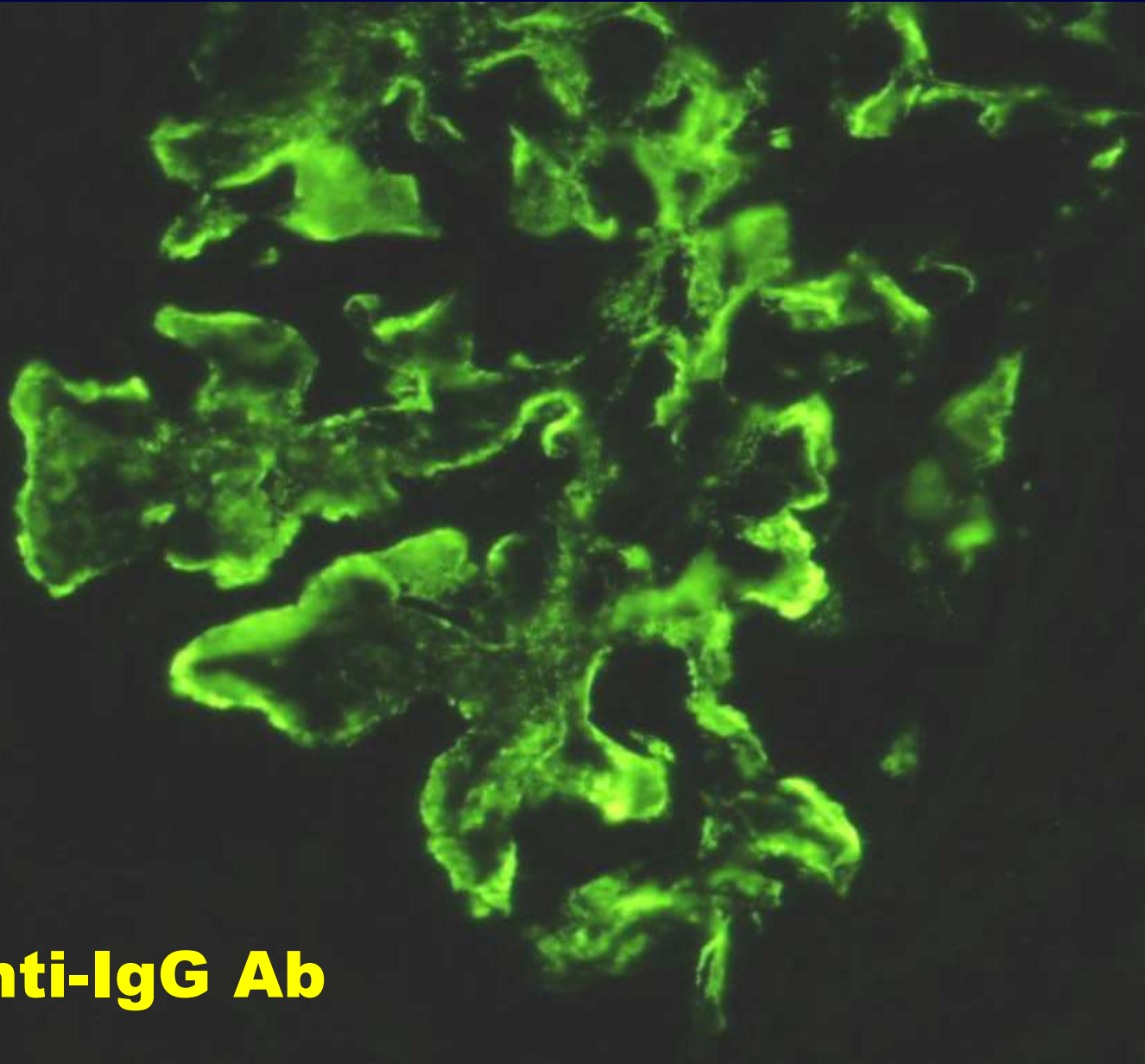
Mesangiumzellproliferationen und Verdickung der Basalmembran. Bei Typ I.: BM lichtmikroskopisch doppelt kontruiert - „Schinen“ Bei Typ II. : EM dense deposits mit C3 Immunfluoreszenz

Klinik: Proteinurie mit oder ohne Hämaturie, meistens: nephrotisches Syndrom. Steroidtherapie

Membranoproliferative (MPGN) oder mesangiokapillare GN

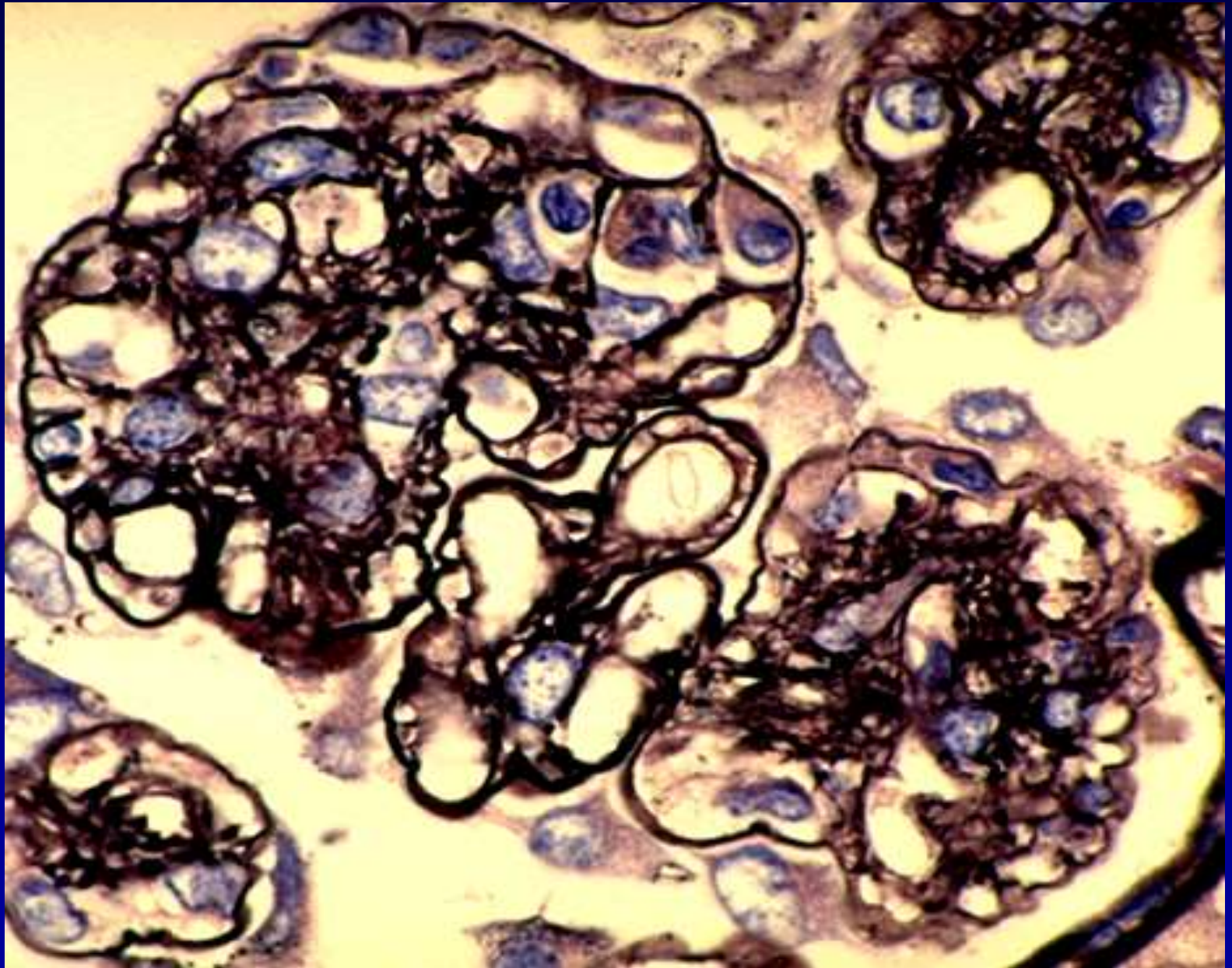


MPGN I. Typ



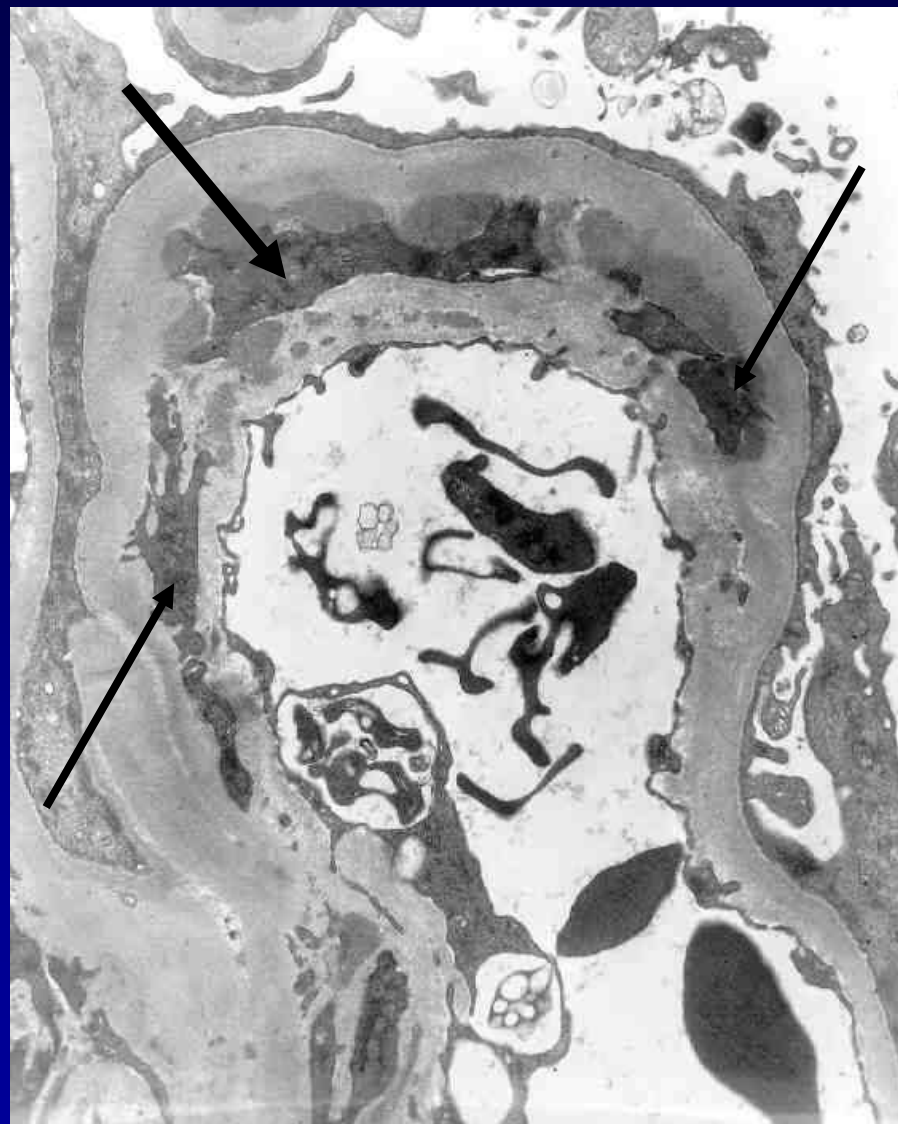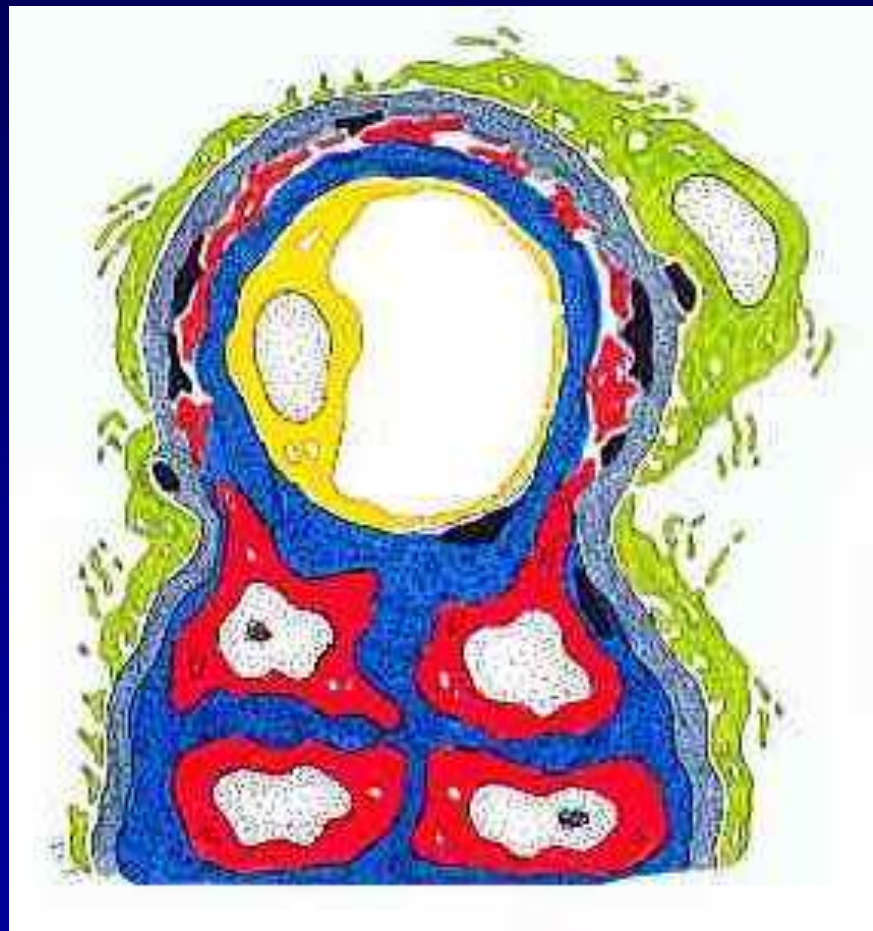
Anti-IgG Ab

MPGN GBM Duplikation

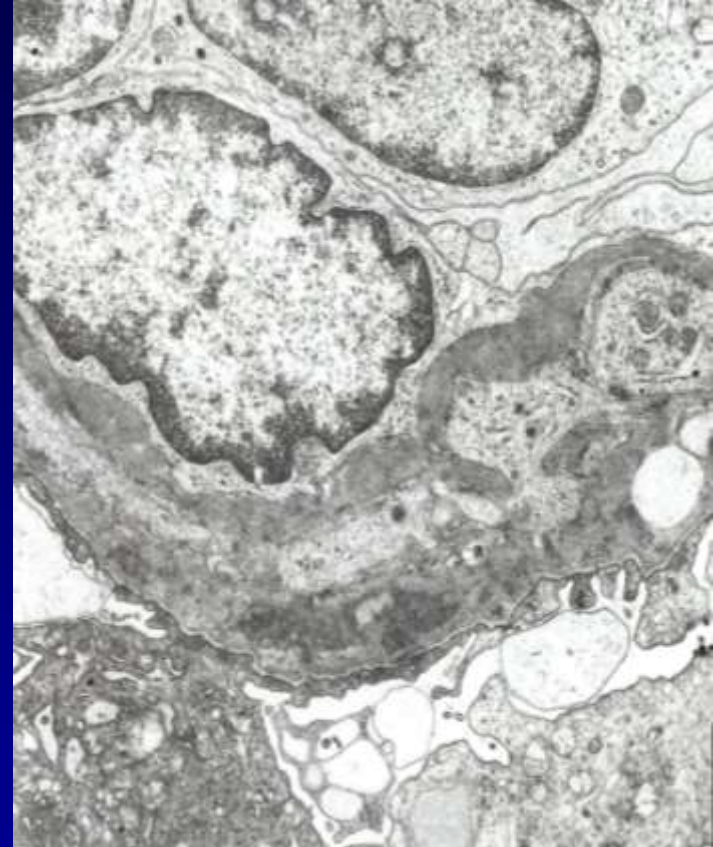
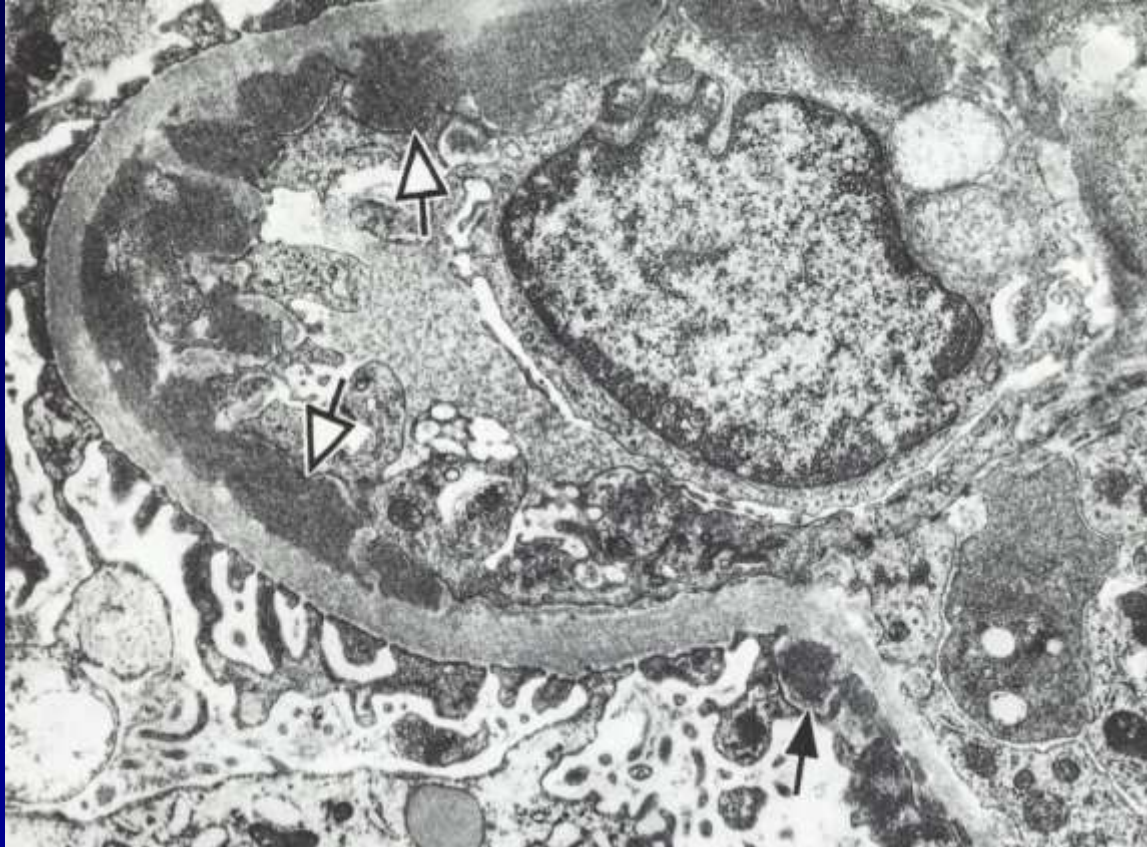

MPGN Typ I.

Mesangialisation

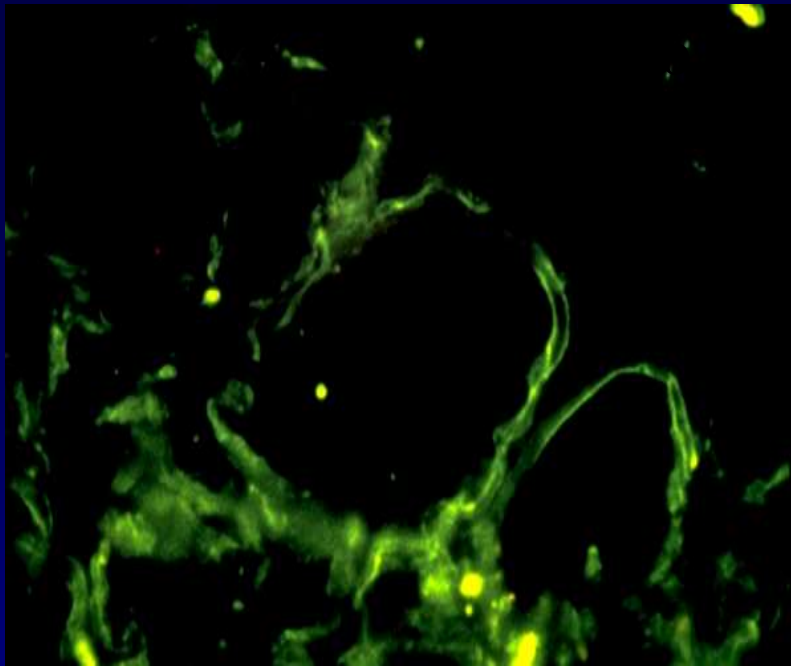


MPGN Typ I.



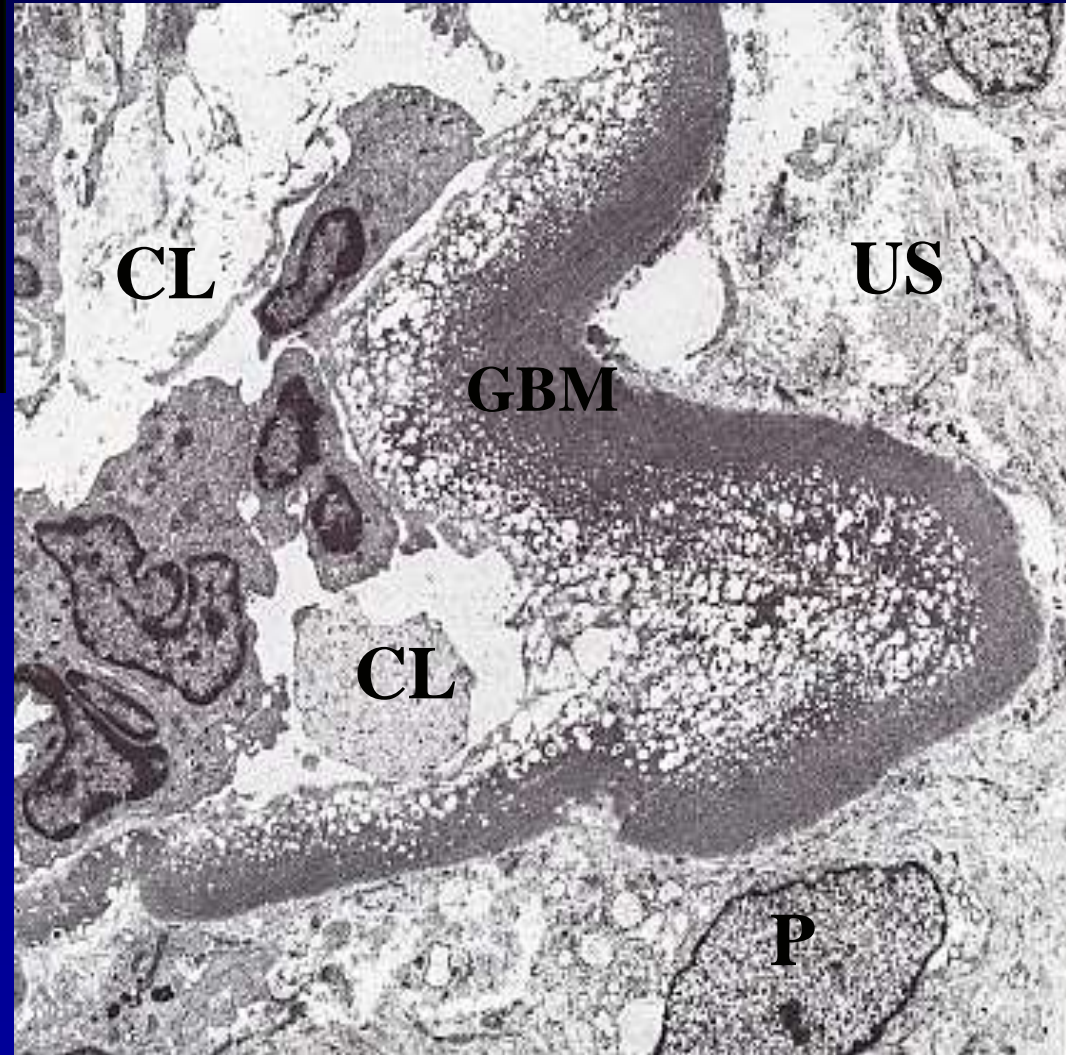
**Subendotheliale-, weniger subepithelial e.d. Depositen
und Mesangialisation**

4. MPGN Typ II. „dense“ Deposit Krankheit

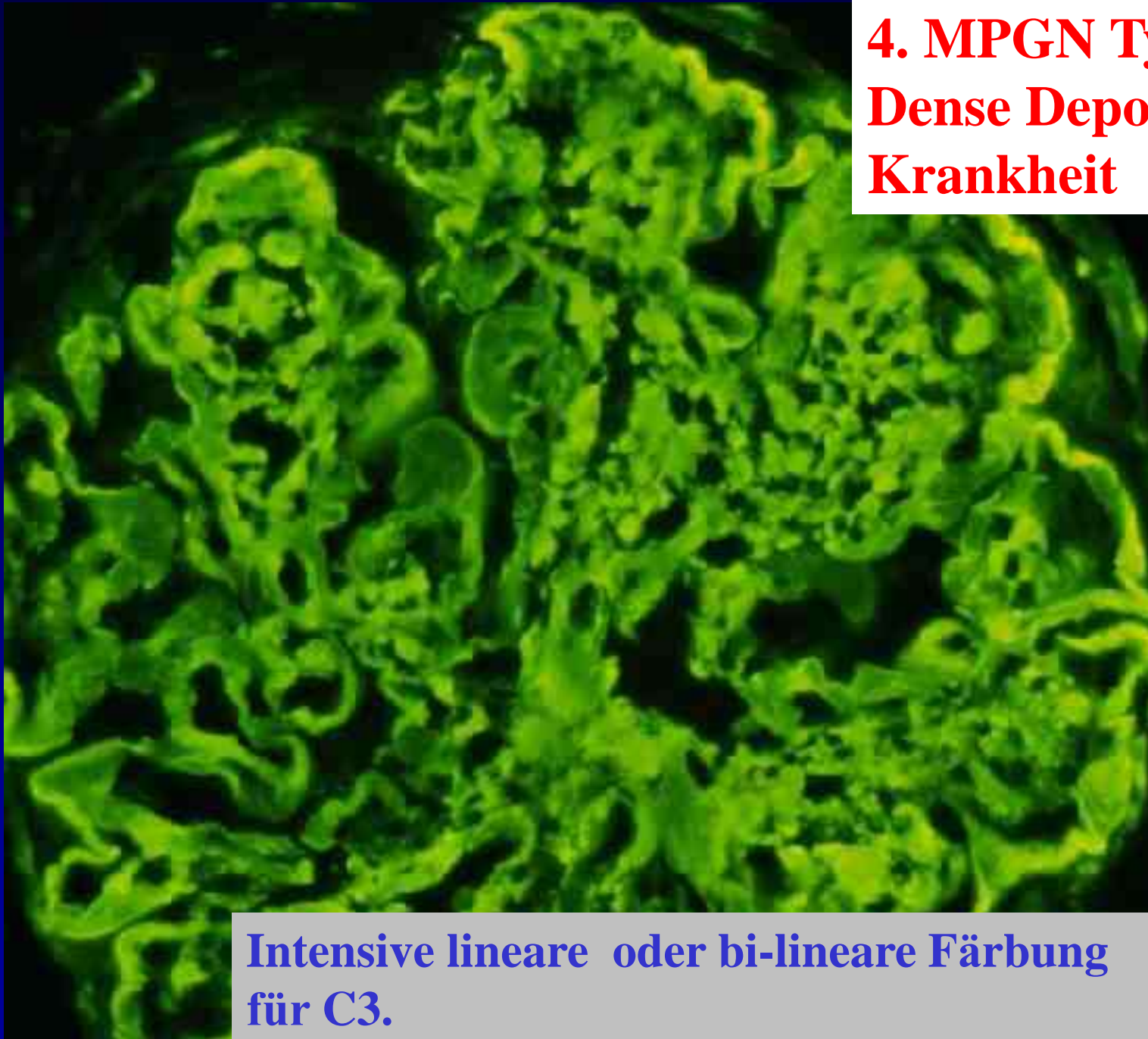


C3+ lineare Muster und
kein IgG !
Band (Schleife)-ähnliche
lineare e. Densität entlang
der GBM

**Schlechte
Prognose !**



**4. MPGN Type II.
Dense Deposit
Krankheit**



**Intensive lineare oder bi-lineare Färbung
für C3.**

GLOMERULONEPHRITIS

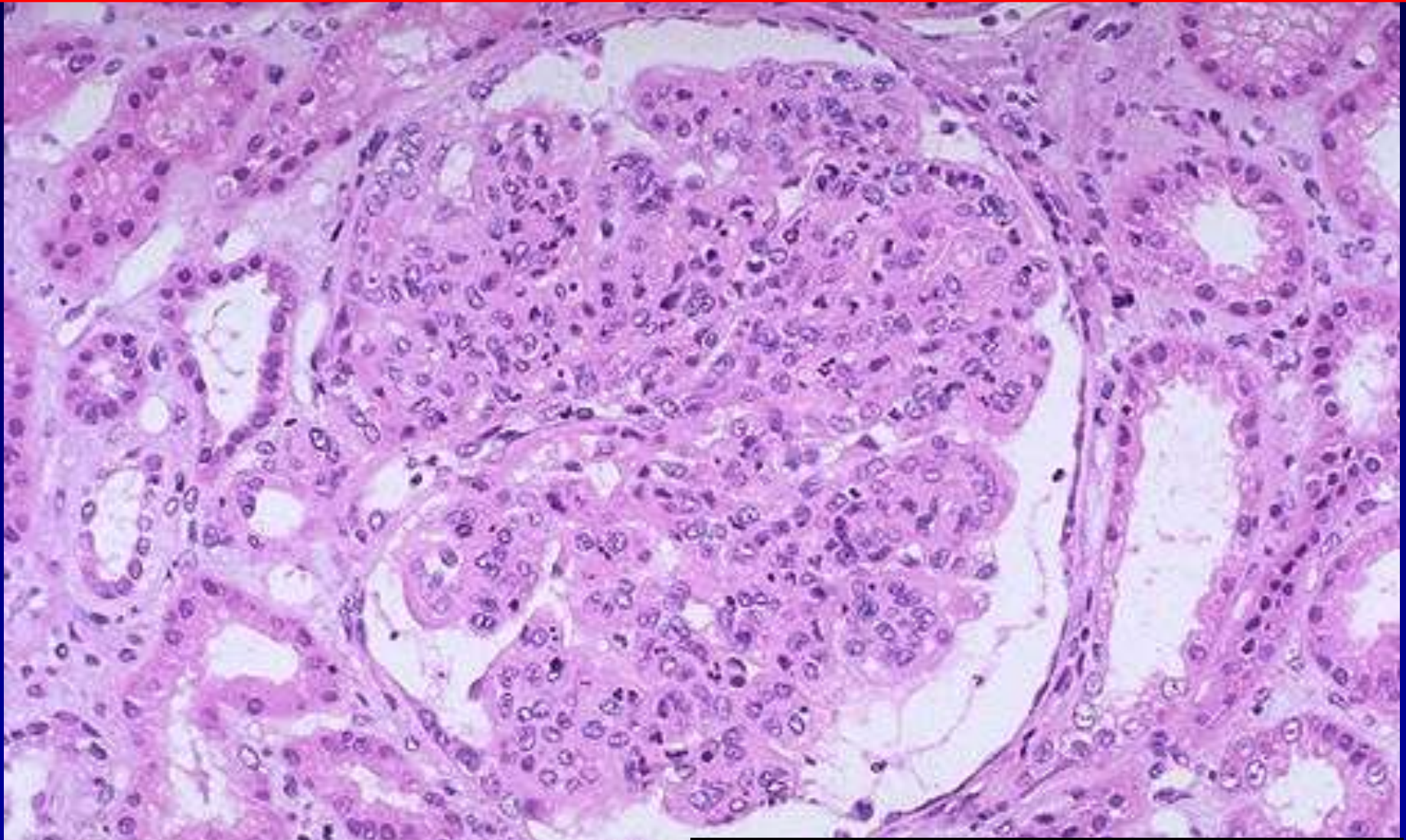
- Glomerulonephritiden mit nephritischem Syndrom:
Hämaturie, leichte Proteinurie, eingeschränkte glomeruläre Filtrationsrate, Ödeme, evtl. Hypertonie,
 - I. endokapilläre (o. proliferative) GN**
akute postinfektiöse GN
(Poststreptokokken-GN)
 - II. Mesangioproliferative GN – 50 % aller GN !**

I. Poststreptokokken GN (10 J.)

- am häufigsten: nach einer Streptokokkeninfektion
- **zirkulierende AG-AK Komplexe lagern sich an die Kapillaraussenwand / (Immunfluoreszenz) – EM („ humps „) / und in Mesangium**
- **aktivierung des Komplementsystems : exsudative Phase**
- **nachher: Endothel und Mesangiumproliferationen: Folge: Gefäßlumen ist stark eingengt. Übergang in die mesangioproliferative GN ist möglich**

TH.: Beseitigung des Infektherdes

I. Proliferative (postinfektiöse) GN

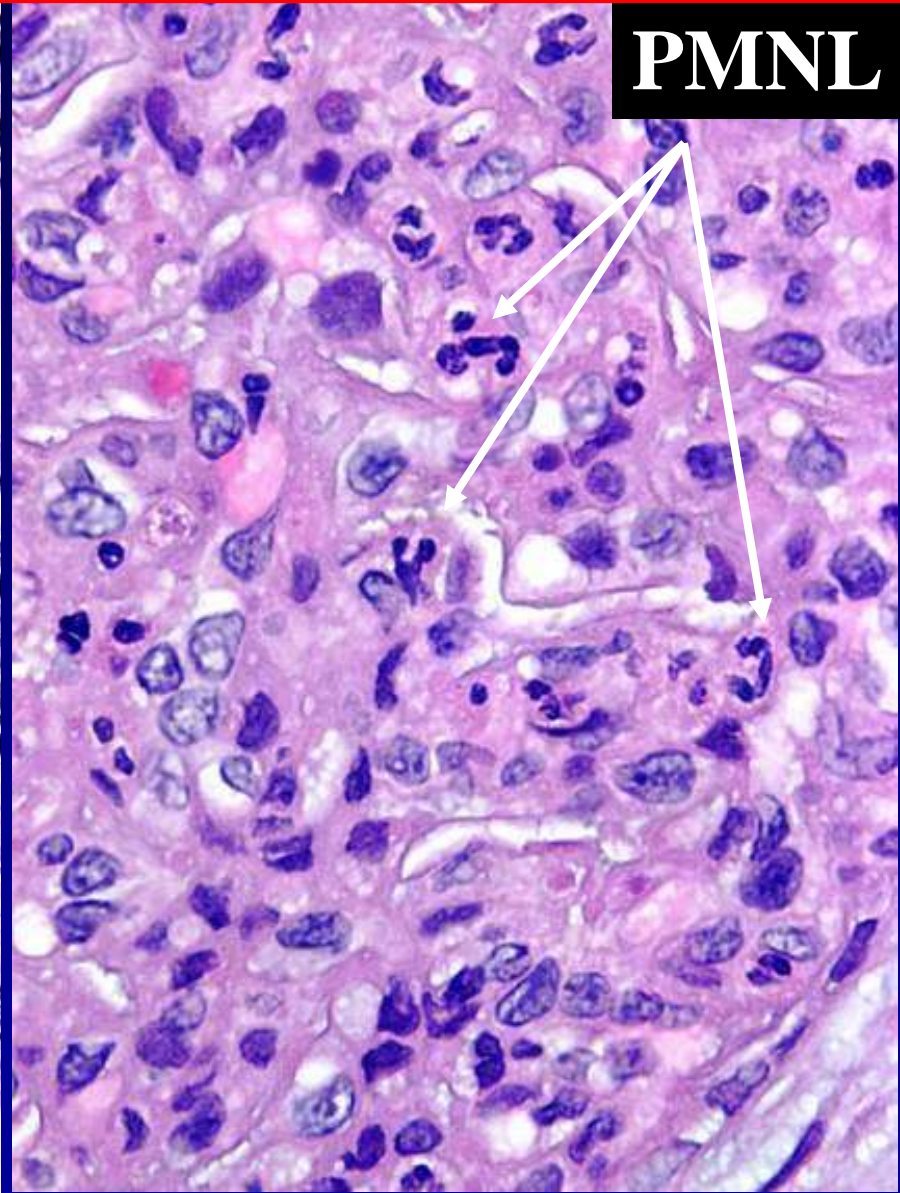
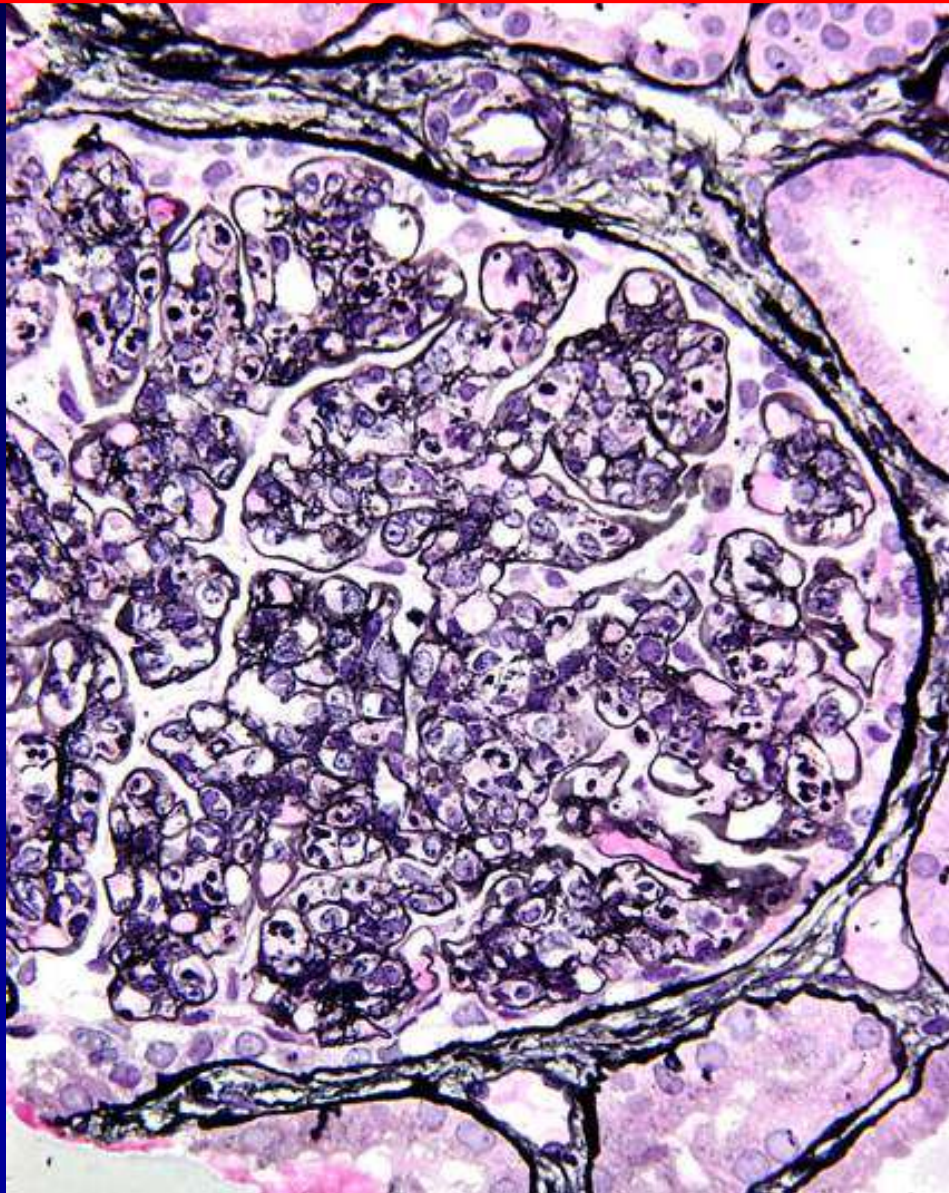


KLs sind verschlossen

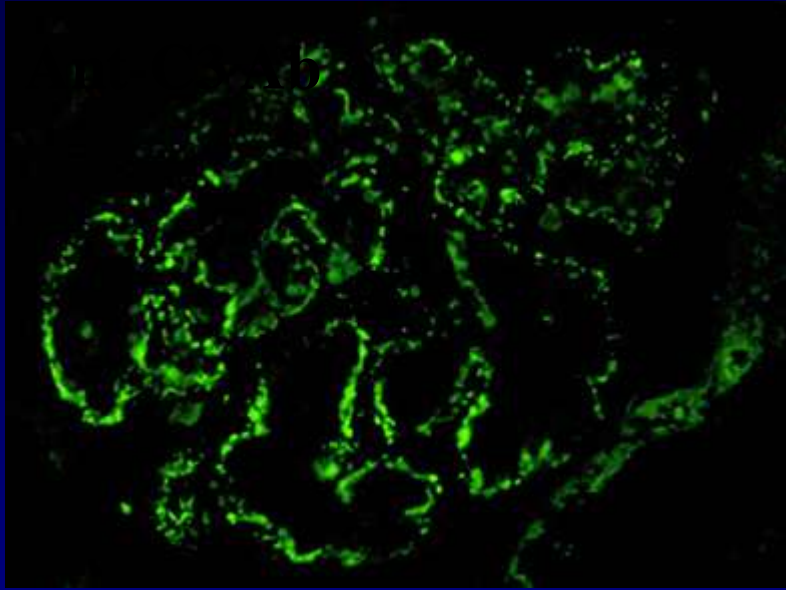
Glomeruläre Hyperzellularität

I. Proliferative (postinfektiöse) GN

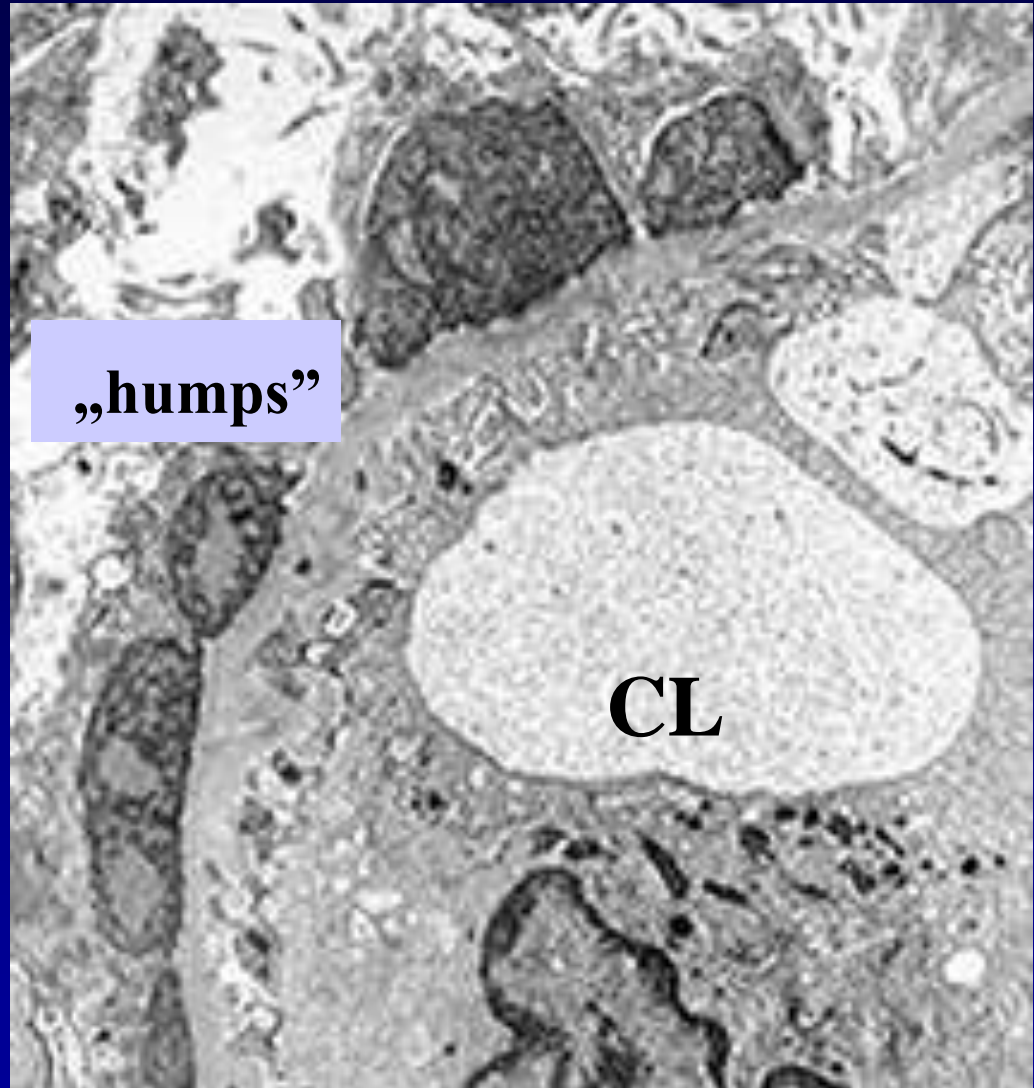
CLs sind verschlossen



I. Proliferative (postinfektiöse) GN



Granulare Muster der
IgG und **C3**
entlang des GBM



subepitheliale „humps“ (Höcker)

II. Mesangioproliferative GN

- am häufigsten vorkommende 50 % aller GN !!!

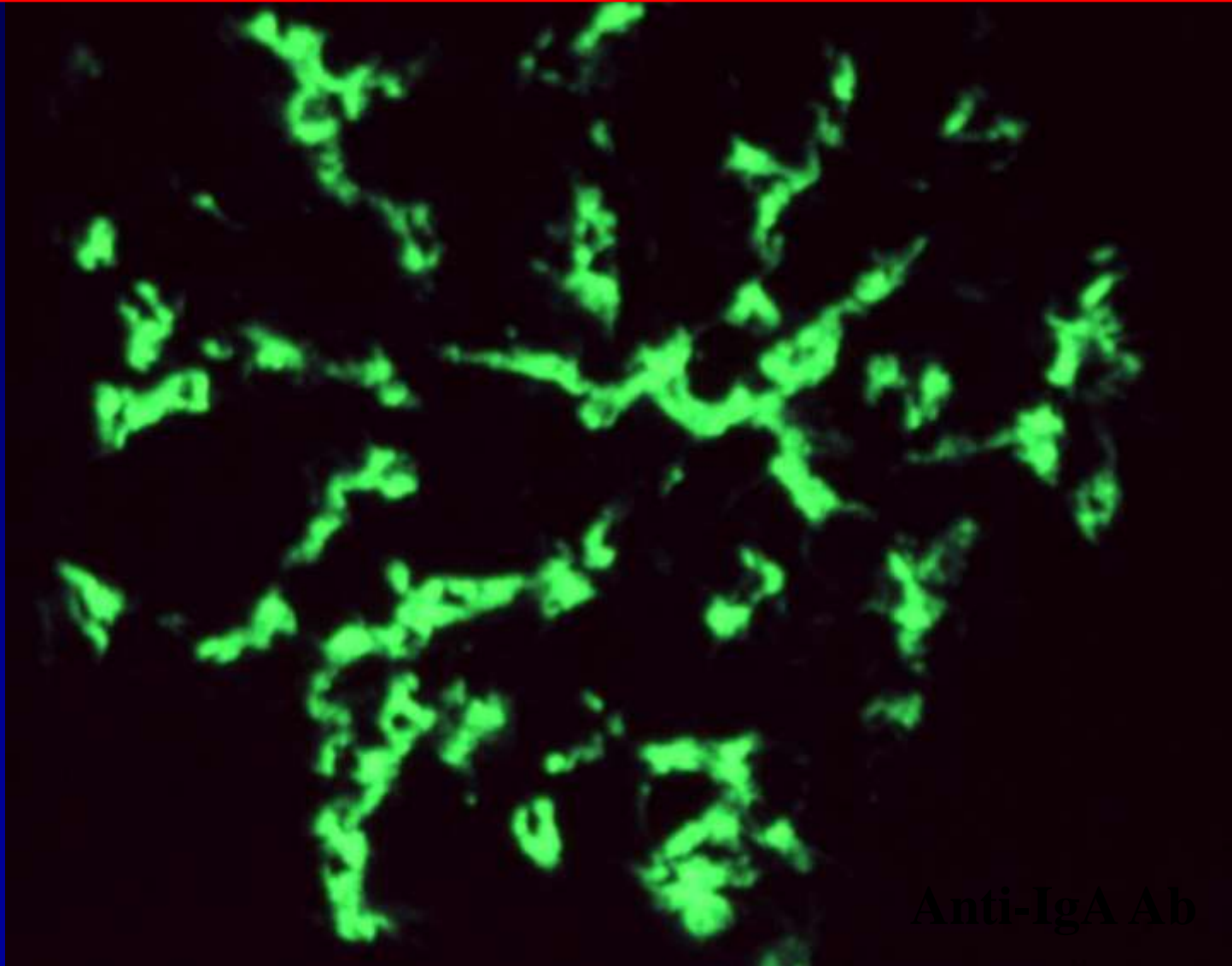
Allergische GN - Ig-A-Nephritis – Berger Krkht:
nach Exposition zu Allergenen: z. B. Gluten, postinfektiös:
Nasen-Rachen-Raum. Grosse IgA Immunkomplexen, im
Mesangiumbereich bei Immunfluoreszenz nachweisbar !

- sklerosierender Matrixvermehrung und geringe
Mesangiumproliferation ! Prognose: gut !

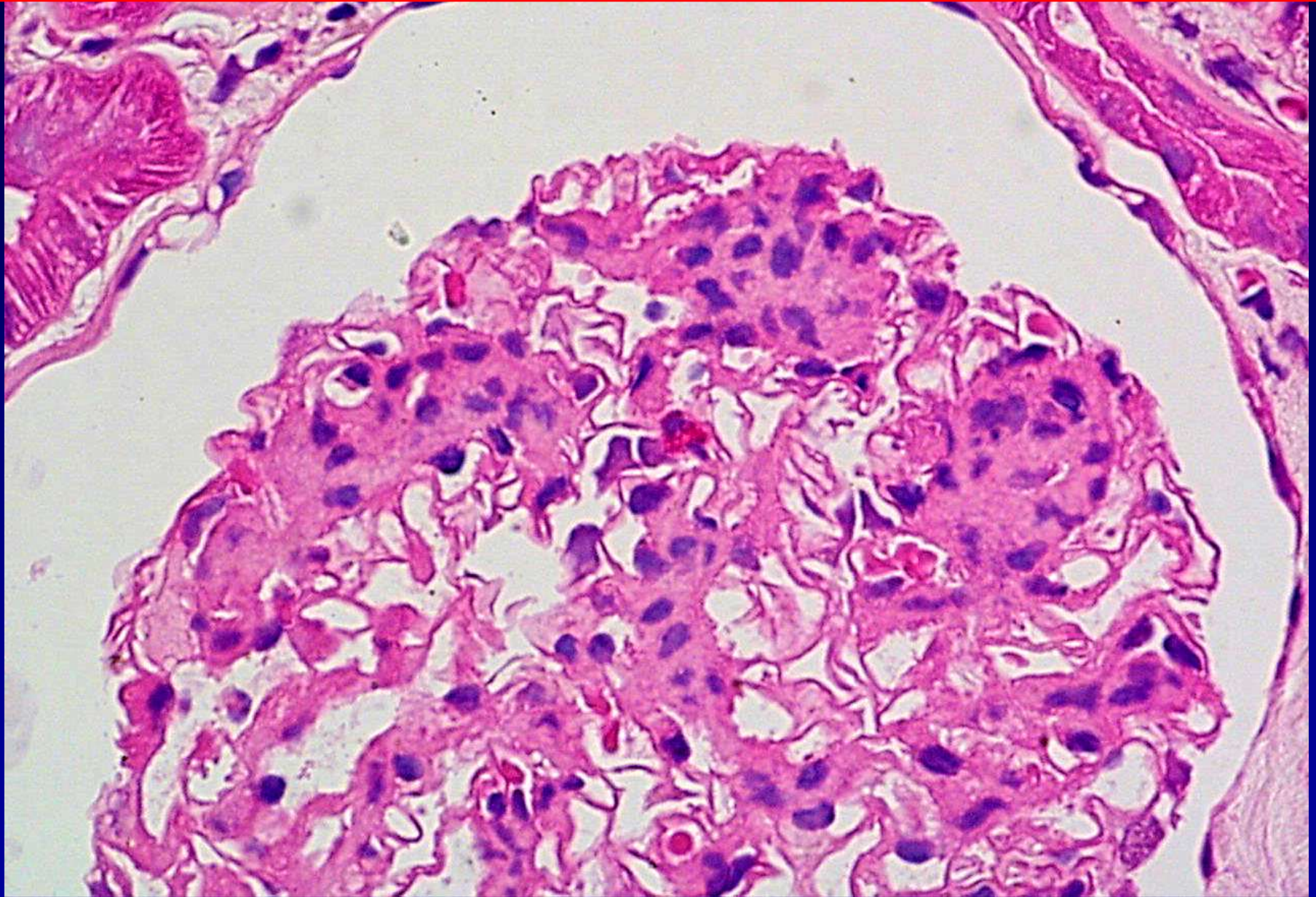
- Chronisch-endokapilläre GN : steht
Mesangiumzellproliferation im Vordergrund ! +
Immunkomplexablagerungen

- Klinik: oftmal milde Beschwerden. Kontrolle !

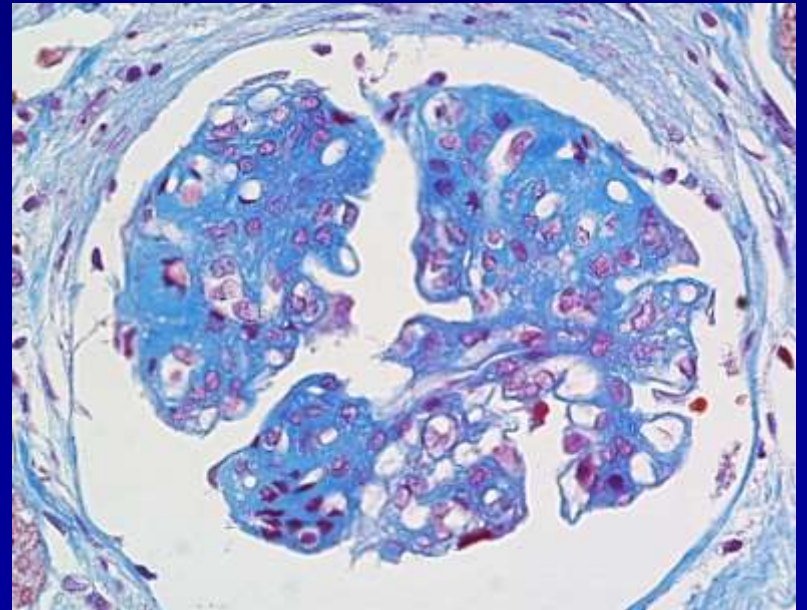
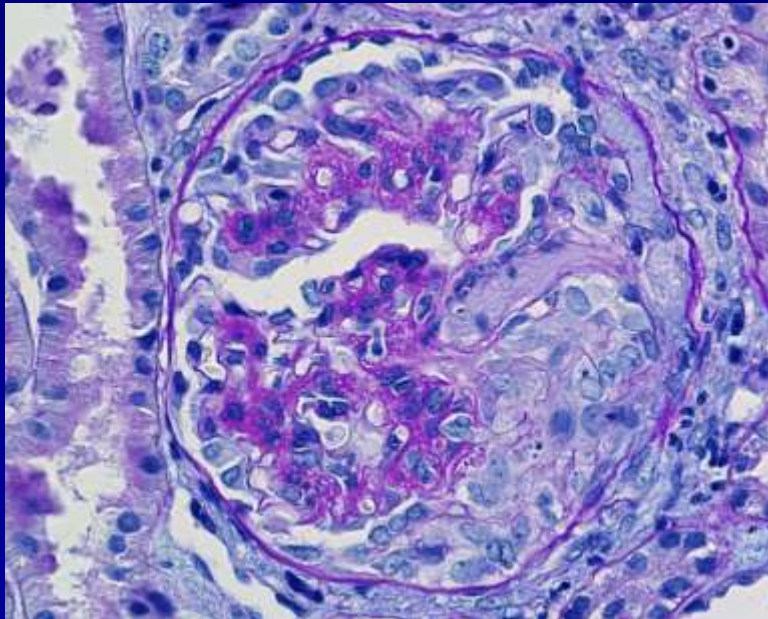
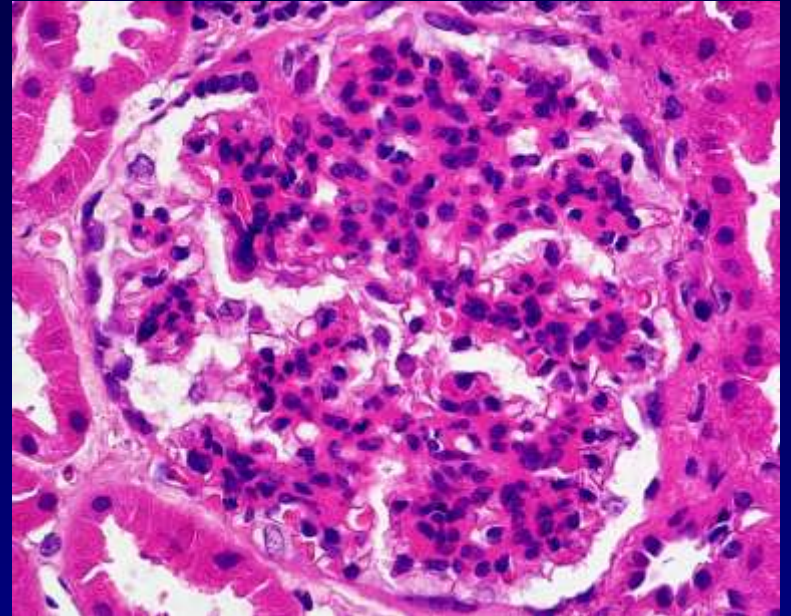
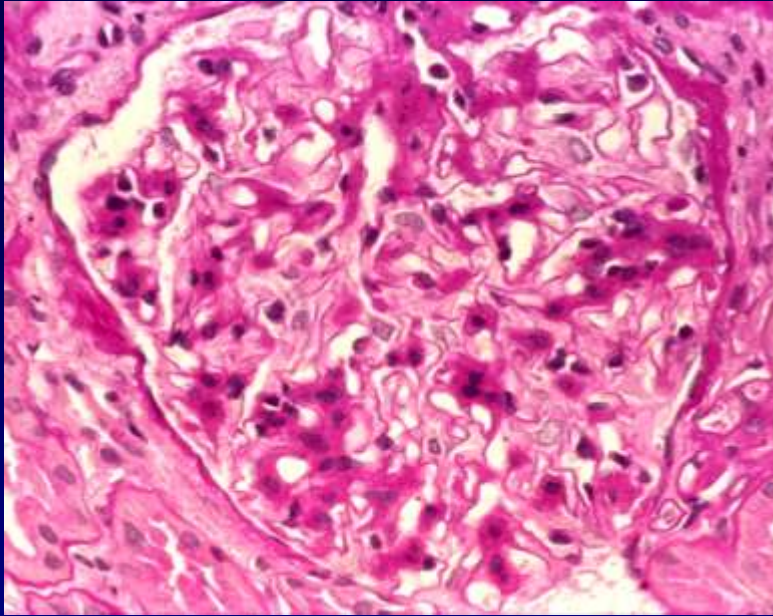
5a. Mesangioproliferative- IgA GN Berger's Krankheit

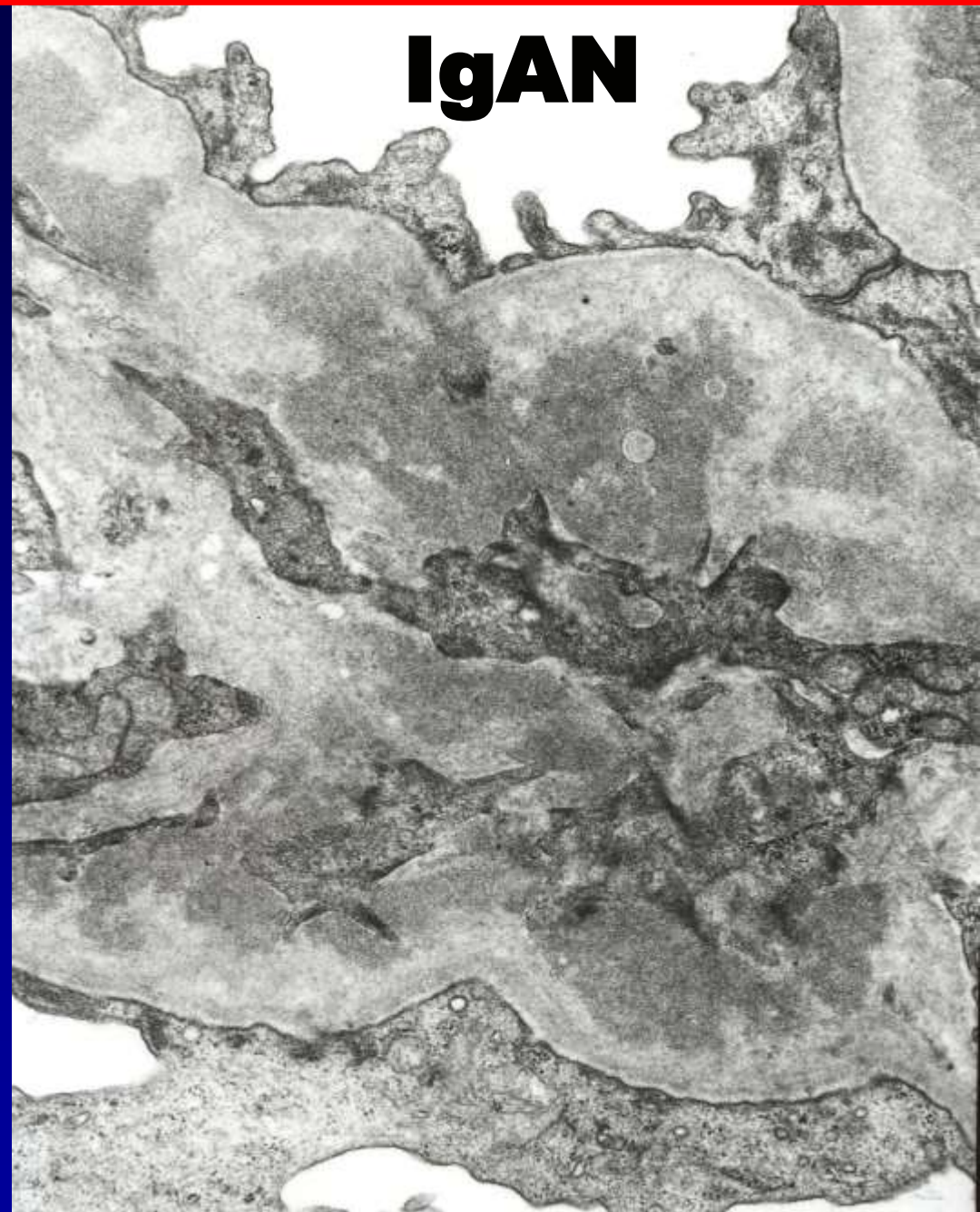
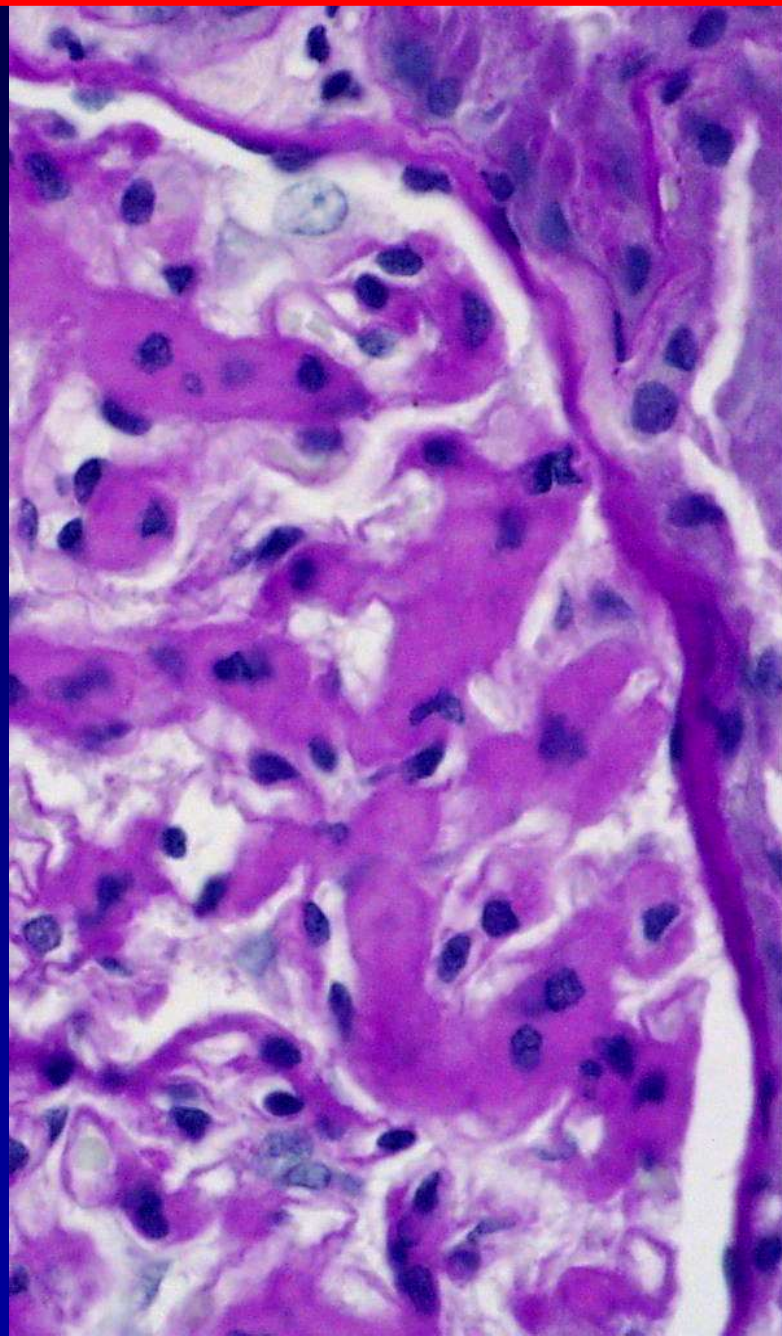


IgA GN



II. Mesangioproliferative- IgA GN

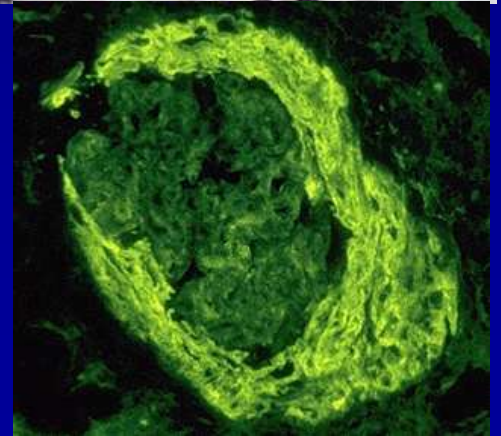
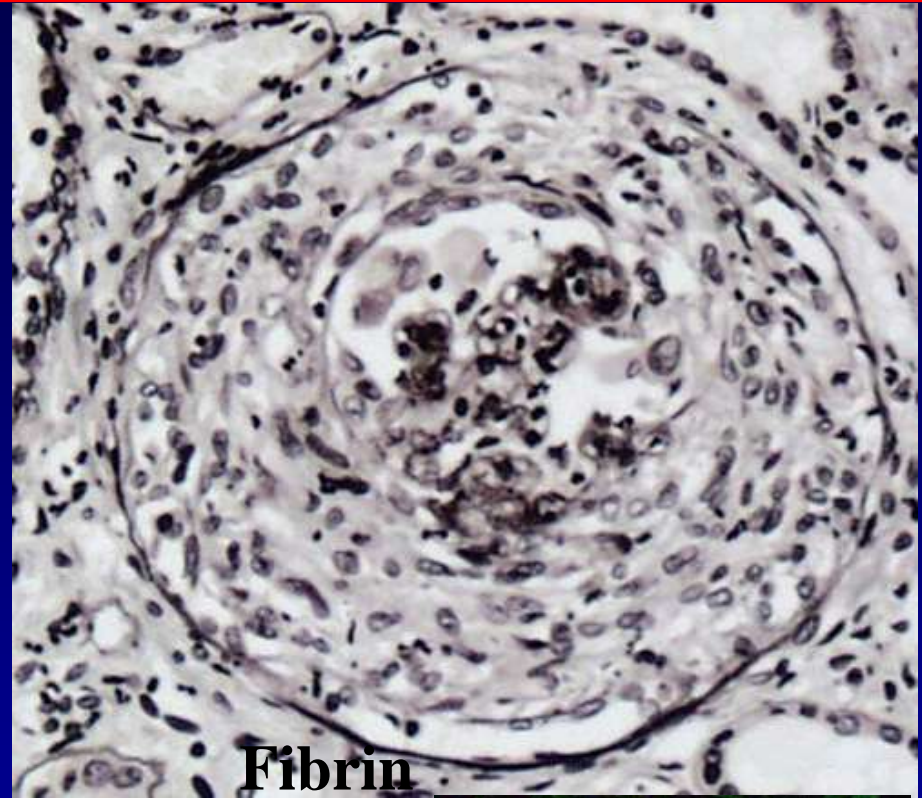
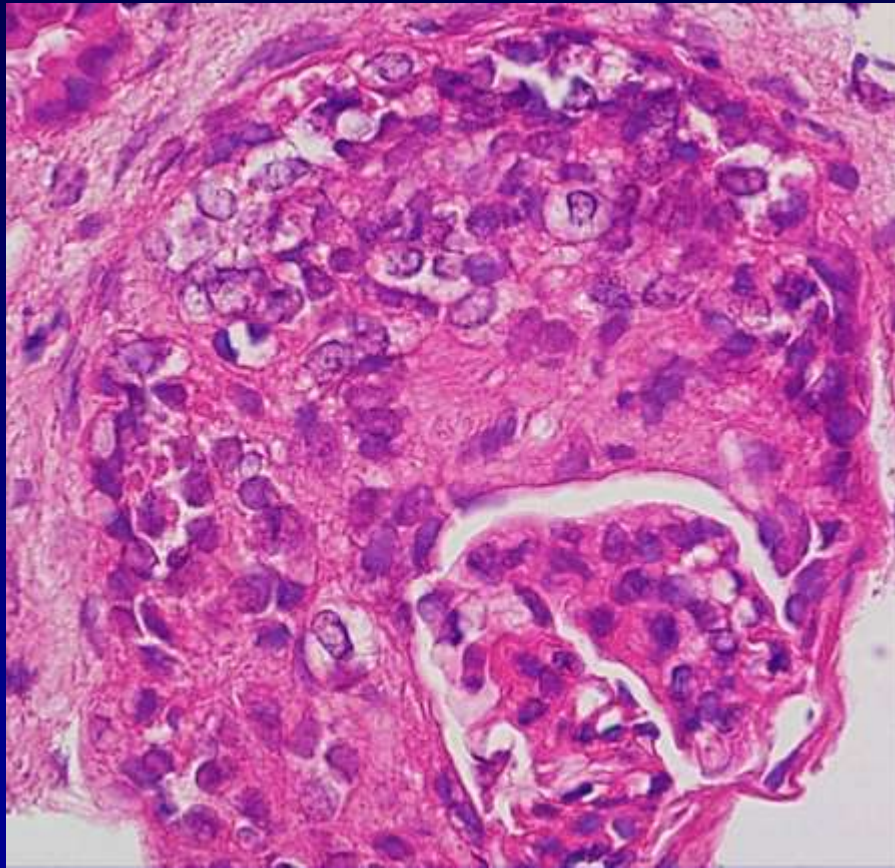




GN mit rapid-progressivem Verlauf

- Diffuse Halbmond-GN
 - Halbmond-GN bei Systemerkrankungen
 - **Rapid-progressiver Verlauf: rascher Verlauf mit Niereninsuffizienz innerhalb von 6 Monaten) !!**
-
- **Niereninsuffizienz - Urämie: Anreicherung von Harnstoff (Urea) und anderen harnpflichtigen Substanzen im Blut**

Extracapillare / Crescent (Halbmond) GN



GN mit rapid-progressivem Verlauf

- Diffuse Halbmond-GN
- Austritt von Makrophagen und Fibrin in den Bowman-Kapselraum ! Proliferation der Epithelidzellen und des Kapselepthels: Eineingung des Bowman-Raumes !
- Histo: **diffuse Halbmondbildung !**
- **Endothel und Mesangiumproliferationen, Granulozyteninfiltrate**
- **Halmond kann den Harnpol verschliessen: Nierenversagen !**
- **Klinik: oftmal milde Beschwerden. Kontrolle !**

GN mit rapid-progressivem Verlauf

- Diffuse Halbmond-GN

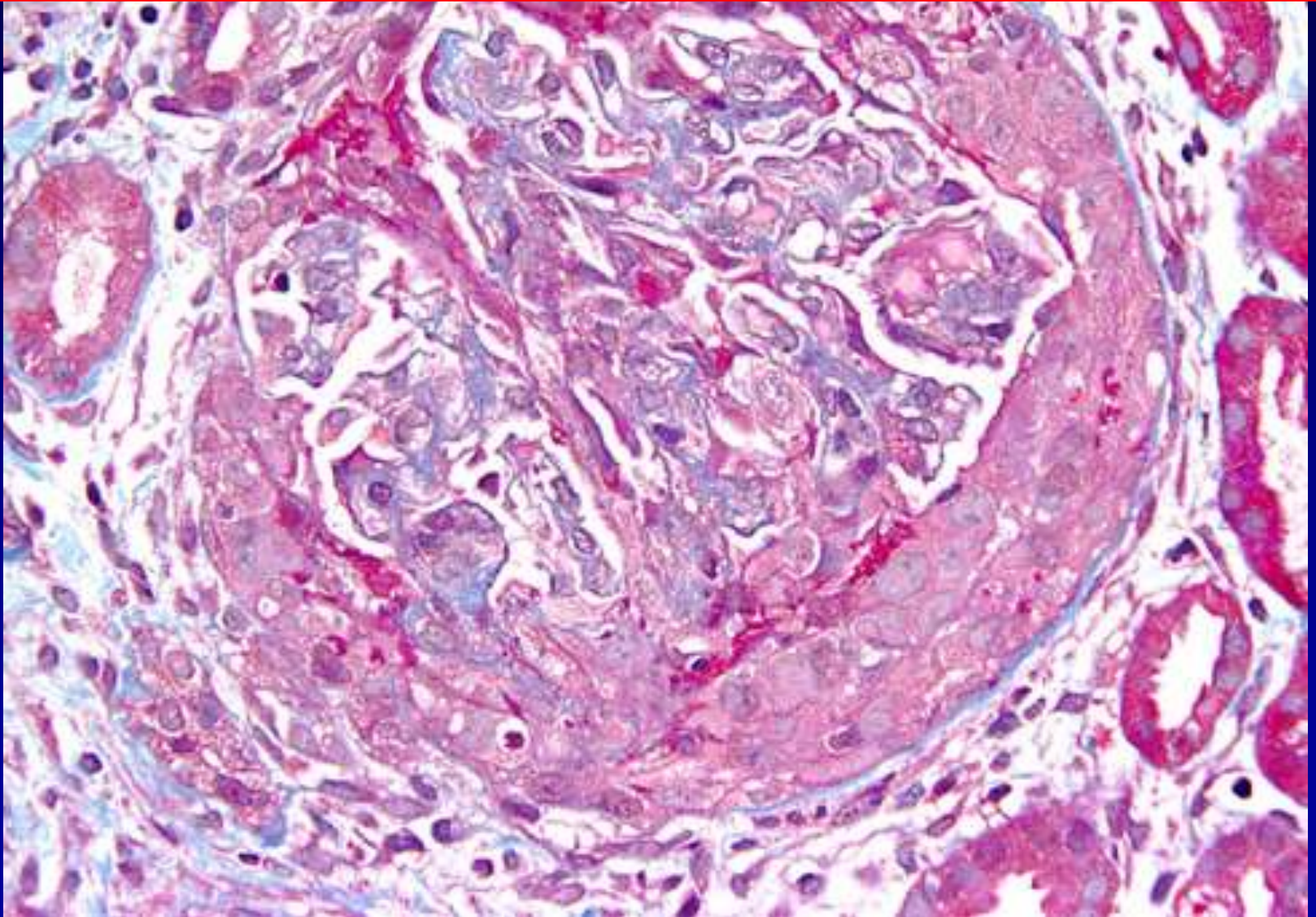
Granuläre Form: zirkulierende Immunkomplexe lagern sich in den glomerulären Basalmembran ab !

- Lineare Form: Antibasalmembran-Autoantikörper lagern sich an

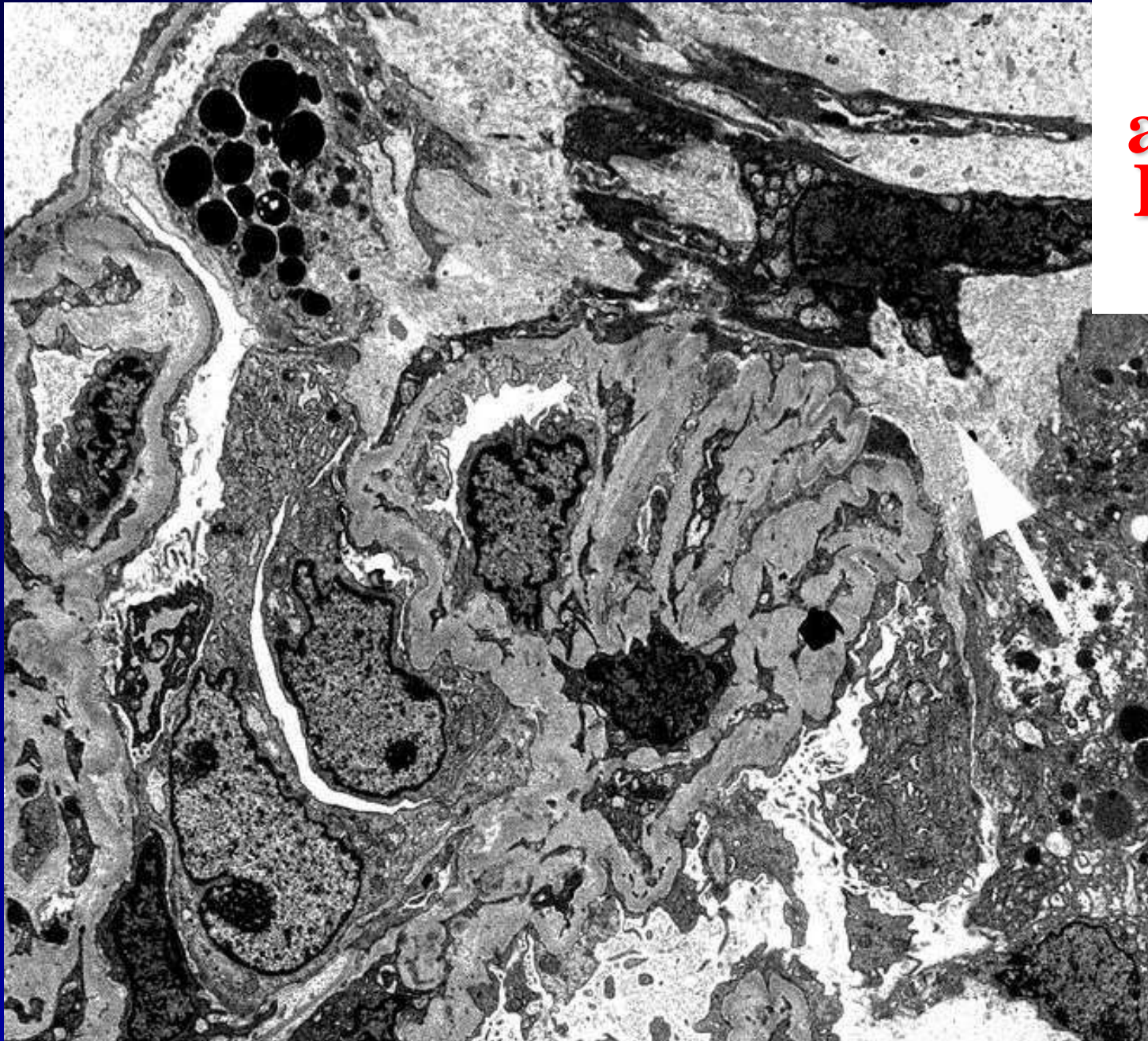
- **Komplikation: Ruptur der Bowman-Kapsel: Fibrin und Leukozyten in den periglomerulären Raum: PERIGLOMERULITIS !**

- **90 % der Patienten werden in kurzer Zeit dialysepflichtig !**

ANCA-associated Pauci-immune complex Rapidly Progressive GN



**ANCA-
associated
Pauci-IC-
RPGN**

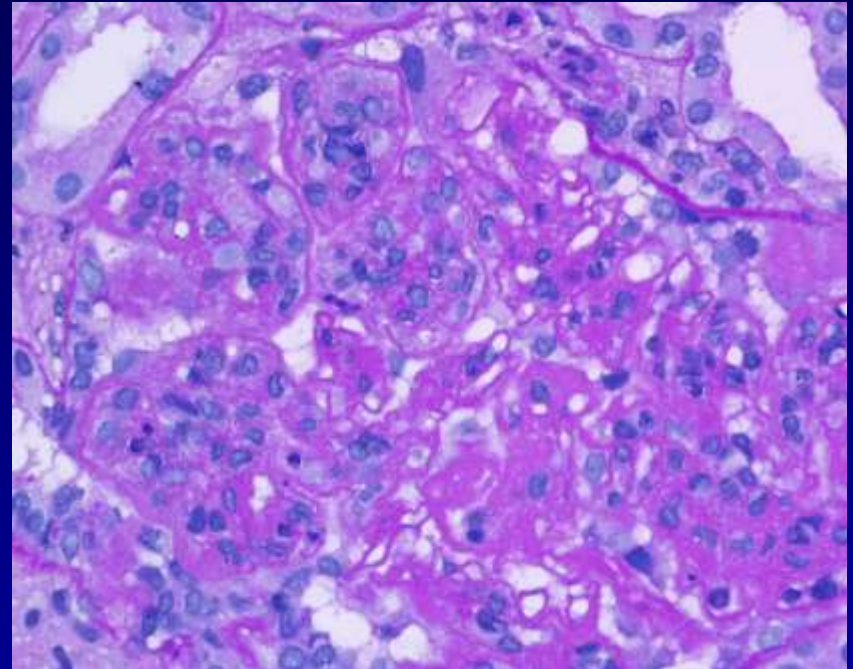
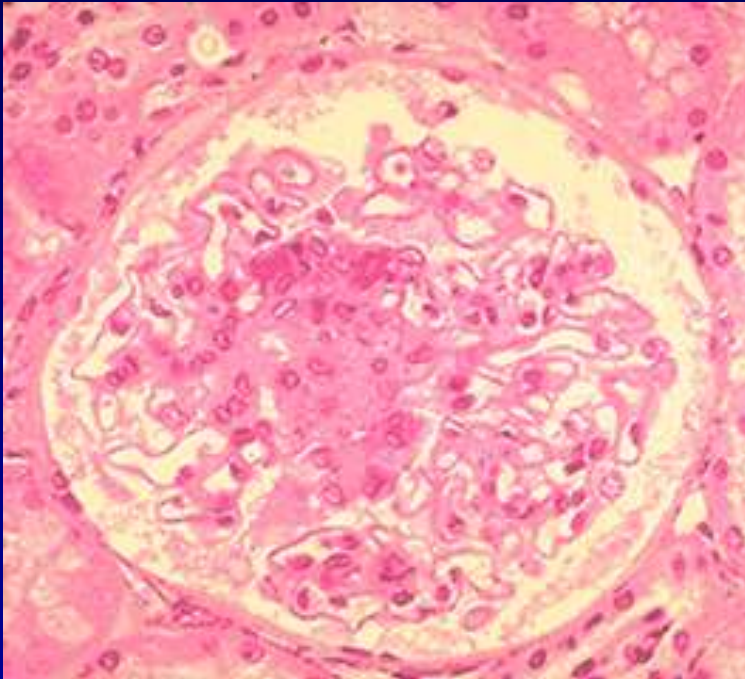


GN mit rapid-progressivem Verlauf

- Halbmond-GN bei Systemerkrankungen !
 - Systemischer Lupus Erythematoses: Antikörper gegen Zellkern und Zellmembranantigene – Komplementaktivations- Zytolyse, 70-90 % der Patienten zeigen einen Nierenbefall ! Mesangioproliferative GN, Bildung von Halbmonden: granuläre Form ABER
- Übergang in eine membranoproliferative oder membranöse Form ist möglich !**

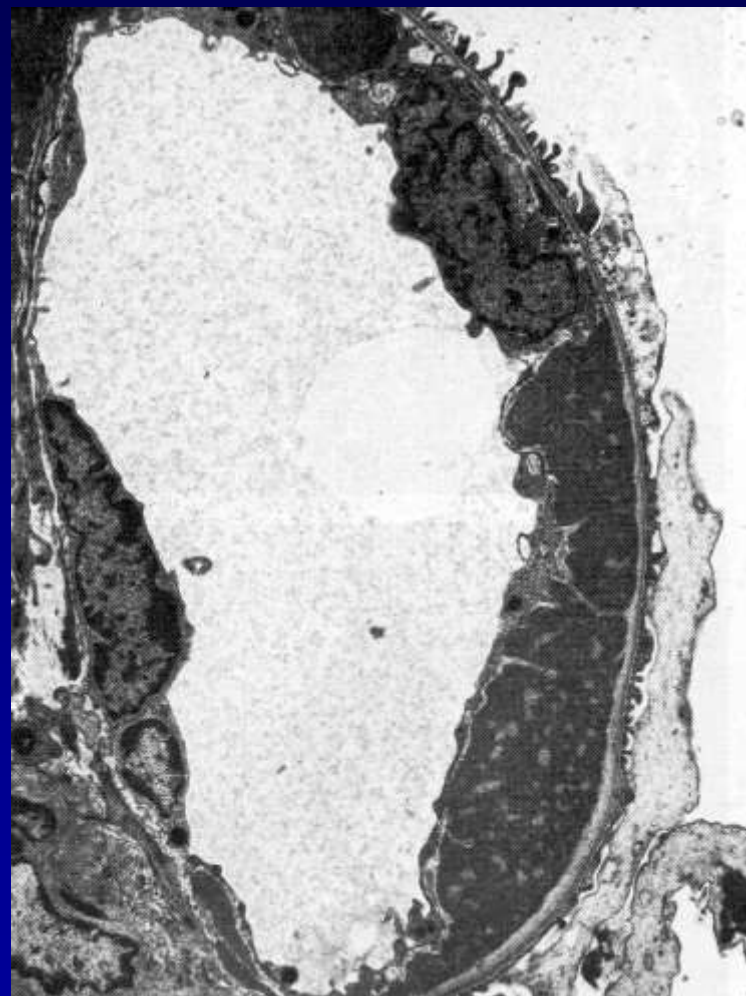
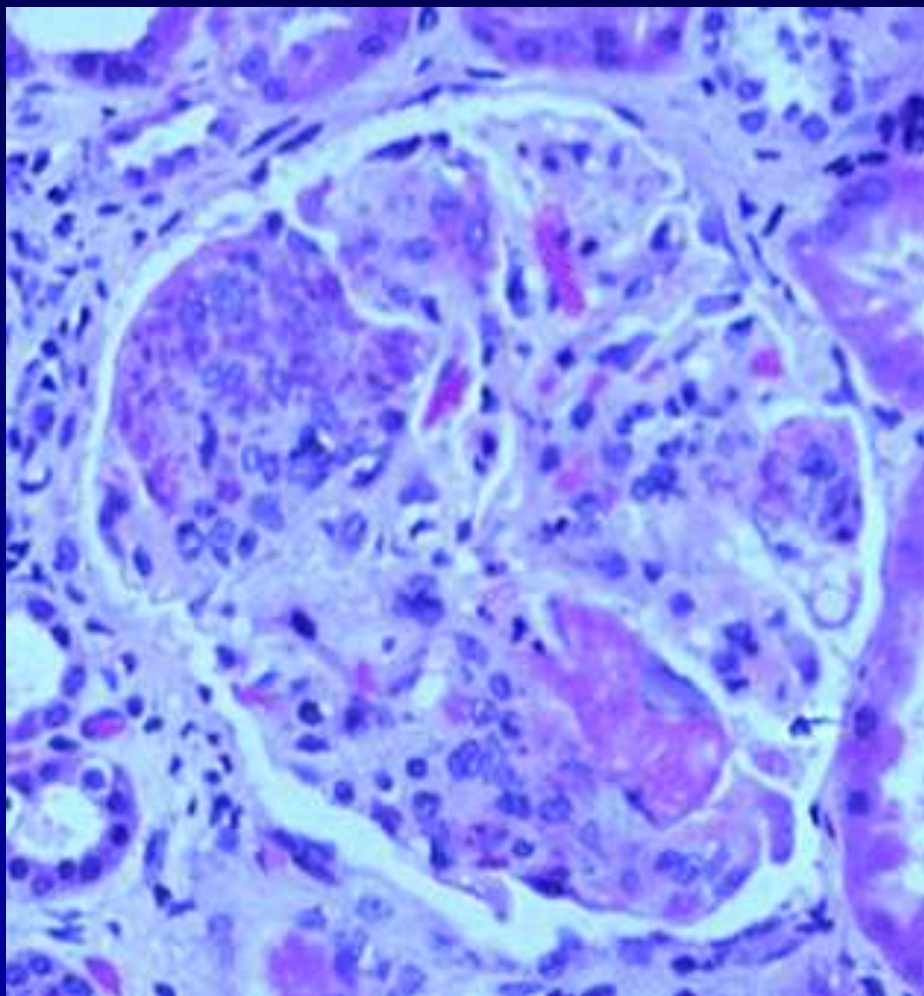
Lupus Nephropathie, charakteristische Läsion:

fokal proliferativ oder diffus proliferativ



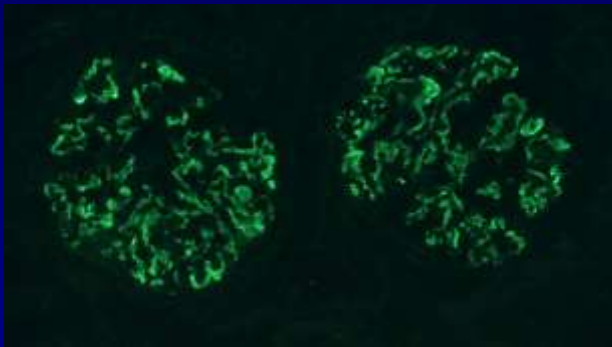
Lupus Nephropathie, charakteristische Läsion:

Hyalin Thromben und subendotheliale Depositionen

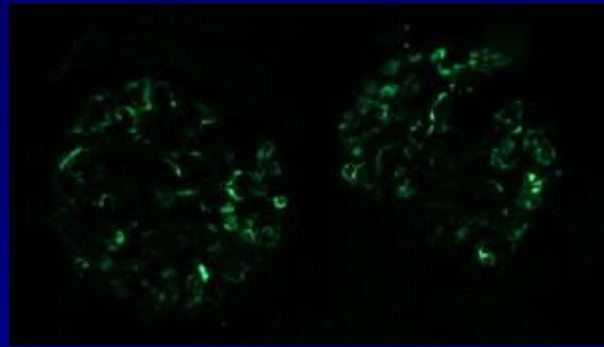


Lupus nephritis, charakteristische Läsionen:

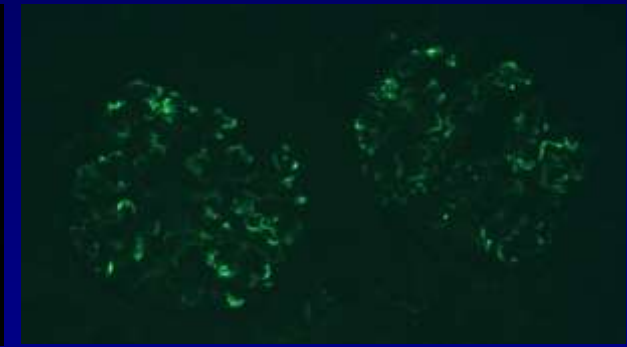
„volles Haus“ intensiv Immunreaktion (**IgG, IgM, IgA, C3 and C1q**) Depositen an verschiedenen und / oder gleichen Lokalisationen



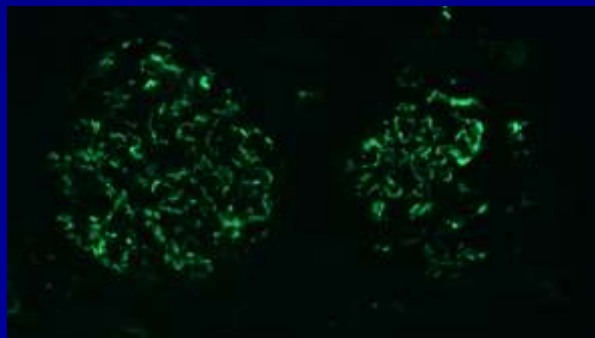
IgG



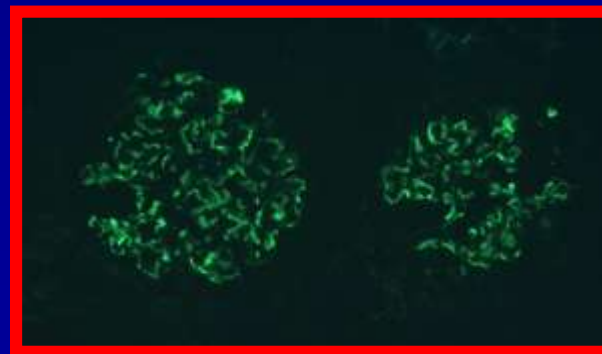
IgA



IgM



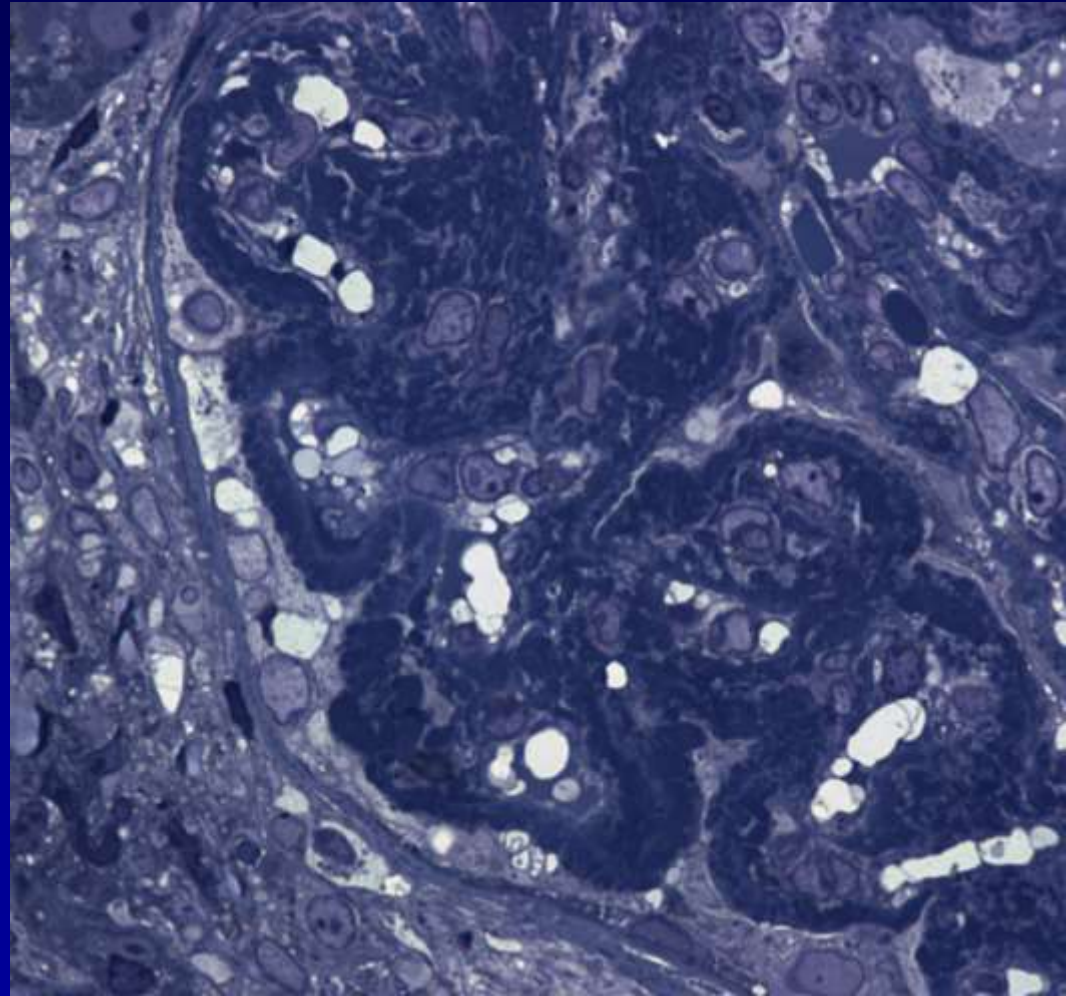
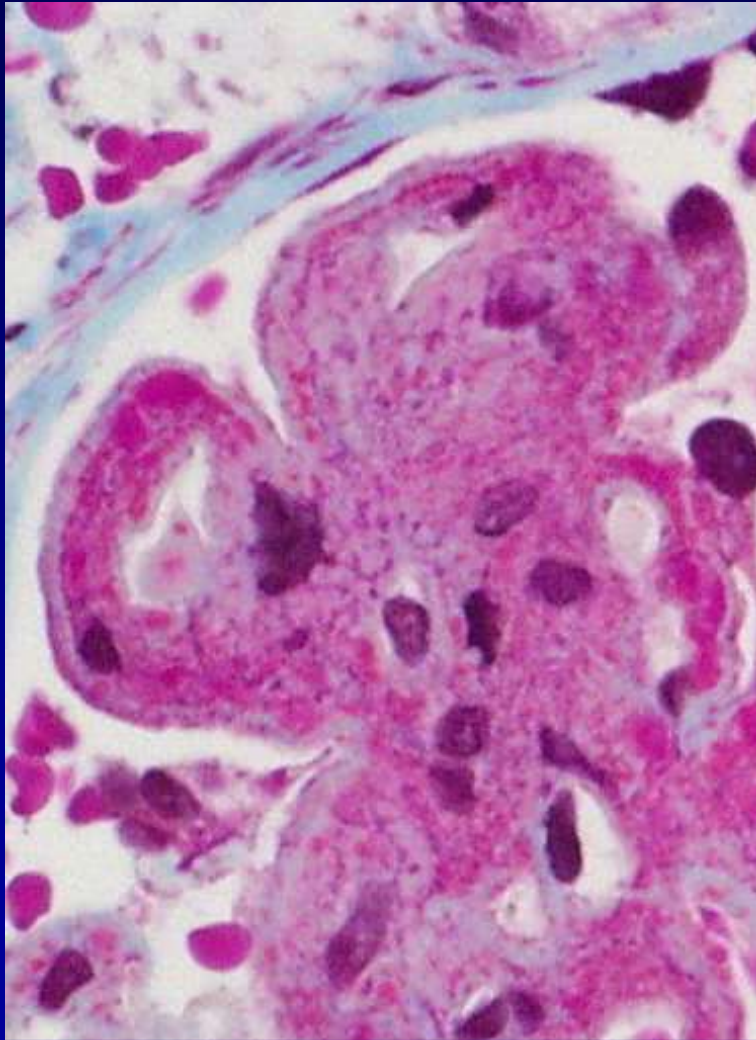
C3



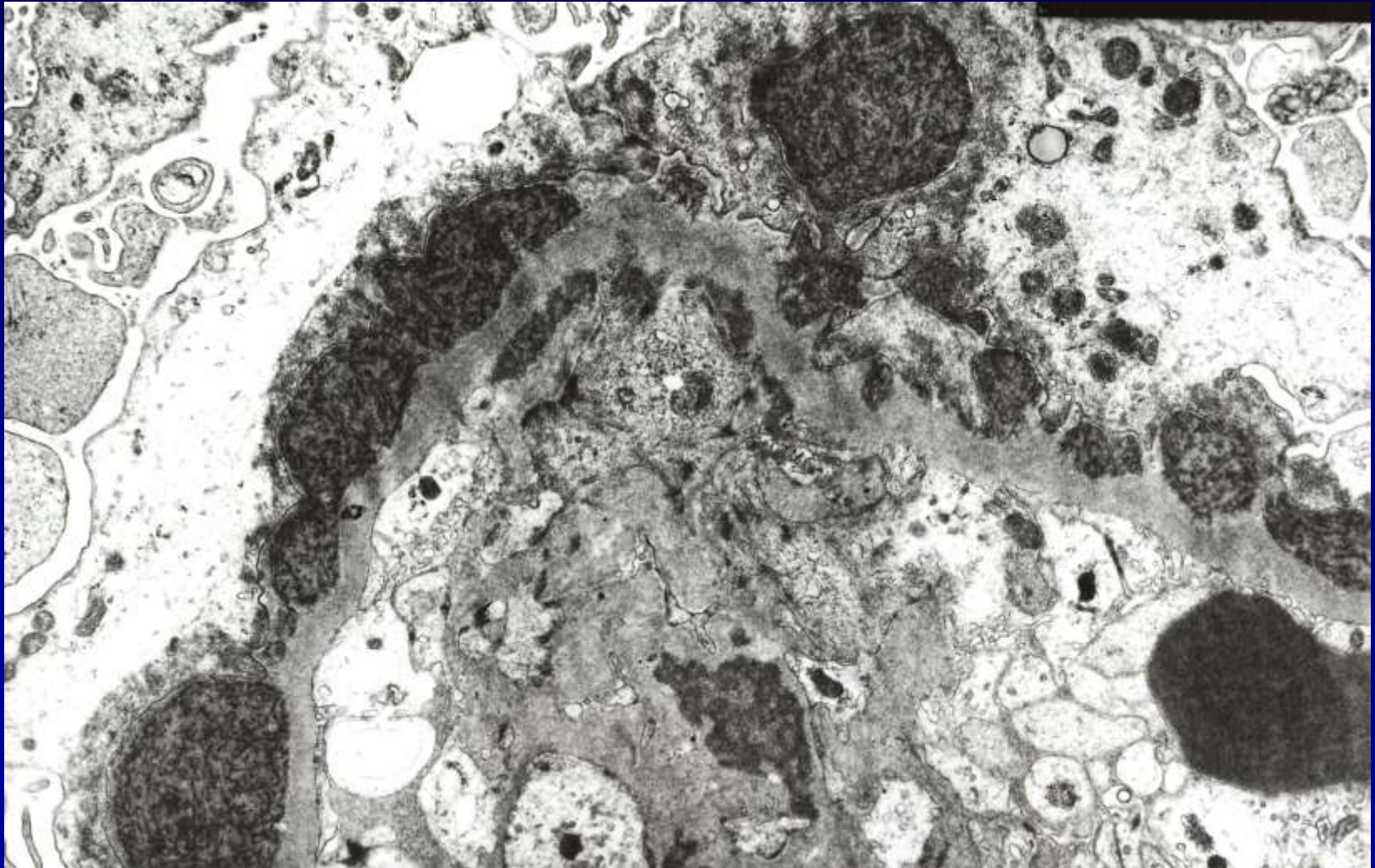
C1q

Lupus Nephropathie, charakteristische Läsion:

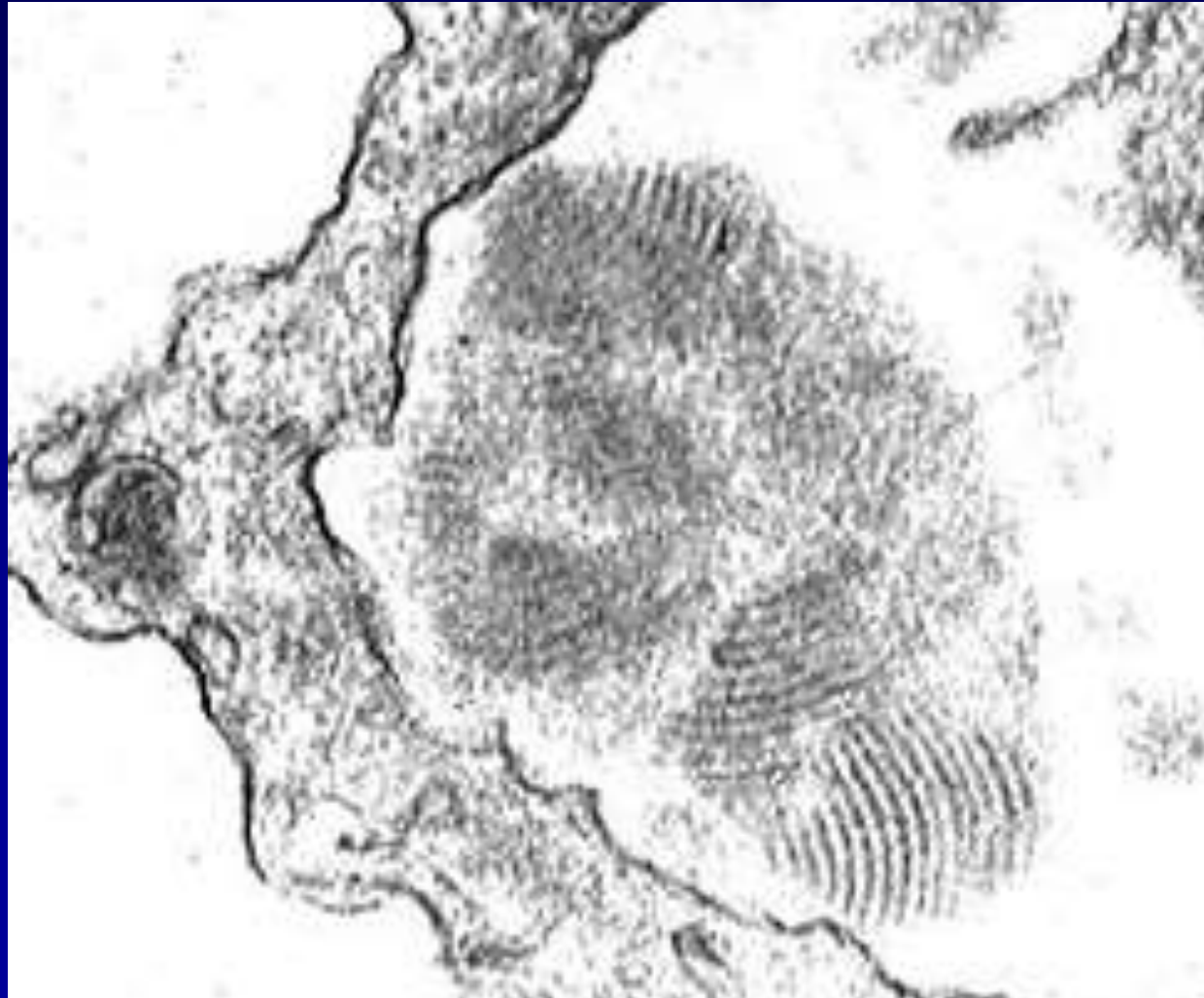
„wire loop“ (Draht Schleife) Läsion



Lupus Nephropathie, charakteristische Läsion: subepitheliale-, subendotheliale und mesangiale Depositen

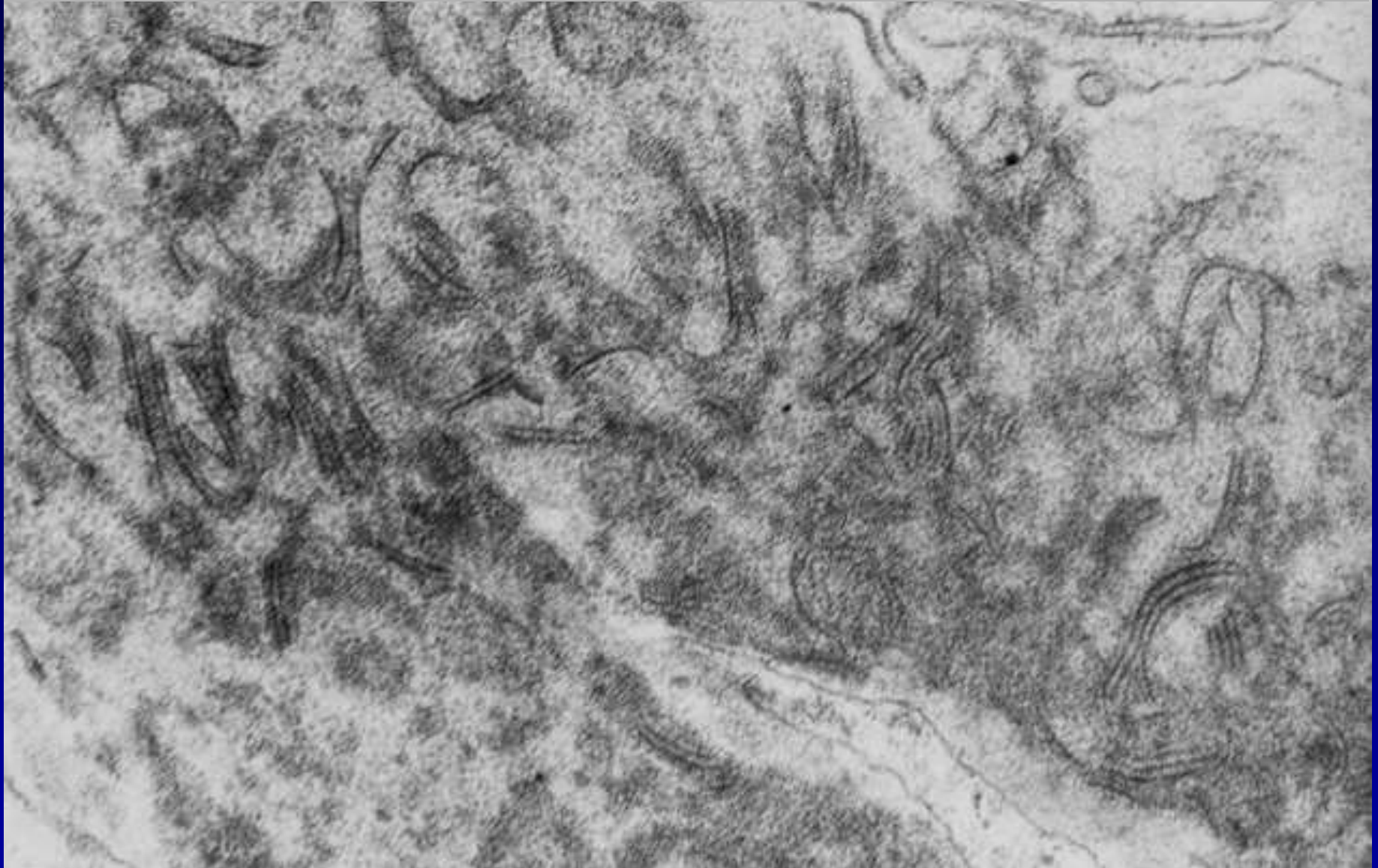


Lupus Nephropathie
charakteristische Läsion:
Fingerabdruck Depositen



Lupus Nephropathie charakteristische Läsion:

fibrilläre oder tubuloretikuläre Depositen



GN mit rapid-progressivem Verlauf

- Halbmond-GN bei Systemerkrankungen !

Goodpasture Syndrom: jüngere Männer, Autoantikörper gegen Anteile des Kollagens Typ IV. Der

Lungenalveolar- und Glomerulusbasalmembranen .

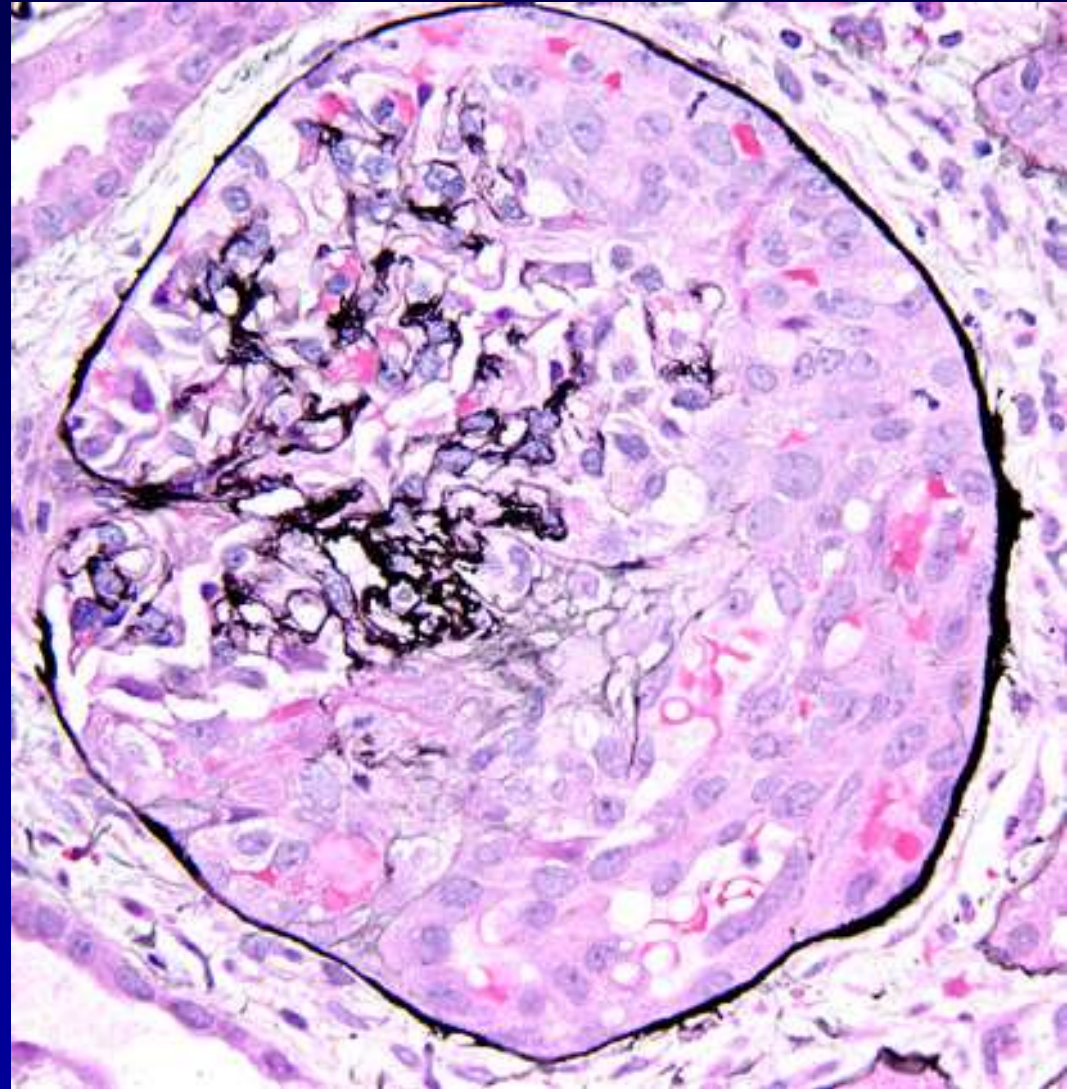
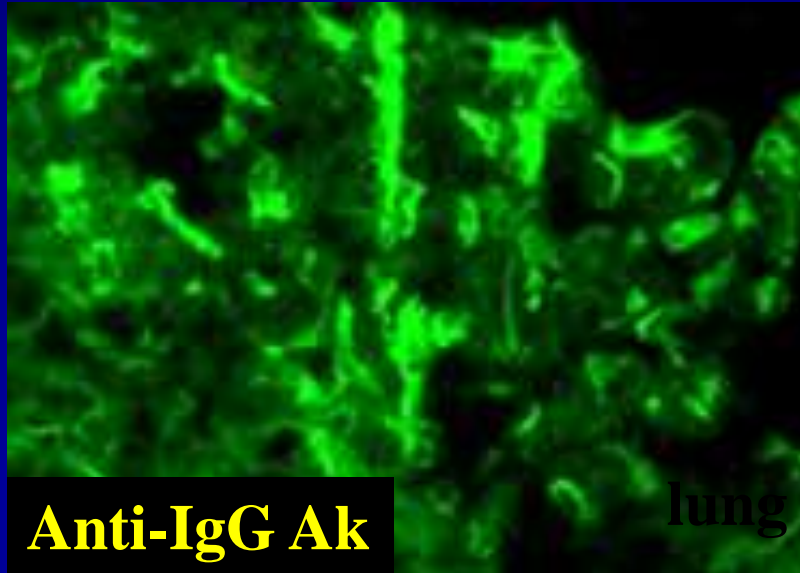
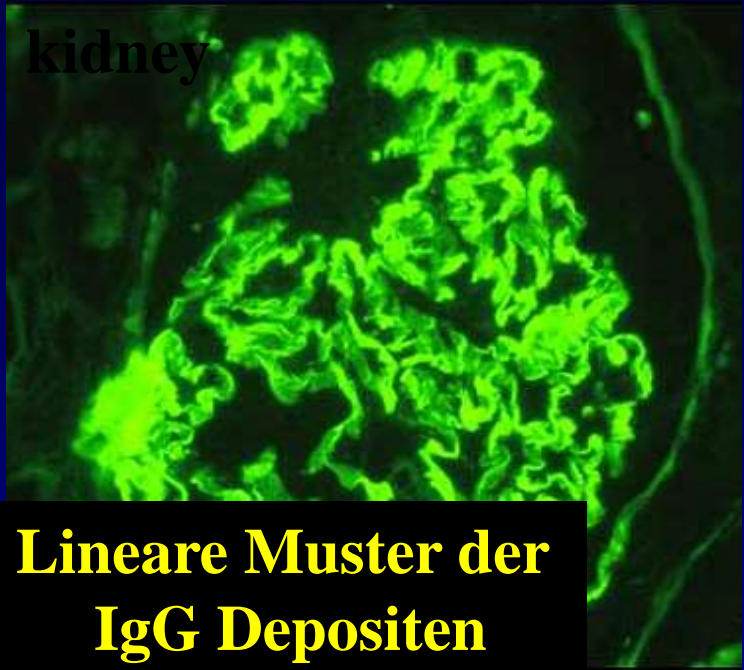Allergie Typ II. , CO₂ Inhalation, vorangegangener Virusinfektion, Medikamente: Penizillinamin:

In der Nieren: Halbmond GN: lineäre Form

Wegener Granulomatose: **granulomatöse Neubildungen im Bereich der Bowman Kapsel, Interstitium Infiltration ist möglich: Herdförmige Periglomerulitis. Verlauf in Schüben, Morphologie: Halbmonde !**

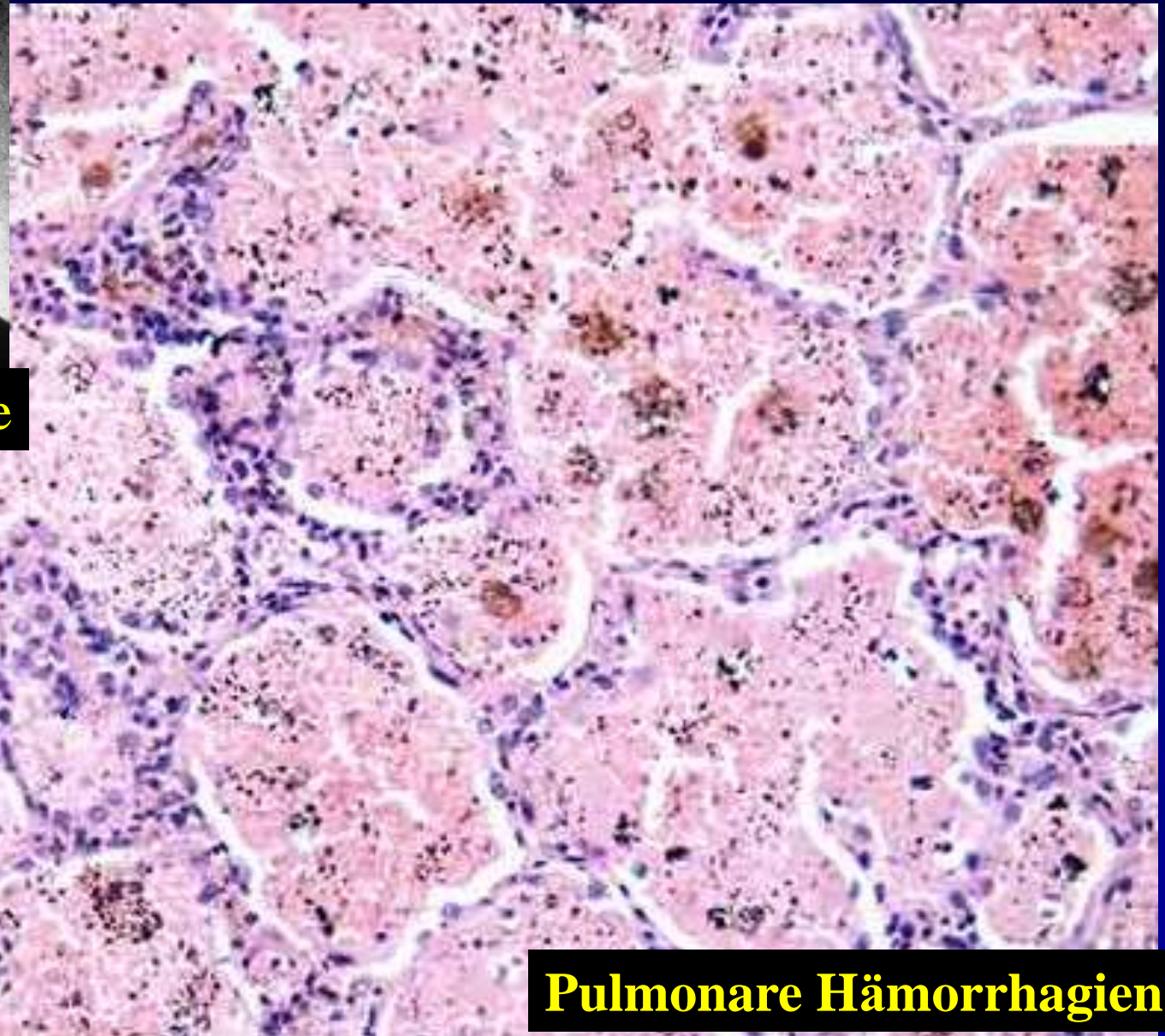
Goodpasture Syndrom

kidney





Prof. Goodpasture



Pulmonare Hämorrhagien

GN mit rapid-progressivem Verlauf

- Halbmond-GN bei Systemerkrankungen !

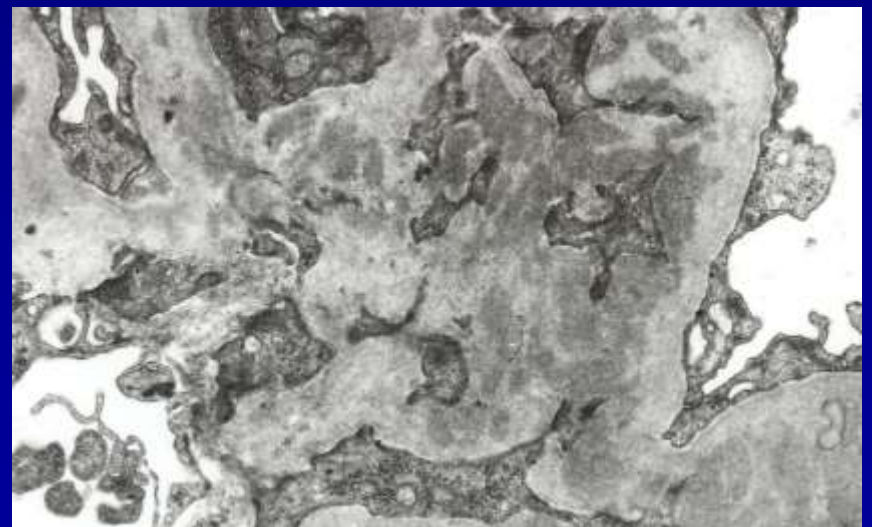
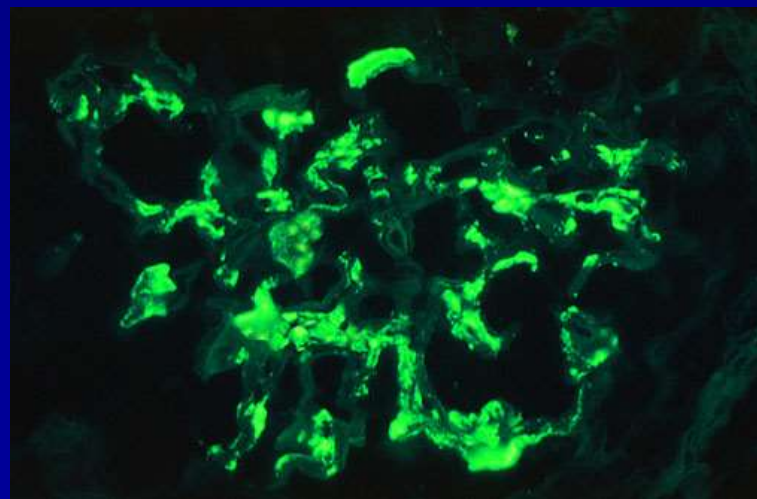
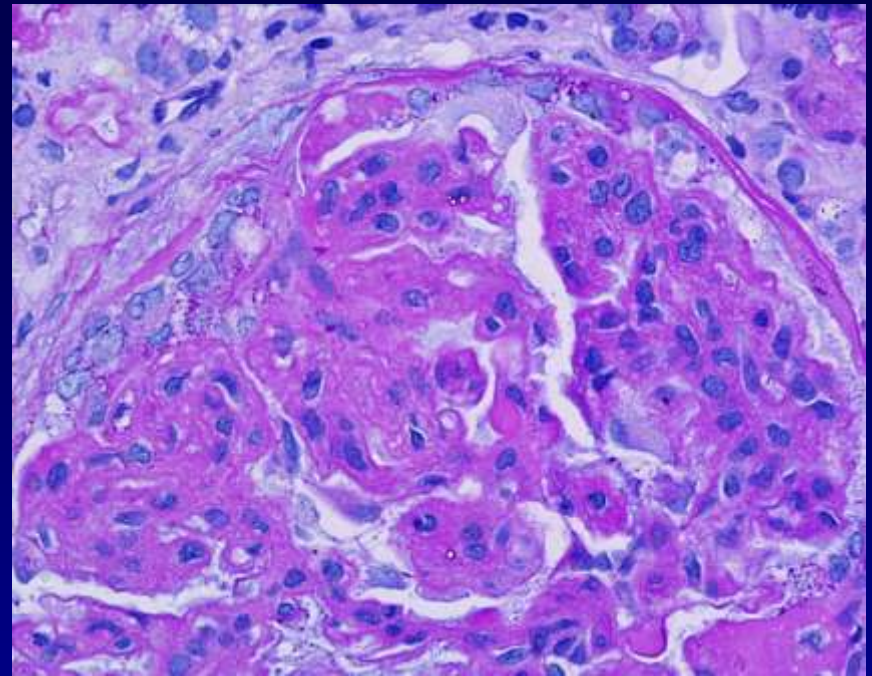
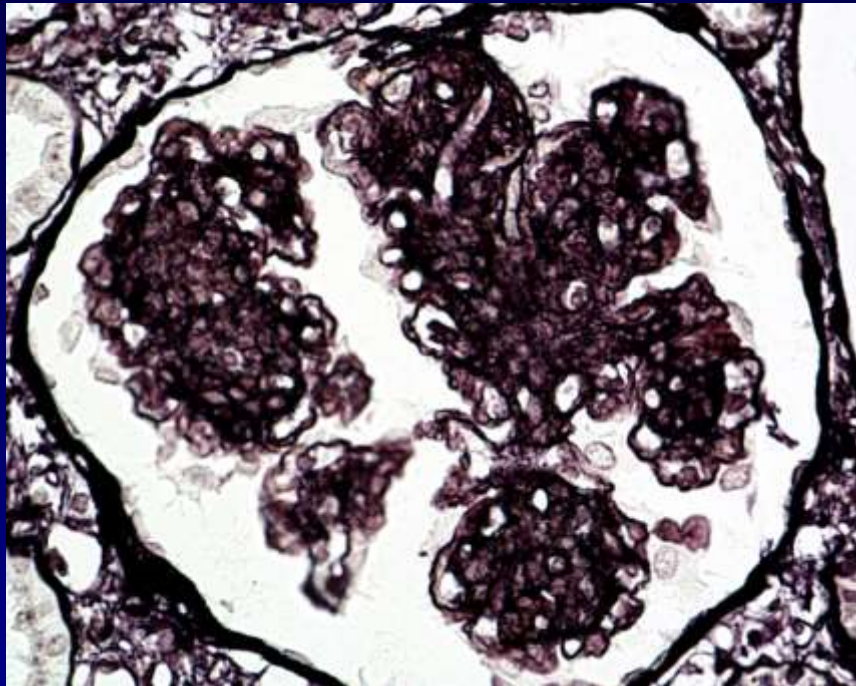
Purpura Schönlein-Henoch: häufig bei Kindern nach Infektionen der oberen Atemwege und in Rahmen von Allergien ! Immunreaktion – Allergie Typ III.

Ablagerung von Immunkomplexen in den kleinen Gefäßen der Haut, Gelenken, Nieren

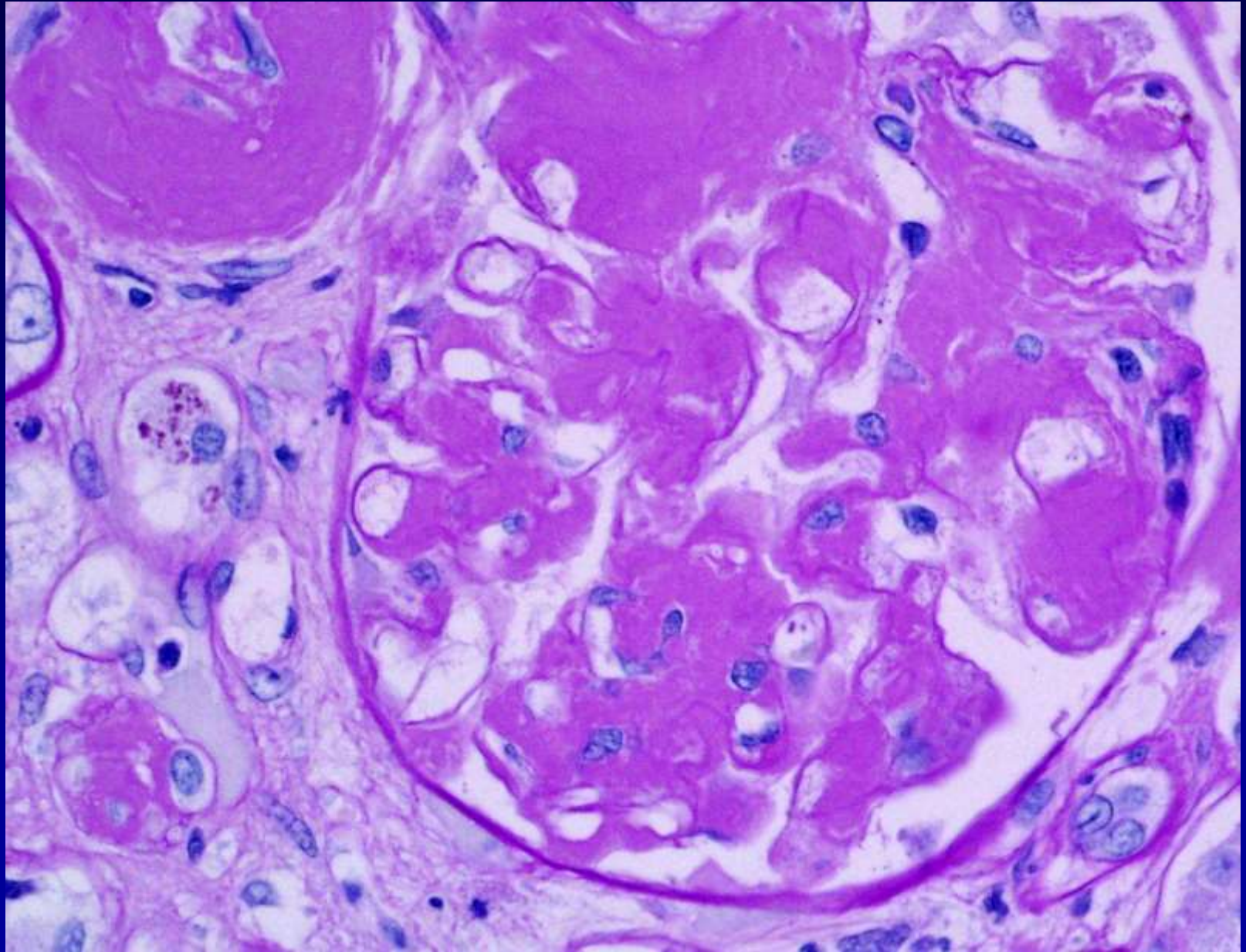
Flohstichartige Blutungen (Petechien), Gelenk- und Bauchschmerzen. Glomerulonephritis

Endstadiumniere: „end stage kidney“: narbiger Umbau, ,
Schrumpfnieren: kleiner als 90 g, blasse, granuläre
Oberfläche: weisse Granularatrophie !

Henoch-Schönlein Purpura Nephritis



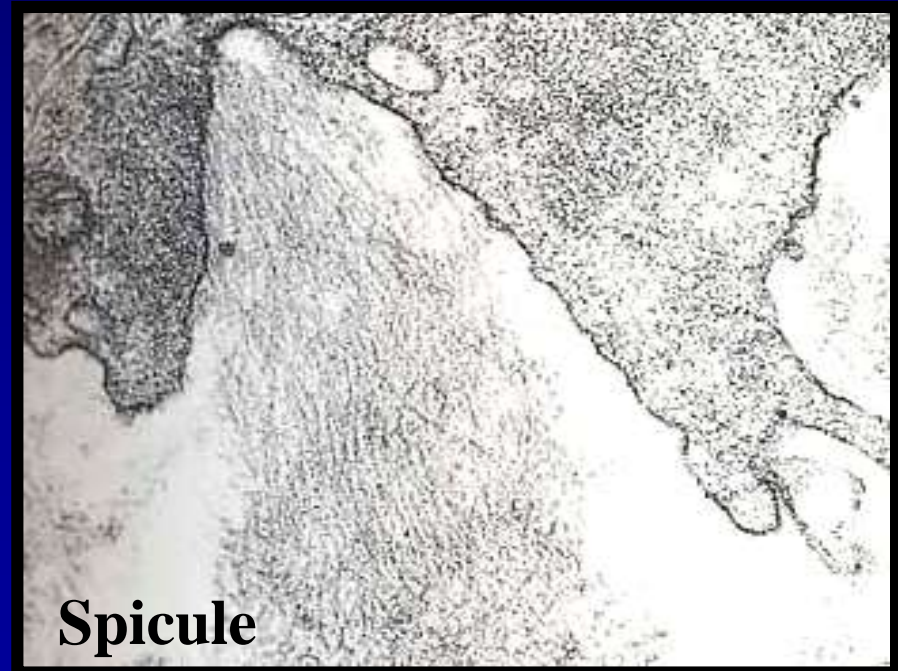
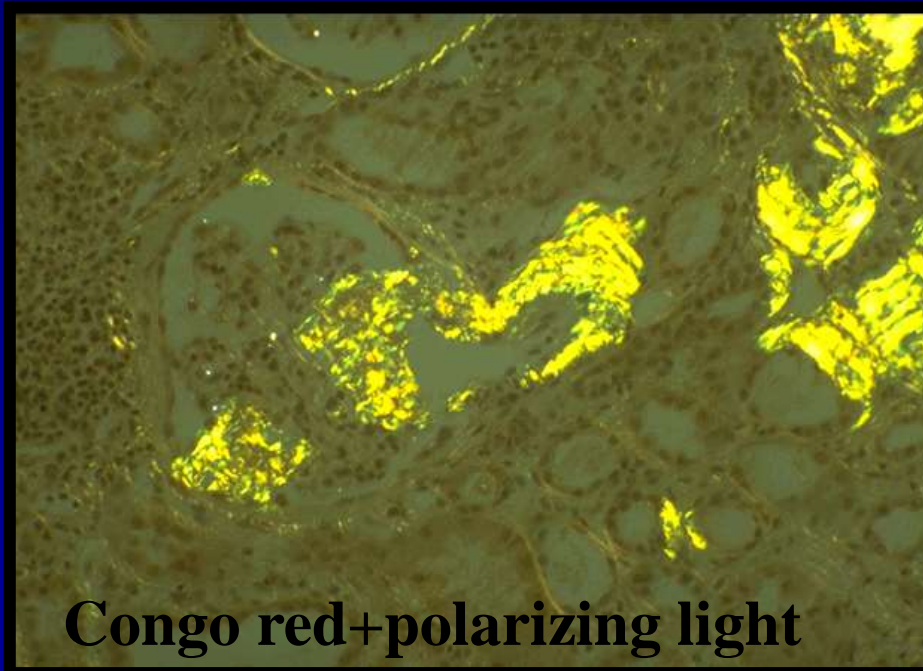
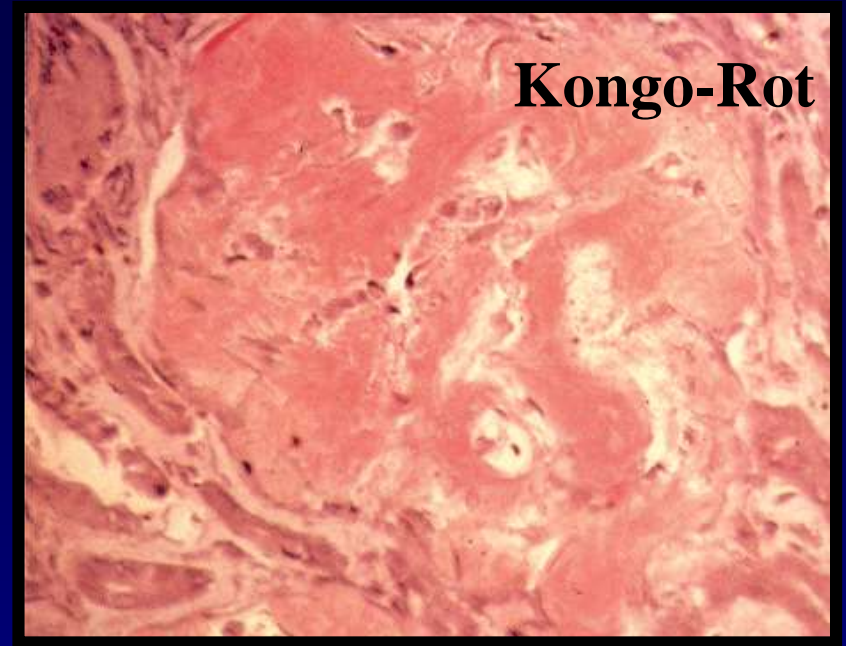
Amyloidose



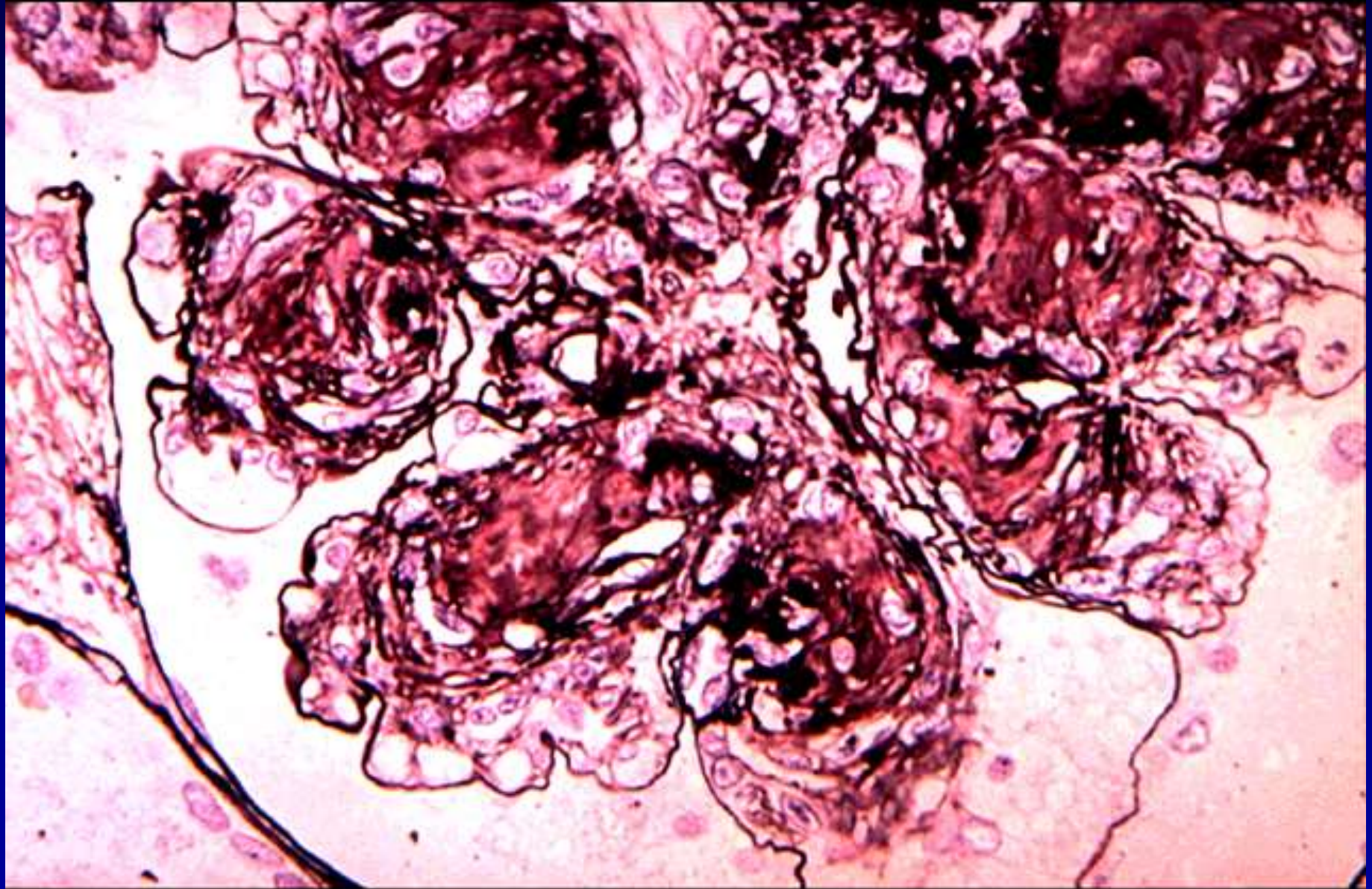
Amyloidose

Klassifikation

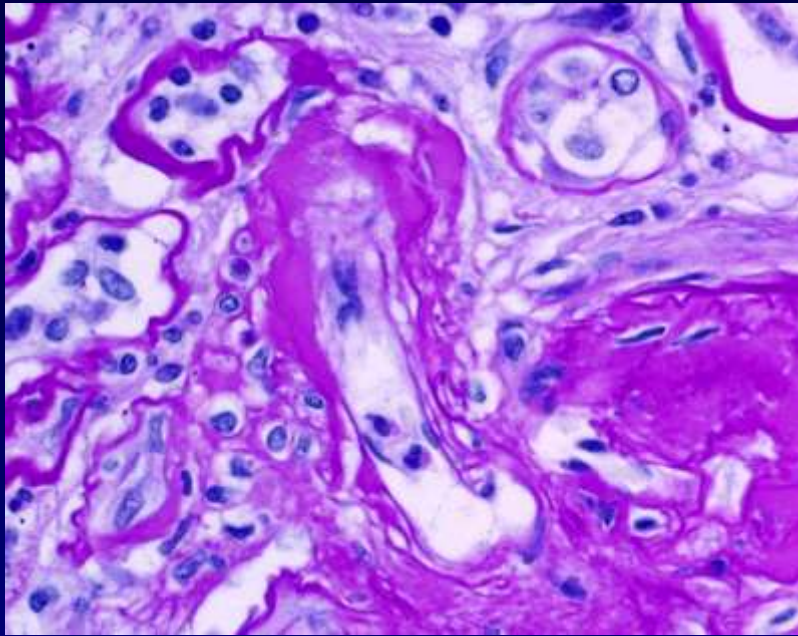
1. Primäre A
2. Sekundäre A
3. Lokale A



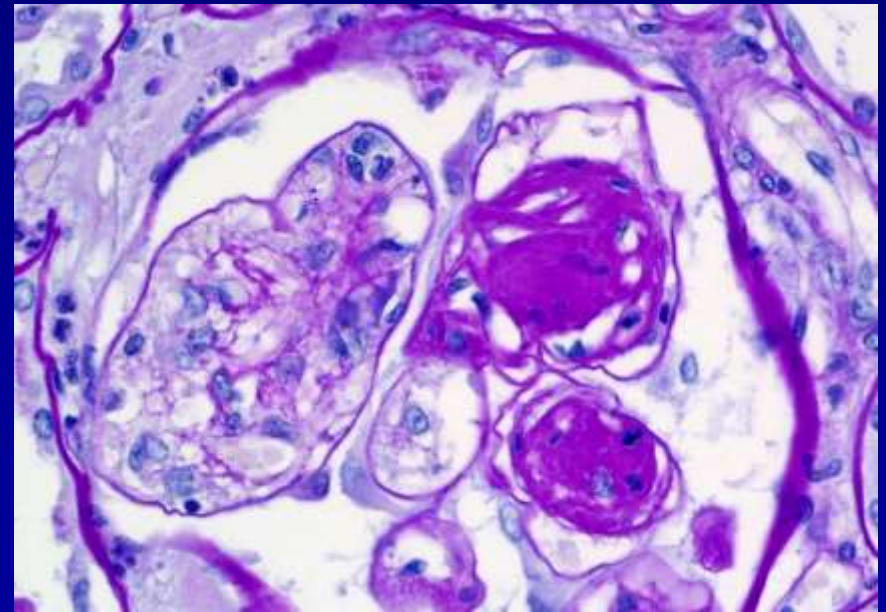
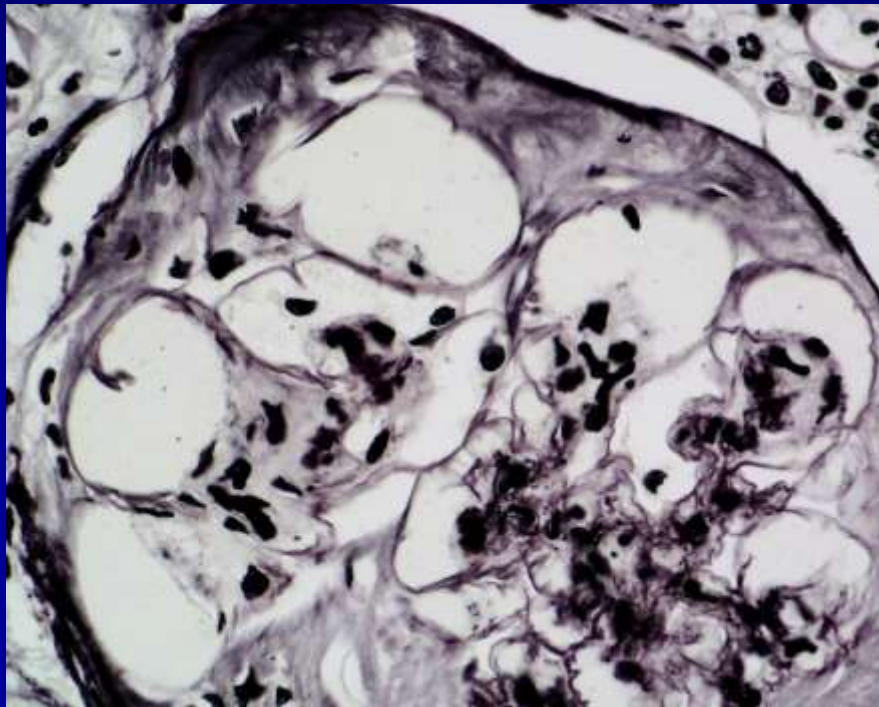
.Diabetes Nephropathie

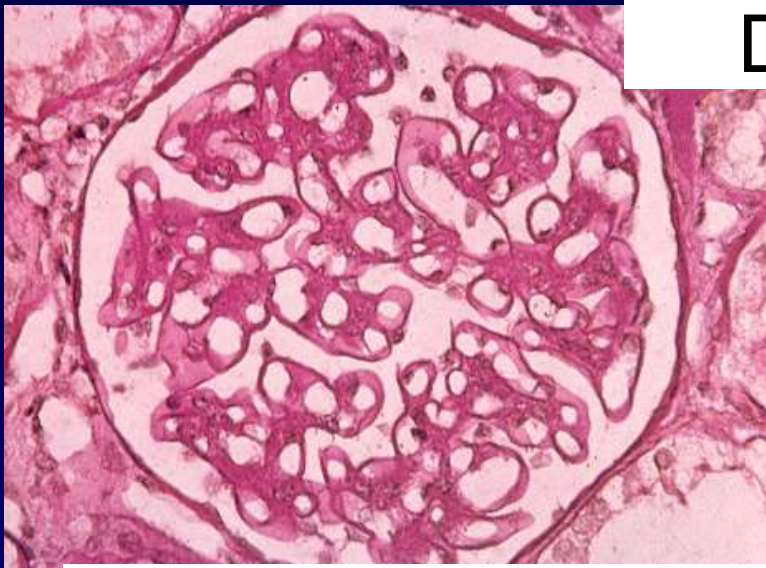


Diabetes Nephropathie



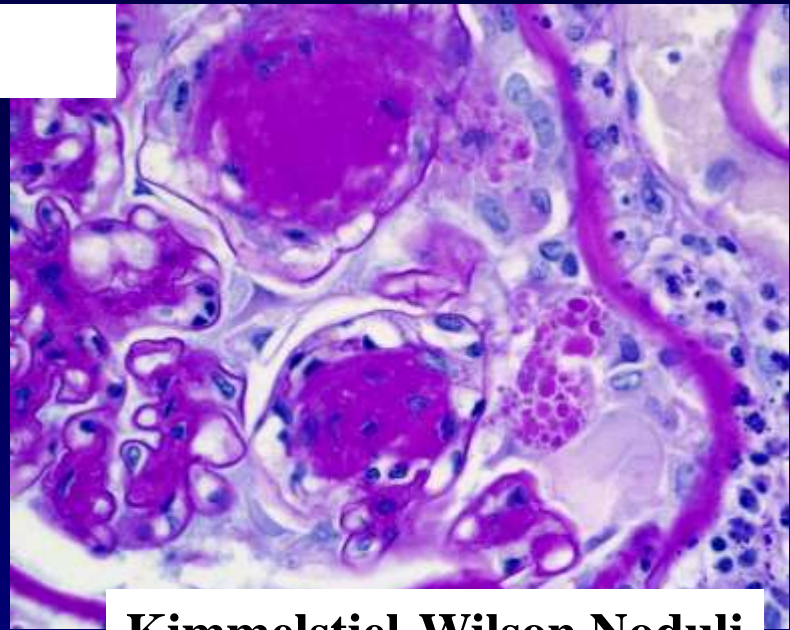
- Arteriolare Hyalinose**
- Mesangiale Expansion (Noduli)**
- GBM Verdickung**
- Mesangiolyse**
- Mikroaneurysma Formation**
- Lineare IgG Muster entlang dem GBM (keine anti-GBMAk)**



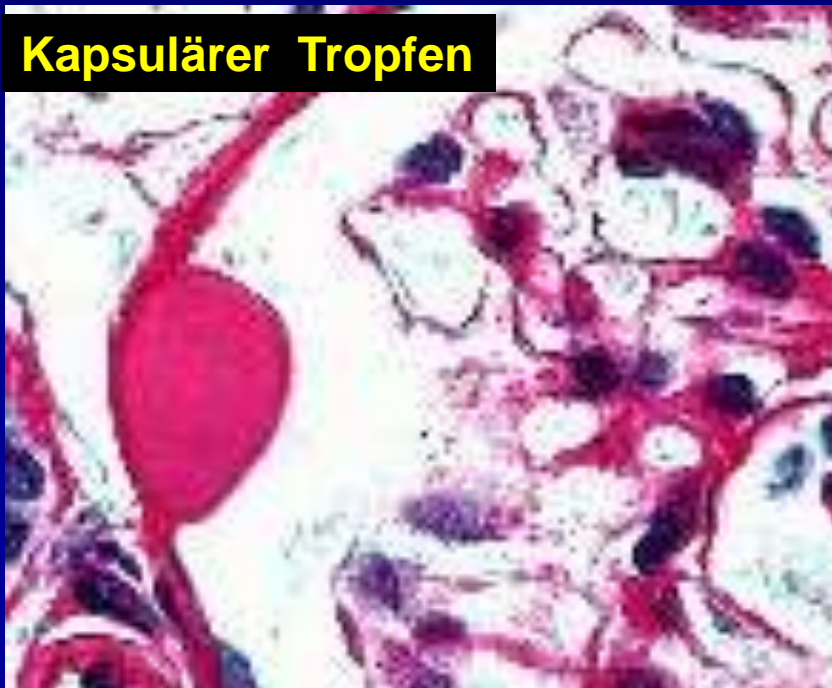

DMN

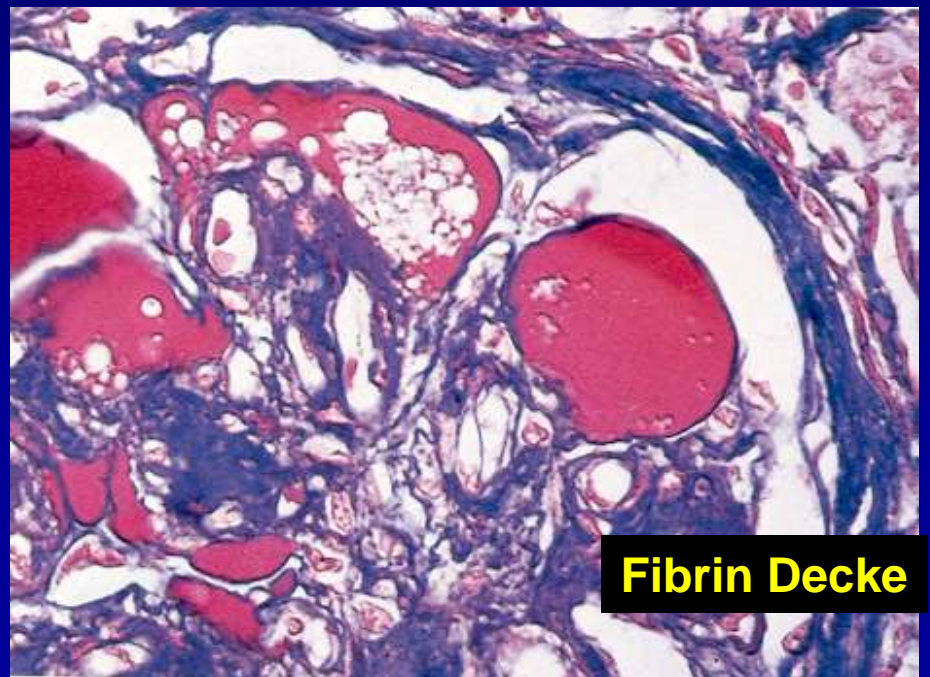
Diffus Typ DM Glomerulopathie



Kimmelstiel-Wilson Noduli



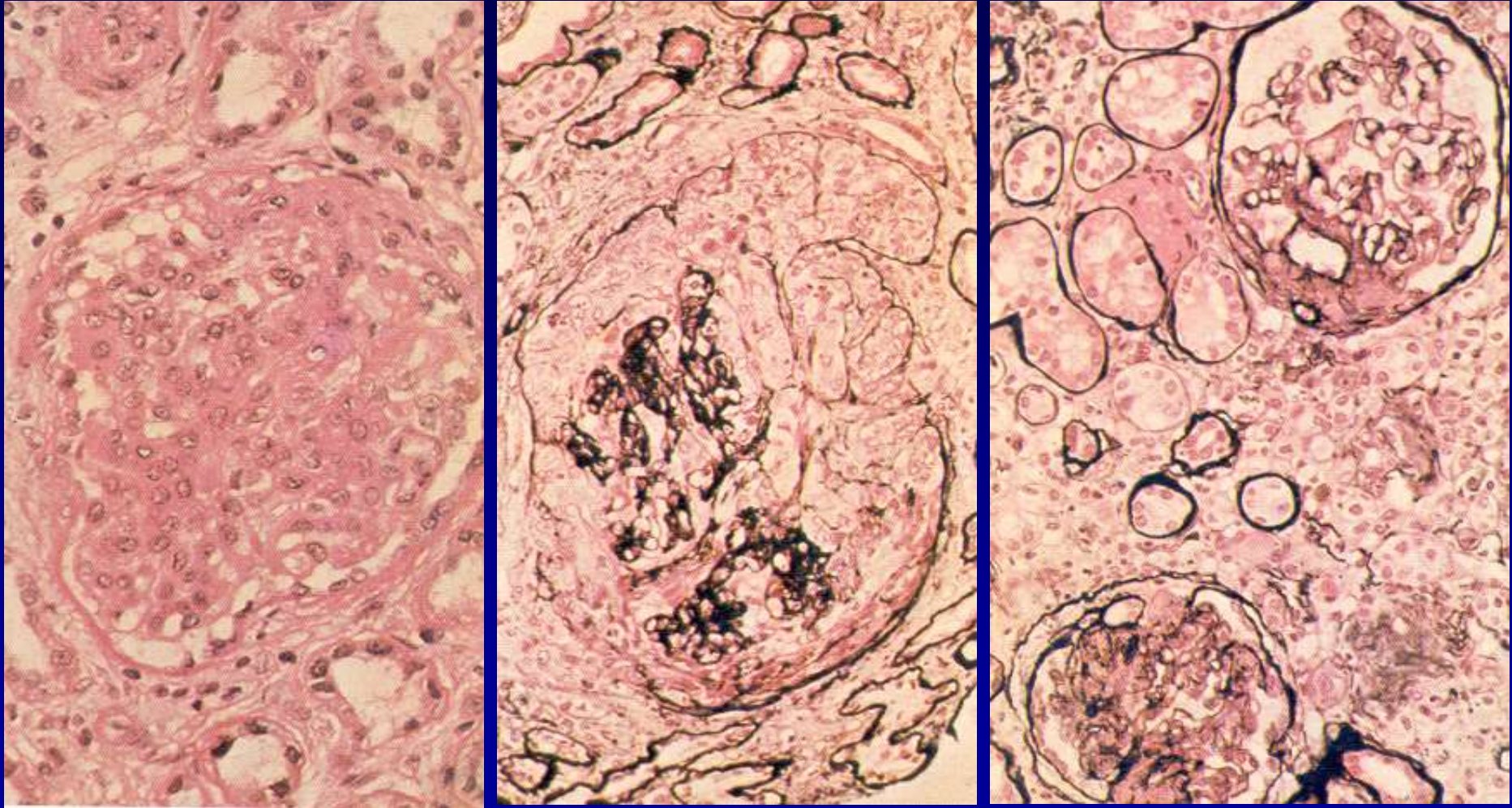
Kapsulärer Tropfen



Fibrin Decke

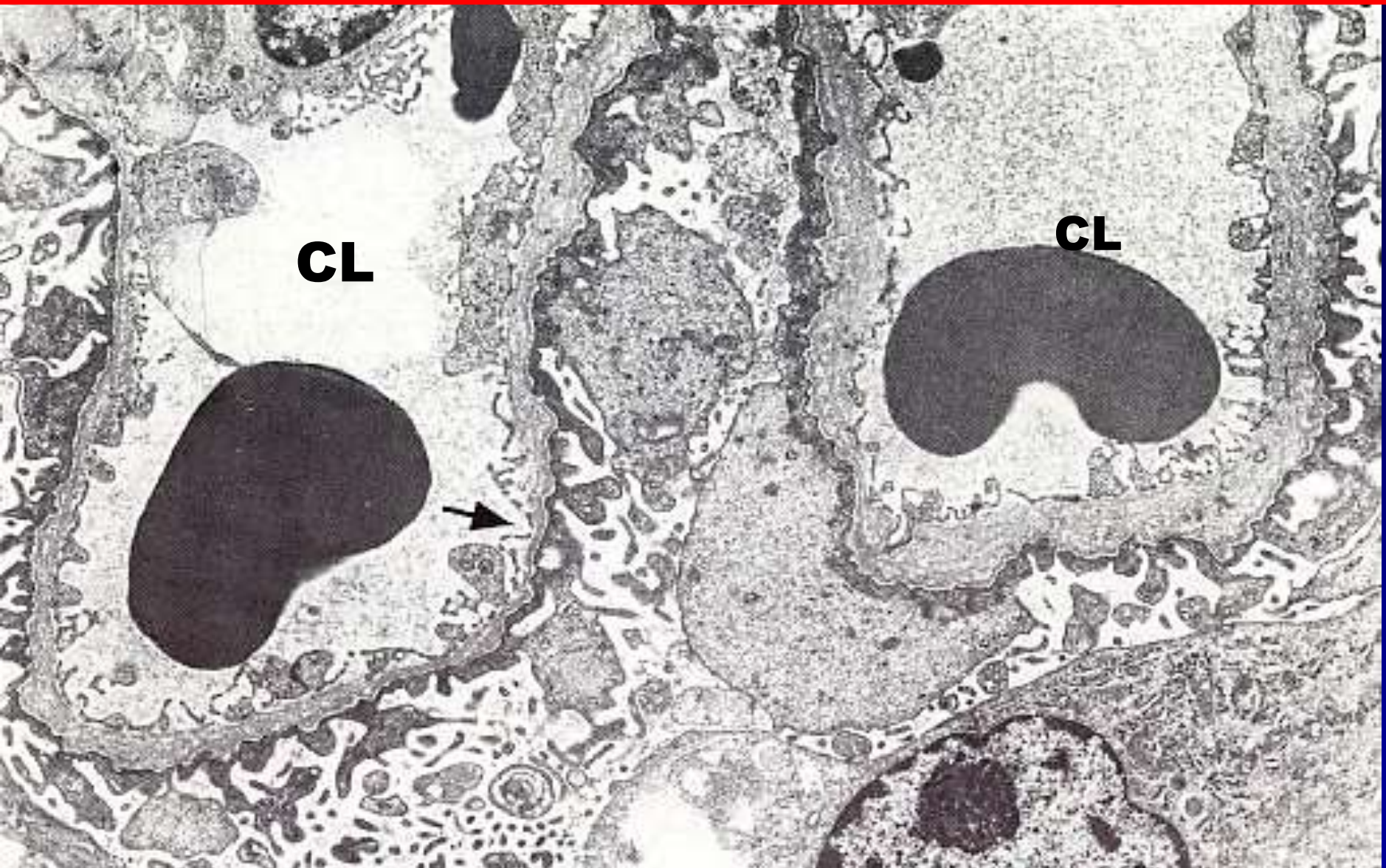
Alport's Syndrom

Keine spezifische glomeruläre Veränderungen mit LM



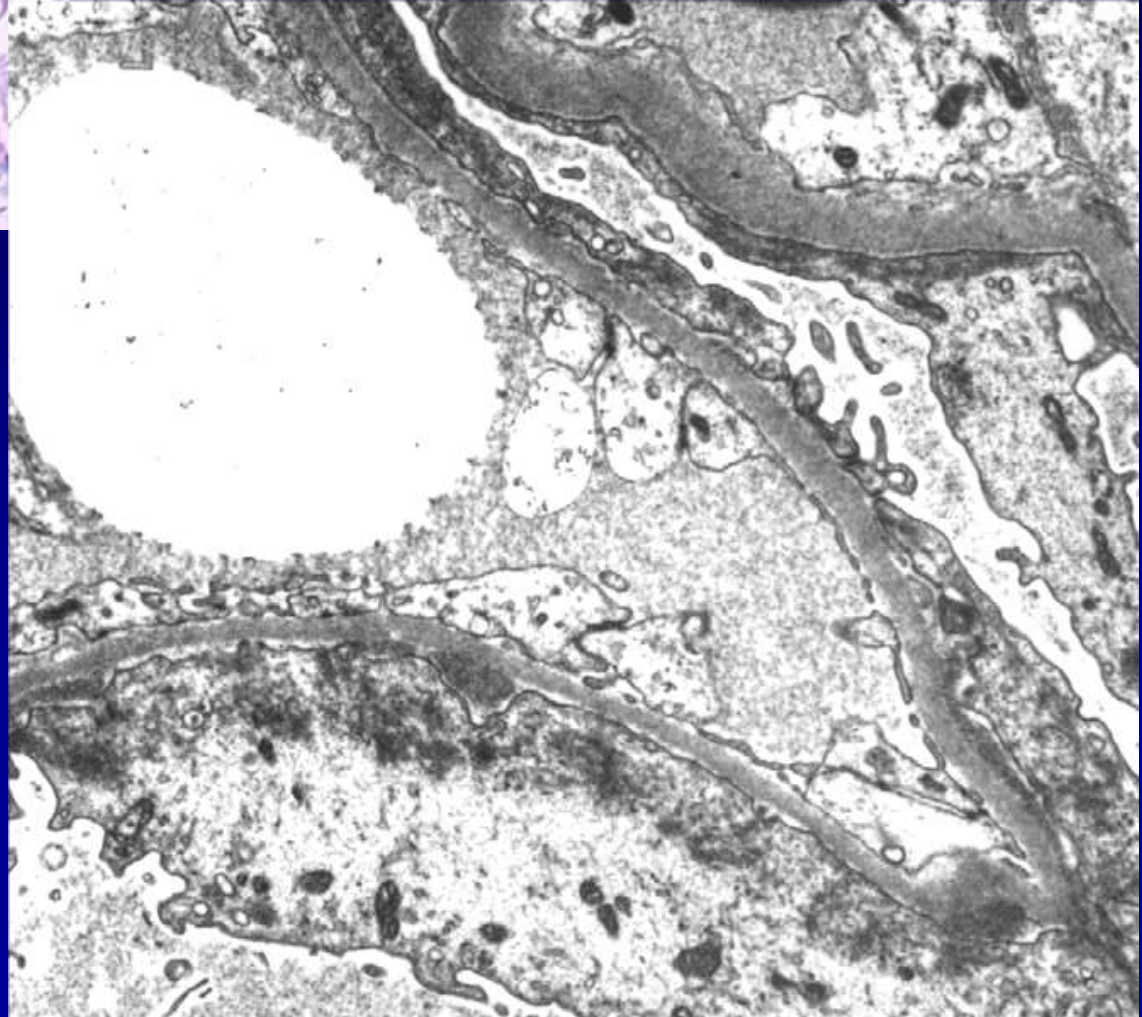
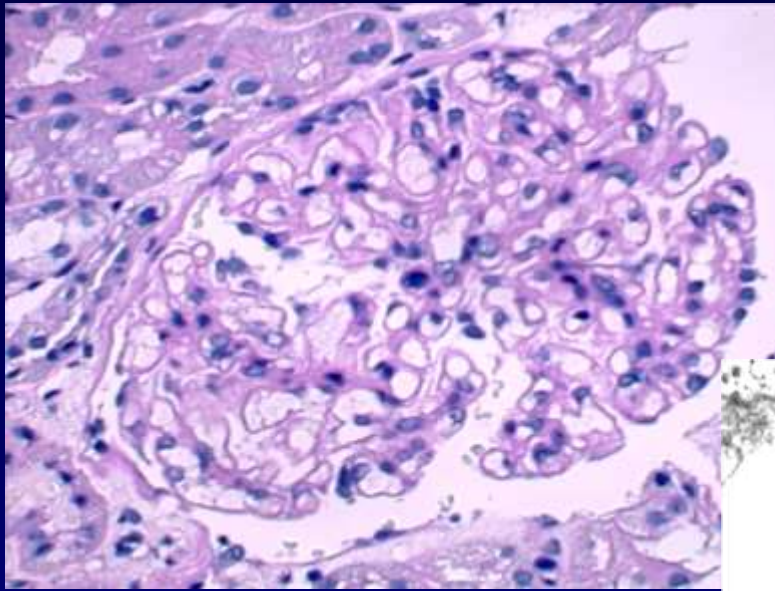
Negativ mit IF

Alport's Syndrom

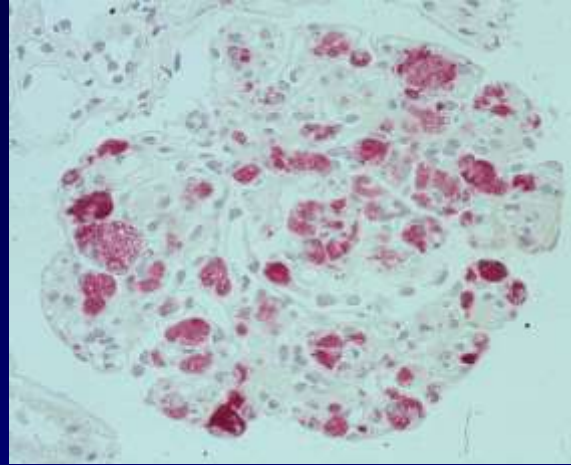
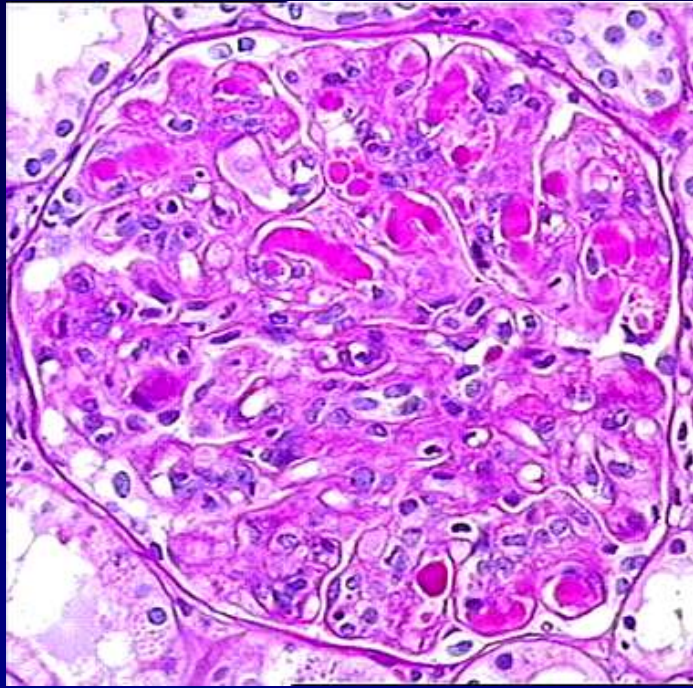


Spaltung der lamina densa, Fehlen des Goodpasture's Antigen

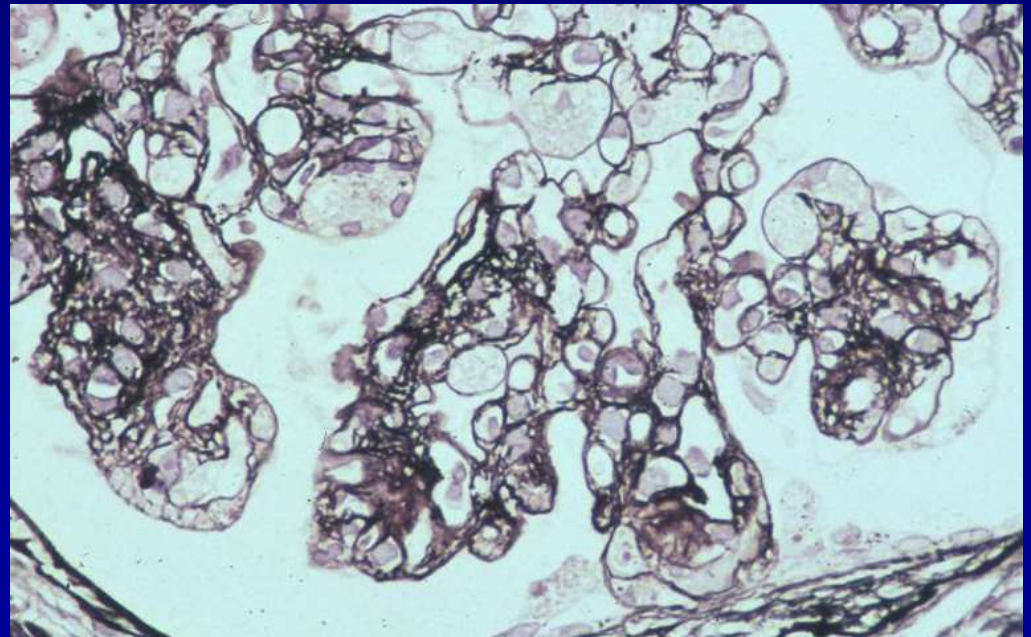
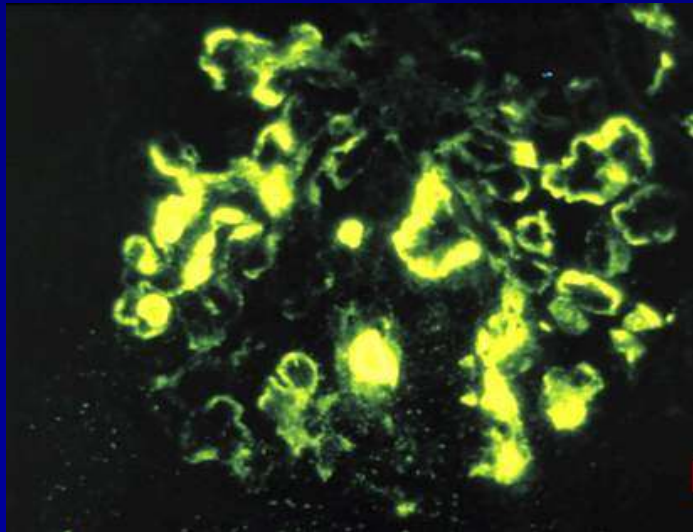
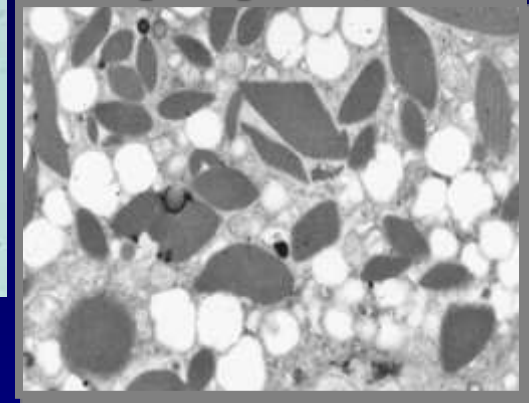
Dünnes GBM Krankheit Benigne familiäre Hämaturie



Gemischte kryoglobulinämische Nephropathie



(gemischte
cryoglobulinemische
Nephropathie)



C1q Glomerulopathie

