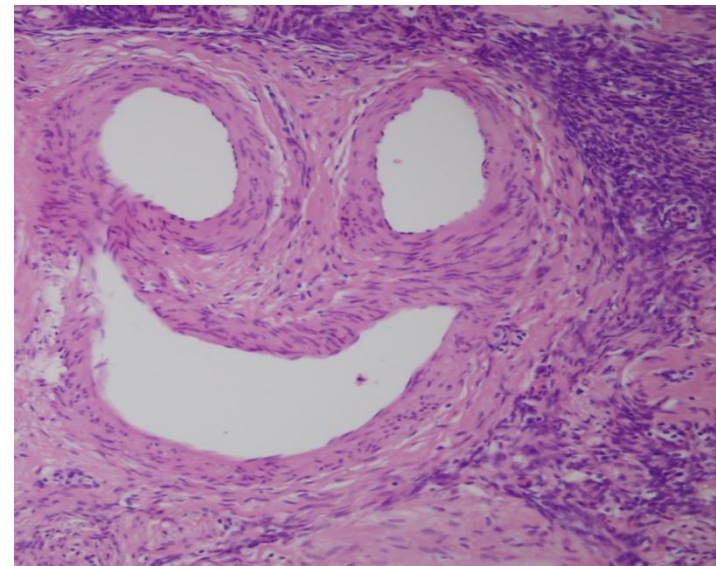
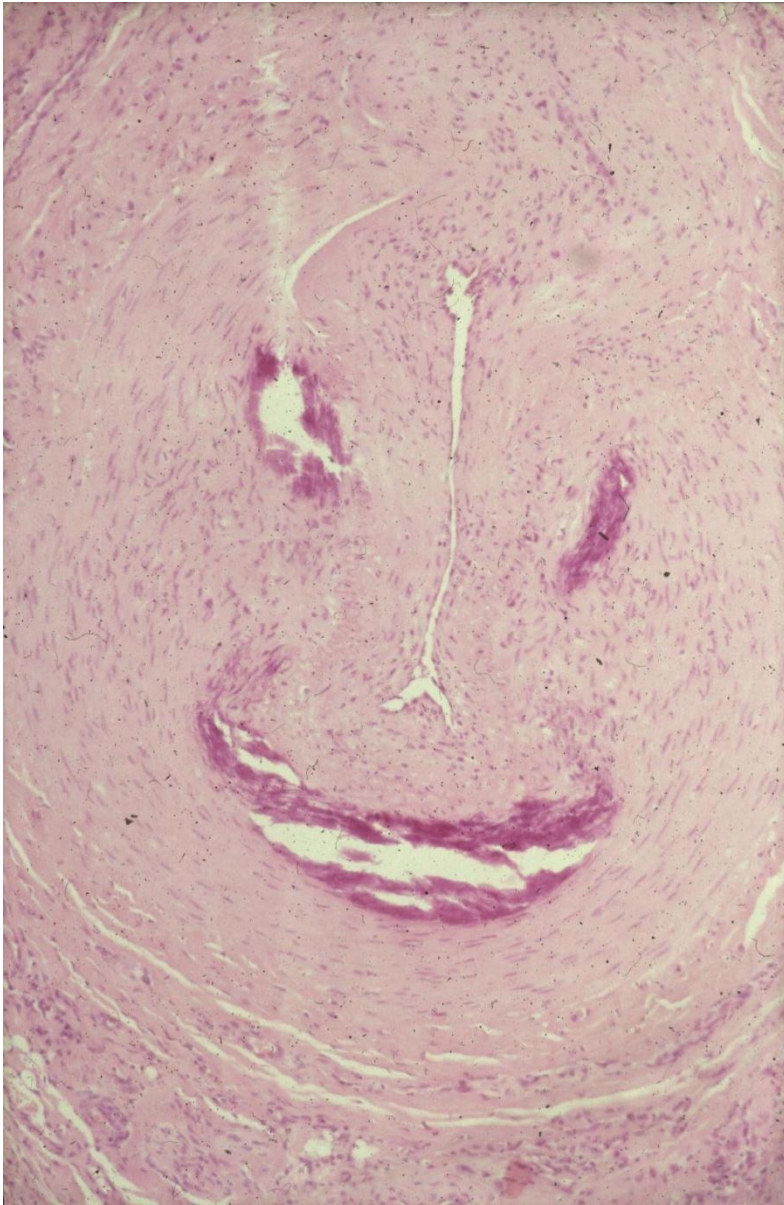

Klinisch-pathologische Beispielfälle aus der Praxis der Pathologie des Kopf- und Halsbereiches

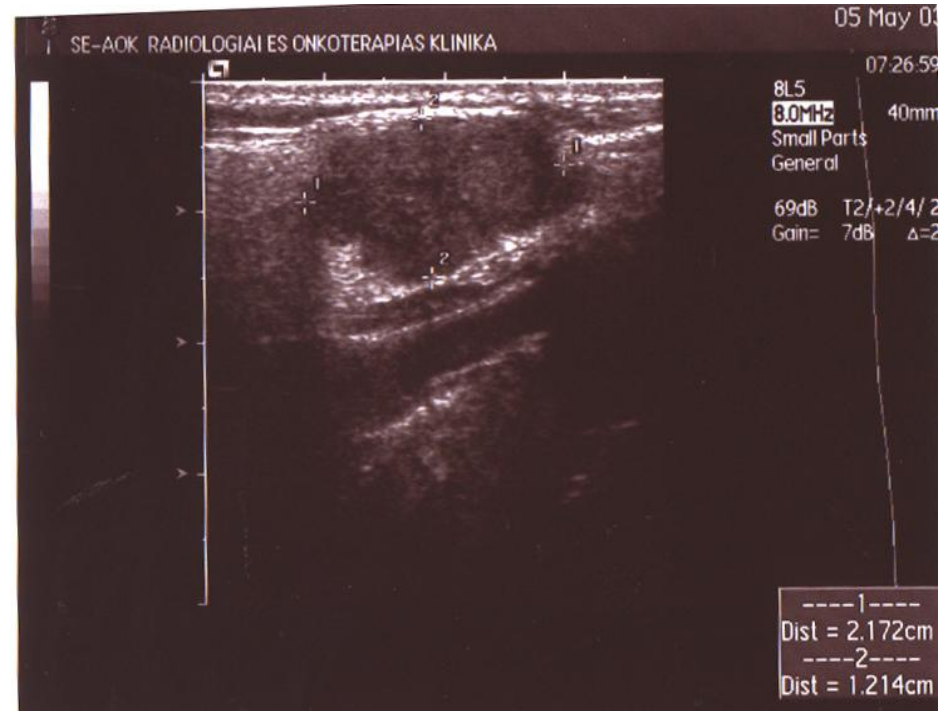

Fall No 1

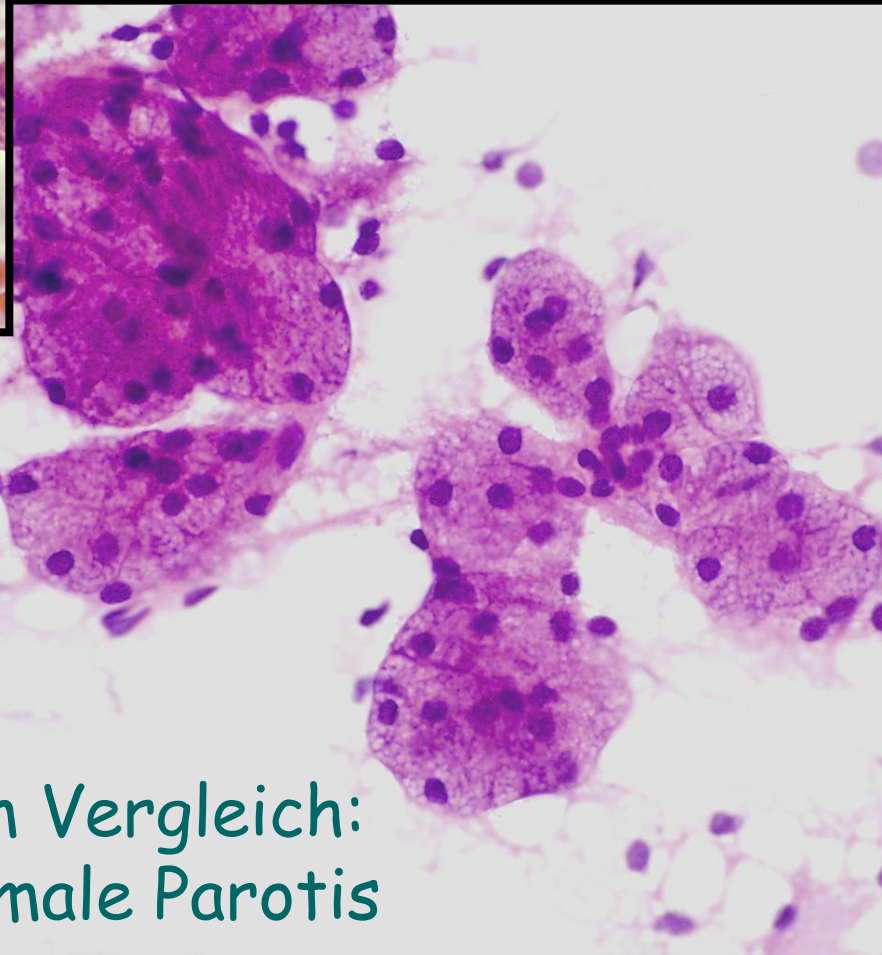
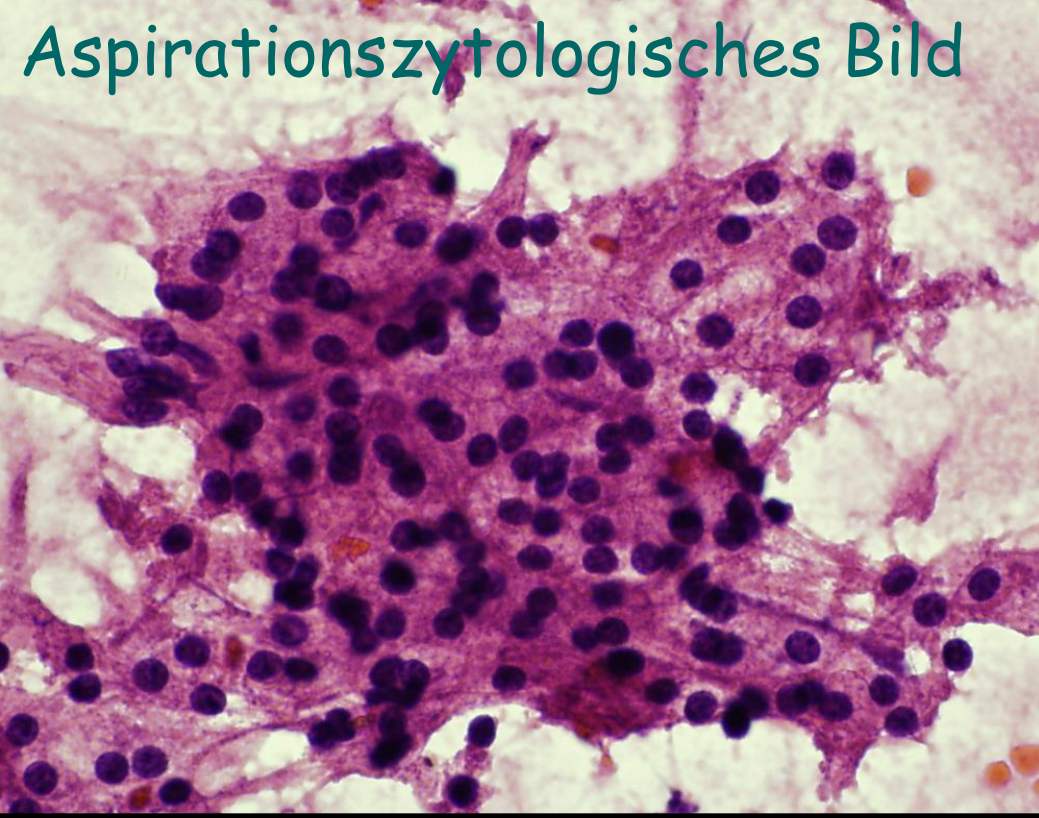
15 Jahre alte Patientin

Klinisch.: palpabler Knoten
am Hals i.B. des
Unterkieferwinkels

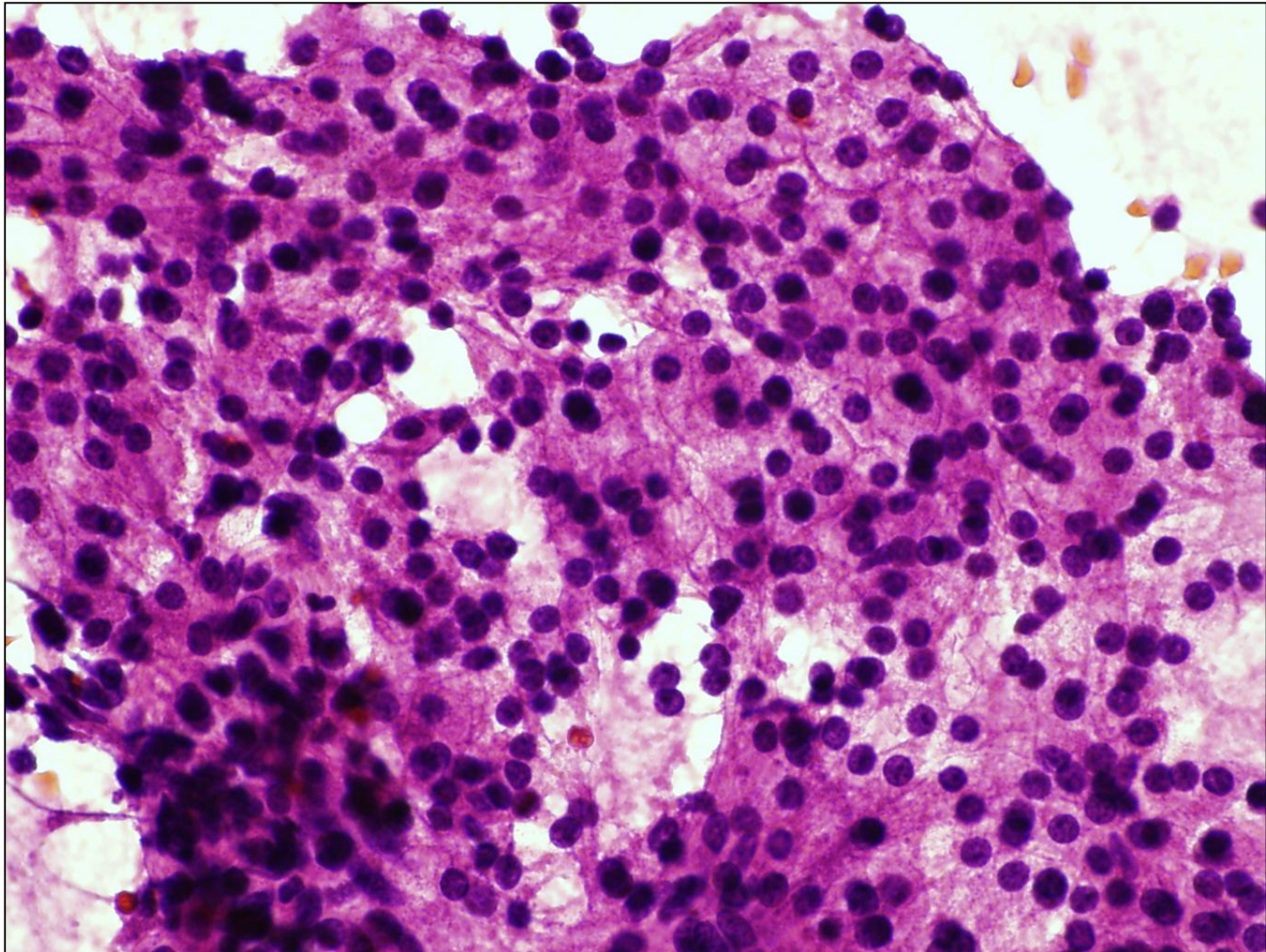
Ultraschall: echoarme
Masse in Verbindung mit
dem Oberflächenlappen
der Parotis



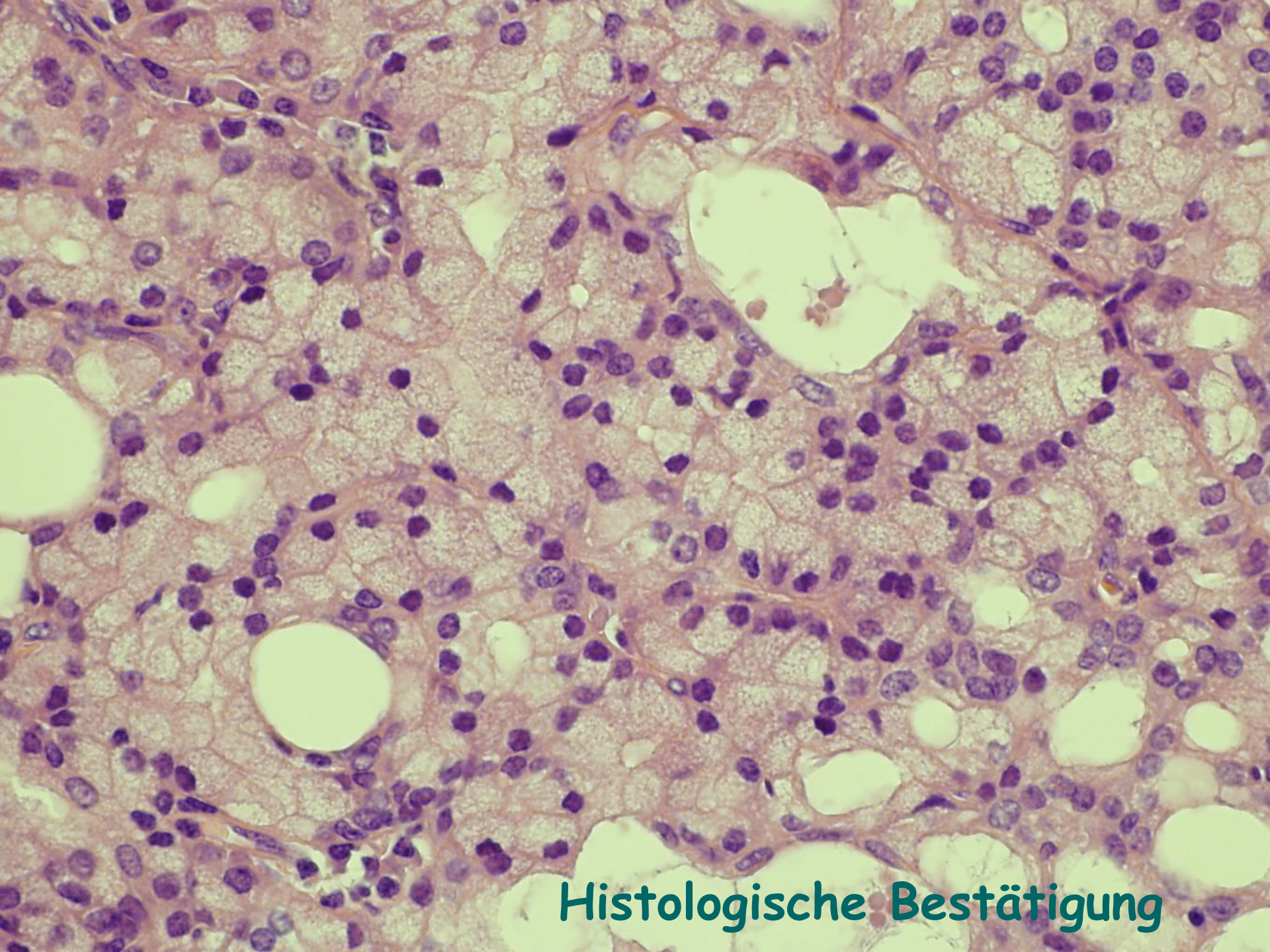
Aspirationszytologisches Bild



Zum Vergleich:
normale Parotis

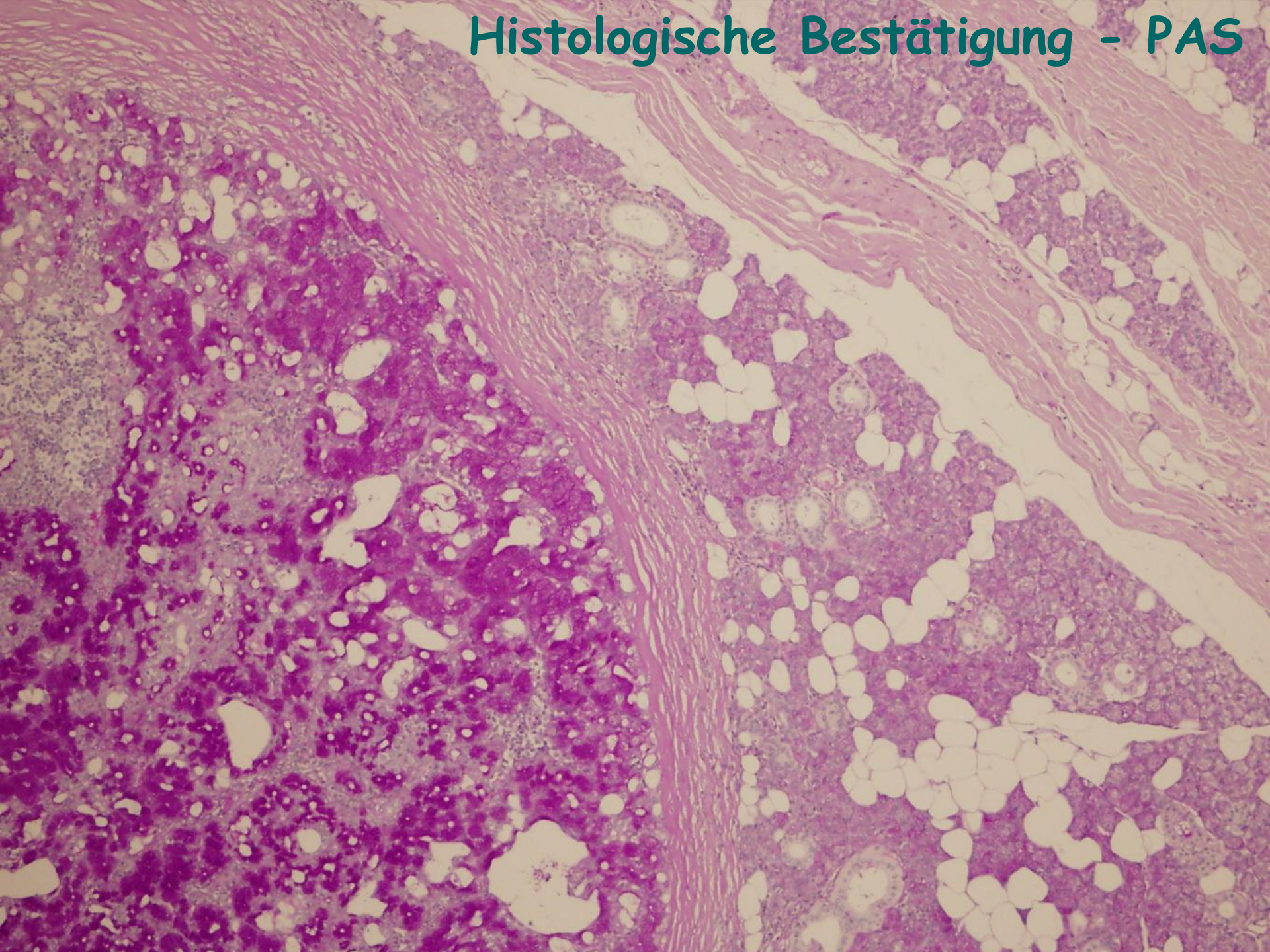


Zytologische Diagnose: Azinuszellkarzinom



Histologische Bestätigung

Histologische Bestätigung - PAS



Azinuszellkarzinom des Parotis

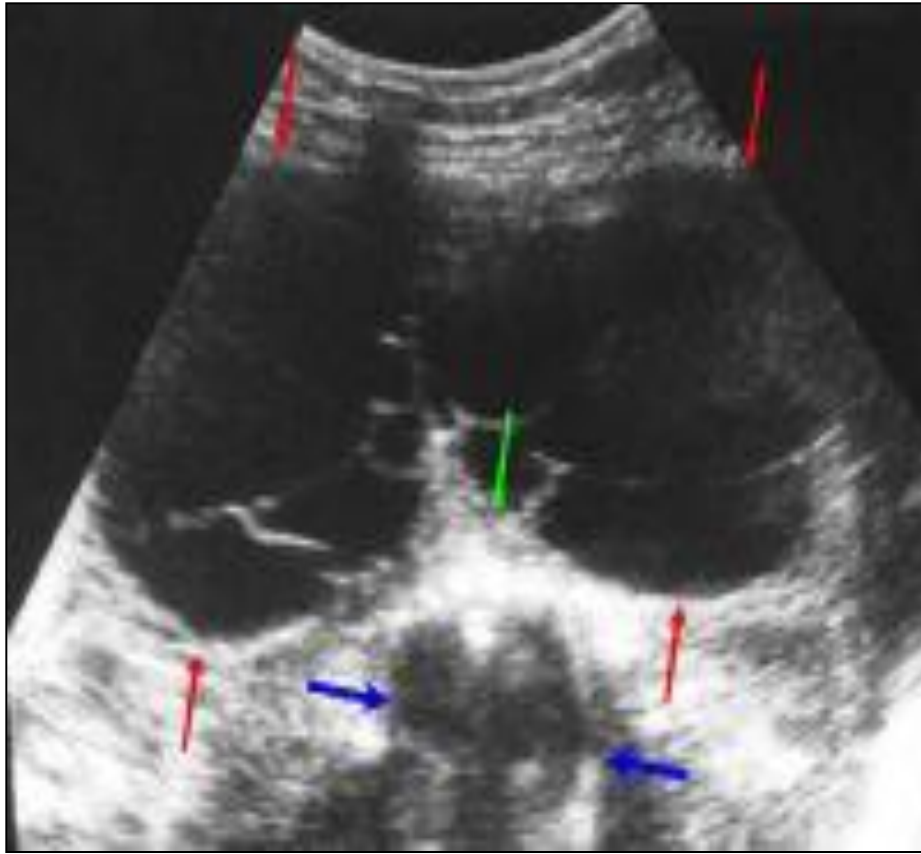
- 1-3% von allen Speicheldrüsentumoren; 3% von allen parotidalen Tumoren
- zweithäufigste Speicheldrüsenmalignität der Kindheit nach mucoepidermoidem Karzinom
- in der Regel entwickelt in der Parotis bzw. in den kleinen Speicheldrüsen, aber auch in parotidalen Lymphknoten
- 10-15% metastasiert (i.d. Regel zu regionären Lymphknoten), 10-30% rezidiviert (wahrscheinlich wegen inadäquater Exzision)
- 80-90% rezidiviert wenn inkomplett exzidiert
- 5 Jahres Überlebensrate 90%, 20 Jahres Überlebensrate 60%
- weniger aggressiv in kleinen Speicheldrüsen

Fall No 2

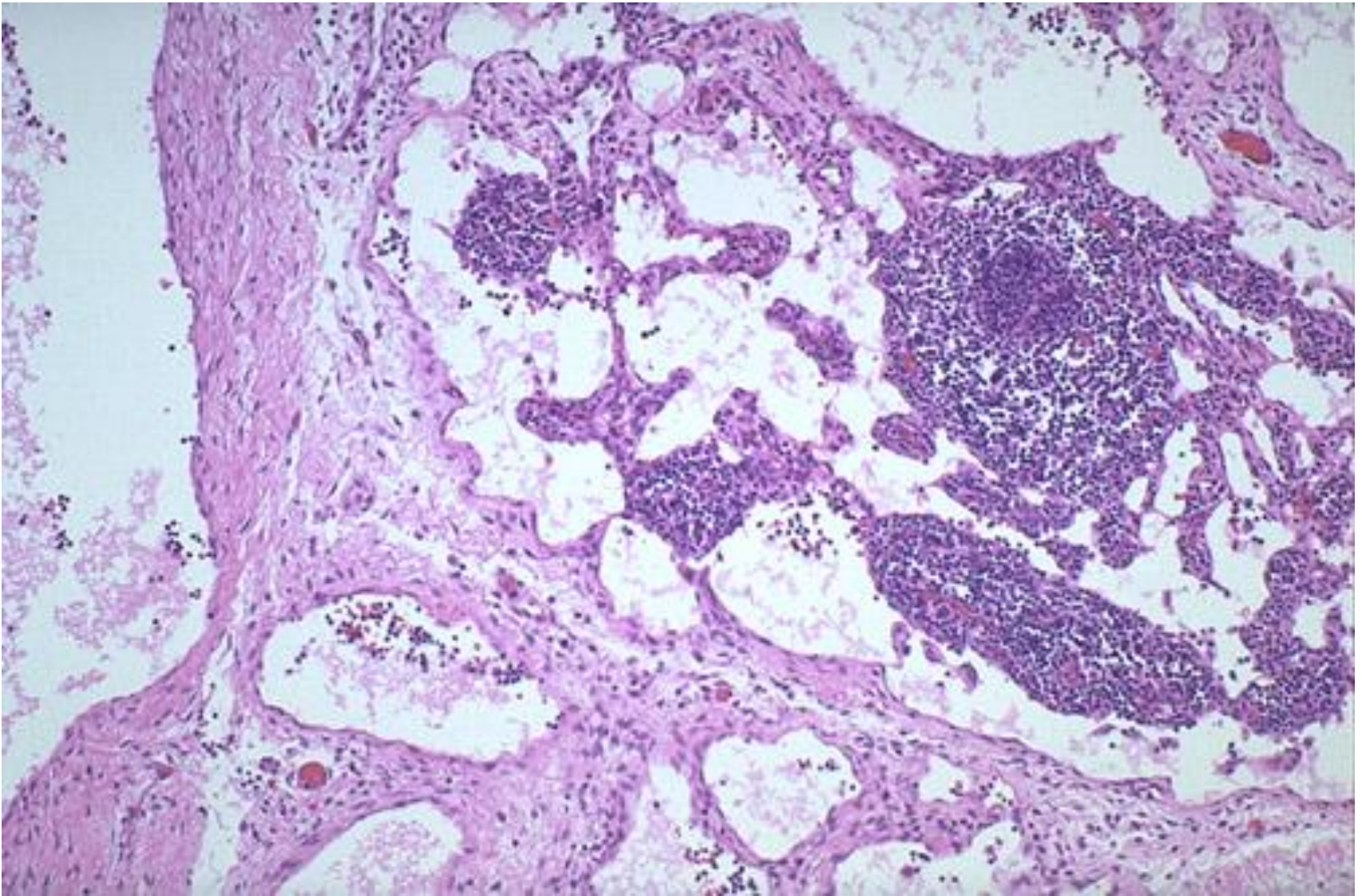
6 Jahre alter Patient

Klinisch.: eine seit dem Geburt langsam wachsende, über 20 cm messende Masse an der rechten Halsseite mit deutlicher esthätischer Wirkung und Deformierung des Halsbereiches

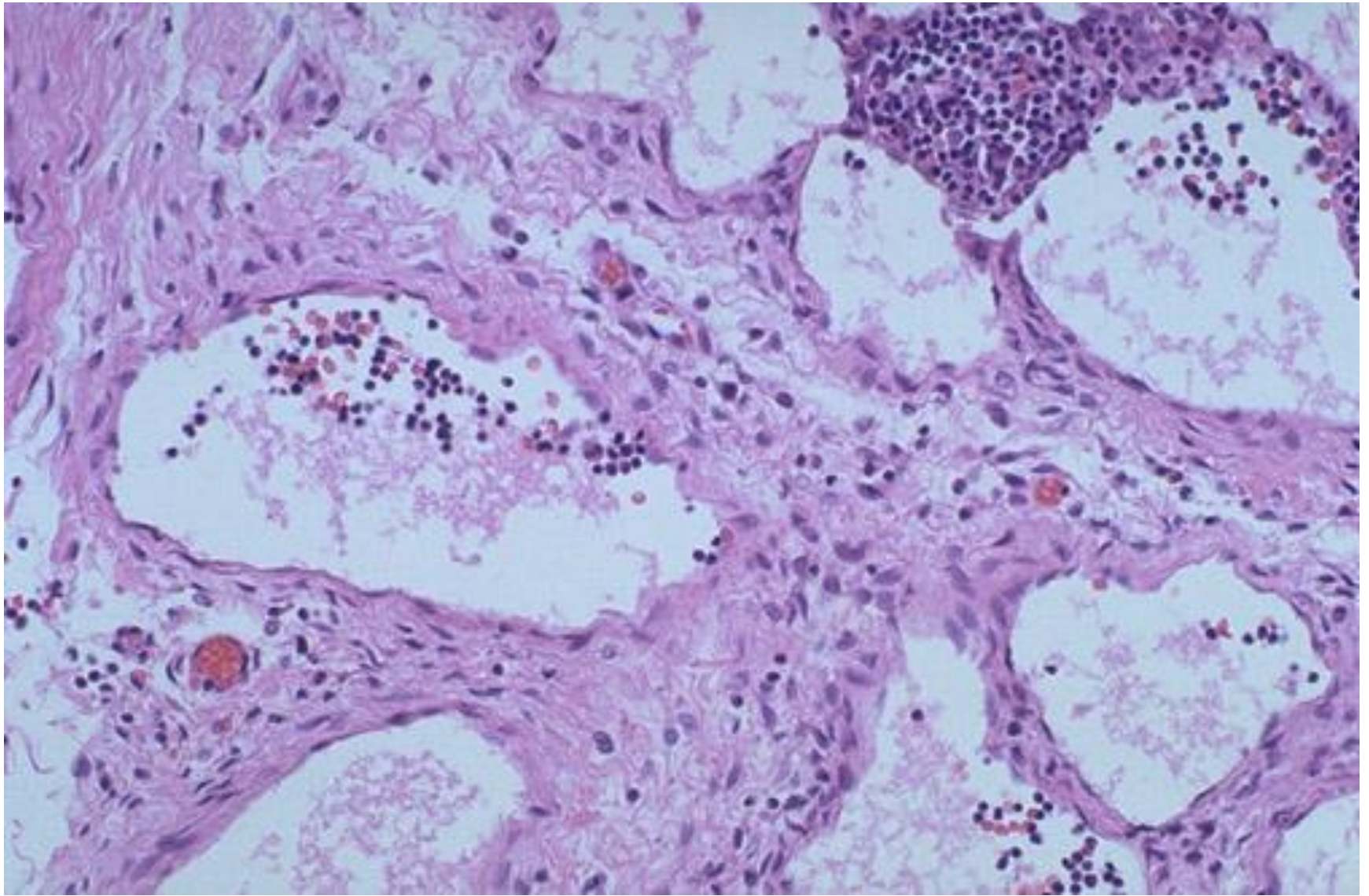




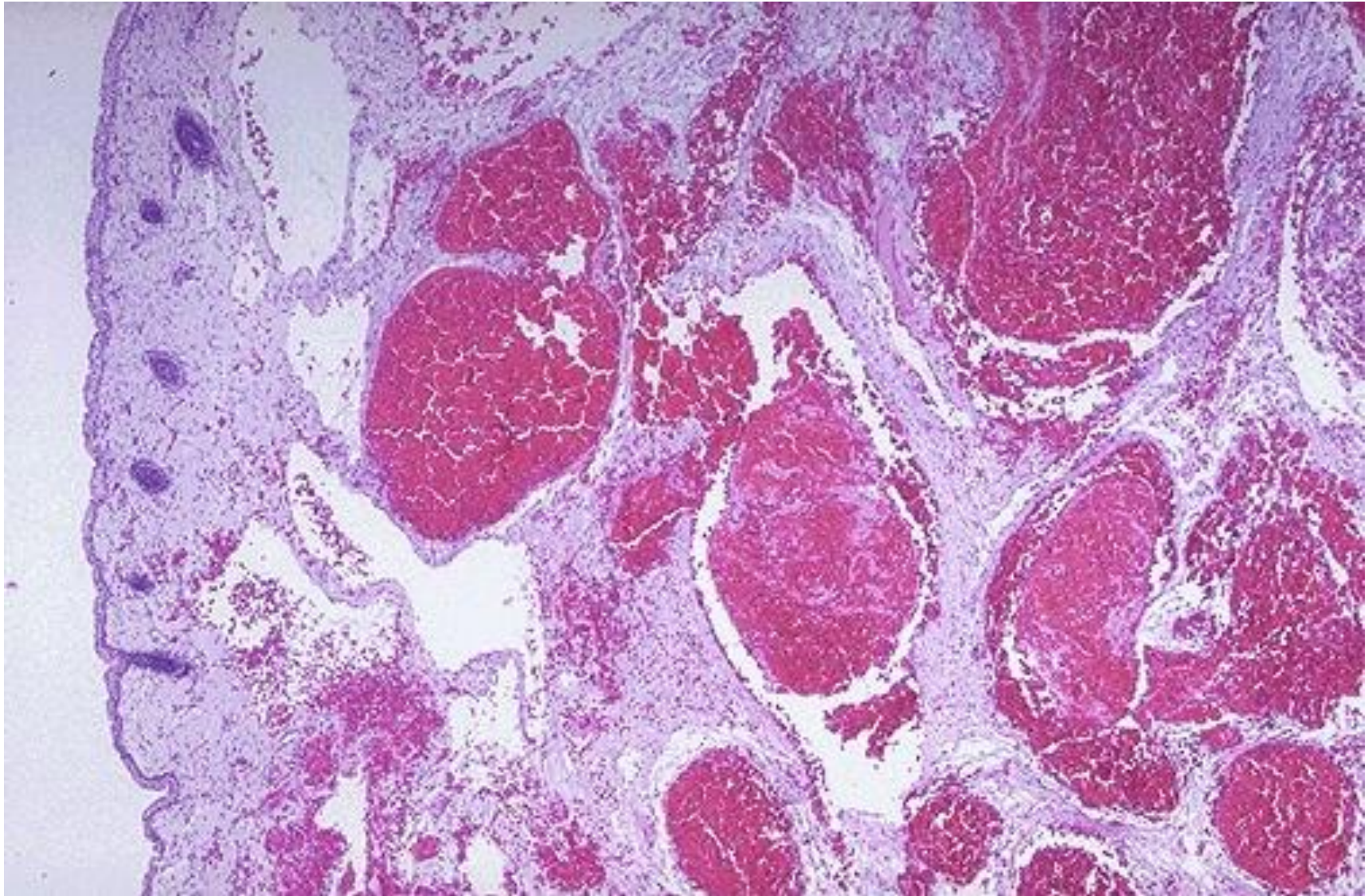
Ultrasonographisch läßt sich ein großes zystisches Hygrom (rote Pfeile) erkennen. Dieses Bild zeigt, daß bei intrauteriner Diagnostik Hygrome dürfen potentiell für Aussackung der amniotischen Flüssigkeit misinterpretiert werden. Bemerke die inneren Septen.



Zystisches Hygrom bzw. Lymphangiom



Zystisches Hygrom bzw. Lymphangiom



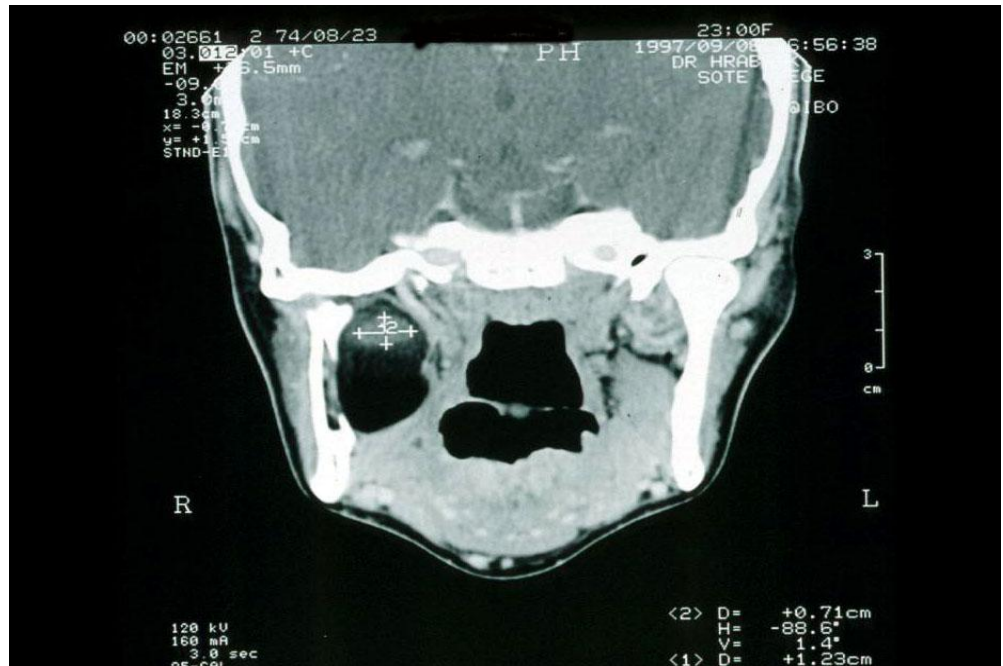Eine verwandte Läsion: kavernöses Hämangiom der Haut

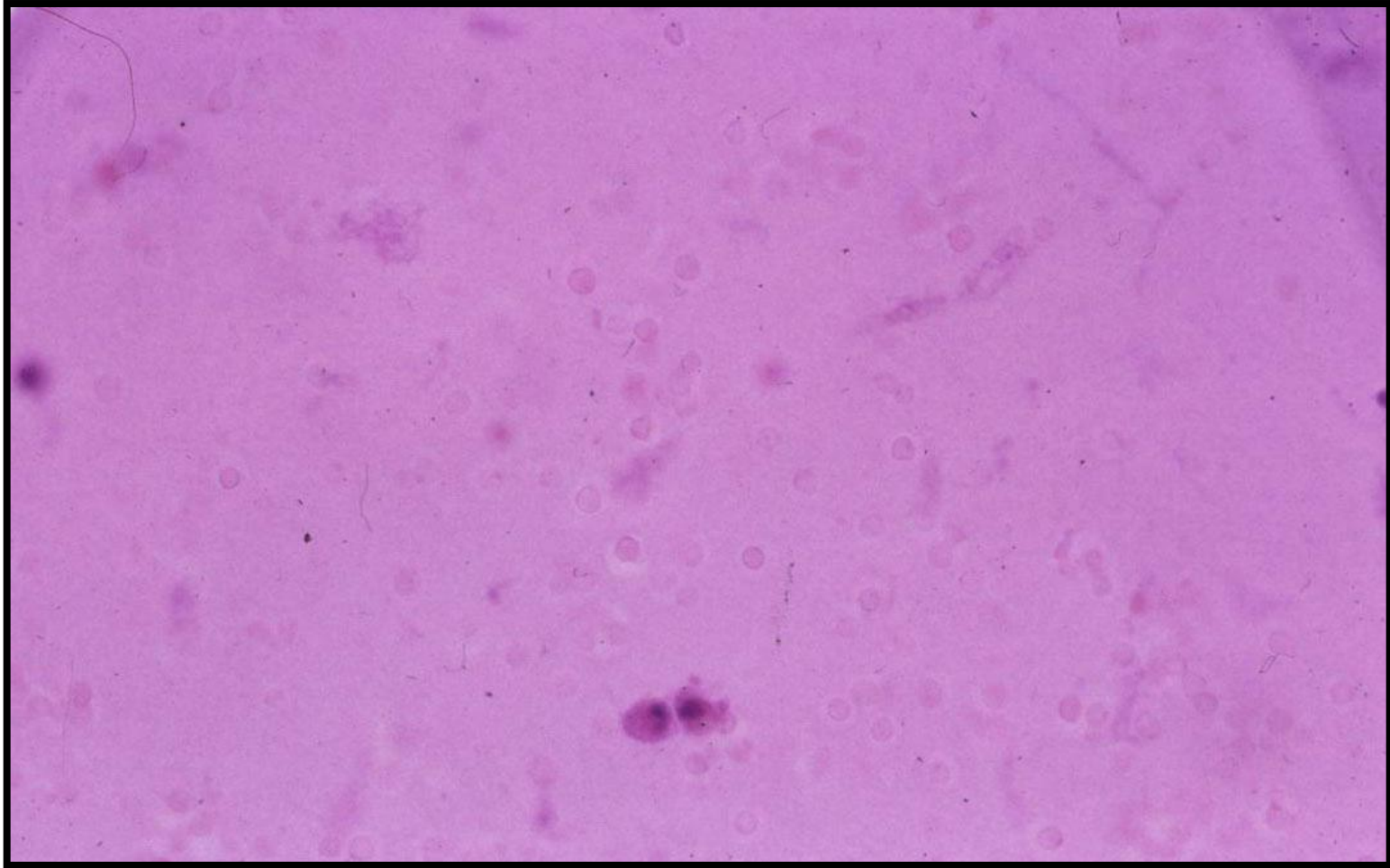
Fall No 3

24 Jahre alte Patientin

Klinisch: neben der Mandibula ein langsam entwickelnder, elastischer Tumor. Überliegende Mundschleimhaut intakt. Schwierigkeiten der Kaufunktion.

Ultraschall: ein bis 4,5 cm messender zystischer Hochraum auf der Innenseite des Unterkiefers





Aspirationszytologisch: ein zähflüssig-visköses,
zellloses, transparentes Material.

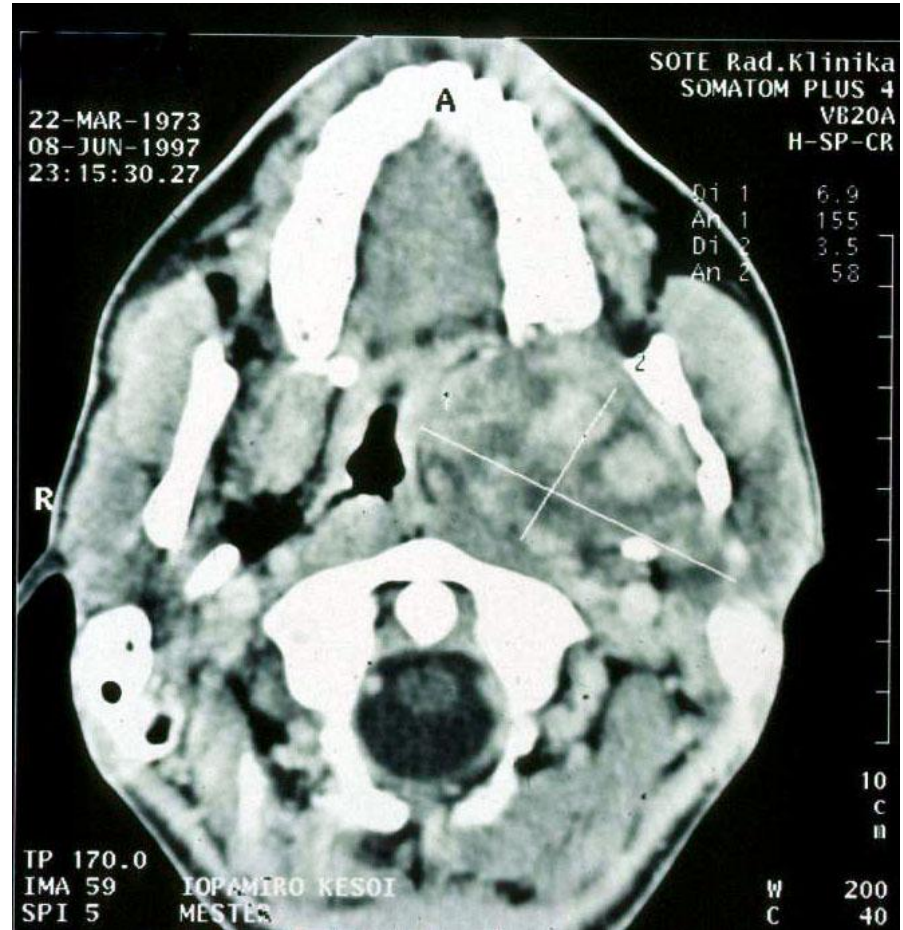
Zytologische Diagnose: Ganglion des Mandibulargelenkes.

Fall No 4

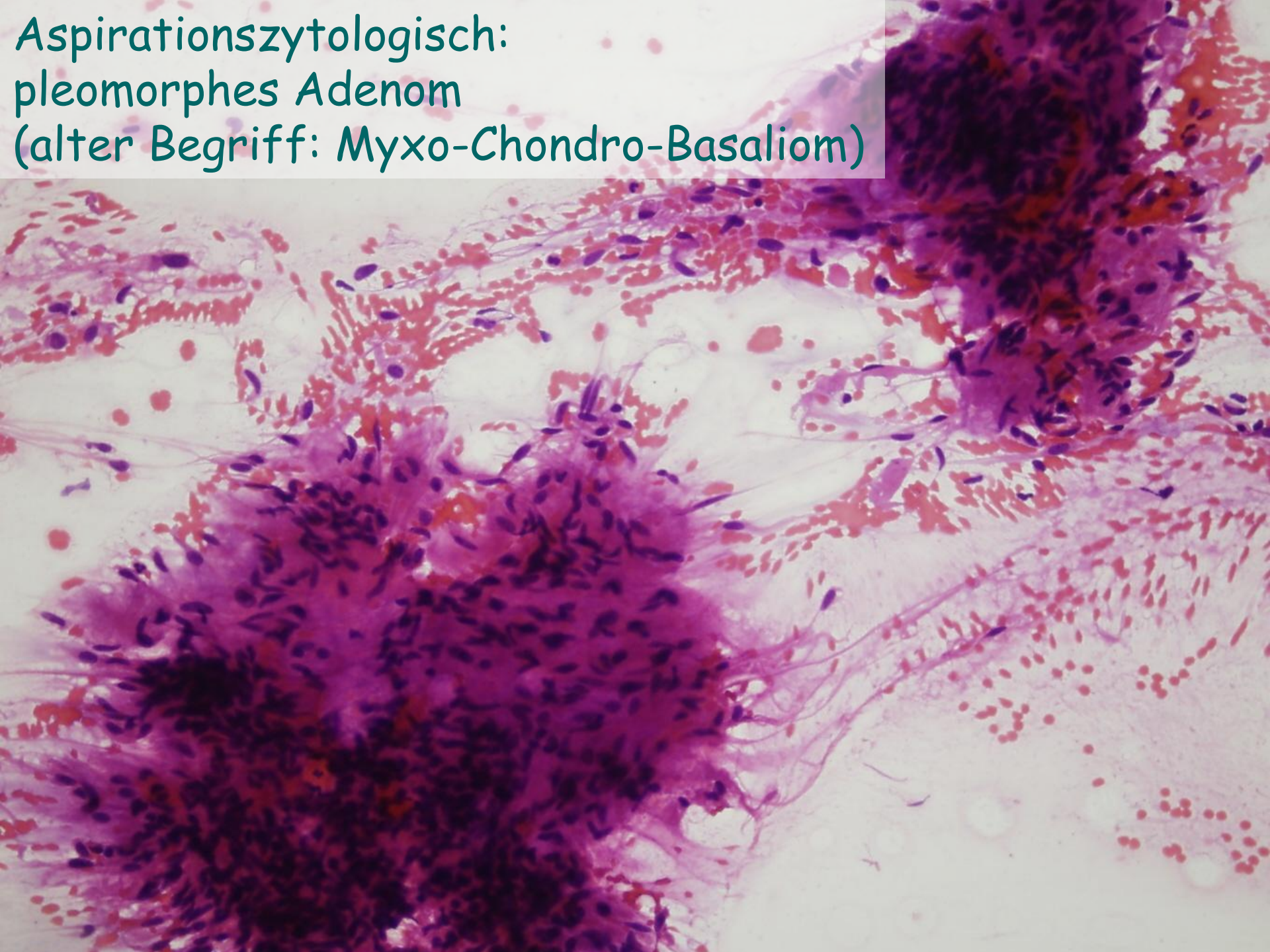
23 Jahre alter Patient

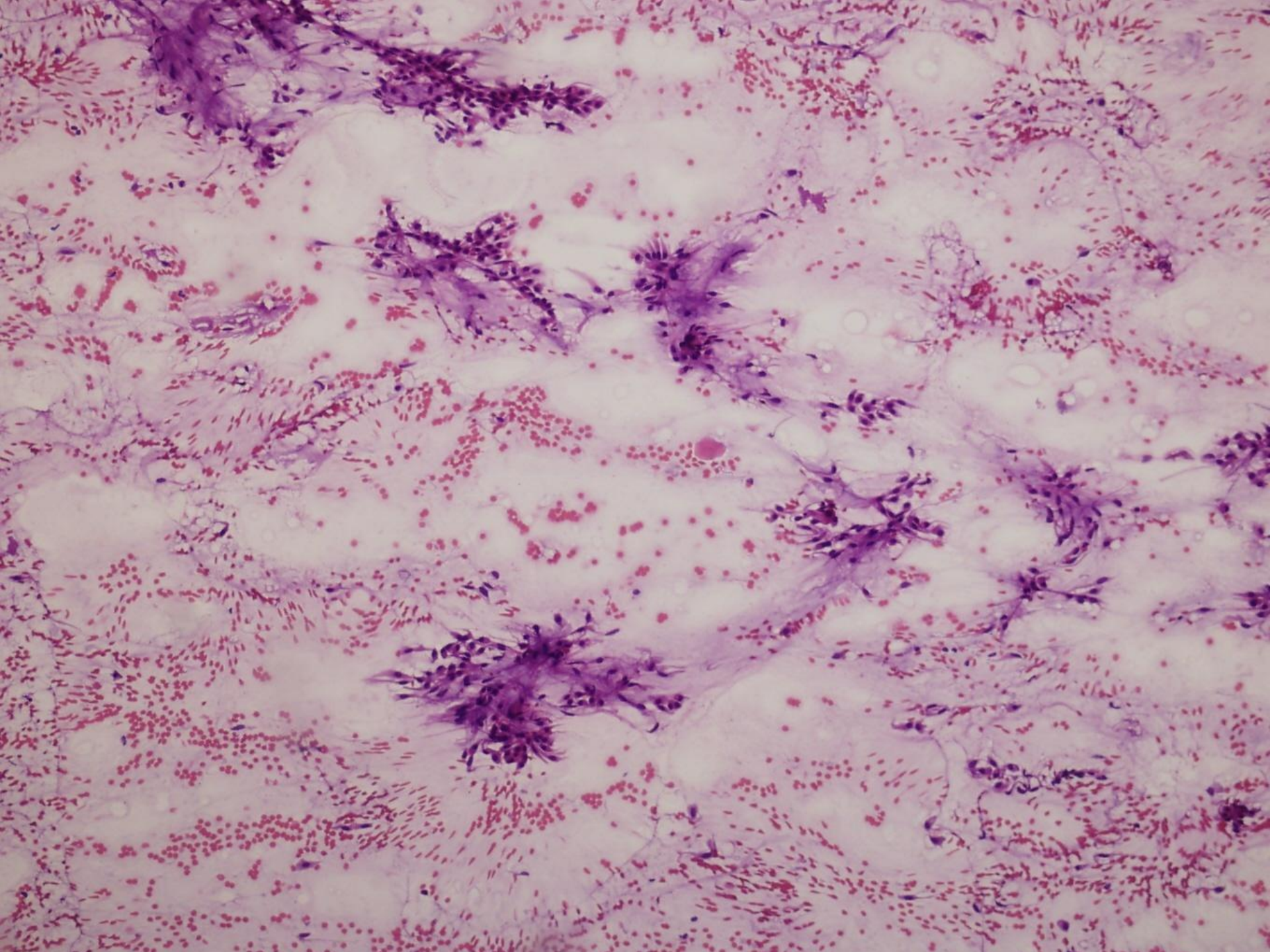
Klinisch: rasch
aufgetretene Beschwerden:
Schwierigkeiten beim
Schlucken.

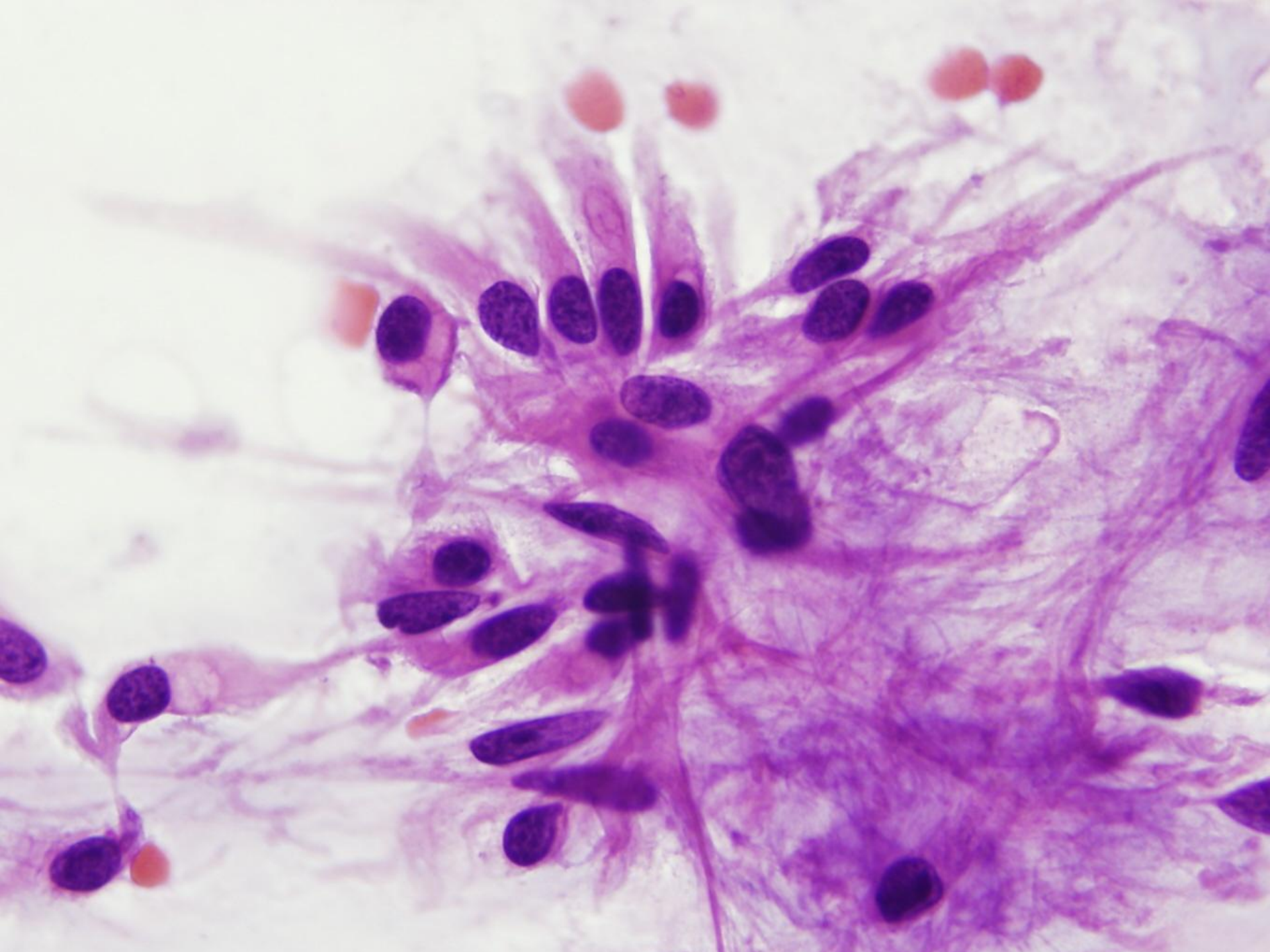
Komputertomographisch:
ein parapharyngealer,
7-8 cm messender,
inhomogener, solider
Tumor



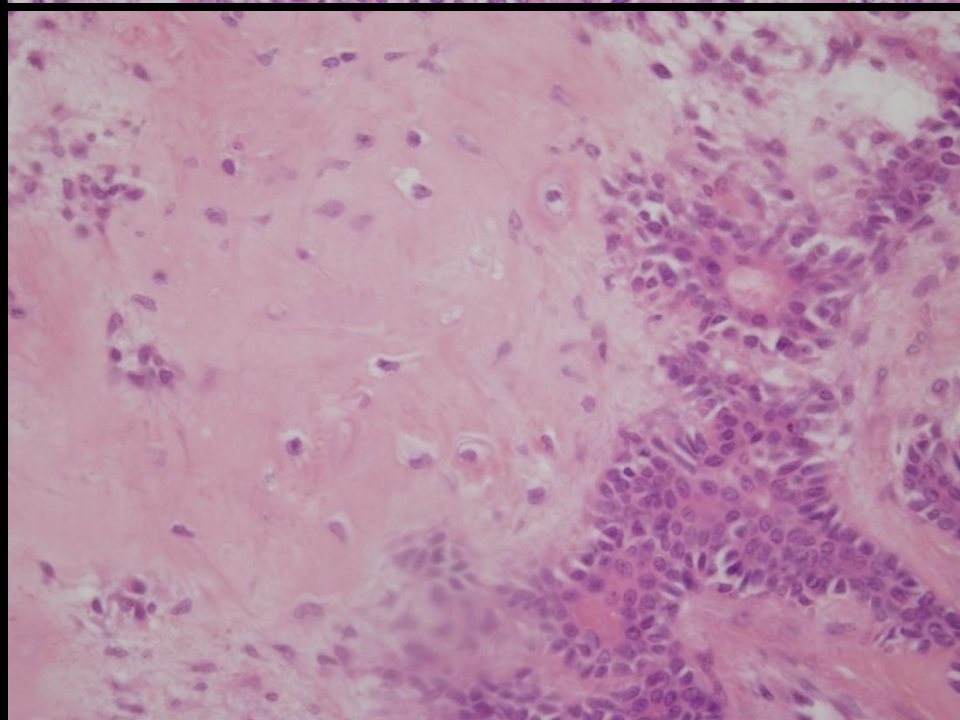
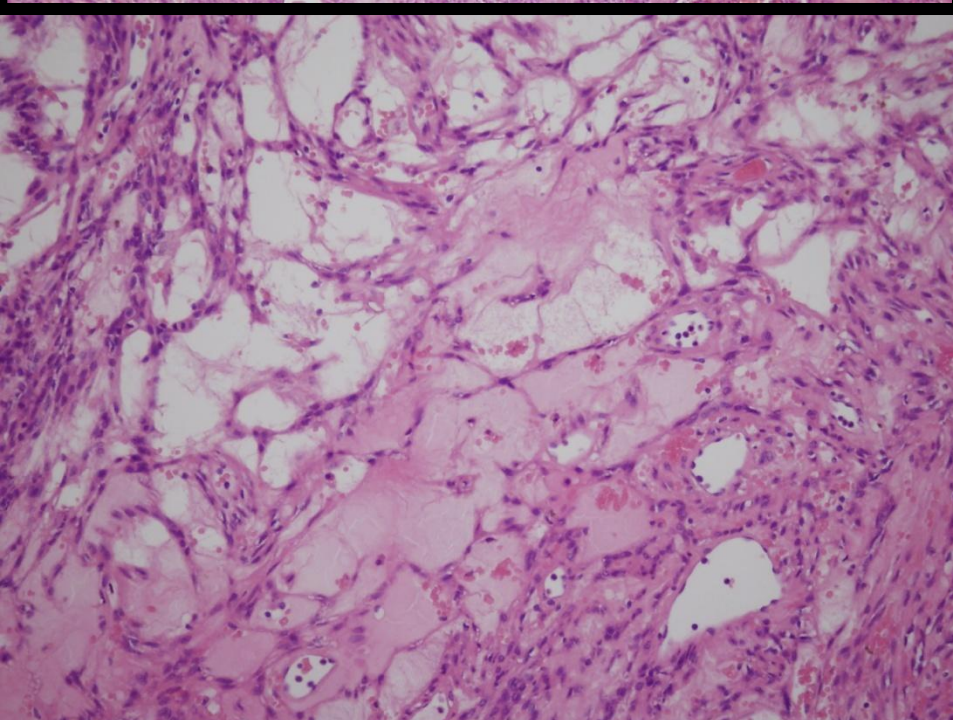
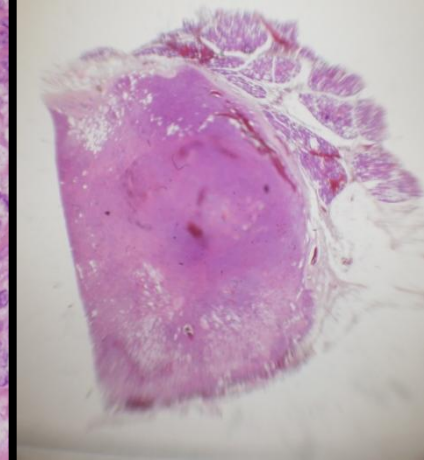
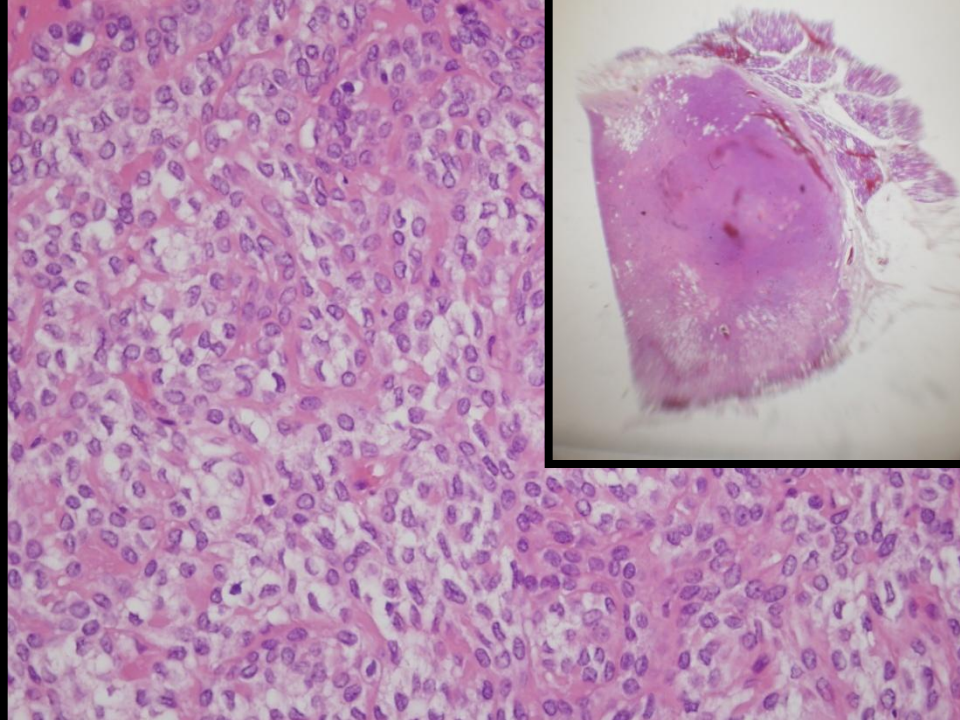
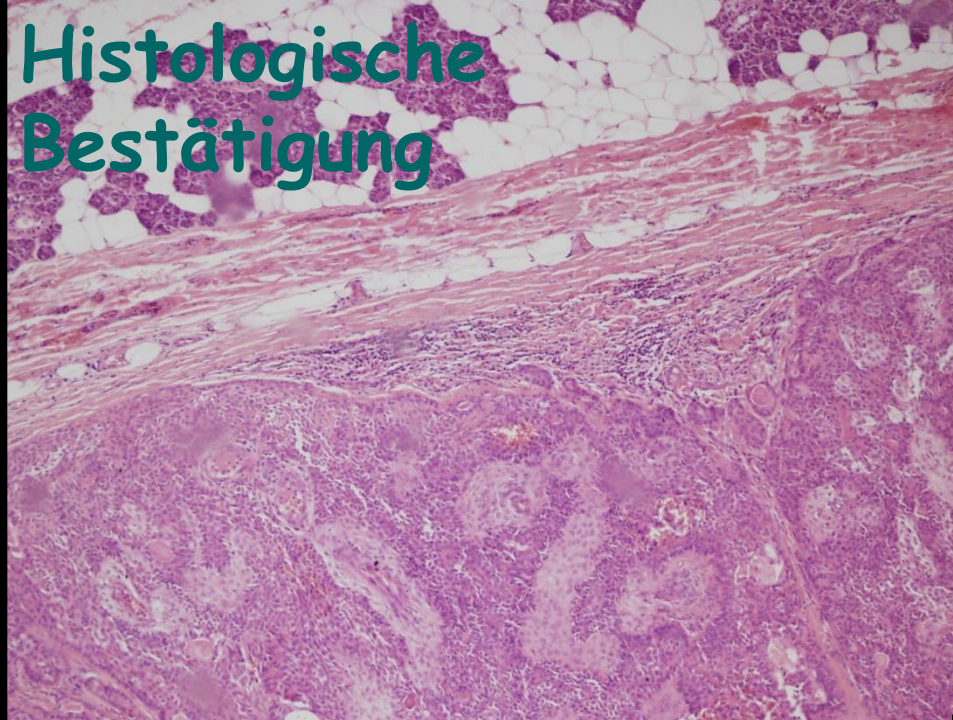
Aspirationszytologisch:
pleomorphes Adenom
(alter Begriff: Myxo-Chondro-Basaliom)





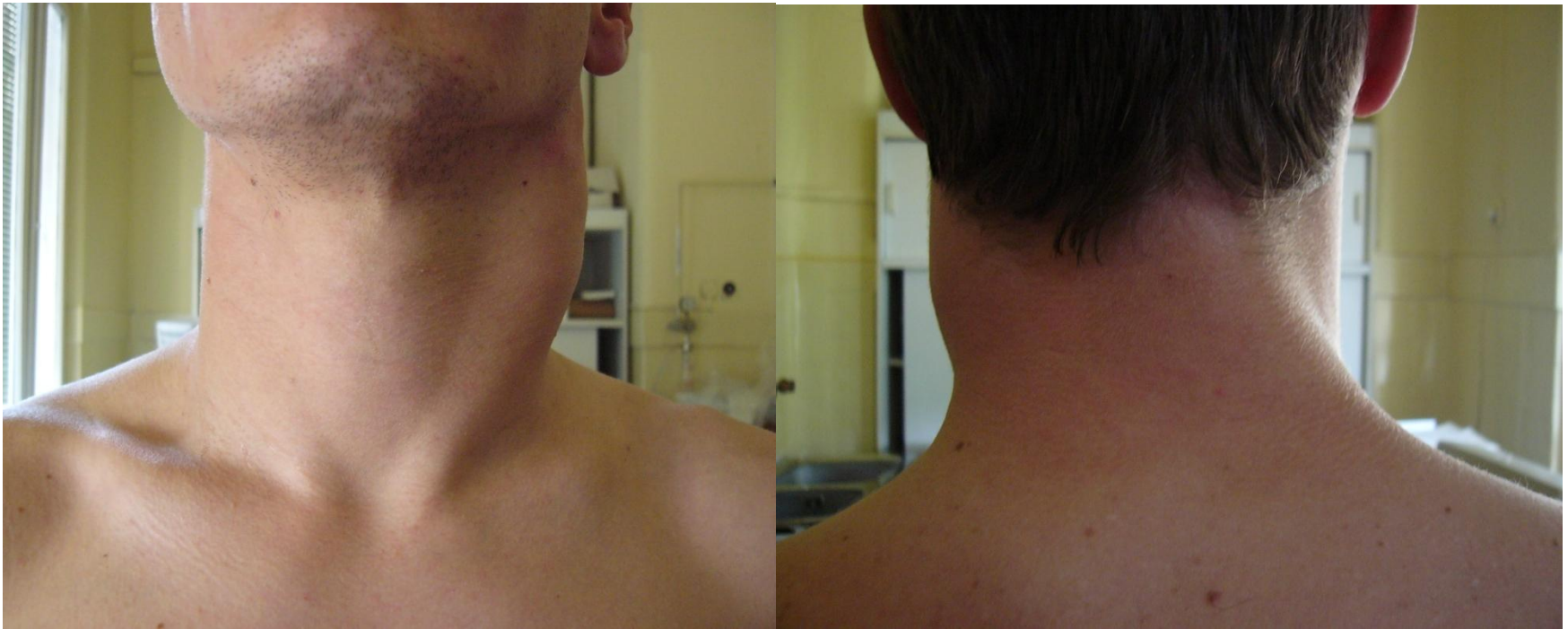

Histologische Bestätigung

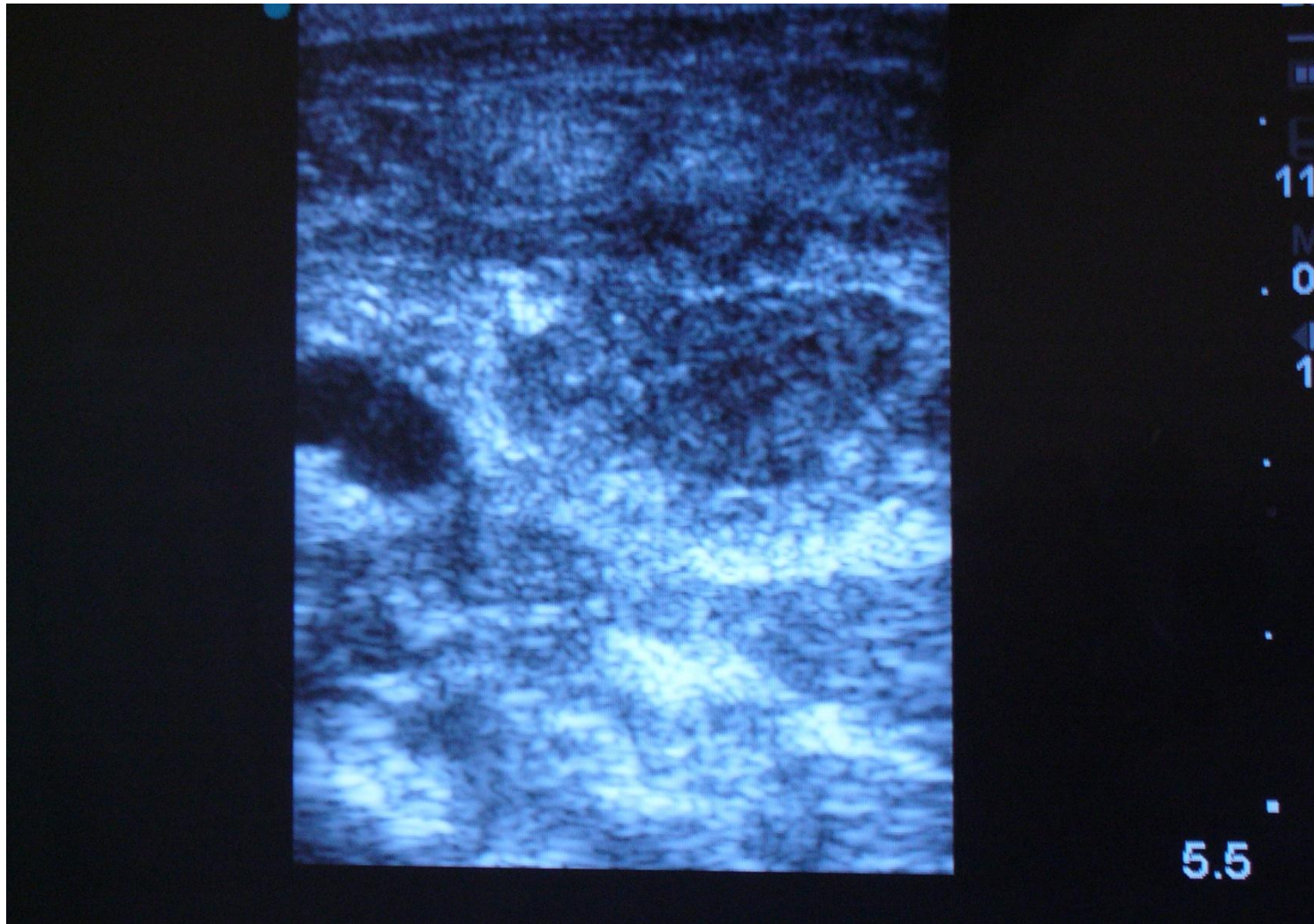


Fall No 5

21 Jahre alter Patient

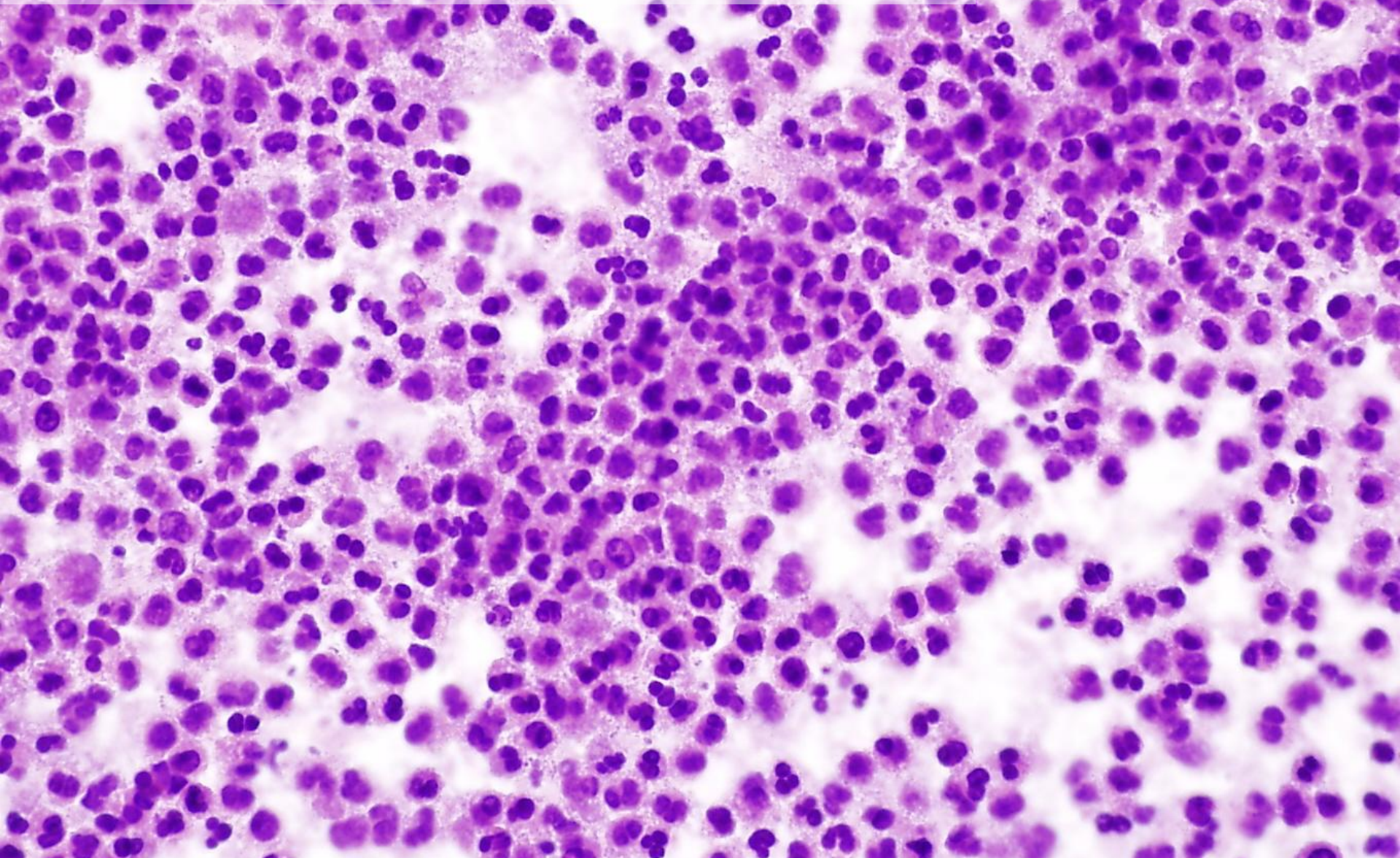


Klinisch: vor paar Tagen ist ein sehr derber Knoten auf der linken Halsseite erschienen. Auf antibiotischer Behandlung hat sich die Läsion etwas verkleinert.

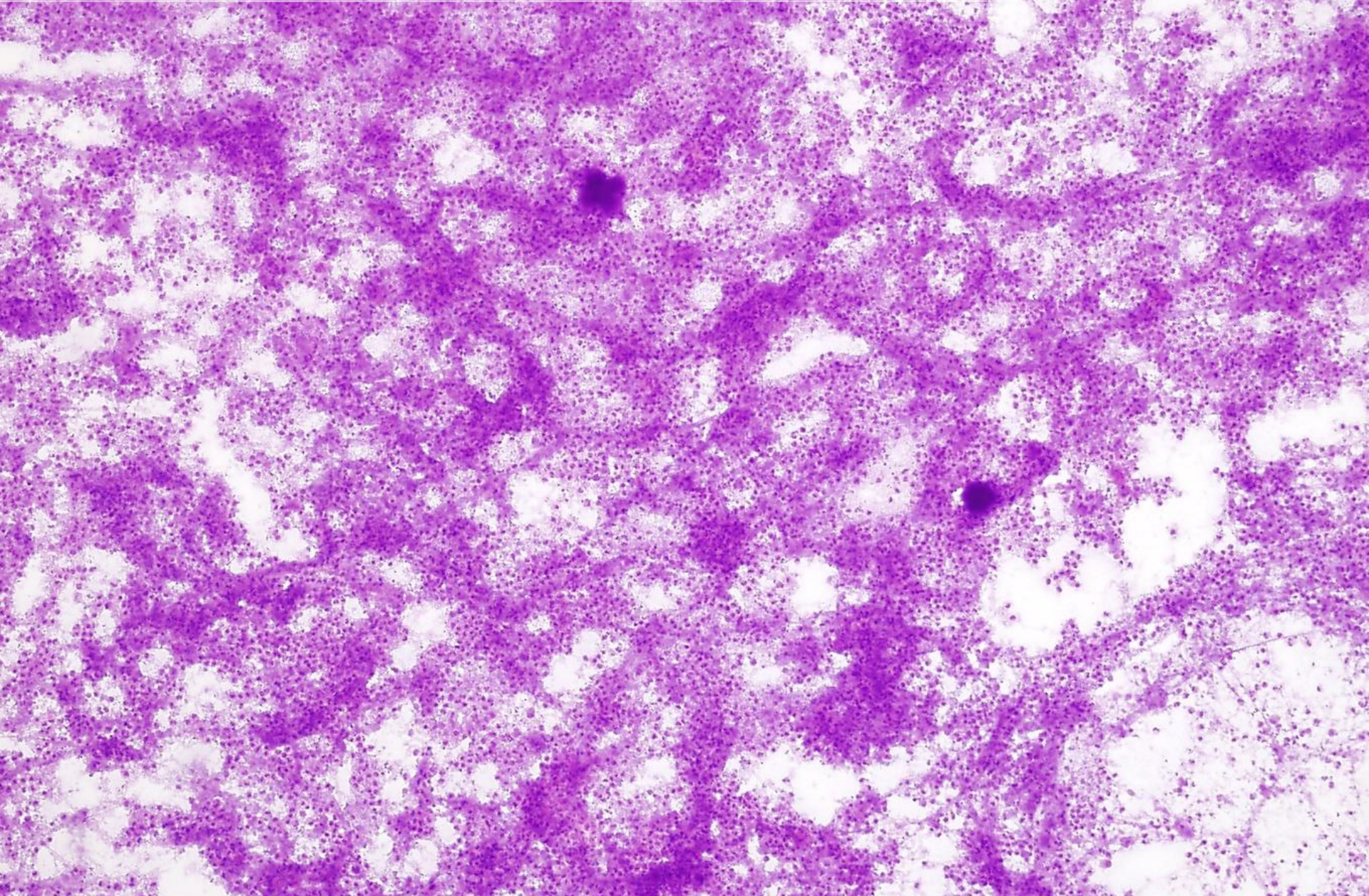


Ultrasongraphisch: i.B. der lateralen Halsgefäße
ein Konglomerat ungleichmäßiger Echostruktur

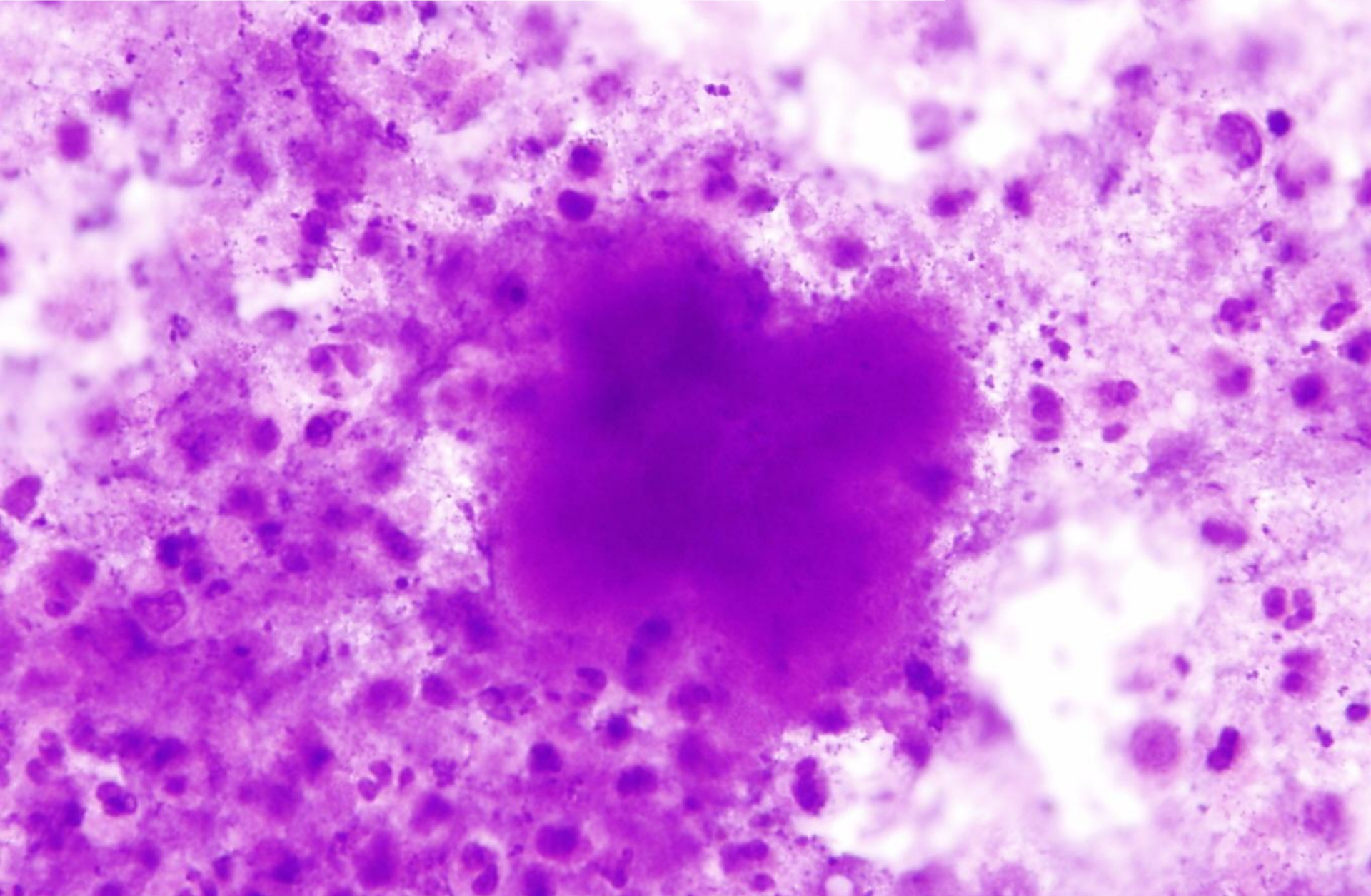
Aspirationszytologisch konnte man ein dickflüssiges, trübes, grau-gelbliches, eitriges Material gewinnen, das...

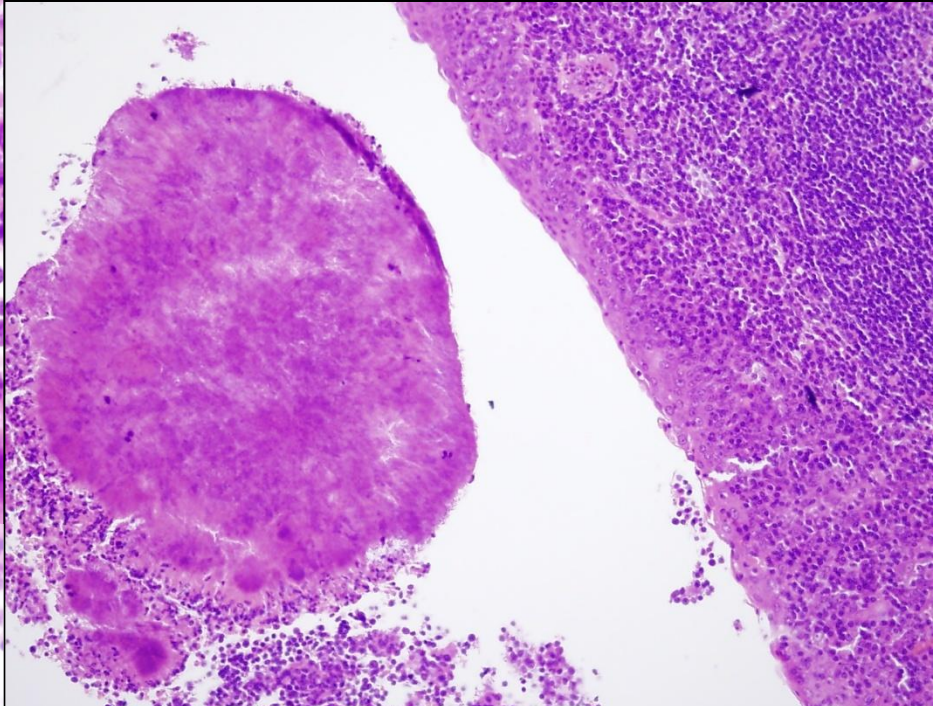
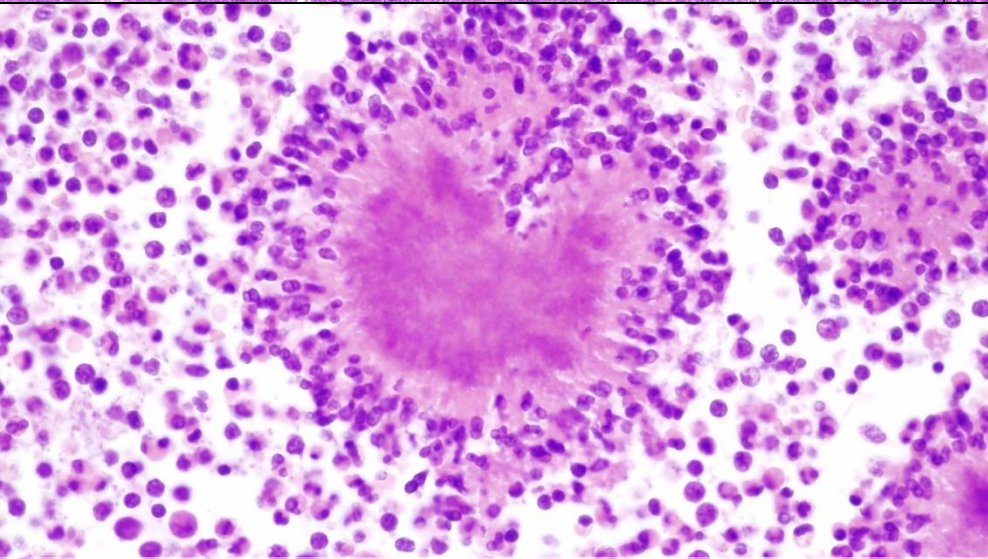
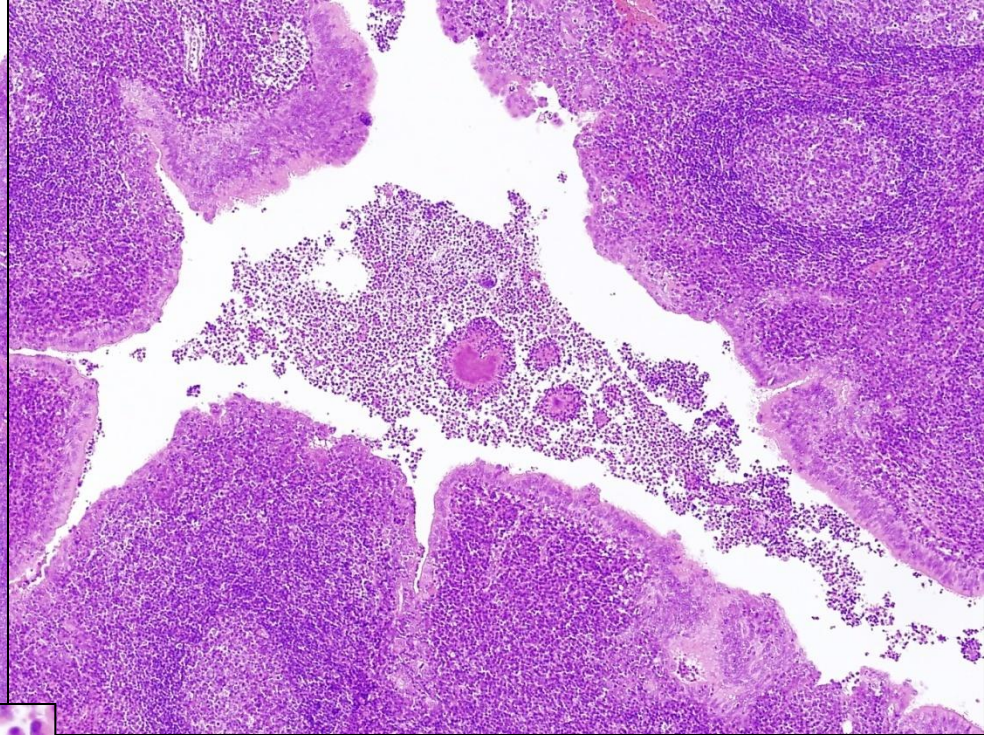
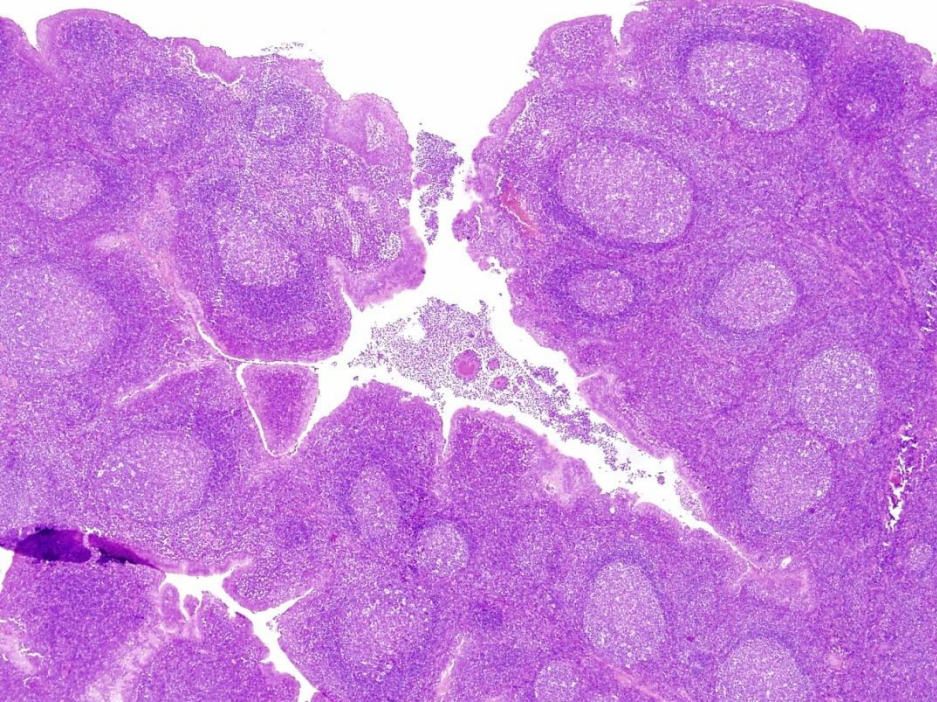


...mikroskopisch kleine Partikelaggregate
zeigte im Sinne von...



...Aktinomycesdrusen.
Zytologische Diagnose: Aktinomykose



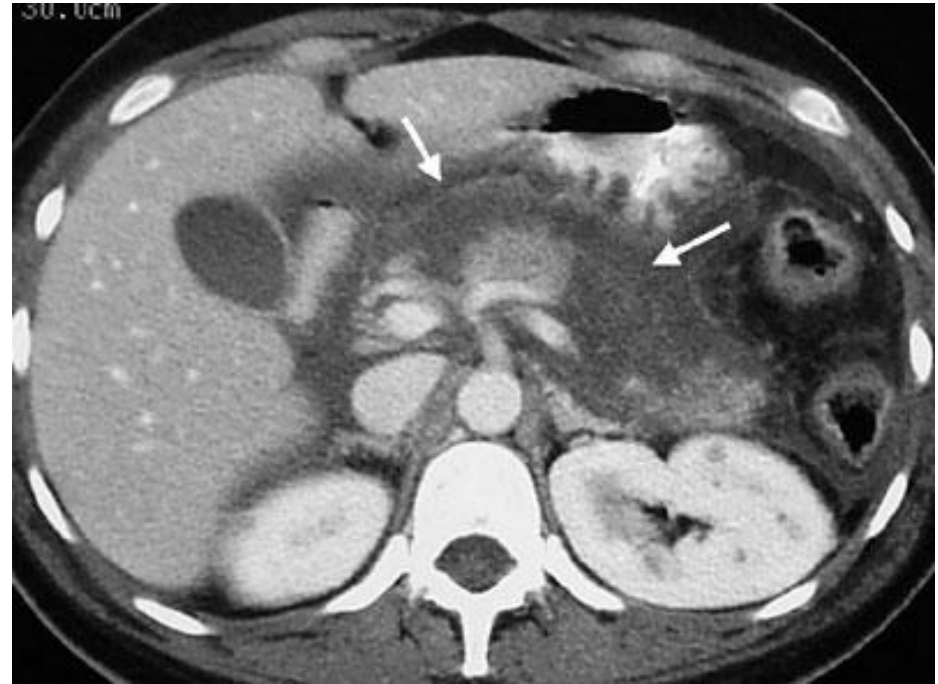


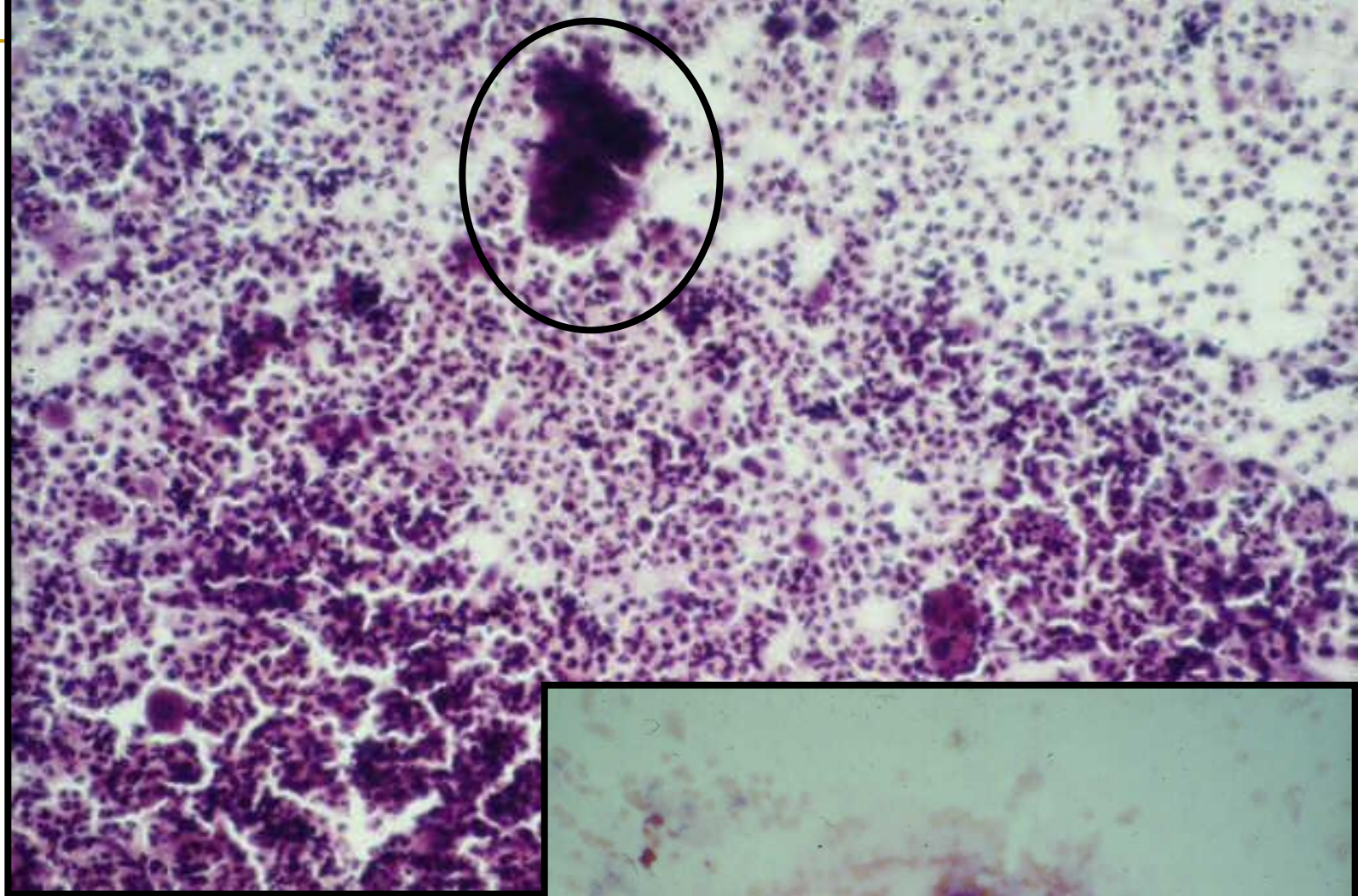
Aktinomyces sind normale Kohabitanten der Mundhöhle

5/a. Zusatzfall: 43 Jahre alter Patient

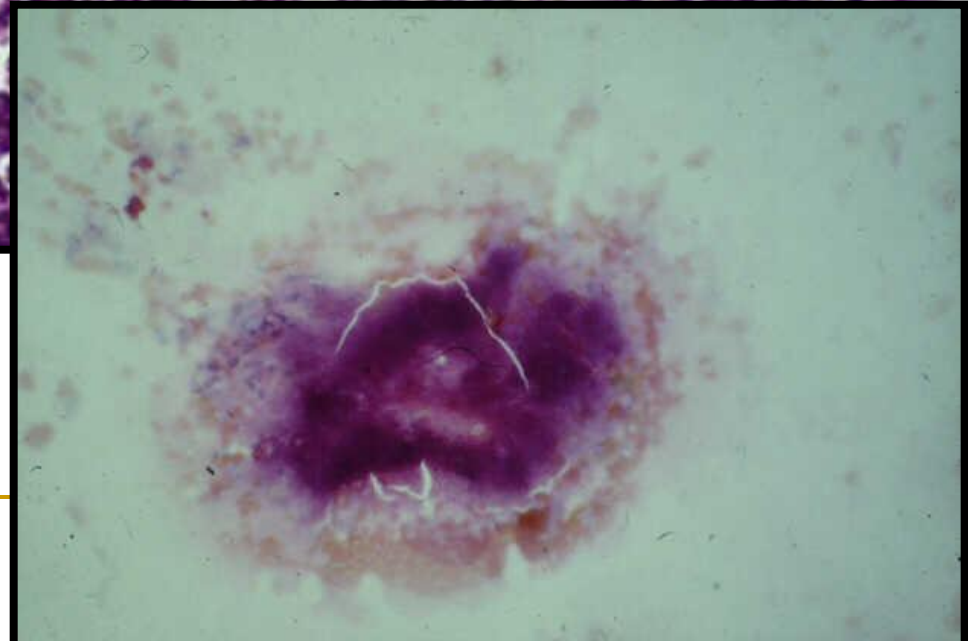
Klinisch: in der Vorgeschichte wiederholte Operationen wegen Pankreatitiden.

Komputertomographisch: ungleichmäßige Schwellung des Pankreas. Malignität?





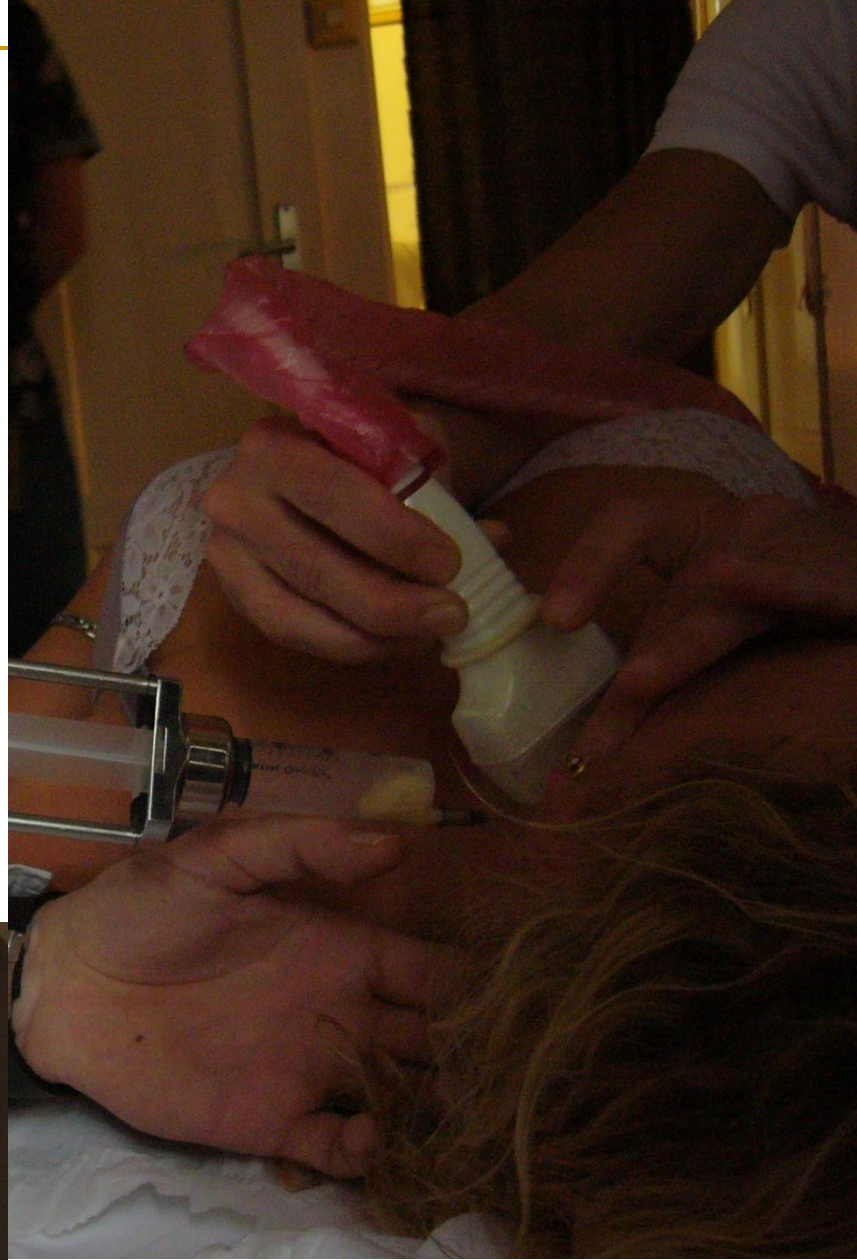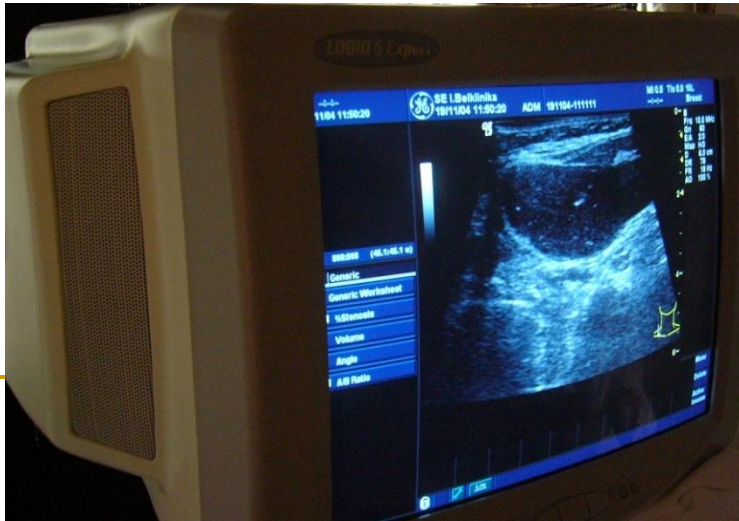Aspirationszytologisch:
Aktinomykose



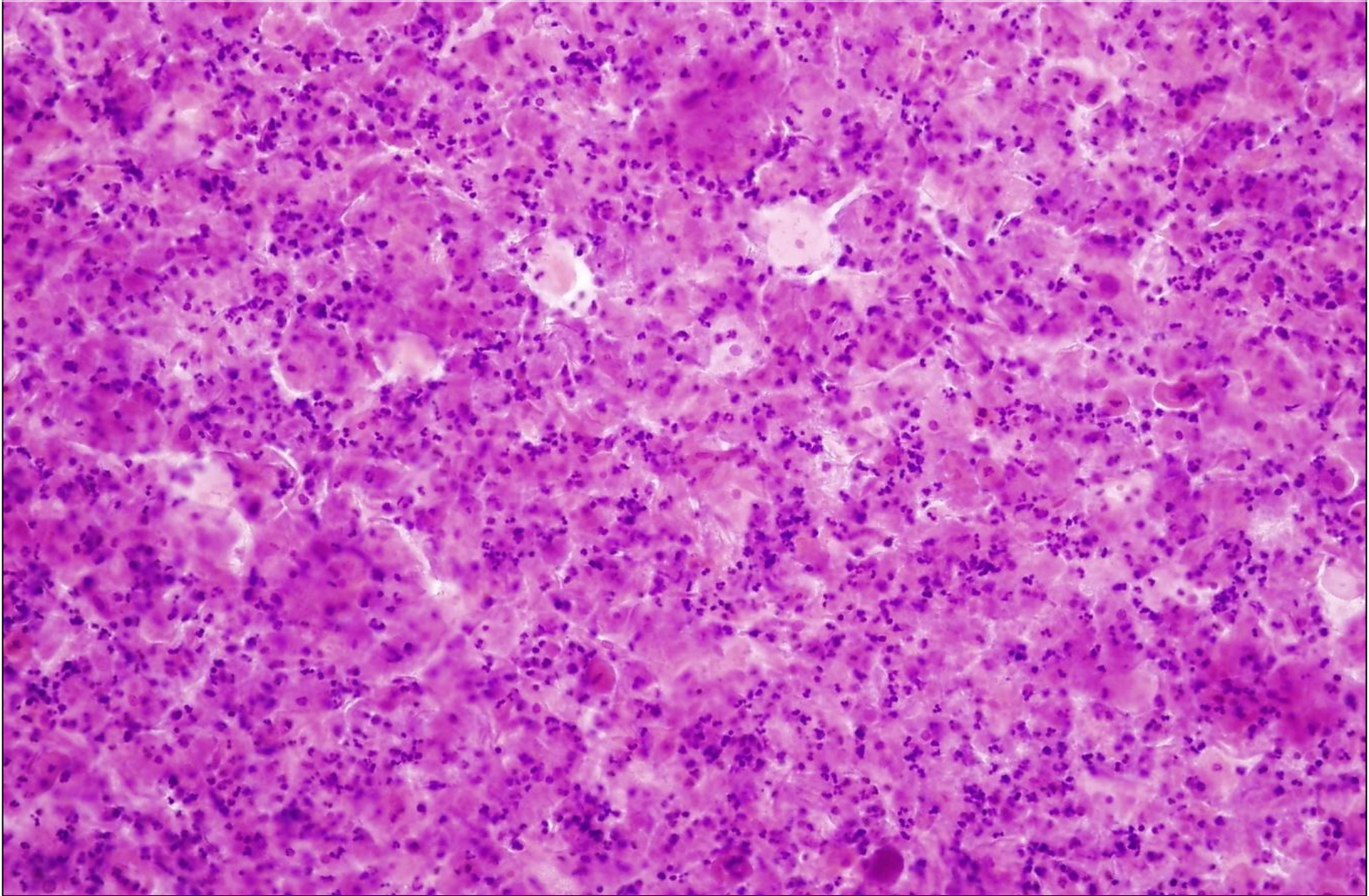
Fall No 6

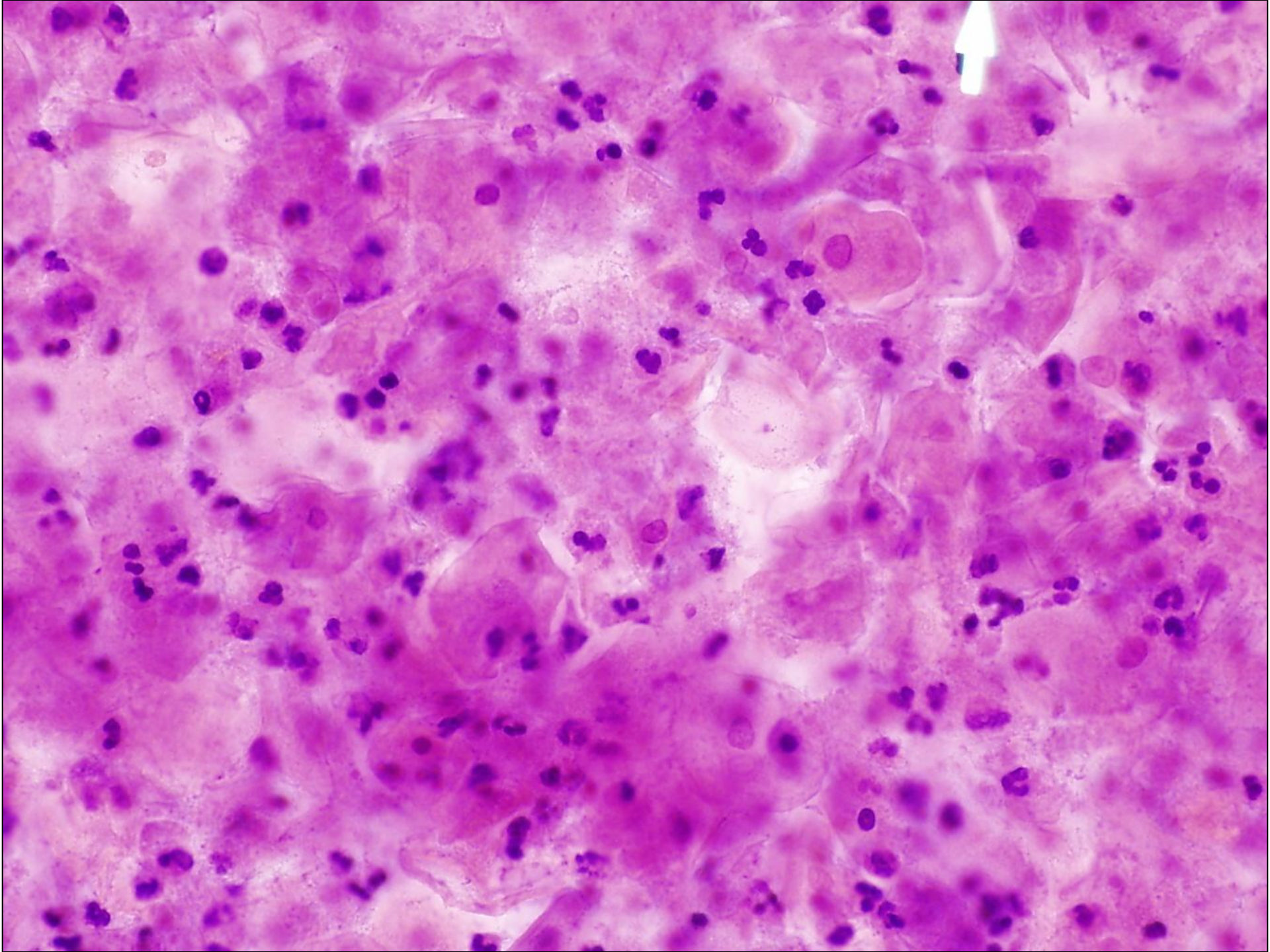
45 Jahre alte Patientin

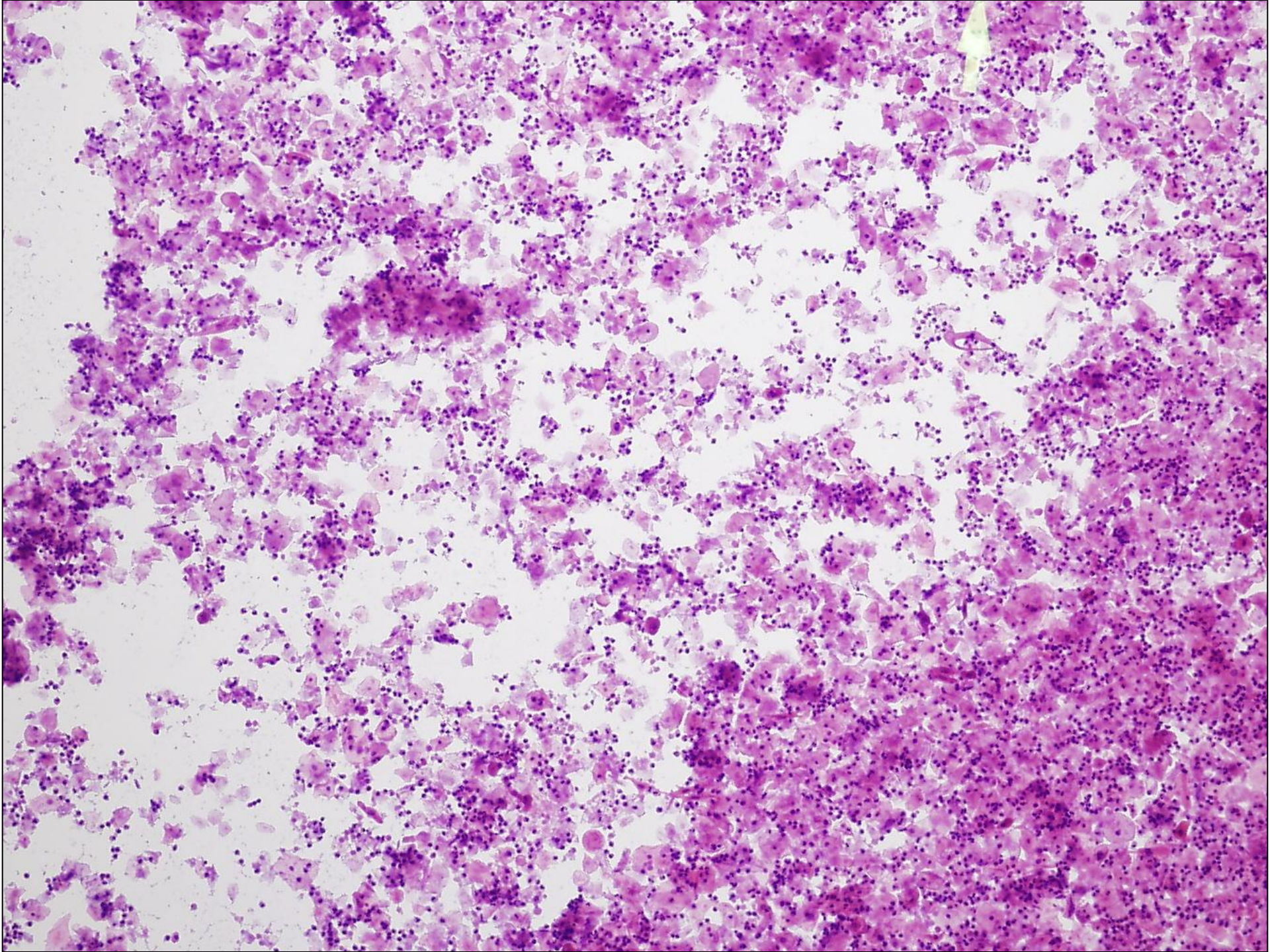
Klinisch: vor paar Monaten linksseitige Enekulation wegen malignen Melanoms. Aktuell unter zytostatischer Behandlung. Jetzt ein 4 cm großes, echoarmes Gebilde auf der linken Halsseite mit dickem, trübem Inhalt.



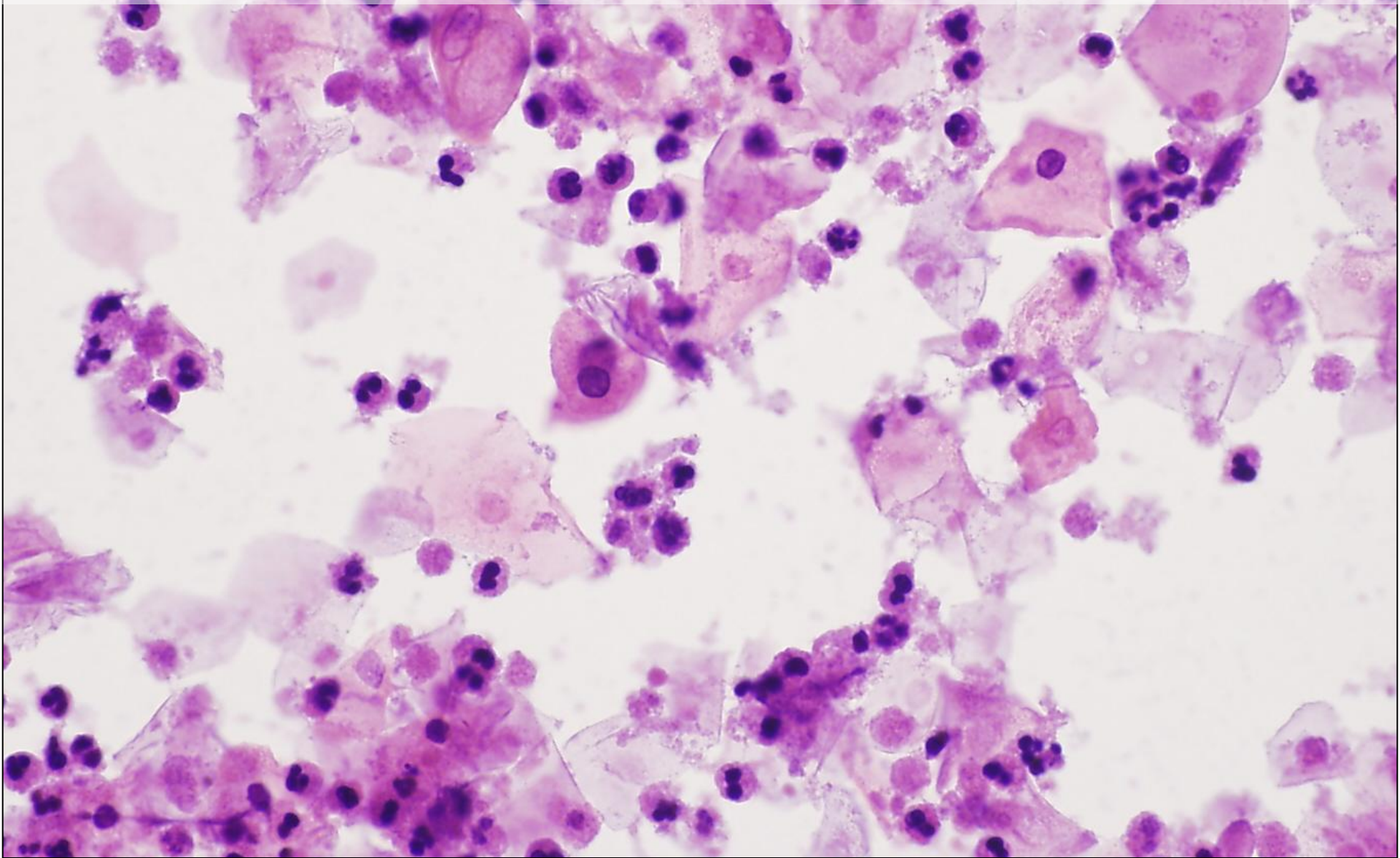
Aspirationszytologisch: massenhaft z.T. degenerierte
Plattenepithelzellen mit vermehrt Granulozyten







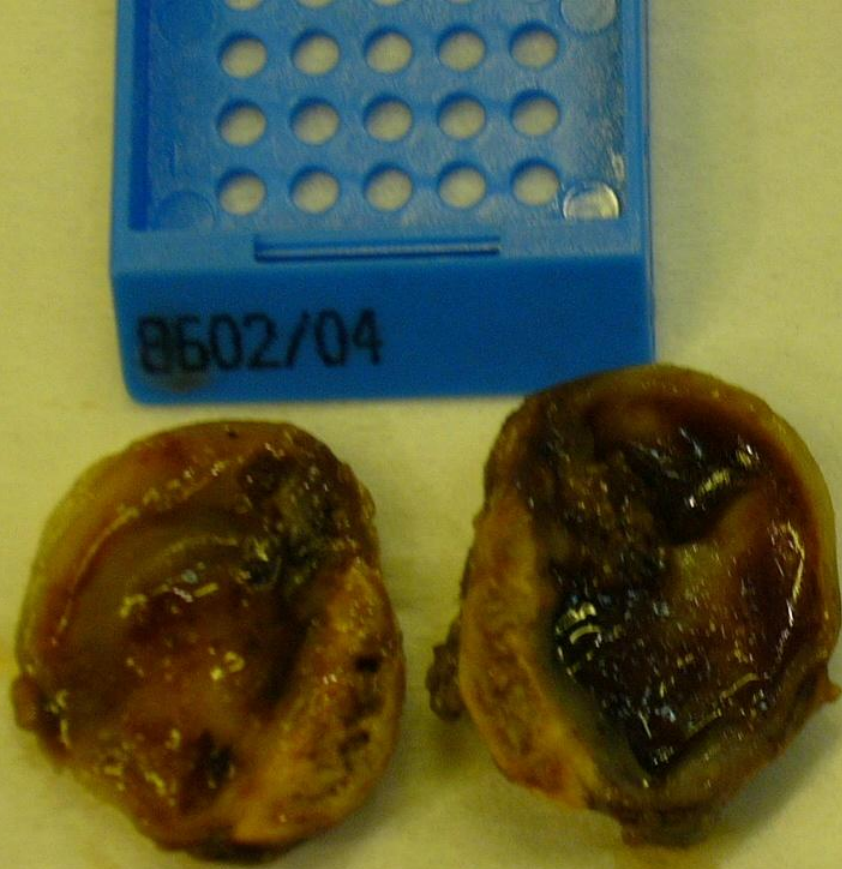Zytologische Diagnose: entzündete laterale Halszyste.
Kein Anhalt für Malignität oder für eine Korrelation mit
der Grunderkrankung.



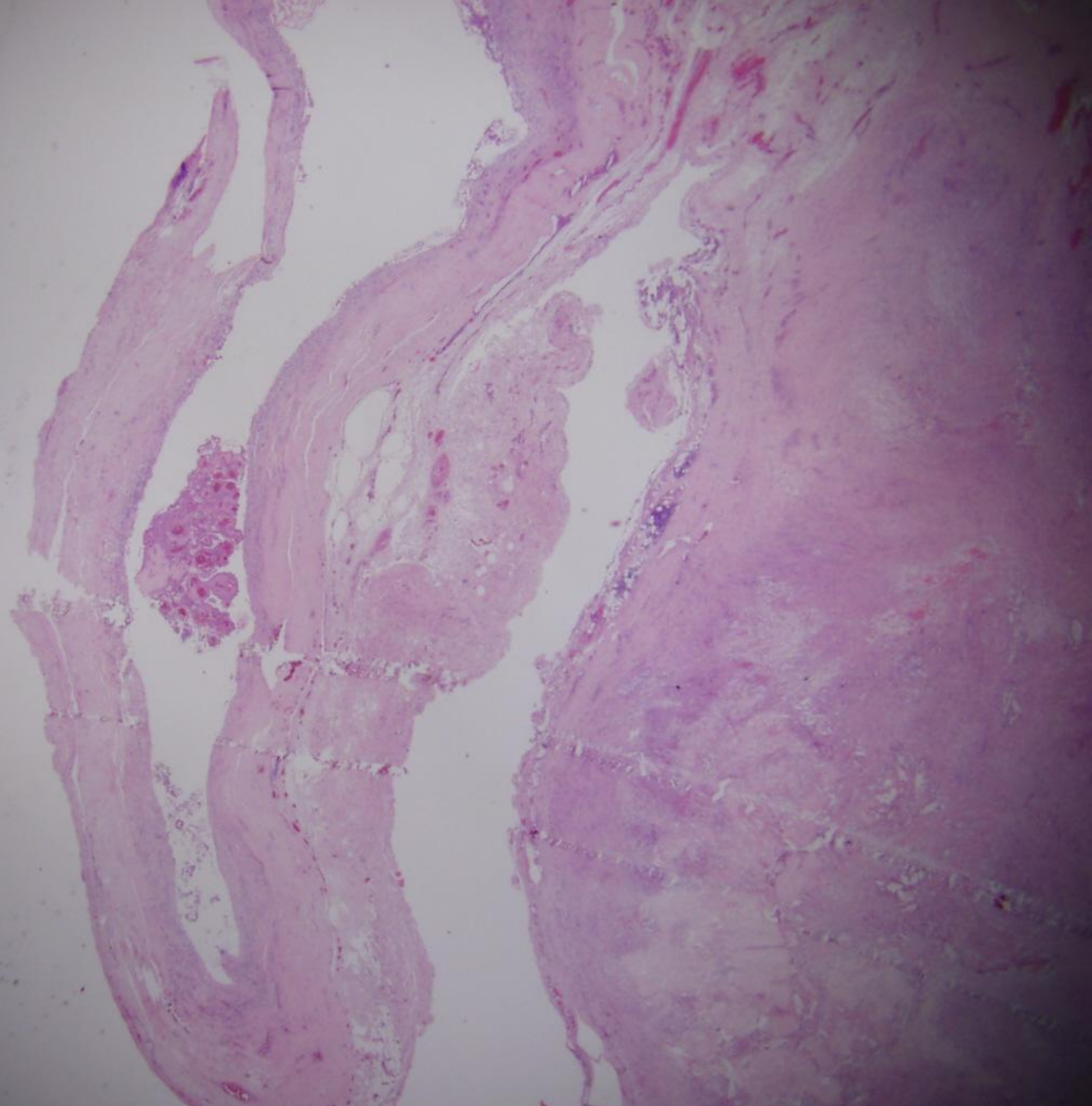
Fall No 7

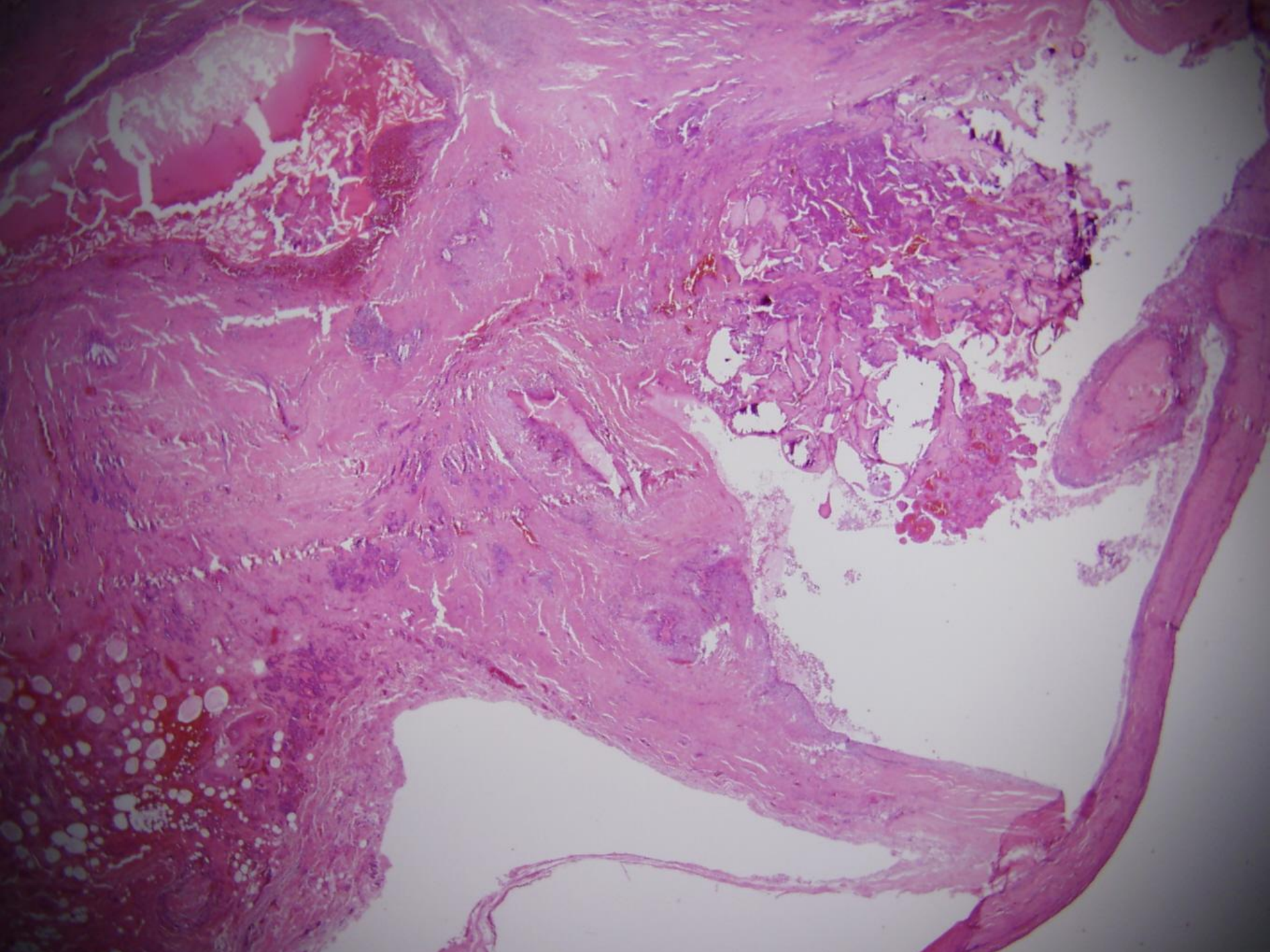
53 Jahre alter Patient

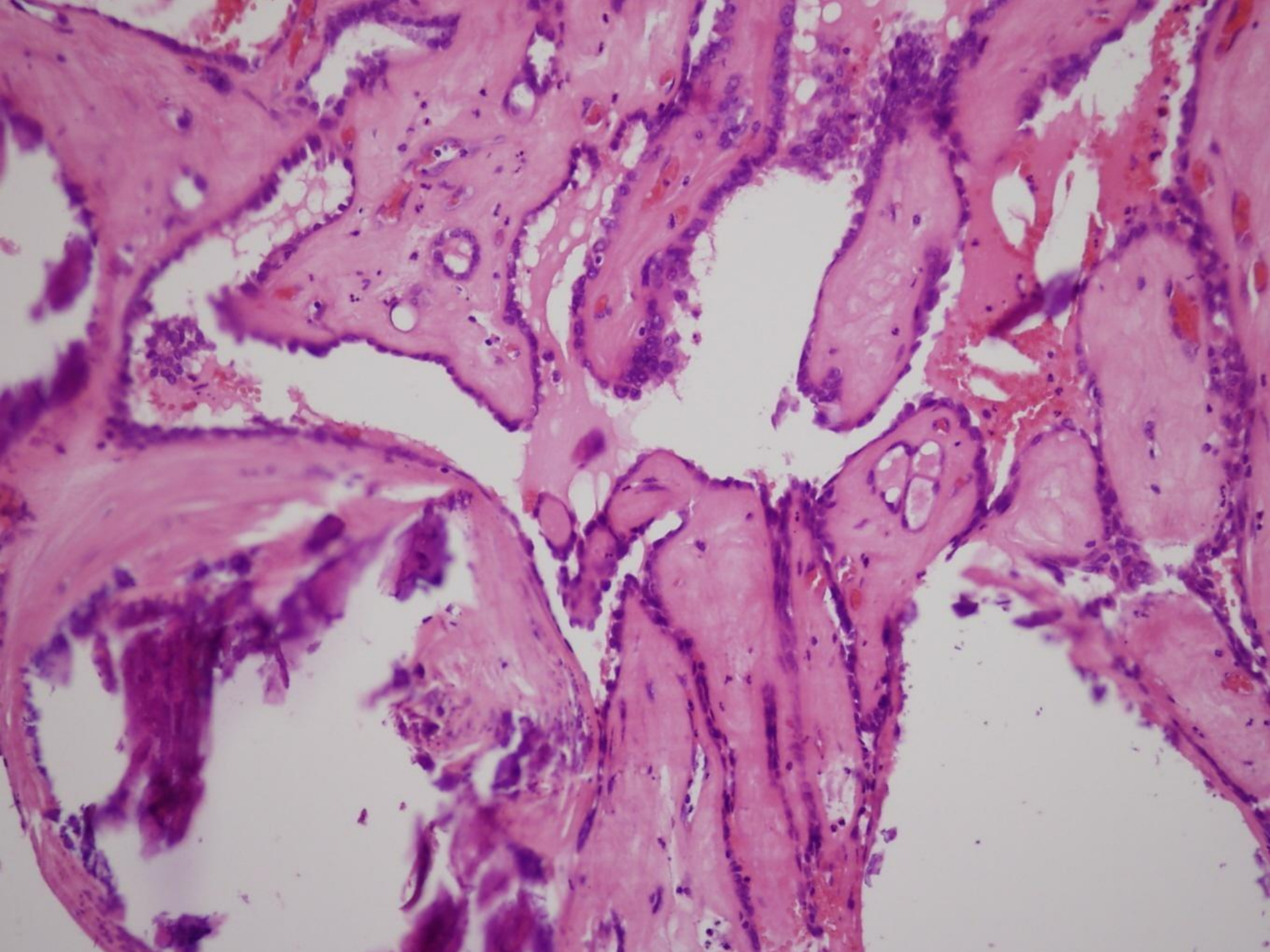
Klinisch: der Patient merkt einen langsam wachsenden Knoten in der Medianlinie seines Halses. Beschwerden verursacht der Knoten nicht. Intraoperativ hat man festgestellt, daß die Läsion mit dem Lobus pyramidalis der Schilddrüse in Verbindung steht.

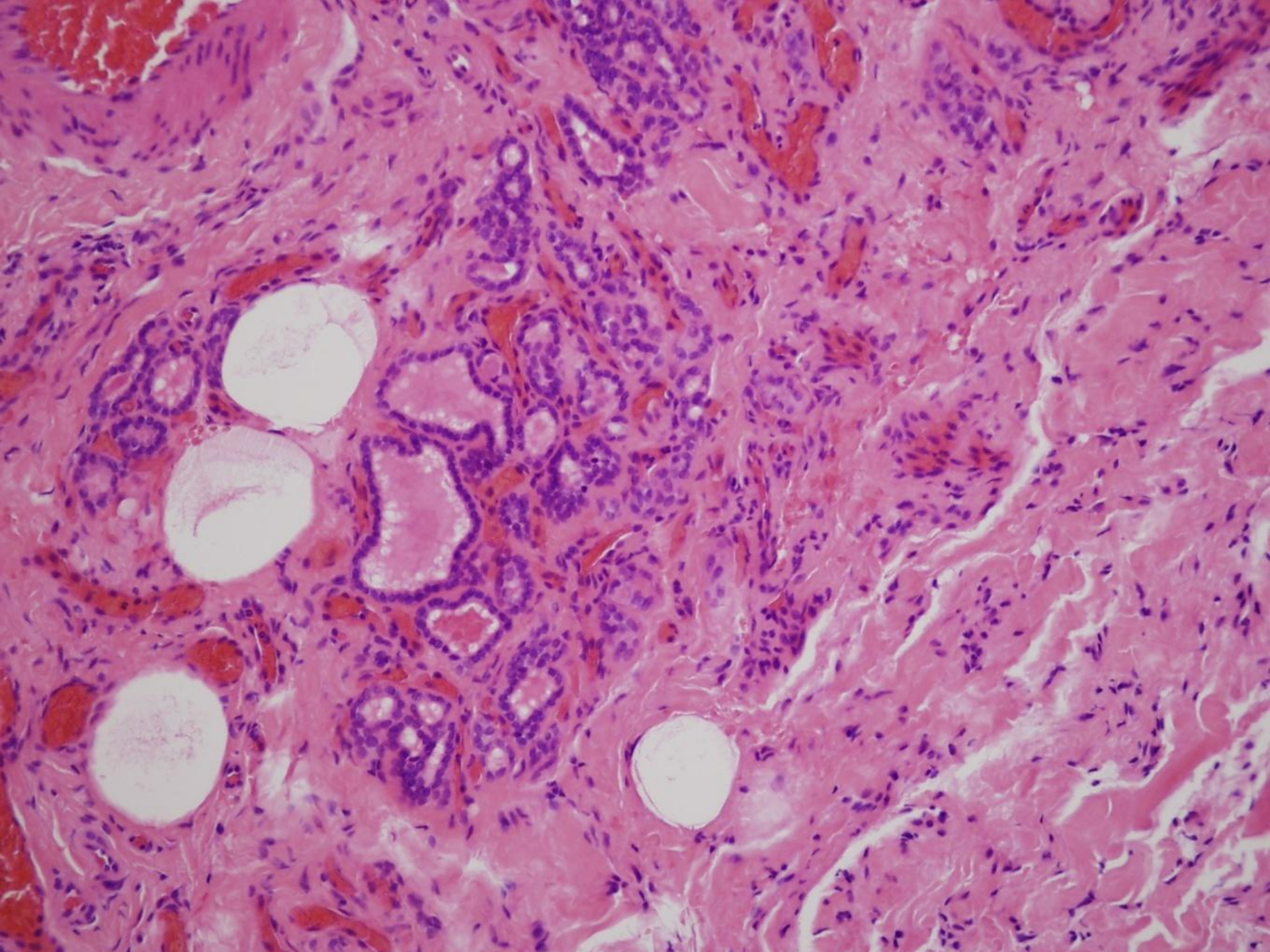


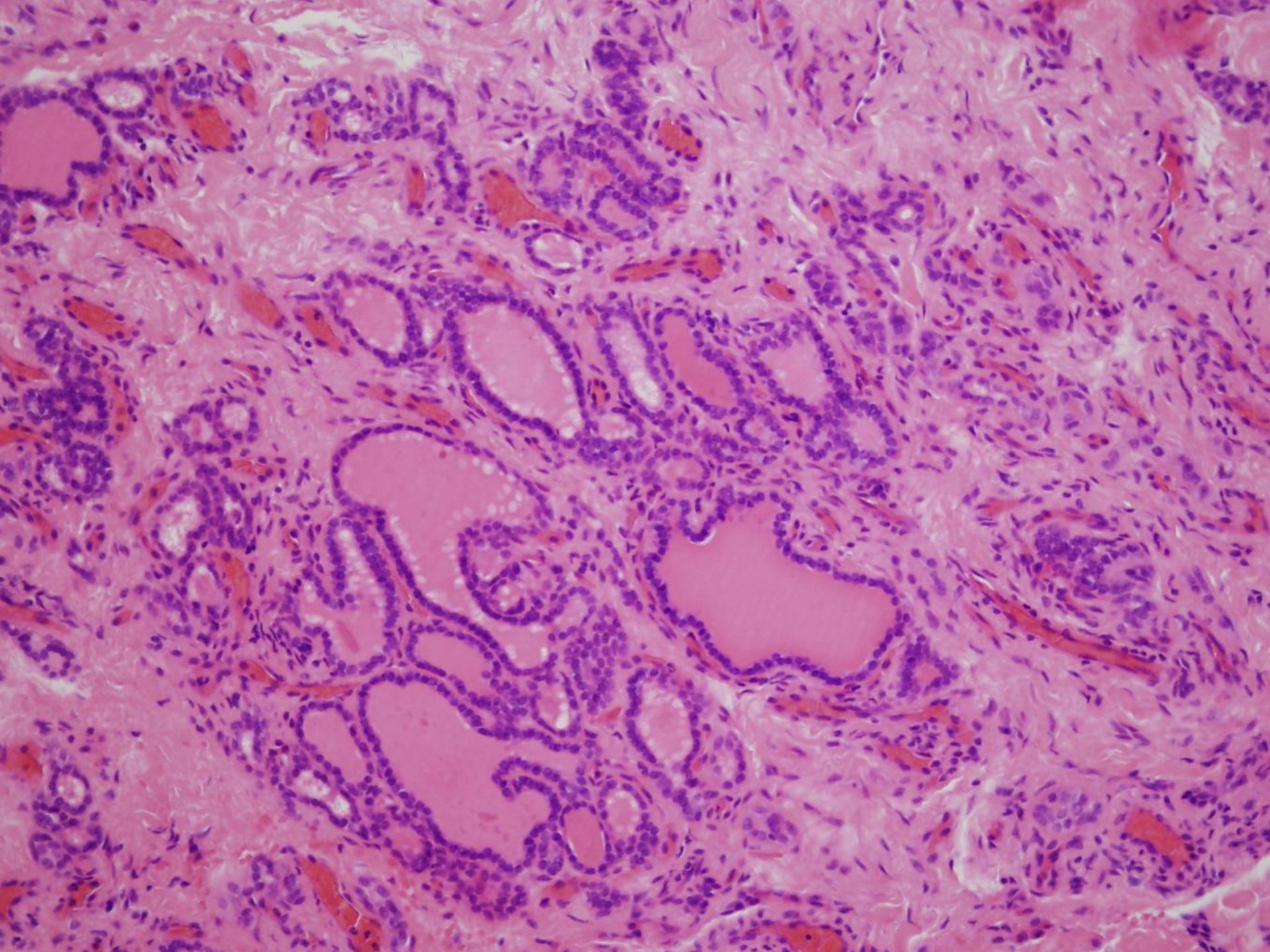
Auf klinischen und makroskopischen Gründen vorläufige
Diagnose: mediane Halszyste (*Cysta colli mediana*)

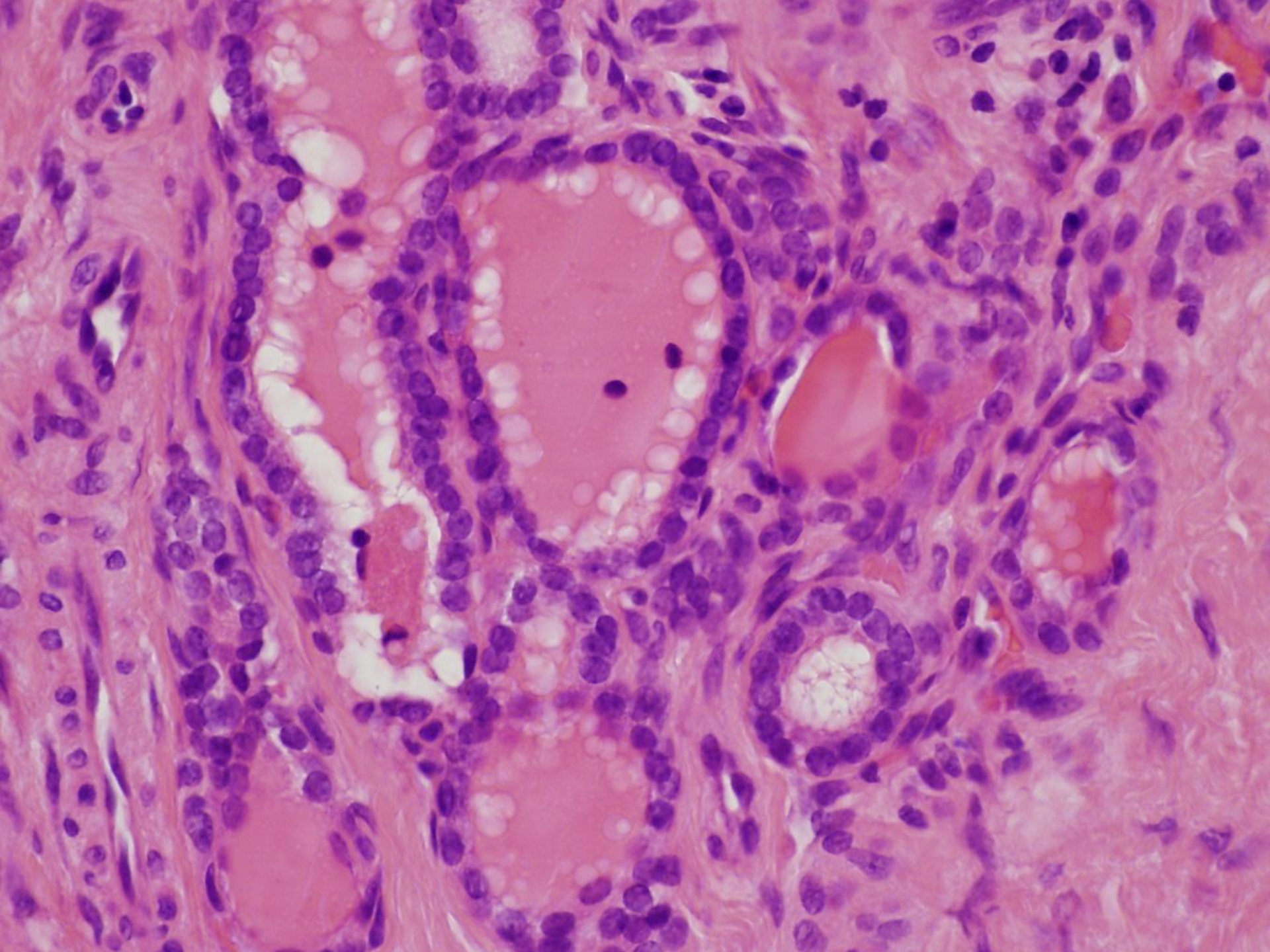


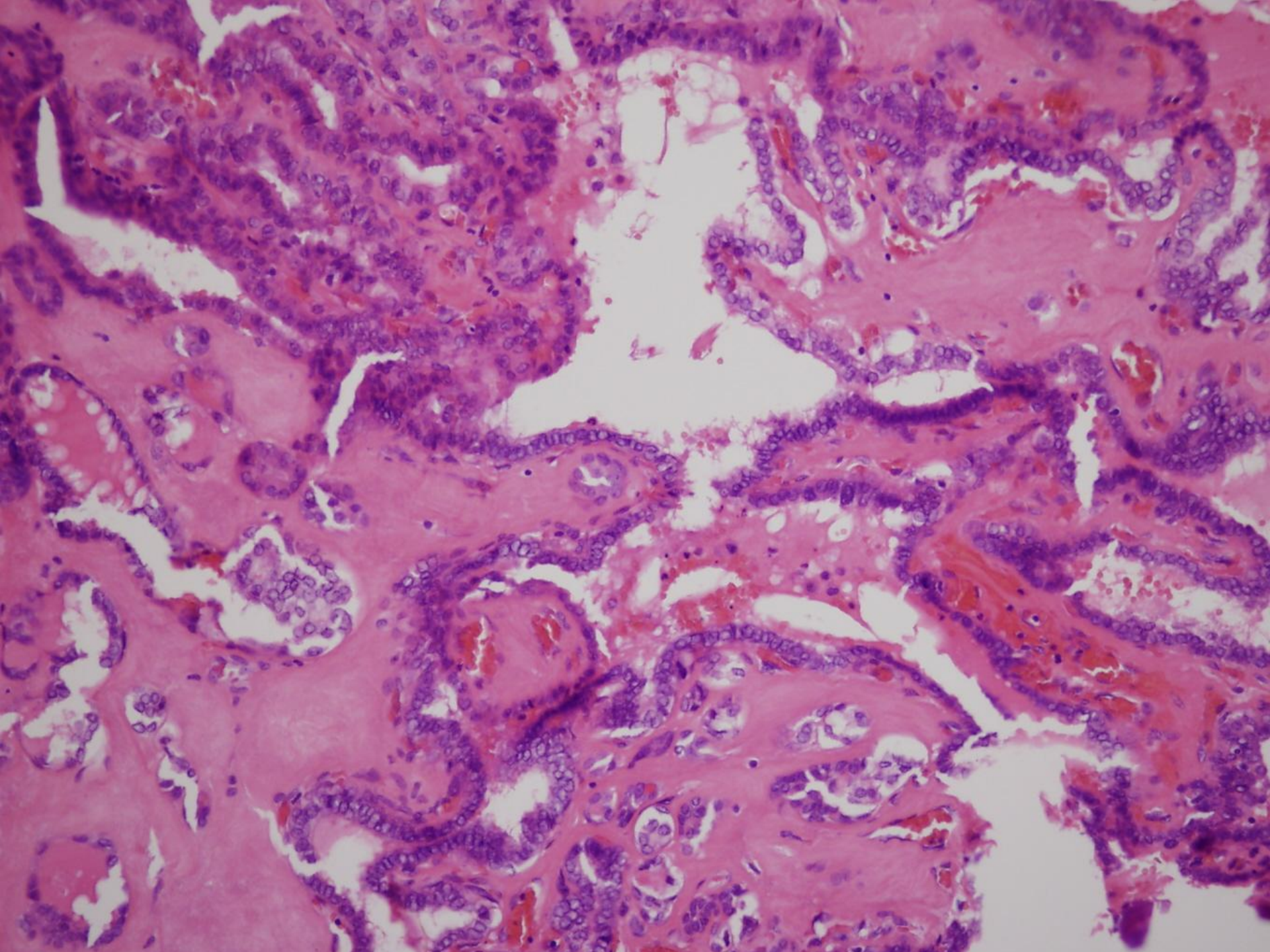


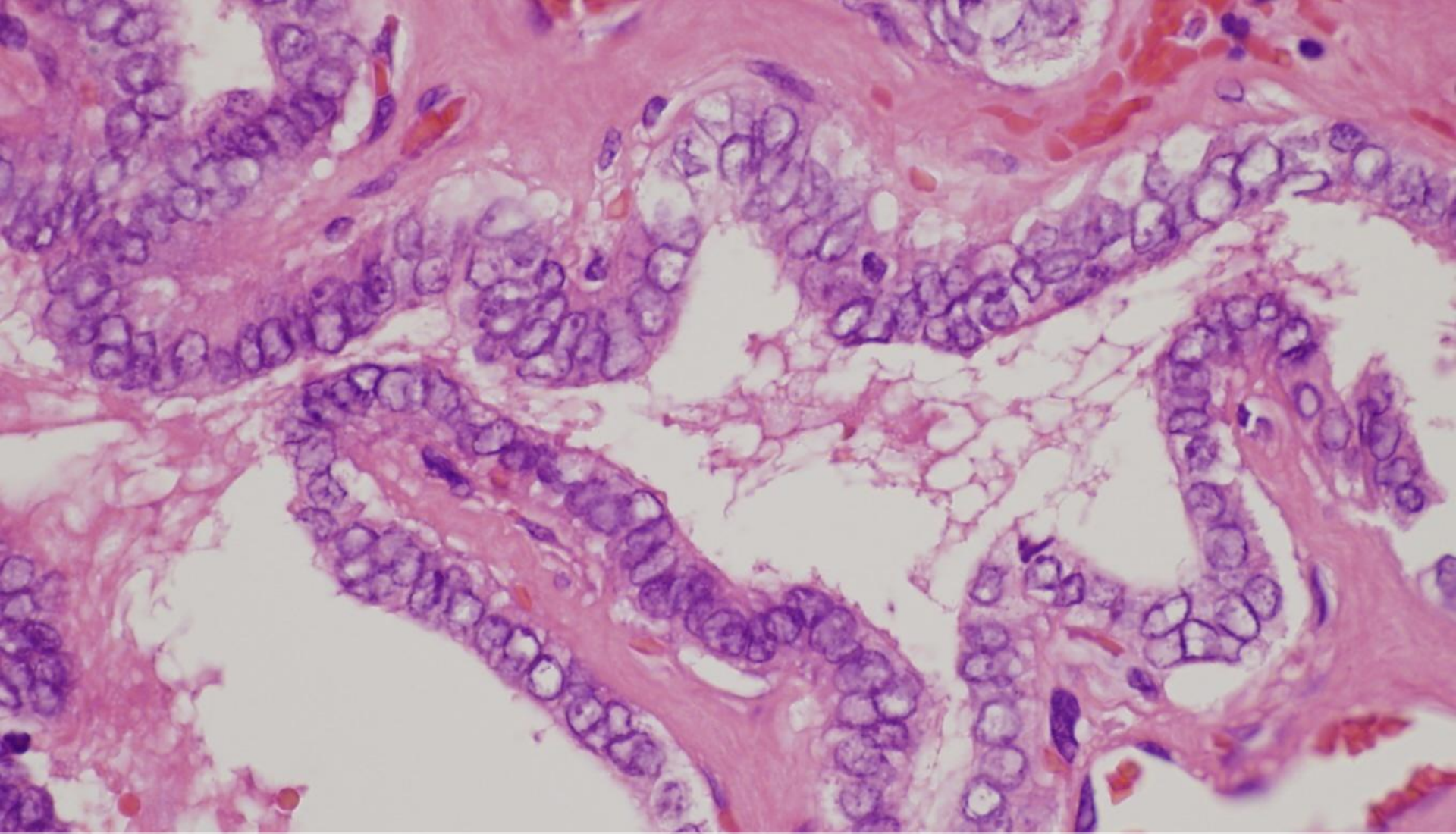










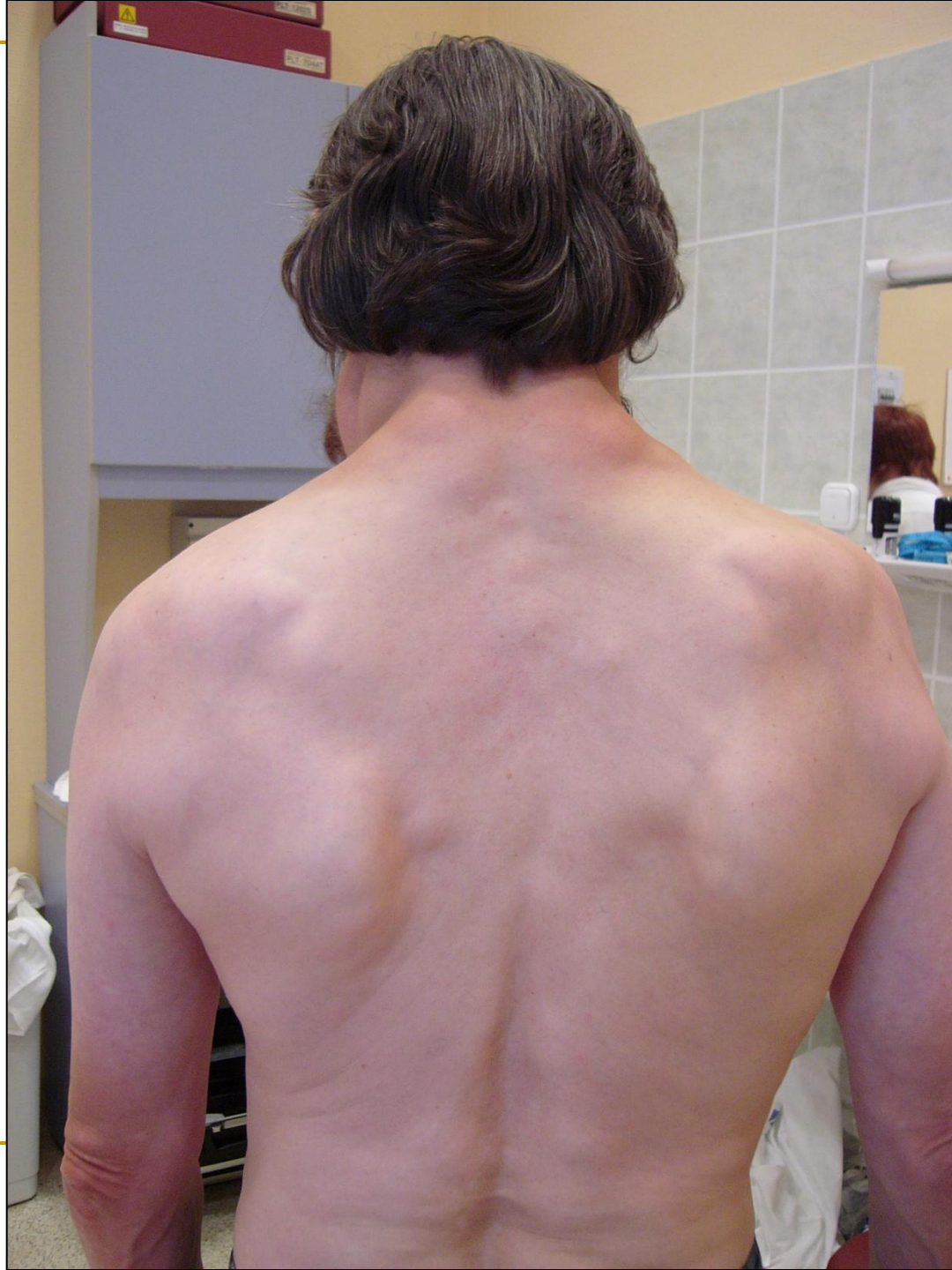

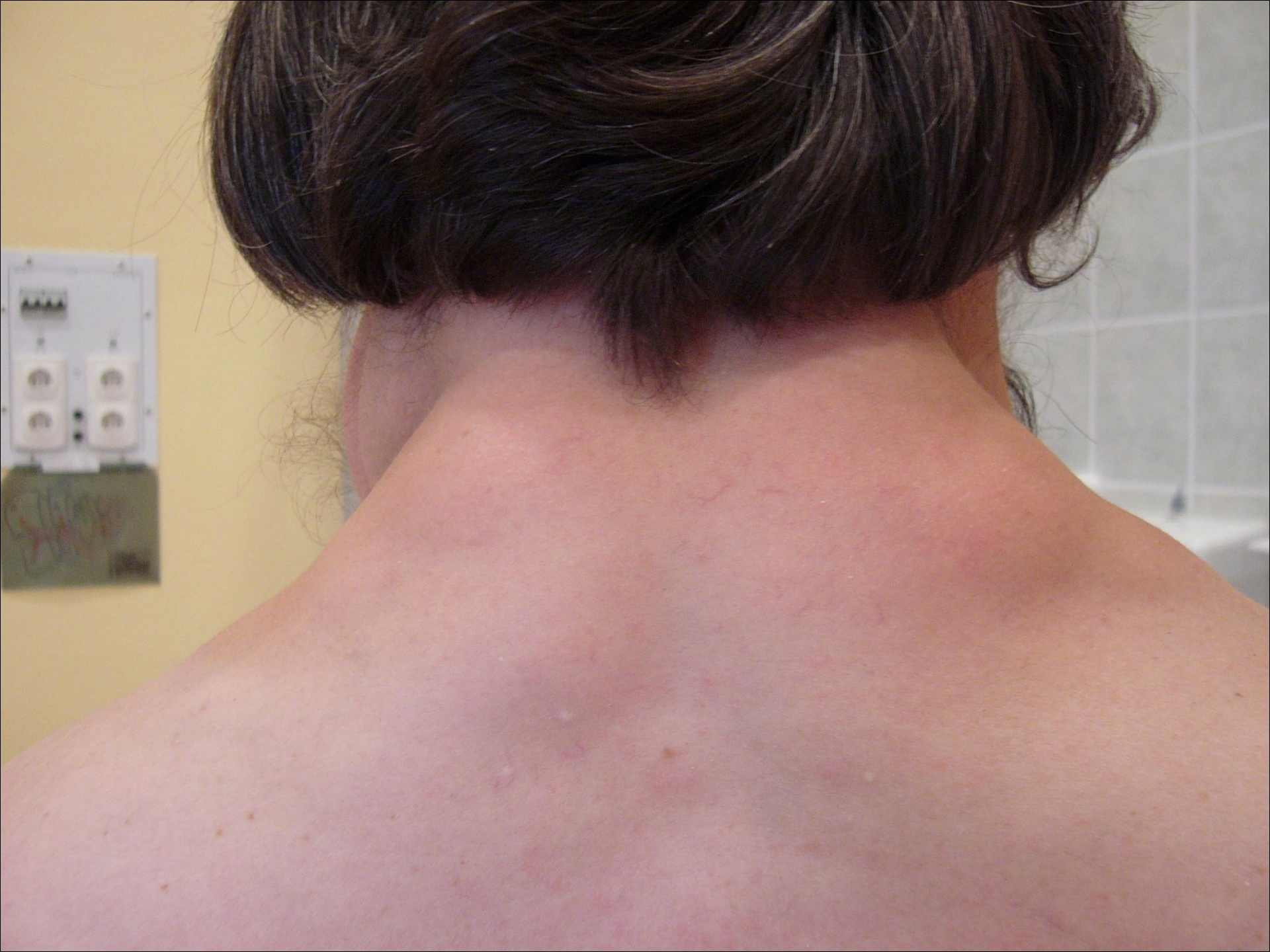Histologische Diagnose: mediane Halszyste (Cysta colli mediana) mit Schilddrüsenresiduen sowie Anteilen eines mikroskopisch kleinen papillären Schilddrüsenkarzinoms. Entfernung erfolgte im Gesunden.

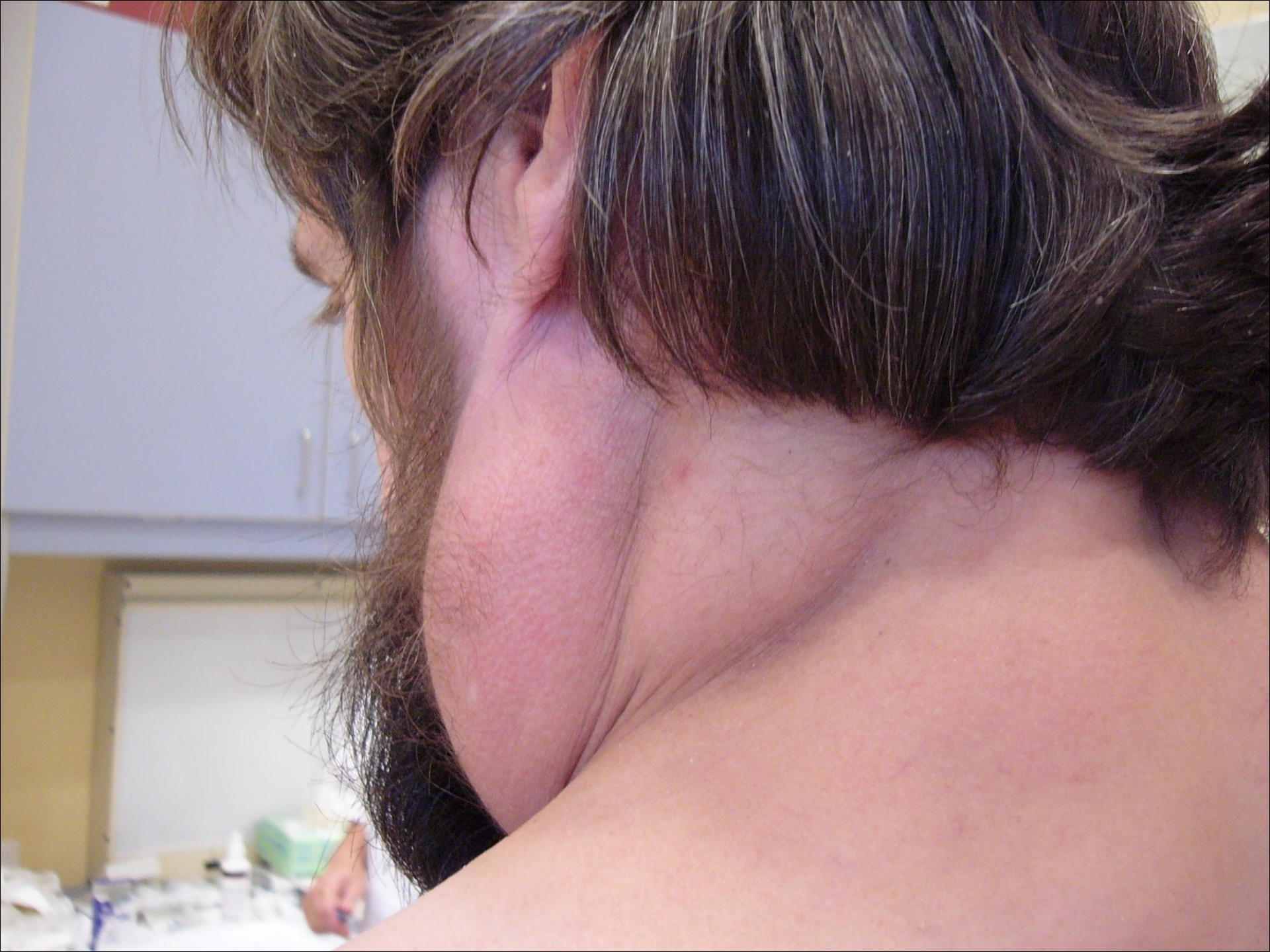Fall No 8

40 Jahre alter Patient

Klinisch: seit Jahren
wulstig deformierende
Unregelmäßigkeiten
insbesondere in der
Halsregion







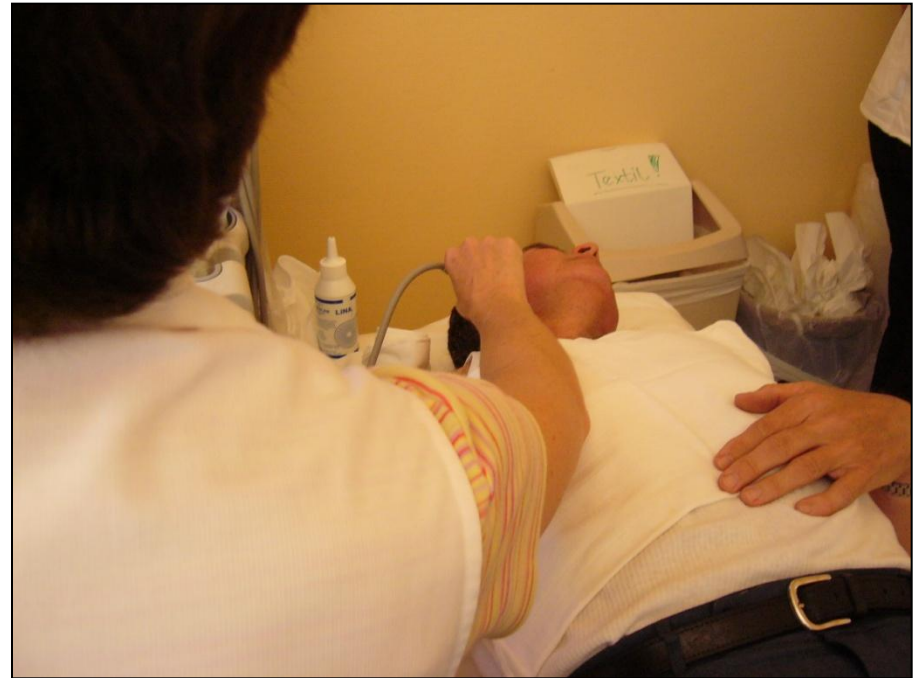
Diagnose: Lipomatose

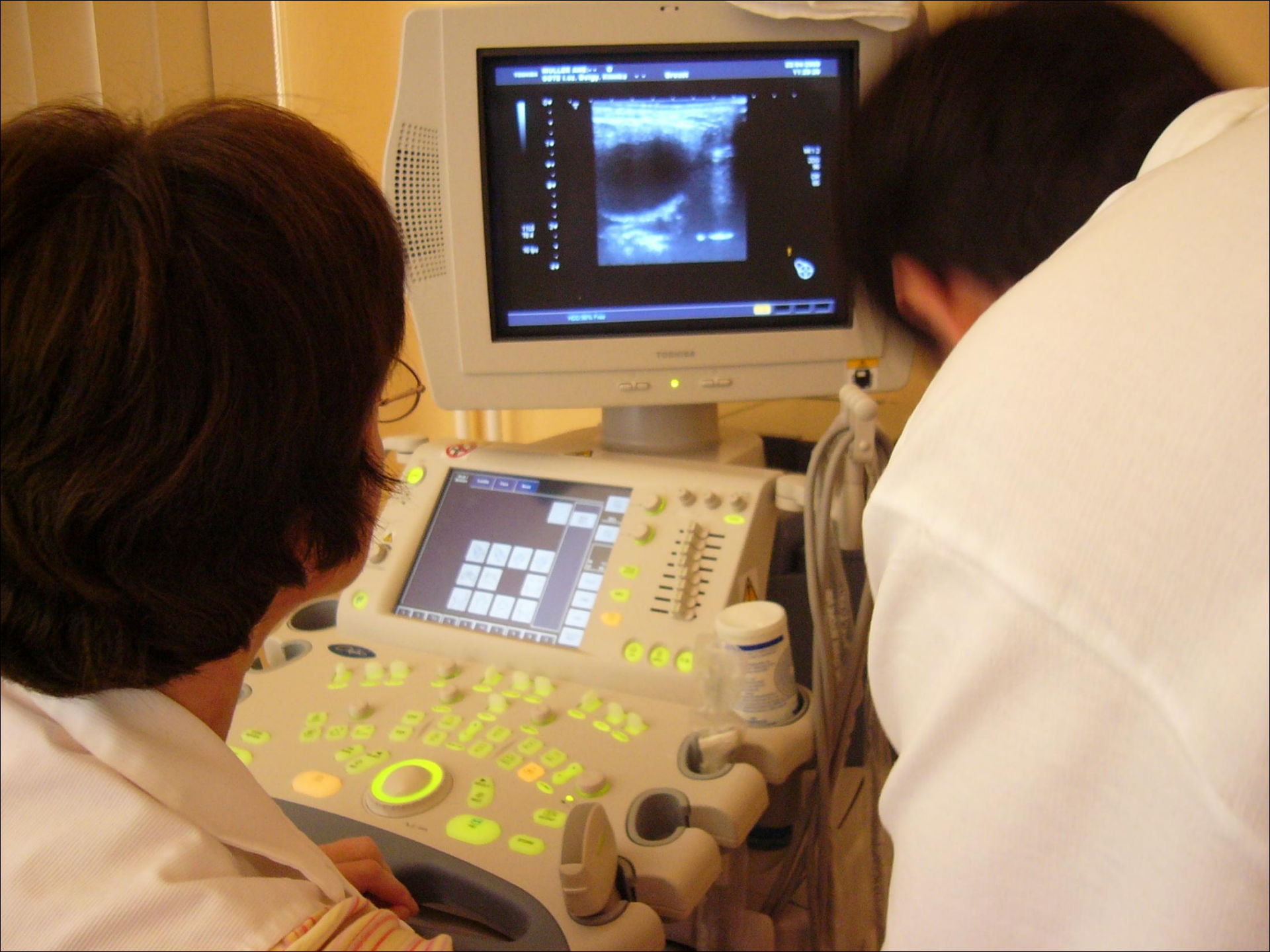(Lipomatosis colli secundum Madelung)

Fall No 9

59 Jahre alter Patient

Klinisch: Schwellung i.B. der rechten Rachen-tonsille sowie der Hals-lymphknoten rechts. US und FNAB Untersuchung erbeten. Malignität?

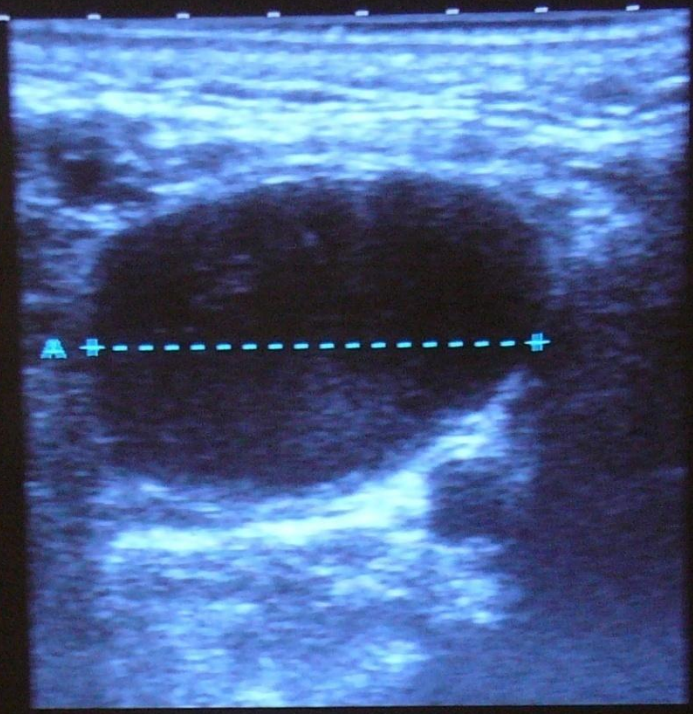



0
10
20
30
40

T

11L5
TB4
16 fps



ZDC
94
DR
66

Dist A 25.4 mm

#100

HDD: 97% Free

CINE REVIEW







A woman with short reddish hair and glasses, wearing a white short-sleeved button-down shirt and black pants, stands on the left side of the frame. She is looking towards the right, observing the other person.

A man with dark hair, wearing white scrubs, is seated at a table on the right side of the frame. He is leaning forward, focused on a task on the table. He is wearing a white short-sleeved button-down shirt and white pants.

The table in the center is cluttered with various medical supplies and papers. There are several boxes, some with handwritten text like "FMS - loco". There are also some papers, a pen, and other small items scattered on the table. A white cloth is draped over the edge of the table.

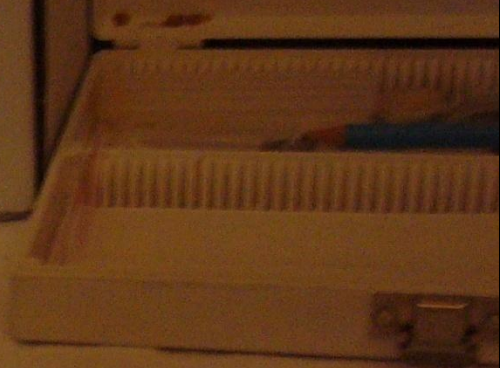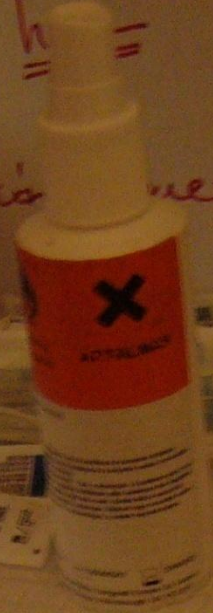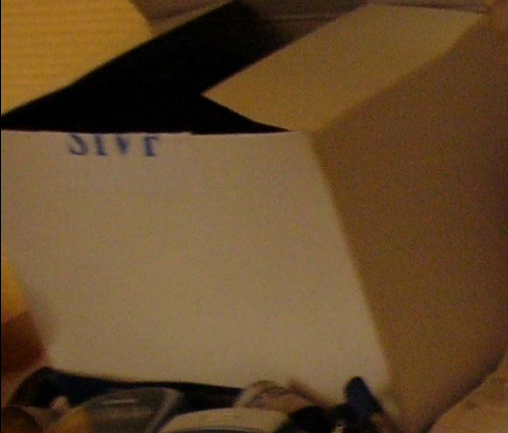On the wall to the left, there is a white electrical panel with several outlets and switches. Below it, there is a green clipboard with some papers attached to it.

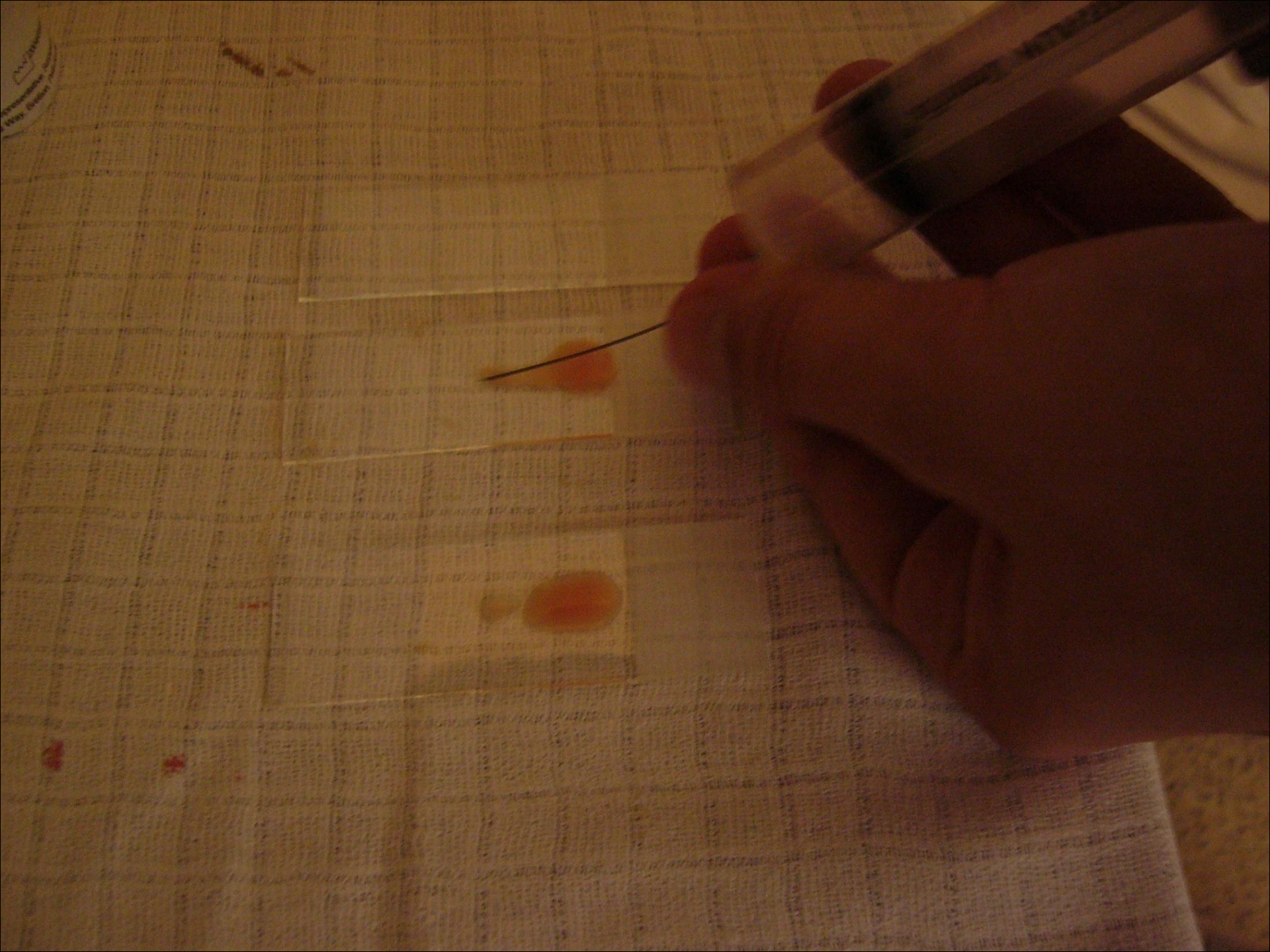
In the background on the right, there is a white sink, a white hand sanitizer dispenser, and a white paper towel dispenser. The wall is covered in light-colored square tiles.

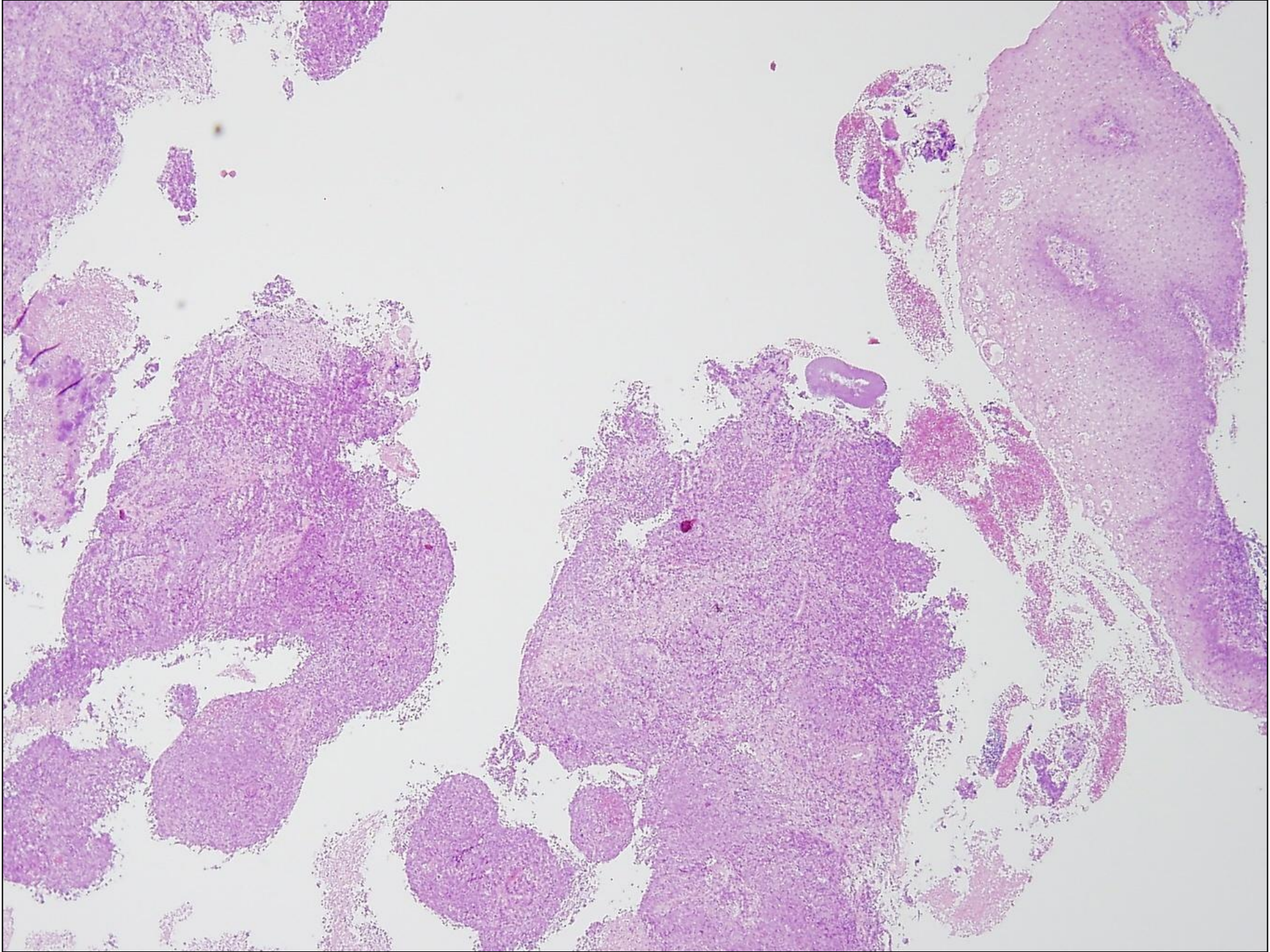
In the bottom left corner, there is a white trash bin and a black trash bin.

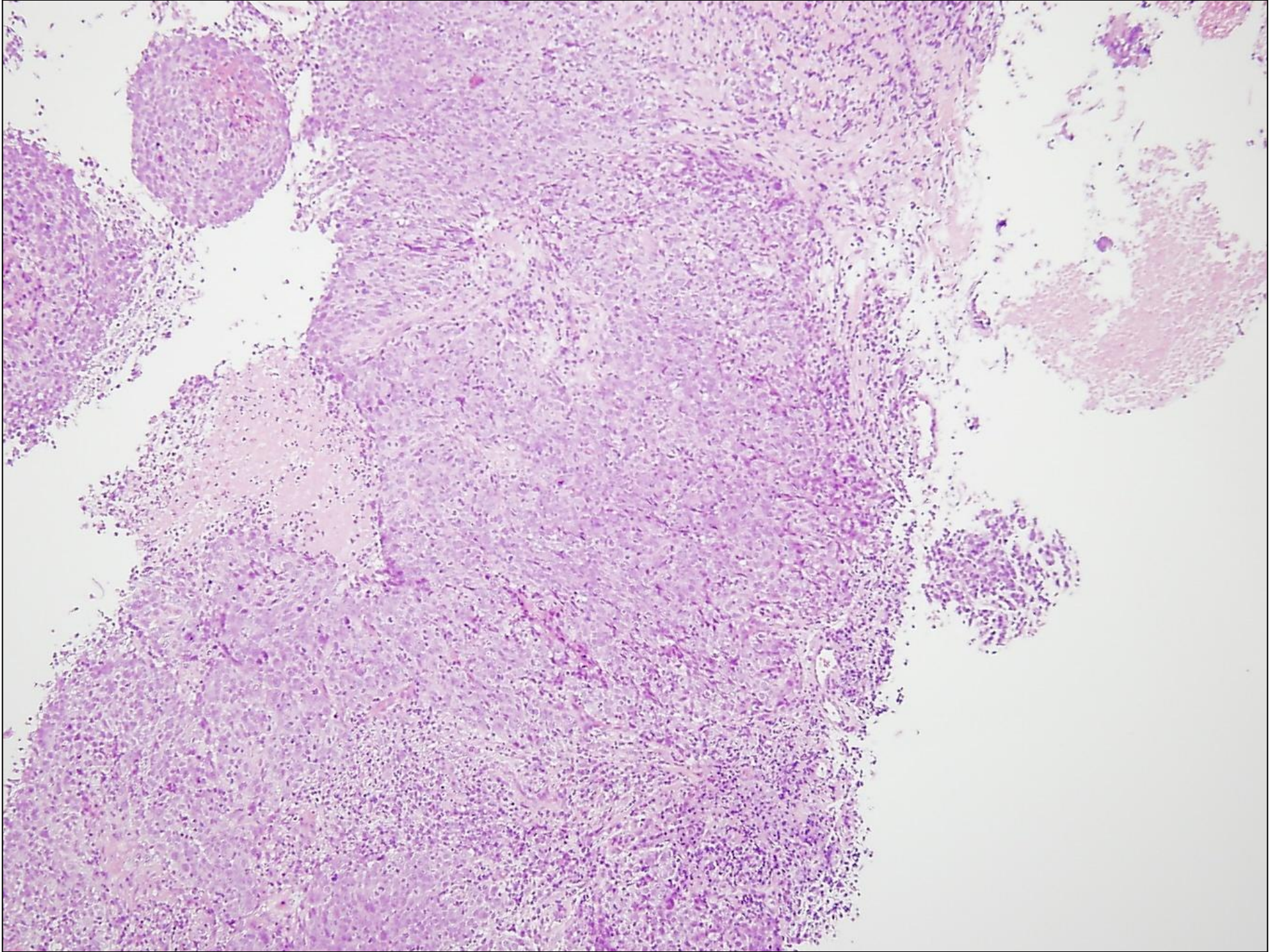
FNAB - h =

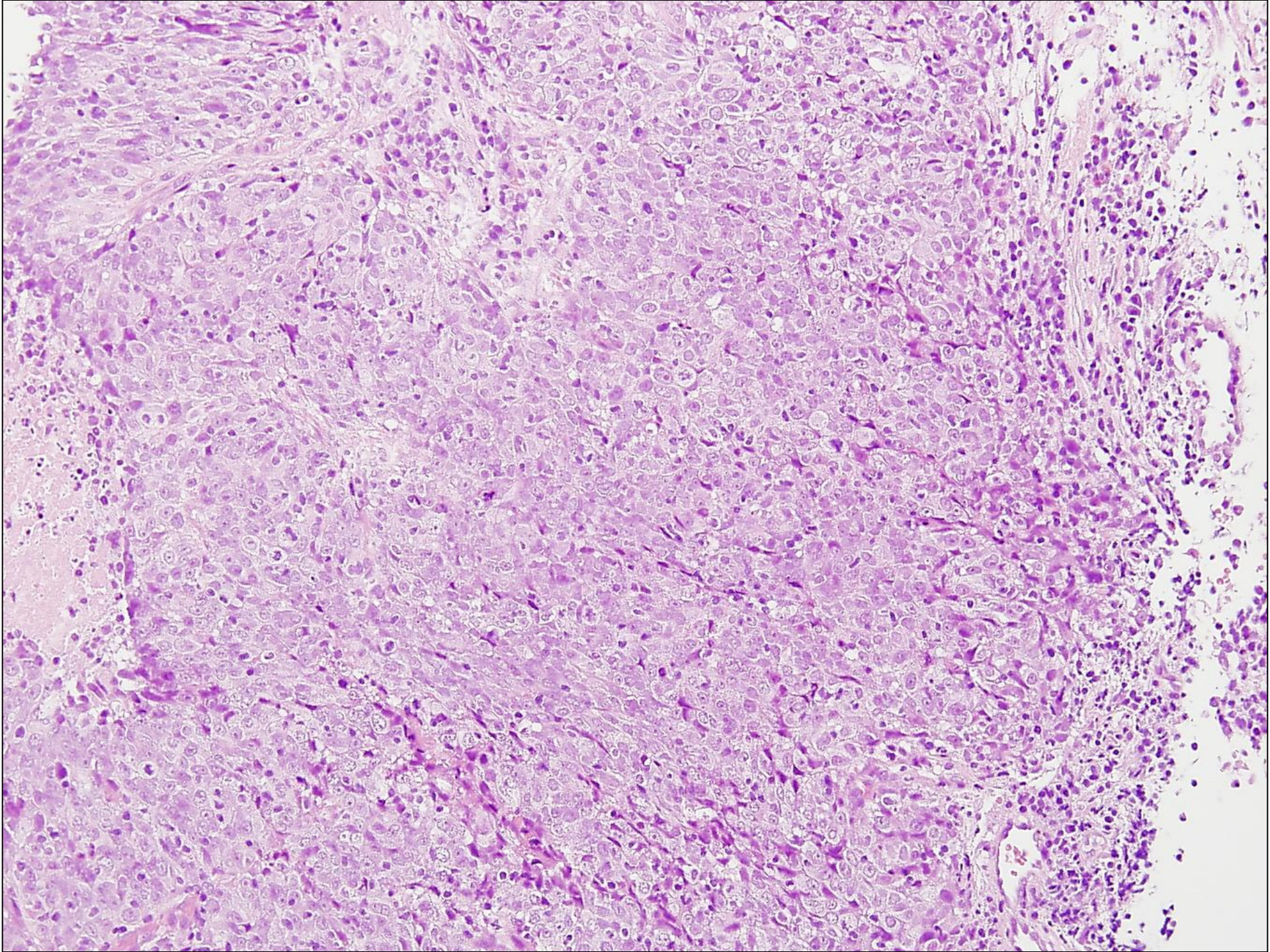
kit, to need



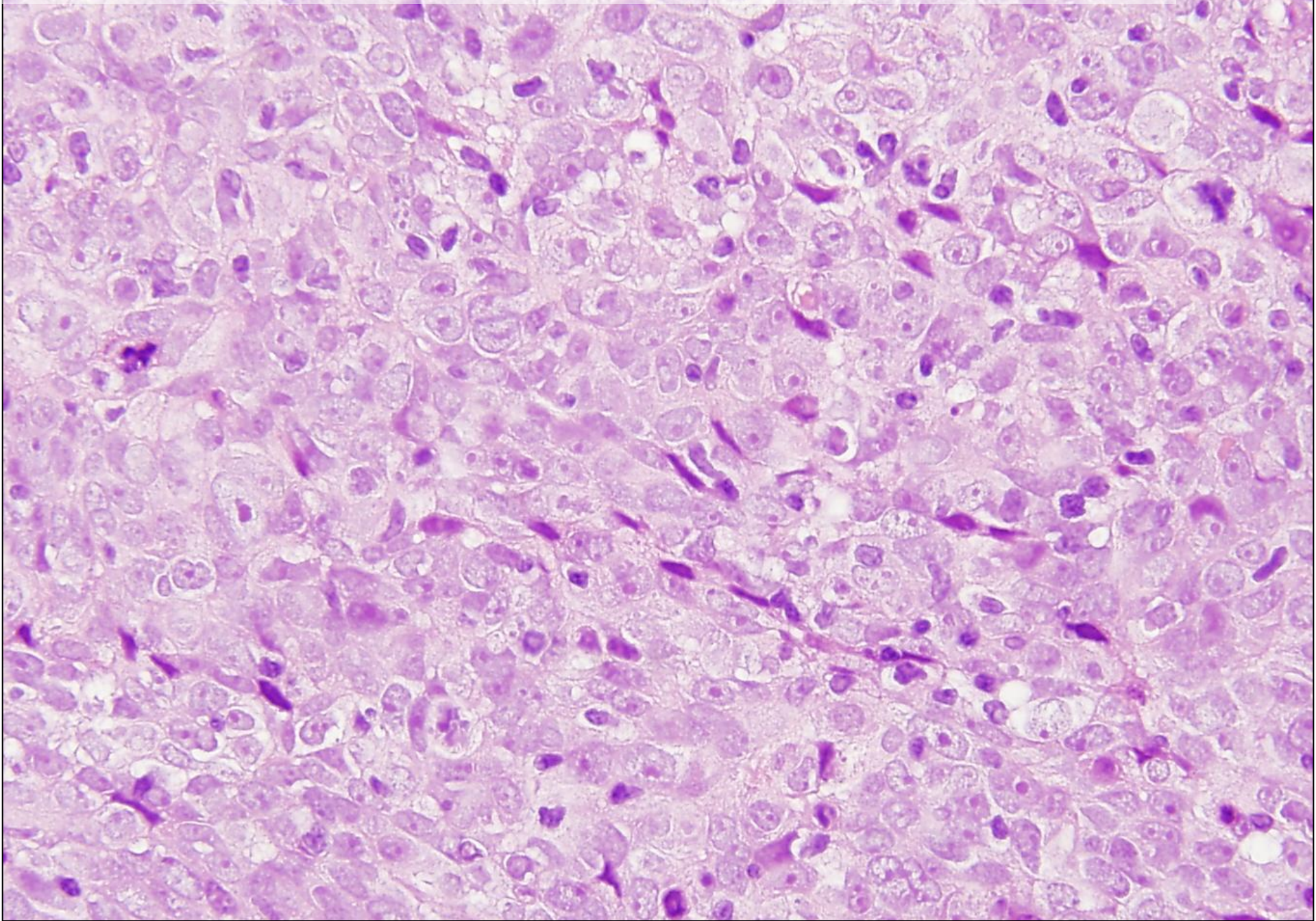




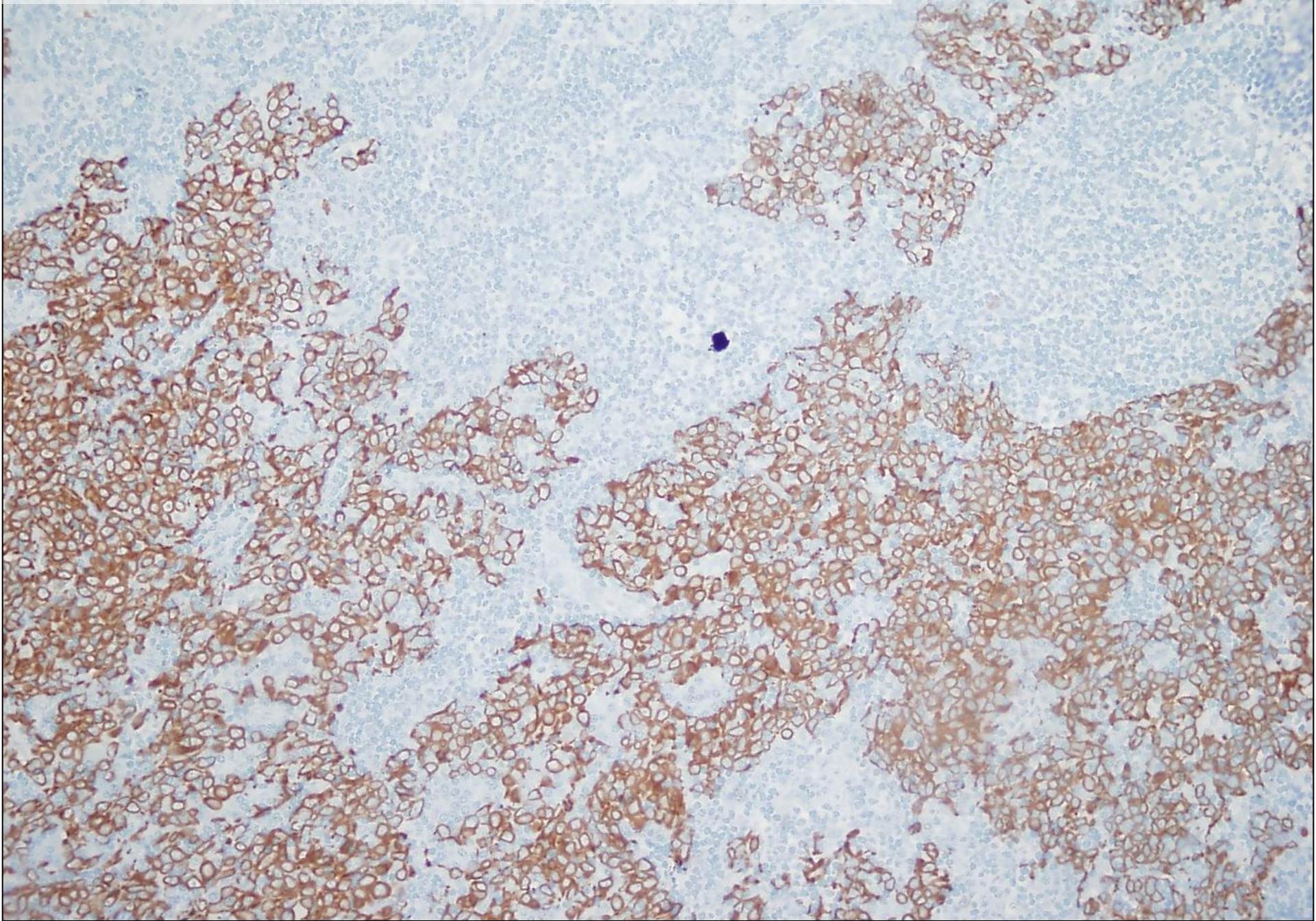


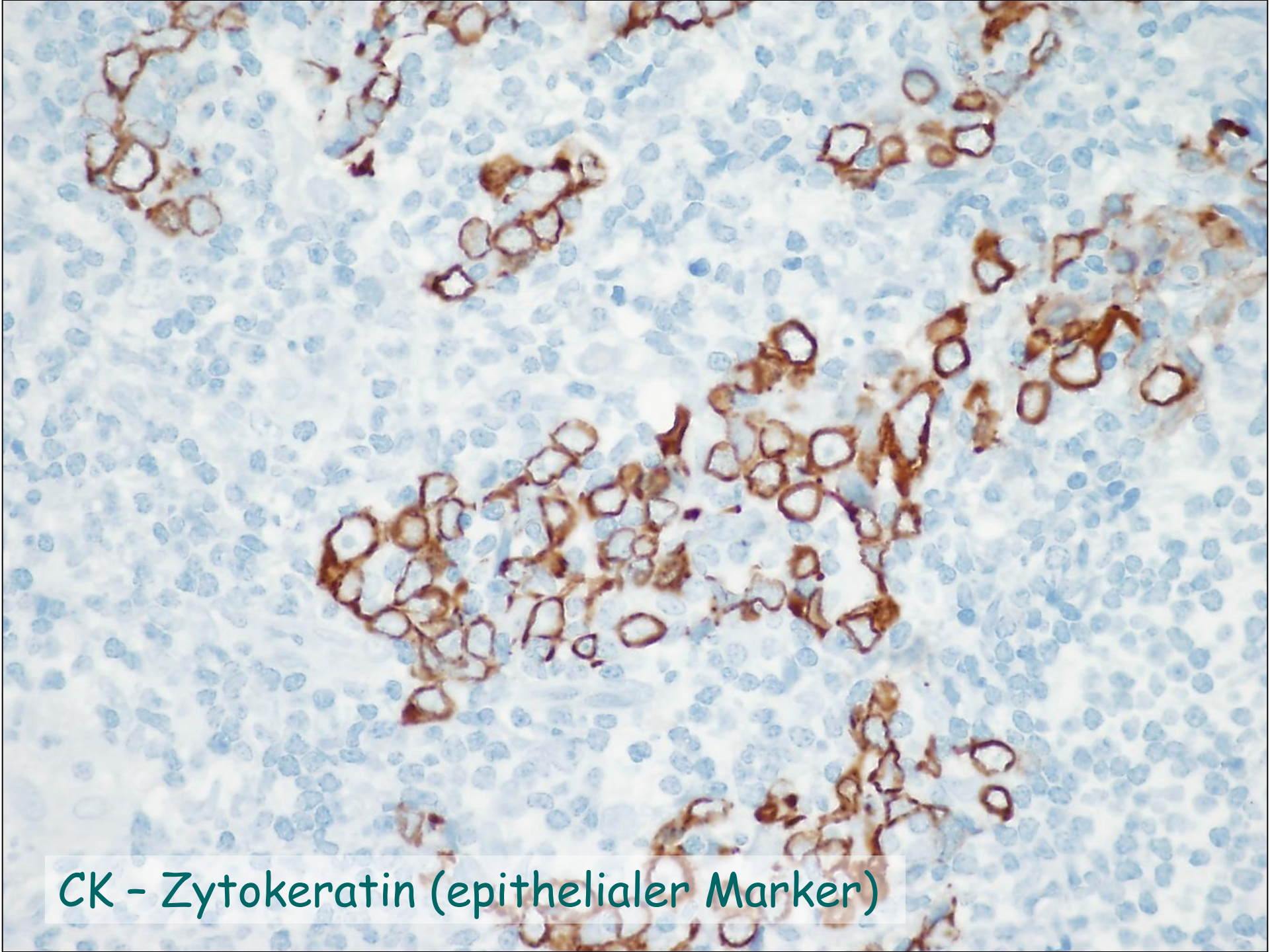


Histologische Diagnose: nasopharyngeales Karzinom

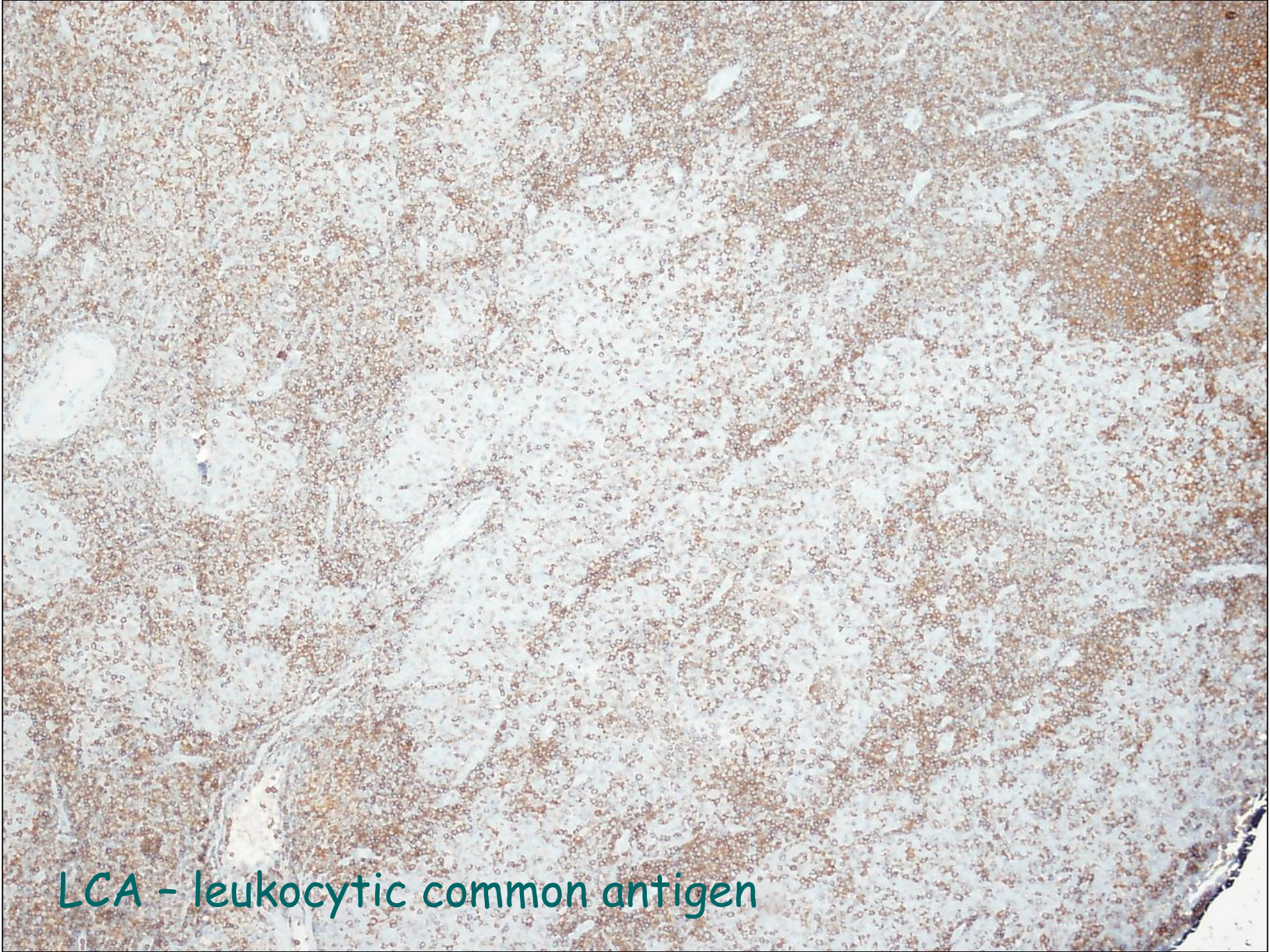

CK - Zytokeratin (epithelialer Marker)

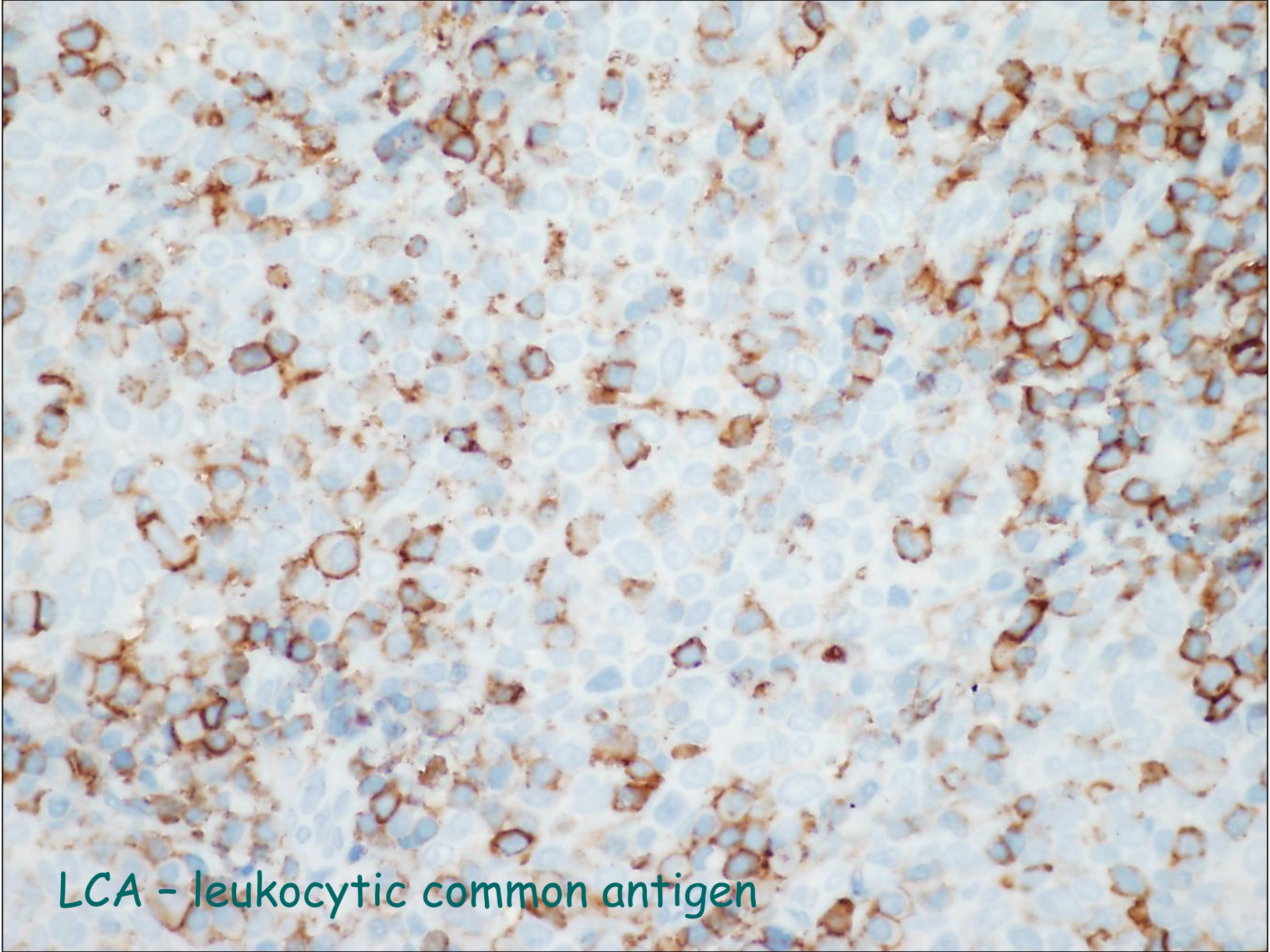




CK - Zytokeratin (epithelialer Marker)



LCA - leukocytic common antigen

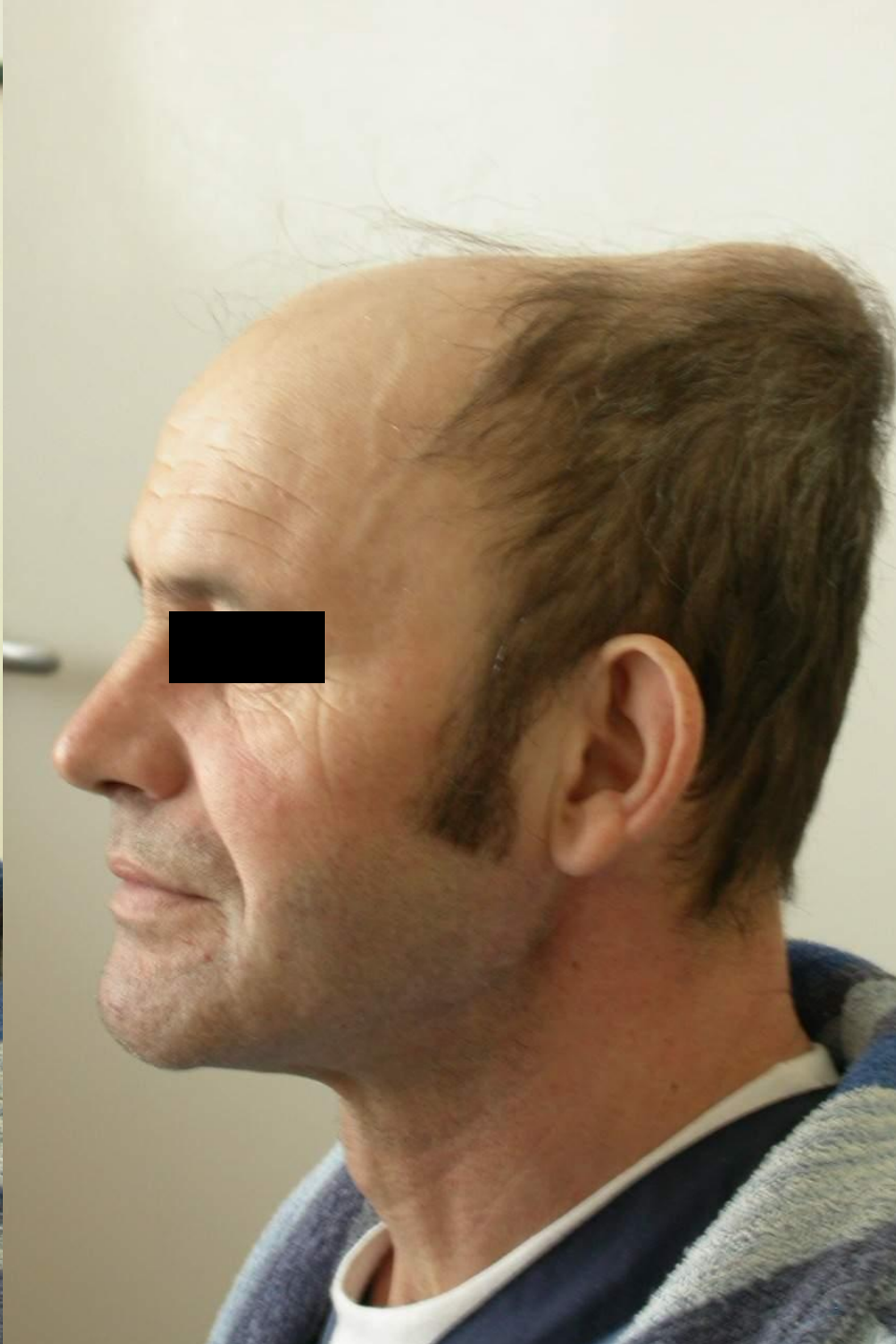
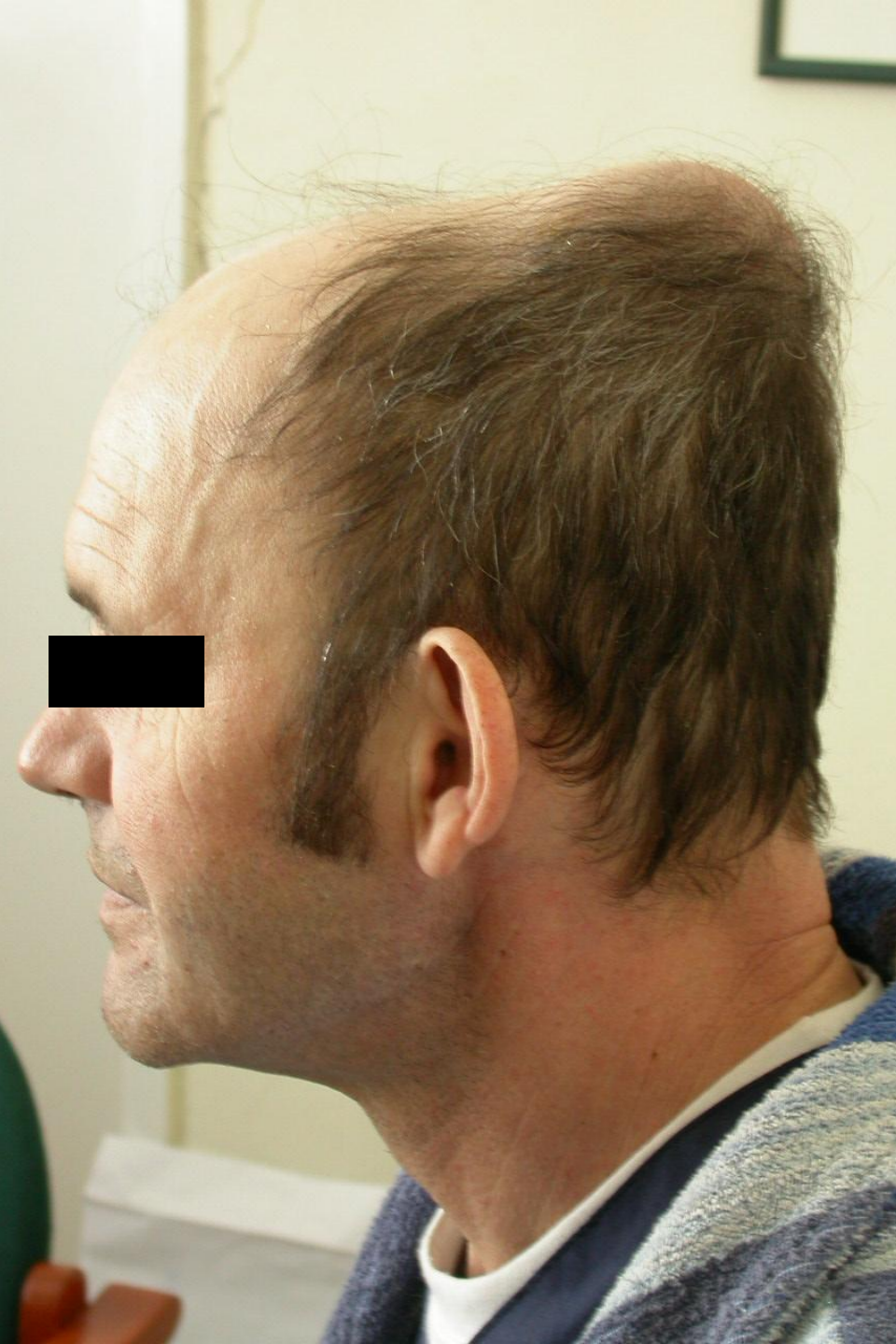
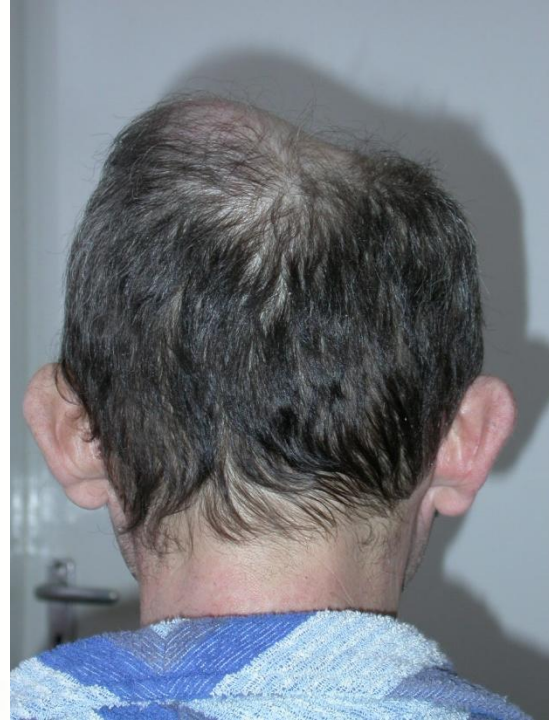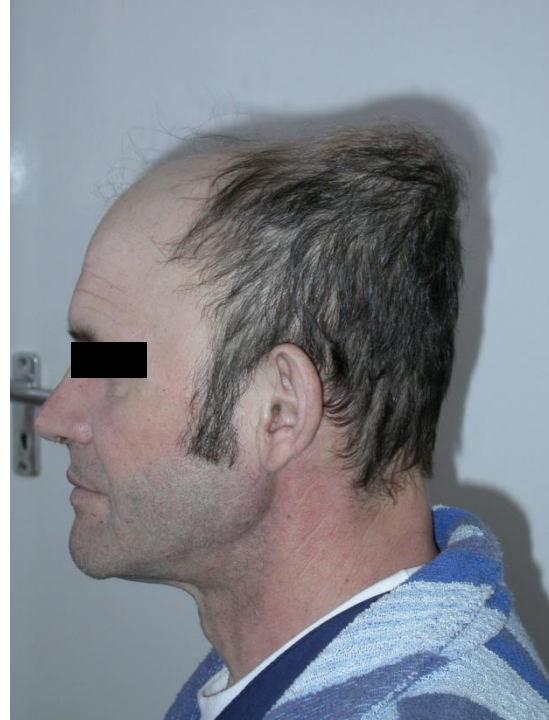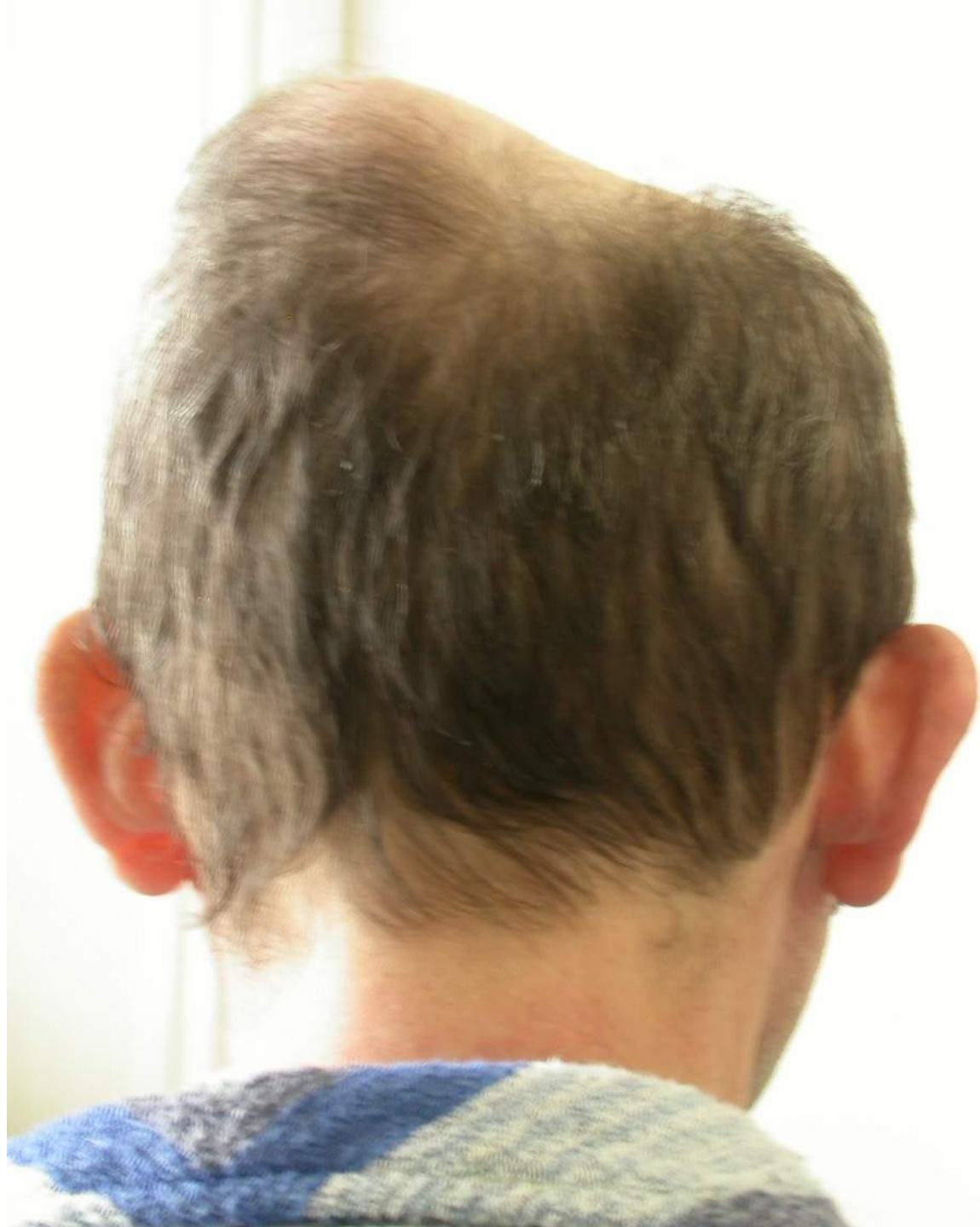LCA - leukocytic common antigen

Fall № 10

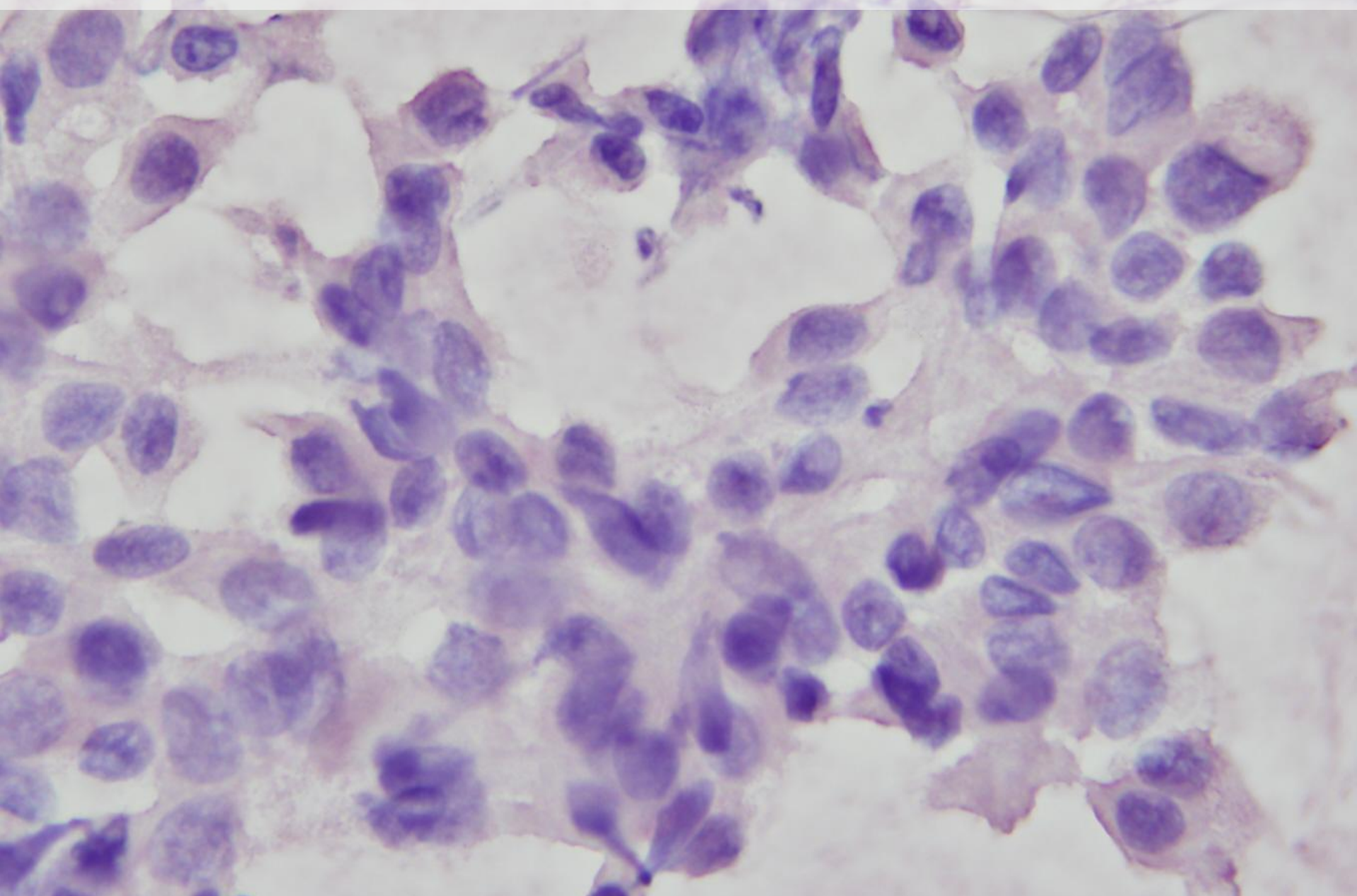
45 Jahre alter Patient

Klinisch: in den letzten 2 Monaten hat sich beim Patienten i.B. der behaarten Kopfhaut ein weich-elastischer Knoten entwickelt. Vorgeschichte unauffällig. Der Patient ist ein sog. Kettenraucher.

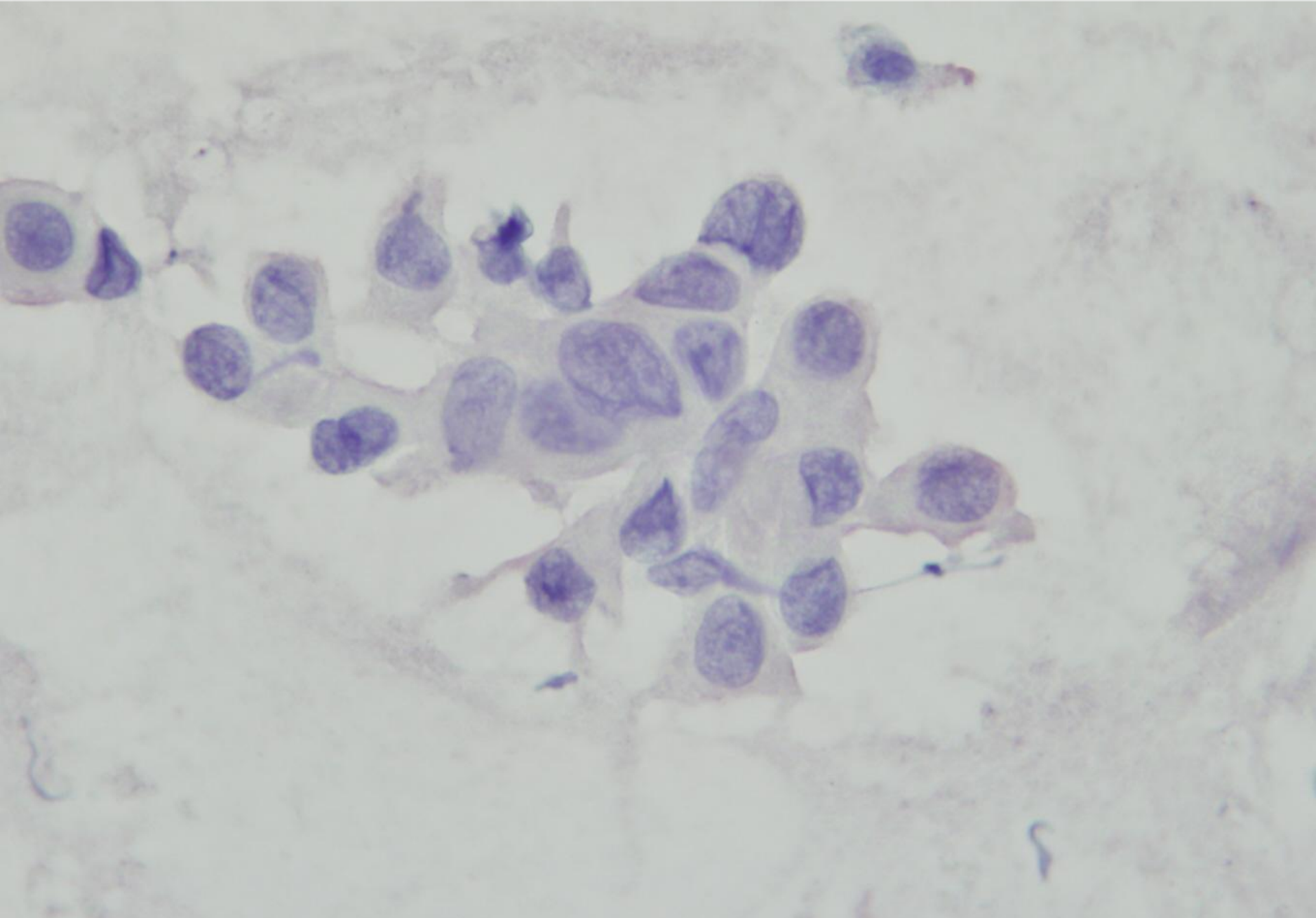




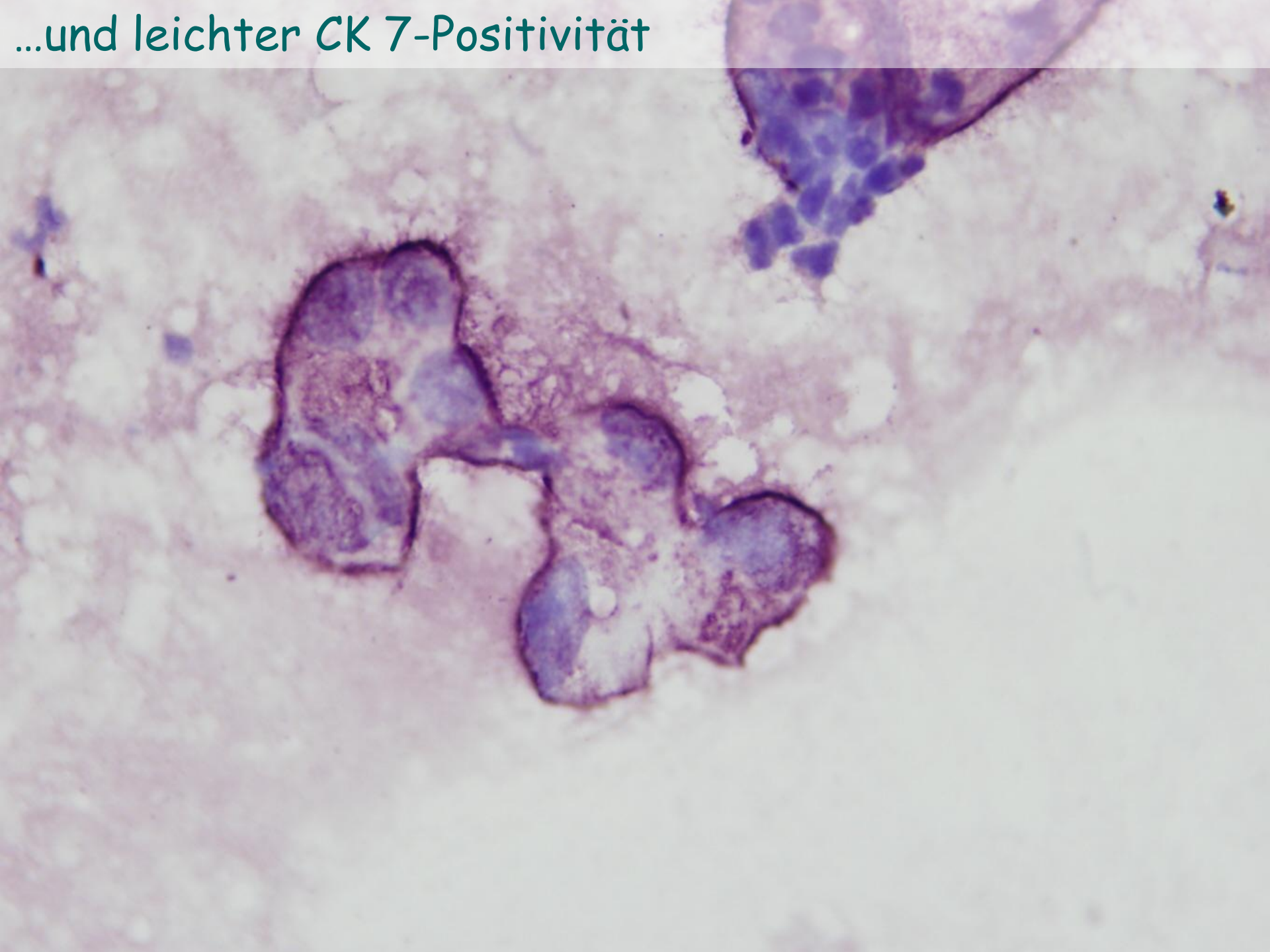
Aspirationszytologisch: ein undifferenzierter, epithelialer Tumor



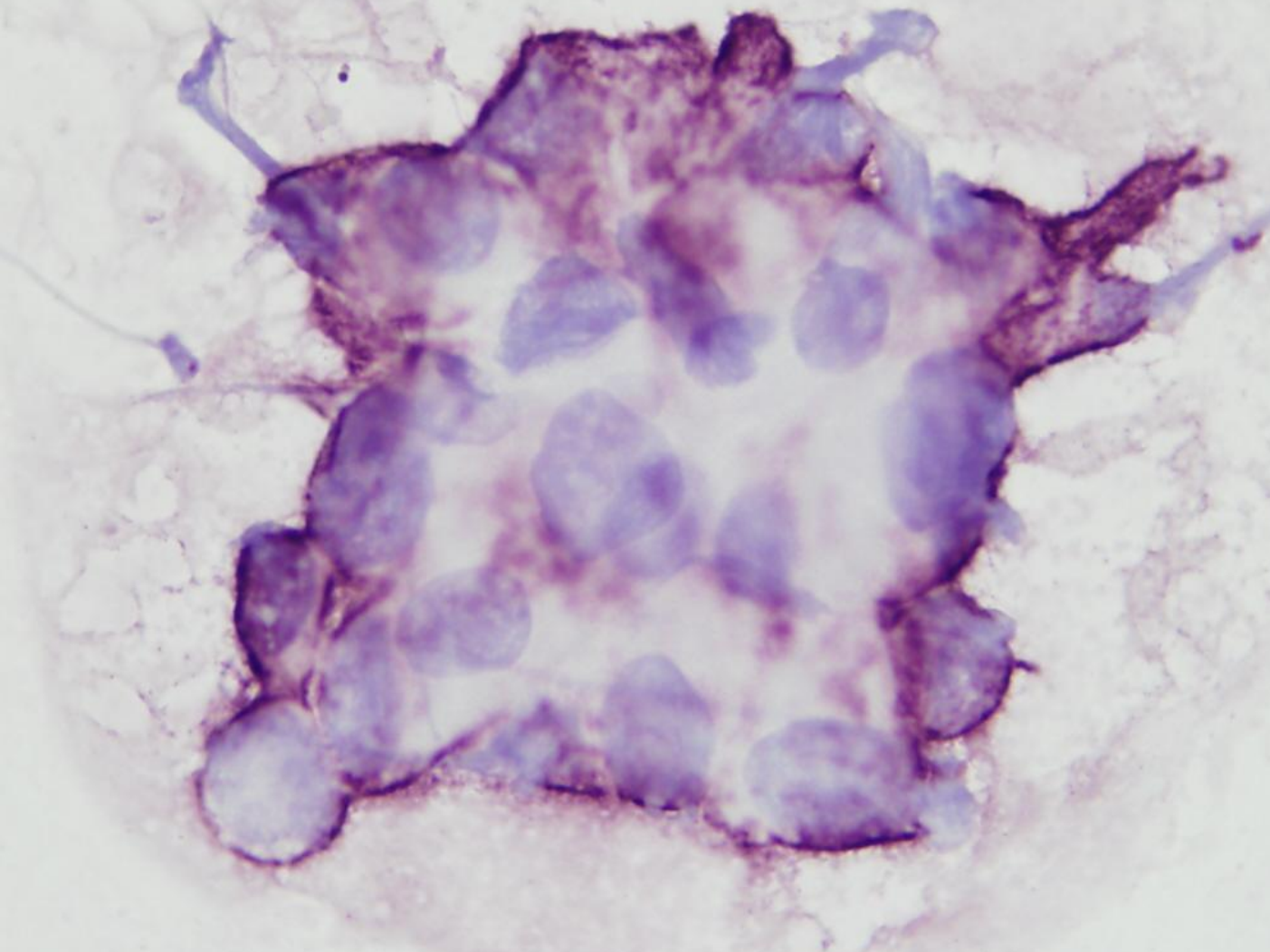
...mit deutlichen Zellatypien



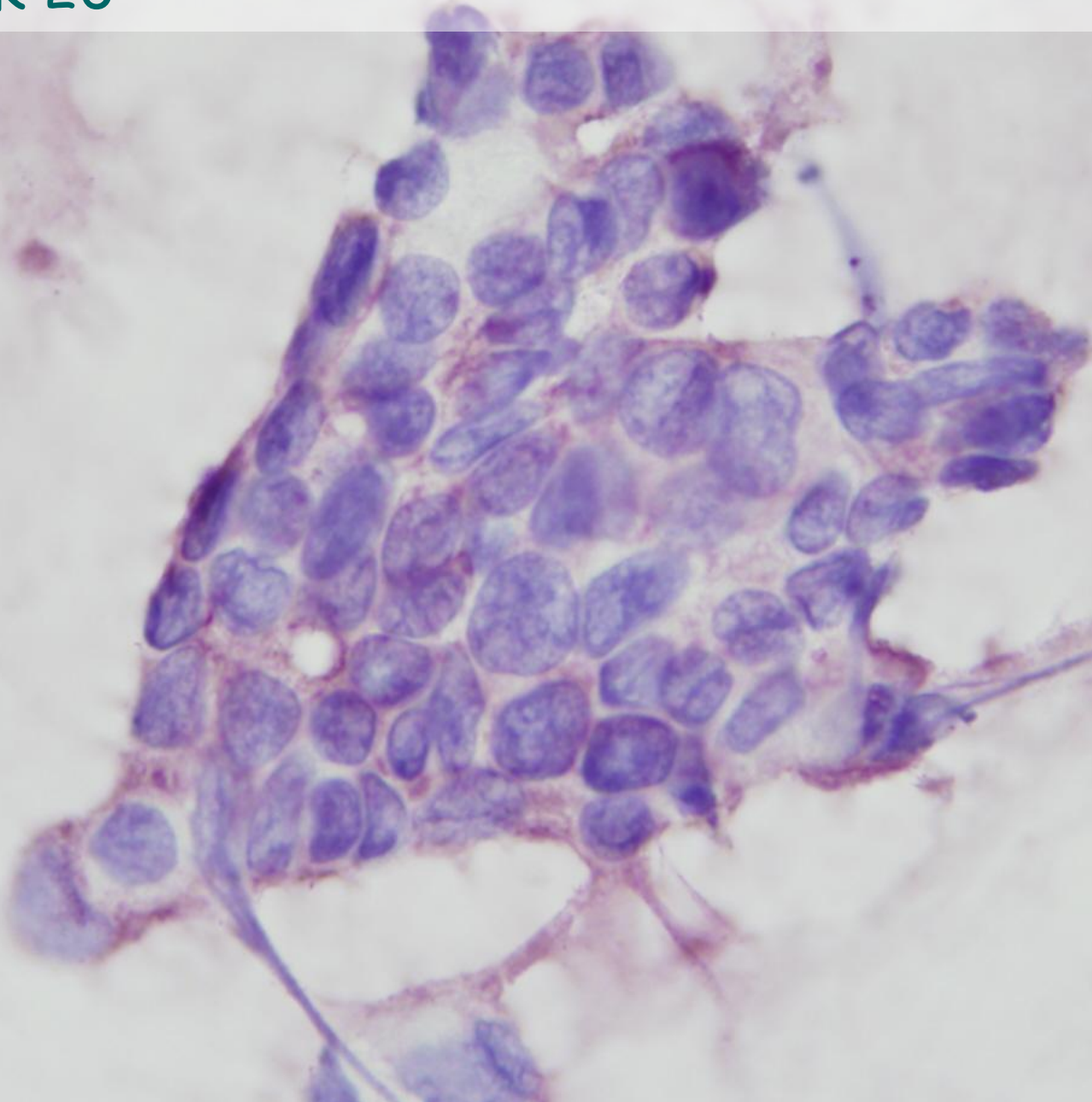
...und leichter CK 7-Positivität



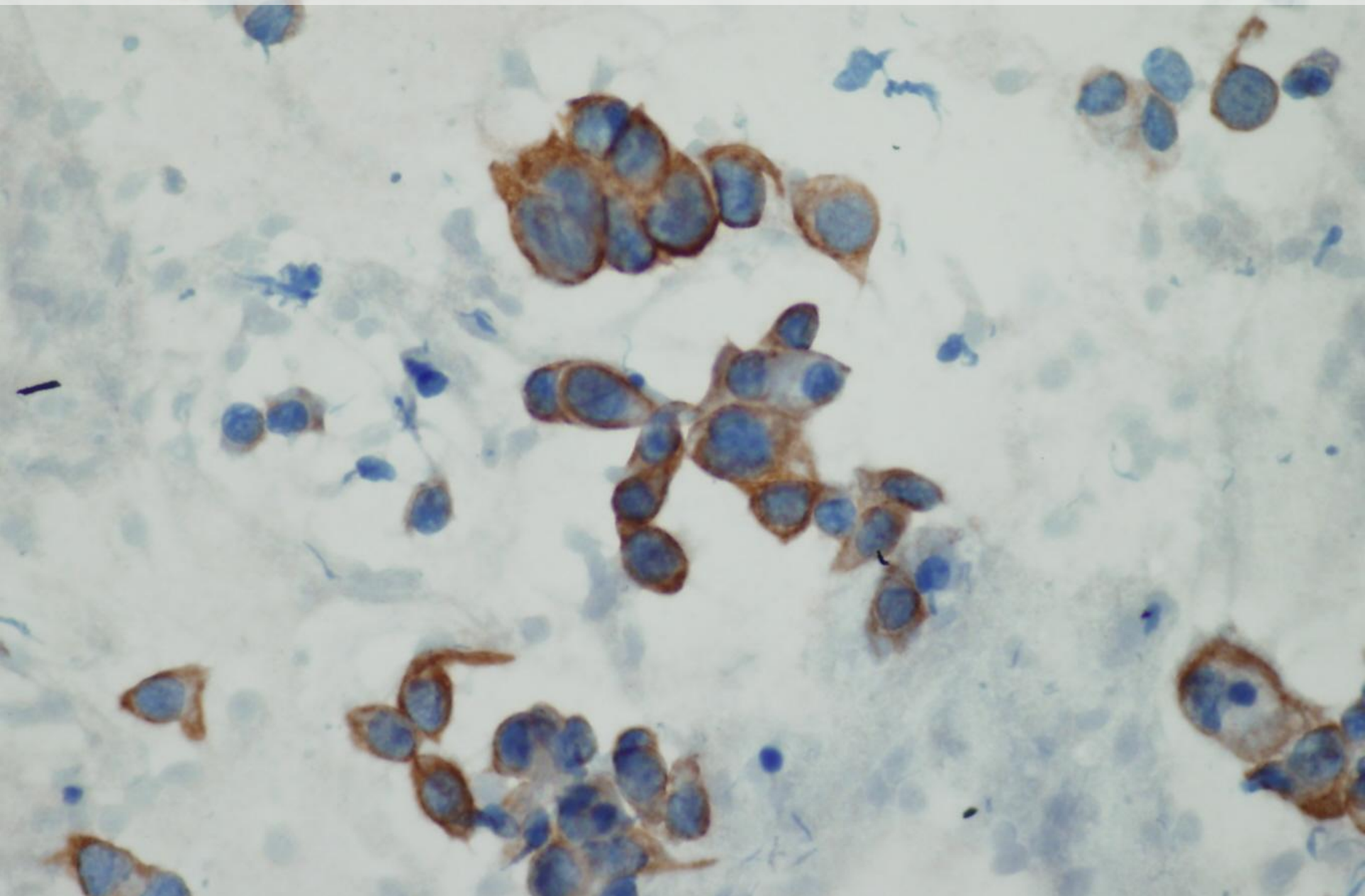
CK 7



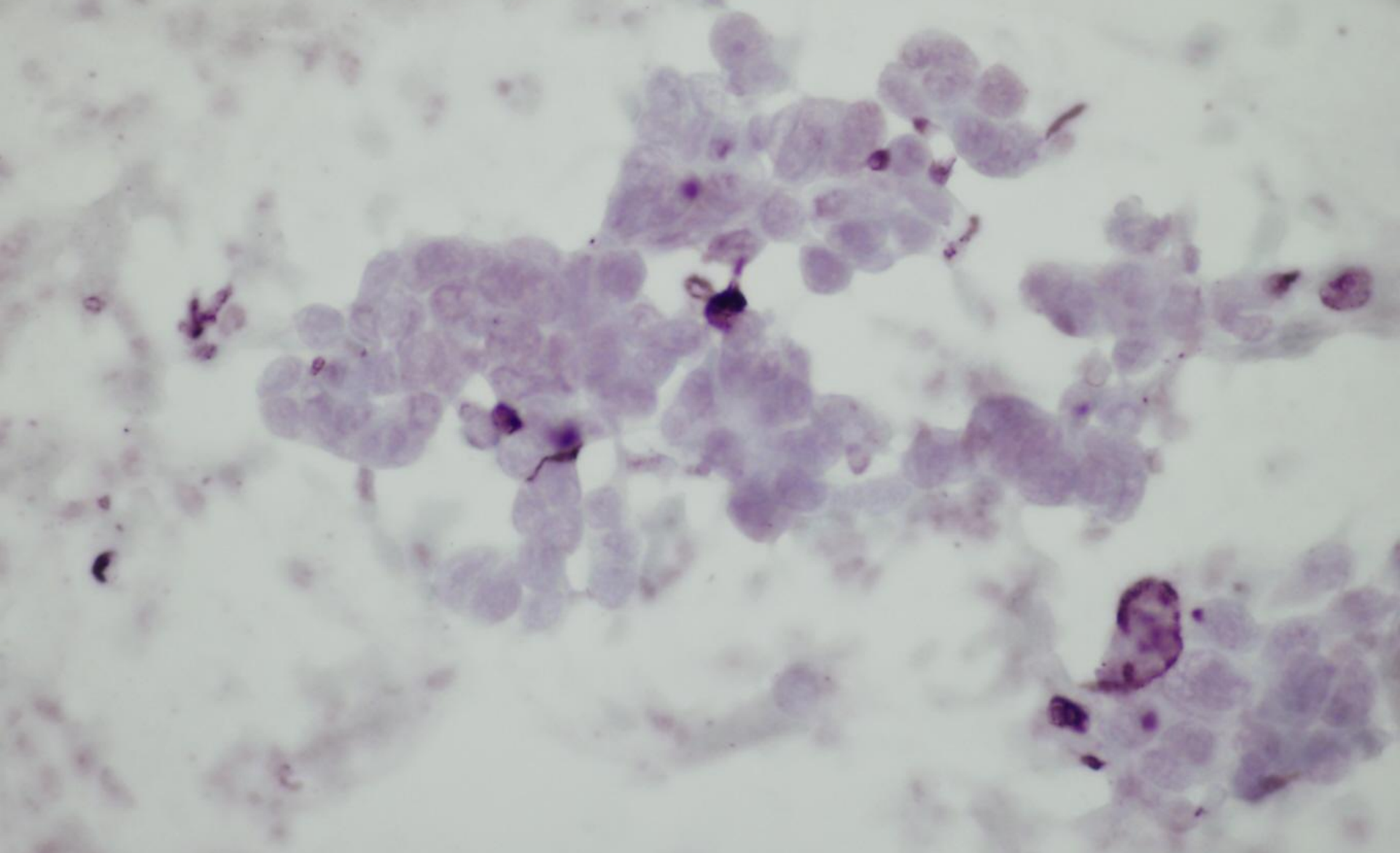
...daneben einer negativen oder schwach positiven Reaktion gegen CK 20



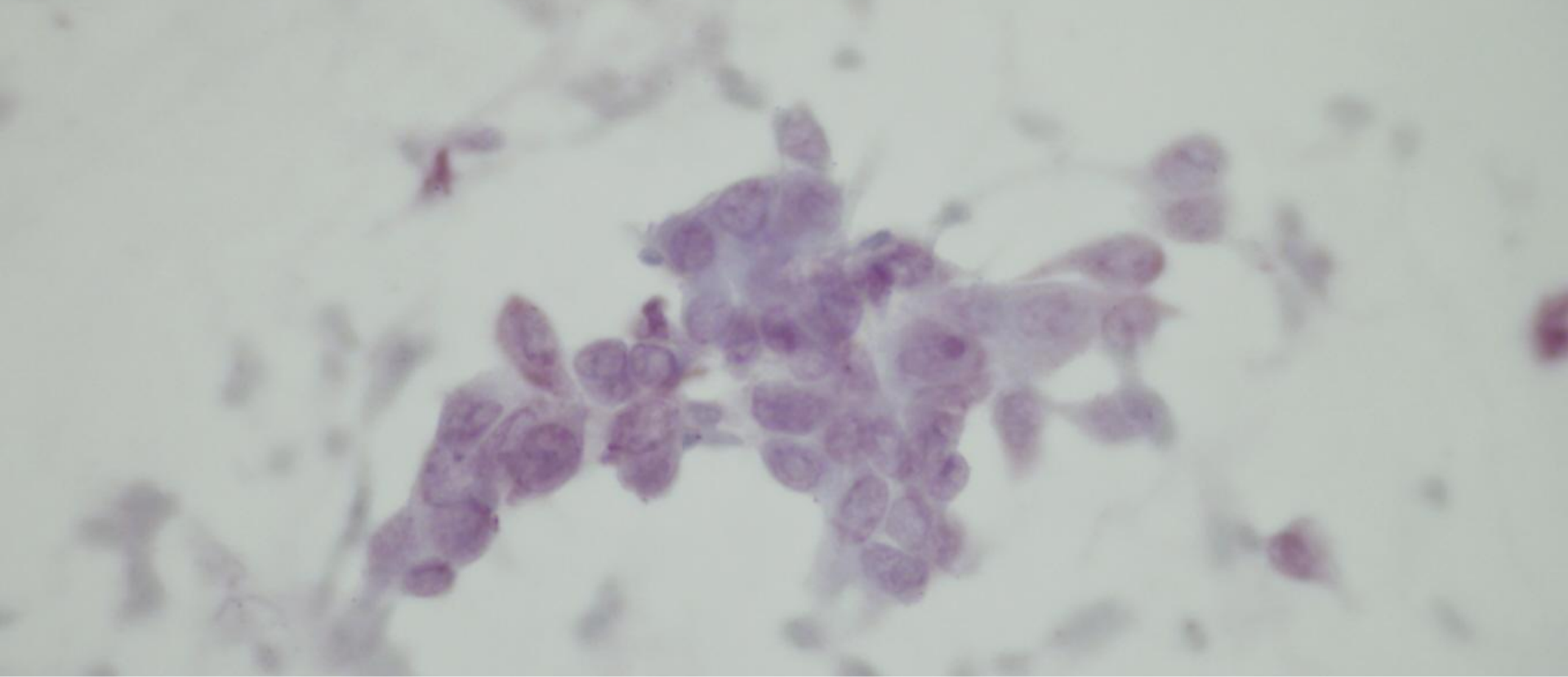
...sowie einer eindeutigen Positivität mit dem allgemeinen CK-Marker



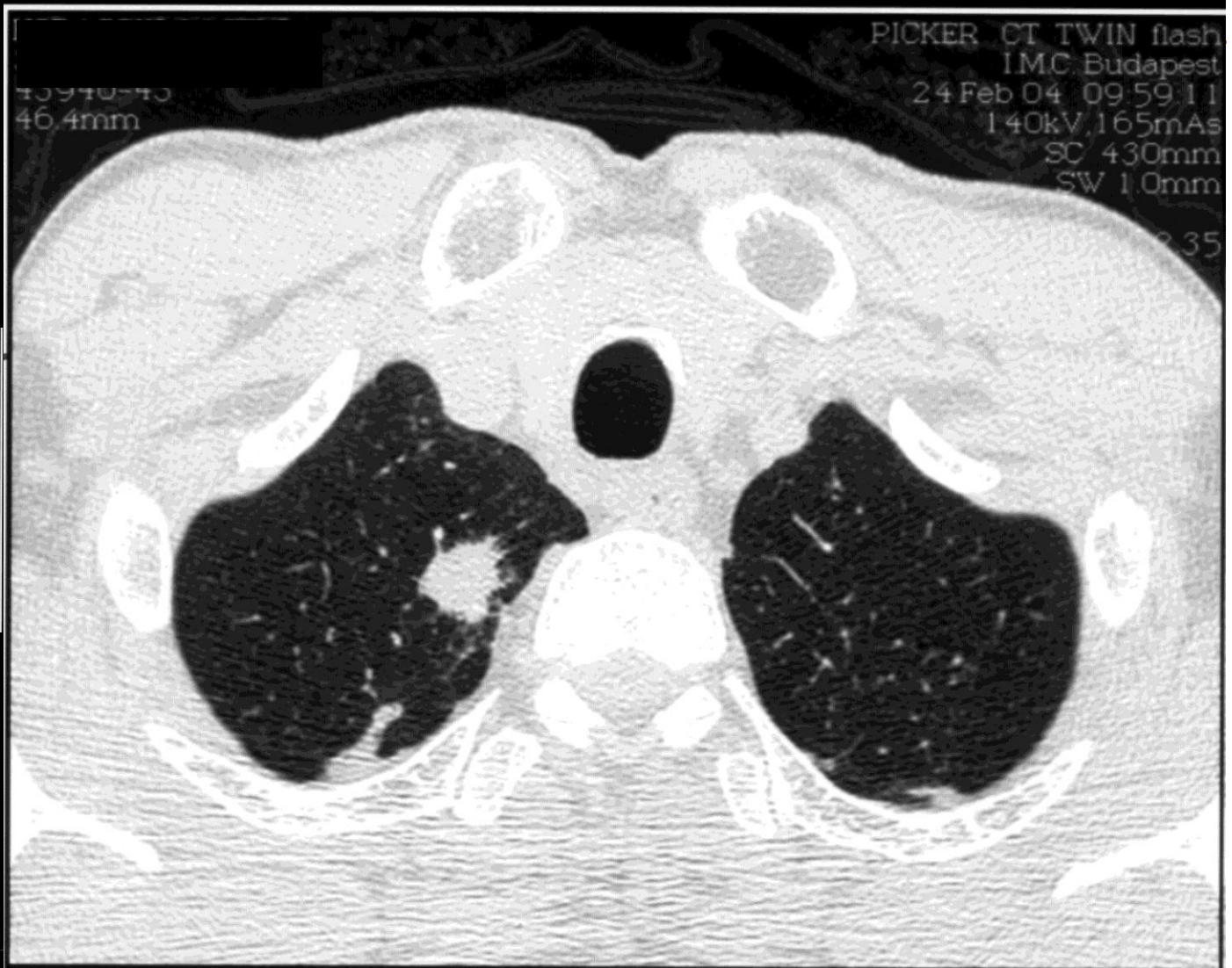
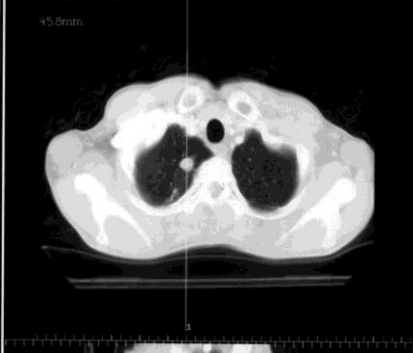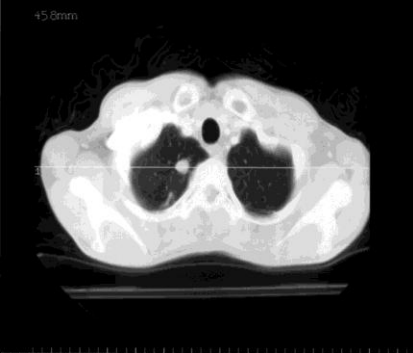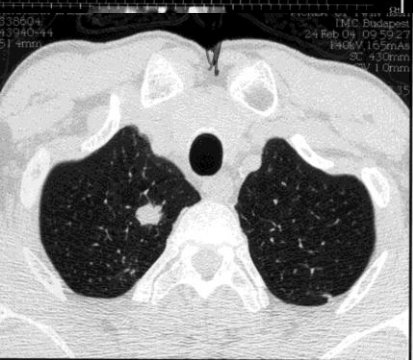
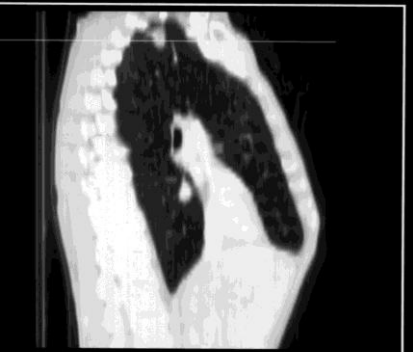Der Marker für Schilddrüsentumoren sowie bronchiale Adenokarzinome (TTF1) ergab stellenweise eine schwache Positivität



Nicht epitheliale Marker wie vimentin (s. hier), oder HMB45 (für malignes Melanom), S100 (für MM und neurogene Tumoren) waren negativ

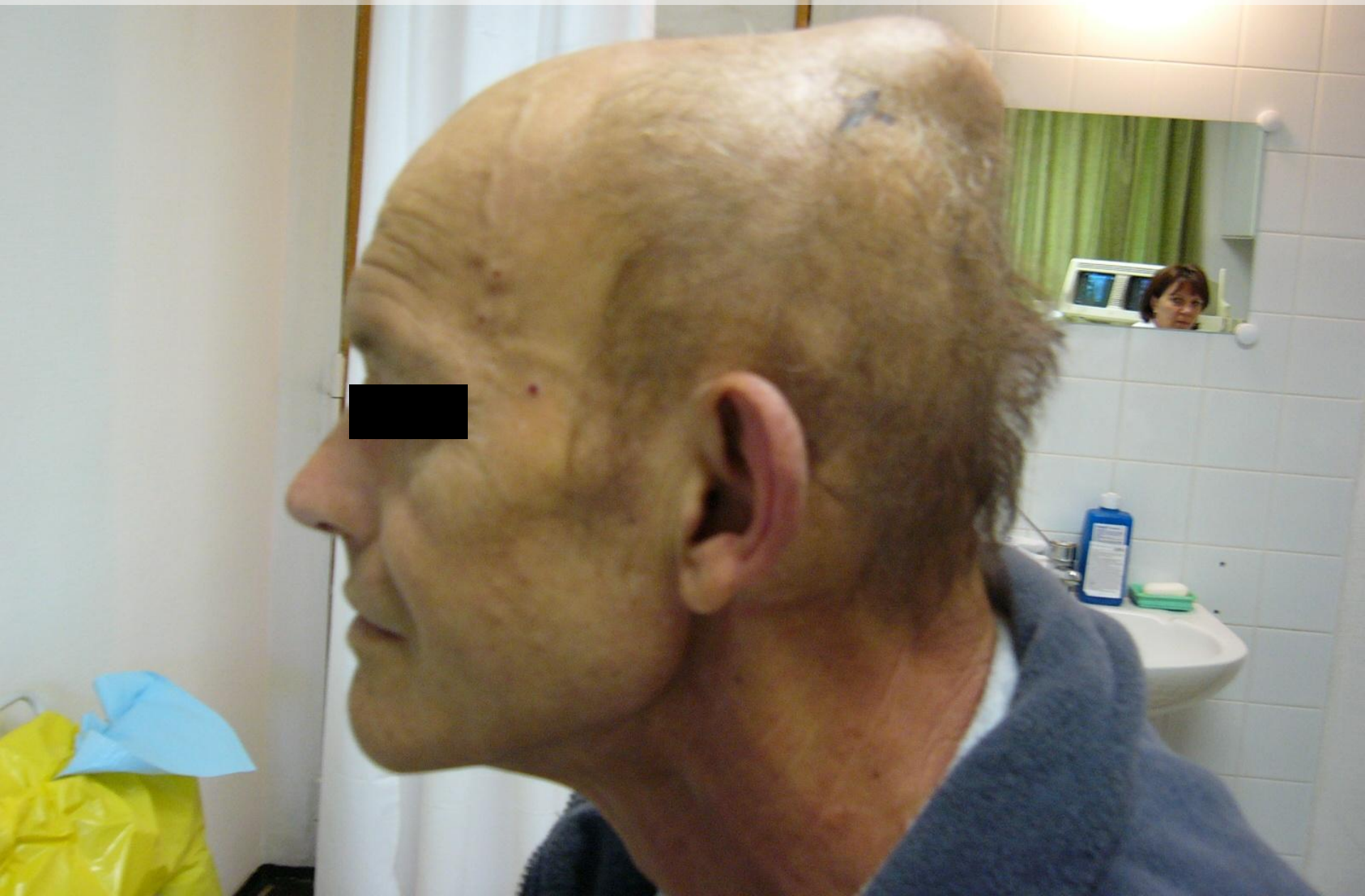

Zytologische Diagnose: Metastase i.B. der behaarten Kopfhaut eines gering differenzierten Karzinoms. Primärstelle des Tumors könnte in erster Linie die Lunge sein. Thoraxuntersuchung (z.B. CT) empfohlen.

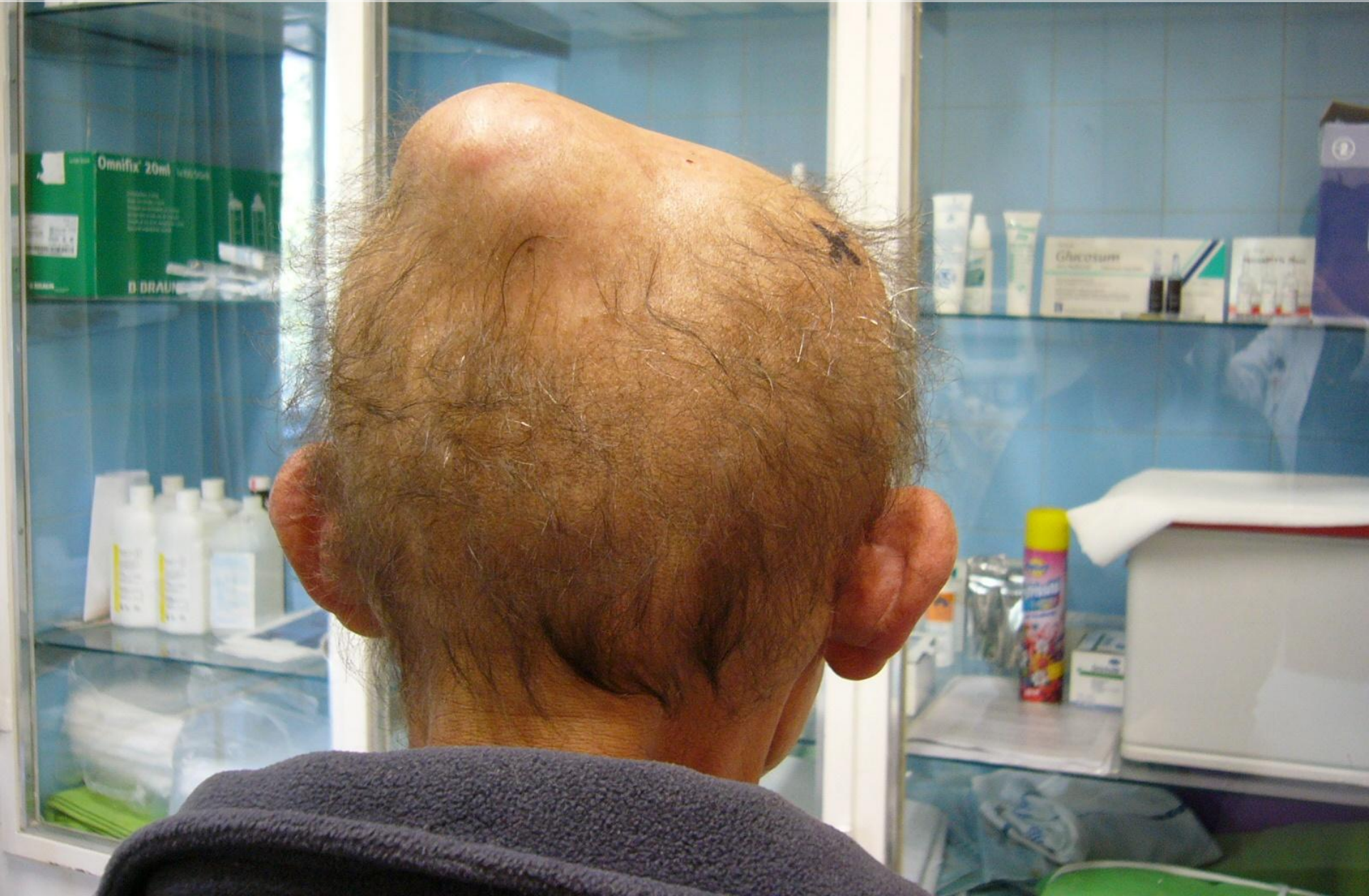

Komputertomographisch: ein tumorverdächtiger Knoten i.B. des oberen Teils des Unterlappens re.

Eingeführte Therapie: kombinierte Chemoradiotherapie.
Bildaufnahme in 3 Monaten.



Der Patient erlag seinen fortgeschrittenen Tumorleiden wenige Monate später.



**Danke für Ihre
Aufmerksamkeit!**



Dr. Tibor Glasz verdankt
das Material dieses Vortrags
Dr. Eszter Székely