

Hypercementosis, daganatok, fejlődési rendellenességek

Dr. Ackermann Gábor

www.fogaszati-radiologia.hu

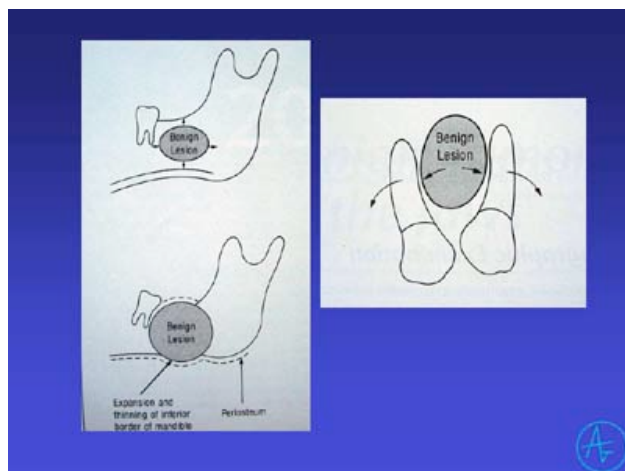
gabor@dentesthic.hu

Daganatok

- **Klinikai vizsgálat**
 - stomato-onkológiai szűrés!!!
- **Röntgenvizsgálat**
 - Felismerés (IO, OP)
 - Lokalizálás (ráharapásos)
 - Tervezés (CT, MRI...)

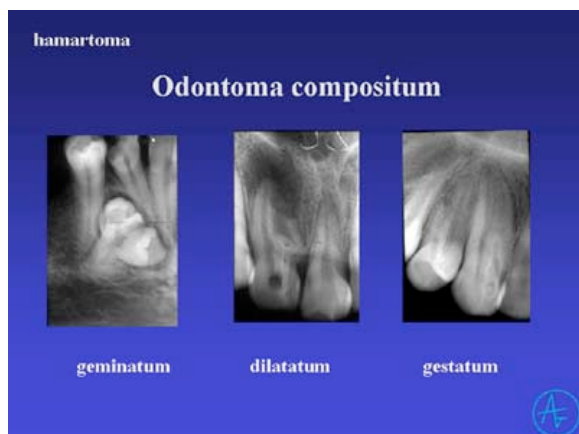
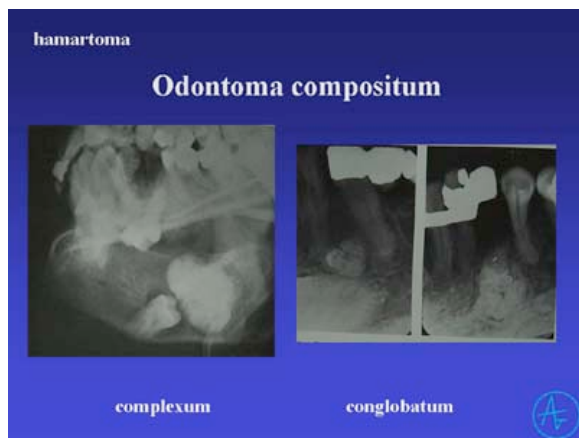
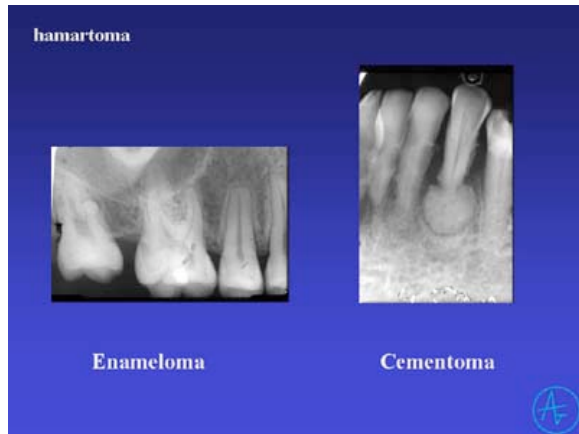Röntgenlelet (jóindulatú daganat)

- **Lokalizáció**
 - Eretedét mutatja
- **Határai**
 - kerekded,
 - folytonos lefutású
 - ktsz. tok, cortex
- **Belső szerkezete**
 - felismerhető szövetek
 - homogén/inhomogén denzitás
- **Hatása a környezetre**
 - nem roncsolja a környezetet



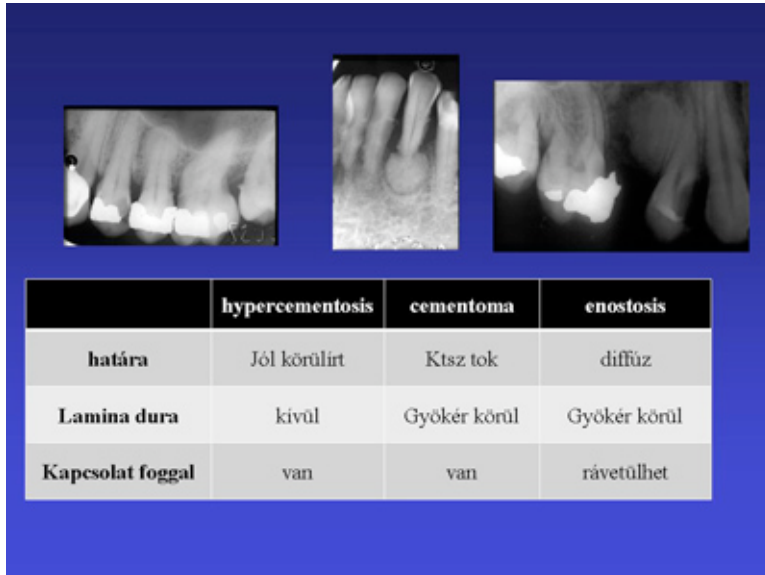
Benignus daganatok

- Valódi neoplasma (pl.ameloblastoma)
- Hamartoma (pl. odontoma)
- Hyperplasia
 - enostosis, exostosis, torus palatinalis, torus mandibularis, hypercementosis



Hypercementosis

- gyökércsúcson:**
 - nem élő fogakon, chr.gyulladás
- diffúz oldalsó:**
 - túlterhelés
- multiplex:**
 - idült ízületi gyull., ált. Betegségek



Röntgenlelet (rosszindulatú daganat)

- Lokalizáció**
 - Eredetére utal
- Határai**
 - Invasív rajzolat
 - Nincs cortex, ktsz.tok
- Belső szerkezete**
 - általában radiolucens
 - csontszigetek
- Hatása a környezetre**
 - gyors, destruktív hatás

Anomáliák (rendellenességek)

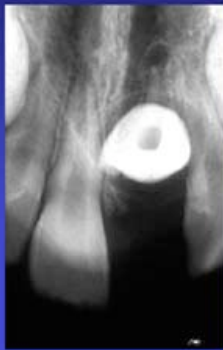
- Fejlődés során
- Kifejlődött fogakon, szerzett

- Lokálisan
- Generalizált

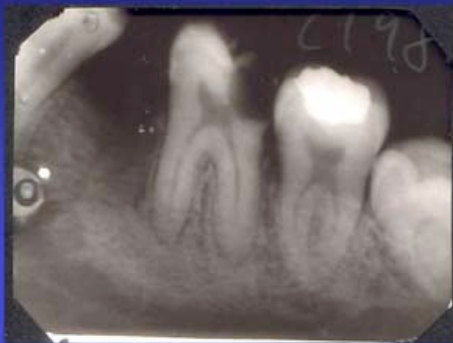
Anomáliák

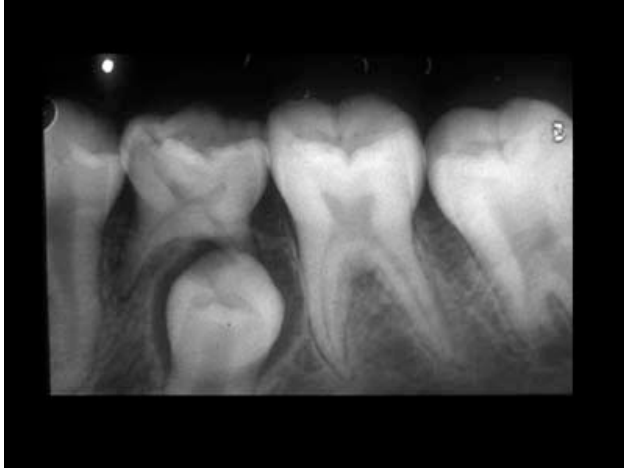- Nagyságbeli
- Alaki
- Számbeli
- Helyzeti
- Előtörési
- Szerkezeti rendellenességek
- Kettőzött fogak
- Hasadékok

Dilaceratio



Taurodens





Röntgenvizsgálat

- Célja:**

- Diagnózis
- Kezelési terv

- Technikák:**

- Intraoralis
- Panoráma
- Speciális technikák (CBCT)

Nagyságbeli rendellenességek

- Macrodontia**

- Microdontia**

- Nanismus dentium

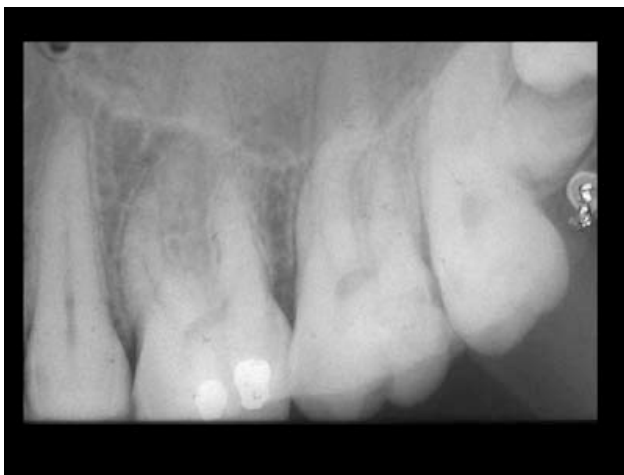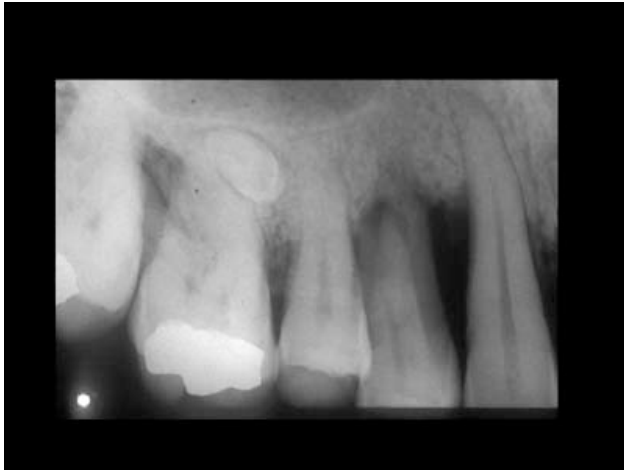Számbeli rendellenességek

több fog

Dens supernumerarius

- Mesiodens
- Paramolaris
- Distomolaris

Dens suplementarius (típusos)



Számbeli rendellenességek kevesebb fog

- **Hypodontia spuria**
- **Hypodontia vera**
 - Oligodontia
 - Anodontia

Retentio rtg.vizsgálat szerepe

- **Retentio ténye, foka**
- **Retineált fogak száma, helyzete**
- **Retentio oka, következménye**

- **Műtéti terv**

- Lokalizálás
- Anatómiai képletek védelme

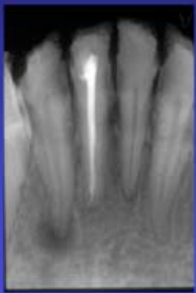Lokalizálási eljárások
Különböző irányból készült felvételek vizsgálata

- **Különböző horizontális vagy veikális beállítással készült felvételek**
Buccalis tárgy szabály
- **Egymásra merőleges síkokban készült felvételek**
 - periapicalis és ráharapásos
 - modern panoráma technika
- **Sztereofelvétel**
- **Speciális képalkotás (CT, CBCT)**

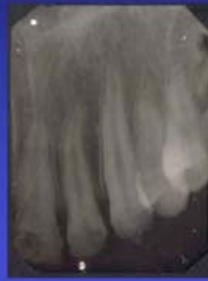Helyzeti rendellenességek

- Distalisatio
- Rotatio, torsio
- Intra-, extraversio
- Supra-, infraocclusio
- Transpositio
- Heterotopia

Szerkezeti rendellenességek

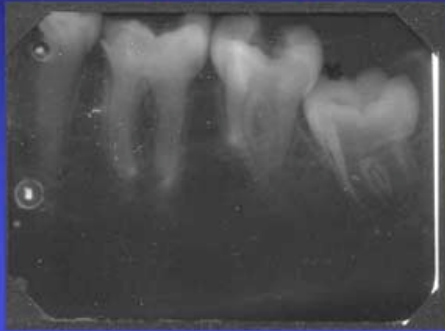


Amelogenesis imperfecta

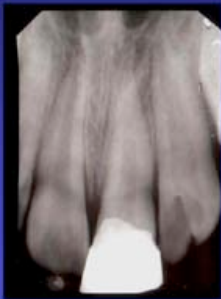


Zománe hypoplasia

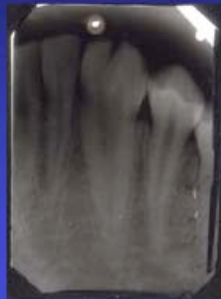Dentinogenesis imperfecta



Ikerfogak



Geminatio



Fusio