

Polyneuropathien

Definition:

Schädigung mehrerer peripherer Nerven durch einen systemischen Prozess;

Mononeuropathie: Schädigung einzelner Nerven nach Trauma, im Rahmen eines Engpasssyndroms, durch Entzündung oder durch Ischämie (z. B. Mononeuritis diabetica)

Ätiologie

hereditäre Polyneuropathien:

- hereditäre motorische und sensible Neuropathien (HMSN);
- hereditäre sensible und autonome Neuropathien (HSAN);
- hereditäre Neuropathie mit Neigung zu Druckpareesen (HNPP);

erworbene Polyneuropathien

bei Stoffwechselerkrankungen: **Diabetes mellitus**, Hypoglykämie, Urämie, Gicht, Hepatopathie, Hypothyreose, Akromegalie, Hyperlipidämie

paraneoplastisch: z. B. bei Bronchialkarzinom, Mammakarzinom, Ovarialkarzinom, Lymphom, Magenkarzinom, Kolonkarzinom

bei Paraproteinämie: benigne monoklonale Gammopathie, multiples Myelom, Makroglobulinämie Waldenström

bei Kollagenosen: Lupus erythematodes, Sklerodermie, rheumatoide Arthritis, „mixed connective tissue disease“, Morbus Sjögren

bei Vaskulitiden: Wegener-Granulomatose, Polyarteriitis nodosa, allergische Granulomatose Churg-Strauss, Kryoglobulinämie (oft bei Hepatitis C), Hypersensitivitätsangiitis

Malnutrition/Resorptionsstörung: Vitamin-B1-Mangel, Niacin-Mangel (Pellagra), Pantothensäure-Mangel, **Vitamin-B12-Mangel**, Vitamin-B6-Intoxikation, Vitamin-E-Mangel, Sprue, Zöliakie

toxisch: **Alkohol**, Acrylamid, Arsen, Barium, Benzin, Benzol, Blei, Cadmium, DDT, Dioxin, Ethylenoxid, Methylbromid, n-Hexan, Organophosphate, PCB, Quecksilber, Schwefelkohlenstoff, Thallium, Triarylphosphat, Trichloräthylen, Triorthokresylphosphat

medikamentös: → medikamenteninduzierte Polyneuropathie (zB Chemotherapie)

Erworbene Polyneuropathie

entzündlich/infektiös: Neuroborreliose (assoziiert mit Acrodermatitis chronica atrophicans), Botulismus, Brucellose, CMV-Infektion, Diphtherie, HIV-Infektion, Hepatitis C, Lepra, Leptospirose, Lues, Masern, Meningokokken-Sepsis, Mononukleose, Mumps, Paratyphus, Rickettsiosen, Ruhr, Typhus, Toxoplasmose, Varizella-zoster-Infektion

immunologisch bedingte Neuropathien: **Guillain-Barré-Syndrom, chronisch-entzündliche demyelinisierende Polyradikuloneuropathie (CIDP)**, parainfektiös, Serumkrankheit, multifokale motorische Neuropathie mit Leitungsblöcken

sonstige: periphere arterielle Verschlusskrankheit mit begleitender ischämischer Neuropathie, Sarkoidose, Polyzythämia vera, **Critical-Illness-Neuropathie-Myopathie**, chronisch-entzündliche Darmerkrankungen (Colitis ulcerosa, Morbus Crohn)

Klinisches Bild: Prototyp

- Beginn schleichend mit mehr oder weniger rascher Progredienz;
- überwiegend symmetrisch, distal- und beinbetont

Sensibilitätsstörungen in „socken- und handschuhförmiger“ Verteilung; Parästhesien, evtl. Brennschmerzen; frühzeitige Verminderung des Vibrationsempfindens

motorische Ausfälle, oft beginnend mit Fußheberschwäche; Muskelatrophie zunächst distal (kleine Fuß-/Handmuskeln, M. extensor digitorum brevis meist zuerst betroffen), im weiteren Verlauf auch der Unterschenkel und -arme; frühzeitiger Ausfall des Achillessehnenreflexes

trophische Störungen an Haut, Nägeln; gestörte Schweißsekretion

Differenzialdiagnose nach elektrophysiologischen Kriterien

demyelinisierende Neuropathie:

neurografisch deutliche **Verlangsamung der Nervenleitgeschwindigkeit**, evtl. Nachweis von Leitungsblöcken, evtl. fehlende F-Wellen

entzündliche Neuropathien: Guillain-Barré-Syndrom; chronisch-entzündliche demyelinisierende Polyneuropathien (CIDP),

hereditäre Neuropathien: HMSN Typ I (Charcot-Marie-Tooth Typ I), HMSN Typ III (Déjérine-Sottas);

metabolische Neuropathien: Diabetes mellitus; Urämie (gelegentlich)

medikamentös-toxische Neuropathien: Amiodaron, Gold, Perhexilinmaleat, Procainamid, Tacrolimus

axonale Neuropathie:

deutlicher Nachweis von pathologischer Spontanaktivität im Elektromyogramm u/o Zeichen eines neurogenen Umbaus, neurografisch **deutlich verminderte Amplitude des motorischen Summen-potenzials** bei allenfalls gering verlangsamer Nervenleitgeschwindigkeit;

„gemischte“ (axonale und demyelinisierende) Neuropathie: weitaus am häufigsten (z. B. in der Mehrzahl der diabetischen und alkoholischen Neuropathien)

„small-fiber“ Neuropathie vorwiegender Befall der marklosen und dünner markhaltiger Fasern, z. B. HSN, Amyloidose, Diabetes mellitus, Morbus Fabry;

Basisdiagnostik

Anamnese und v. a. Familienanamnese/Untersuchung und Neurografie von Angehörigen

Elektrophysiologie:

sensible Neurografie eines Arm- und Beinerven (z. B. N. ulnaris, N. suralis)

motorische Neurografie inklusive F-Wellen eines Arm- und Beinervs (z. B. N. ulnaris, N. peroneus), ggf. Erb- und Wurzelstimulation

Elektromyogramm aus M. tibialis anterior und/oder M. extensor digitorum brevis, falls pathologisch, zusätzlich EMG aus kleinem Handmuskel (z. B. M. abductor digiti minimi) und/oder M. extensor digitorum communis

notwendige Laboruntersuchungen: Nüchtern-Blutzucker, HbA1c, Blutsenkung, CRP, rotes und weißes Blutbild mit Differenzial-BB, Leberwerte, Nierenwerte, Elektrolyte, TSH, CK (wichtig, da u. a. häufig bei hereditären Neuropathien leicht erhöht), Immunelektrophorese mit Immunfixation, Vitamin-B12-Spiegel, Folsäure

molekulargenetische Untersuchung bei V. a. hereditäre demyelinisierende Neuropathie (HMSN1A, HMSN1X), tomakulöse Neuropathie (HNPP) und familiäre Amyloidose

Nerven-/Muskelbiopsie - INDIKATION:

- bei ätiologisch ungeklärter Neuropathie mit Frage nach Hinweis auf entzündlichen/vaskulitischen Prozess, Amyloidose oder Speichererkrankung;
- bei rasch verlaufender, evt. als CIDP diagnostizierter Polyneuropathie mit schlechtem/fehlendem Ansprechen auf Therapie

Biopsiestelle: in der Regel der N. suralis, für Muskelbiopsie mittelschwer betroffenen Muskel auswählen, z. B. M. quadriceps femoris, M. biceps brachii, M. triceps brachii, M. gastrocnemius

Nebenwirkungen: bis zu 30 % der Patienten klagen nach Nervenbiopsie über protrahierte Schmerzen und/oder Missempfindungen im entsprechenden Dermatom

evtl. **Stanzbiopsie der Haut** zur Bestimmung der intraepidermalen Nervenfaserdichte (proximaler Oberschenkel, distaler Unterschenkel) bei V. a. „Small fiber“-Neuropathie

Symptomatische Therapie

Basismedikation zur Behandlung von neuropathiebedingten Schmerzen:

bei Brennschmerzen:

- **α -Liponsäure** (vor allem bei diabetischer Polyneuropathie) 600 mg/d i. v. als Kurzinfusion über 30 Minuten für 2 Wochen, dann orale Weiterbehandlung mit 600 mg morgens 30 Minuten vor dem Frühstück;
- **Capsaicin 8 % Pflaster**, einmalige Anwendung für 30–60 min, je nach Körperstelle (nicht bei Diabetes!)
- **Pregabalin** (max. 2x150mg/Tag)
- **Gabapentin** (max. 3x 1200 mg/Tag)

Polyneuropathie bei Diabetes mellitus

- häufigste Ursache einer Polyneuropathie, durchschnittliches Auftreten 8 Jahre nach Beginn des Diabetes
- Risiko** einer diabetischen Polyneuropathie korreliert positiv mit:
 - Alter, Gewicht, Körpergröße,
 - Dauer des Diabetes,
 - anderen diabetesbedingten Störungen (Retinopathie, Albuminurie, Hypertonie),
 - Ausmaß und Dauer der Hyperglykämien

Pathogenese

Nicht geklärt, wahrscheinlich multifaktoriell

Klinische Bilder

symmetrische Formen:

distale symmetrische sensomotorische Polyneuropathie: häufigste Form; oft sensible Symptomatik im Vordergrund, Schmerzen, Parästhesien und Ausfall des Achillessehnenreflexes;
proximal betonte motorische Neuropathie (diabetische Amyotrophie): progrediente Schwäche, meist Oberschenkelmuskulatur und Hüftbeuger betroffen, häufig spontane Rückbildung;

asymmetrische Formen (Auftreten i. d. R. nur bei vorbestehender distaler symmetrischer Neuropathie):

-**asymmetrische proximale diabetische Neuropathie** (Multiplex-Typ): meist bei oral eingestelltem Diabetes, akutes oder subakutes Auftreten, oft von Schmerzen begleitet, häufiger an den unteren Extremitäten, dann meist betont im Versorgungsgebiet des N. femoralis, selten als schmerzhaftes Armplexusparese;

-**diabetische Radikulopathie**: thorakoabdominale Radikulopathie oder lumboradikuläres Syndrom,

-**autonome Polyneuropathie**: trophische Störungen, Anhidrose, Kreislaufregulationsstörung, Gastroparese, Obstipation, nächtliche Diarrhö, Blasenstörung, Impotenz, Osteoarthropathie

-**kraniale Mononeuropathie**: am häufigsten N. abducens oder Okulomotoriusparese, oft schmerzhaft, meist ohne Pupillenbeteiligung;

Prognose

- symmetrische Formen lassen sich durch gute Blutzuckereinstellung im Tempo der Progredienz oft aufhalten,
- asymmetrische Formen und die kraniale Mononeuropathie bilden sich meist spontan gut zurück

Critical-Illness-Polyneuropathie (CIP) und -Myopathie (CIM)

Epidemiologie

Auftreten bei bis zu 70 % der Patienten mit Sepsis oder Multiorganversagen, die länger als 2 Wochen beatmet werden

Pathophysiologie

Ungeklärt; diskutierte Mechanismen: autotoxisch, Dysfunktion der Muskelmembran, Dauergabe von Pancuronium/Steroiden, überhöhte Kohlenhydratzufuhr, septische Entzündungsreaktion

Klinisches Bild

symmetrische Paresen, beginnend an den unteren Extremitäten, evtl. proximal betont; in schweren Fällen Einbeziehung der oberen Extremitäten und der Gesichtsmuskulatur; Muskelatrophie; fehlende oder geringe sensible Ausfälle

Bemerkung: Kennen und Erkennen der Erkrankung wichtig, um unnötige belastende diagnostische Prozeduren zu vermeiden

klinische und elektrophysiologische Differenzierung, ob eine CIP oder eine CIM vorliegt, ist schwierig; meist dürfte beides vorliegen

Critical-Illness-Polyneuropathie (CIP) und -Myopathie (CIM)

Therapie

keine spezifische Therapie bekannt

prophylaktisch Muskelrelaxanzien möglichst vermeiden, optimierte Blutzuckersteuerung, bedarfsoptimierte parenterale Ernährung

Prognose

Gute Rückbildungstendenz, wenn die Grunderkrankung überlebt wird, jedoch bei schweren Verläufen deutliche Residuen möglich

Subakute sensorische Neuropathie

Paraneoplastisches Syndrom

Primärtumoren:

- kleinzelliges Bronchial-Ca**, nicht kleinzelliges Lungen-Ca
- Mamma-Ca, Seminom, Neuroblastom, Prostata-Ca, Morbus Hodgkin, Ovarial-Ca, Thymom, Merkel-Zell Ca

Klinisches Bild

- subakuter Beginn mit sensiblen, schmerzhaften Missempfindungen in Händen, Füßen, gelegentlich im Rumpf
- anfangs asymmetrische, armbetonte, später symmetrische Verteilung, Reflexverlust
- nach einigen Wochen-Monaten
- Entwicklung einer ausgeprägten sensiblen Ataxie der Arme und Beine mit weitgehendem Verlust der Propriozeption;
- häufig ausgeprägte Pseudoathetose, zusätzliche autonome Beteiligung im Verlauf möglich

Antikörper im Serum:

- Anti-Hu (seltener CV2/CRMP5, Amphiphysin- ANNA-3)

Therapie

- Tumorentfernung
- Immunsuppressive Therapie (Steroide, Cyclophosphamid, Intravenöse Immunglobuline, PLEX, rituximab)

Autonome Neuropathie - Paraneoplastisches Syndrom

- Klinisches Bild:
 - subakuter Beginn mit verminderter Magen-Darm Mobilität, Dysphagie, Übelkeit-Erbrechen, Bauchschmerzen, Hypotonie
 - Kreislaufregulationsstörungen mit orthostatischer Hypotonie, Arrhythmie



Entzündliche und immunvermittelte Polyneuropathien - Klassifikation

Akute inflammatorische demyelinisierende Polyneuropathie (AIDP) = klassisches Guillain-Barré-Syndrom (GBS)

Varianten der AIDP:

akute motorische axonale Neuropathie (AMAN)

akute motorisch-sensible axonale Neuropathie (AMSAN)

Miller-Fisher-Syndrom (MFS)

akute Pandysautonomie

Chronisch-inflammatorische demyelinisierende Polyneuropathie (CIDP)

CIDP I (idiopathisch)

CIDP MGUS (mit monoklonaler Gammopathie ungeklärter Signifikanz)

Varianten der CIDP:

multifokale motorische Neuropathie (MMN)

multifokale sensomotorische Neuropathie (Lewis-Sumner-Syndrom, MADSAM)

subakute sensomotorische Neuropathie

rein motorische symmetrische Neuropathie

paraneoplastische Neuropathien

paraproteinämische Neuropathien

vaskulitische Neuropathien

erregervermittelte Neuropathien

Autoimmunentzündliche Neuropathien

- Akuter Form - (typisch: Guillain-Barré-Syndrom - GBS)
- Chronisch-entzündliche Polyneuropathie (typisch: CIDP)
- Im Hintergrund: autoimmun entzündliche Reaktion gegen spezifische Bestandteile des periferen Myelins
- Immunpathologisch sind GBS und CIDP durch die Infiltration der peripheren Nerven durch Lymphozyten und Makrophagen gekennzeichnet
- Infiltration von Immunzellen führt zur Demyelinisierung von Axonen und einem sekundären axonalen Schaden (primärer immunologischer Angriff auf die Axone auch möglich)

Guillaine-Barré Syndrom = AIDP (60-90%)

Akute Inflammatorische Demyelinisierende Polyradikuloneuropathie

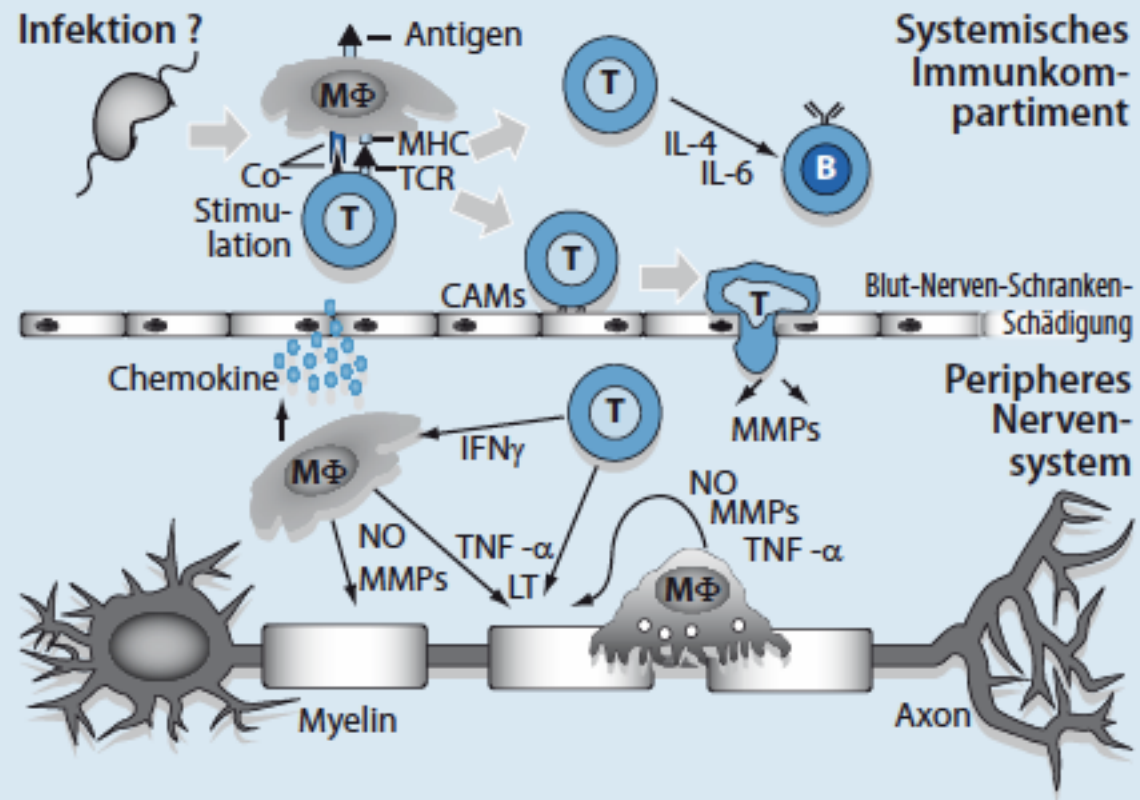
- Akute und subakute Polyradikuloneuritiden
- Innerhalb von Tagen **bis 4 Wochen** das Krankheitsmaximum erreichen
- Typischerweise demyelinisierend
- Motorisch betont
- Überwiegend symmetrisch
- Ätiologie: immunvermittelt, entzündlich
 - 2/3 postinfektiös (1-4 Wochen, GI, RS; ZMV, EBV, Campylobacter, Mycoplasma pneumoniae)
 - postvakzination
 - idiopathisch
- Epidemiologie: 2/100 000/Jahr

Andere Formen: AMAN, AMSAN - selten

Autoimmumentzündliche Neuropathien
Immunpathogenese
Das Konzept des „molecular mimicry“

Das Ereignis, das zur Entstehung autoreaktiver neuritogener Immunzellen bei GBS und CIDP führt ist nicht vollständig geklärt

Allerdings existieren zumindest für einen Teil der GBS Fälle überzeugende Argumente, dass es sich um eine **infektinduzierte Fehlreaktion des Immunsystems** handeln könnte



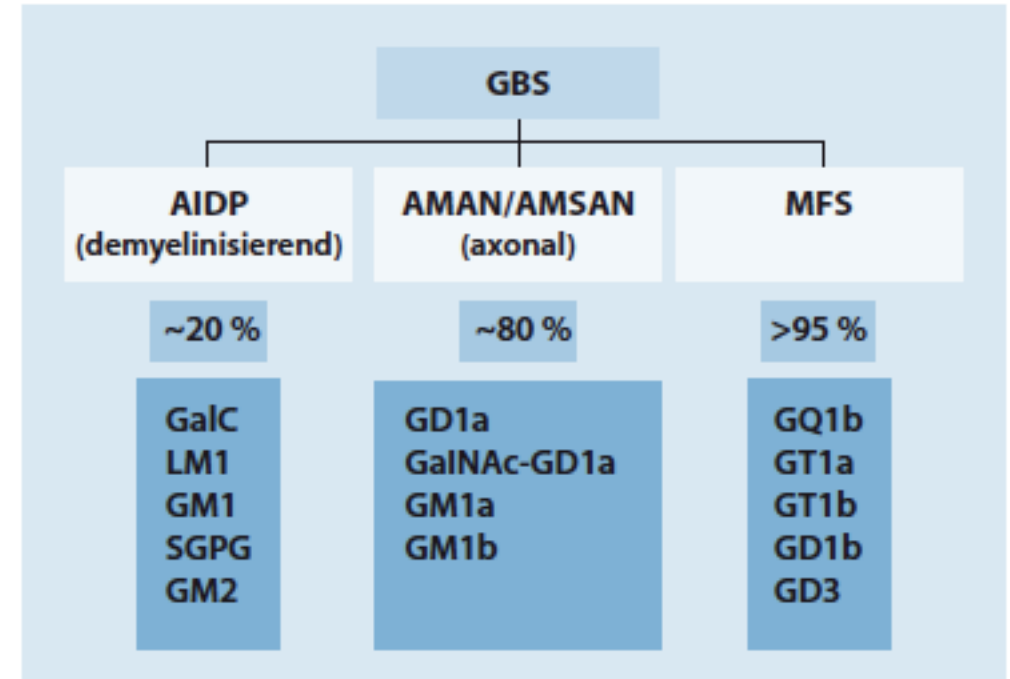
Die Entstehung neuritogener T-Zellen findet in den peripheren lymphatischen Organen statt. Durch antigenpräsentierende Zellen (APC) werden Epitope im Kontext von MHC-II-Molekülen präsentiert was eine Aktivierung und klonale Expansion naiver T-Zellen zur Folge hat. Wenn die präsentierten Fremd-Epitope Ähnlichkeiten mit körpereigenen Strukturen des peripheren Nervensystems (PNS) aufweisen, kann sich aus einer primär auf die Infektabwehr gerichteten T-Zell-Antwort eine autoimmune Entzündung entwickeln - diesen Mechanismus der fehlgeleiteten Erkennung von Fremdantigenen nennt man „molecular mimicry“

Das postinfektiöse GBS nach einer Infektion mit *Campylobacter jejuni* ist ein gutes Beispiel für das „molecular mimicry“

Campylobacter-jejuni-Isolate von Patienten exprimieren Lipooligosaccharidsequenzen die Ähnlichkeiten zu Carboanhydratsequenzen von Gangliosiden aufweisen

Bei ungefähr der Hälfte aller GBS-Patienten können Antikörper gegen Ganglioside gefunden werden

Ganglioside sind Sphingolipide die über ihren Lipidanteil in der Zellmembran verankert sind



Antigangliosidantikörper bei Varianten des Guillain-Barré Syndroms

Klinisches Bild

initial: sensible Reizerscheinungen mit Parästhesien und/oder Schmerzen (ca. 90 %),
Beginn in den Beinen, später auch obere Extremitäten

atypischer Beginn möglich, z. B. mit Schluckstörung und proximalen Armparesen oder
im Vordergrund stehender proximaler Paraparese

Paresen: schlaff, meist symmetrisch aufsteigend innerhalb von Tagen, seltener innerhalb
von Stunden oder 2–3 Wochen (Landry-Paralyse), Atemstörung durch
Zwerchfellbeteiligung

Reflexe: Verlust der Muskeleigenreflexe (können gelegentlich zu Erkrankungsbeginn noch
auslösbar sein)

Hirnnervenausfälle: ca. 50 % Fazialisparese, oft beidseitig

sensible Ausfälle meist gering, Fälle mit ausgeprägter sensibler Beteiligung und ansonsten typischem GBS kommen jedoch vor

autonome Störungen (häufigste Todesursache) durch Beteiligung afferenter und efferenter autonomer Fasern

exzessive Sympathikusaktivierung: Hypertonie, Agitiertheit, Schwitzen

verminderte Sympathikusaktivierung (durch Beteiligung des Grenzstrangs = myelinisierte präganglionäre Efferenzen)
→ orthostatische Hypotonie

exzessive Parasympathikusaktivierung (durch Blockierung myelinisierter Afferenzen) → Bradykardie, „facial flushing“

verminderte Parasympathikusaktivierung (durch Vagusbeteiligung) → Tachykardie, Sphinkterstörungen

gesteigerte/verminderte ADH-Freisetzung → SIADH bzw. Diabetes insipidus

Risiko-Indikatoren für Bradykardie/Asystolie: Tetraplegie, ausgeprägte propriozeptive Störungen, erhöhte Blutdruckvariabilität

Auslöser einer Bradykardie/Asystolie: Absaugen, Bulbusdruck, Seufzerbeatmung, Pressen, Kieferöffnen

Zusatzdiagnostik

Liquor: Eiweißerhöhung bis 10 000 mg/l, Zellzahl normal (zytoalbuminäre Dissoziation) oder bis 50/ μ l

beachte: in der 1. Erkrankungswoche bei bis zu 50 % der Patienten normaler Liquor!

Neurografie: verlängerte F-Wellen-Latenz, verlängerte distale motorische Latenzen, deutlich verlangsamte Nervenleitgeschwindigkeit (15–30 m/s), häufig Nachweis von Leitungsblöcken und verminderter MAP-Amplitude

beachte: in den ersten Tagen können die Neurografien noch normal sein

EKG: Rhythmusstörung, AV-Block

Therapie - Prognose

- PLEX
- IVIG
- 80-90% gute Prognose
- 10-20% inkomplette Erholung

Miller-Fisher Syndrom - eine seltene Variante

Symptomtrias:

- Ophthalmoplegie
- Areflexie
- Ataxie

GQ1b positiv in 95%

Therapie?

Gute Prognose

MFS-GBS Überlappung möglich!

Chronisch-inflammatorische demyelinisierende Polyradikuloneuropathie (CIDP)

Pathogenese

bisher nicht ausreichend geklärt; im Gegensatz zum GBS und MFS nur selten infektassoziiert

wahrscheinlich spielen sowohl zelluläre Faktoren als auch humorale Immunfaktoren eine Rolle

gehäuftes Auftreten bei Patienten mit Diabetes mellitus

Chronisch-inflammatorische demyelinisierende Polyradikuloneuropathie (CIDP)

- Subakute Symptomenentwicklung über mindestens 8 Wochen
- **Progressive Krankheit**
- Progredienter/rezidivierender Verlauf
- Proximales/distales motorisches und sensorisches Defizit
- Areflexie
- Hirnnerven Symptome können vorkommen
- Inzidenz: 2/100 000/Jahr, Prävalenz: 7-9/100 000

CIDP Diagnostik

EMG/Neurografie

Liquor: Eiweierhhung (in 90 % der Flle), erhhter IgG-Index (10 %), Pleozytose (10 %)

Labor:

Immunelektropherese, Immunfixation zum evtl. Nachweis einer monoklonalen Gammopathie

Anti-MAG-Antikrper (Bestimmung nur sinnvoll bei nachgewiesenem IgM-Paraprotein)

GM1-Antikrper (sind jedoch ohne prognostische oder therapeutische Konsequenz)

Biopsie: Notwendigkeit zur Diagnosesicherung umstritten;

CIDP Therapie

- Steroide
- IVIG
- PLEX
- IS

Polyradikuloneuropathie bei Borreliose

Pathologie

Axonale Degeneration, genaue Ursache unklar; eine durch das Bakterium ausgelöste Immunreaktion gegen Myelinantigene wird vermutet

Klinisches Bild

kraniale Neuropathie, meist als **bilaterale Fazialisparese**;

wenn Fazialis nur einseitig betroffen, dann Abgrenzung gegen idiopathische Fazialisparese notwendig (Liquor, Borrelienserologie;)

in der Regel gute Prognose

schmerzhafte Polyradikuloneuritis (Bannwarth-Syndrom), häufig; immer nach Bauchdeckenparese suchen, da thorakale Radikulopathie isoliert auftreten kann

periphere symmetrische Neuropathie ist selten und tritt meist im Spätstadium (Stadium III) auf, in Europa in der Regel zusammen mit einer Acrodermatitis chronica atrophicans; die periphere Neuropathie kann rein motorisch sein



Periphere Nervenläsionen

Klassifikation

Neurapraxie: passagere Leitungsstörung (bis zu mehreren Wochen) ohne relevante strukturelle Veränderungen der Nervenfasern

Axonotmesis: Kontinuitätsunterbrechung einzelner oder aller Axone eines Nervs; die bindegewebigen Hüllen bleiben erhalten, ein Neuaussprossen ist in der Regel möglich

Neurotmesis: Kontinuitätsunterbrechung von Axonen und bindegewebigen Hüllen; ein gezieltes axonales Neuaussprossen ist in der Regel nicht möglich

Klinische Zeichen einer peripheren Nervenläsion

motorisch: Parese, (neurogene) Atrophie, Atonie, Reflexverlust

sensibel: Ausfall/Störung aller sensiblen Qualitäten oder Reizsymptome (Parästhesien, Dysästhesien, Allodynie)

vegetativ: Störung von Schweißsekretion, Hauttemperatur, Hautbeschaffenheit, Behaarung, Nagelwachstum

Zusatzdiagnostik

Elektroneurografie:

motorisch: Amplitudenminderung des motorischen Summenpotenzials, Verlangsamung der Nervenleitgeschwindigkeit

sensibel: Amplitudenminderung des sensiblen Nervenaktionspotenzials, Verlangsamung der Nervenleitgeschwindigkeit

EMG: gelichtetes Aktivitätsmuster, pathologische Spontanaktivität (Fibrillieren, positive scharfe Wellen, pseudomyotone Entladungen), neurogene Umbauzeichen (Potenzialvergrößerung, vermehrte Polyphasie)

Sonografie: Darstellung des Nervs z. B. bei Engpasssyndromen (Karpaltunnel-Syndrom, Kubitaltunnel-Syndrom, Meralgia paraesthetica, etc); Darstellung von Tumoren peripherer Nerven, z. B. Schwannomen, Darstellung von Kaliberschwankungen bei Immunneuropathien

N. radialis (C5–C8)

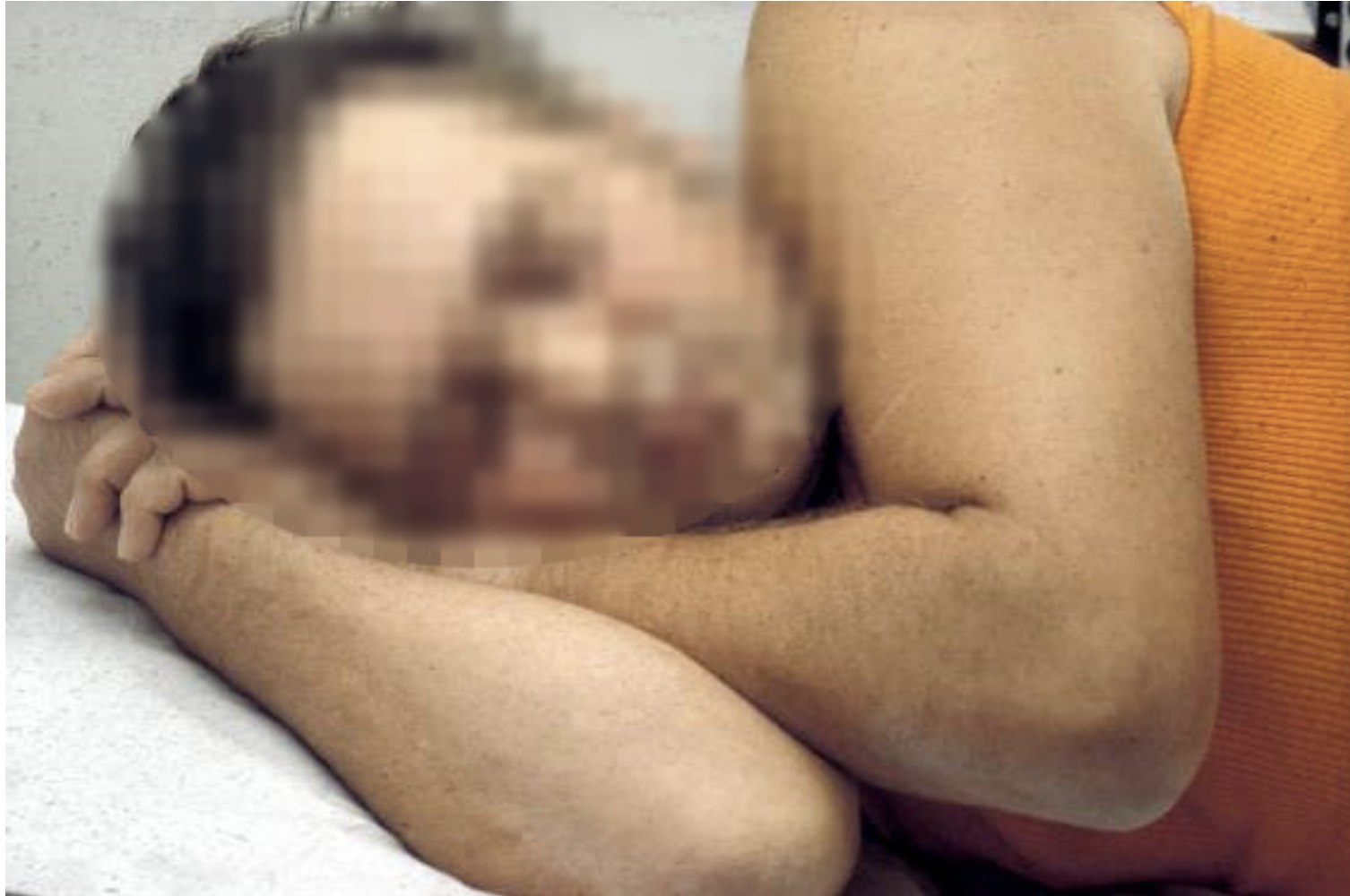Häufige Läsionen und klinische Bilder

Läsion in der Axilla („Krückenlähmung“):

klinisches Bild: Ausfall aller radialisversorgten Muskeln einschließlich des M. triceps brachii → Parese der gesamten Streckermuskulatur des Armes (Ellenbogen, Handgelenk, Finger) und des M. brachioradialis

Läsion am Oberarm:

Ursachen: OA-Schaftfrakturen, Drucklähmung („Parkbanklähmung“);



Drucklähmung des N. radialis rechts

Morgendliche Fallhand nach tiefem Schlaf mit Druck von Kopf und linkem Arm auf den rechten Oberarm

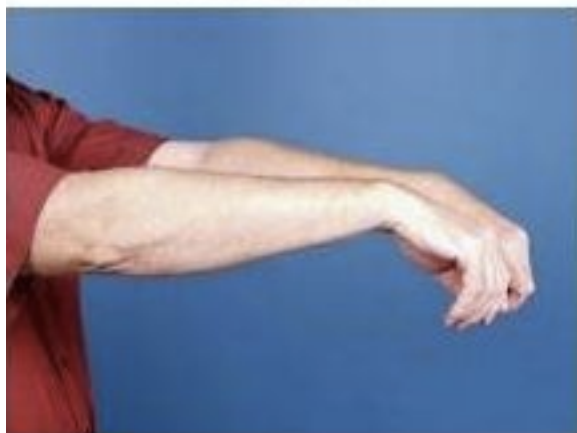klinisches Bild: Ausfall aller radialisversorgten Muskeln am Unterarm, M. triceps brachii wenig betroffen oder intakt; bei Läsionen am distalen Oberarm kann auch der M. brachioradialis ausgespart sein



Fallhand



Faustschluss



Hand-Finger-Streckung



Faustschluss

Karpaltunnel-Syndrom (KTS)

N. medianus (C7–Th1)

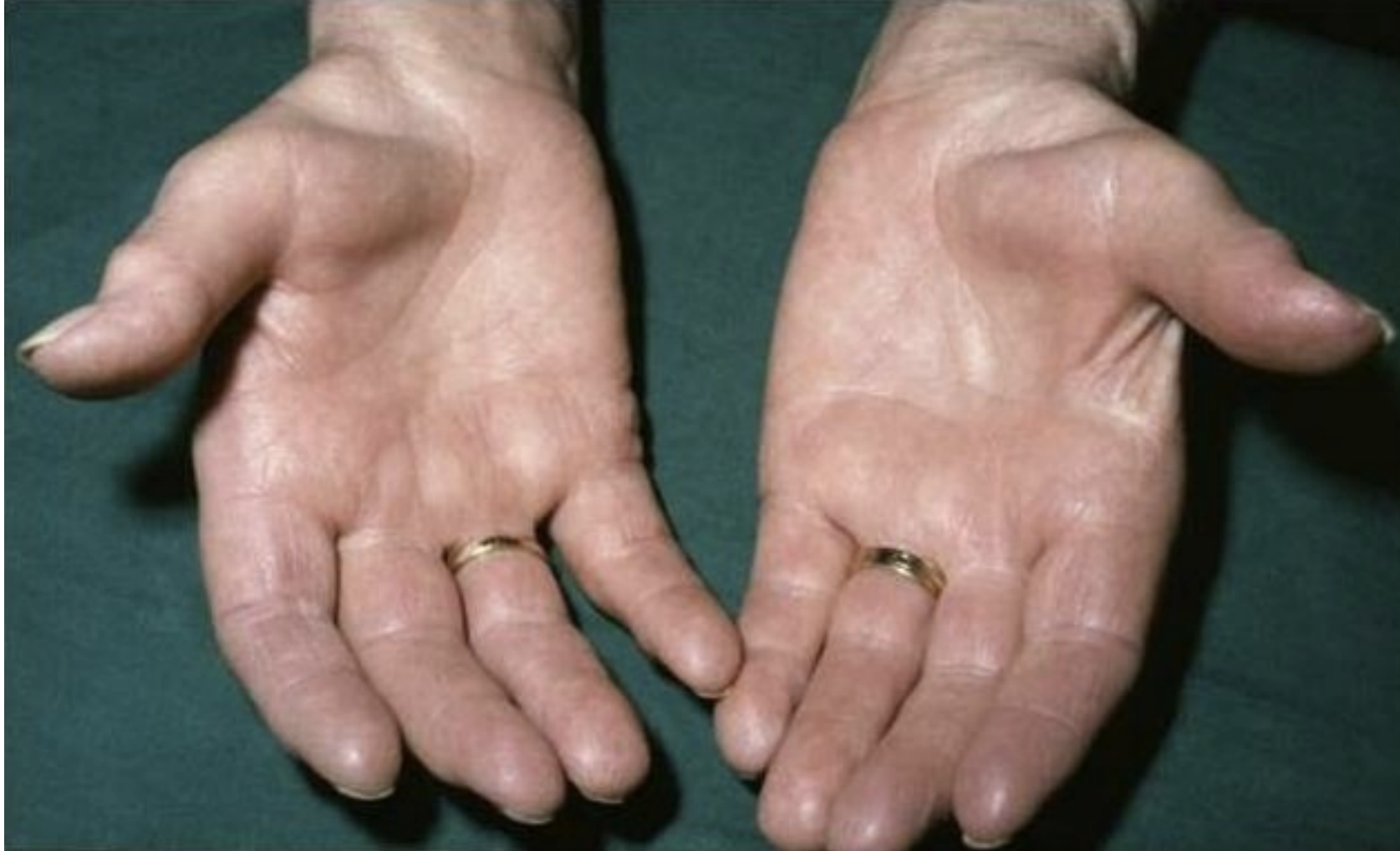Engpassyndrom - das häufigste

Disponierende Faktoren

Hypothyreose, Akromegalie, Gravidität, Stillzeit, Gewichtszunahme, nach Frakturen, Myelom, Amyloidose, Gichttophi, chronische Polyarthrit, Dialyse

Klinisches Bild

- Nächtliche Schmerzen und Parästhesien (Brachialgia paraesthetica nocturna),
- - Sensibilitätsstörungen (dadurch gestörte Feinmotorik);
- Schmerzauslösung auch durch monotone oder repetitive Tätigkeiten (Telefonieren, Stricken, Auto fahren, Rad fahren etc.);
- Motorische Ausfälle spät und funktionell wenig relevant



Untersuchung
laterale Thenaratrophie

Provokationstests

Hoffmann-Tinel-Klopzeichen über der Palmarseite des Handgelenks nahezu immer positiv

Zusatzdiagnostik

Neurografie:

Verlängerung der distalen motorischen Latenz des N. medianus
Verlangsamte sensible NLG des N. medianus
normale sensible und motorische Ulnarisneurografie

EMG: Denervierungszeichen im M. abductor pollicis brevis

Sonografie:

Nachweis der Nervenkompression und ggf. der prästenotischen Auftreibung

Therapie

operativ: Durchtrennung des Retinaculum flexorum (Lig. carpi transversum), offen oder endoskopisch, bei Synovitis ggf. Synoviektomie der Beugersehnen

Indikation: bei sehr störenden nächtlichen Schmerzen, andauernden Sensibilitätsstörungen und einer distalen motorischen Latenz von > 6 ms, da im Allgemeinen keine spontane Remission für längere Zeit zu erwarten ist (Ausnahme KTS bei Schwangerschaft) und die operative der konservativen Behandlung überlegen ist

konservativ:

- dorsale Unterarmschiene in Mittelstellung oder Handgelenkstütze für die Nacht gleichermaßen wirksam
- evtl. Prednison oral 20 mg/d über 2 Wochen, danach 10 mg/d über 2 Wochen
- lokale Kortikoid-Injektionen bewirken zumindest vorübergehend (4 Wochen) eine Symptombesserung; sind jedoch einer operativen Therapie unterlegen; Vergleiche mit anderen konservativen Methoden liegen nicht vor; pragmatisches Vorgehen: Anwendung in Ausnahmefällen (z. B. Gravidität oder Zeitüberbrückung bis zum OP-Termin)



Danke für die Aufmerksamkeit!