



„Az UNESCO Magyar Nemzeti Bizottság javaslatára, az UNESCO Általános Konferenciája Semmelweis Ignác (1818-1865) halálának 150. évfordulóját, 2015-öt is felvette azon évfordulók közé, melyeket a szervezet nemzetközi megünneplésre méltónak talál.

Semmelweis felfedezését a gyermekágyi lázról és az aszeptikus prevenció bevezetéséről 2013-ban bejegyezték az UNESCO Világemlékezet Regiszterébe! A kiváló magyar klinikus és kutatóorvos, „az anyák megmentője” teljesítményére méltán büszke a világ és a Semmelweis Egyetem is. Emlékét, szellemi hagyatékát kegyelettel őrizzük, tisztelettel és gondosan ápoljuk.”



1818 - 1865

ESETBEMUTATÁS



Semmelweis Egyetem
Fogorvostudományi Kar
Konzerváló Fogászati Klinika
Igazgató: Dr. Tóth Zsuzsanna dh.
egyetemi docens



Vizsgáló:

Oktató:

Páciens:

Kezelés kezdete és vége:

A FOGORVOSI VIZSGÁLATRA ÉRKEZÉS INDOKA

ÁLTALÁNOS ANAMNÉZIS

- ◉ A páciens életkora, neme, foglalkozása
- ◉ A fogászati kezelést befolyásoló tényezők
- ◉ Az egészséges állapottól jellemzően eltérő, és adott esetben más fogászati beavatkozás szempontjából számottevő kórtani anomáliák
- ◉ Egészségre káros szokások

FOGÁSZATI ANAMNÉZIS

FEJ-, NYAK RÉGIÓ VIZSGÁLATA, INTRAORÁLIS VIZSGÁLAT

- ◉ TMI vizsgálat
- ◉ Sztomato-onkológiai szűrés
- ◉ Fogazati státusz, DMF-index
- ◉ Parodontális státusz (PSR index)

FOTÓ AZ ALSÓ ÉS FELSŐ FOGÍVRŐL

KIINDULÁSI OP FELVÉTEL

KIINDULÁSI FOTÓ ÉS
PERIAPIKÁLIS FELVÉTEL A
PANASZOKAT OKOZÓ FOGRÓL

A PANASZOS FOG VIZSGÁLATA

- ◉ Inspekció
- ◉ Palpáció
- ◉ Percusszió (Referencia!)
- ◉ Szenzitivitás (Referencia!)
- ◉ Egyéb leletek
- ◉ Diagnózis

KEZELÉSI TERV

- Kezelési terv:
 - az adott fogra
 - a teljes fogazatra
 - a szájüregre vonatkozóan

- Értékelés a teljes szájüreg rehabilitációjának megfelelően:
 - Megfontolás a szomszédos, és az antagonista fogak állapotának, jövőjének, a tervezhető fogpótlások alternatíváinak megfelelően

FOTÓ AZ ALSÓ ÉS FELSŐ FOGÍVRŐL

- ◉ Nyitott helyzetben és IKP-ban
- ◉ Angle diagnosztikai besorolás
- ◉ Foghiány esetén Fábián és Fejérdy-féle osztályozás

A KEZELÉS TELJES DOKUMENTÁCIÓJA

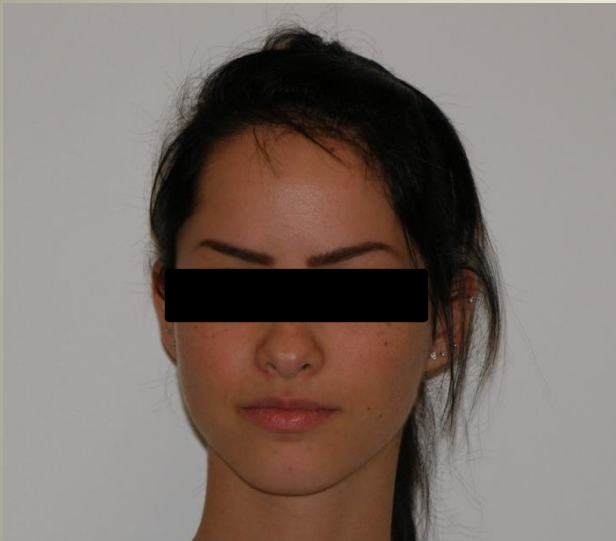
- ◉ Kiindulási fotó, periapikális rtg
- ◉ Gyökérkezelés:
 - Bemeneti kavitásról fotó kofferdammal
 - Fotó apex lokátorral és tús rtg
 - Kontroll rtg
- ◉ Töméskészítésről fényképek:
 - Üregalakítás után
 - Kofferdam, matrica és ék in situ
 - Finírozott, polírozott kész restauráció
- ◉ Betétkészítésről fényképek:
 - Üregalakítás után
 - Lenyomatok, minták
 - Ideiglenes ellátás
 - A kész restaurátum a mintán
 - Kofferdam, matrica és ék in situ
 - Finírozott, polírozott kész restauráció rágófelszín felől és összeharapáskor
 - Rtg felvétel

FOTÓSEGÉDLET

- ◉ A fogkő eltávolítása és szájhigiénés kezelés után készüljön a fotó
- ◉ nyálmentes/leszáritott területet fényképezzünk
- ◉ érdemes több felvételt készíteni, mert:
- ◉ csak az éles fénykép értékelhető
- ◉ a vizsgált/kezelt fog legyen középen, álló helyzetben, az adott kvadránsnak megfelelően beforgatva/beállítva

FOTÓDOKUMENTÁCIÓ

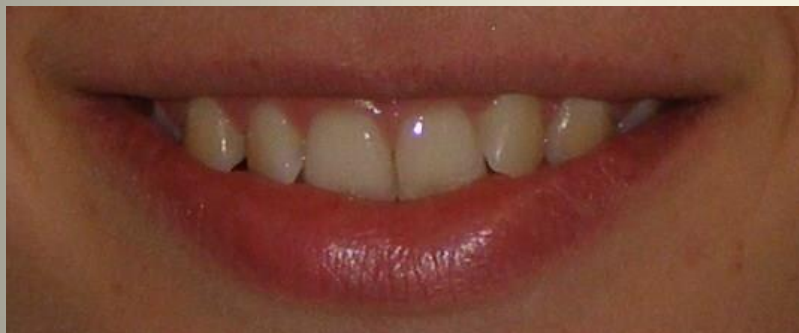1.Kép: Teljes arc



- Teljes arcfelvétel
- Frontális irány
- Kamera horizontálisan
- A kép alján az áll
- Laza arcizmok, természetes mosoly
- Orr a középpontban
- Az arc középvonalát és az interpupilláris vonalat használjuk a kamera beállításához
- A fotó szemből készüljön, az okklúziós sík irányát ne változtassuk

FOTÓDOKUMENTÁCIÓ

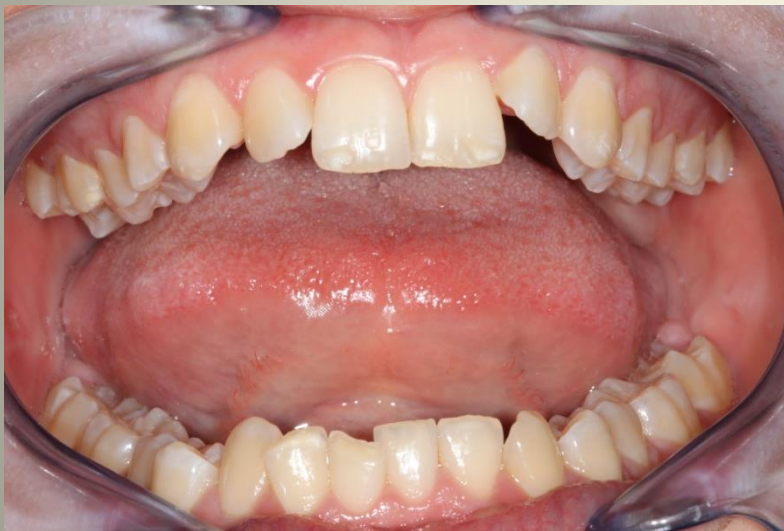2. Kép: Mosoly



- Mosoly ajak eltartás nélkül
- A képmegjeleníti a páciens ajkait körben és a természetes mosolykor látható fogakat és a gingivát
- Frontális irány
- Laza izomzat, természetes mosoly
- Horizontális középvonal a felső incizális sík
- Vertikális középvonalban a filtrum

FOTÓDOKUMENTÁCIÓ

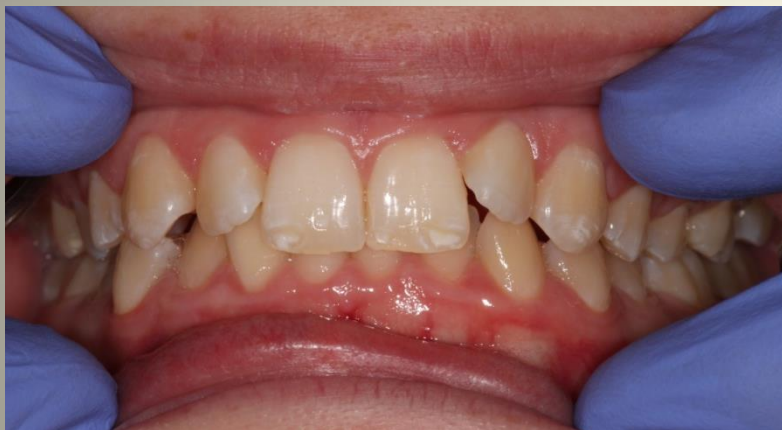3.Kép: Felső-alsó fogak



- Látható a metszőél és az okklúziós sík
- Gingiva maximálisan láthatóvá téve (ki és el-fele húzzuk a retraktort)
- Frontális kép szájterpesszel
- Enyhén nyitott fogazat
- Frontális irány
- Az arc középvonala a vertikális középvonal
- Felső fogak okklúziós síkja a horizontális középvonal
- A fókuszt a metszőfogakon
- Nyelv hátrahúzva

FOTÓDOKUMENTÁCIÓ

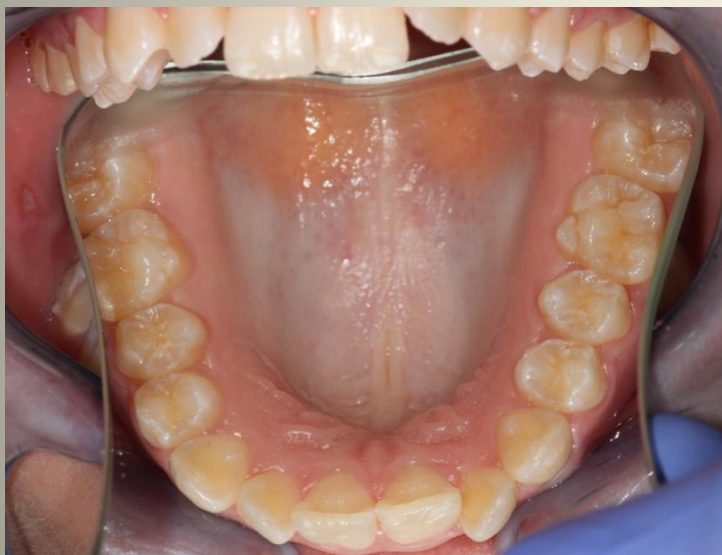4.Kép: IKP



- Frontális kép szájterpesszel
- IKP
- Gingiva maximálisan láthatóvá téve (ki és el-fele húzzuk a retraktort)
- Frontális irány
- Az arc középvonala a vertikális középvonal
- Felső fogak okklúziós síkja a horizontális középvonal
- A fókuszt a metszőfogakon

FOTÓDOKUMENTÁCIÓ

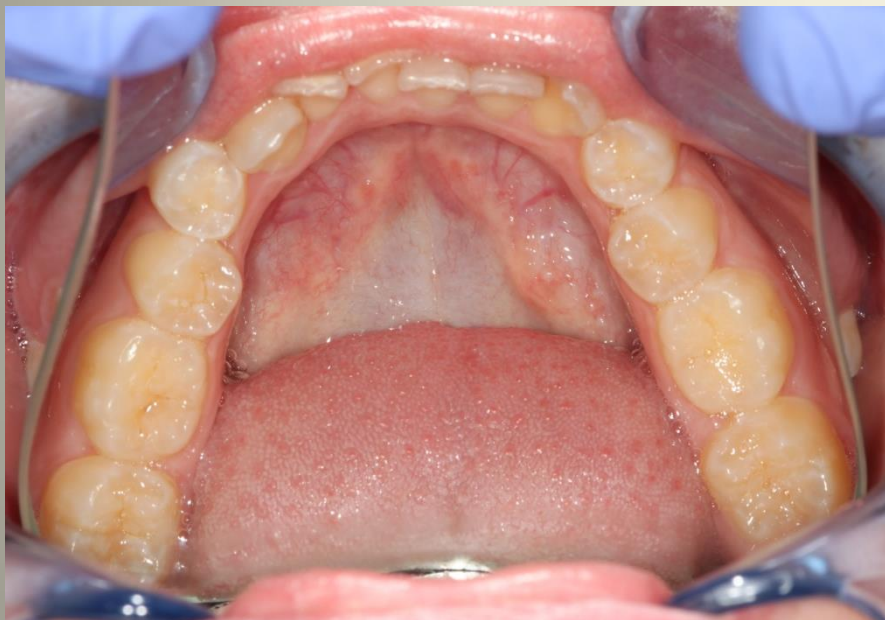5. Kép: Felső fogív



- Felső okkluzális nézet
- Tükör és retraktor
- A metszőfogak bukkális felszíne is látható
- A frontfogak és a második molárisok is láthatóak
- Középső metszők incizális éle, bukkális és palatinális felszínei is láthatóak
- Felső fogívnél az orr ne legyen a képen
- Szenzor-tükör-fogív: 45 fok

FOTÓDOKUMENTÁCIÓ

6. Kép: Alsó fogív



- Alsó okkluzális nézet
- Középső metszők bukkális felszíne is látható
- Szenzor-tükör-fogív: 45 fok
- A középső metszők bukkális felszíne és a második molárisok is láthatóak
- Nyelv a tükör fölé kerüljön
- A fókuszs a premoláris fogakon