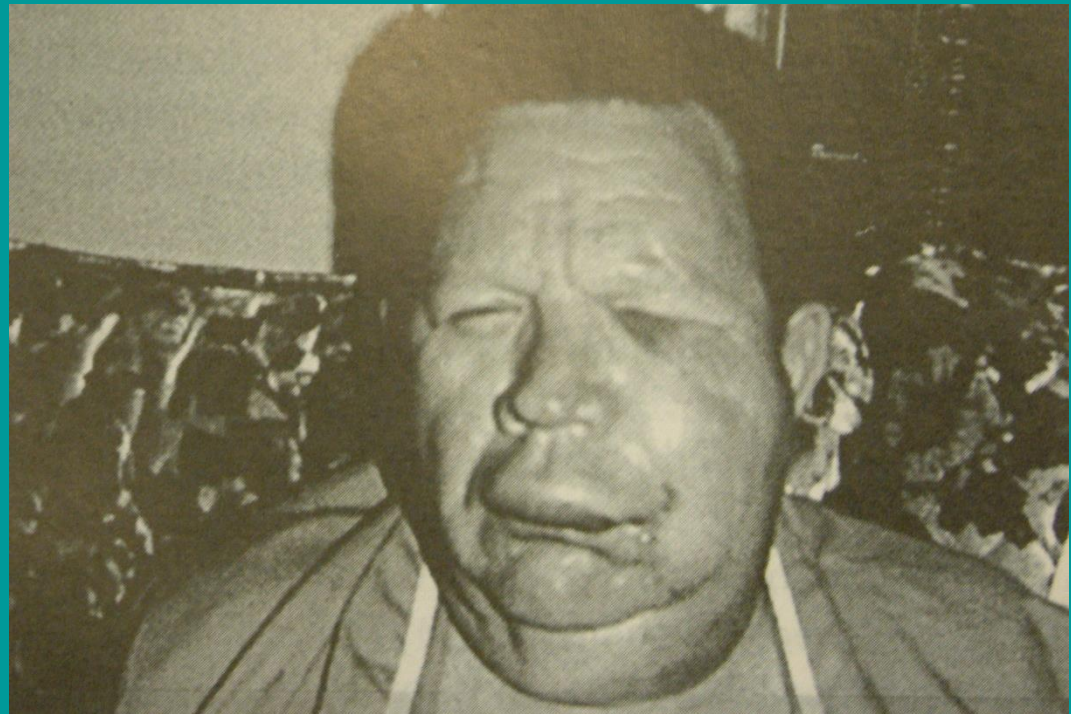


Sürgősségi betegellátás az endodontiában



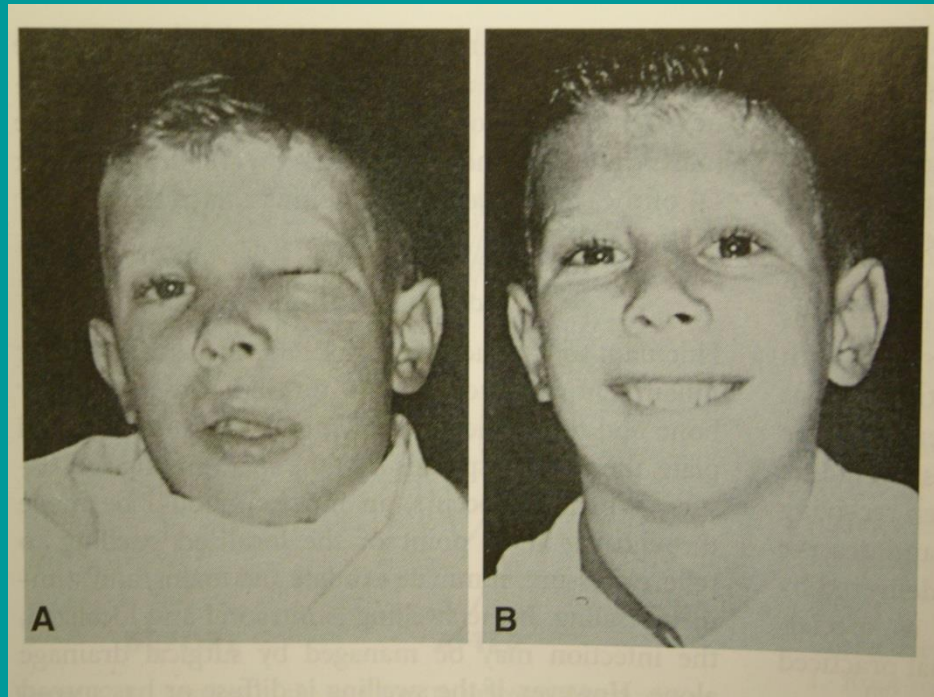
Sürgősségi endodontiai ellátás: acut esetek

- fájdalom
- duzzanat



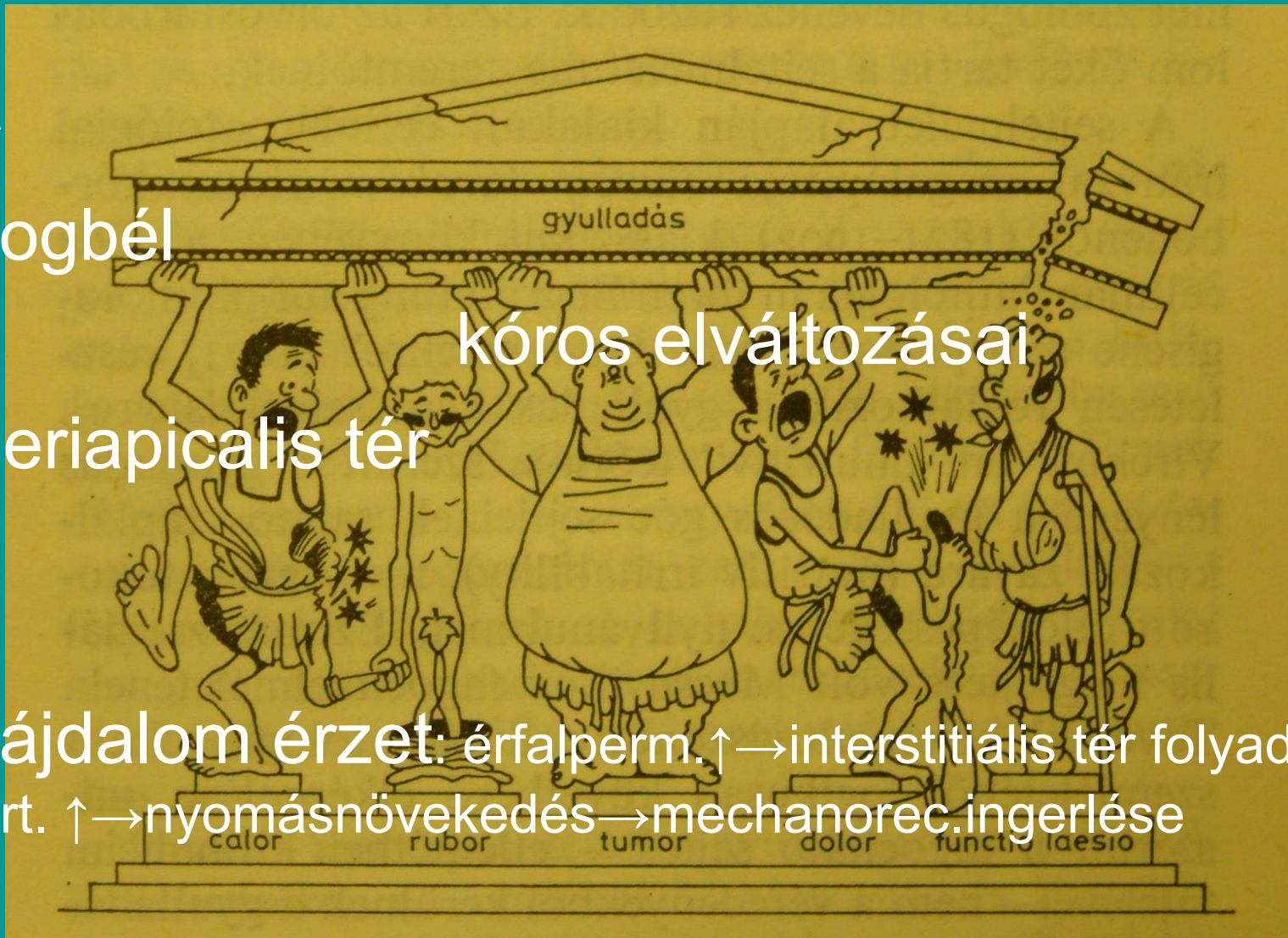Az endodontiai elsősegély célja

- fájdalom
- duzzanat
- gyulladás megszüntetése



Etiológia

- A
- Fogbél
- Periapicalis tér
- Fájdalom érzet: érfalperm. ↑ → interstitiális tér folyadék tart. ↑ → nyomásnövekedés → mechanorec. ingerlése



Diagnózis

- Általános anamnézis
- Fogászati anamnézis
- Differenciáldiagnosztika
- Fájdalom percepció
- Extraoralis vizsgálat
- Intraoralis vizsgálat
 - parodontalis státusz
 - vitalitásvizsgálat
- Röntgenvizsgálat

- Szívbetegség
- A fájdalom
- F
- E
- D
- ta
- M
- Me

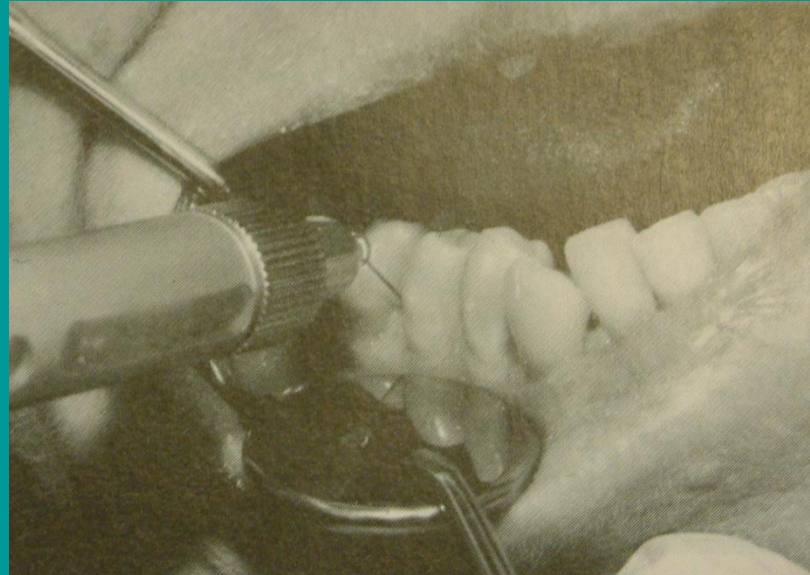

ekre)

Előzetes fogászati kezelés

Érzéstelenítés

- Vezetékes
- Infiltrációs
- Intrapulpalis
- Intraligamentalis
- Intraossealis



Duzzanat

- Nyomásnövekedés → fájdalom ↑
- Exudátum → hígulás → koncentráció ↓ → hatékonyság ↓
- Csökkent pH érték → hidrolízis → felszívódás ↓
- Érzőrostok ingerküszöbe csökken → gyengébb hatásfok

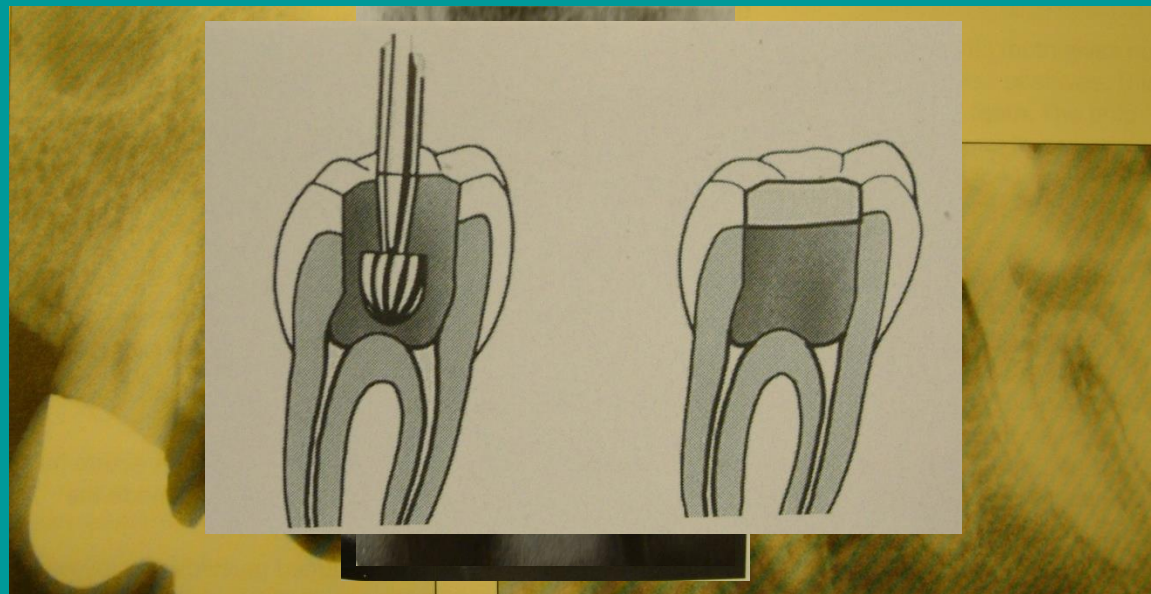
Endodontiai elsősegélyben részeseülő betegek csoportosítása

- Endodontiai kezelés előtt álló betegek
- Endodontiai kezelés alatt álló betegek
- Endodontiai kezelés után lévő betegek

Endodontiai kezelés **előtt** álló betegek

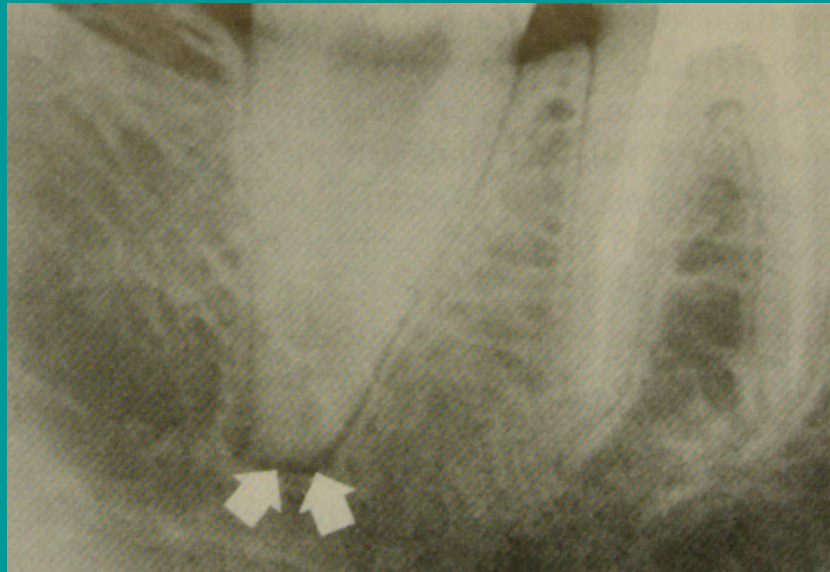- Pulpalis eredetű fájdalom duzzanat nélkül
 - Irreversibilis pulpitis

Terápia:



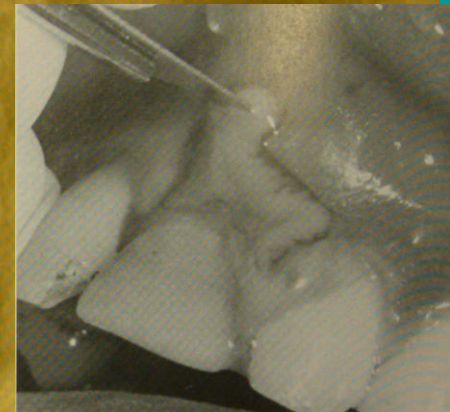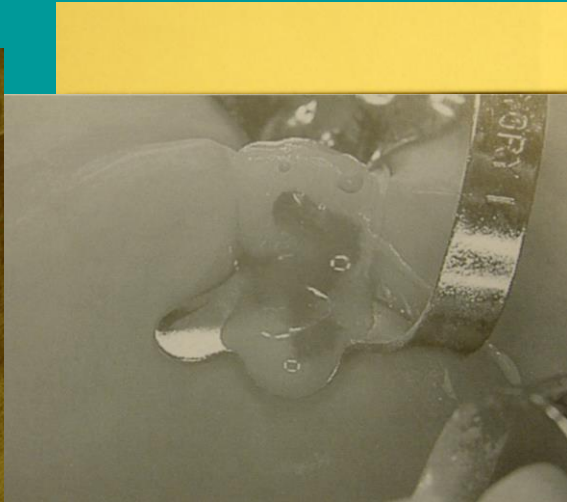Endodontiai kezelés **előtt** álló betegek

- Periapicalis eredetű fájdalom duzzanat nélkül
 - Periodontitis apicalis acuta



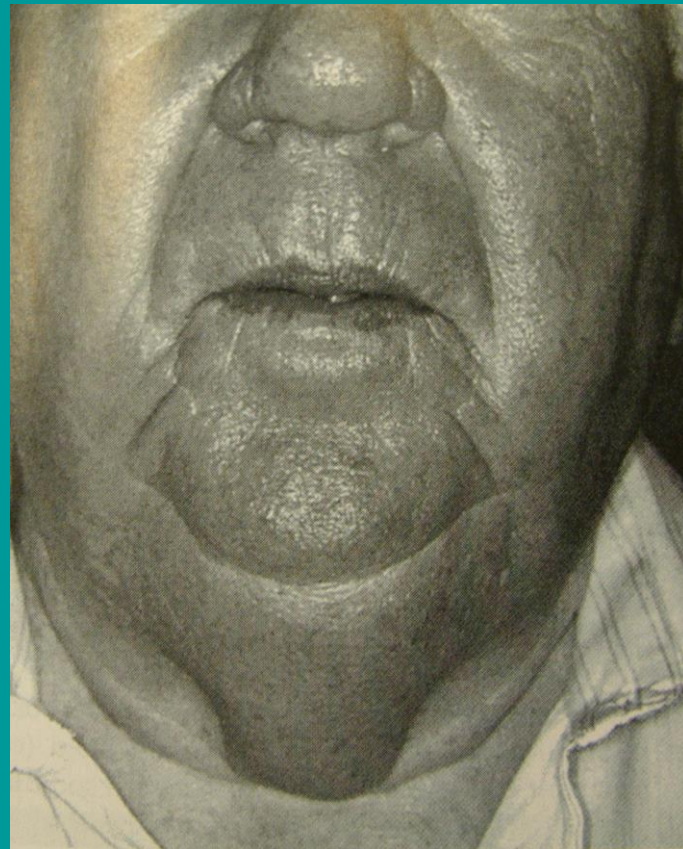
Endodontiai kezelés **előtt** álló betegek

- Periapicalis eredetű fájdalom lokális duzzanattal
 - Abscessus apicalis acuta



Endodontiai kezelés **előtt** álló betegek

- Periapicalis eredetű fájdalom diffúz duzzanattal

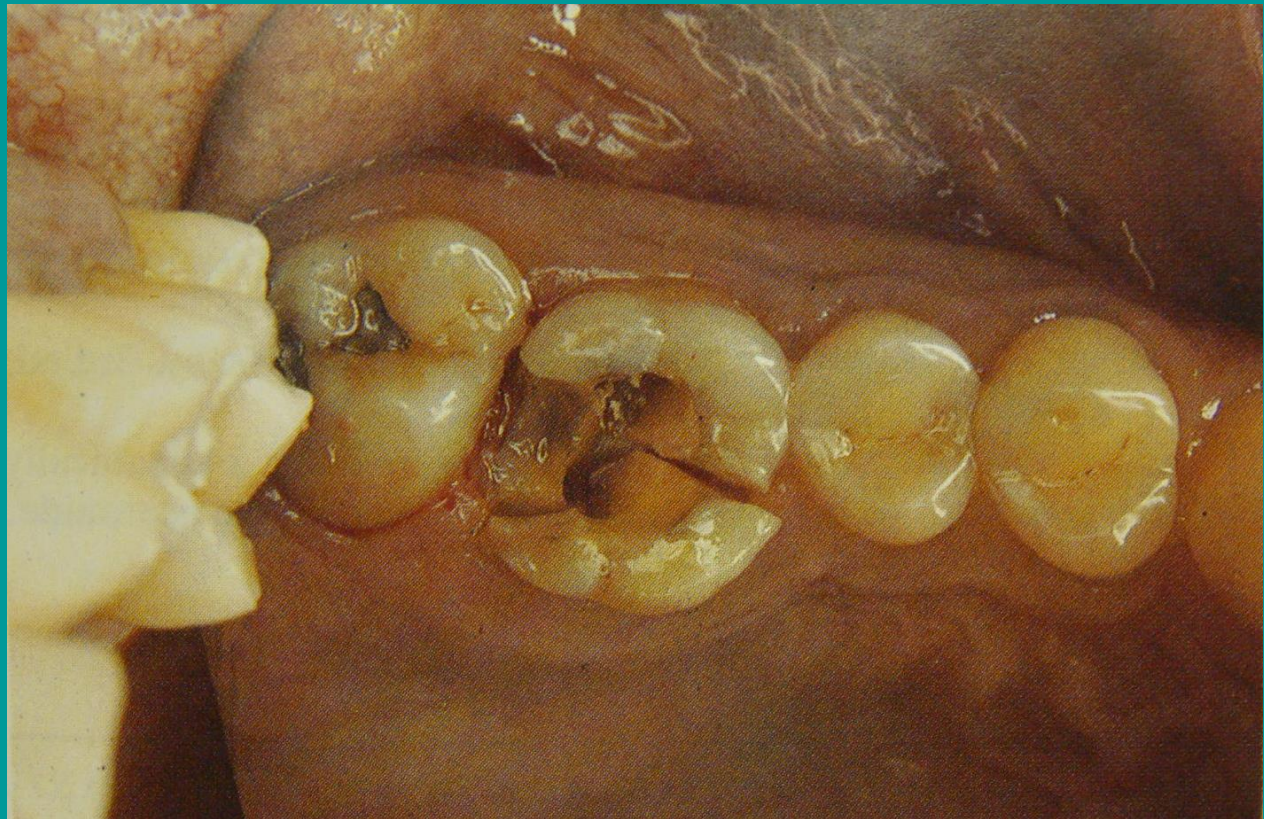

Endodontiai kezelés **előtt** álló betegek

- Fogászati kezelést követő fájdalom okai:
 - accidentalis pulpasérülés
 - magas tömés
 - parodontalis kezelés

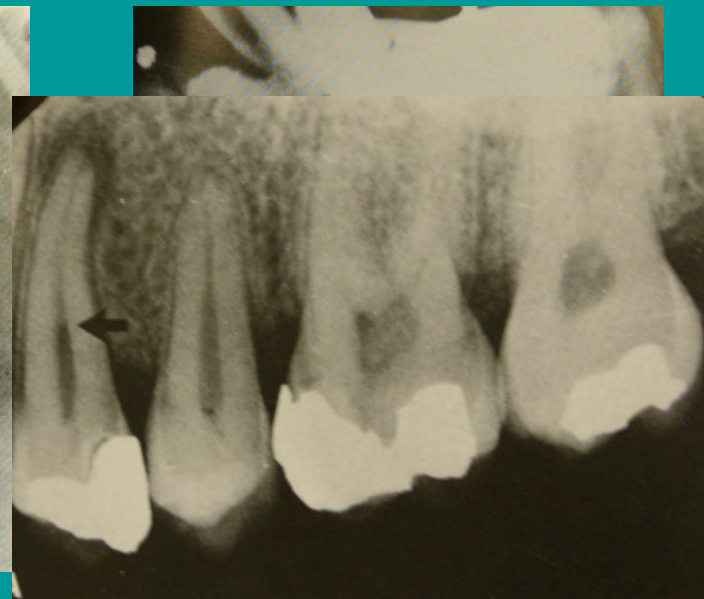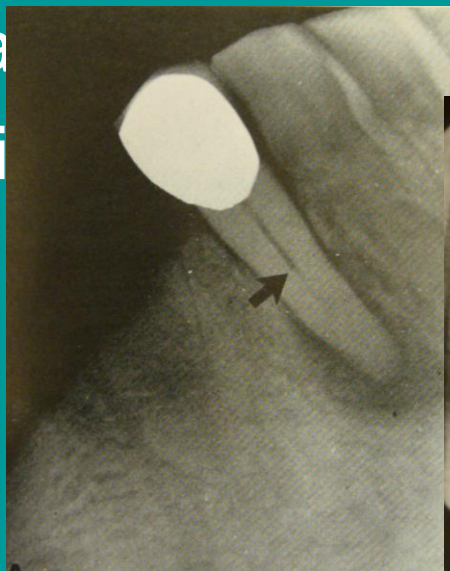
Endodontiai kezelés **alatt** álló betegek

- KoronafRACTURA



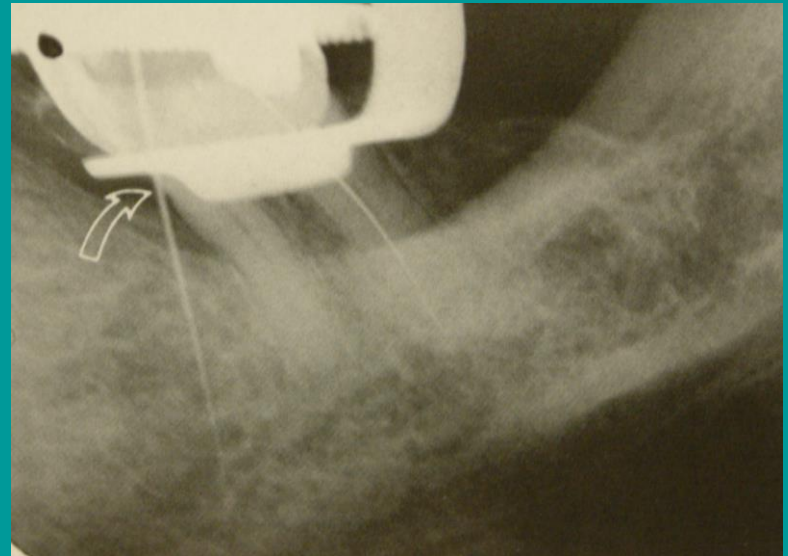
Endodontiai kezelés **alatt** álló betegek

- **Pulpaexstirpatio után** előforduló fájdalom okai:
 - eltávolíthatatlan gyulladt pulpaszövet
 - feltáratlan gyökércsatorna
 - a gyökércsatorna
 - a periapicalis



Endodontiai kezelés **alatt** álló betegek

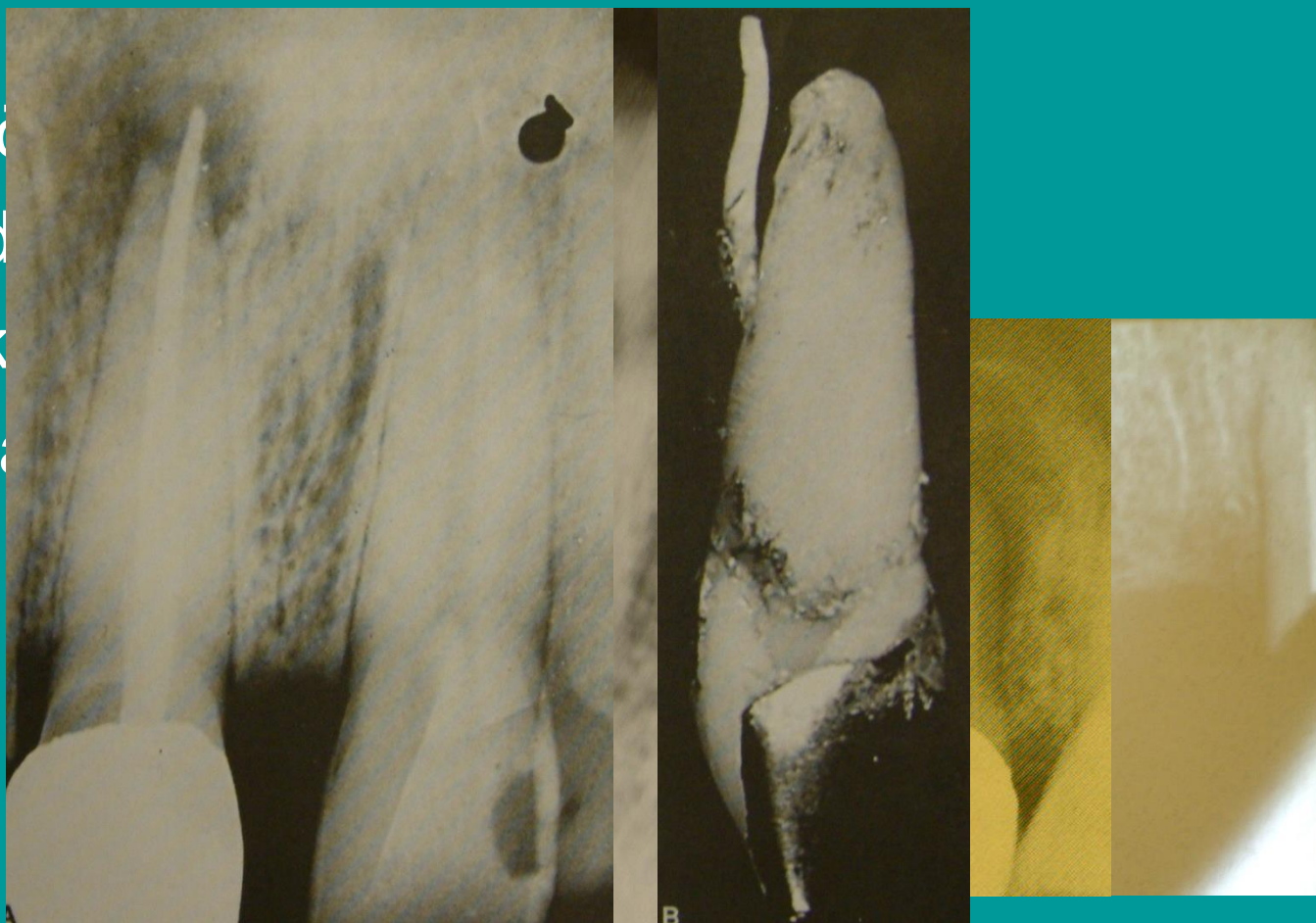
- **A csatorna tágítást követő** fájdalom okai:
 - helytelenül meghatározott munkahossz
 - helytelen átöblítés
 - Phoenix abscessus
 - álút



Endodontiai kezelés **után** álló betegek

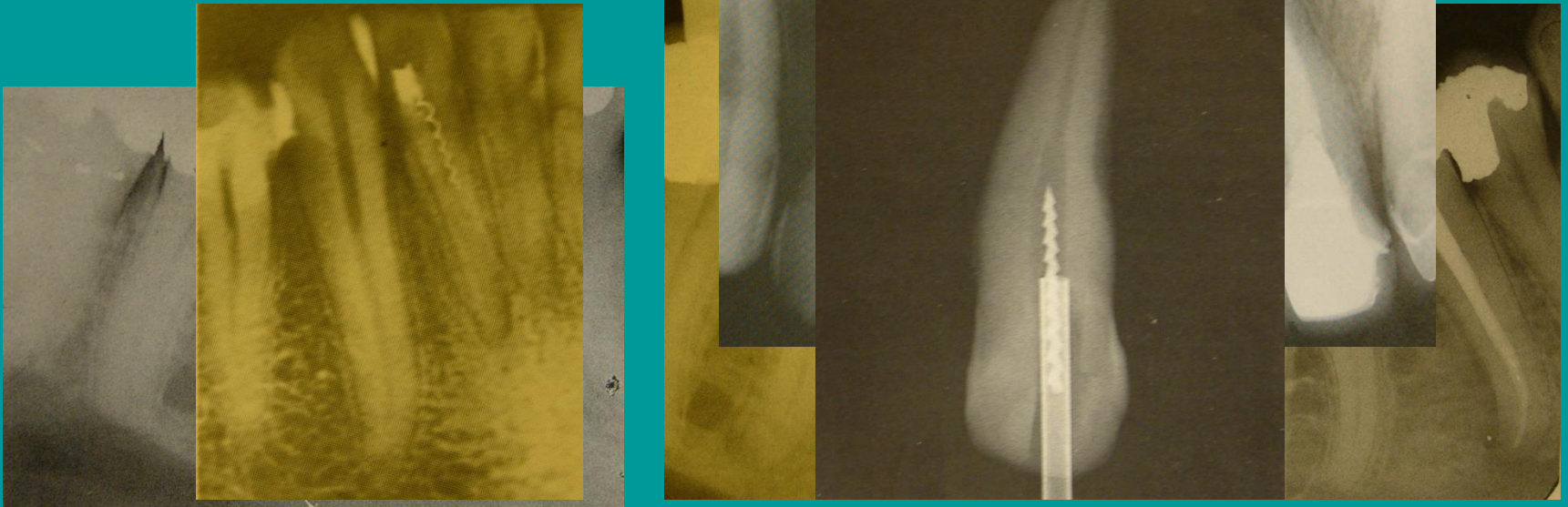
- **Gyökértömés után** előforduló fájdalom okai:

- a gyökér
- rövid
- gyökér
- mag



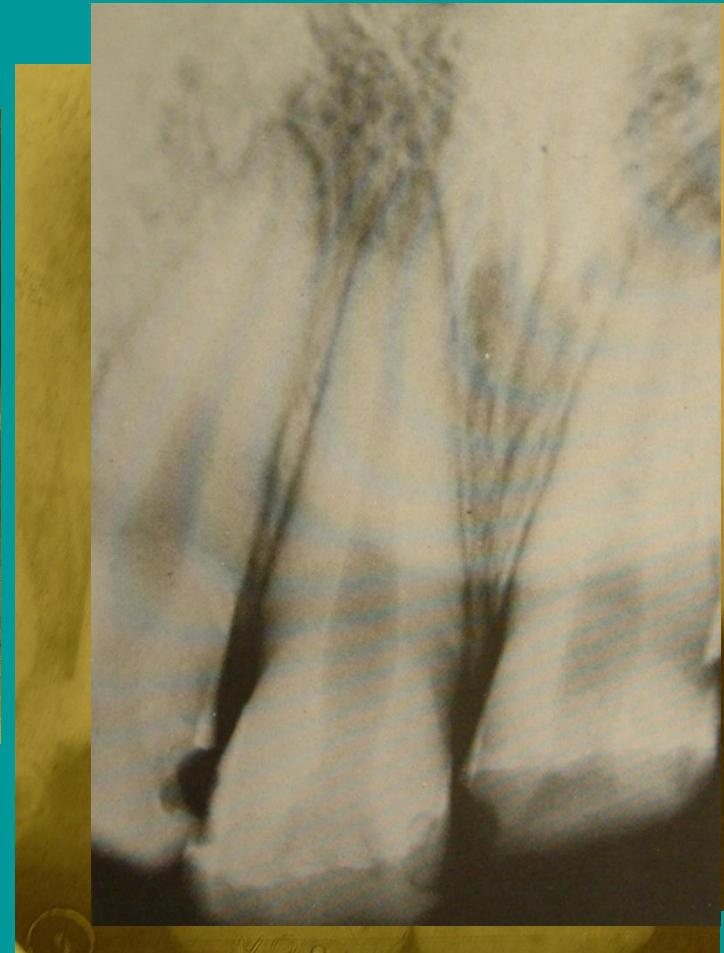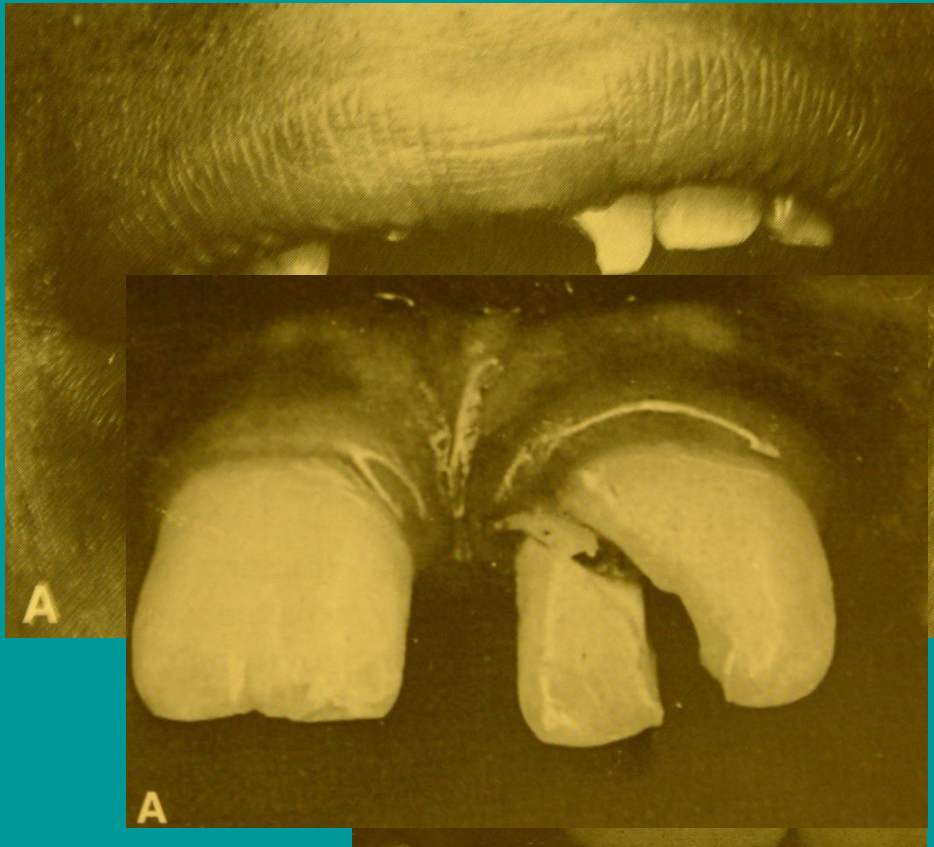Endodontiai kezelések során esetlegesen felmerülő problémák

- Gyökértömött fog újratezelése
- Lépcsőképződés
- Betört műszer



Sérülést követő endodontiai beavatkozások okai

- KoronafRACTURA



A baby is sitting inside a hollowed-out watermelon rind. The watermelon is cut into a bowl-like shape, and the baby is sitting inside it. The baby is looking directly at the camera. The watermelon is green with some yellowish-brown spots. The baby is wearing a white diaper. The background is a kitchen counter with a tiled wall and a wooden cutting board.

Köszönöm a figyelmet!

23 3 2008