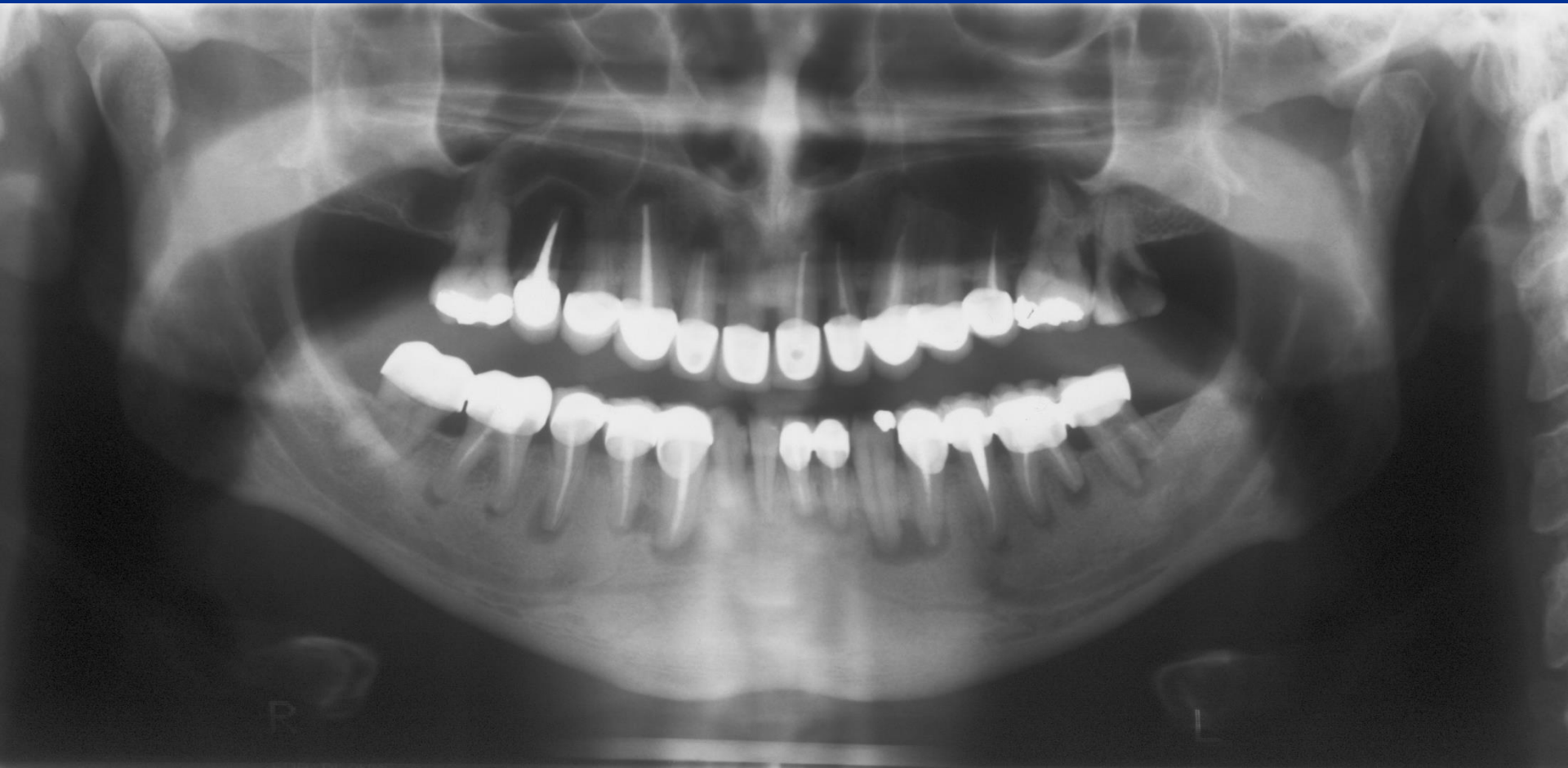


A periapicalis tér kóros elváltozásai

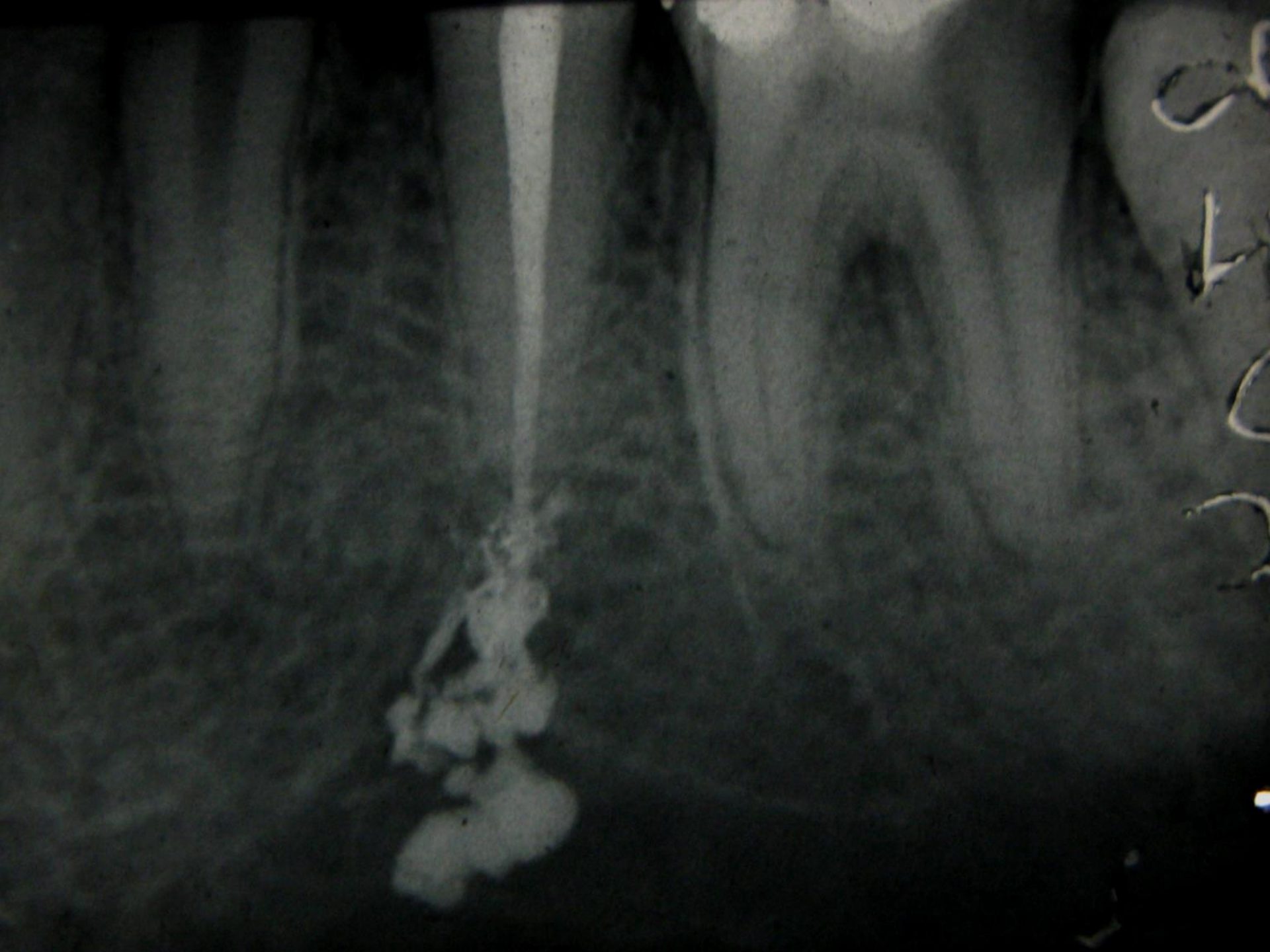
Dr. Győrfi Adrienne



- AKUT folyamatok: fájdalommal és/vagy duzzanattal járnak
 - KRÓNIKUS folyamatok: tünetmentes vagy enyhe tünetekkel társulnak
- 

Irritatív tényezők

1. bakteriális: Streptococcusok,
Lactobacillusok,
Actinomyces viscosus
2. mechanikai: elégtelen hűtéssel végzett
fogorvosi preparálás,
orthodonciai kezelés,
szakszerűtlen depurálás,
curettage stb.
3. kémiai: alcohol, chloroform,
hydrogen peroxide,
helytelen kondicionálás,
túlérő gyökértömés!!!



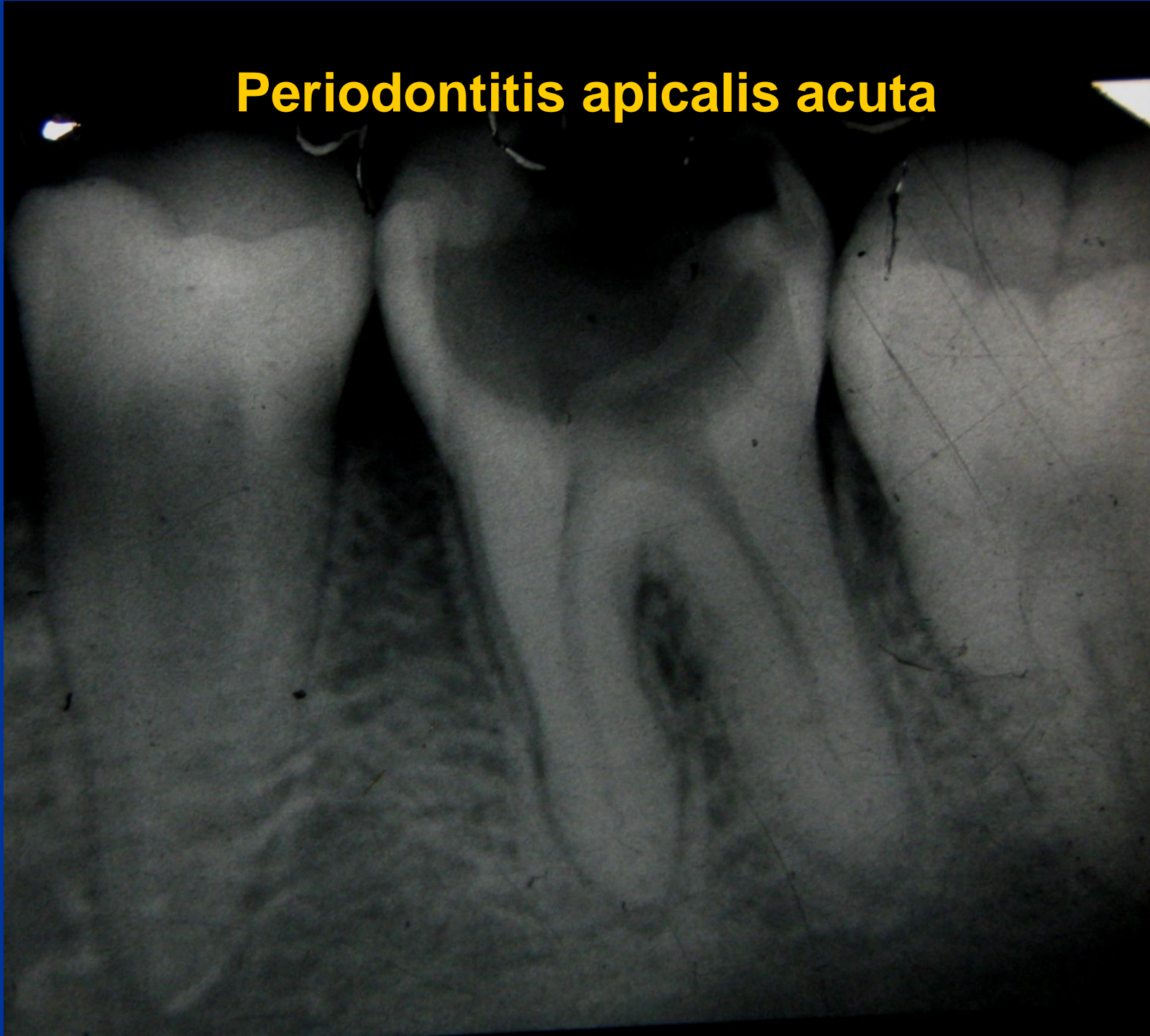
A periapicalis tér pathológiája

1. Periodontitis apicalis acuta
2. Periodontitis apicalis chronica
3. Condensalo ostitis
4. Abscessus apicalis acuta
5. Abscessus apicalis chronica
(Periodontitis apicalis suppurativa)

1. Periodontitis apicalis acuta

- Kóroktan:** pulpa gyulladás ráterjed a periapicalis szövetekre, endodontiai beavatkozás
- Tünetek:** ráharapásnál, érintésnél fájdalom, kiemelkedik a fog
- Vitalitásteszt:** ingerekre nincs válaszreakció
(TILOS KOPOGTATNI!)
- Rtg:** normál, néha kiszélesedett gyökérhártyarés
- Szövettan:** PMN leukocyta, macrophag; csont és gyökérresorptio
- Kezelés:** a kiváltó ok megszüntetése, gyökérkezelés [Ca(OH)₂-os lezárás!]

Periodontitis apicalis acuta



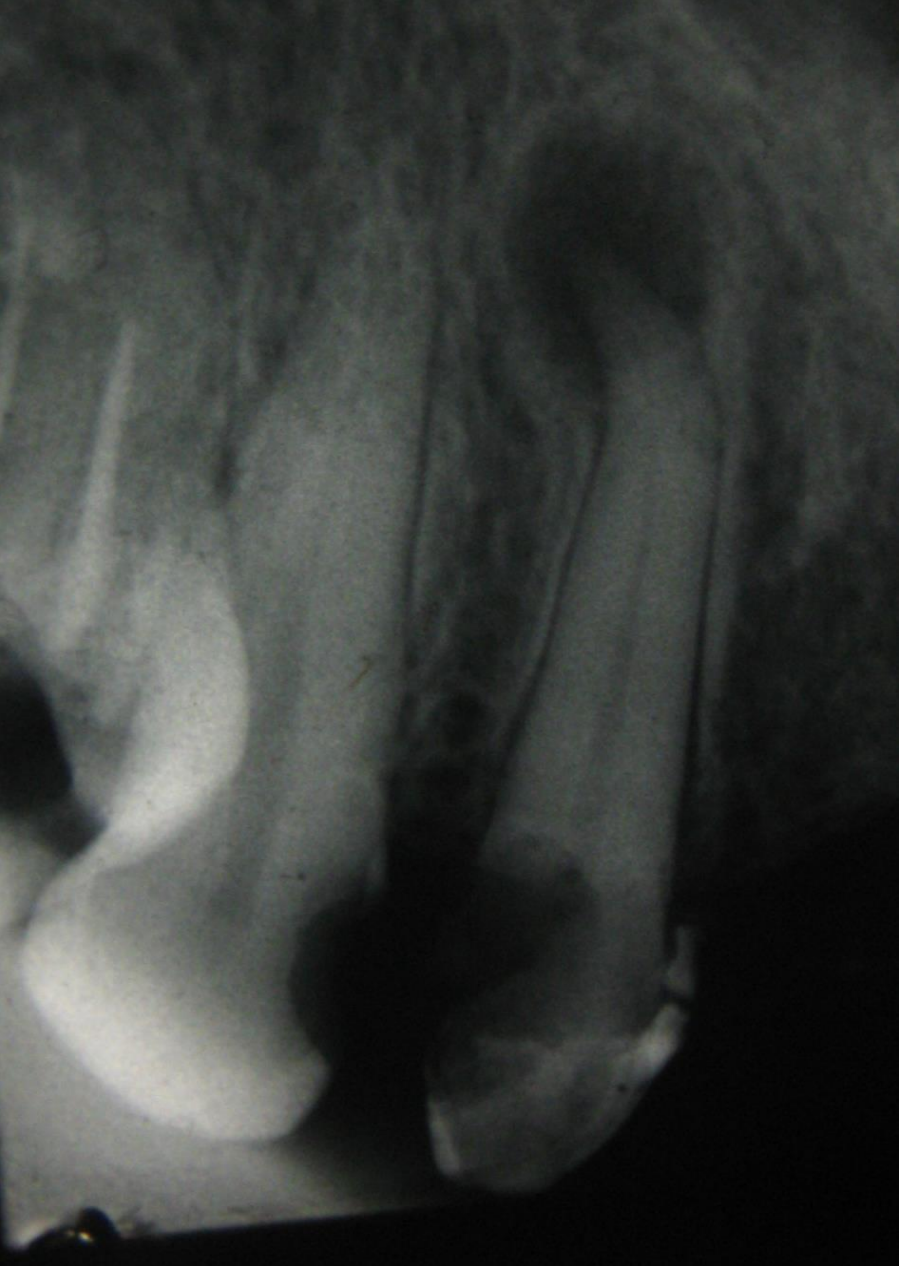
1. Periodontitis apicalis acuta

- Kóroktan:** pulpa gyulladás ráterjed a periapicalis szövetekre, endodontiai beavatkozás
- Tünetek:** ráharapásnál, érintésnél fájdalom, kiemelkedik a fog
- Vitalitásteszt:** ingerekre nincs válaszreakció
(TILOS KOPOGTATNI!)
- Rtg:** normál, néha kiszélesedett gyökérhártyarés
- Szövettan:** PMN leukocyta, macrophag; csont és gyökérresorptio
- Kezelés:** a kiváltó ok megszüntetése, gyökérkezelés [Ca(OH)_2 -os lezárás!]

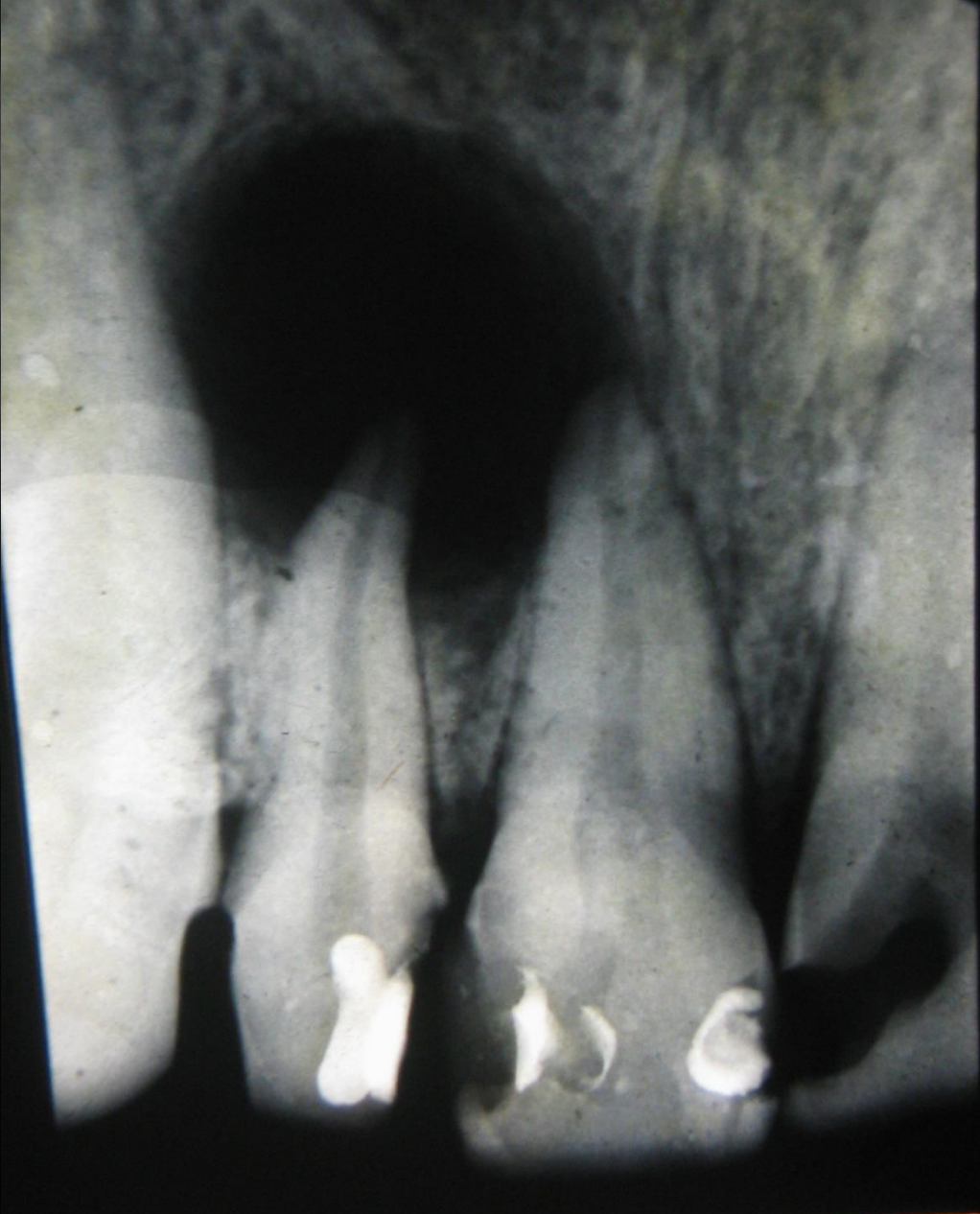2. Periodontitis apicalis chronica

Kóroktan:	mérsékelt virulenciájú és számú baktériumok tartós jelenléte kezeletlen, elhalt pulpa (pulpa necrosis), inkomplett gyökértömés, periodontitis apicalis acuta
Tünetek:	tünetmentes, esetleg enyhe diszkomfort érzés
Vitalitásteszt:	hő és elektromos ingerre nincs válaszreakció, kopogtatás: nincs vagy enyhe válaszreakció
Rtg:	a periapicalis szövet destrukciója
Szövettan:	granuloma: granulomatosus szövet + macrophag, histiocyta, plasmasejt cysta: eosinophil folyadék, többrétegű hám, kötőszövet, a granuloma sejt elemei
Kezelés:	gyökérkezelés (2 ülésben)

**Periodontitis apicalis
chronica (granuloma)**



**Periodontitis apicalis
chronica (cysta)**



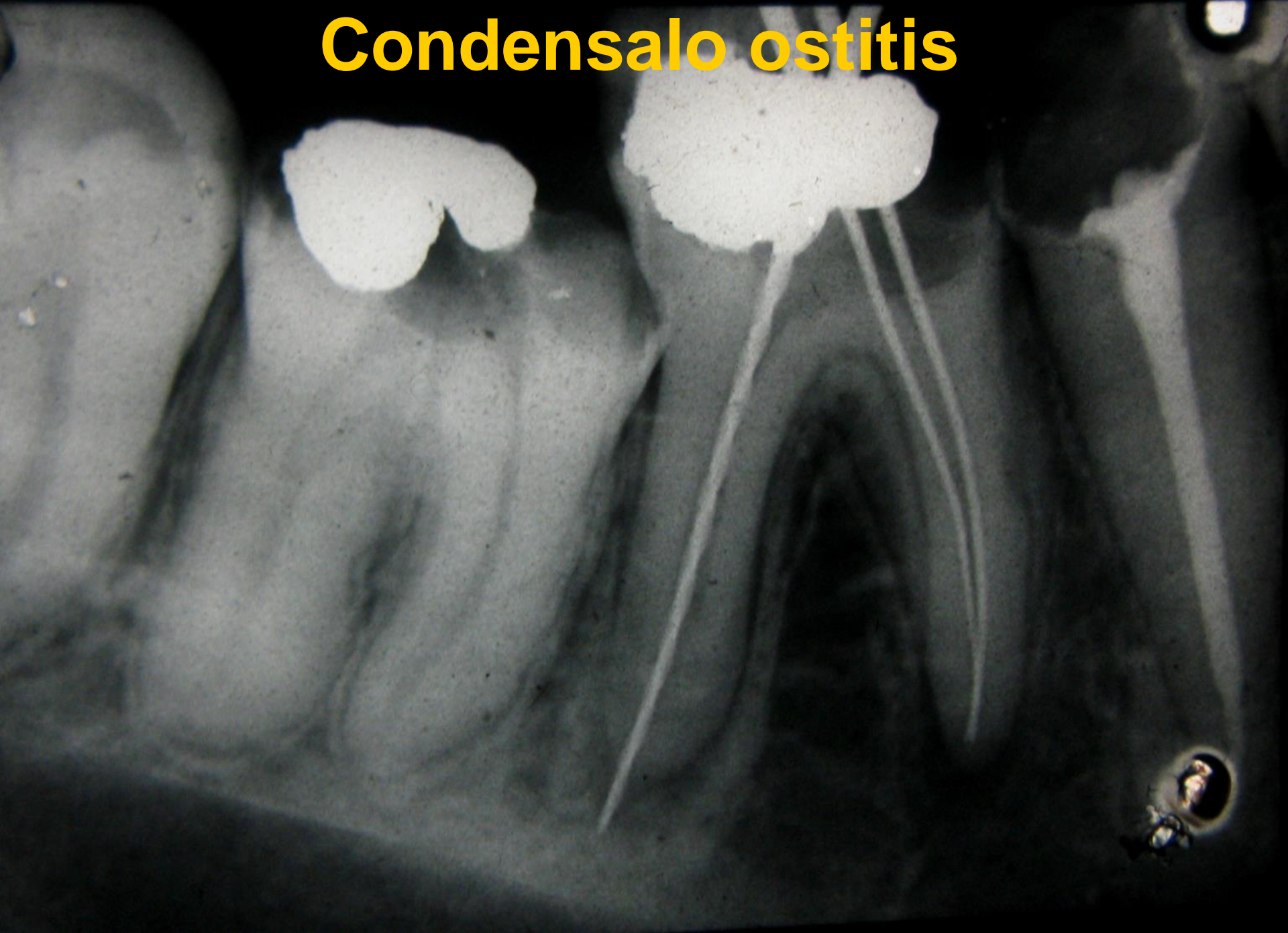
2. Periodontitis apicalis chronica

Kóroktan:	mérsékelt virulenciájú és számú baktériumok tartós jelenléte kezeletlen, elhalt pulpa (pulpa necrosis), inkomplett gyökértömés, periodontitis apicalis acuta
Tünetek:	tünetmentes, esetleg enyhe discomfort érzés
Vitalitásteszt:	hő és elektromos ingerre nincs válaszreakció, kopogtatás: nincs vagy enyhe válaszreakció
Rtg:	a periapicalis szövet destrukciója
Szövettan:	granuloma: granulomatosus szövet + macrophag, histiocyta, plasmasejt cysta: eosinophil folyadék, többrétegű hám, kötőszövet, a granuloma sejt elemei
Kezelés:	gyökérkezelés (2 ülésben)

3. Condensalo ostitis

- Kóroktan:** a gyulladás a gyökérhártyarésben tovaterjedve megbetegíti a csontot (pulpa necrosis, pulpitis)
- Tünet:** tünetmentes, esetleg discomfort érzés vagy fájdalom
- Vitalitásteszt:** a pulpa necrosishoz vagy a pulpitishez hasonló válaszreakció
- Rtg:** diffúz, koncentrikus sugáratnemerestő réteg
- Szövettan:** szabálytalan csontszerkezet
- Kezelés:** gyökérkezelés (2 ülésben)

Condensalo ostitis



3. Condensalo ostitis

Kóroktan: a gyulladás a gyökérhártyarésben tovaterjedve megbetegíti a csontot (pulpa necrosis, pulpitis)

Tünet: tünetmentes, esetleg discomfort érzés vagy fájdalom

Vitalitásteszt: a pulpa necrosishoz vagy a pulpitishez hasonló válaszreakció

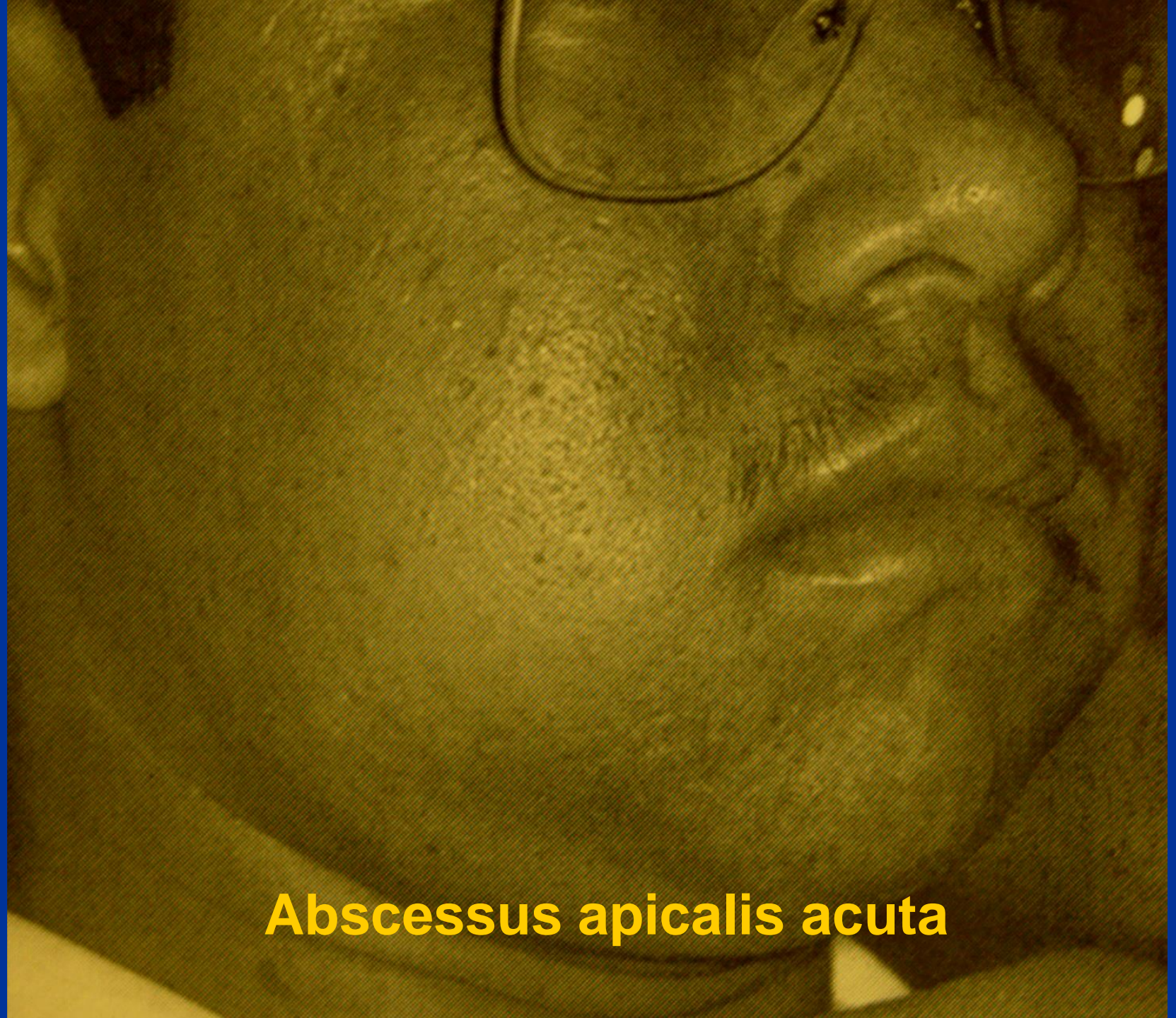
Rtg: diffúz, koncentrikus sugáráttnemeresztő réteg

Szövettan: szabálytalan csontszerkezet

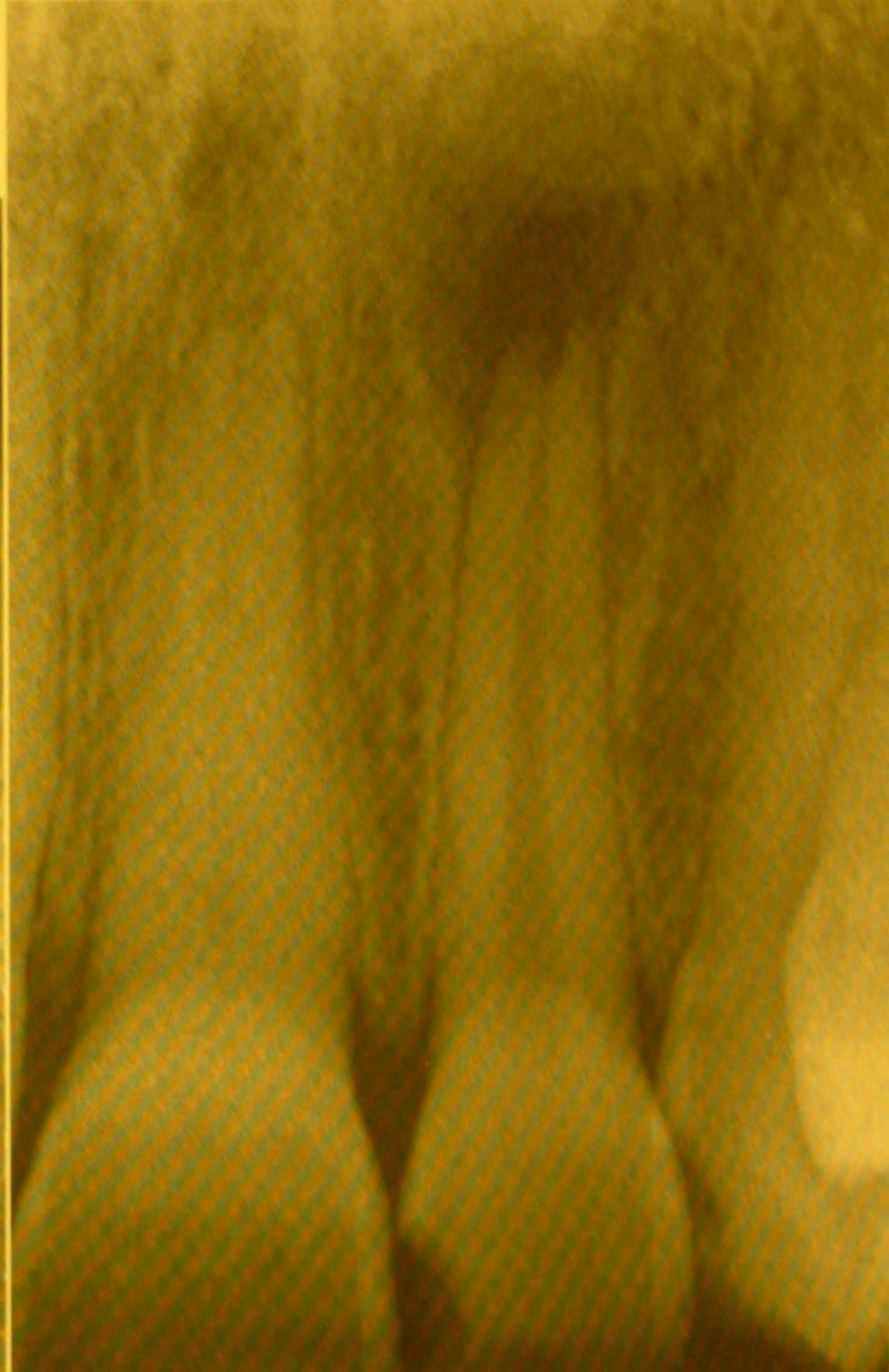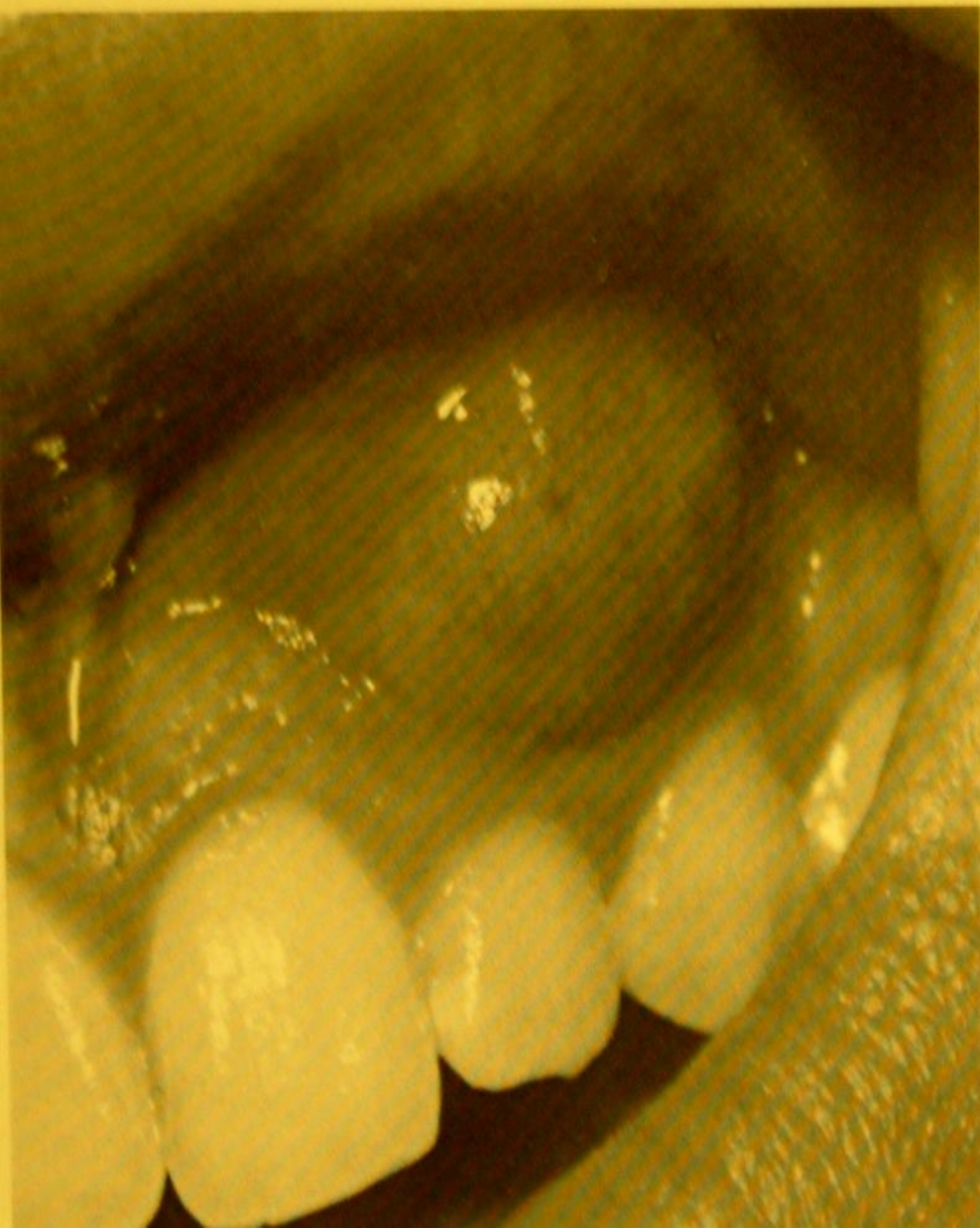Kezelés: gyökérkezelés (2 ülésben)

4. Abscessus apicalis acuta

Kóroktan:	pulpa necrosis
Tünet:	fájdalom, duzzanat, szisztémás manifesztáció (láz, rossz közérzet, leukocytosis), kopogtatásra fájdalom
Vitalitásteszt:	hő, elektromos ingerekre nincs válaszreakció
Rtg:	megvastagodott gyökérhártya rész, kiterjedt periapicalis elváltozás
Szövettan:	necrosis, PMN leukocyta, a tályog körül granulomatosus szövet
Kezelés:	drenálás, gyökérkezelés (2 ülésben, lezárni!!!)



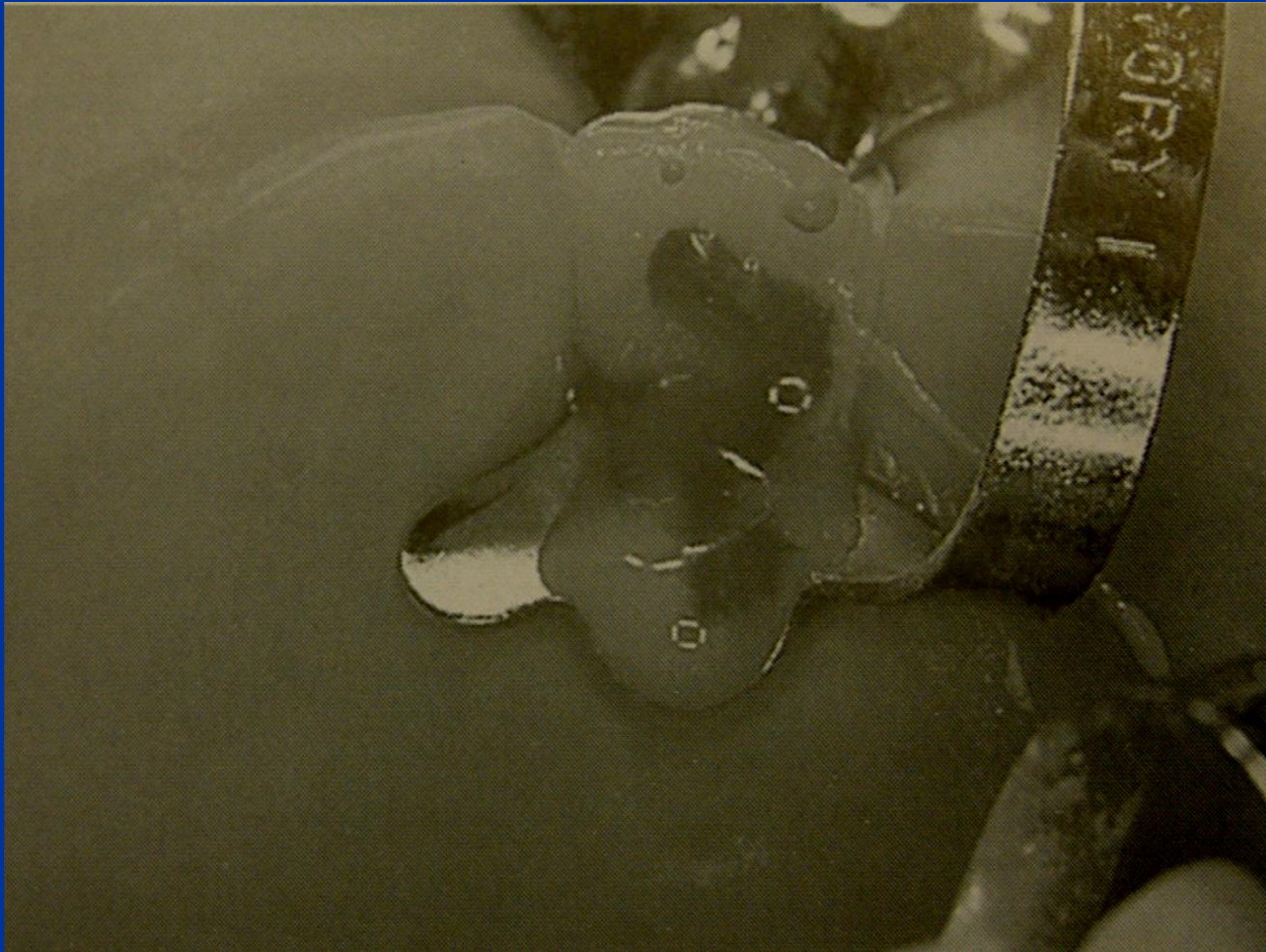
Abscessus apicalis acuta



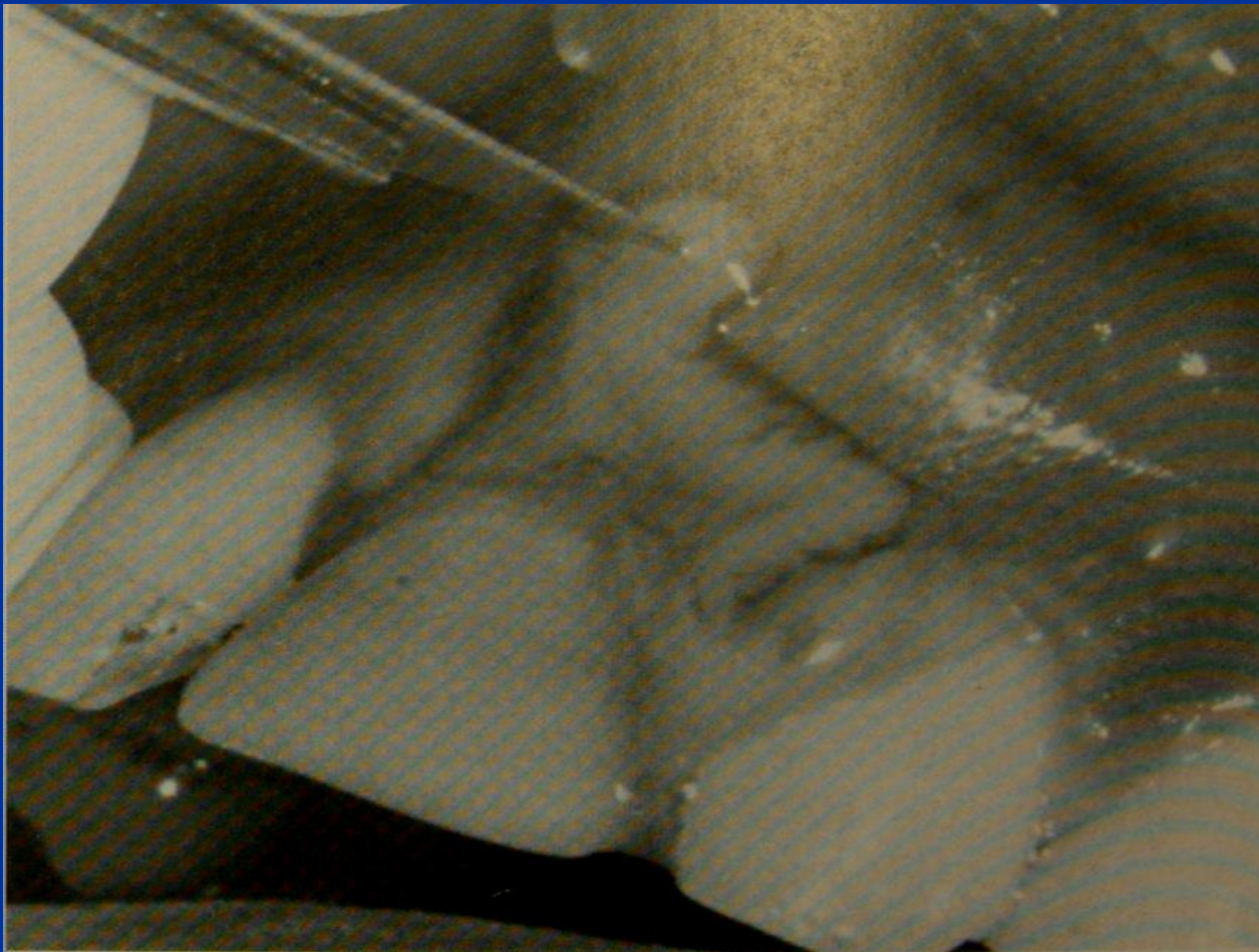
4. Abscessus apicalis acuta

Kóroktan:	pulpa necrosis
Tünet:	fájdalom, duzzanat, szisztémás manifesztáció (láz, rossz közérzet, leukocytosis), kopogtatásra fájdalom
Vitalitásteszt:	hő, elektromos ingerekre nincs válaszreakció
Rtg:	megvastagodott gyökérhártya rész, kiterjedt periapicalis elváltozás
Szövettan:	necrosis, PMN leukocyta, a tályog körül granulomatosus szövet
Kezelés:	drenálás, gyökérkezelés (2 ülésben, lezárni!!!)

Terápia

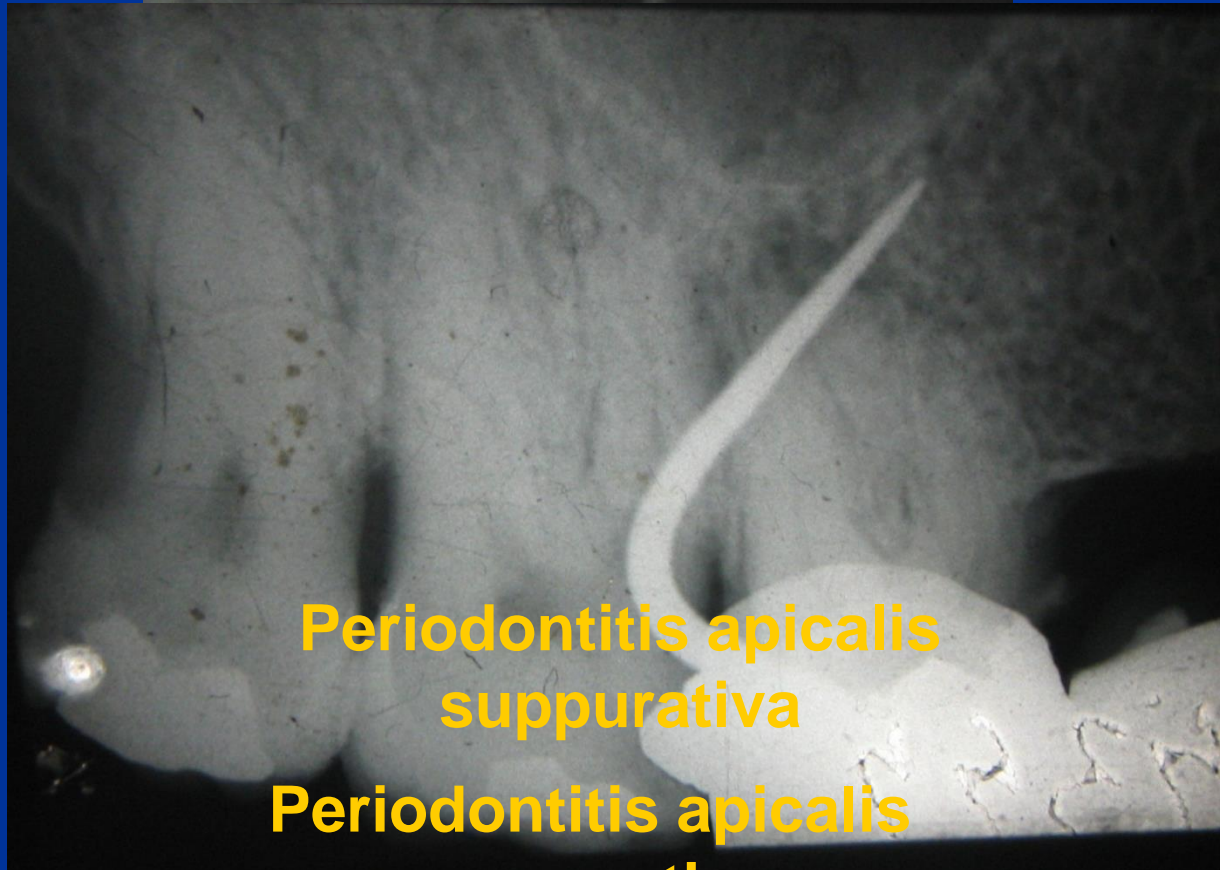
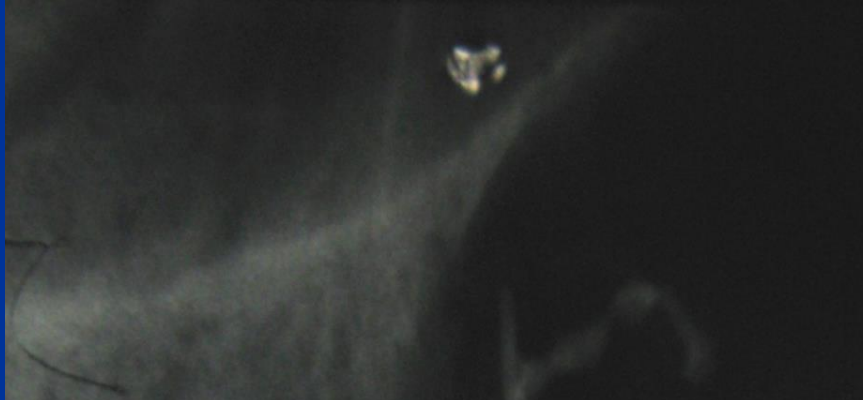
Terápia



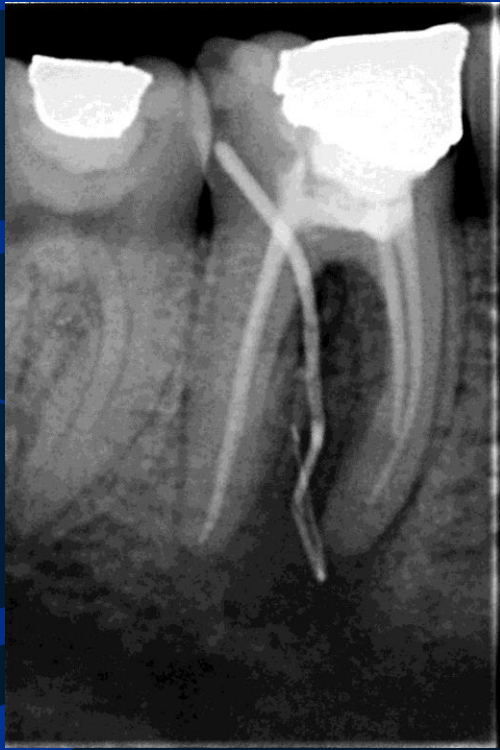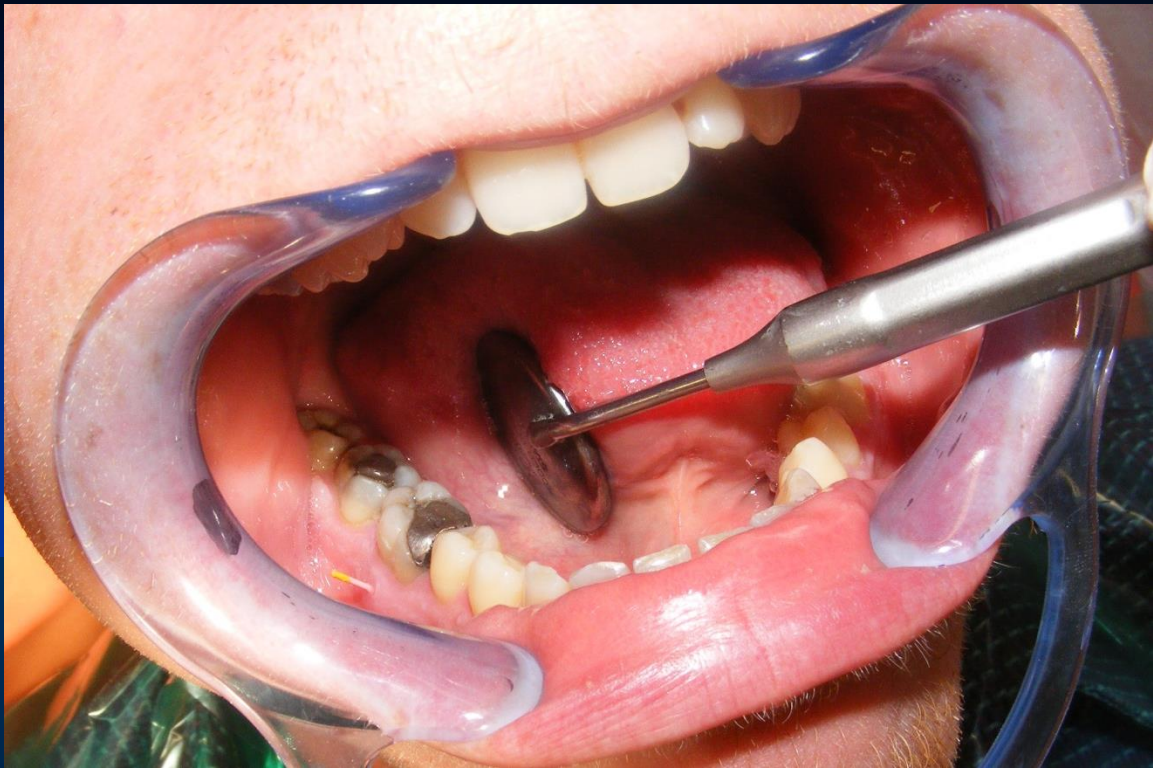5. Abscessus apicalis chronica (periodontitis apicalis suppurativa)

Kóroktan:	pulpa necrosis, periodontitis apicalis chronica
Tünet:	sipolyjárat, ennek elzáródásakor fájdalom kivezető nyílása a sipolynak!!!!
Vitalitásteszt:	hő és elektromos ingerre nincs válaszreakció
Rtg:	periodontitis apicalis chronica képéhez hasonló
Szövettan:	periodontitis apicalis chronica képéhez hasonló + sipoly járat
Kezelés:	gyökérkezelés (1 ülésben!)



**Periodontitis apicalis
suppurativa**

**Periodontitis apicalis
suppurativa**



5. Abscessus apicalis chronica (periodontitis apicalis suppurativa)

Kóroktan:	pulpa necrosis, periodontitis apicalis chronica
Tünet:	sipolyjárat, ennek elzáródásakor fájdalom kivezető nyílása a sipolynak!!!!
Vitalitásteszt:	hő és elektromos ingerre nincs válaszreakció
Rtg:	periodontitis apicalis chronica képéhez hasonló
Szövettan:	periodontitis apicalis chronica képéhez hasonló + sipoly járat
Kezelés:	gyökérkezelés (1 ülésben!)

Differenciál diagnózis

Anatómiai képletek:

canalis mandibulae, foramen mentale,
sinus maxillaris, foramen incisivum, fejlődő
tejfogak papillája stb.

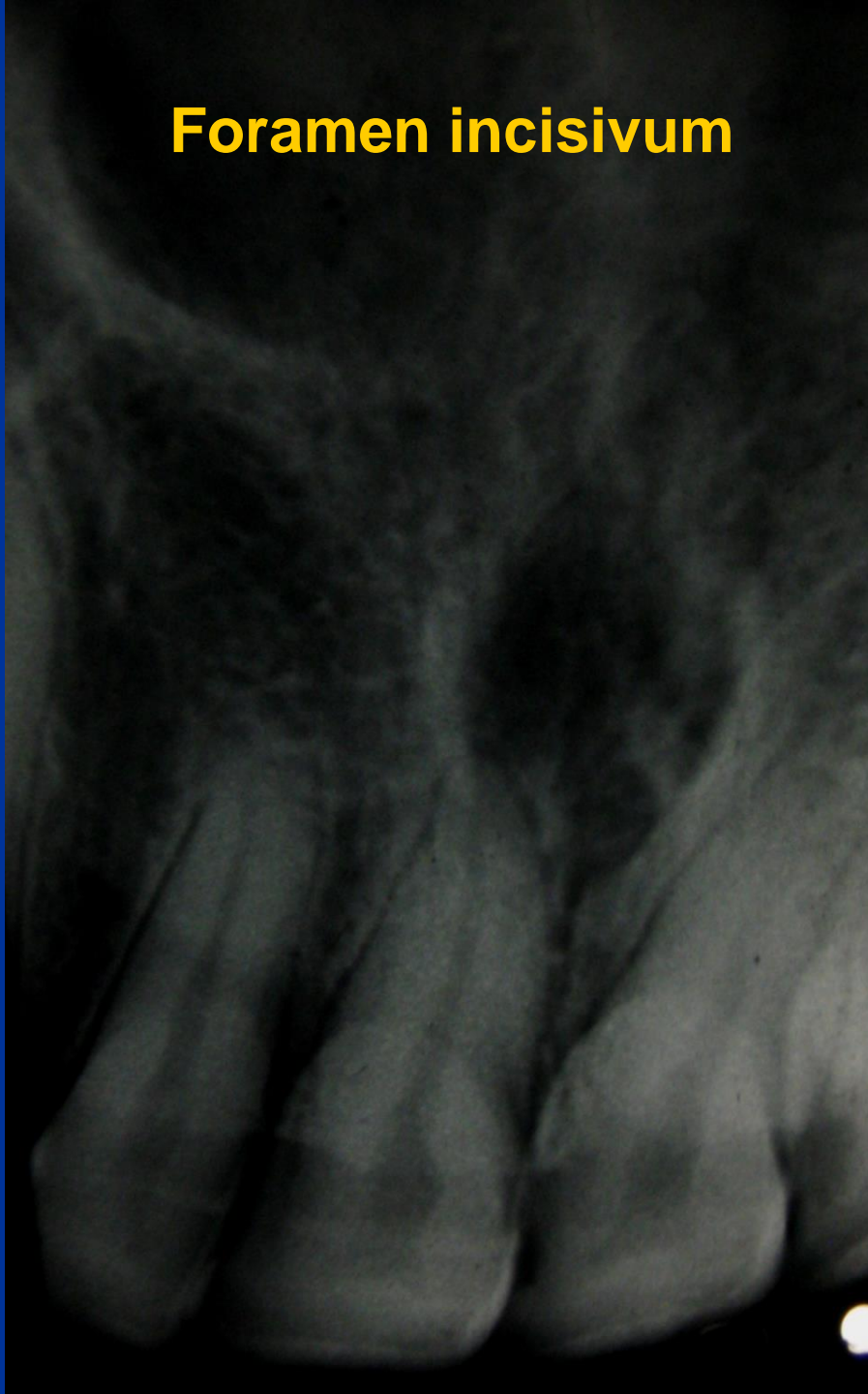
Nem a fogból kiinduló jóindulatú elváltozások:

cementoma, monostaticus fibroticus
dysplasia, traumás csontcysta, ameloblastoma,
centralis hemangioma stb.

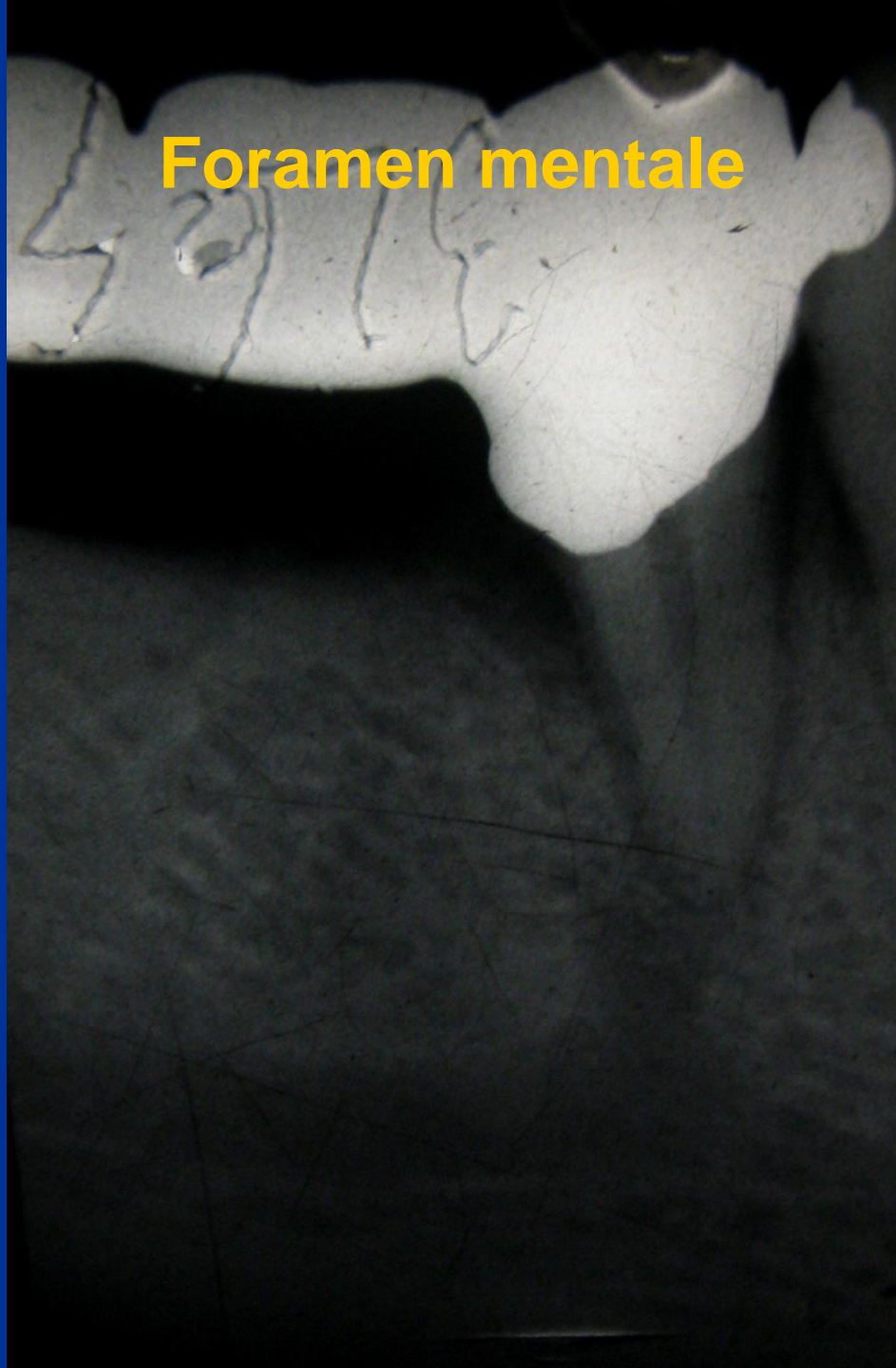Nem a fogból kiinduló rosszindulatú elváltozások:

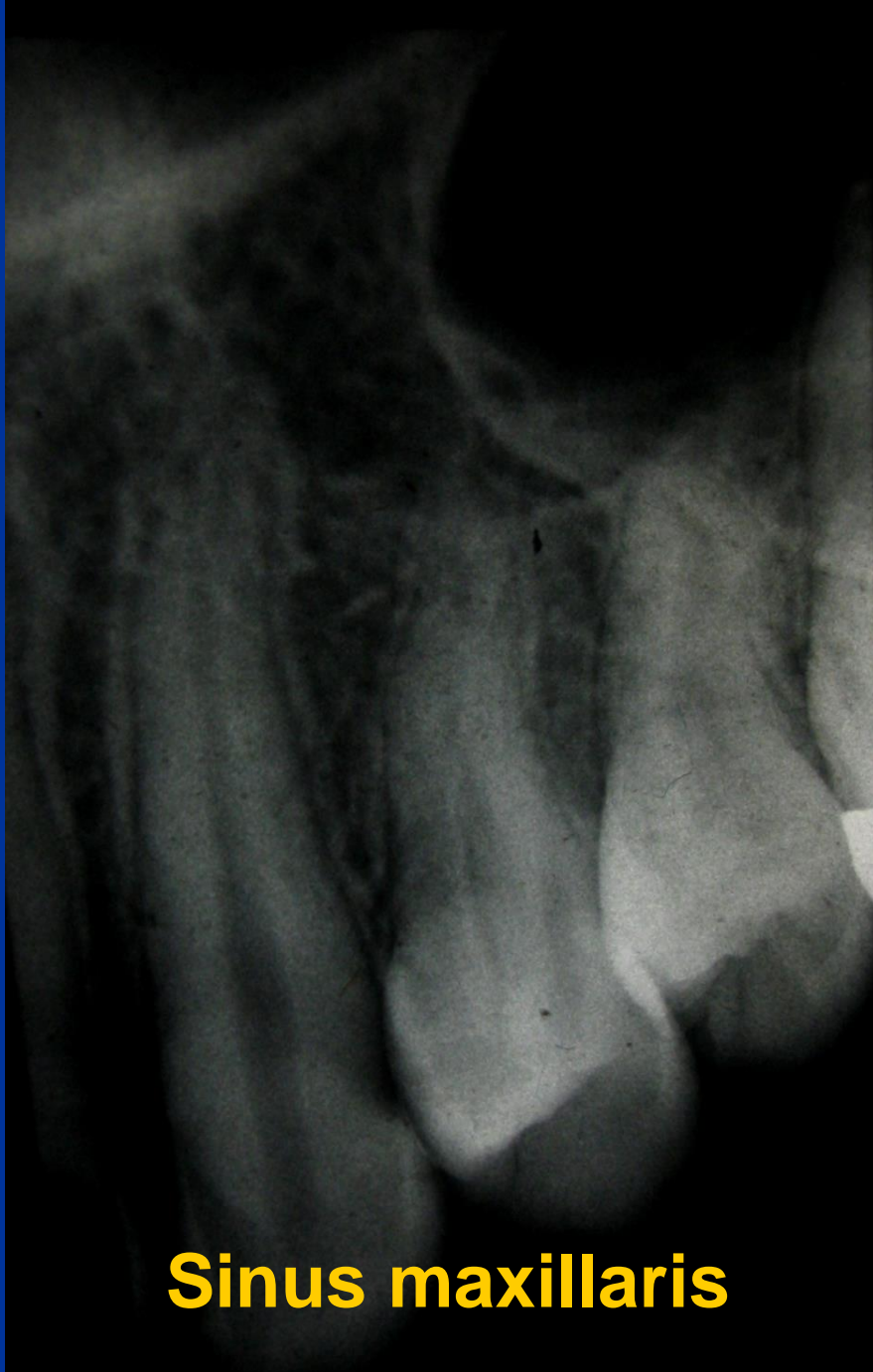chondrosarcoma, myeloma

Foramen incisivum



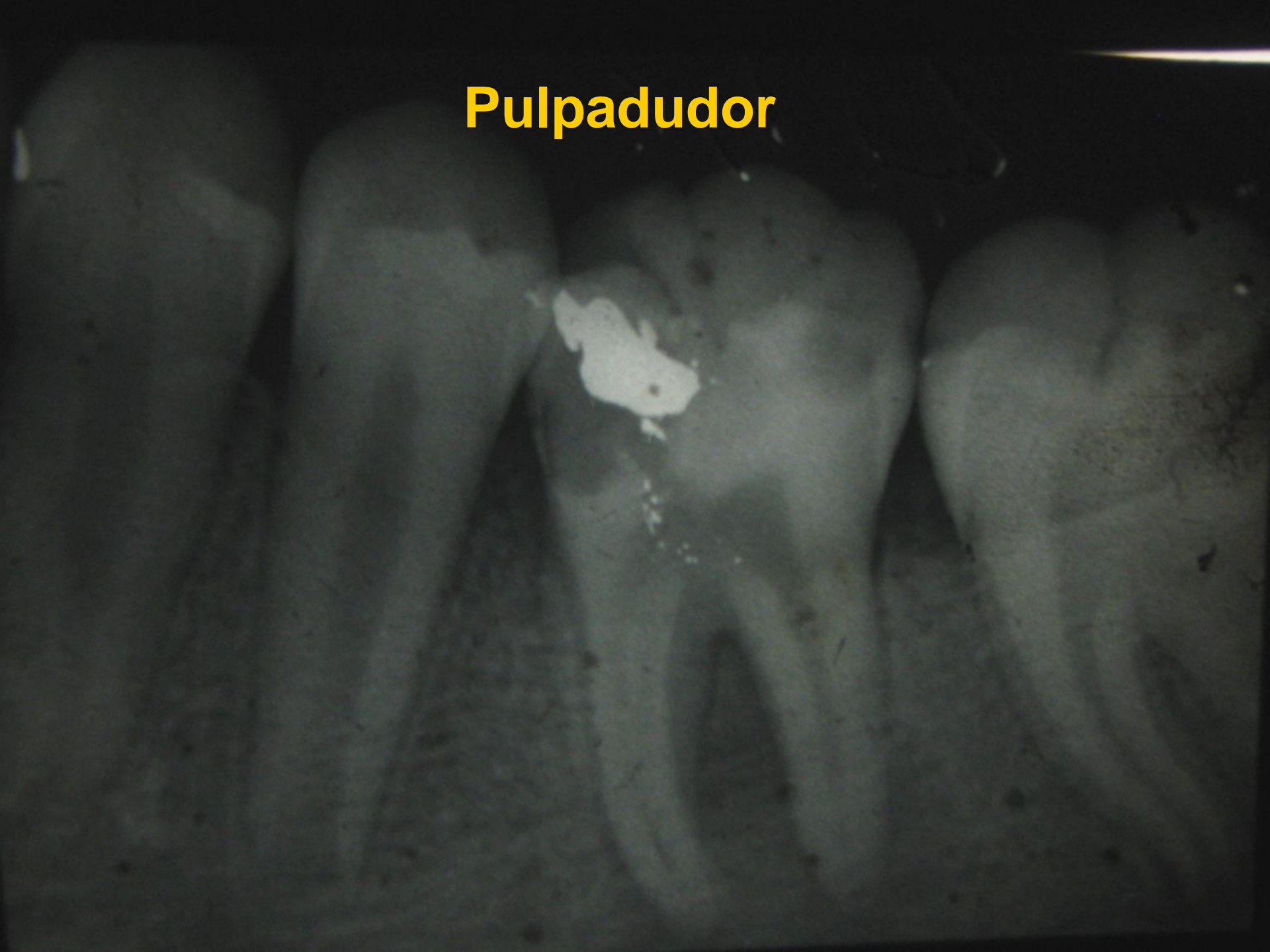
Foramen mentale

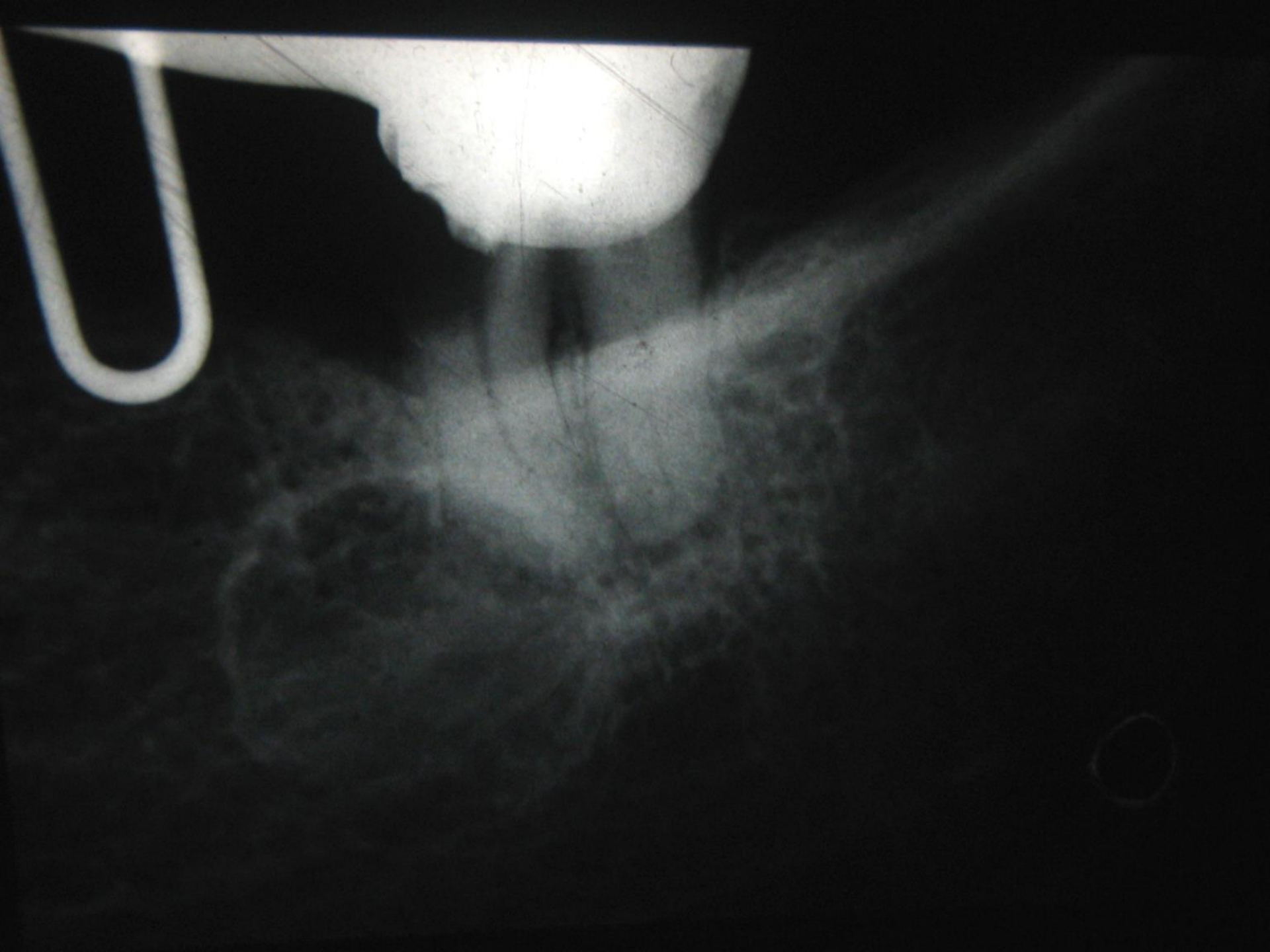




Sinus maxillaris

Pulpador





A photograph of a dolphin in a pool of clear blue water. The dolphin's head is visible above the surface, and it is looking towards the right. A white speech bubble with a black outline is positioned above the dolphin's head, containing the Hungarian text "Köszönöm a figyelmet!". The water shows ripples and reflections, and a blue ledge is visible in the bottom right corner.

Köszönöm a figyelmet!