



Semmelweis Egyetem Fogorvostudományi Kar
Fogászati és Szájsebészeti Oktató Intézet

igazgató: Dr. Kivovics Péter c. egyetemi tanár

<http://semmelweis-egyetem.hu/fszoi/>

<https://www.facebook.com/fszoi>



ÍNYRECESSZIÓ FEDÉSE TUNNEL TECHNIKÁVAL

Rezidens: Dr. Derdák Dóra, parodontológus szakorvosjelölt

Tutor: Dr. Büchler János, osztályvezető főorvos

Konzulens: Dr. Nagy Gábor, egyetemi tanár

Dr. Kránitz Ivett, parodontológus szakorvos

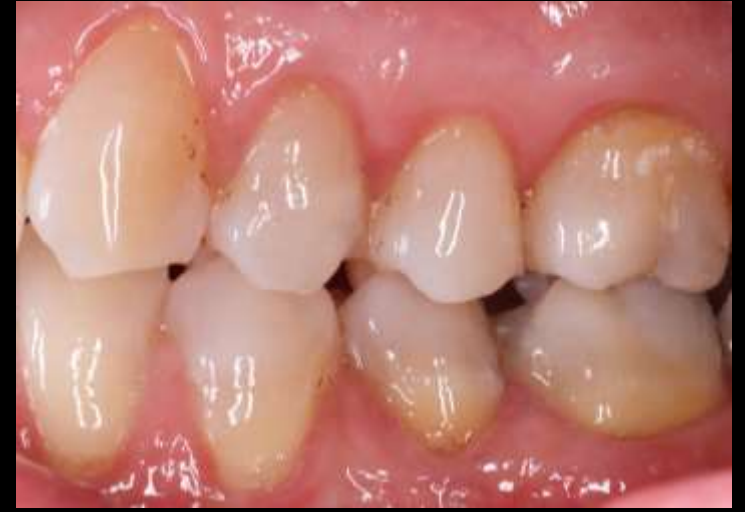
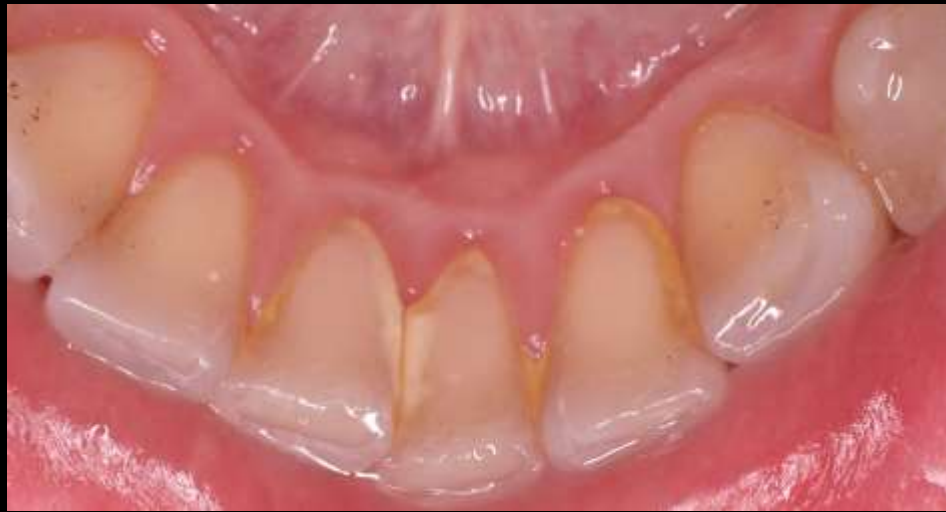
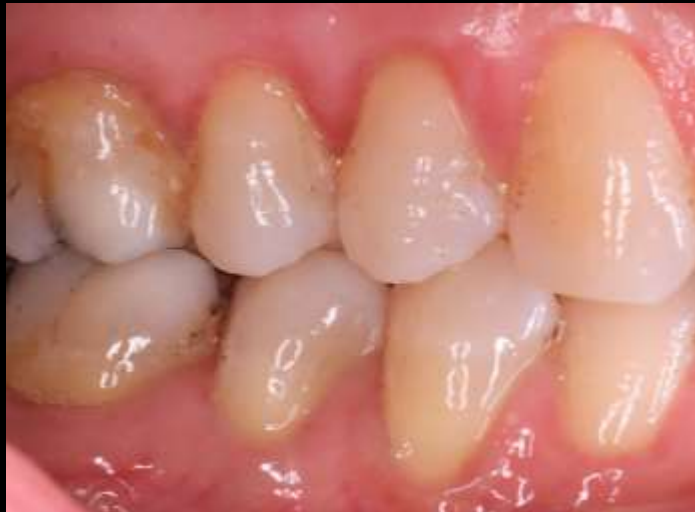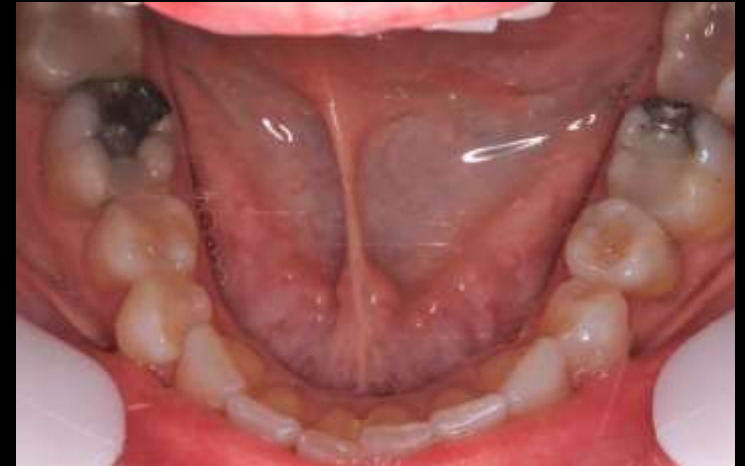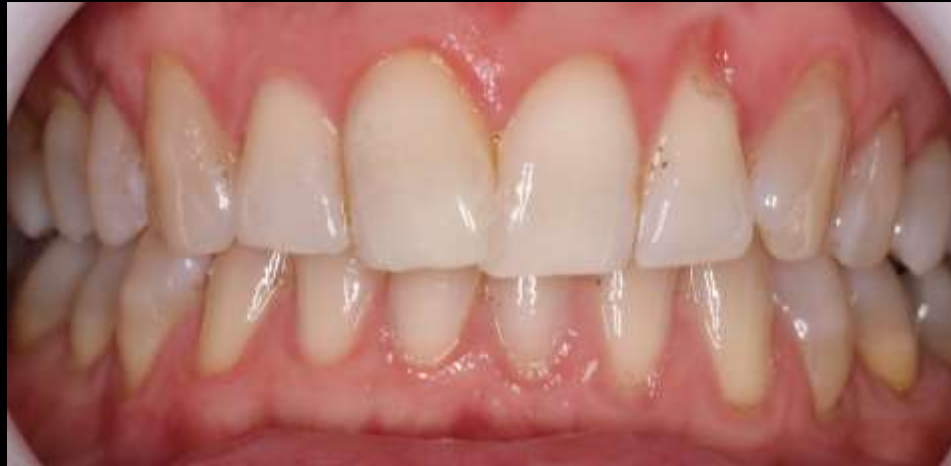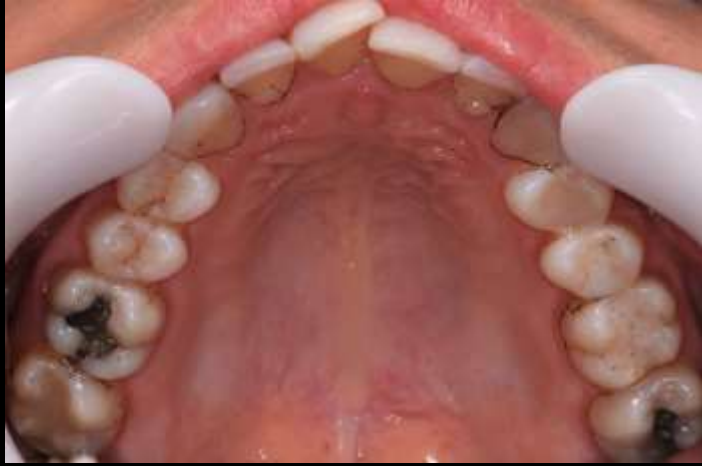ÁLTALÁNOS ANAMNÉZIS KLINIKAI VIZSGÁLAT

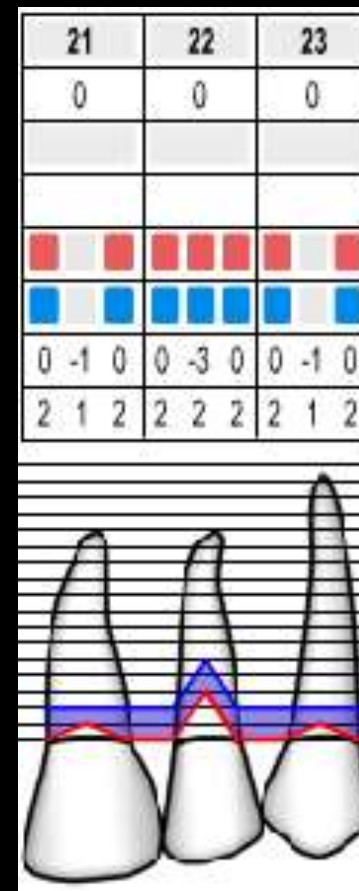
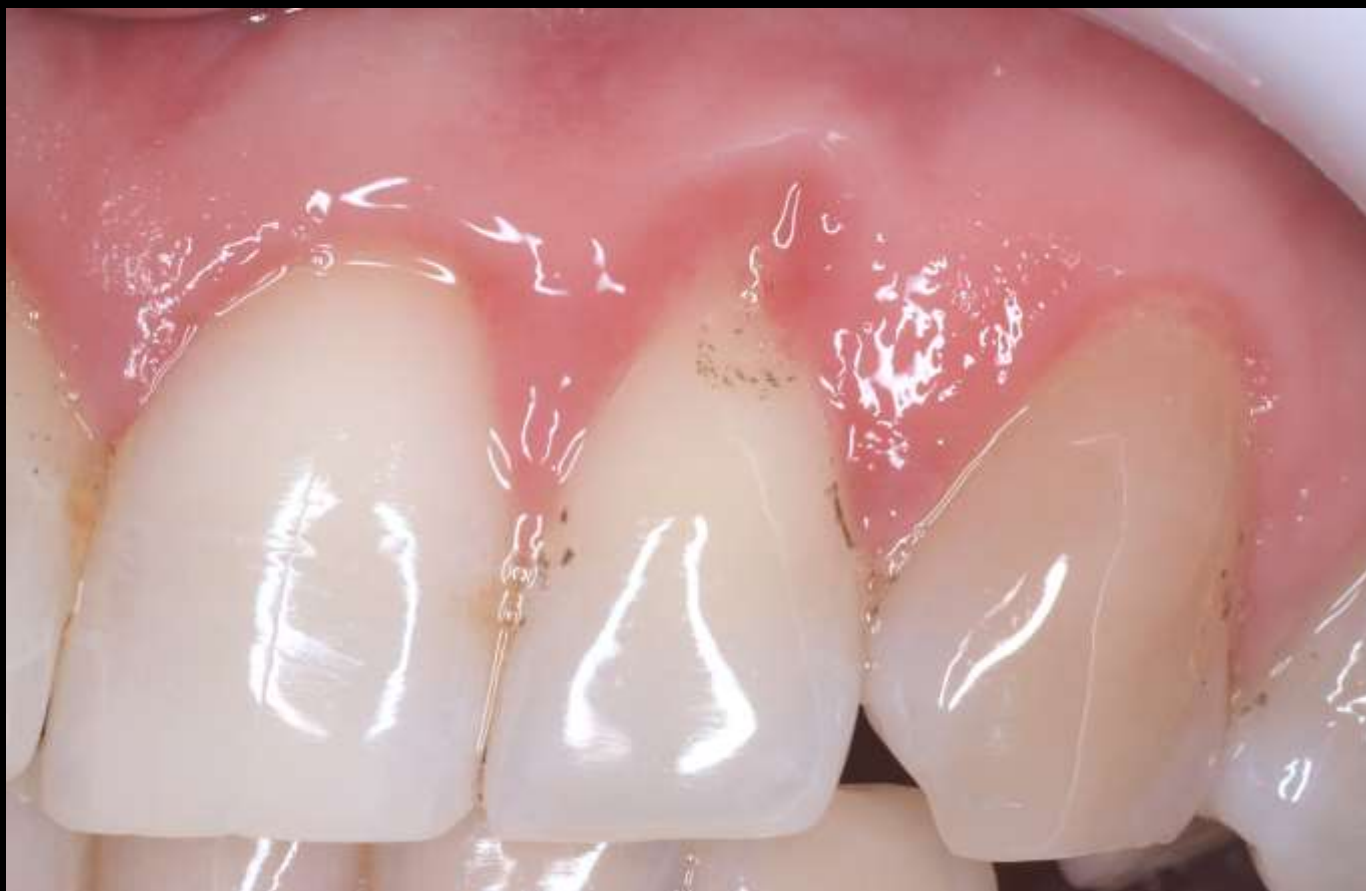- 42 éves nő beteg
- Általános anamnézisében kezelést befolyásoló tényező nem szerepel
- Gyógyszerallergia, allergia nem ismert
- Sztomatoonkológiai szűrése negatív
- TMI vizsgálat negatív
- Szájhygiéné megfelelő
- Káros szokása nincs



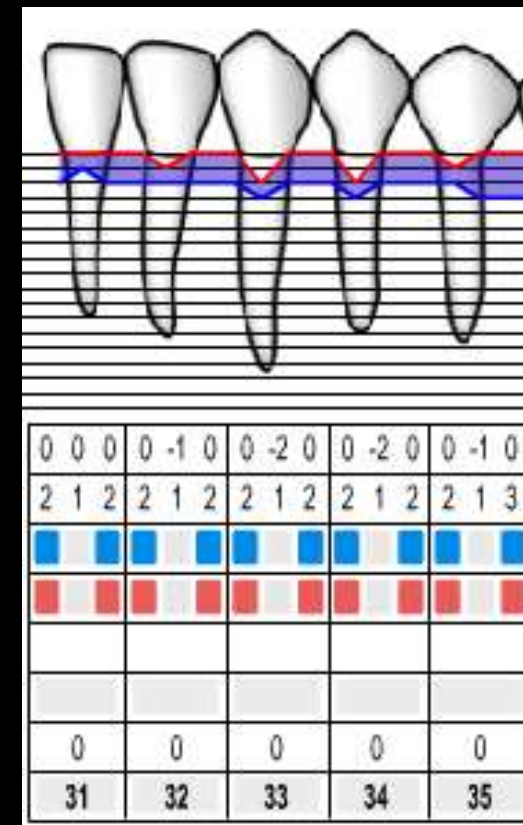
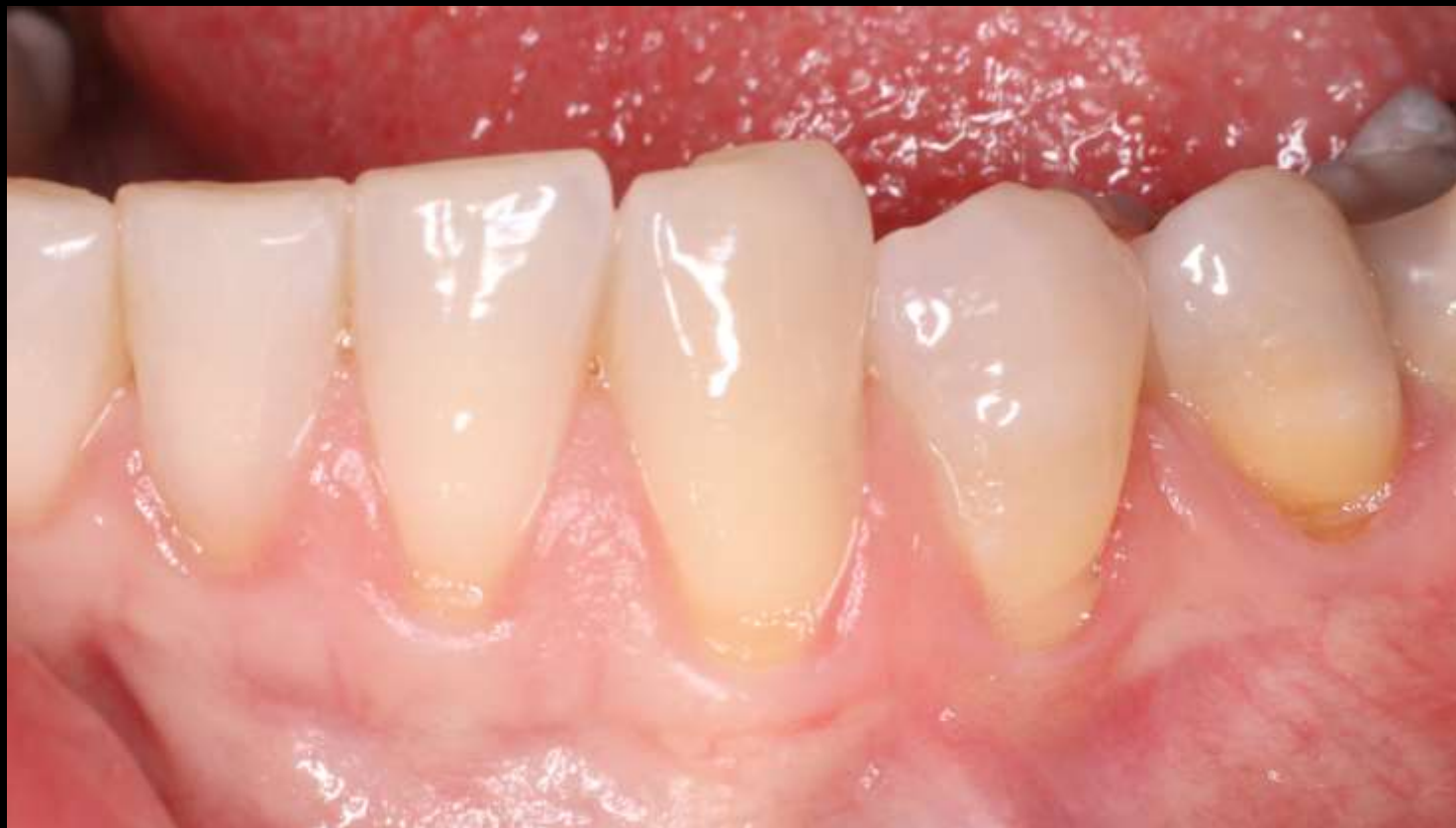KIINDULÁSI FOTÓK



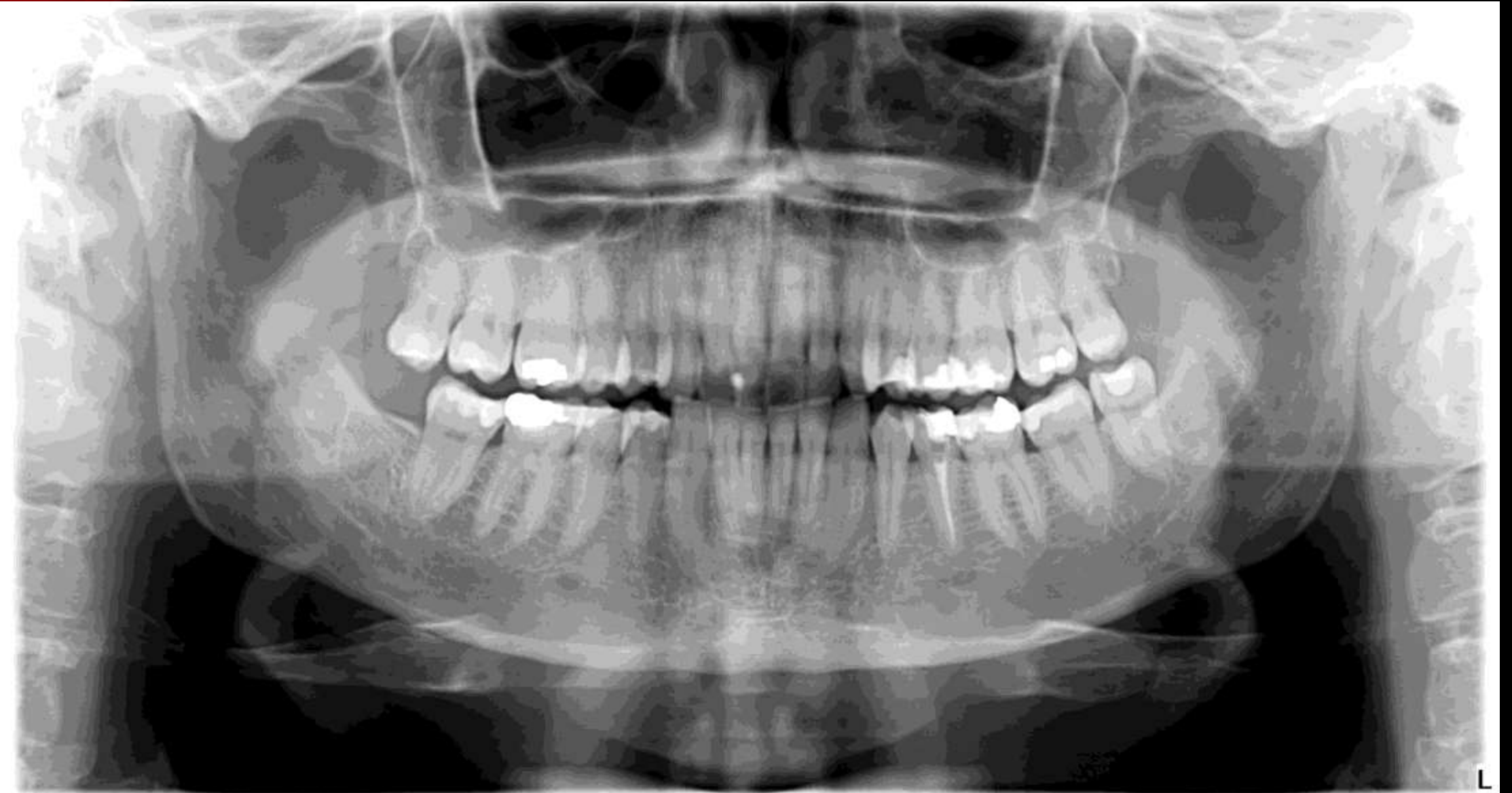KIINDULÁSI ÁLLAPOT



KIINDULÁSI ÁLLAPOT



KIINDULÁSI ORTHOPANTOMOGRAM FELVÉTEL



DIAGNÓZIS, PROGNÓZIS

- Diagnózis: Miller I -es ínycresszió/ RT-1
- Fogak prognózisa:

	18	17	16	15	14	13	12	11	21	22	23	24	25	26	27	28	
ST.	X	X	X	X	X	X	X	X	X	X	X	X	X	X	X	X	ST.
?																	?
R.																	R.
R.																	R.
?																	?
ST.	-	X	X	X	X	X	X	X	X	X	X	X	X	X	X	X	ST.
	48	47	46	45	44	43	42	41	31	32	33	34	35	36	37	38	


- BPE:

2	2	2
2	2	2

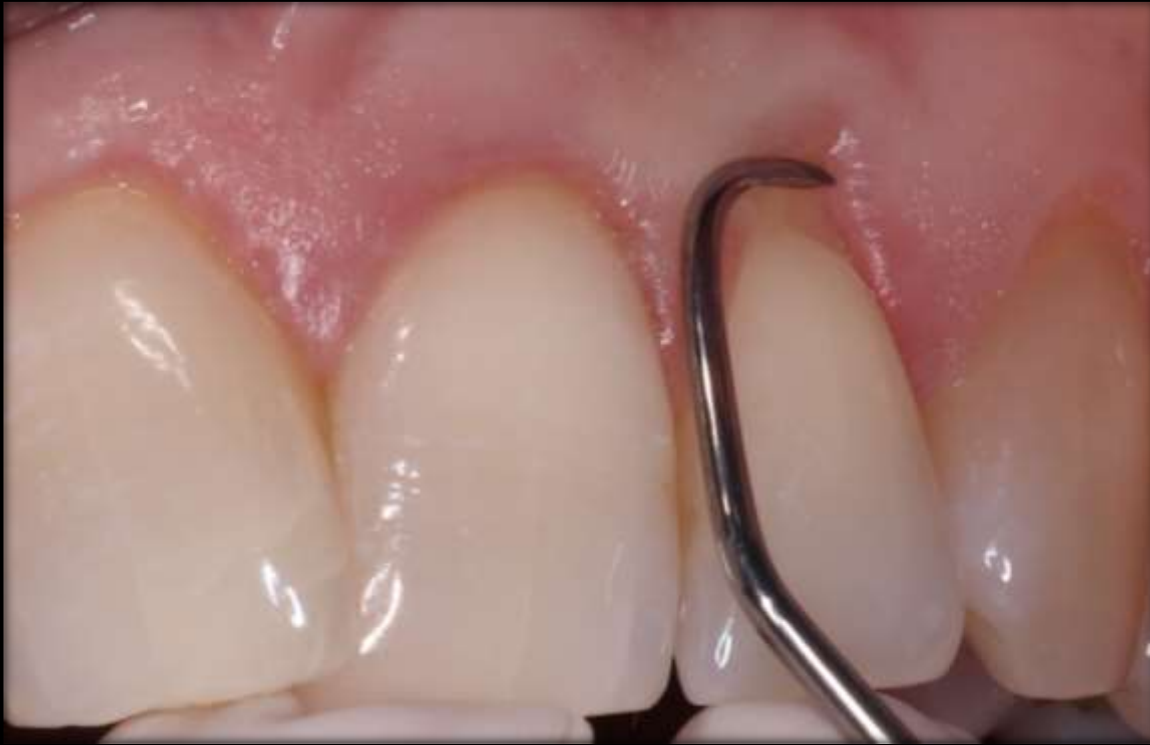ELŐZETES KEZELÉSI TERV

- I. Elálló tömészélek korrekciója
- II. Supra- és subgingivalis depurálás
- III. Szájhygiénés instruálás, motiválás
- IV. Sebészi parodontális kezelés
 - Bal felső és bal alsó quadránsban ínyrecesszió fedése tunnel technikával
- V. Parodontális gondozás- recall

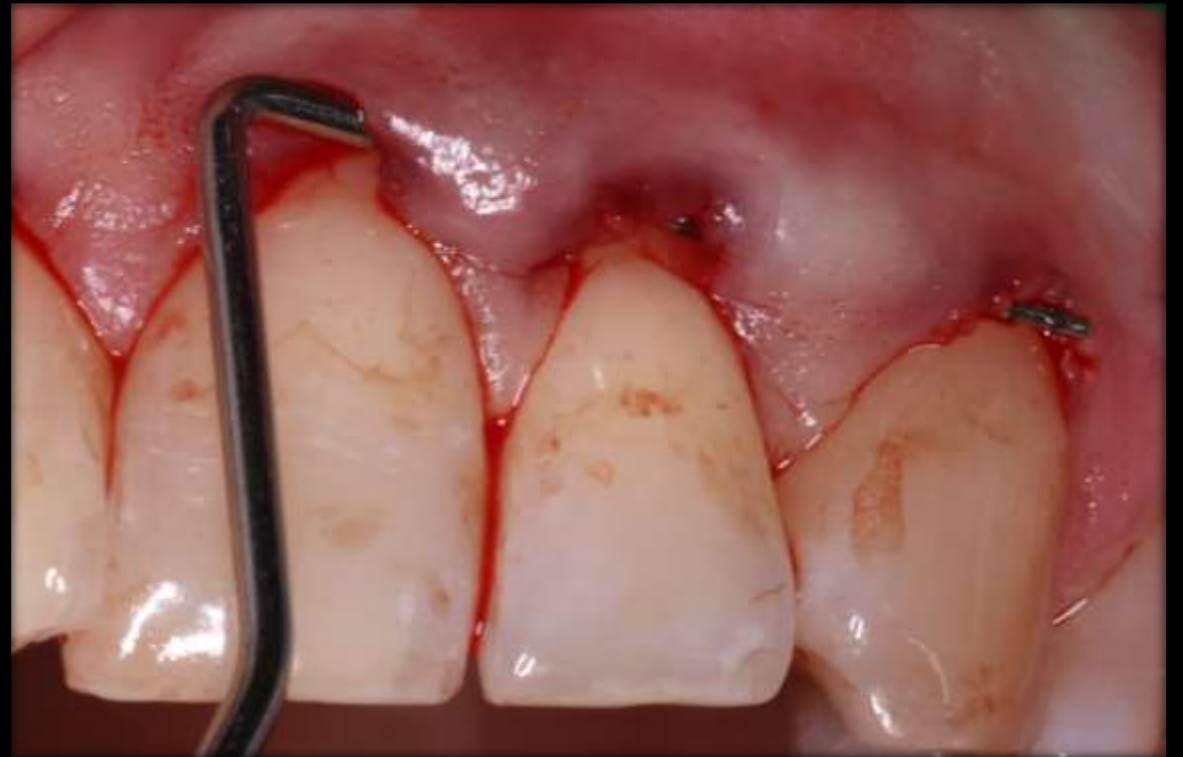Parodontológiai kezeléssel párhuzamosan elkezdődött a páciens konzerváló fogászati ellátása is.



BAL FELSŐ QUADRÁNSBAN LÉVŐ ÍNYRECESSZIÓ FEDÉSE TUNNEL TECHNIKÁVAL

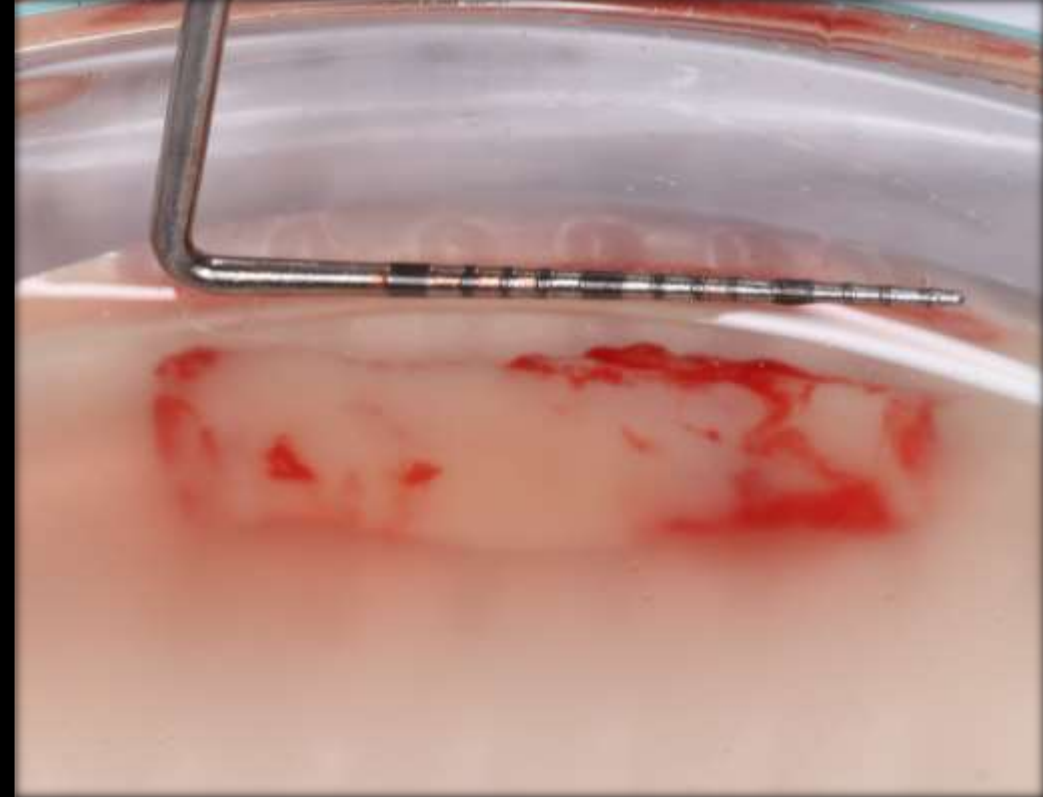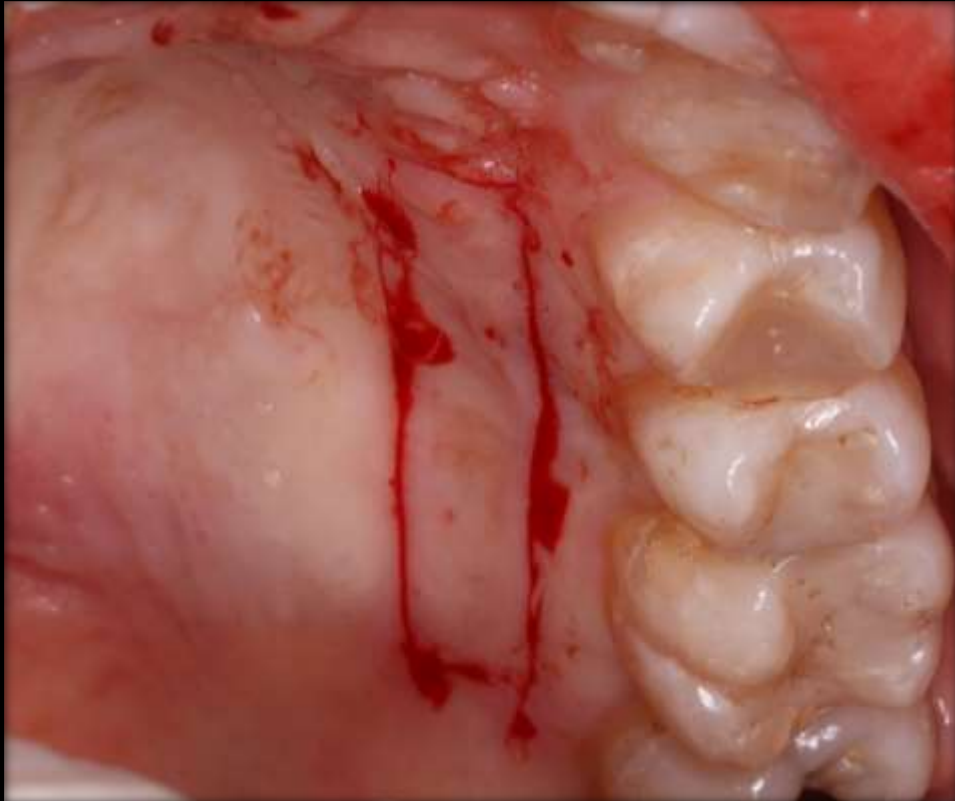


- Gyökérsimítás



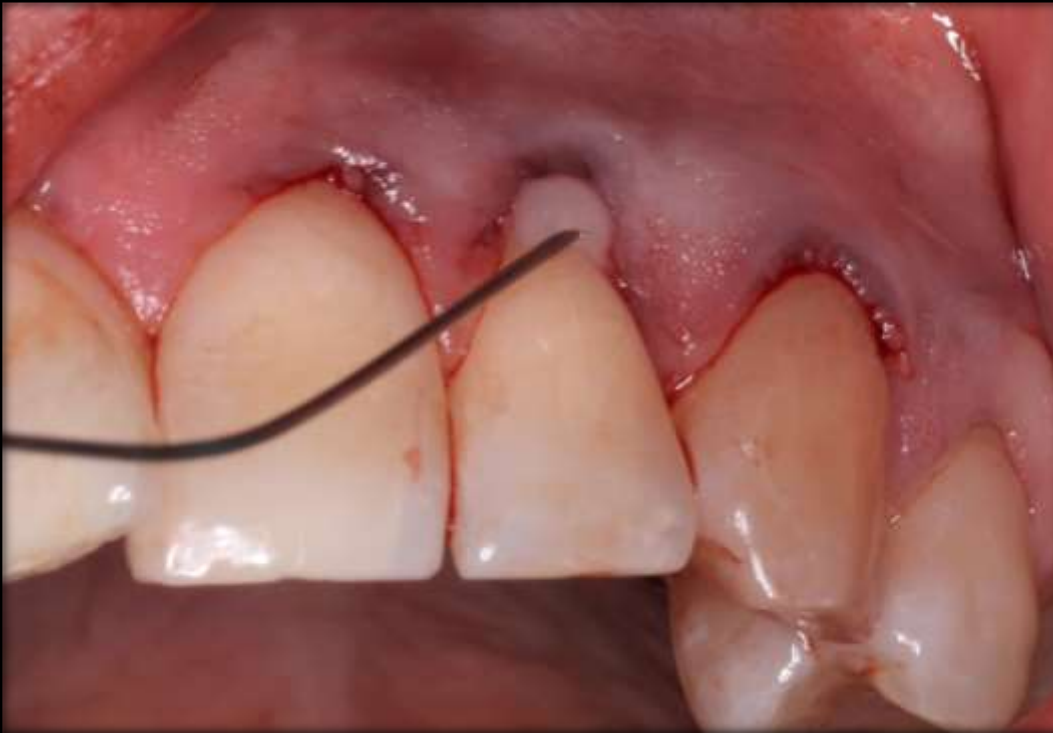- Recipiens terület - tunnel preparálása után

DONOR TERÜLET, AUTOLOG GRAFT

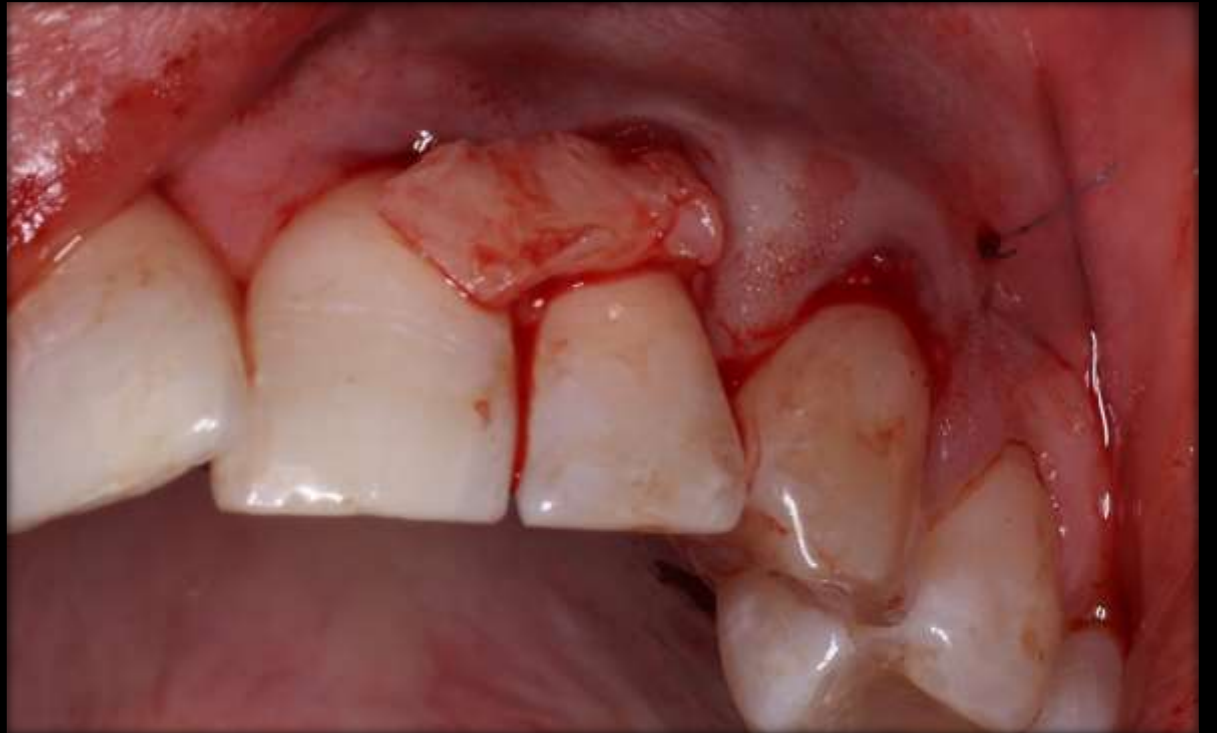

- Félvastag palatinális mucosalebény preparálása

FOG ELŐKÉSZÍTÉSE, GRAFT BEHÚZÁSA

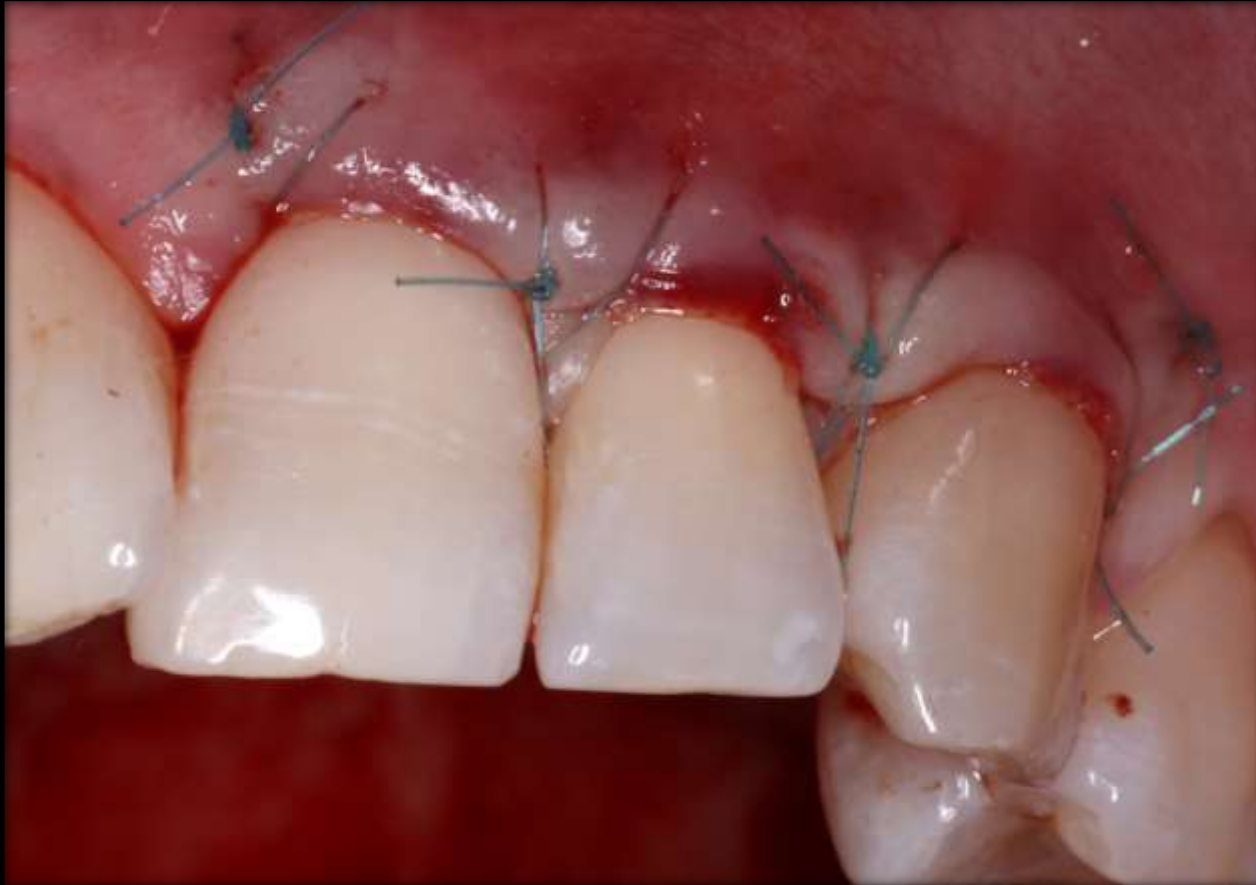

Fog előkészítése Straumann ®PrefGel segítségével

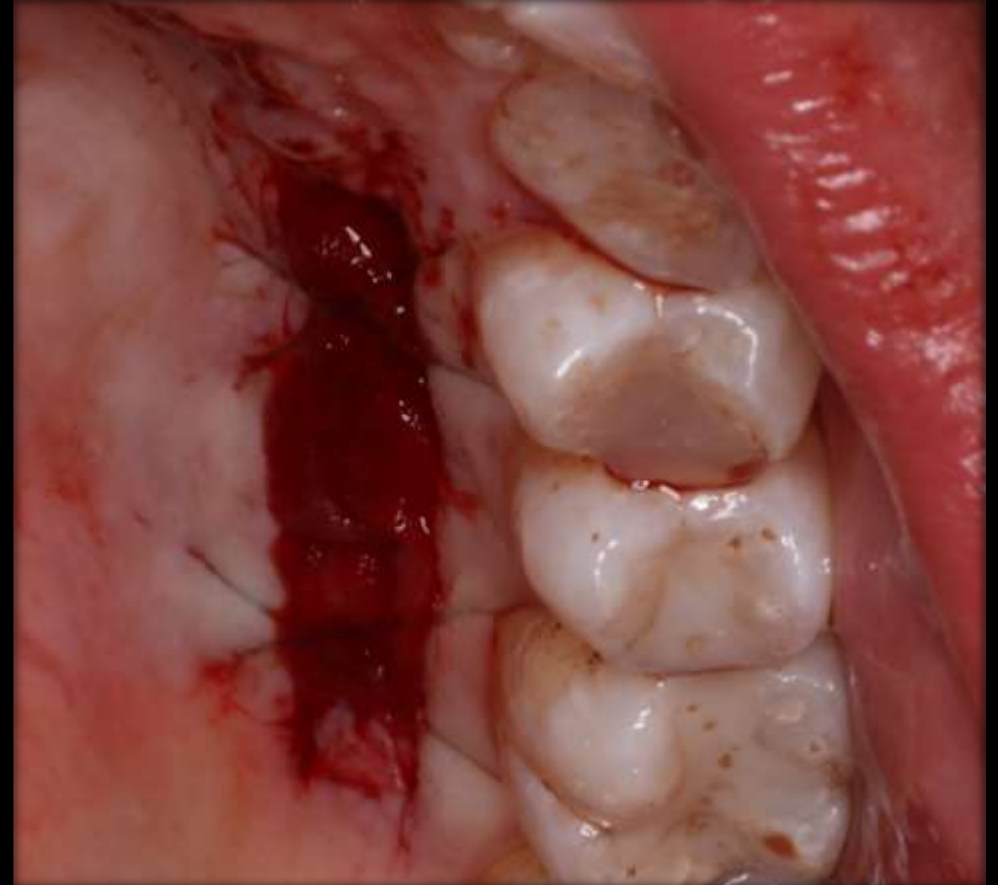


Deepithelializált graft behúzása és adaptálása

SUTURA

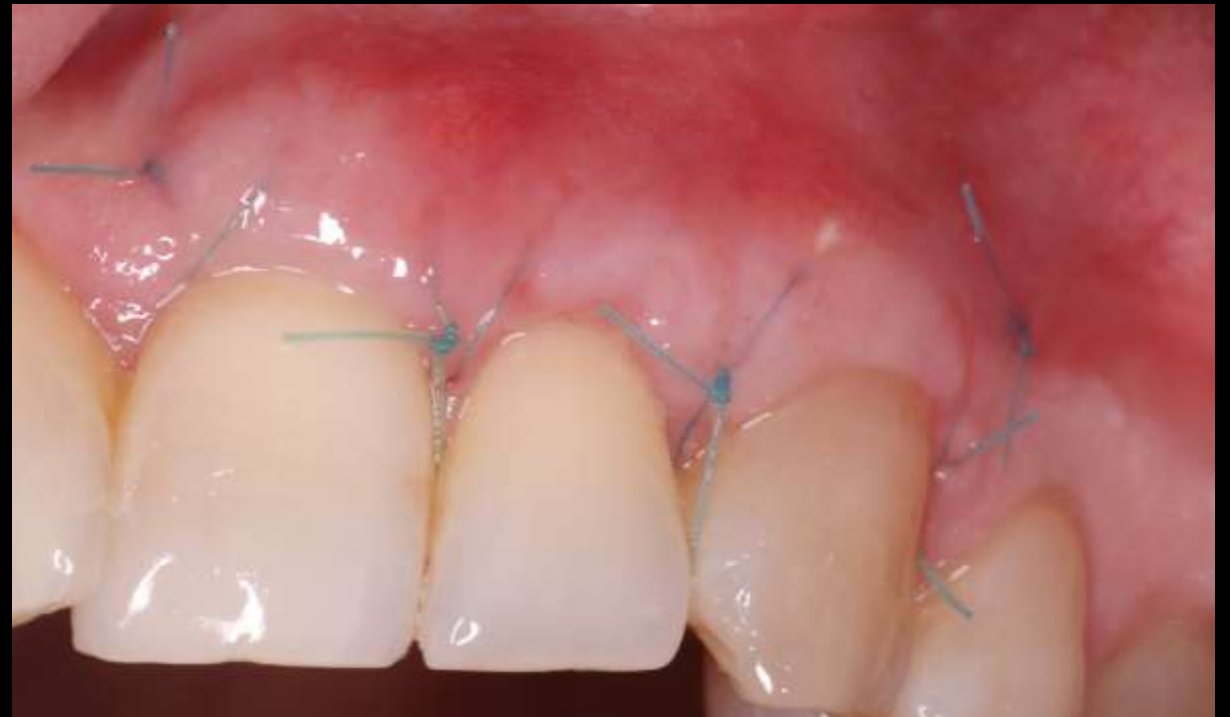
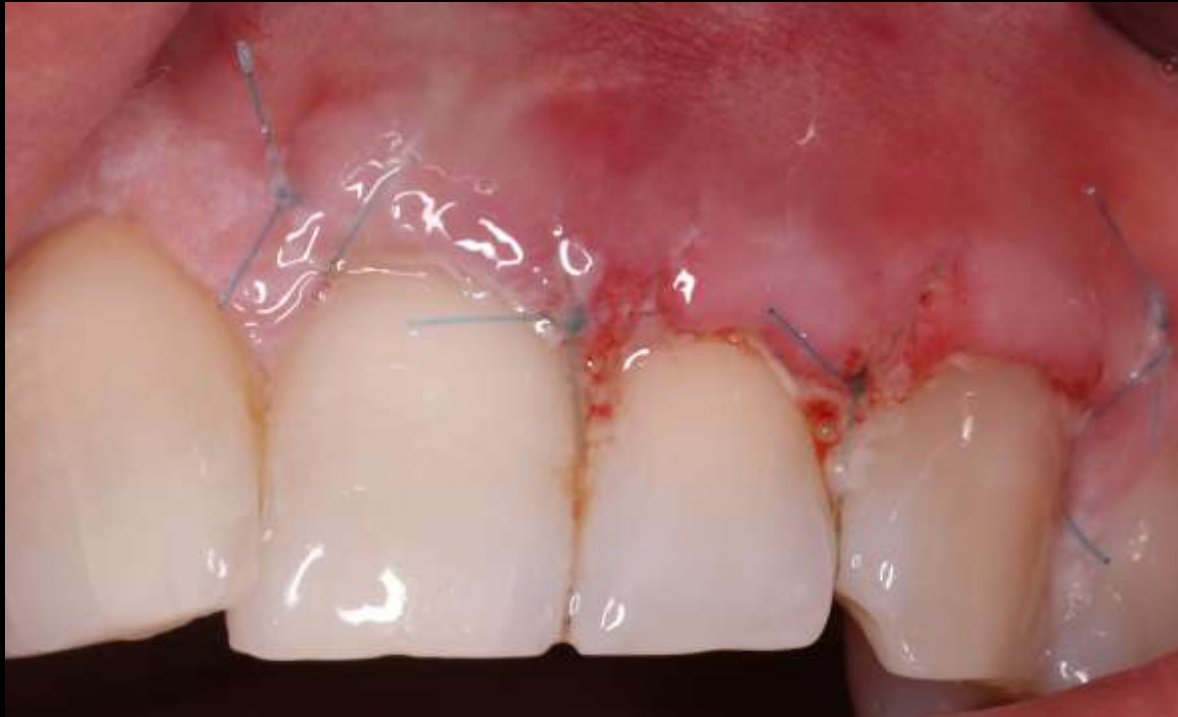
- 5-0 monofil varróanyag
- Sling öltések

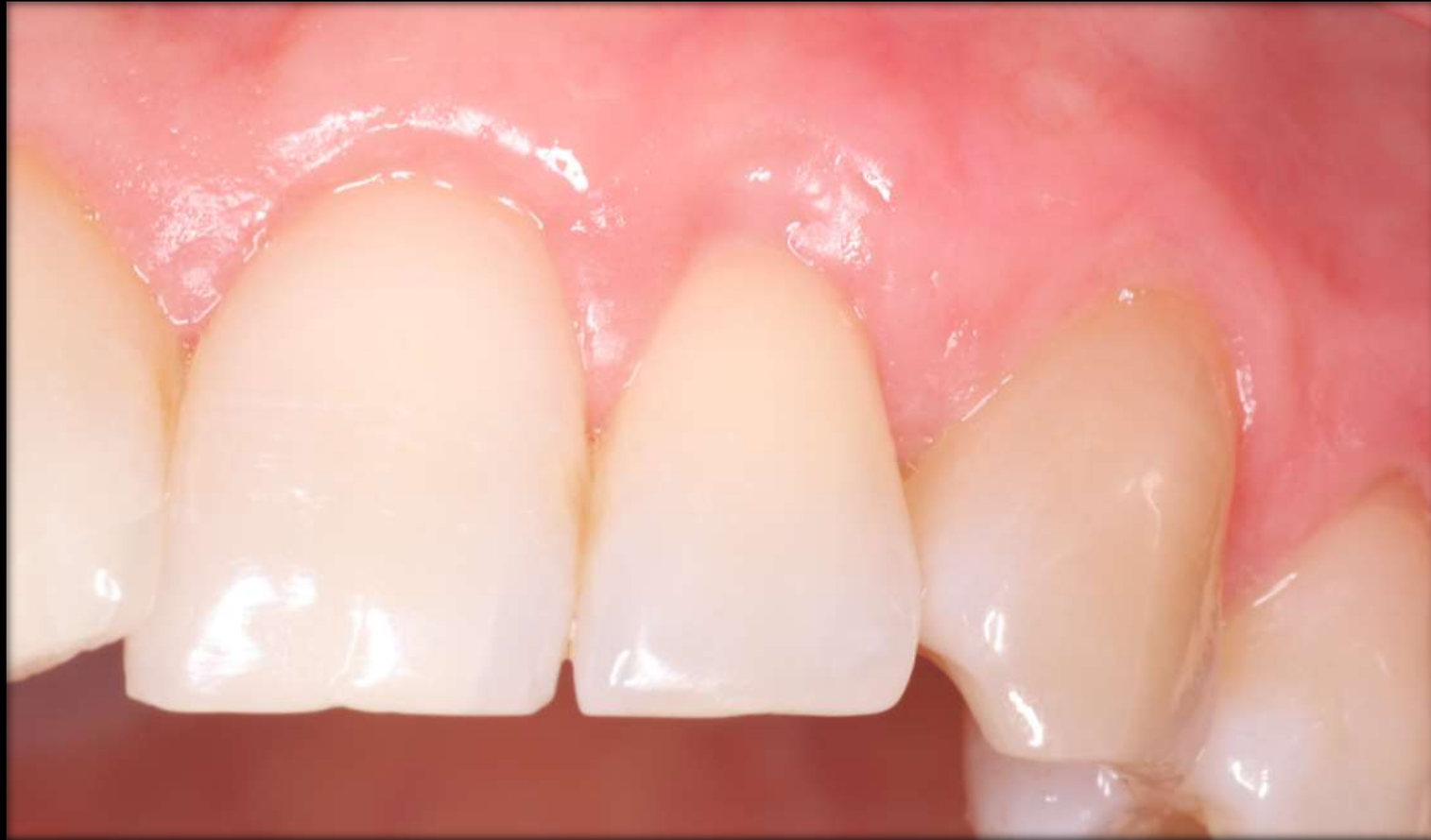

- Borghetti-féle öltés
- Lyostypt alkalmazása

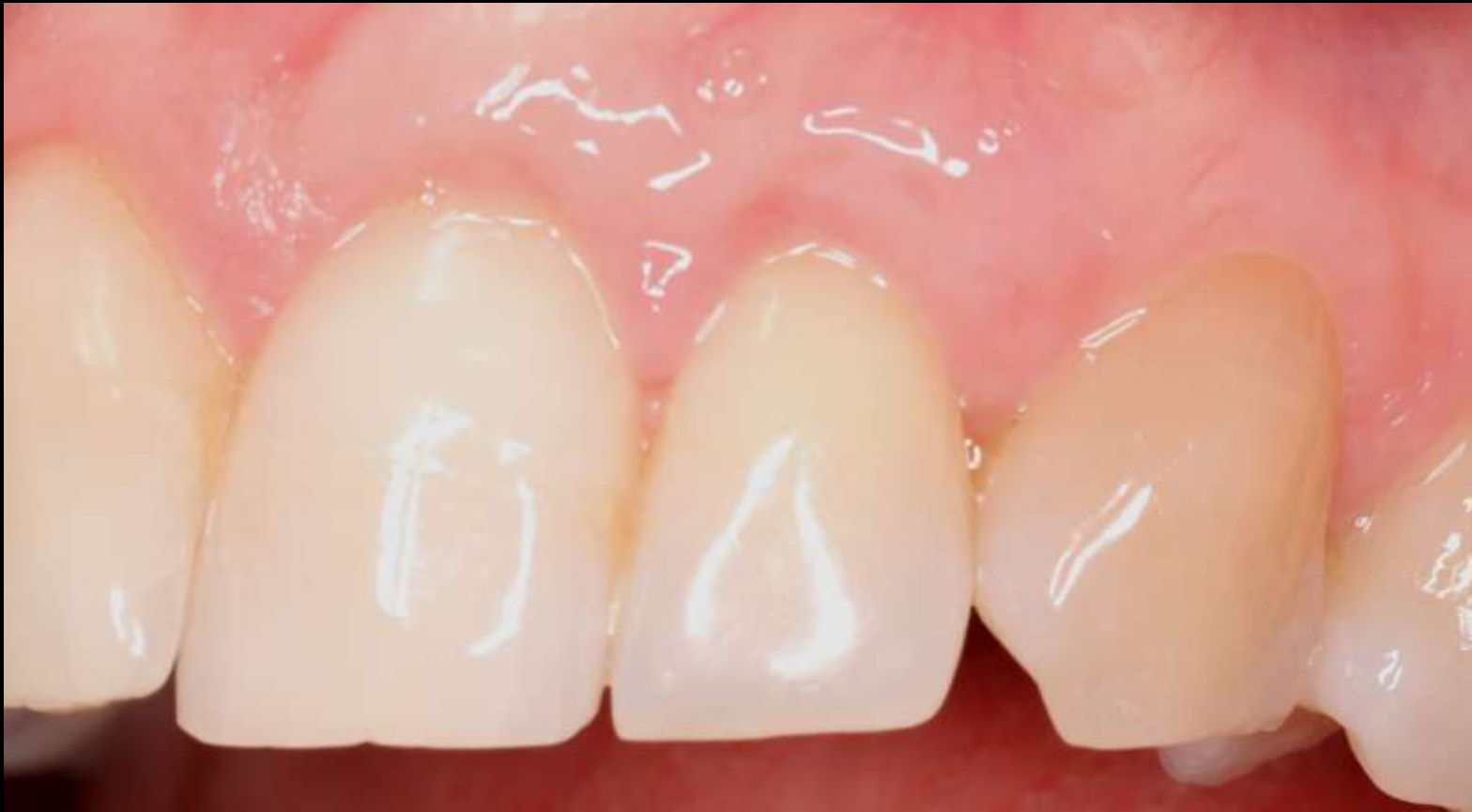SEBKONTROLL, VARRATSZEDÉS



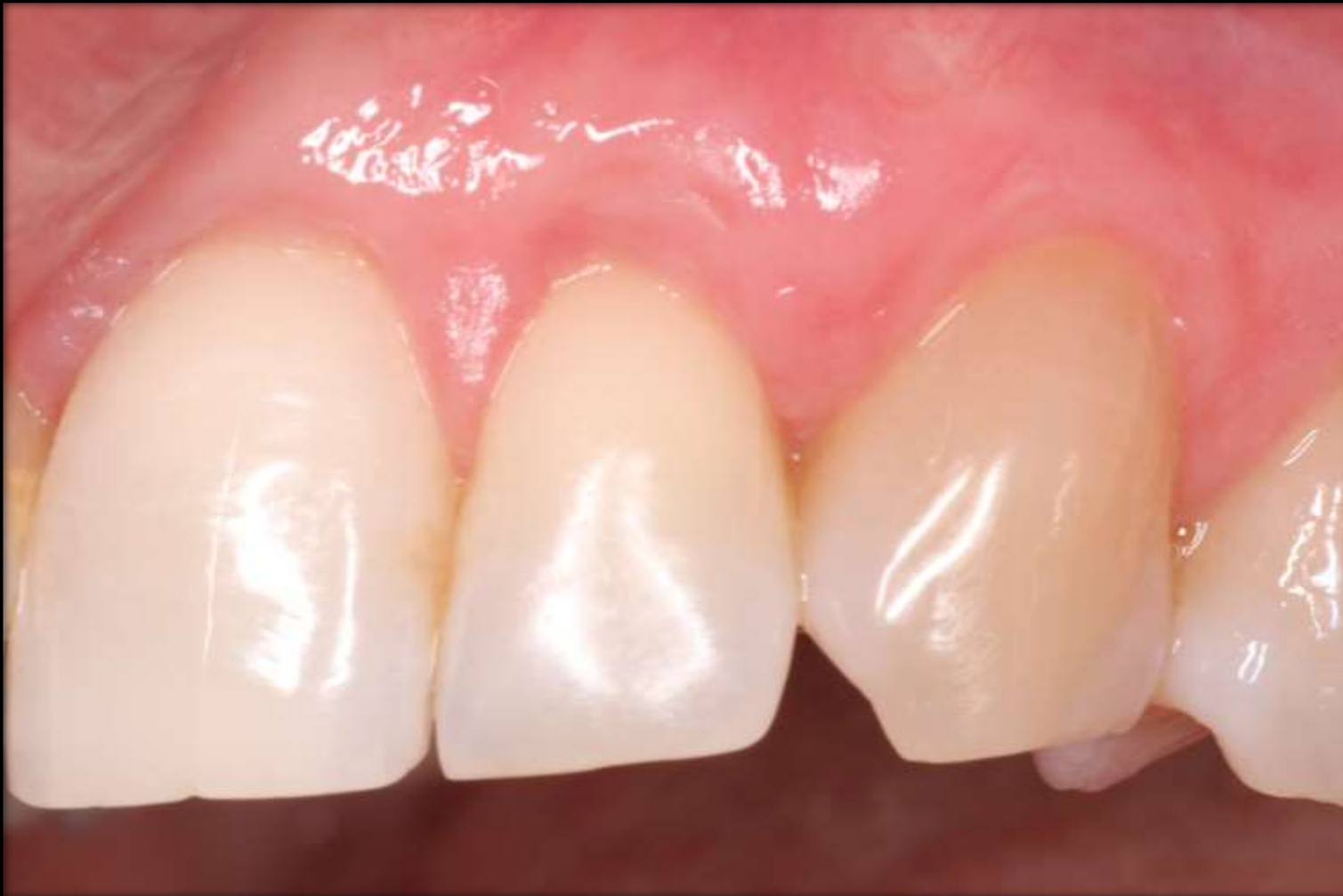KONTROLL – 2 HÓNAP ELTELTÉVEL



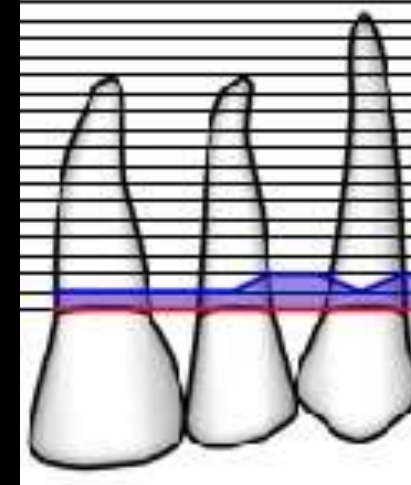
KONTROLL- 6 HÓNAP ELTELTÉVEL



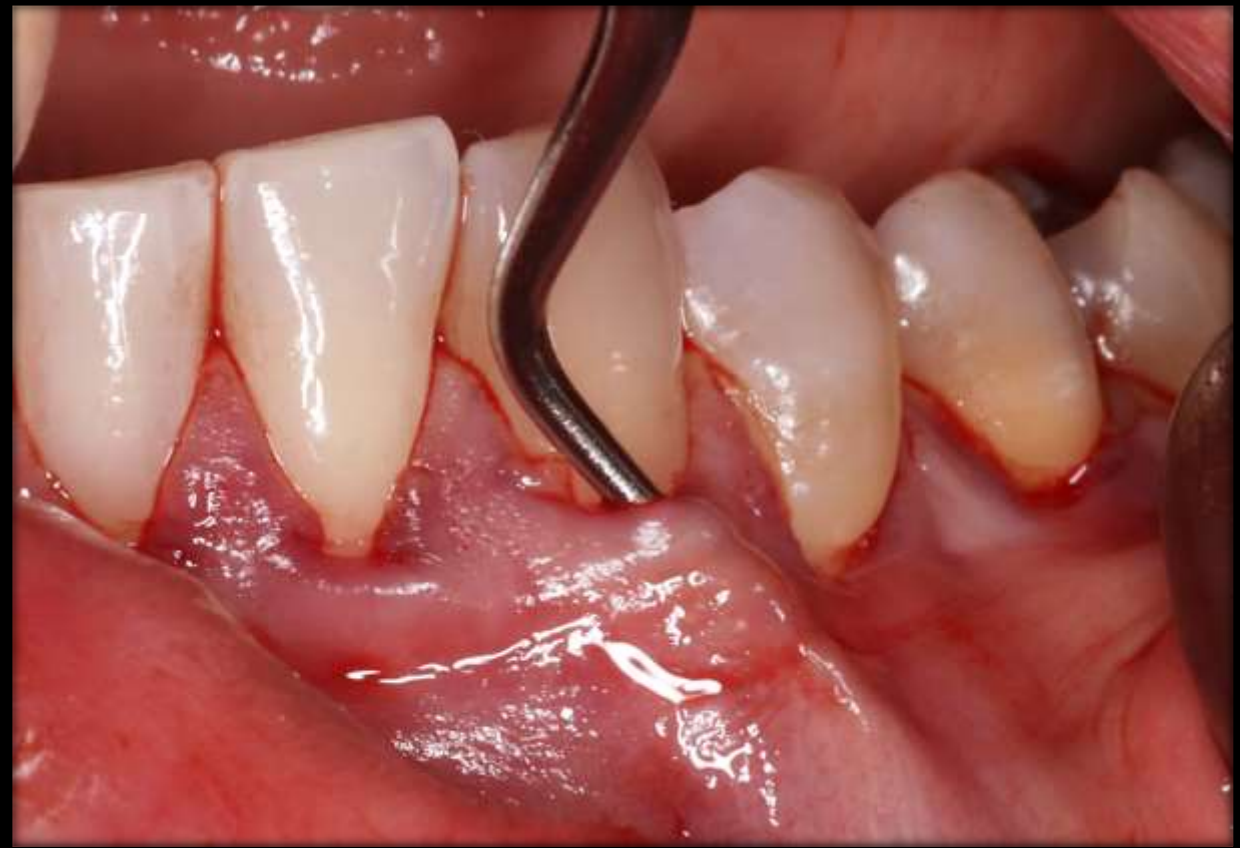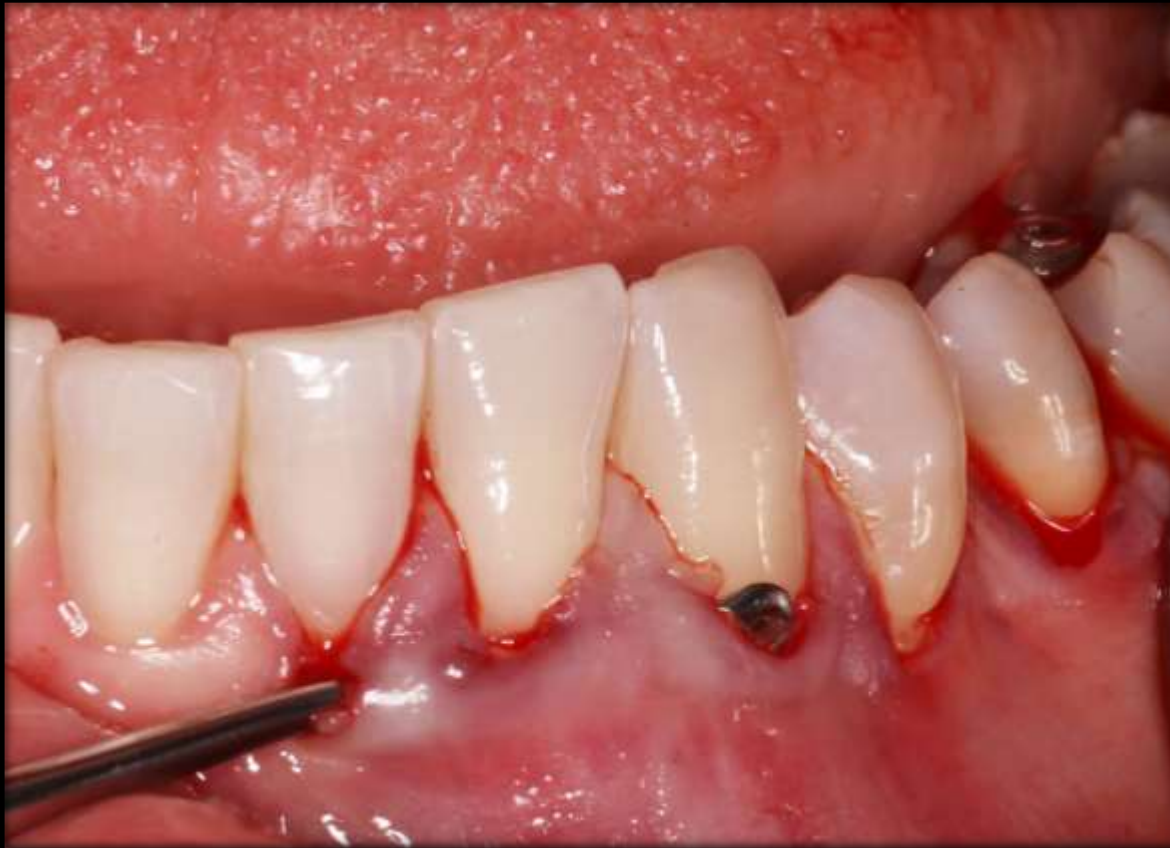KONTROLL -12 HÓNAP ELTELTÉVEL



21	22	23
0	0	0
0 0 0	0 0 0	0 0 0
1 1 1	1 1 2	2 1 2

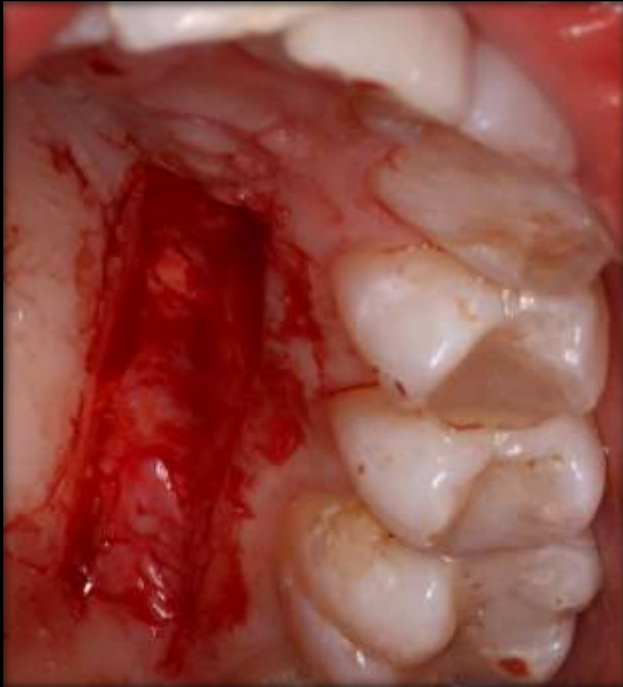

BAL ALSÓ QUADRÁNSBAN LÉVŐ ÍNYRECESSZIÓ FEDÉSE TUNNEL TECHNIKÁVAL

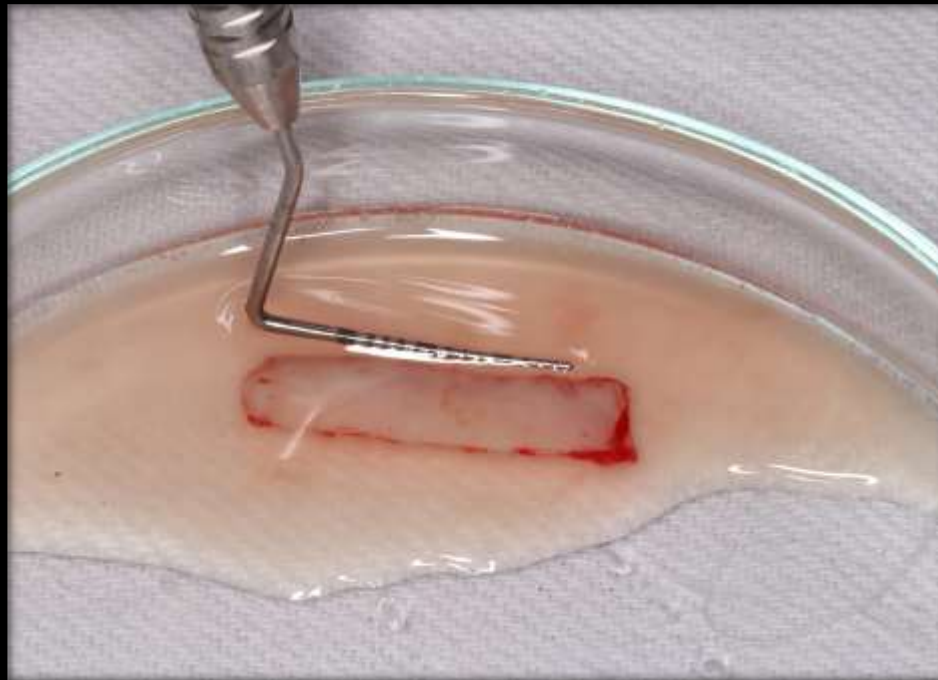


- Alagút preparálása Deppeler tunnel kés segítségével

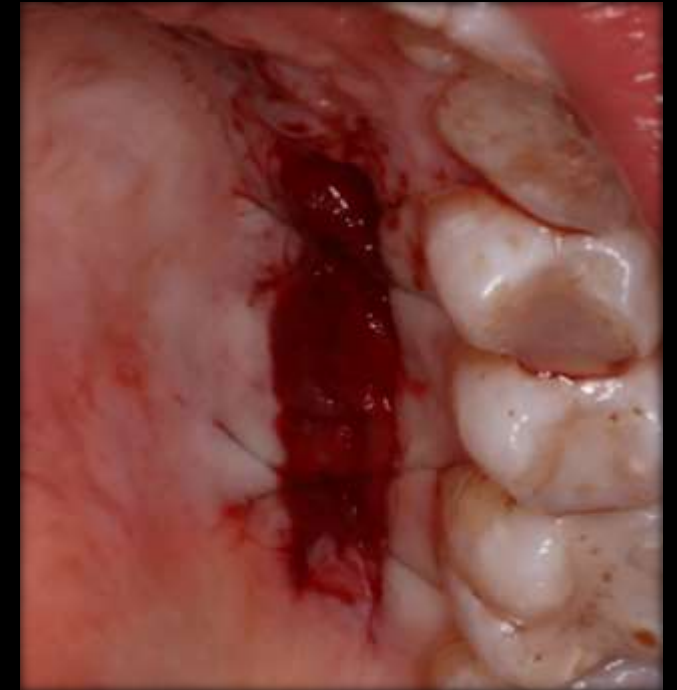DONOR TERÜLET



- Donor terület a graft eltávolítása után

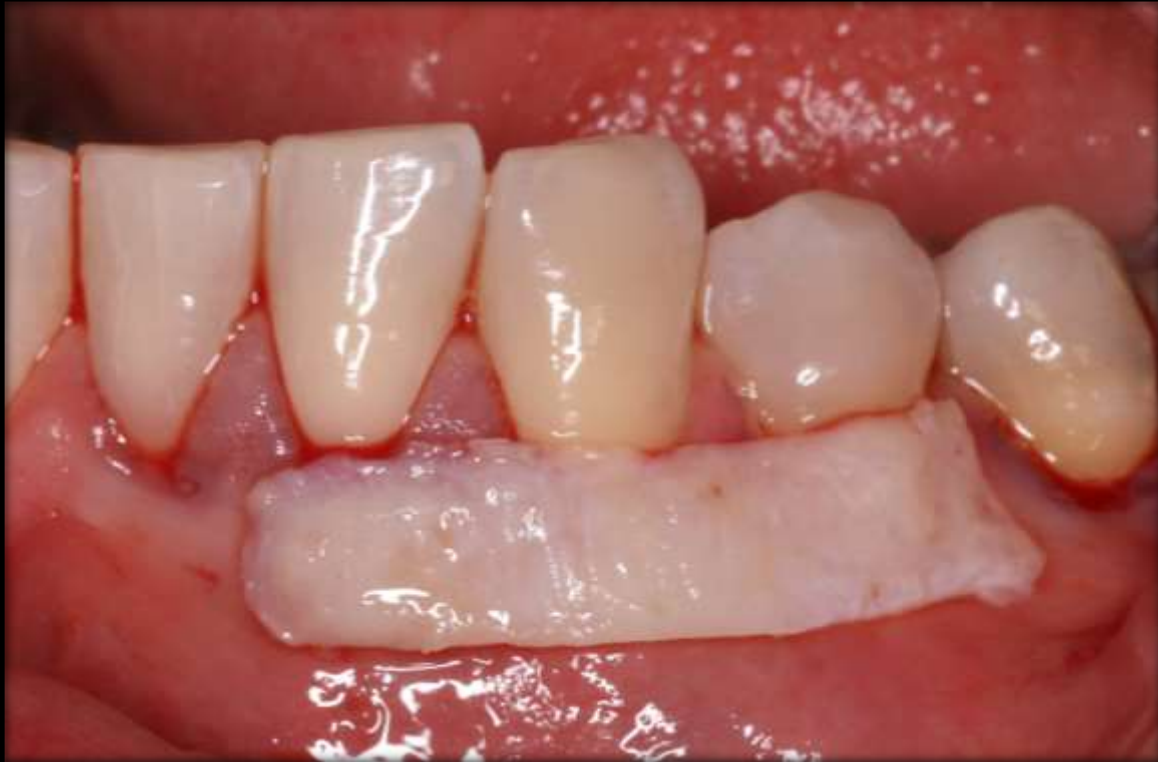

- Félvastag palatinális mucosalebény

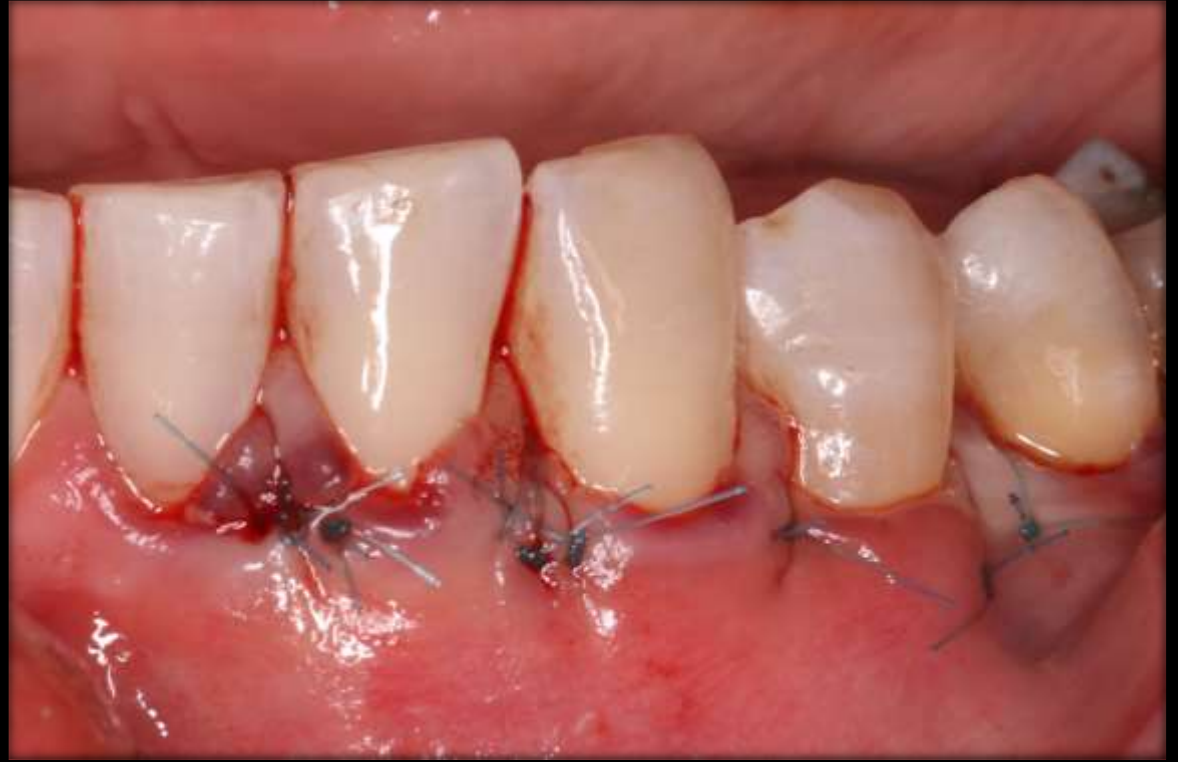

- Borghetti-féle öltés
- Lyostypt alkalmazása

GRAFT BEHÚZÁSA, LEBENY RÖGZÍTÉSE

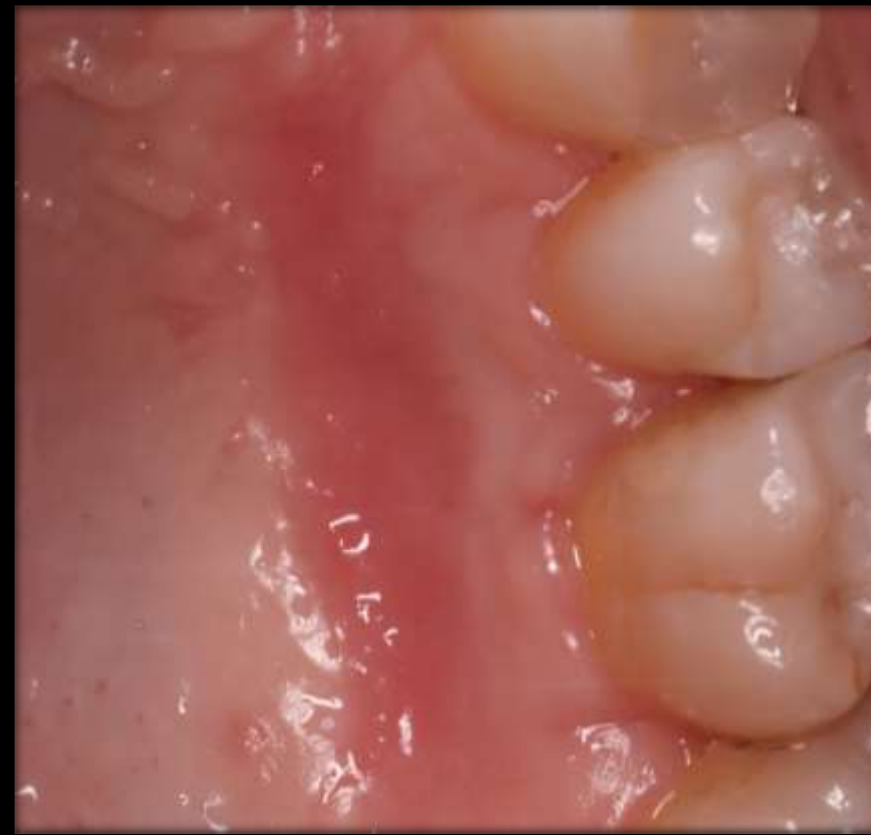
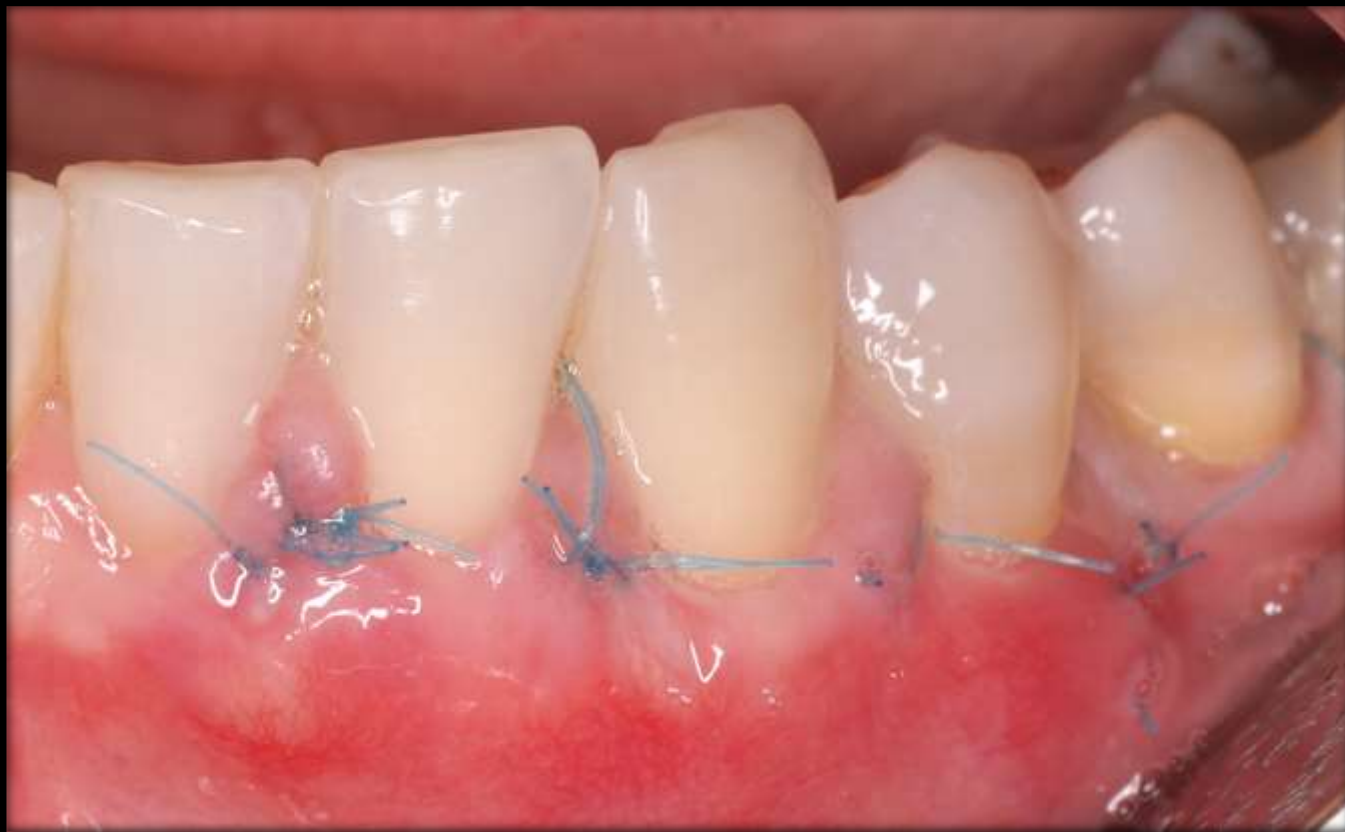
•Deepitelizált graft



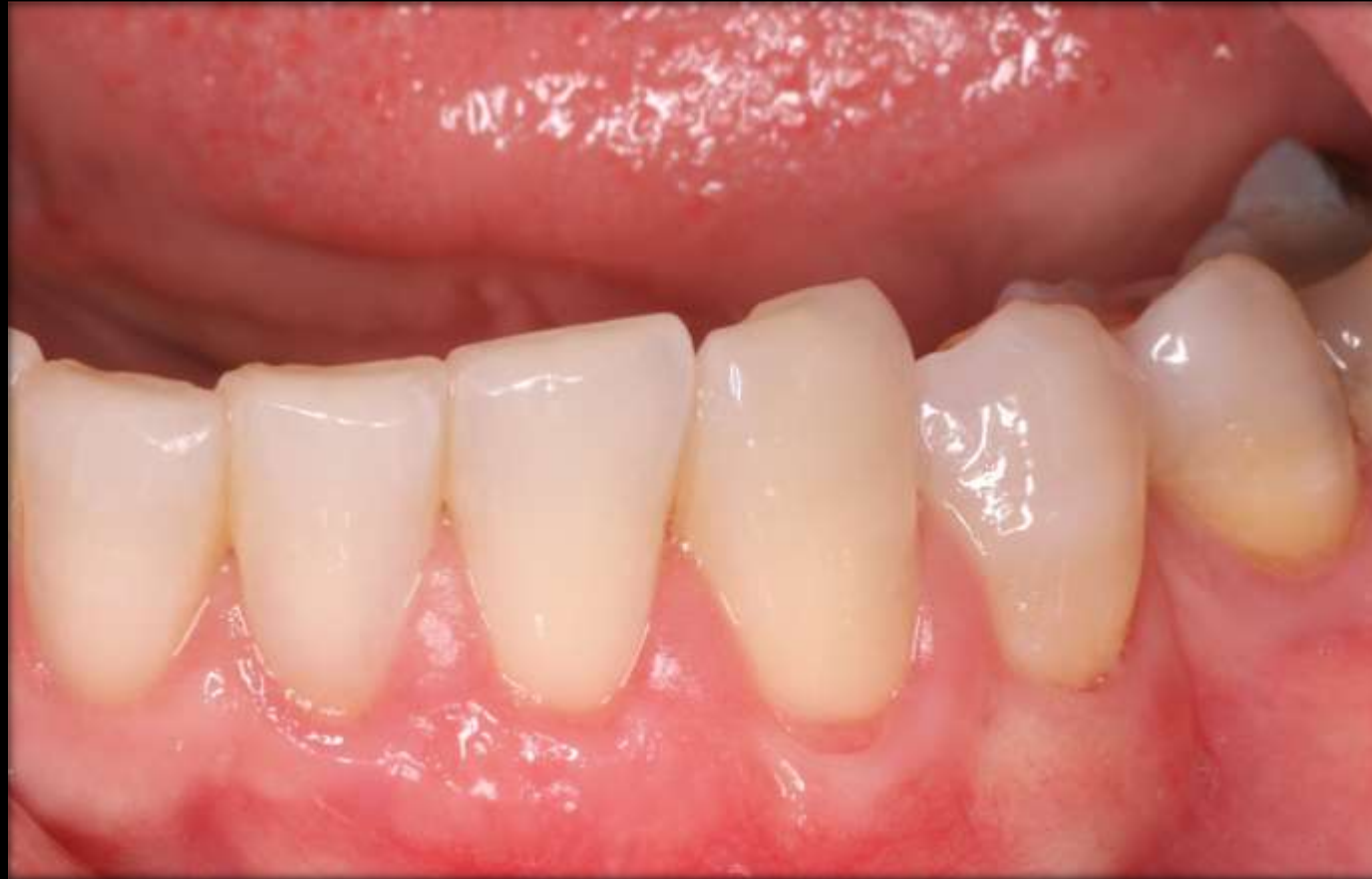•Graft és lebeny rögzítése circumdentális öltésekkel.

2 HÉTTEL A MŰTÉTET KÖVETŐEN

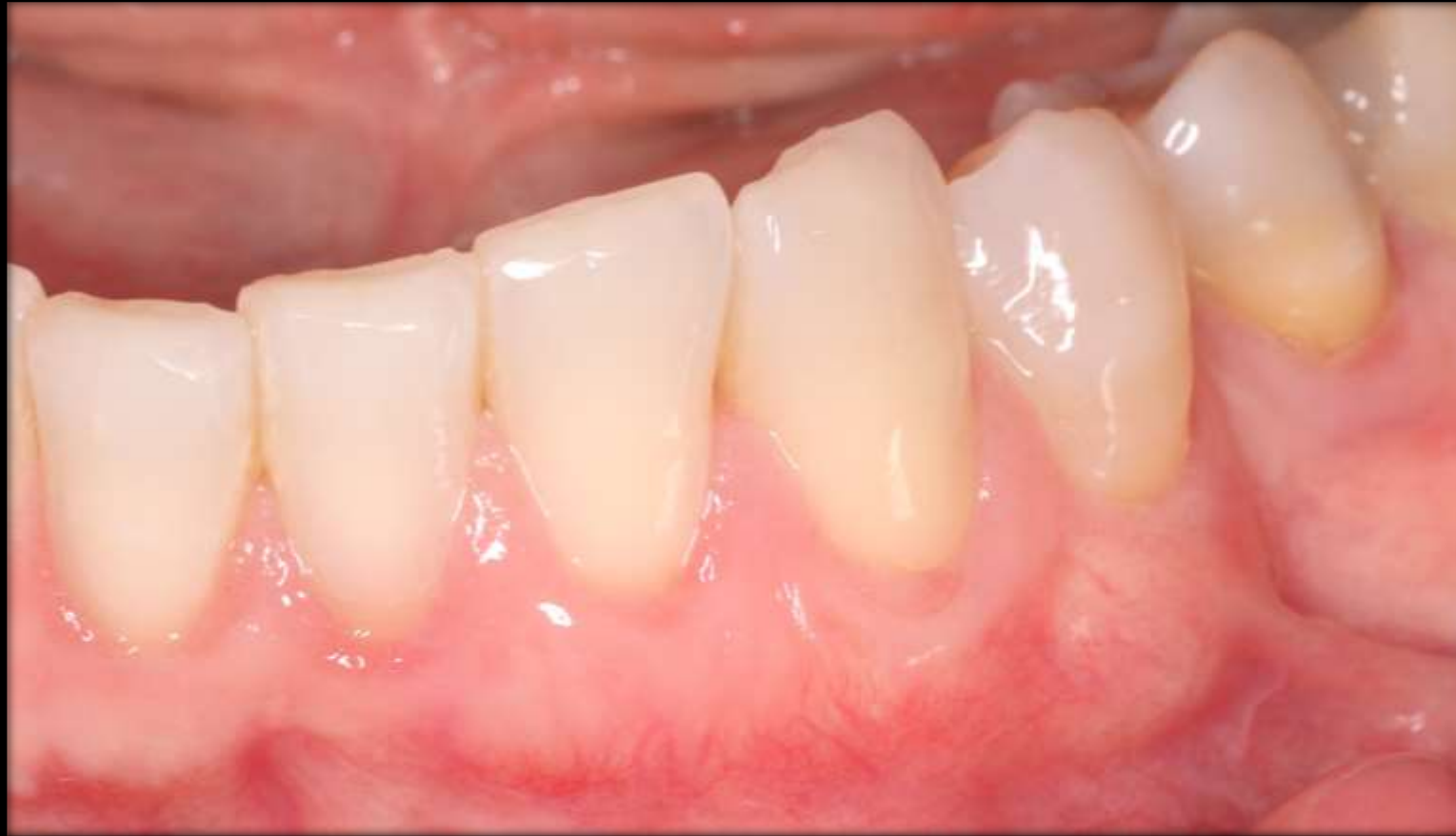

- Sutrák eltávolítására került sor

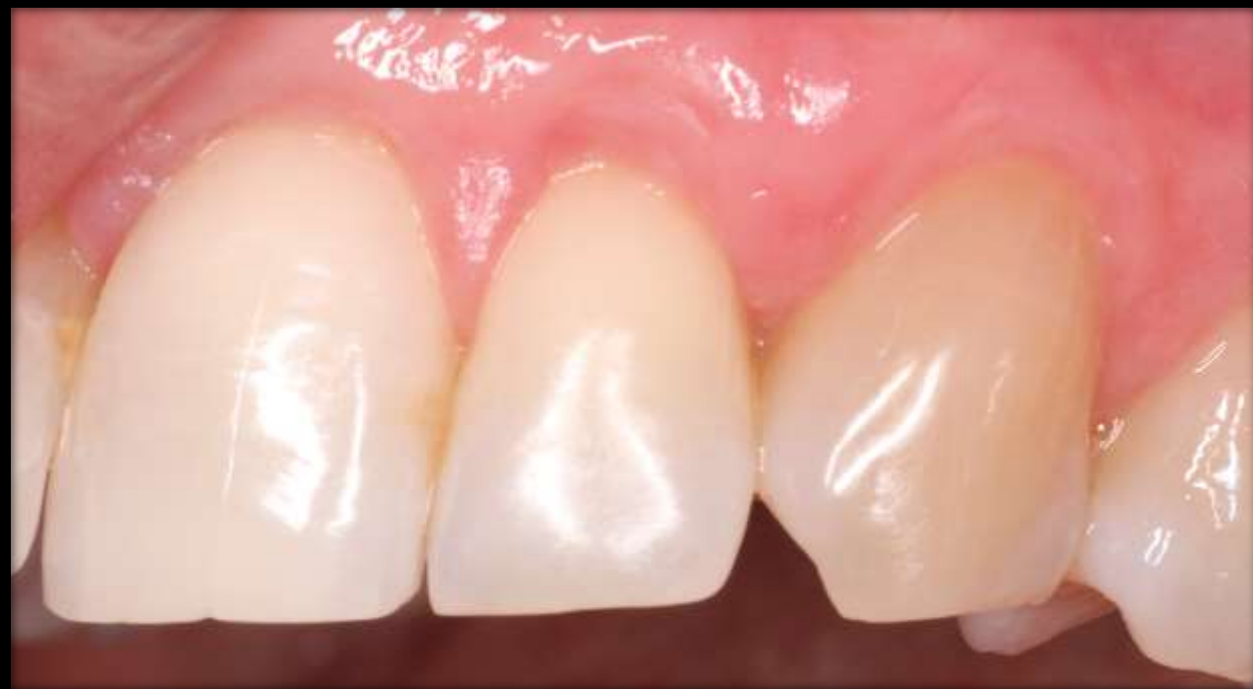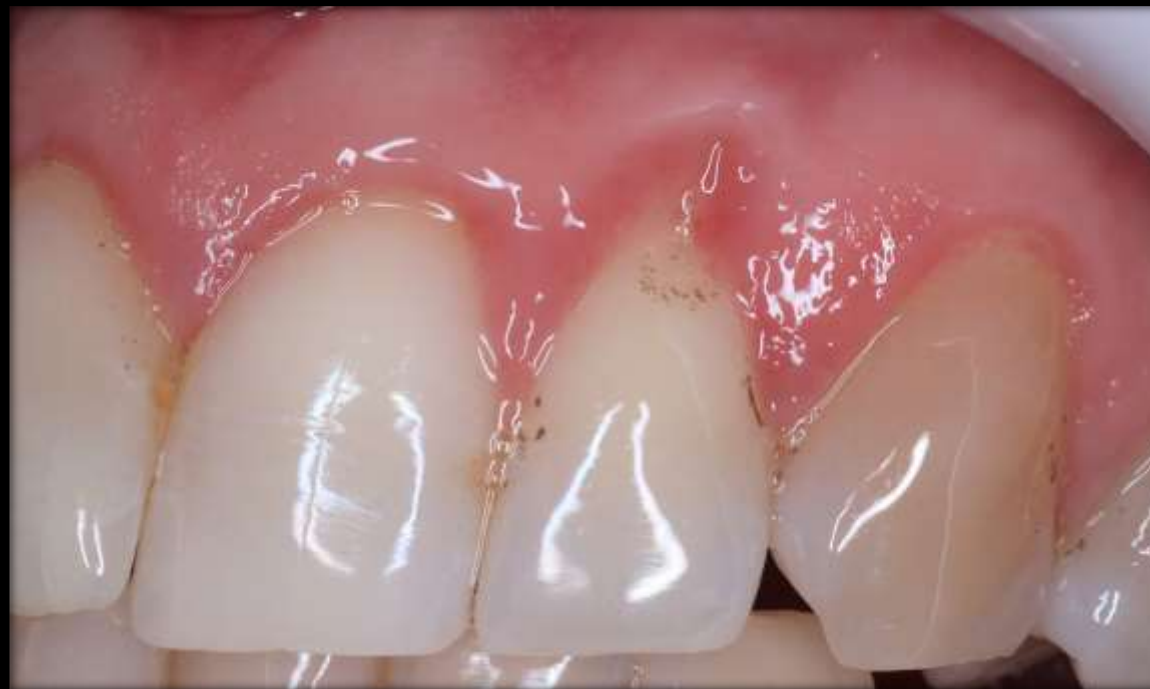KONTROLL – 2 HÓNAP ELTELTÉVEL



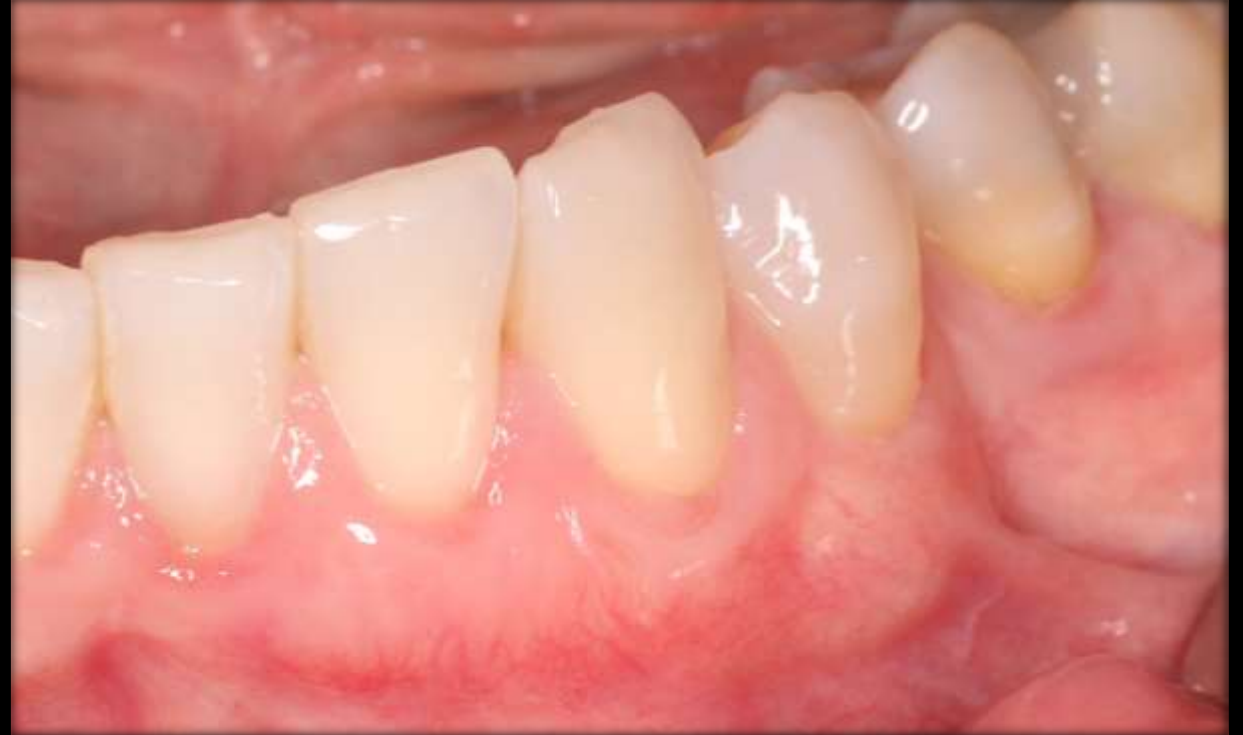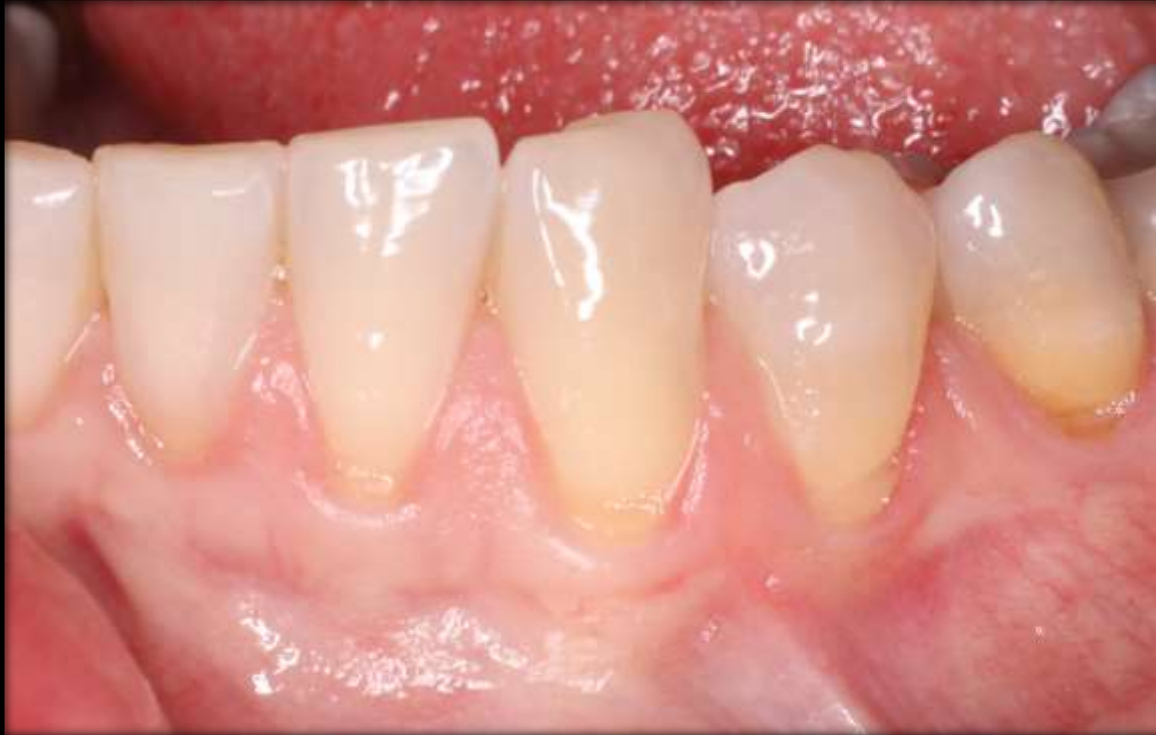KONTROLL – 6 HÓNAP ELTELTÉVEL



ELŐTTE - UTÁNA



ELŐTTE - UTÁNA





KÖSZÖNÖM A FIGYELMET!