



**Semmelweis Egyetem Fogorvostudományi Kar
Fogászati és Szájsebészeti Oktató Intézet**

igazgató: Dr. Kivovics Péter c. egyetemi tanár

<http://semmelweis-egyetem.hu/fszoi/>

<https://www.facebook.com/fszoi>



LOKÁLIS ÍNYRECESSZIÓ FEDÉSE KORONÁLISAN ELCSÚSZTATOTT LEBENYTECHNIKA SEGÍTSÉGÉVEL

Rezidens: Dr. Derdák Dóra, parodontológus szakorvosjelölt

Tutor: Dr. Büchler János, osztályvezető főorvos

Konzulens: Dr. Nagy Gábor, egyetemi tanár

Dr. Kránitz Ivett, parodontológus szakorvos

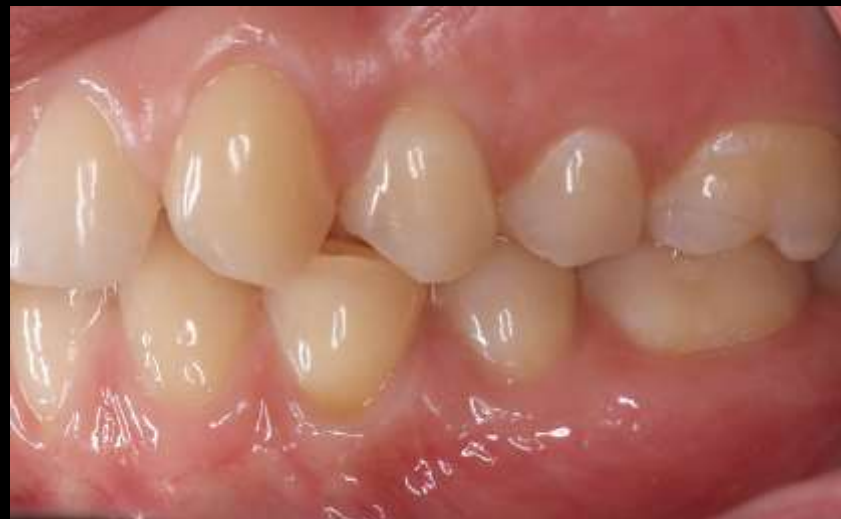
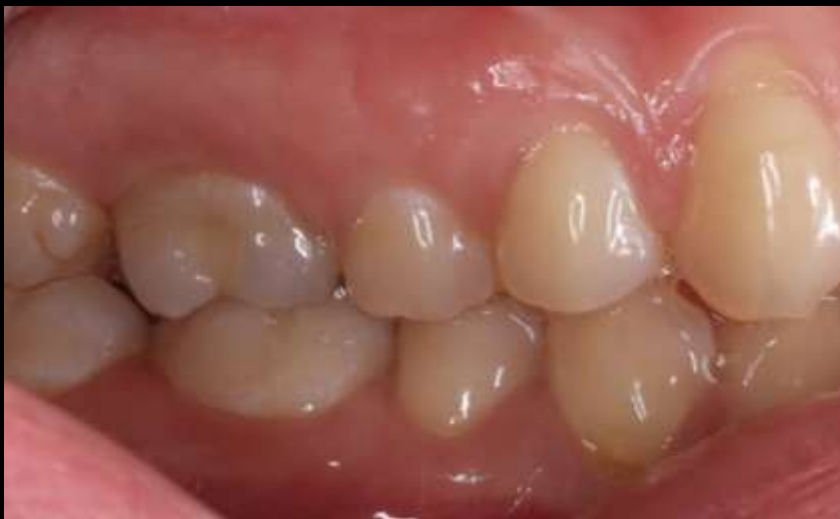
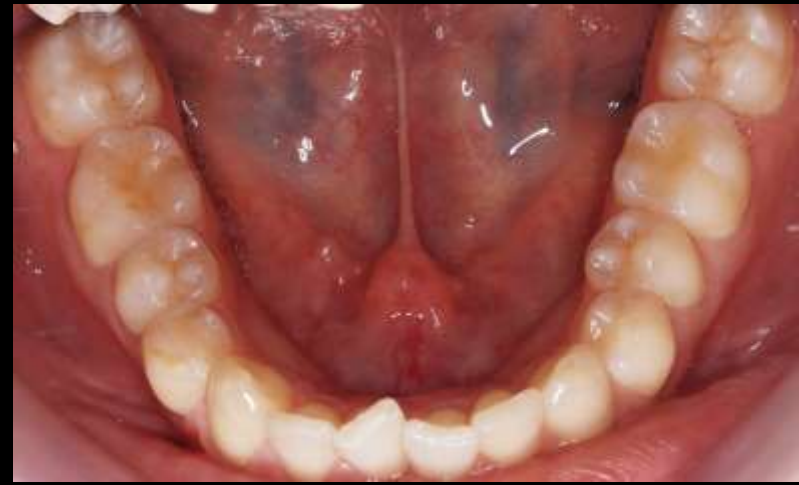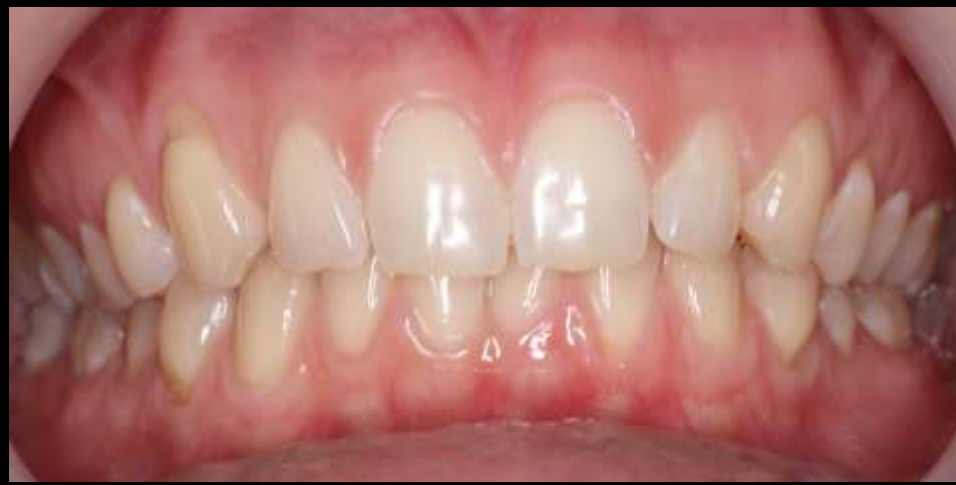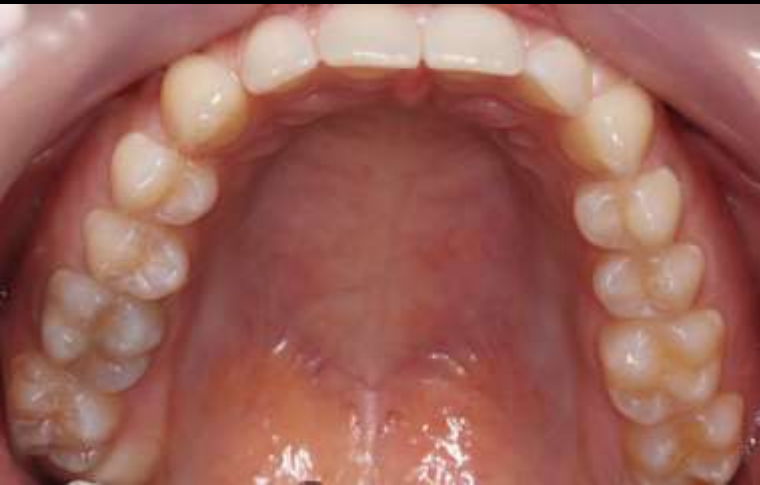ÁLTALÁNOS ANAMNÉZIS KLINIKAI VIZSGÁLAT

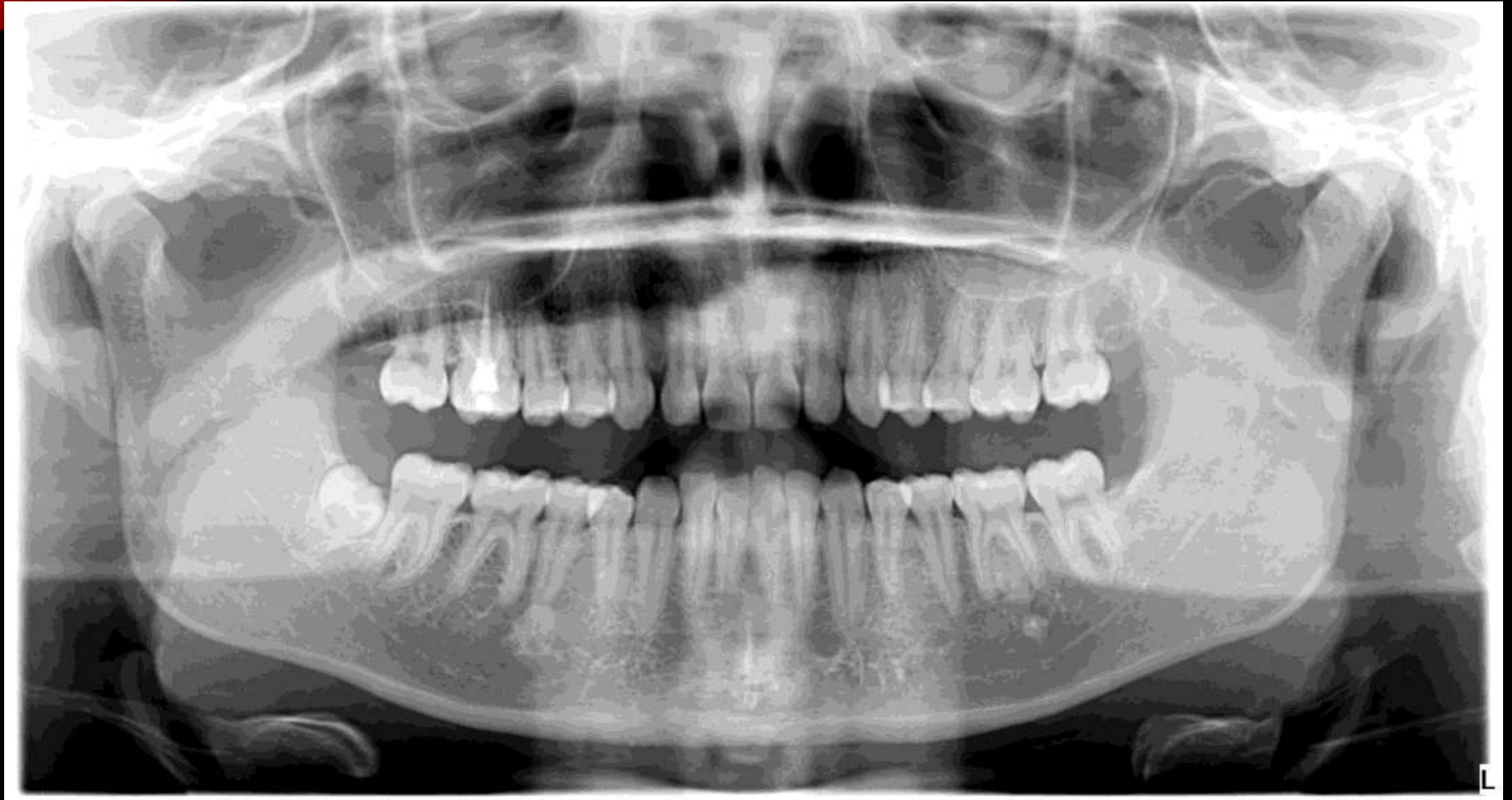- 24 éves női páciens
- Általános anamnézisében kezelést befolyásoló tényező nem szerepel
- Sztomatoonkológiai szűrése negatív
- TMI vizsgálat negatív
- Szájhygiéné megfelelő
 - Elmondása szerint nagyon erősen mossa a fogait
- Káros szokása nincs



KIINDULÁSI FOTÓK



KIINDULÁSI ORTHOPANTOMOGRAM FELVÉTEL



DIAGNÓZIS, PROGNÓZIS

- Diagnózis: Miller I -es ínyrecesszió / RT-1
- Fogak prognózisa:

	18	17	16	15	14	13	12	11	21	22	23	24	25	26	27	28	
ST	-	X	X	X	X	X	X	X	X	X	X	X	X	X	X	-	ST
?																	?
R																	R
R																	R
?																	?
ST	X	X	X	X	X	X	X	X	X	X	X	X	X	X	X	-	ST
	48	47	46	45	44	43	42	41	31	32	33	34	35	36	37	38	

- BPE:

1	0	1
1	0	1

ELŐZETES KEZELÉSI TERV

I. Supraringivalis depurálás

II. Szájhyiének instruálás, motiválás

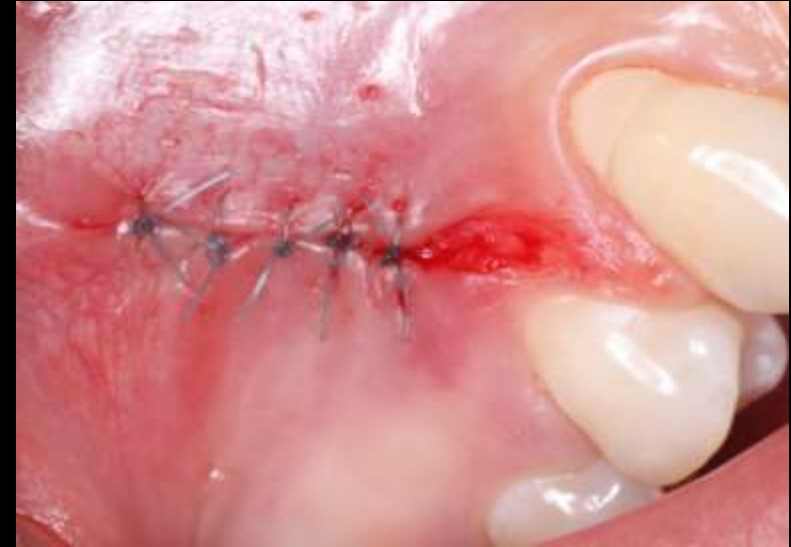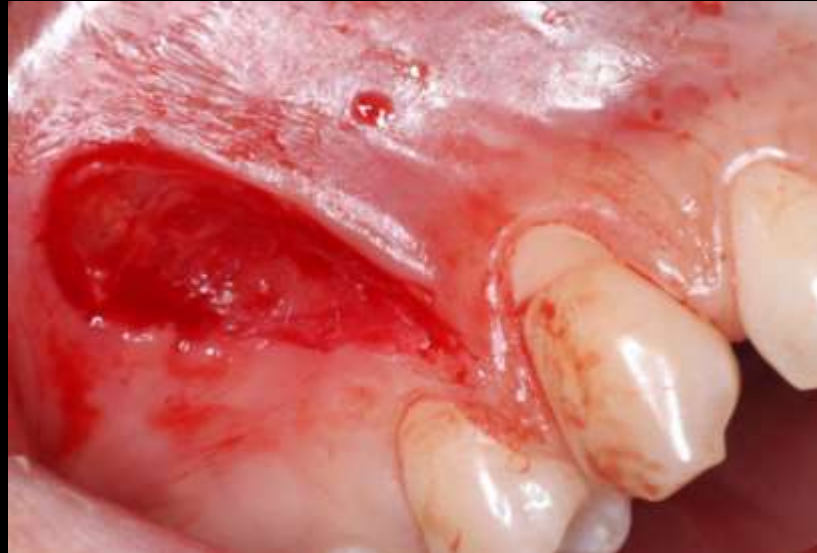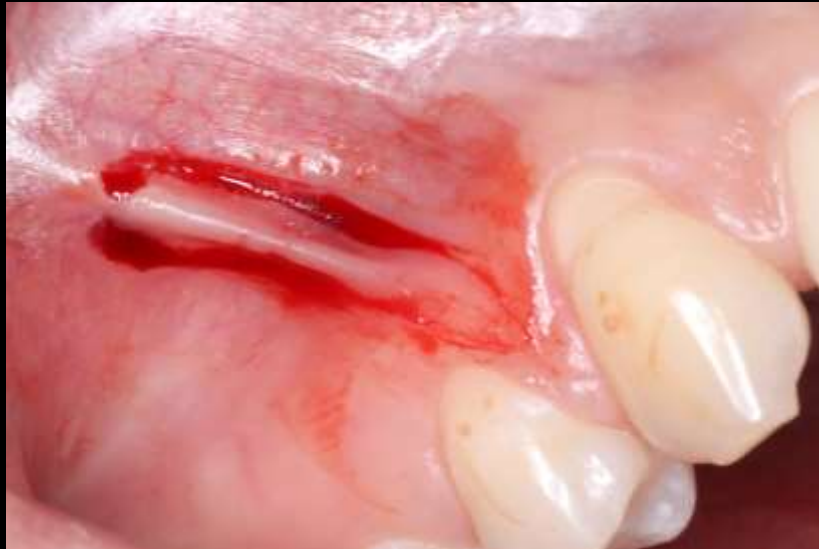III. Sebészi parodontális kezelés

- Jobb felső 3-as és 4-es fog magasságában húzódó frenulum eltávolítása
- Jobb felső 3-as fognál lévő ínyrecesszió fedése koronálisan elcsúsztatott lebenytechnika segítségével

V. Parodontális gondozás- recall



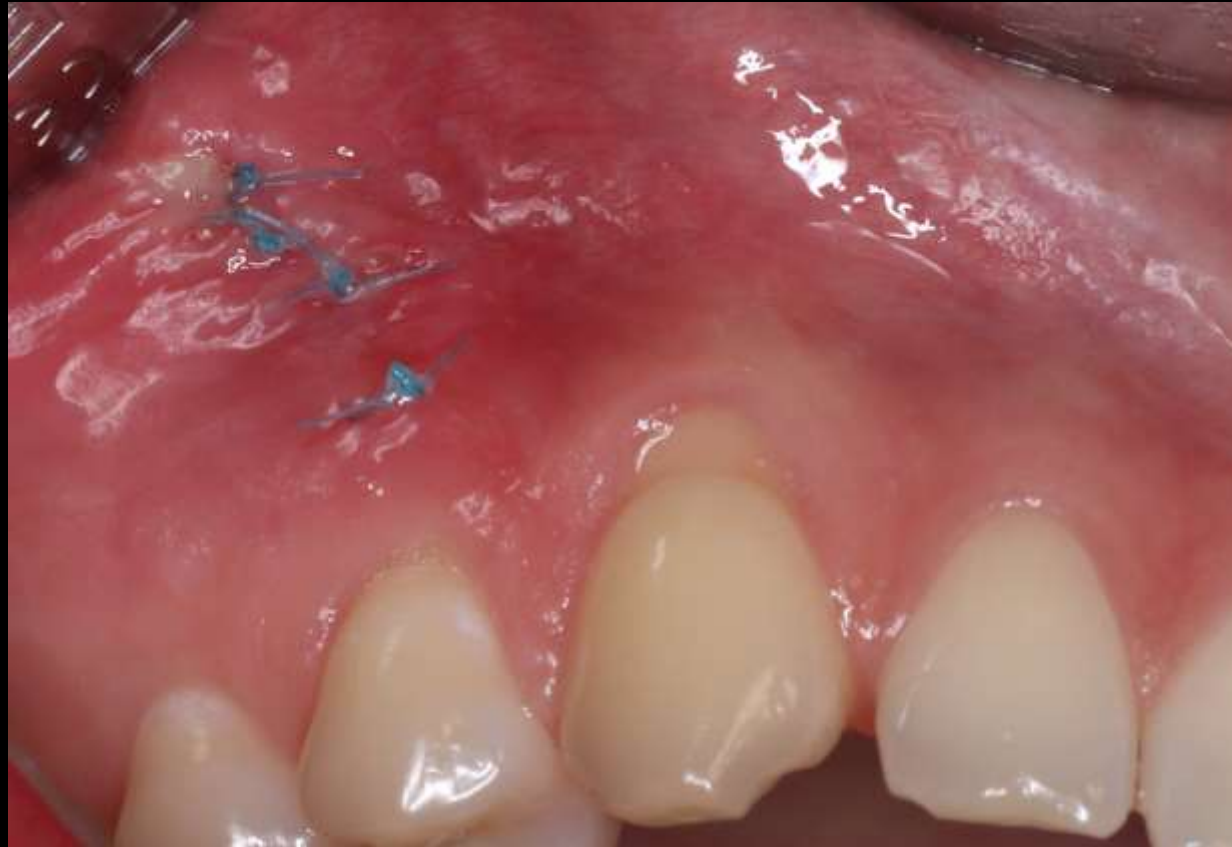FRENULECTOMIA



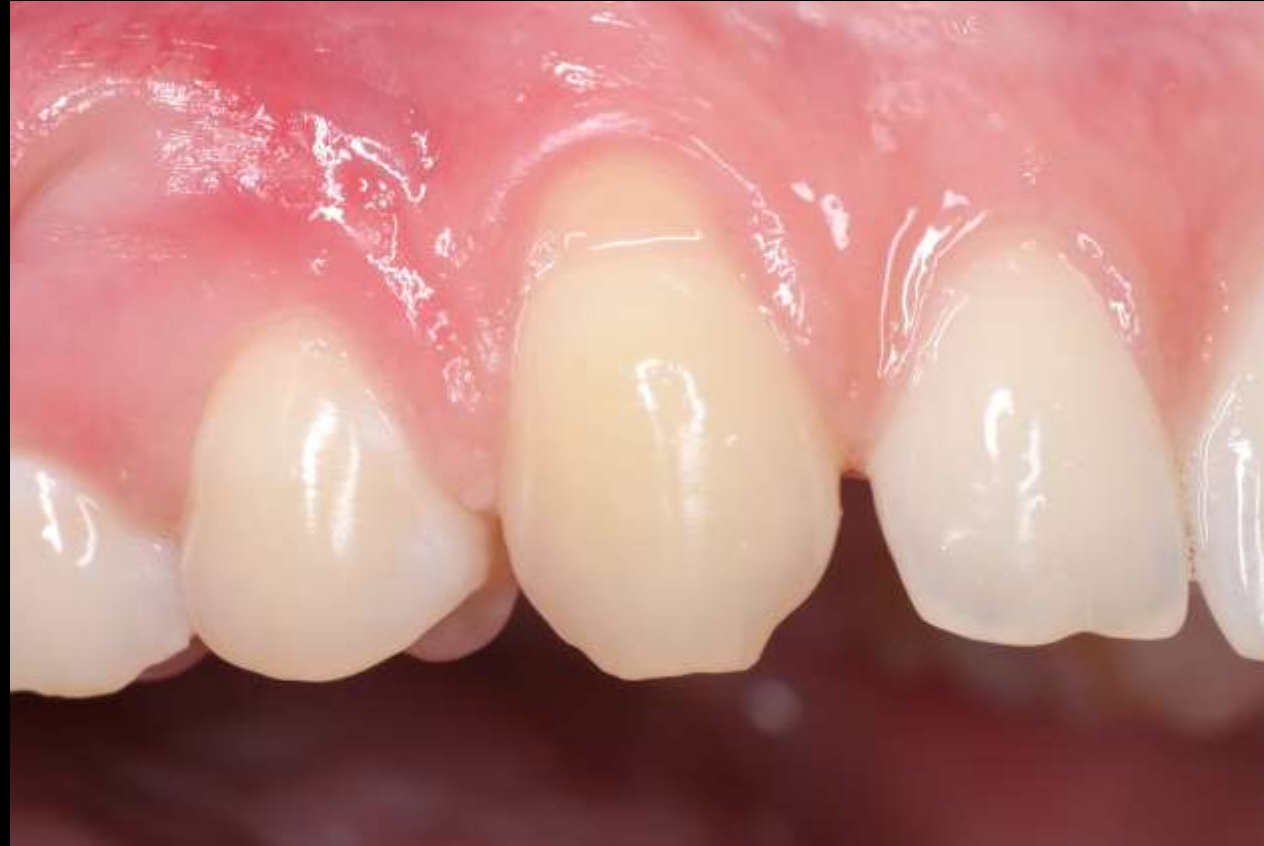- Frenulum eltávolítása babérlevél alakú metszésből

- Seb zárása 5-0-s nem felszívódó fonal alkalmazásával
- Feszésíny területén a gyógyulás per secundam

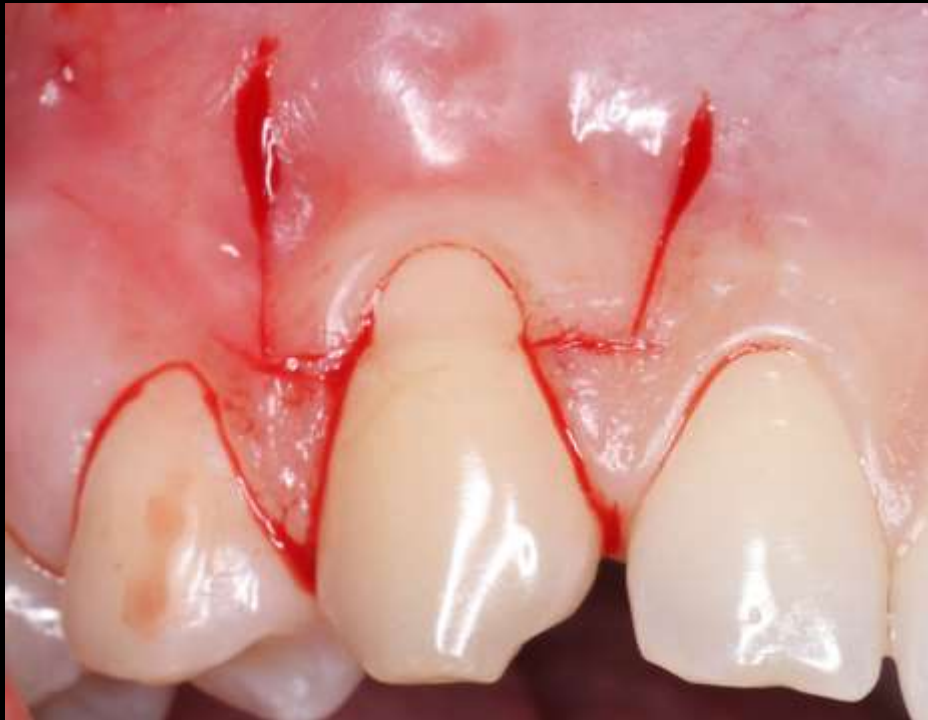FRENULECTOMIA - VARRATSZEDÉS



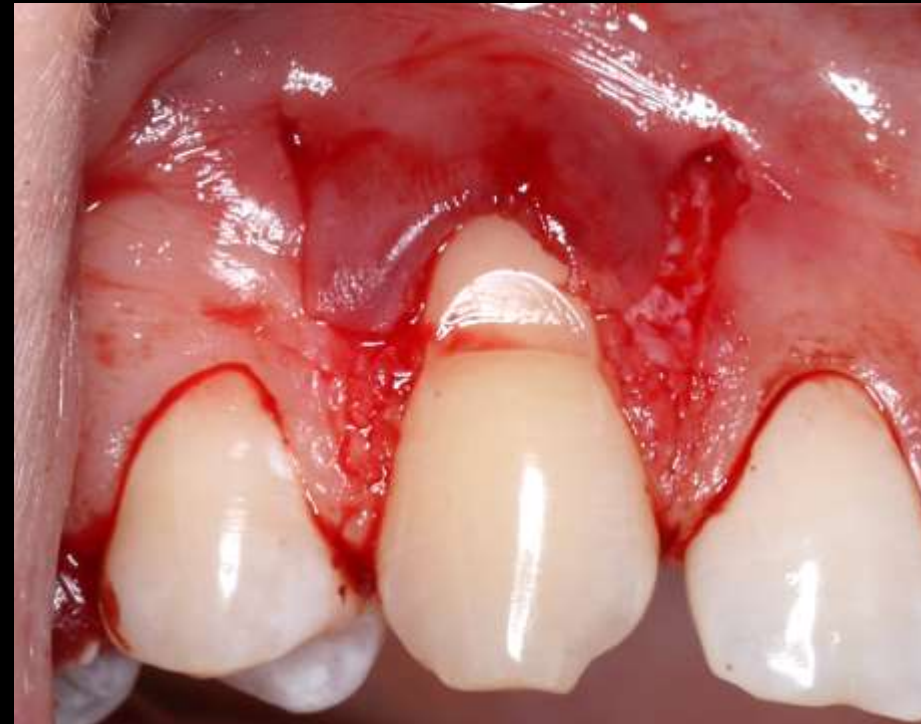KONTROLL FRENULECTOMIA UTÁN



ÍNYRECESSZIÓ FEDÉSE KORONÁLISAN ELCSÚSZTATOTT LEBENY SEGÍTSÉGÉVEL

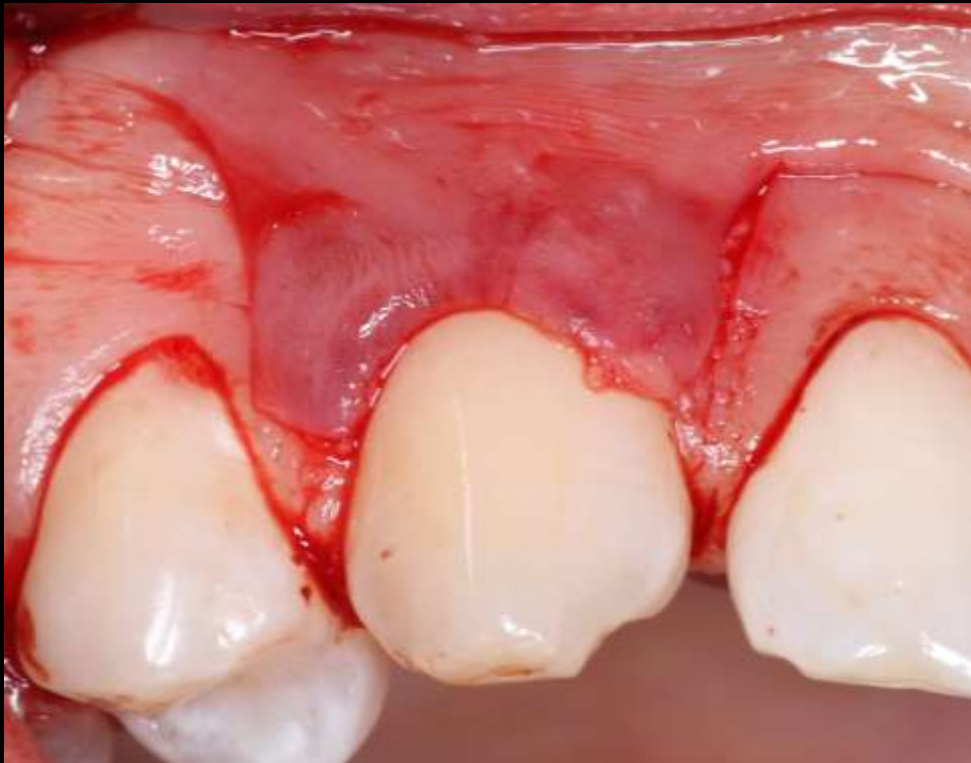

- Gyökérsimítás lebenyképzés előtt
- Trapezoid alakú lebeny képzése, horizontális és vertikális metszések segítségével

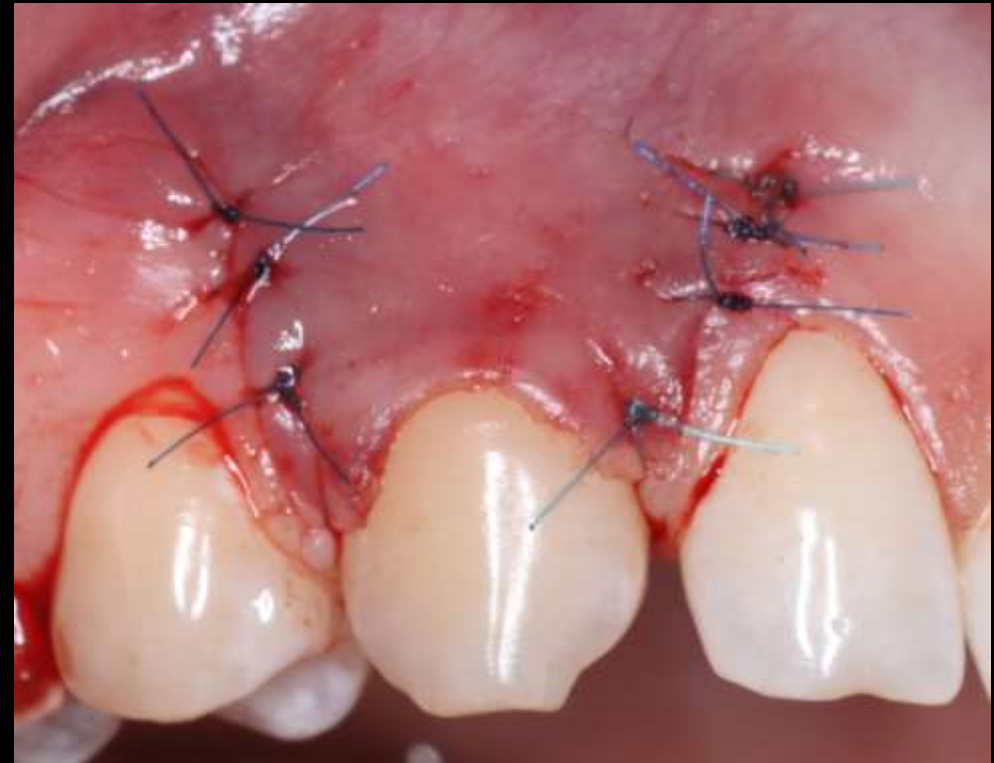


- Gyökérfelszín mechanikus tisztítása Gracey kűrettkanál segítségével
- Anatómiai papilla deepithelizálása
- Fog előkészítése Straumann ®PrefGel segítségével

ÍNYRECESSZIÓ FEDÉSE KORONÁLISAN ELCSÚSZTATOTT LEBENY SEGÍTSÉGÉVEL

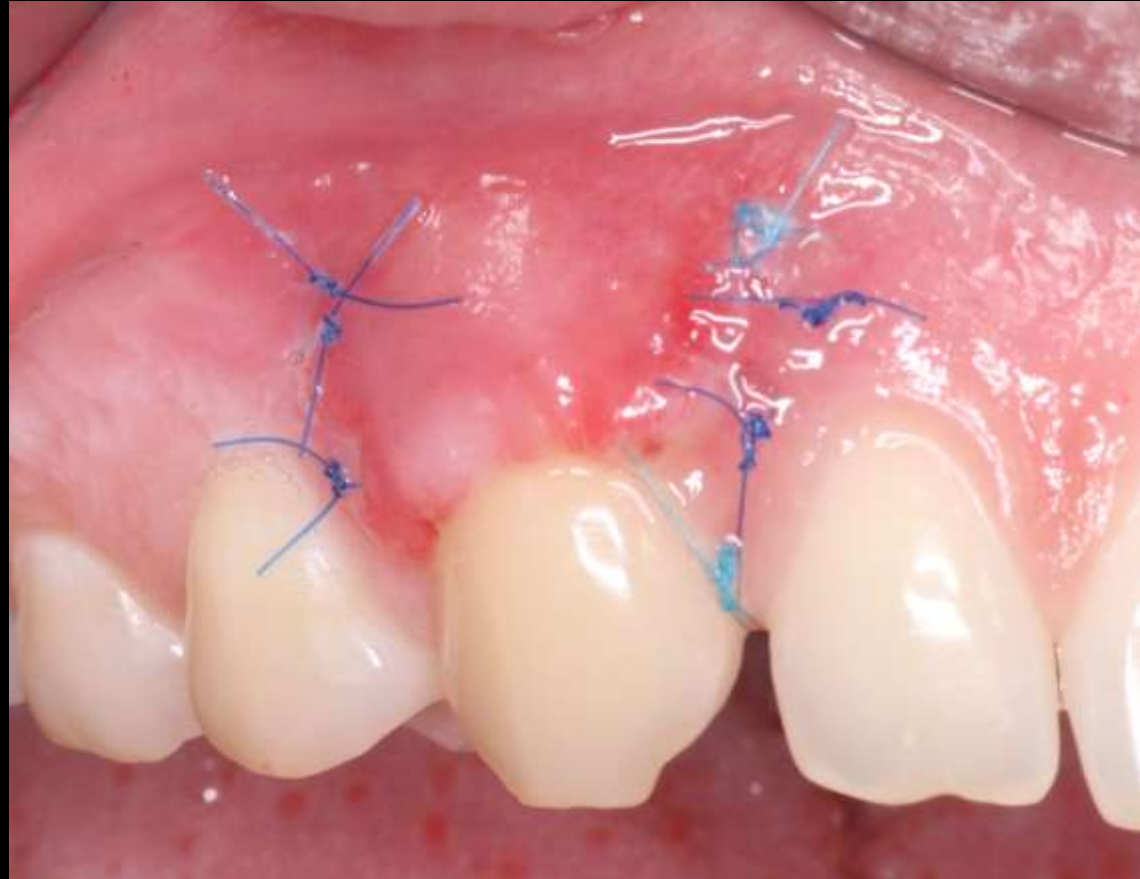


- A lebeny passzívan a helyén marad

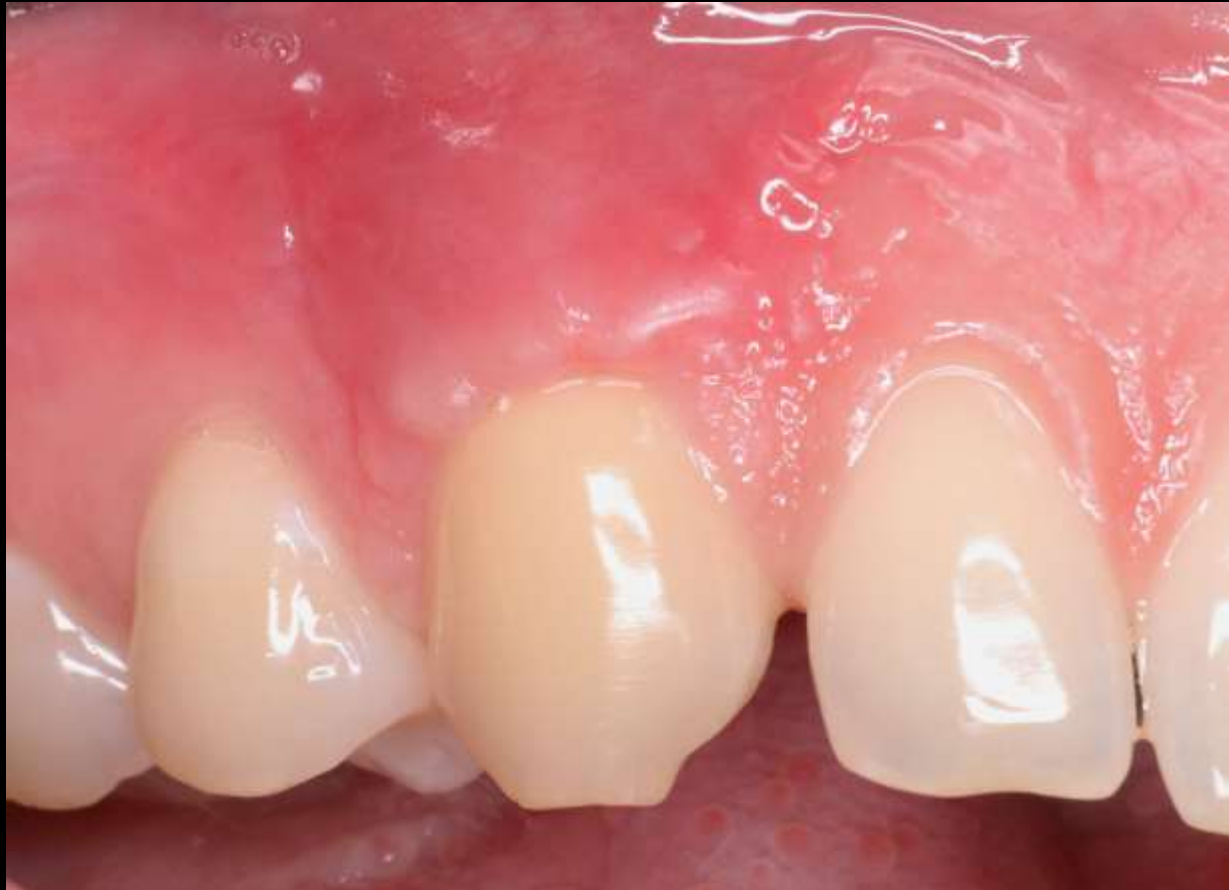

- Vertikális metszés mentén 6-0-s fonal segítségével egyszerű csomós öltésekkel stabilizáltam a lebenyt.
- Sebészi papillát 5-0-s fonal alkalmazásával, circumdentális öltéssel rögzítettem.

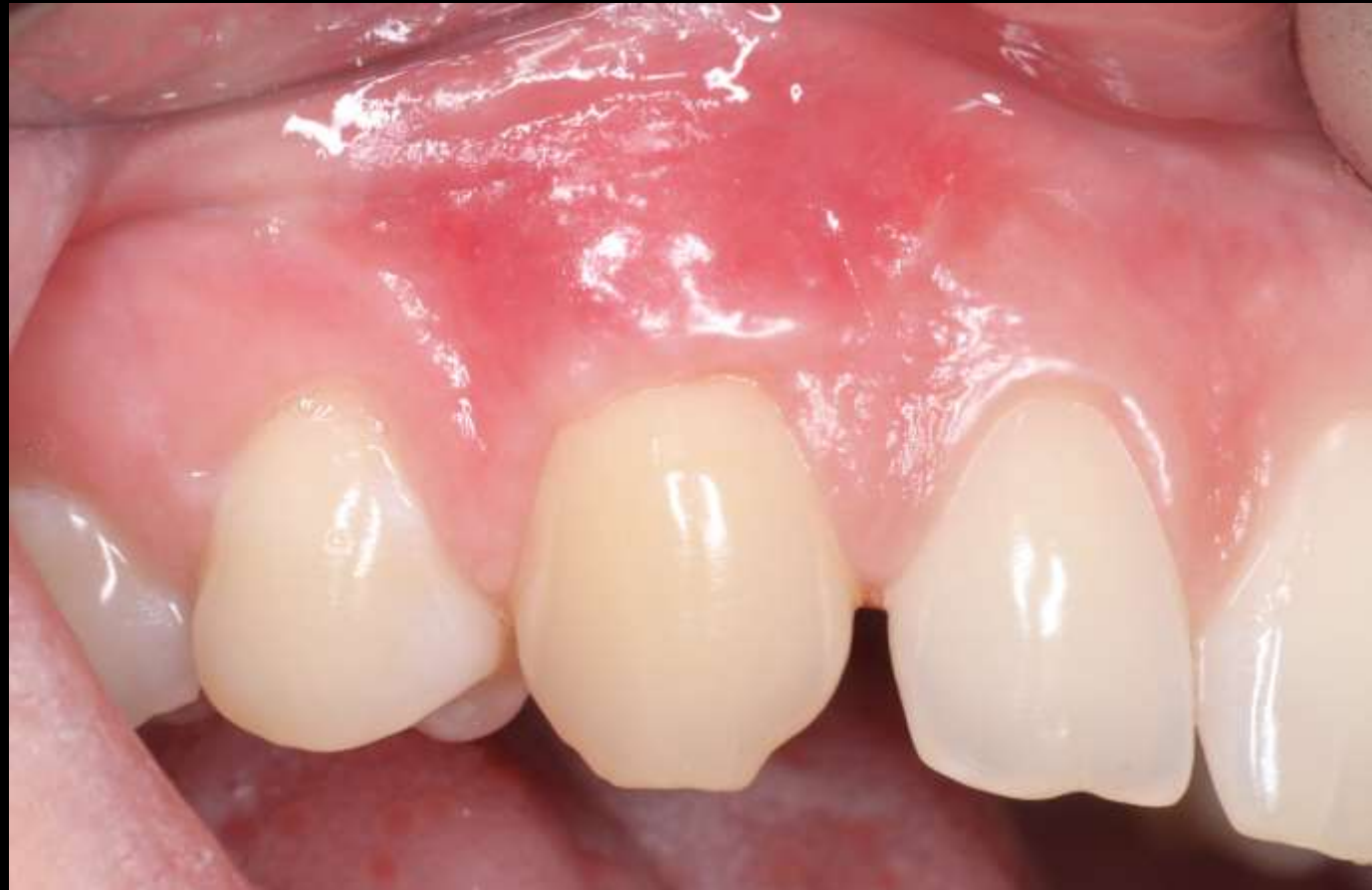KONTROLL – 1 HÉTTEL A BEAVATKOZÁST KÖVETŐEN



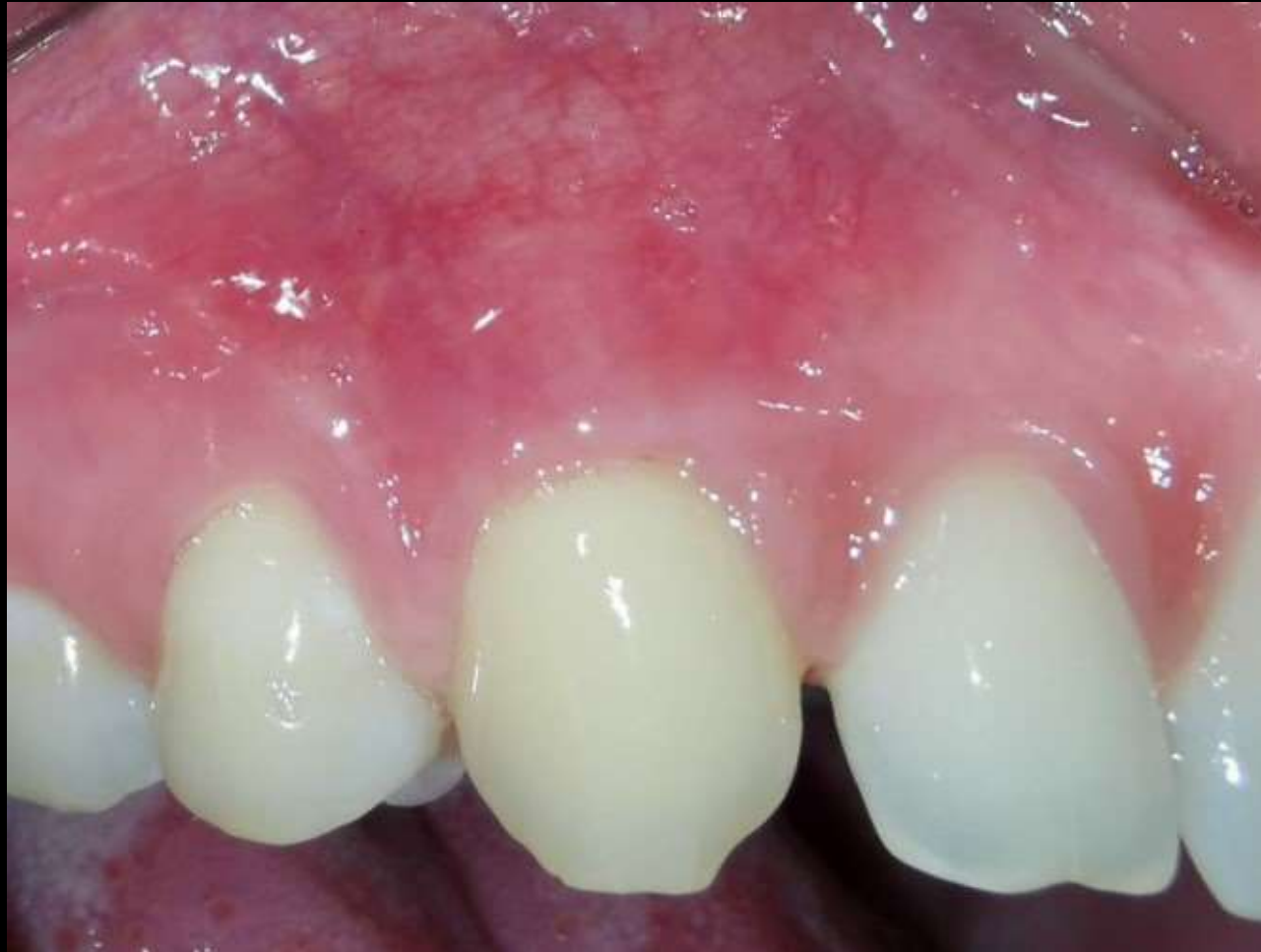KONTROLL - VARRATSZEDÉS



SEBÉSZI BEAVATKOZÁST KÖVETŐEN 1 HÓNAPPAL



KONTROLL SEBÉSZI BEAVATKOZÁST KÖVETŐEN 3 HÓNAPPAL





KÖSZÖNÖM A FIGYELMET!