



**Semmelweis Egyetem Fogorvostudományi Kar  
Fogászati és Szájsebészeti Oktató Intézet**

igazgató: Dr. Kivovics Péter c. egyetemi tanár

<http://semmelweis-egyetem.hu/fszoi/>

<https://www.facebook.com/fszoi>



# CHRONICUS PARODONTITIS KEZELÉSE

**Rezidens: Dr. Derdák Dóra, parodontológus szakorvosjelölt**

**Tutor: Dr. Büchler János, osztályvezető főorvos**

**Konzulens: Dr. Nagy Gábor, egyetemi tanár**

**Dr. Kránitz Ivett, parodontológus szakorvos**

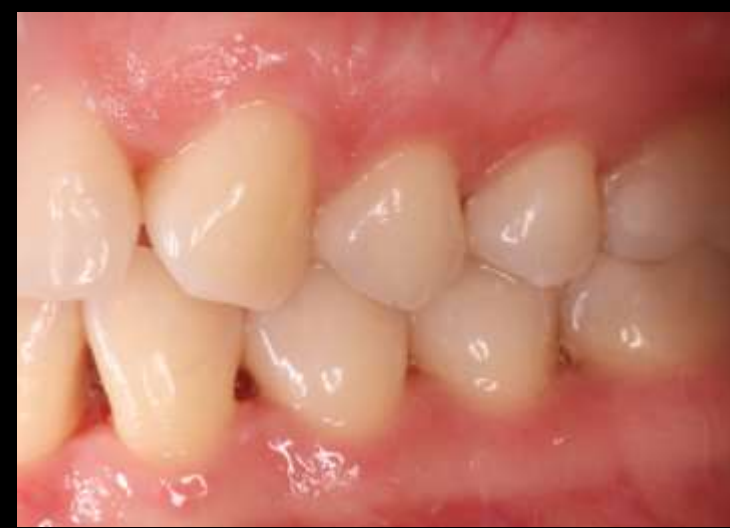
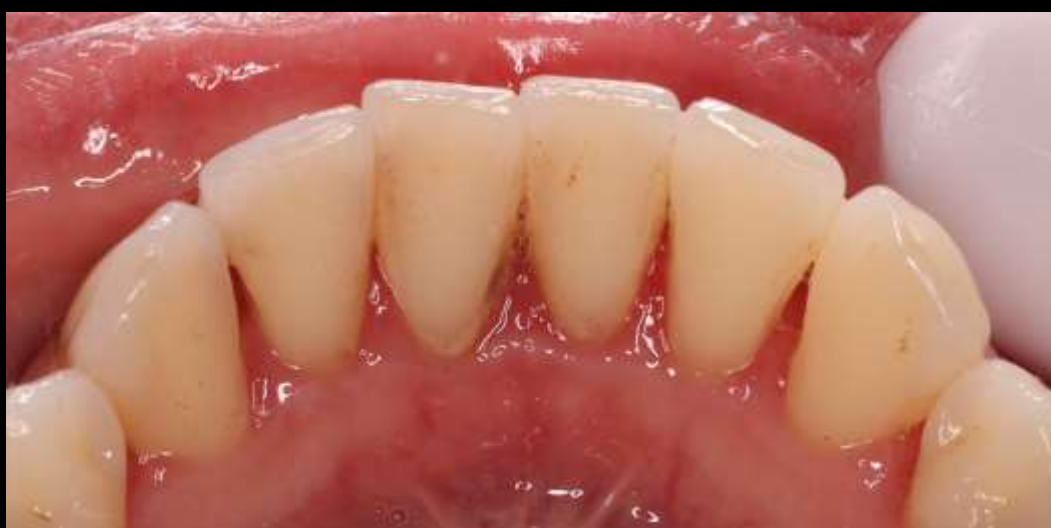
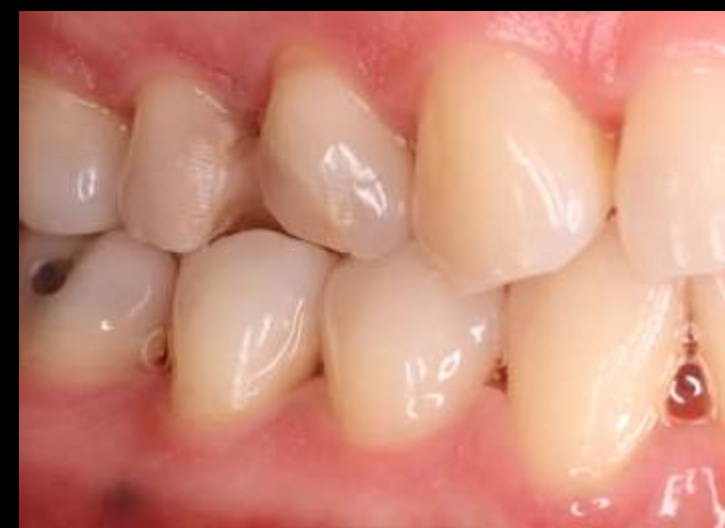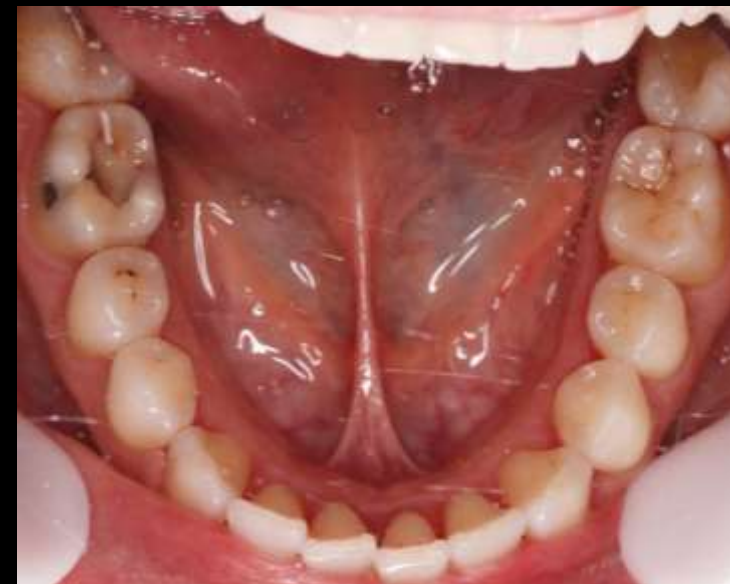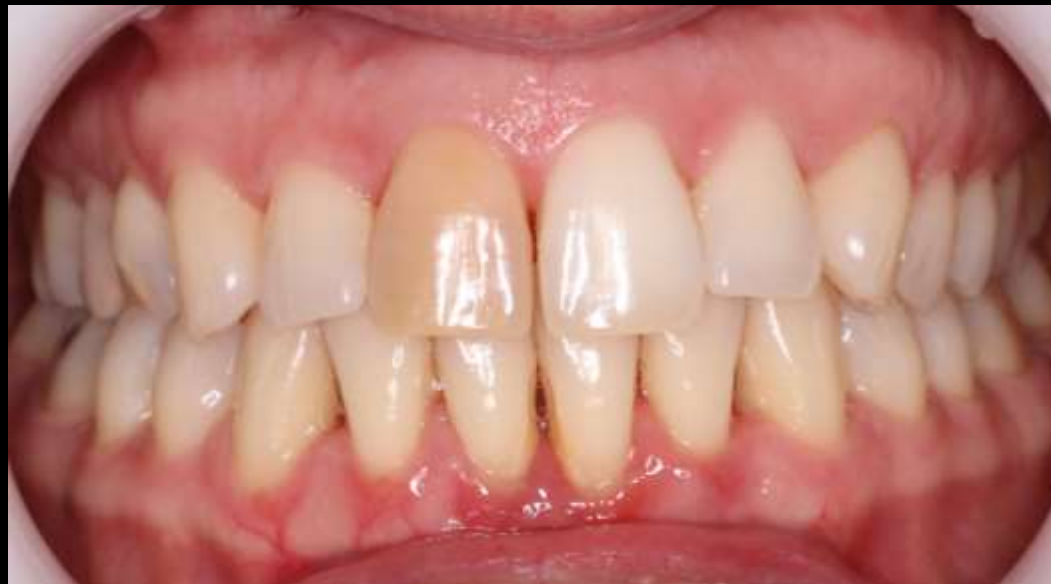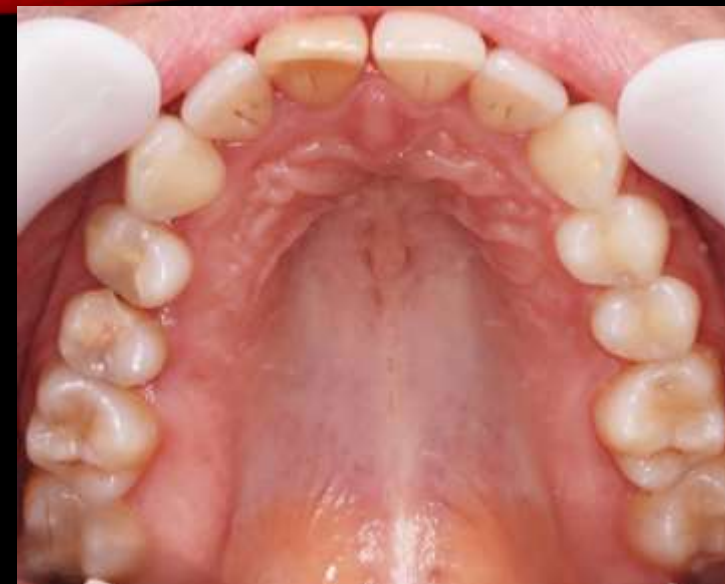# ÁLTALÁNOS ANAMNÉZIS KLINIKAI VIZSGÁLAT

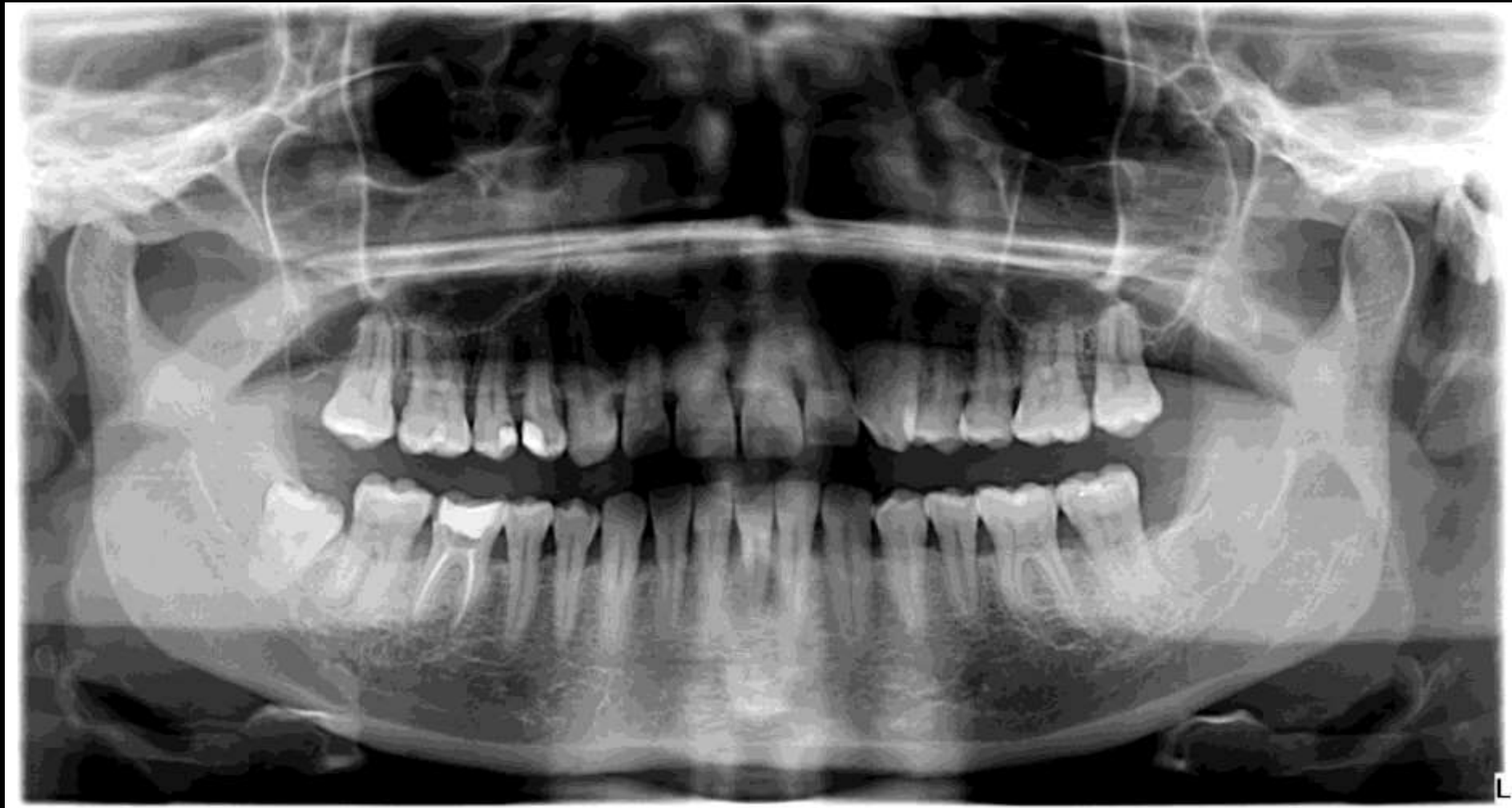- 38 éves nő beteg
- Általános anamnézisében kezelést befolyásoló tényező nem szerepel
- Gyógyszerérzékenység nem ismert
- Sztomatoonkológia szűrése negatív
- TMI vizsgálata negatív
- Szájhygiénié nem megfelelő



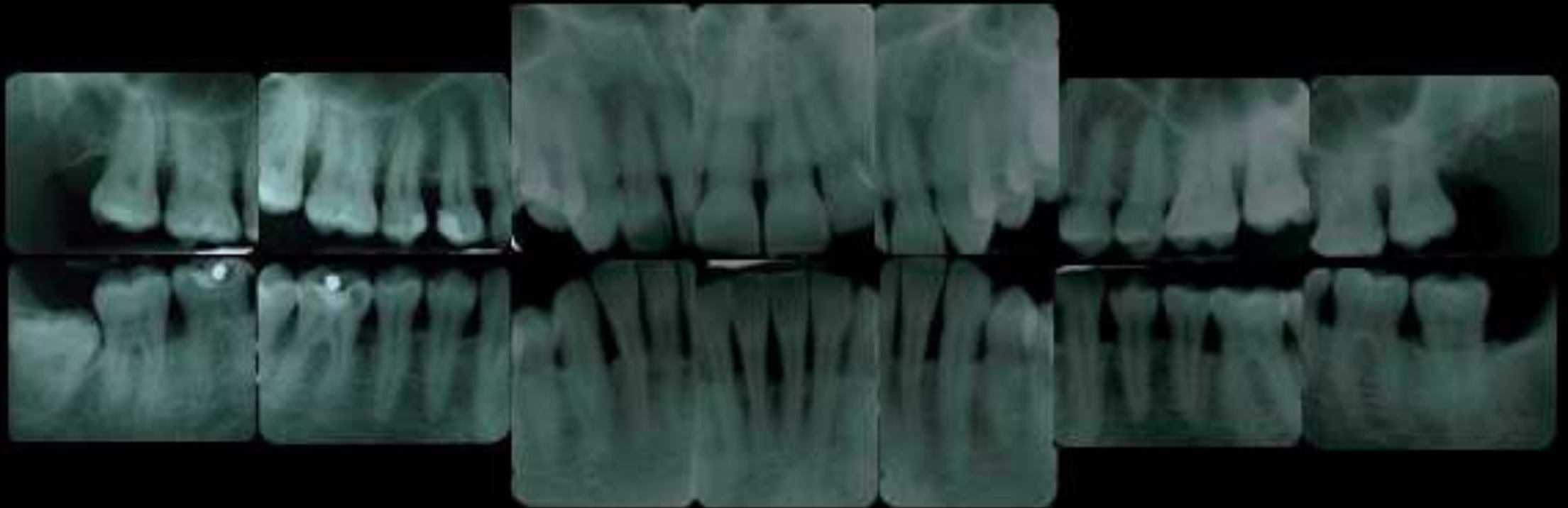
# KIINDULÁSI FOTÓK



# KIINDULÁSI ORTHOPANTOMOGRAM FELVÉTEL



# KIINDULÁSI PARODONTOLÓGIAI STÁTUSZFELVÉTEL

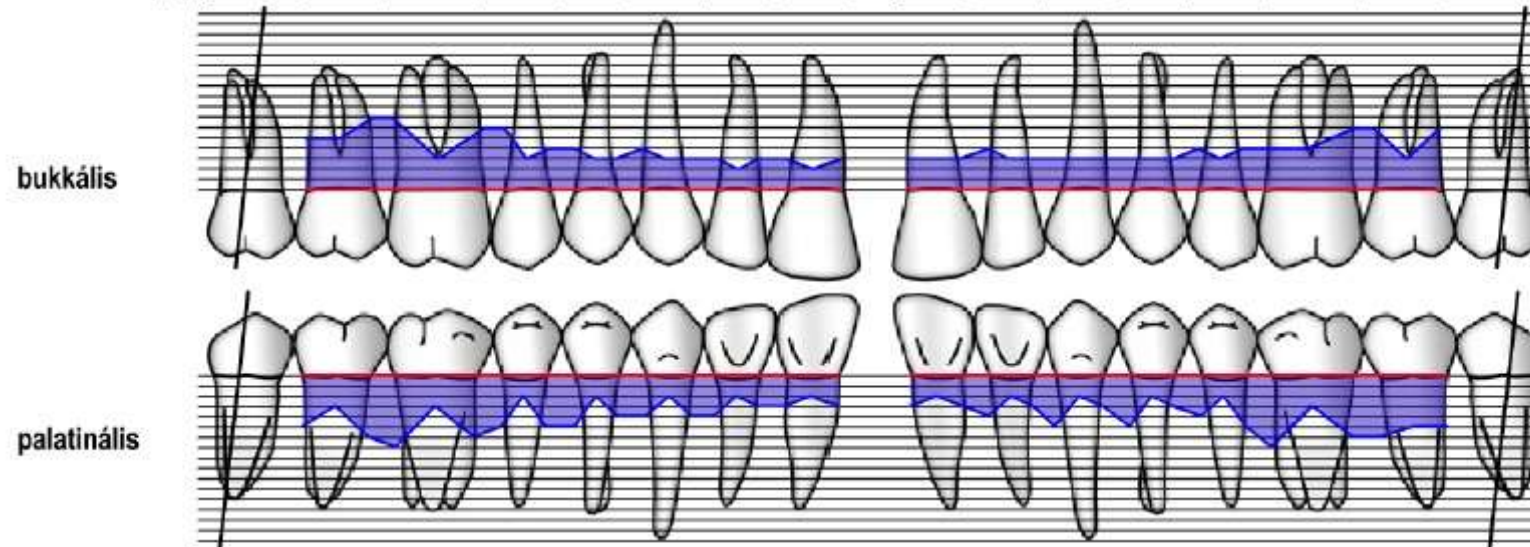


BPE:

4	4	4
4	4	4

# KIINDULÁSI PARODONTOLÓGIAI STÁTUSZ FELSŐ ÁLLCSONT

	18	17	16	15	14	13	12	11	21	22	23	24	25	26	27	28
mozgathatóság		0	0	0	0	0	0	0		0	0	0	0	0	0	0
implantátum																
furkáció-érintettség																
Bleeding on Probing		■	■	■	■	■	■					■	■	■	■	■
Plaque		■	■	■	■	■	■				■	■	■	■	■	■
marginális gingiva	0	0	0	0	0	0	0	0	0	0	0	0	0	0	0	0
szondázási mélység	5	5	7	7	3	6	6	3	4	3	3	3	3	3	4	3



	18	17	16	15	14	13	12	11	21	22	23	24	25	26	27	28
marginális gingiva		0	0	0	0	0	0	0		0	0	0	0	0	0	0
szondázási mélység	5	3	6	7	3	6	5	2	3	2	3	4	2	3	4	2
Plaque	■	■	■	■	■	■	■				■	■	■	■	■	■
Bleeding on Probing	■	■	■	■	■	■	■					■	■	■	■	■
furkáció-érintettség																
Note																

FMPS: 66%  
FMBS: 53%



# DIAGNÓZIS, PROGNÓZIS

- Diagnózis: Generalizált krónikus parodontitis /  
Parodontitis III. stádium, B osztály, generalizált
- Prognózis:

	18	17	16	15	14	13	12	11	21	22	23	24	25	26	27	28	
ST.	-	X	X	X	X	X	X	X	X	X	X	X	X	X	X	-	ST.
?																	?
R.																	R.
R.	X																R.
?																	?
ST.		X	X	X	X	X	X	X	X	X	X	X	X	X	X	-	ST.
	48	47	46	45	44	43	42	41	31	32	33	34	35	36	37	38	



# ELŐZETES KEZELÉSI TERV

## I. Oki parodontális terápia

- Szájhyiégés instruálás, motiválás
- Supra- és subgingivalis depurálás
- Plakkretenciós tényezők eliminálása
- Zárt kürett

## II. Sebészi parodontális kezelés

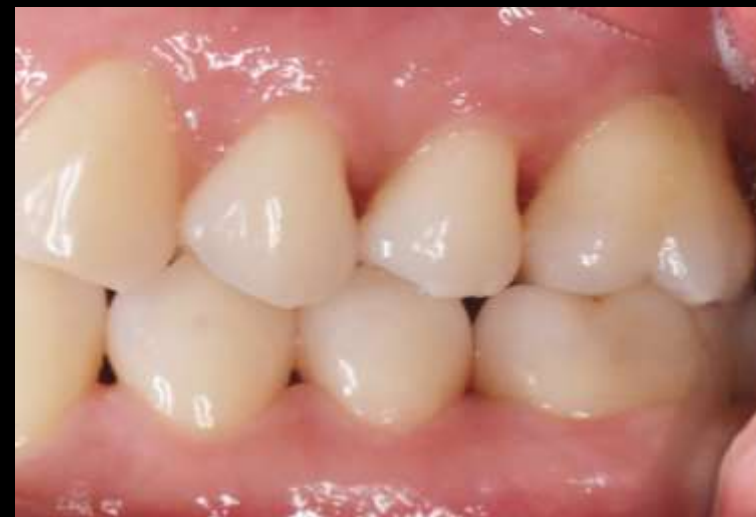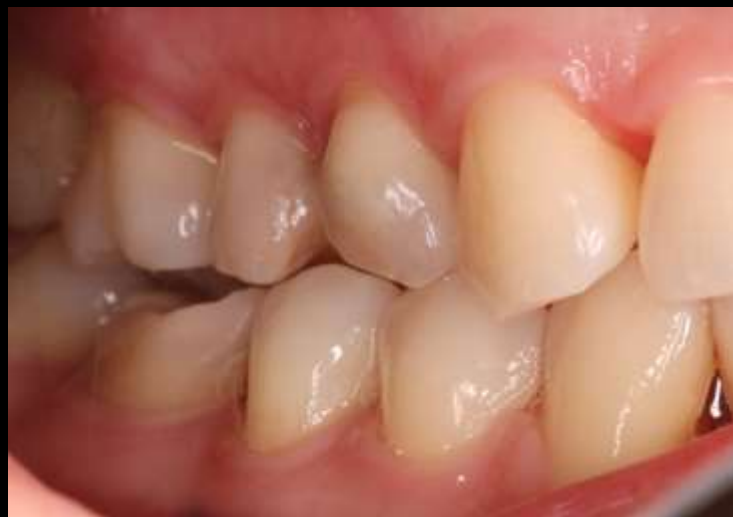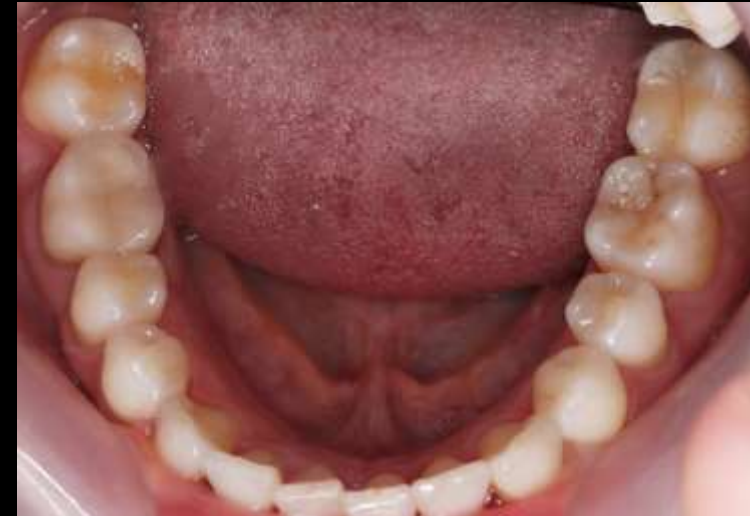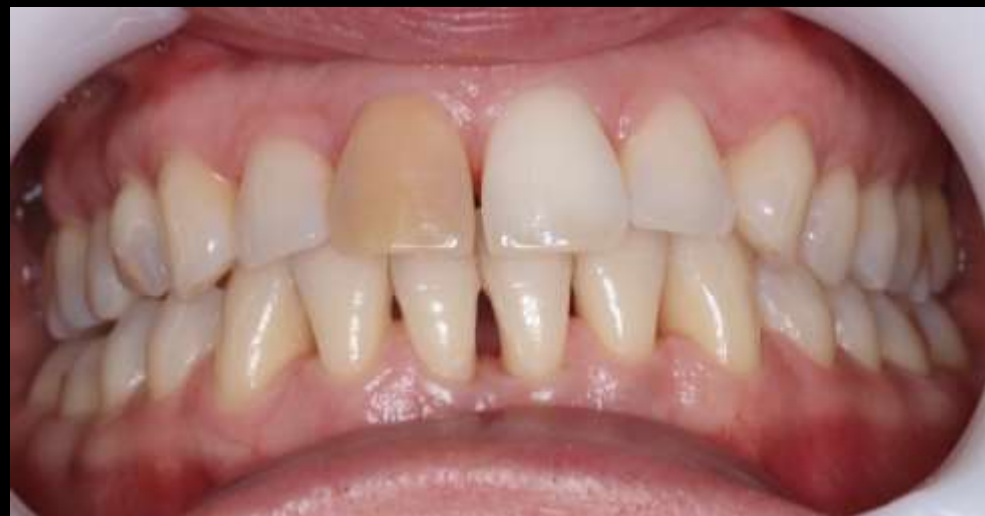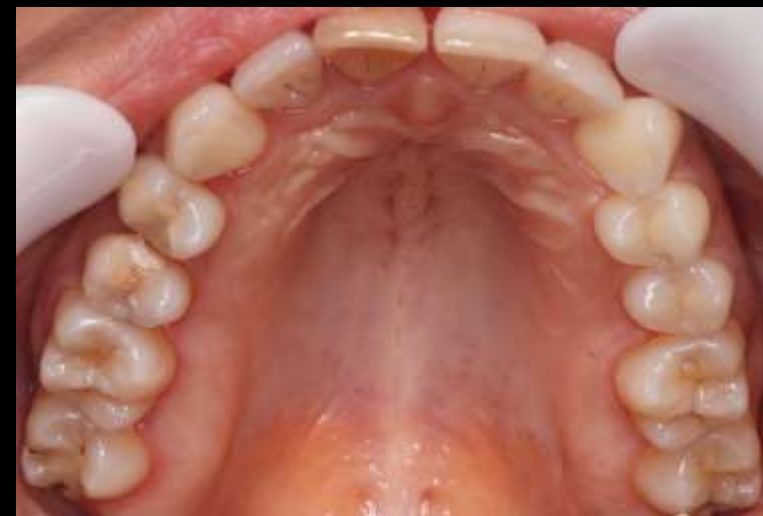- Rezektív és regeneratív parodontális műtét sextánsenként

## III. Végleges konzerváló fogászati ellátás

## IV. Parodontális gondozás- recall



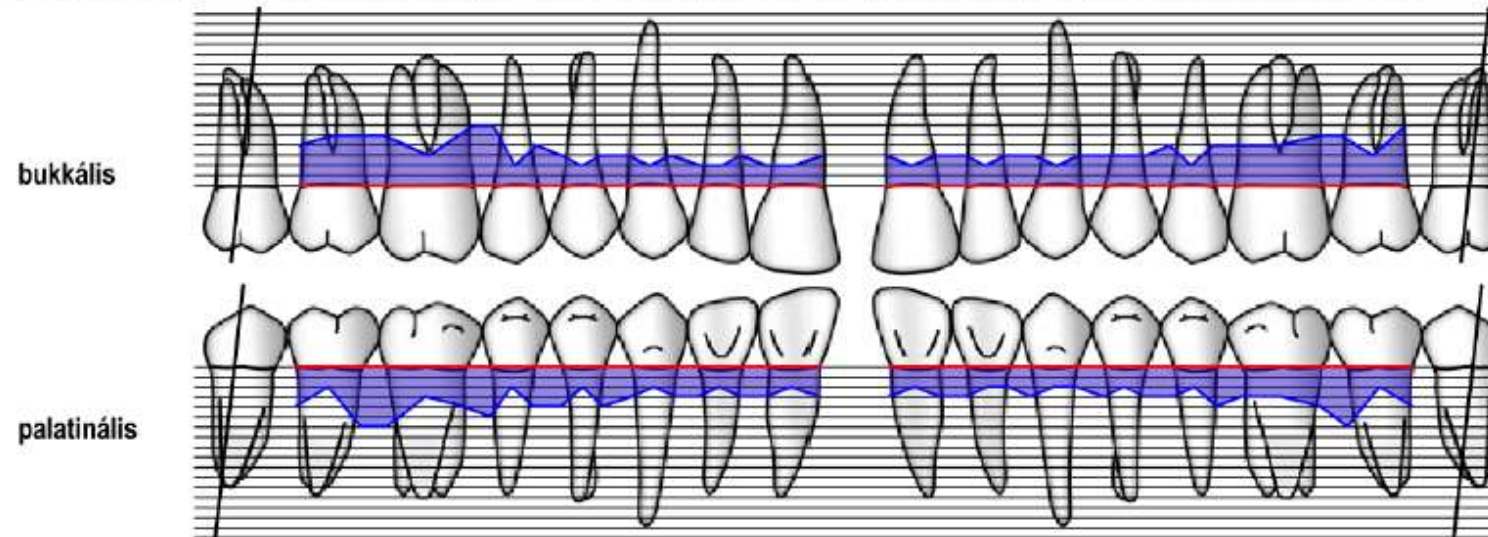
# OKI PARODONTOLÓGIAI TERÁPIÁT KÖVETŐEN





# ÚJRAÉRTÉKELÉS KONZERVATÍV TERÁPIÁT KÖVETŐEN ALSÓ ÁLLCSONT

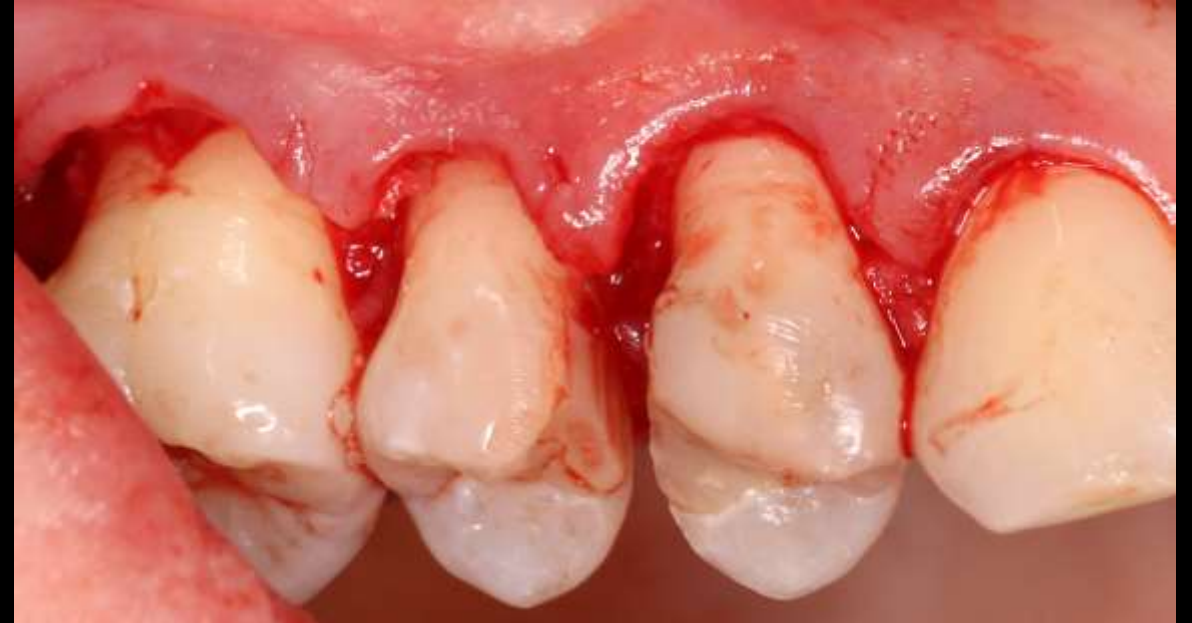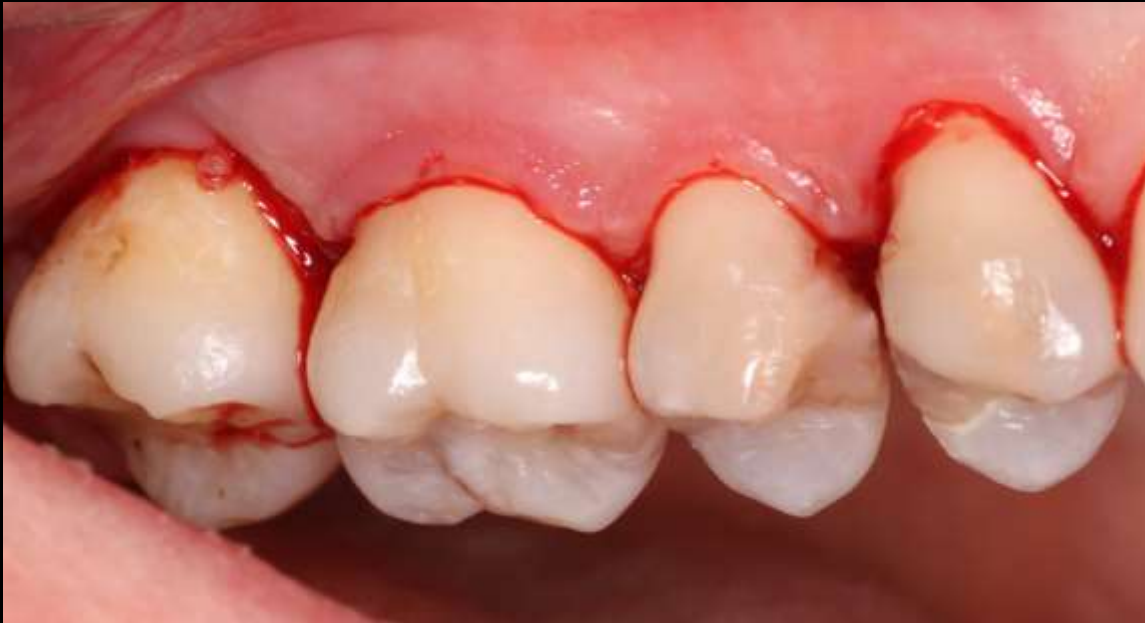	18	17	16	15	14	13	12	11	21	22	23	24	25	26	27	28																								
mozgathatóság		0	0	0	0	0	0	0		0	0	0	0	0	0	0																								
implantátum																																								
furkáció-érintettség																																								
Bleeding on Probing		■	■	■	■	■						■	■	■	■	■	■																							
Plaque		■	■	■	■	■					■		■	■	■	■	■																							
marginális gingiva szondázási mélység	0	0	0	0	0	0	0	0	0	0	0	0	0	0	0	0	0	0	0	0	0	0	0	0	0	0	0	0												
	4	5	5	5	3	6	6	2	4	3	2	3	3	2	3	2	2	3	2	2	3	3	2	3	3	2	3	3	2	3	3	4	2	4	4	4	5	5	3	6



marginális gingiva szondázási mélység		0	0	0	0	0	0	0	0	0	0	0	0	0	0	0	0	0	0	0	0	0	0	0	0	0	0	0	0	0	0	0	0	0	0	0	0	0	0	
Plaque		■	■	■	■	■	■																																	
Bleeding on Probing		■	■	■	■	■																																		
furkáció-érintettség																																								
Note																																								

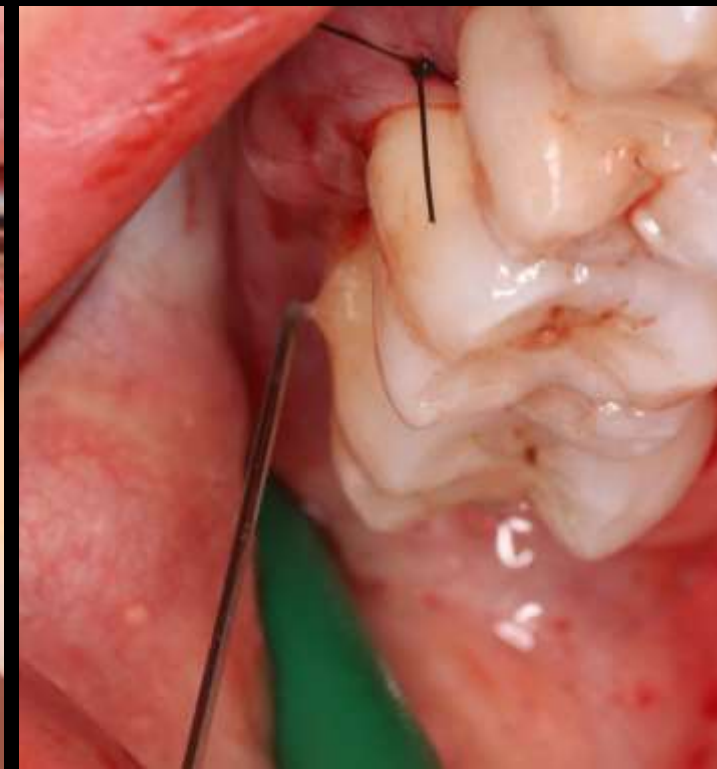
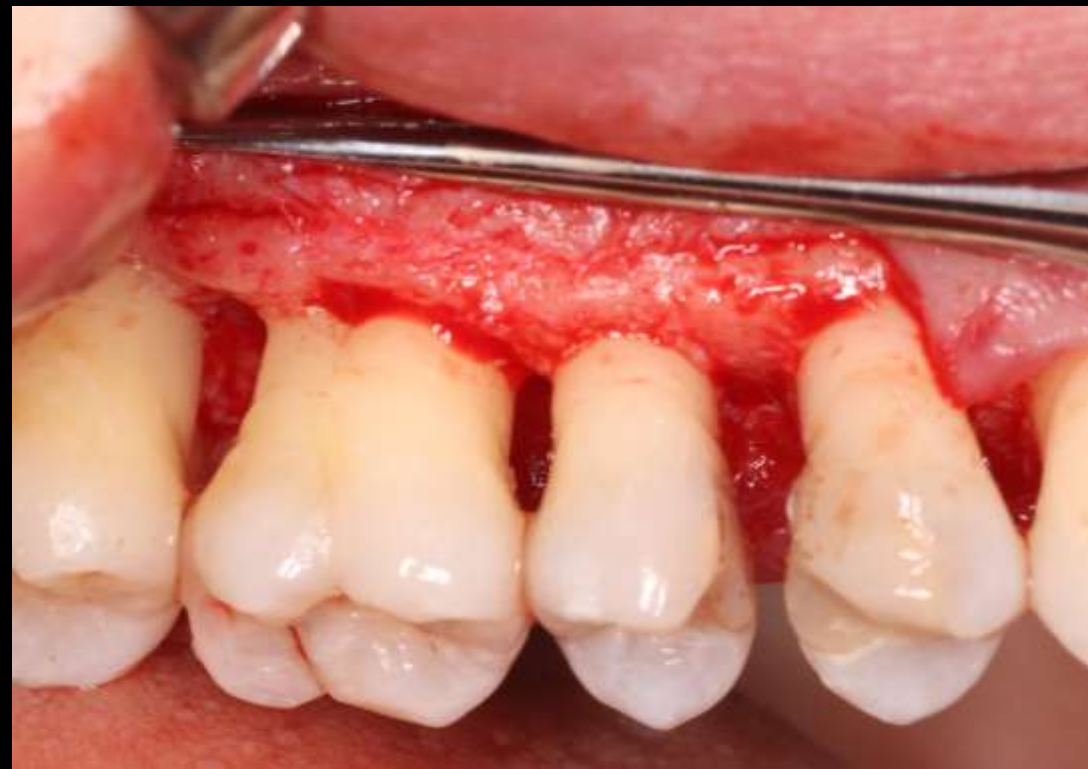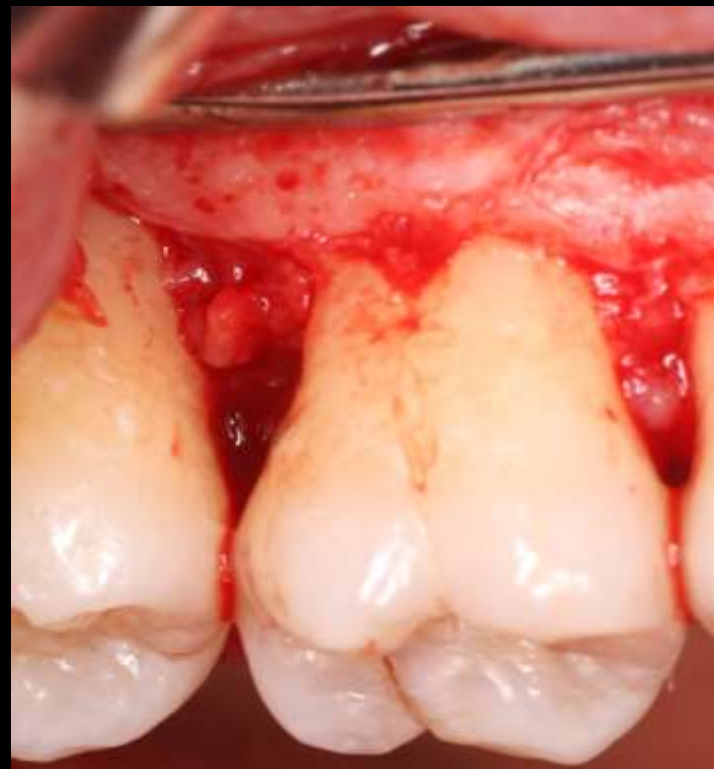
- FMPS: 24%
- FMBS: 26%

# JOBB FELSŐ SEXTÁNS PARODONTÁLIS LEBENYES MŰTÉTJE

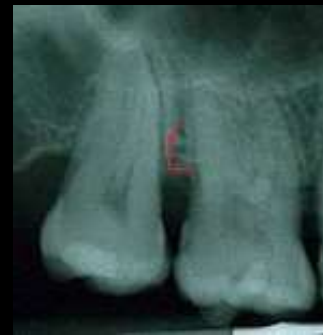

- Lebenyképzés egyszerűsített papilla prezervációs technika segítségével.

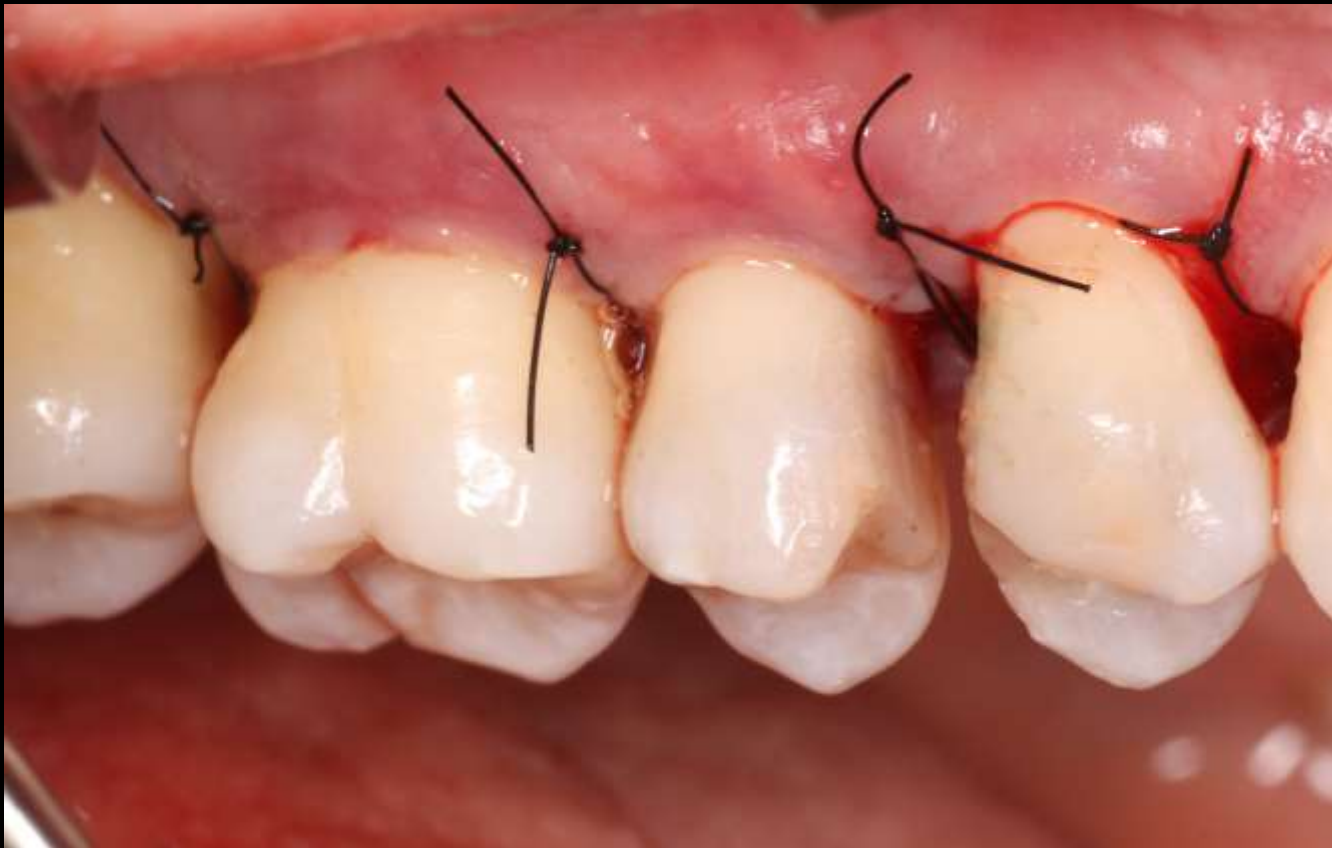# JOBB FELSŐ SEXTÁNS PARODONTÁLIS LEBENYES MŰTÉTJE



- Granulációs szövet és baktériummal fertőzött cementréteg eltávolítása Gracey kűrettkanalak használatával.
- 16-os fog furkáció plasztikája történt.
- Előöltést követően Straumann® PrefGél(24%-os EDTA) és Straumann® Emdogain alkalmazására került sor



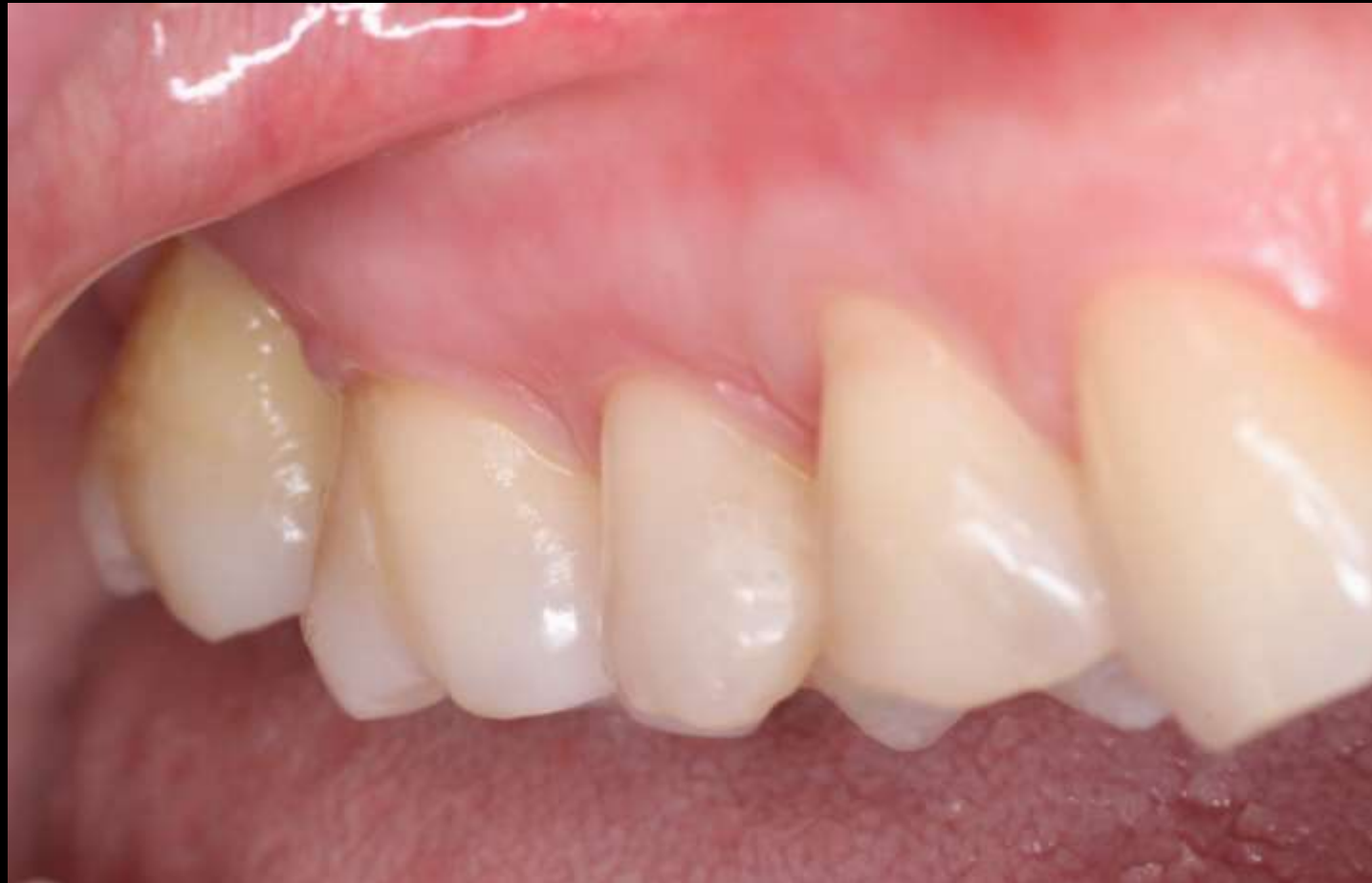# JOBB FELSŐ SEXTÁNS PARODONTÁLIS LEBENYES MŰTÉTJE



Lebény zárása : módosított  
verticalis matracöltés  
segítségével

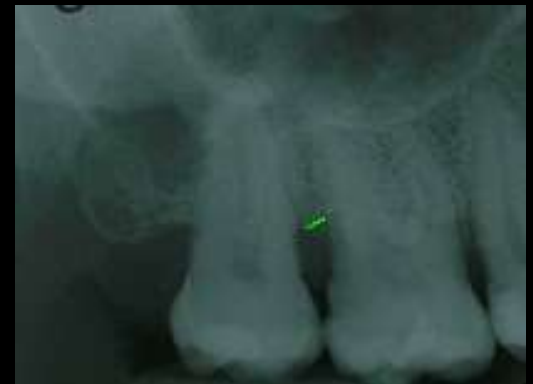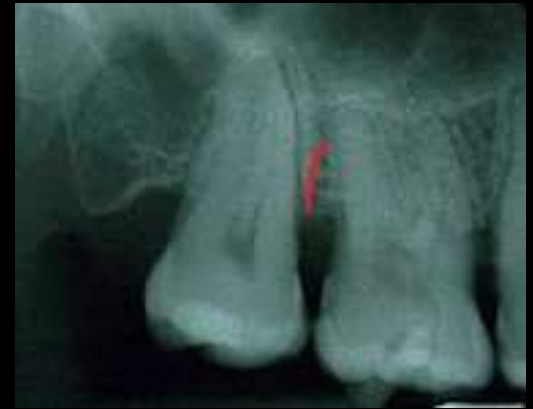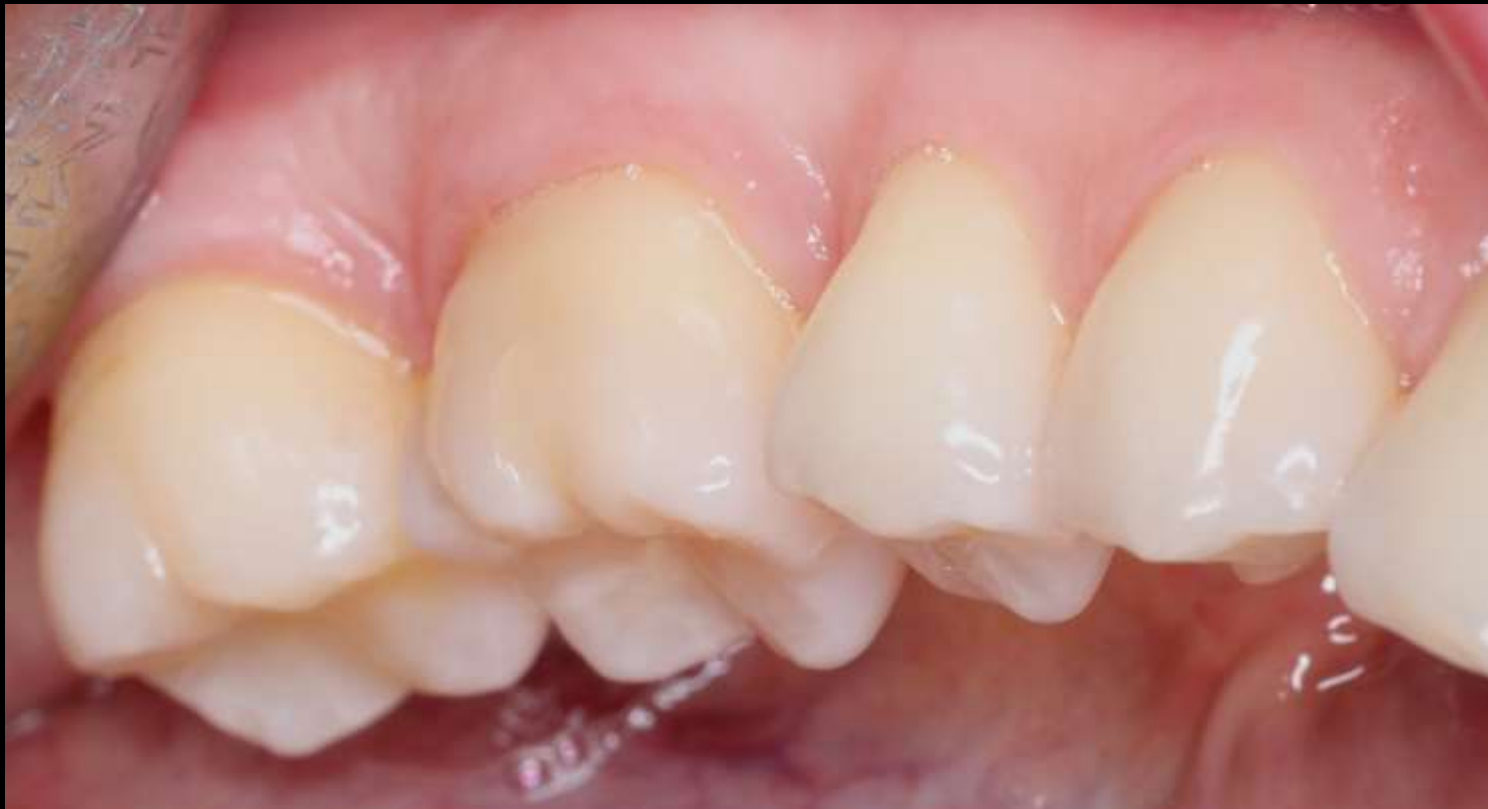Sutura: 5-0, monofil, nem  
felszívódó fonal használatával

# KONTROLL SEBÉSZI TERÁPIÁT KÖVETŐEN 2 HÓNAPPAL

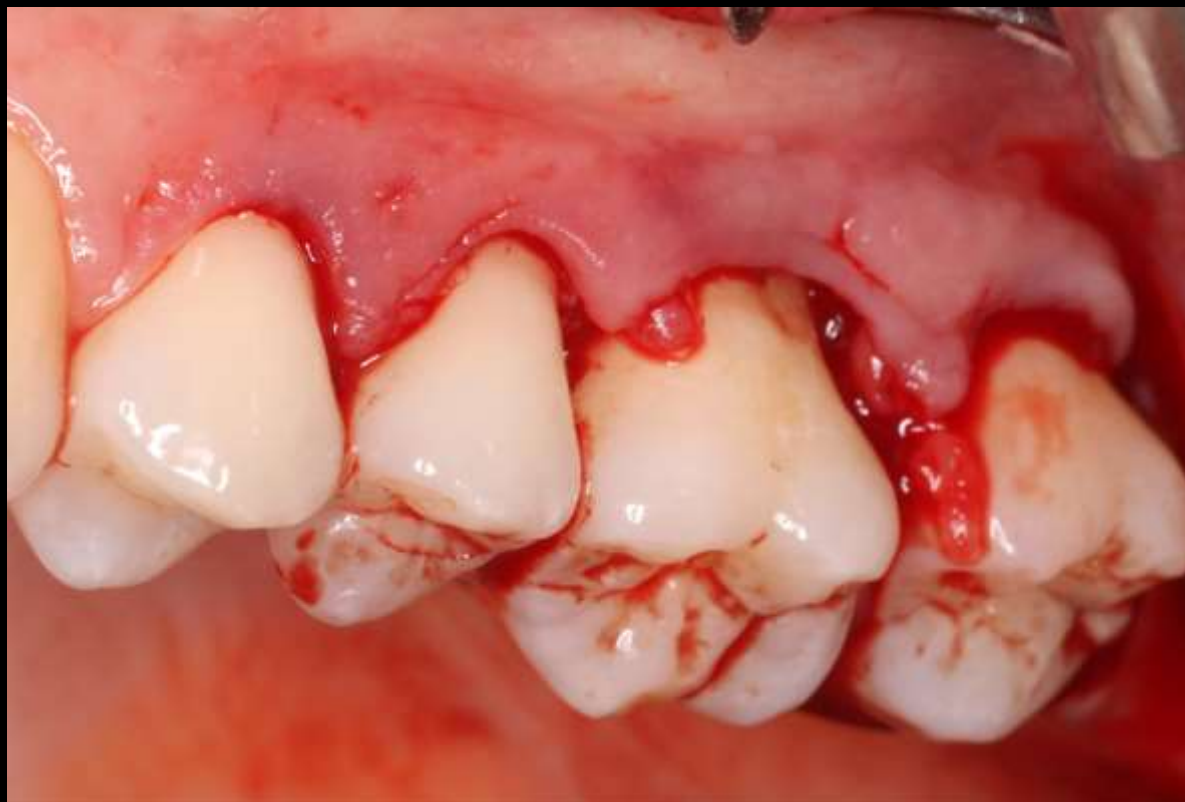
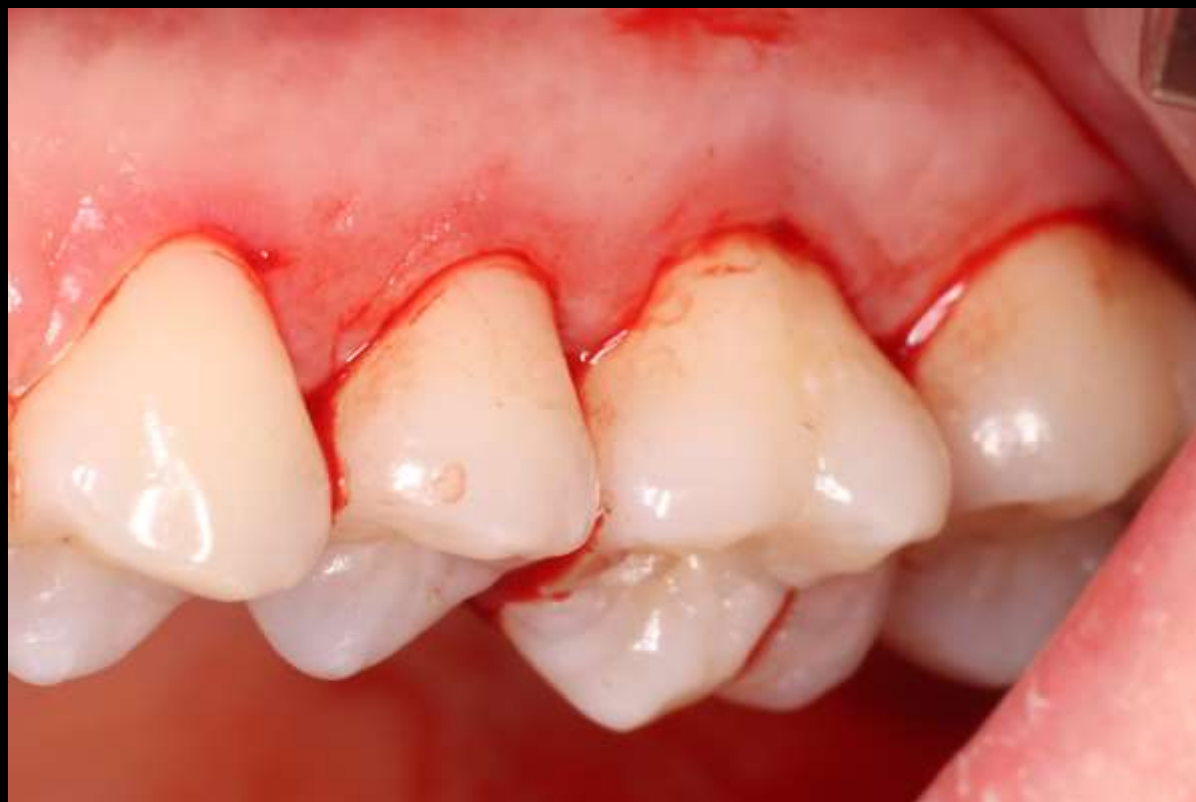


# KONTROLL SEBÉSZI TERÁPIÁT KÖVETŐEN 6 HÓNAPPAL

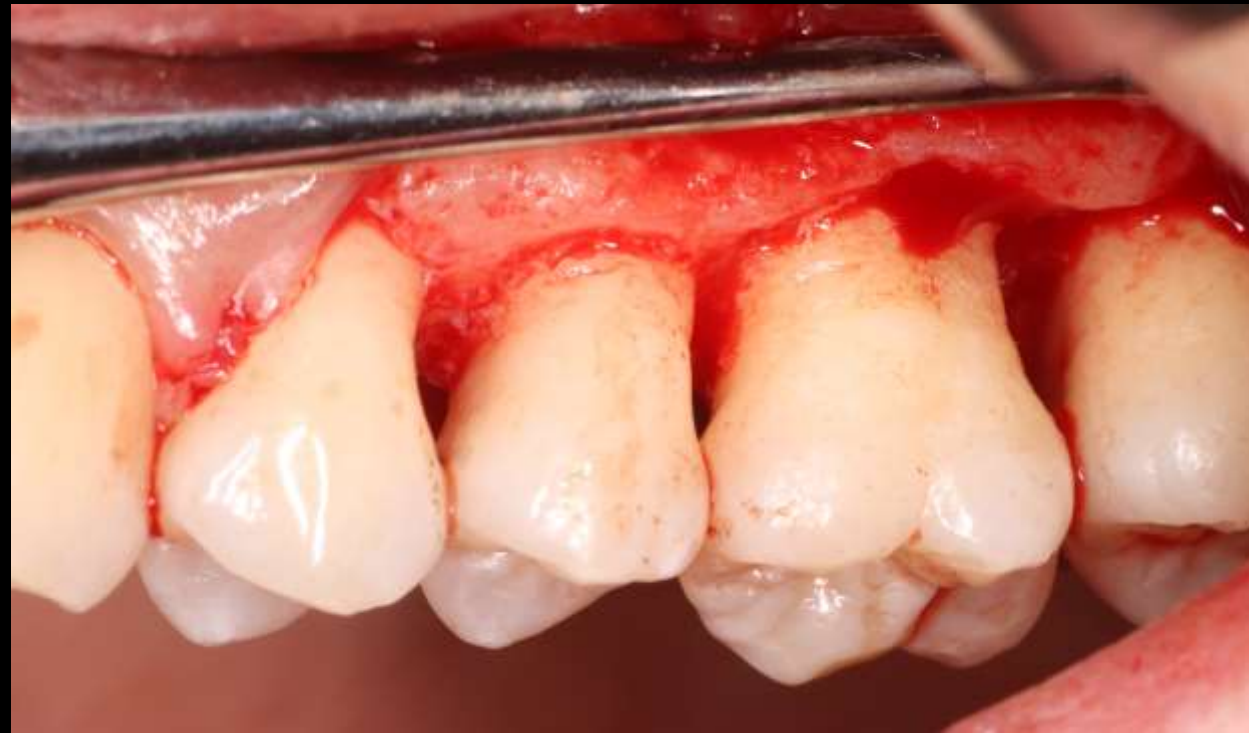
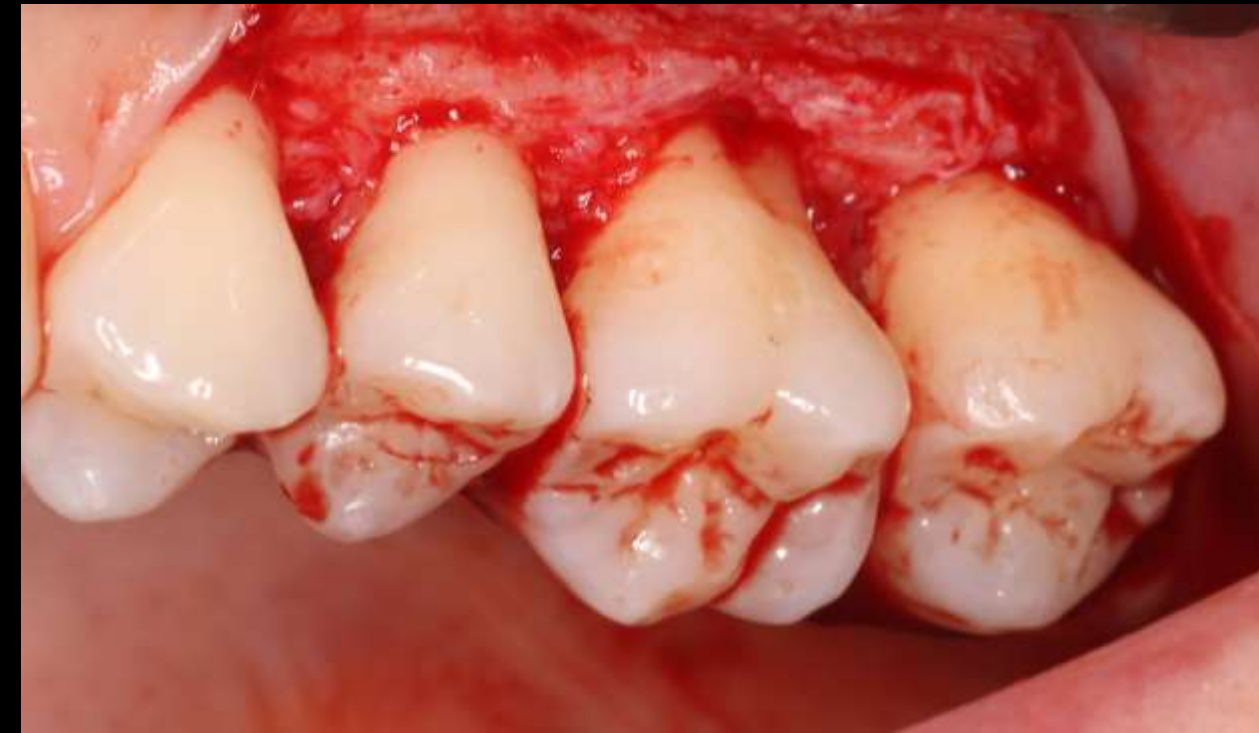
# BAL FELSŐ SEXTÁNS PARODONTÁLIS LEBENYES MŰTÉTJE



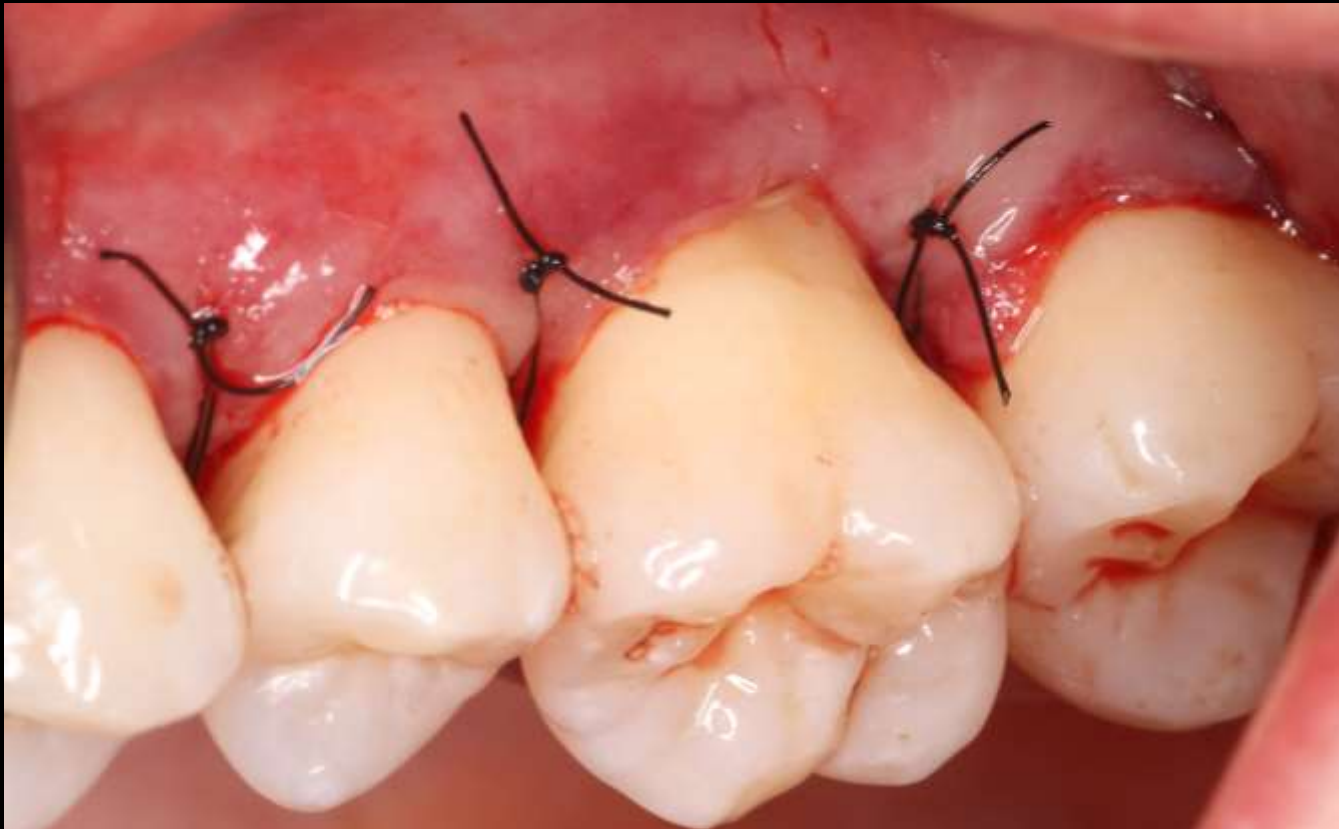- Lebenyképzés egyszerűsített papilla prezervációs technika segítségével.

# BAL FELSŐ SEXTÁNS PARODONTÁLIS LEBENYES MŰTÉTJE



- Granulációs szövet és baktériummal fertőzött cementszövet eltávolítása Gracey kúrettkanalak használatával.
- Furkációplasztika

# BAL FELSŐ SEXTÁNS PARODONTÁLIS LEBENYES MŰTÉTJE

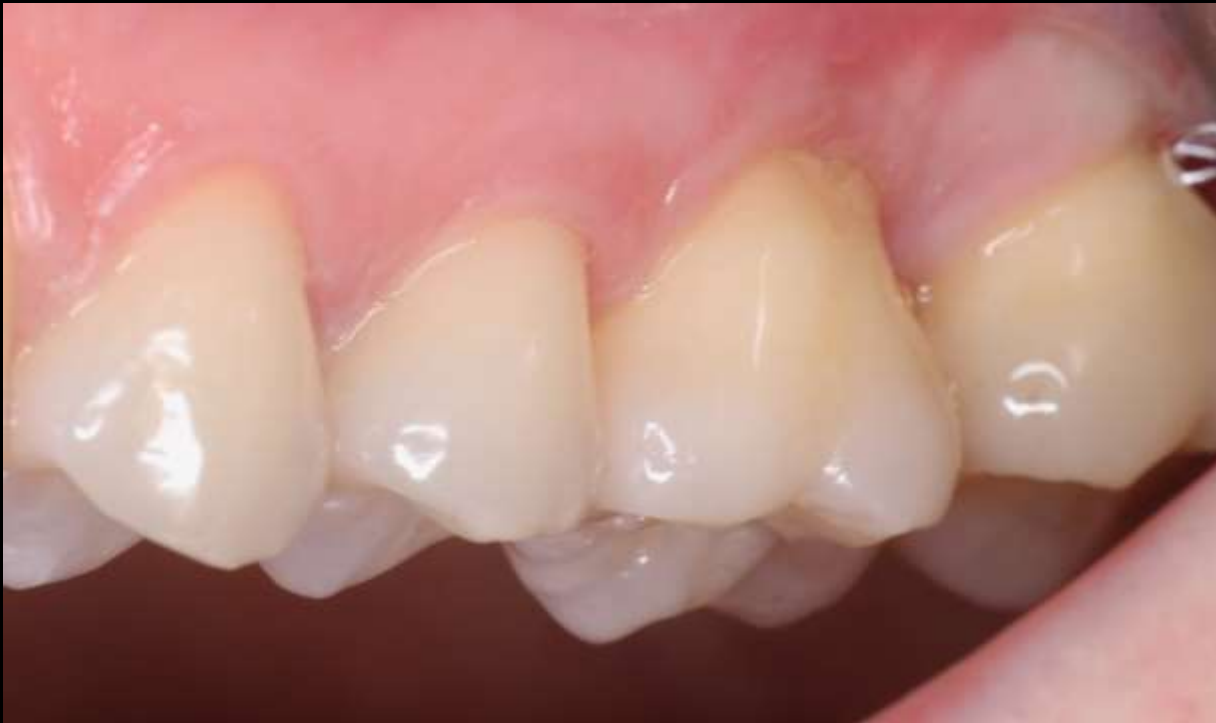

Lebény zárása : módosított verticalis matracöltés segítségével

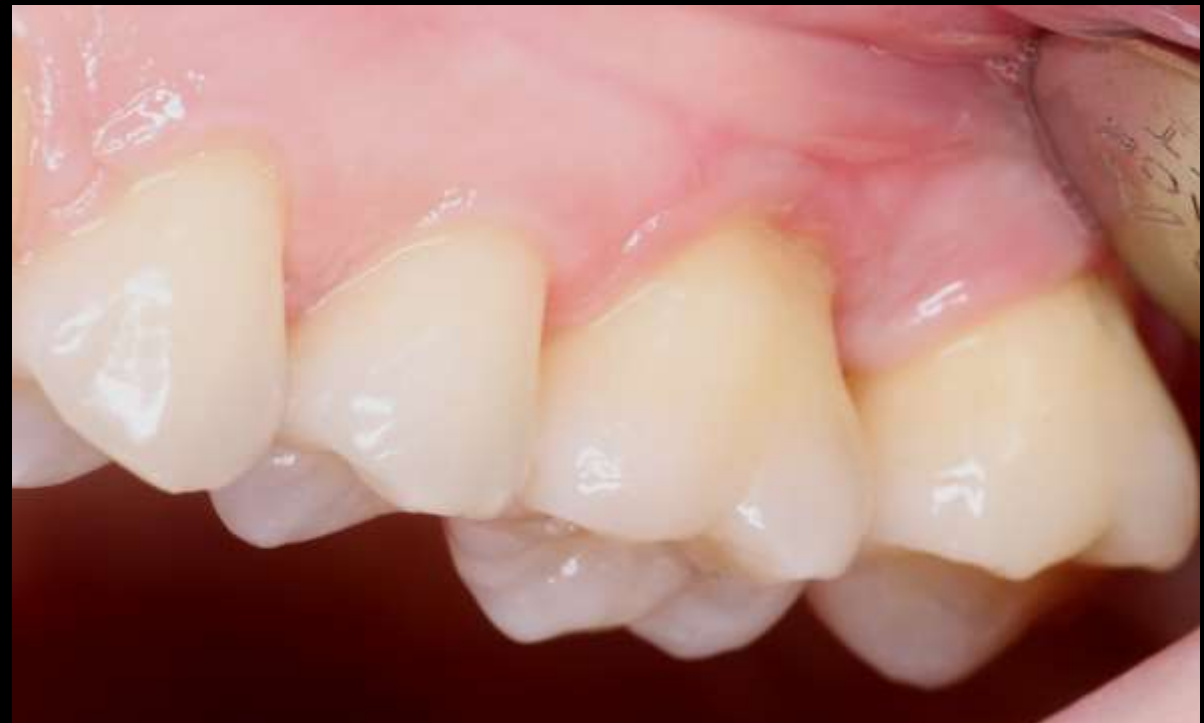Sutura: 5-0, monofil, nem felszívódó fonal használatával

# KONTROLL

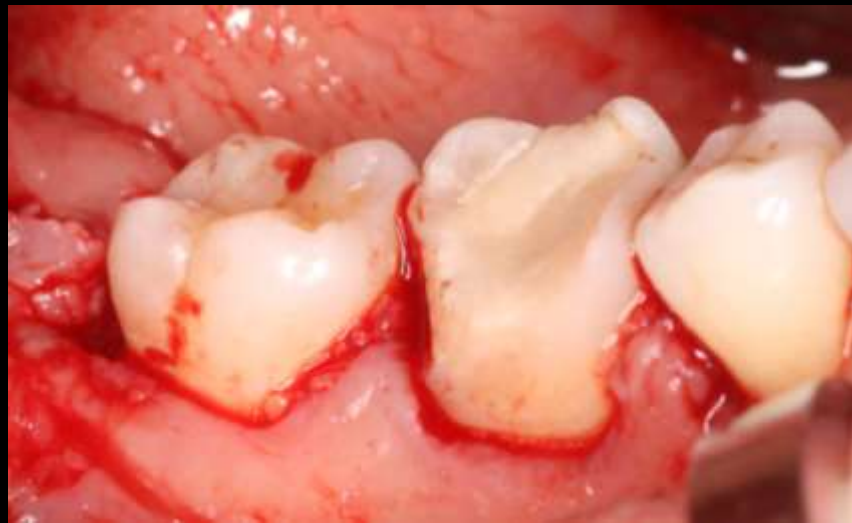Sebészi terápiát követően:  
2 hónappal



6 hónappal

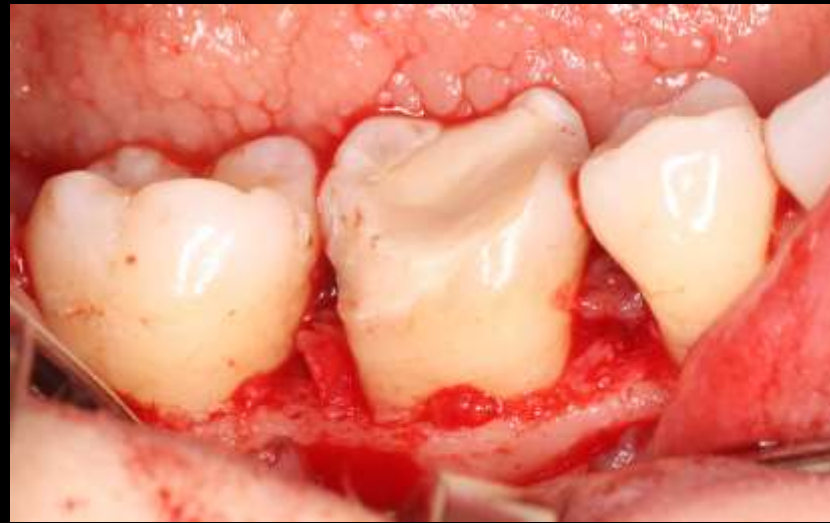

# JOBB ALSÓ SEXTÁNS PARODONTÁLIS LEBENYES MŰTÉTJE

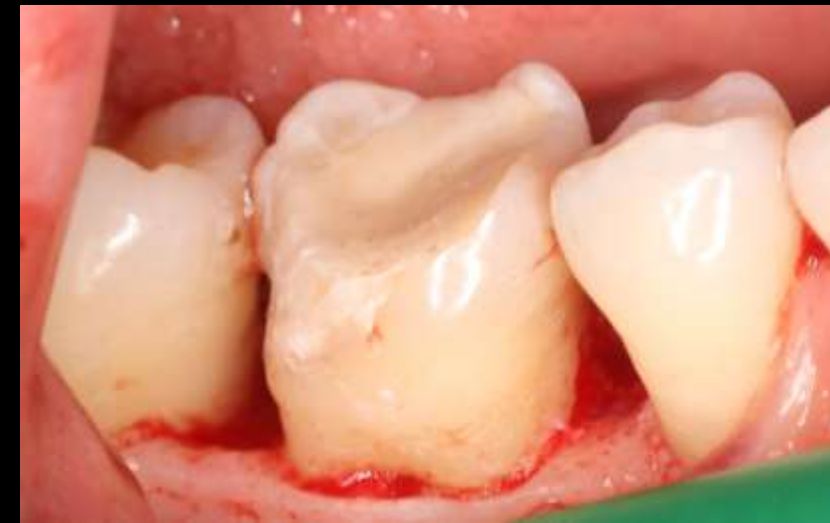

- Lebenyképzés egyszerűsített papilla prezervációs technika segítségével

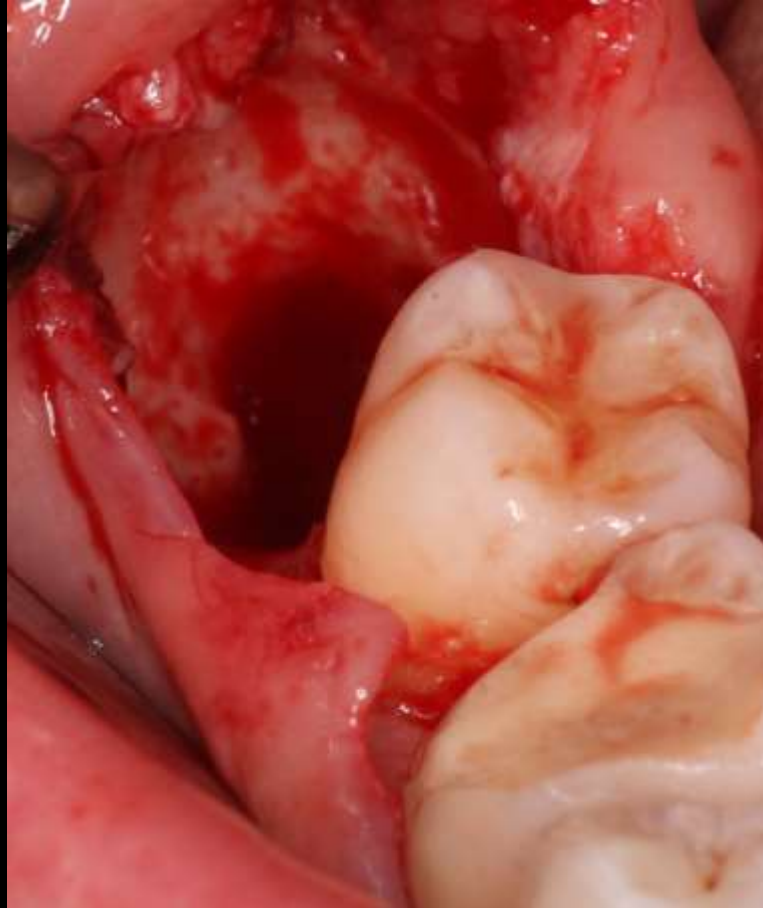
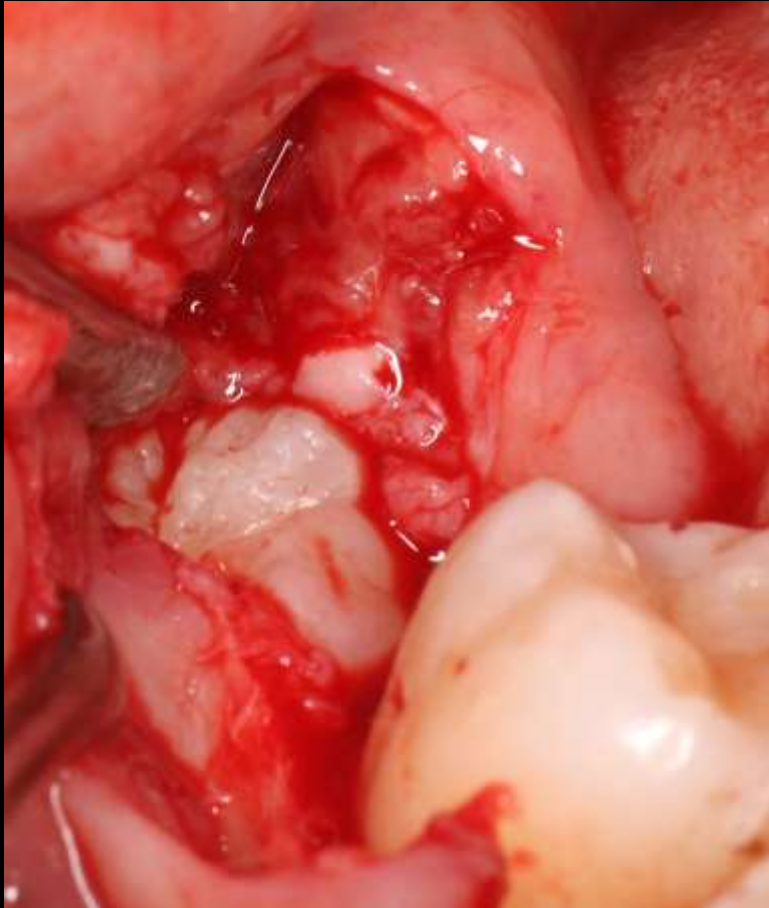
- 46-os gyökérkezelt fog üveginomer cementtel van ellátva, a jövőben gyógyulást követően kialakult ínkontúrához igazított betéttel tervezzük ellátni.



- Granulációs szövet és baktériummal fertőzött cementréteg eltávolítása Gracey kűrettkanalak használatával.

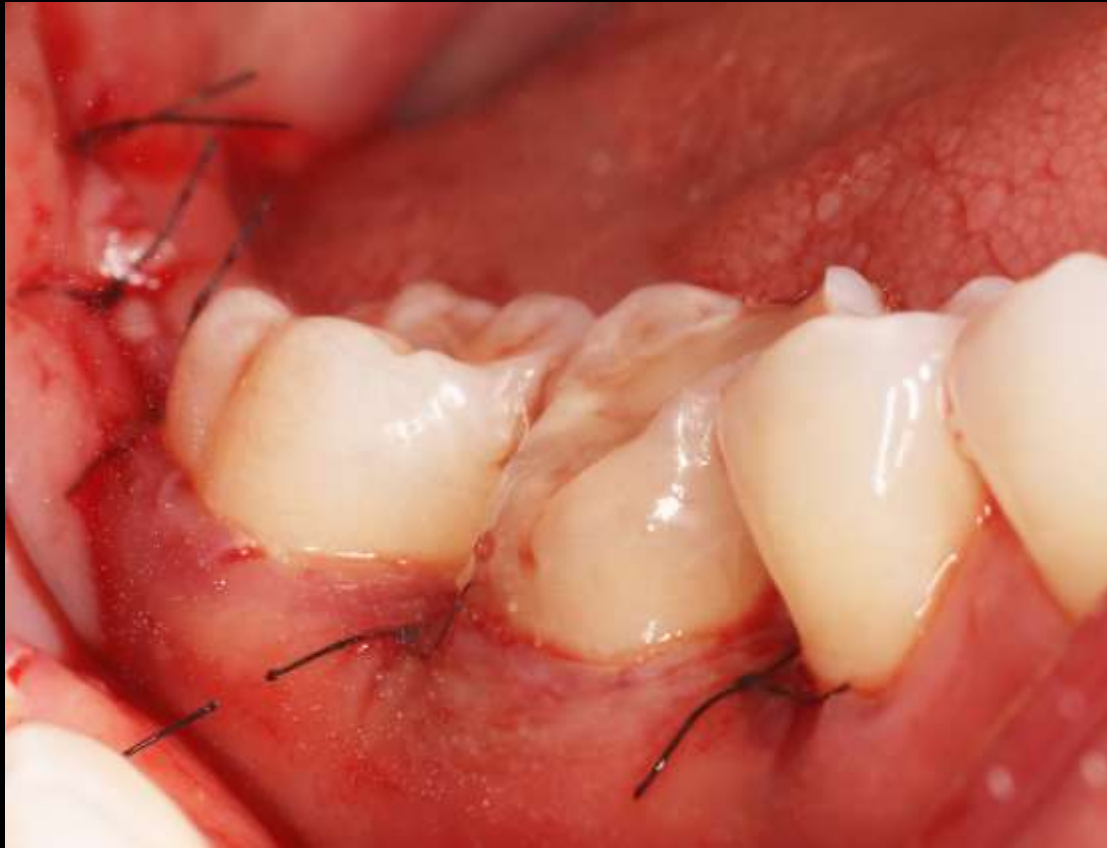

# JOBB ALSÓ SEXTÁNS PARODONTÁLIS LEBENYES MŰTÉTJE



- Jobb alsó impactalt bölcsesség fog eltávolítása

# JOBB ALSÓ SZEXTÁNS PARODONTÁLIS LEBENYES MŰTÉTJE



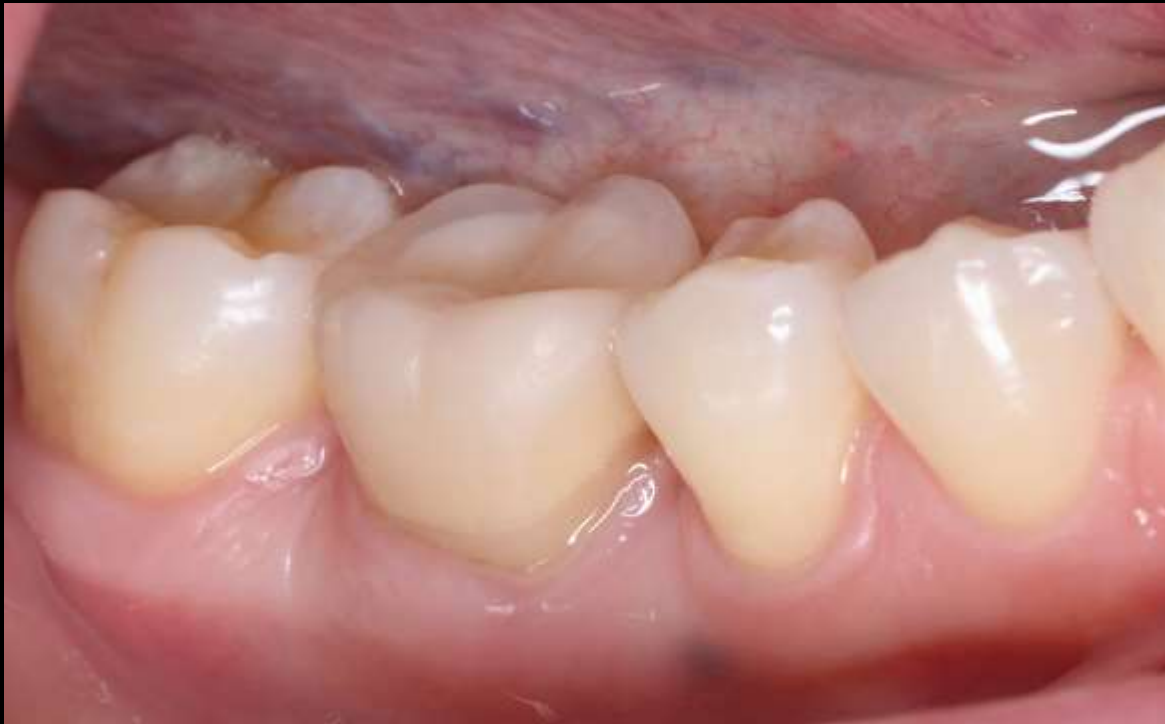Lebény zárása : módosított verticalis matracöltés és egyszerű csomós öltés segítségével

Sutura: 5-0, monofil, nem felszívódó fonal használatával

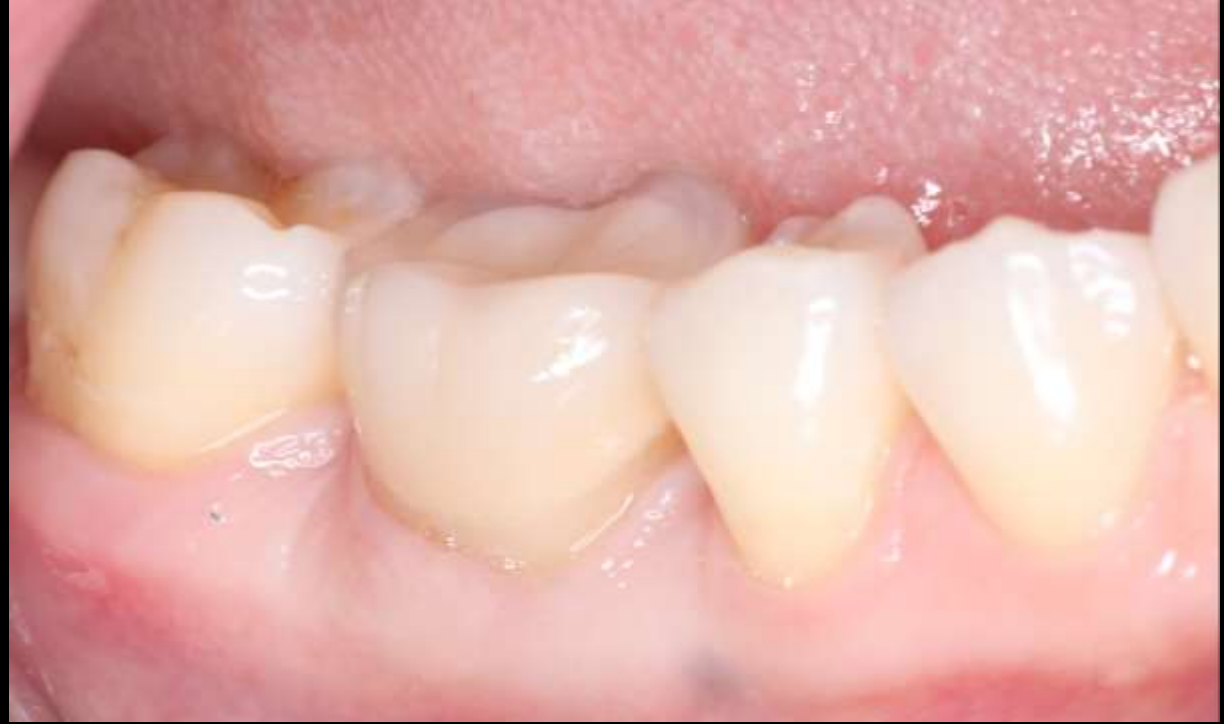

# KONTROLL

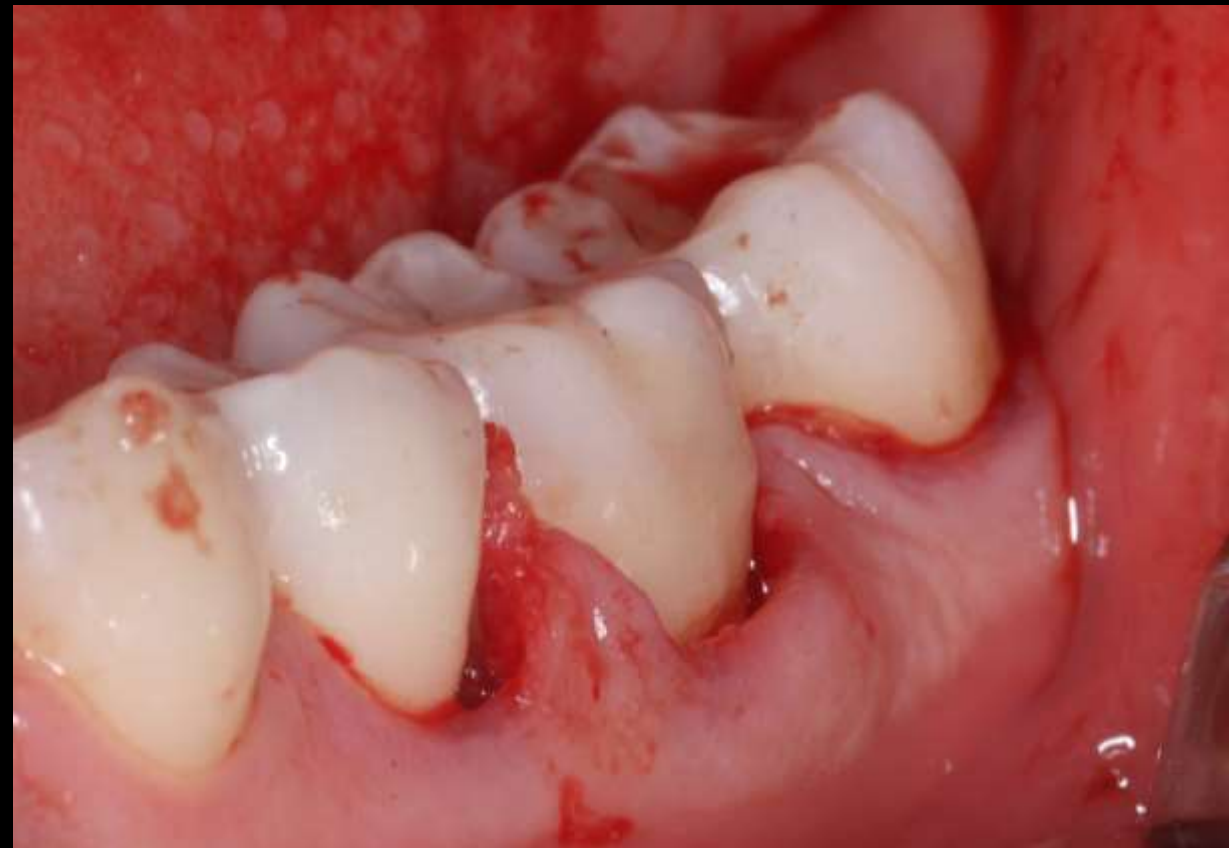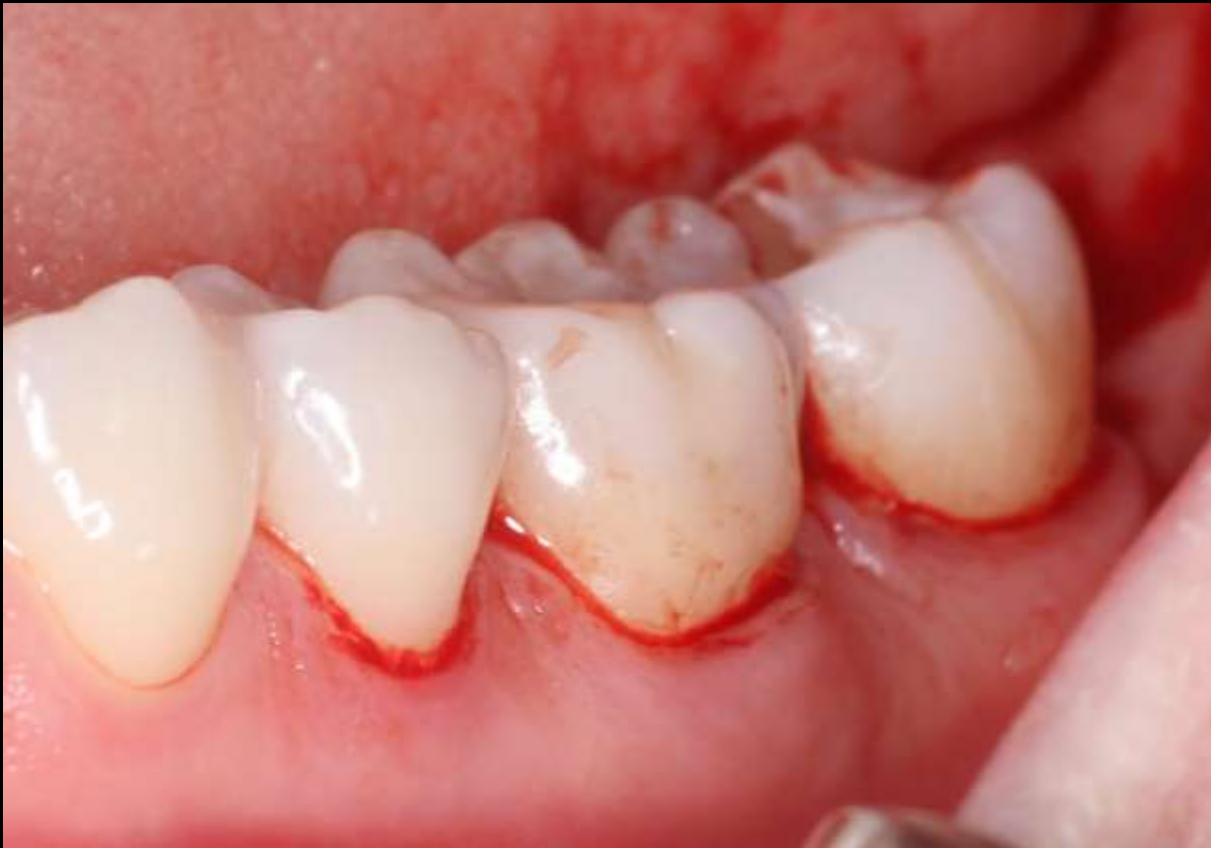Sebészi terápiát követően:  
2 hónappal



6 hónappal

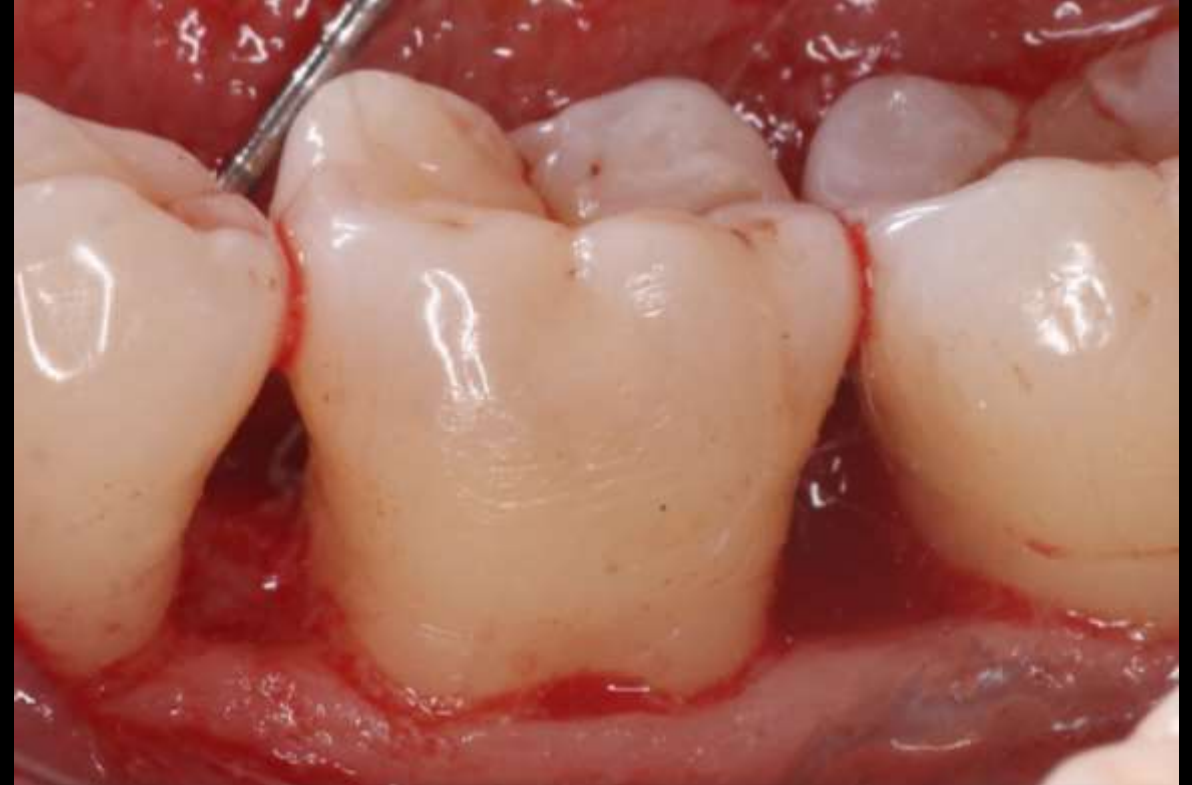
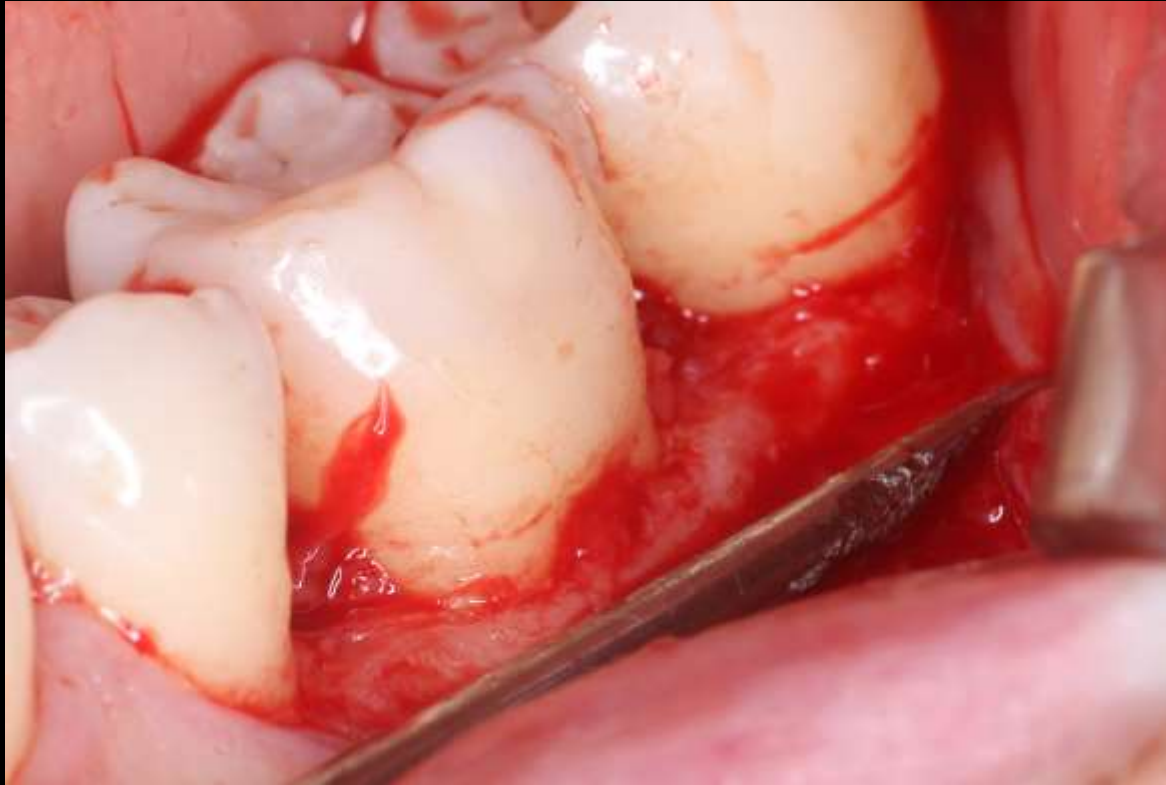
# BAL ALSÓ SEXTÁNS PARODONTÁLIS LEBENYES MŰTÉTJE



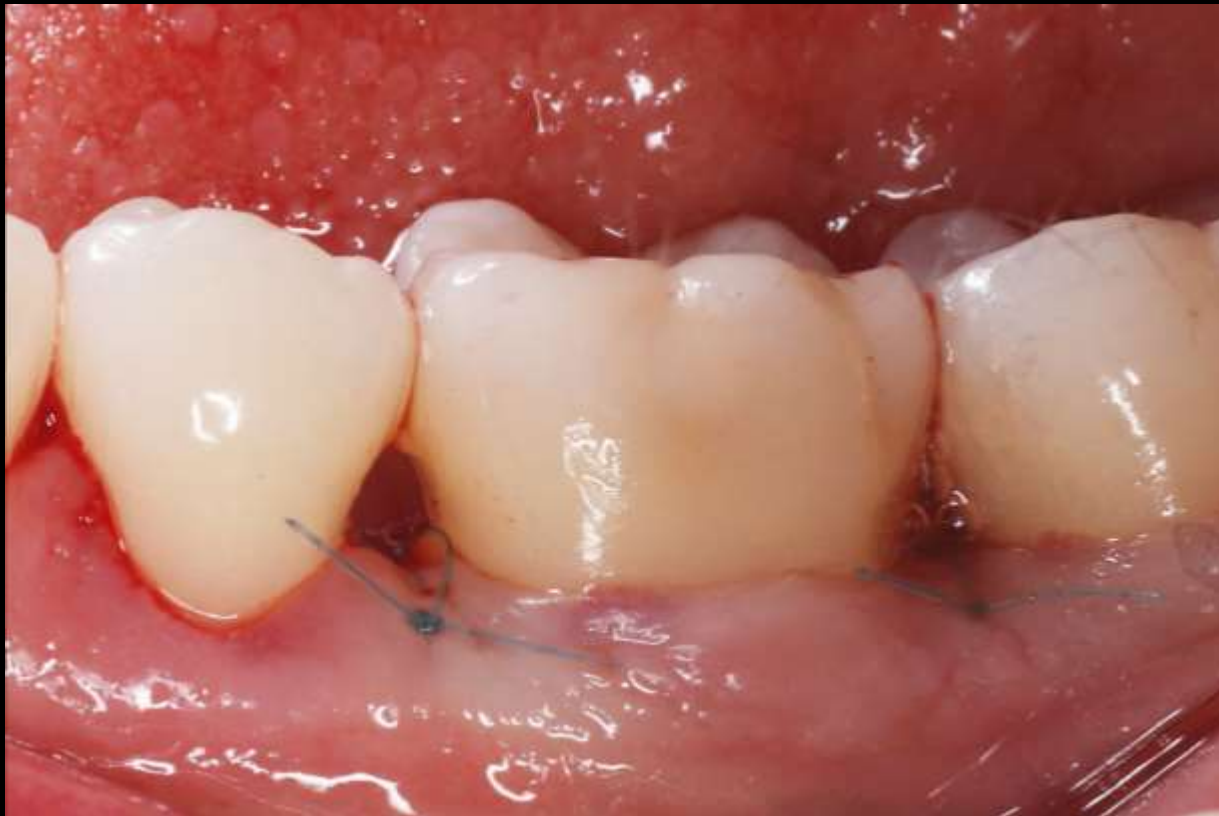- Lebenyképzés egyszerűsített papilla prezervációs technika segítségével

# BAL ALSÓ SEXTÁNS PARODONTÁLIS LEBENYES MŰTÉTJE



- Granulációs szövet és baktériummal fertőzött cementréteg eltávolítása Gracey kűrettkanalak használatával.

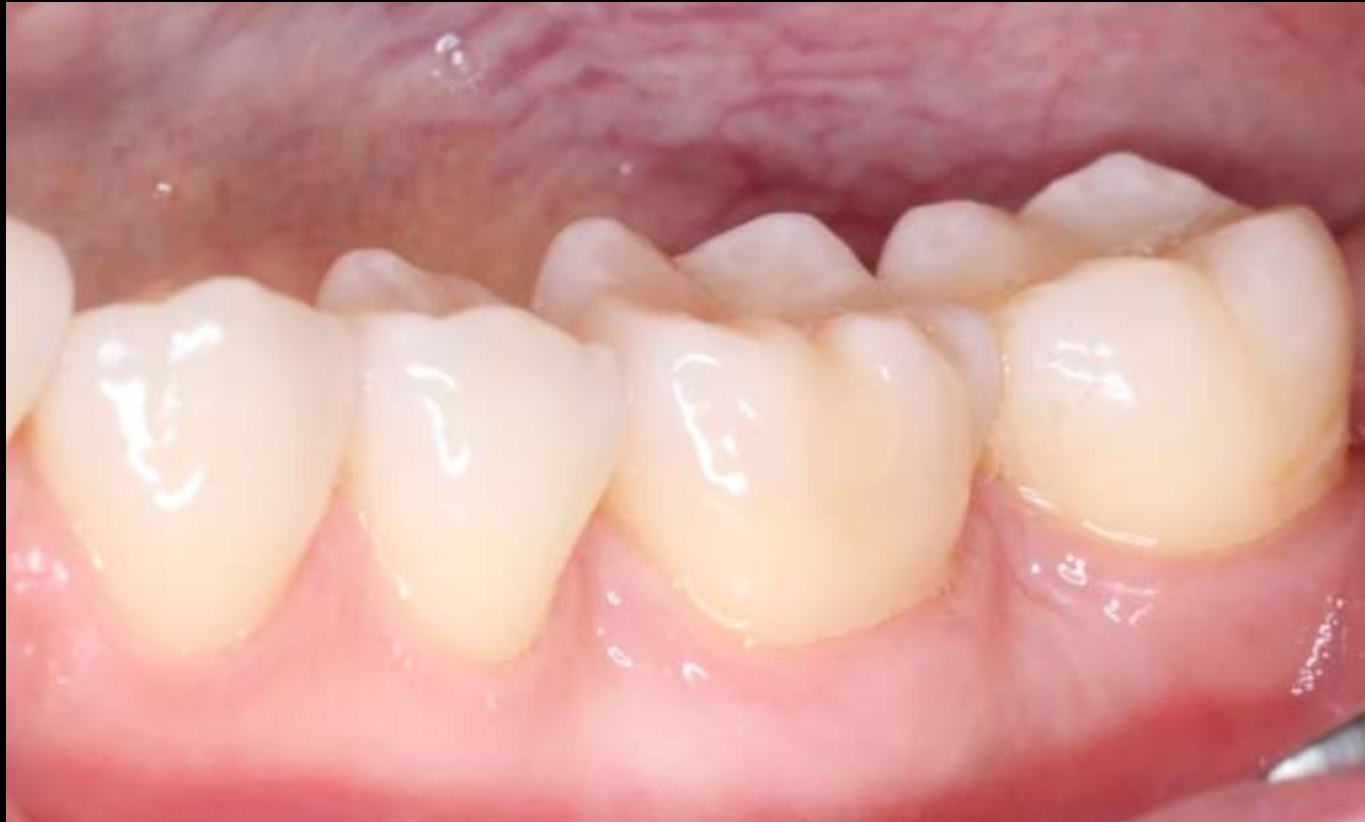# BAL ALSÓ SEXTÁNS PARODONTÁLIS LEBENYES MŰTÉTJE



Lebény zárása : módosított  
verticalis matracöltés és  
egyszerű csomós öltés  
segítségével

Sutura: 5-0, monofil, nem  
felszívódó fonal használatával

# KONTROLL SEBÉSZI TERÁPIÁT KÖVETŐEN 2 HÓNAPPAL





KÖSZÖNÖM A FIGYELMET!