



**Semmelweis Egyetem Fogorvostudományi Kar
Fogászati és Szájsebészeti Oktató Intézet**

igazgató: Dr. Kivovics Péter c. egyetemi tanár

<http://semmelweis-egyetem.hu/fszoi/>

<https://www.facebook.com/fszoi>



CHRONICUS PARODONTITIS KEZELÉSE

Rezidens: Dr. Derdák Dóra, parodontológus szakorvosjelölt

Tutor: Dr. Büchler János, osztályvezető főorvos

Konzulens: Dr. Nagy Gábor, egyetemi tanár

Dr. Kránitz Ivett, parodontológus szakorvos

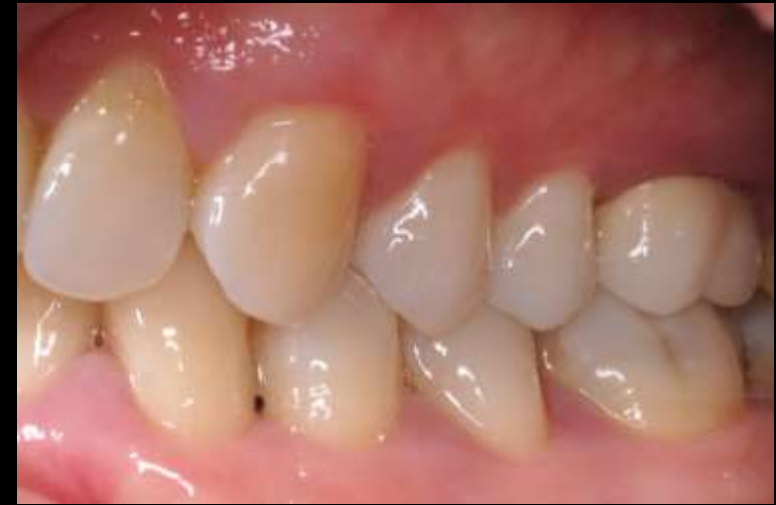
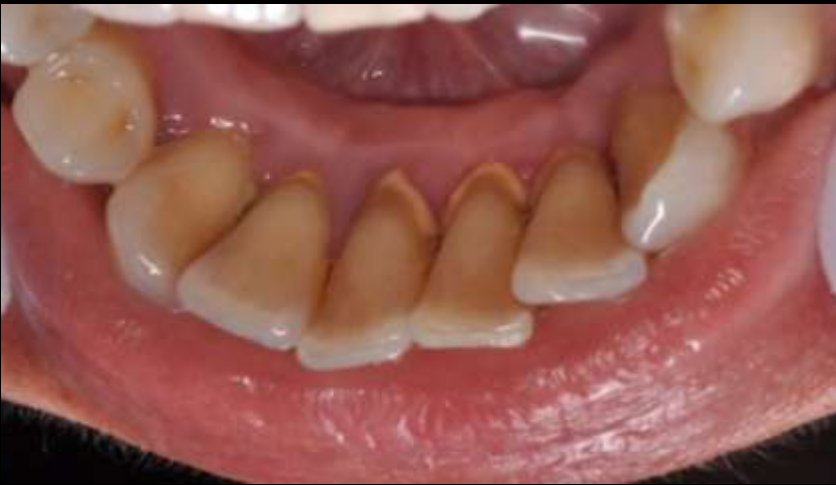
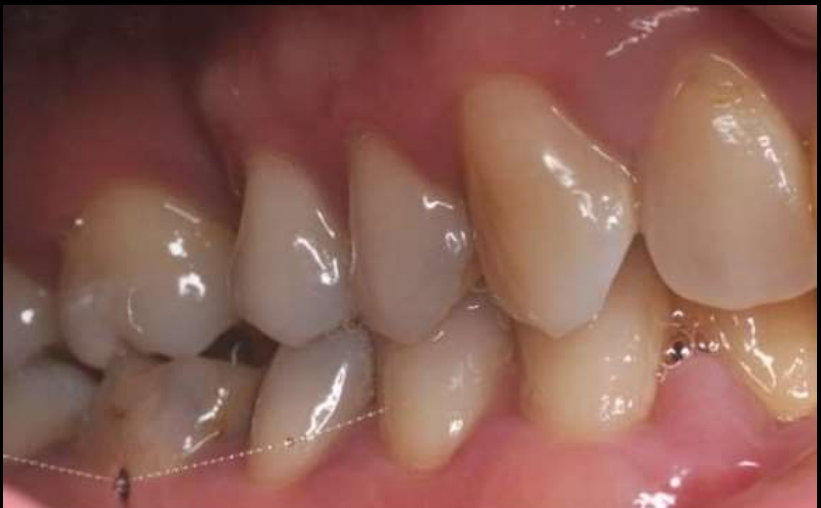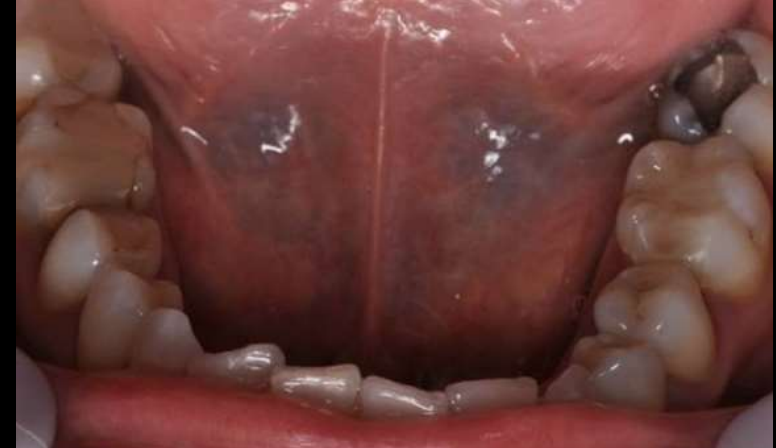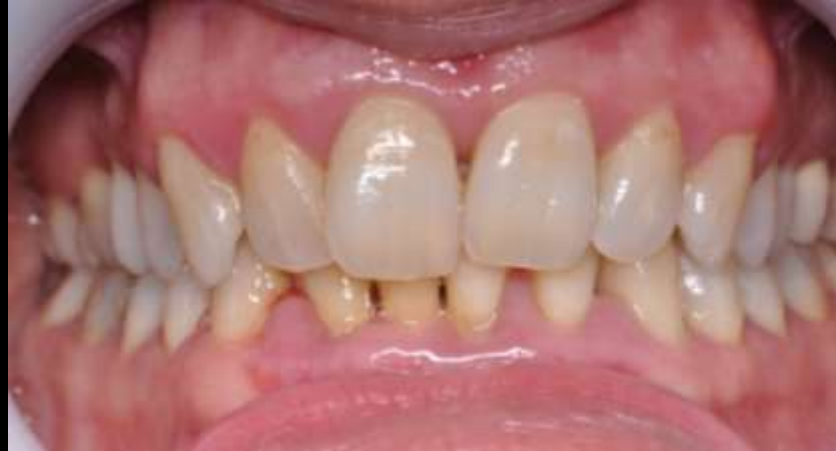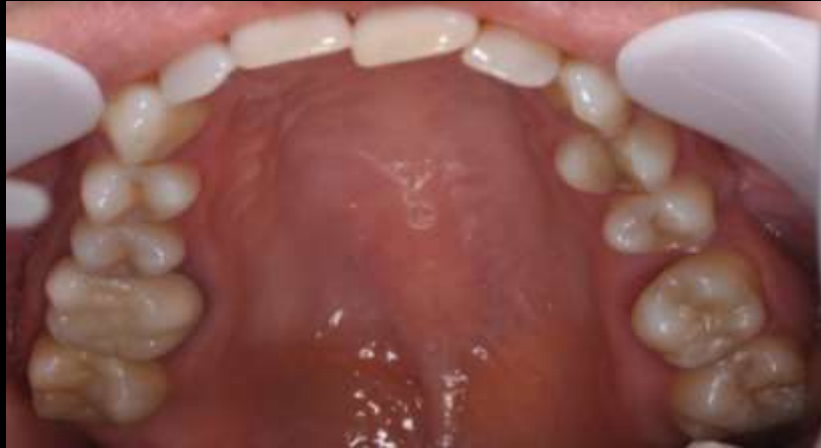ÁLTALÁNOS ANAMNÉZIS KLINIKAI VIZSGÁLAT

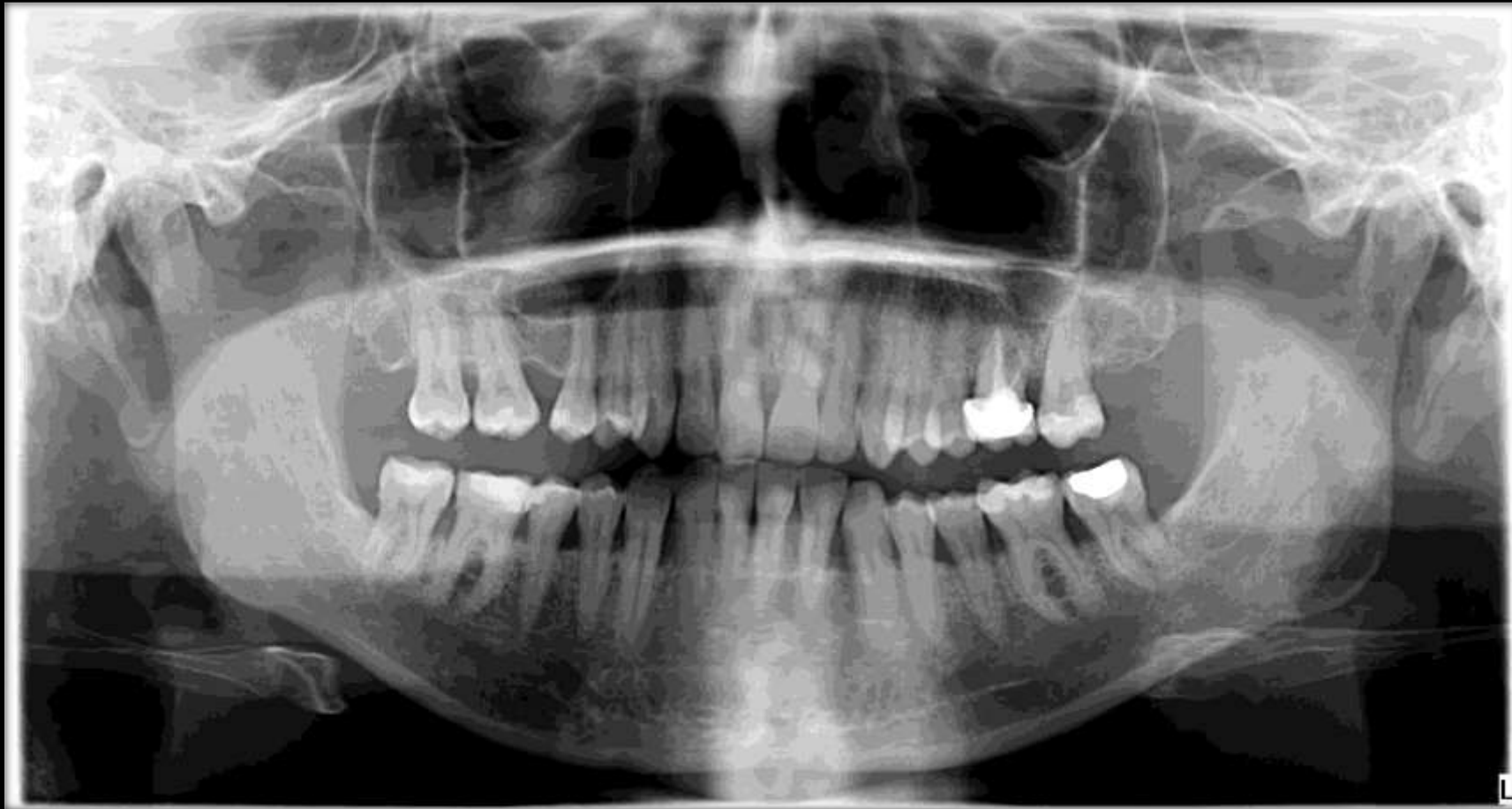- 39 éves nő beteg
- Általános anamnézisében kezelést befolyásoló tényező nem szerepel
- Gyógyszerérzékenység nem ismert
- Sztomatoonkológia szűrése negatív
- TMI vizsgálata negatív
- Szájhygiénié nem megfelelő



KIINDULÁSI FOTÓK

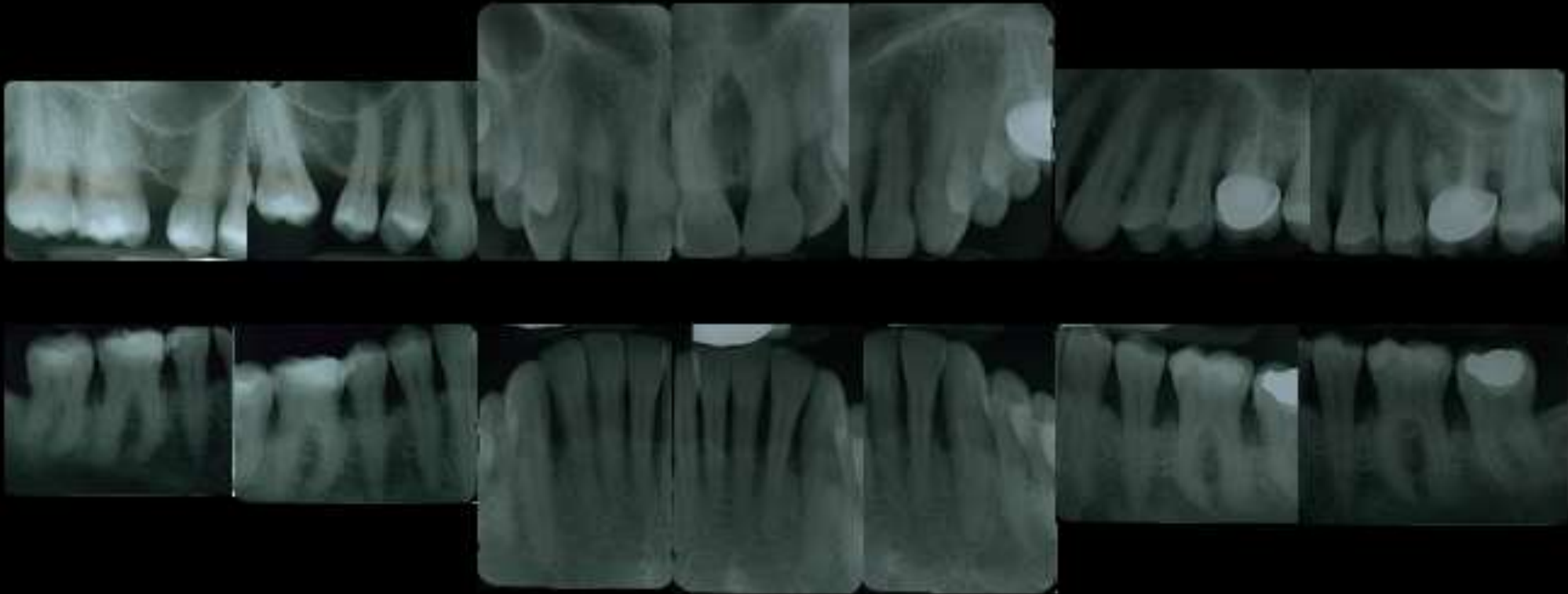


KIINDULÁSI ORTHOPANTOMOGRAM FELVÉTEL



- Horizontális csontvesztéség néhol verticalis komponenssel

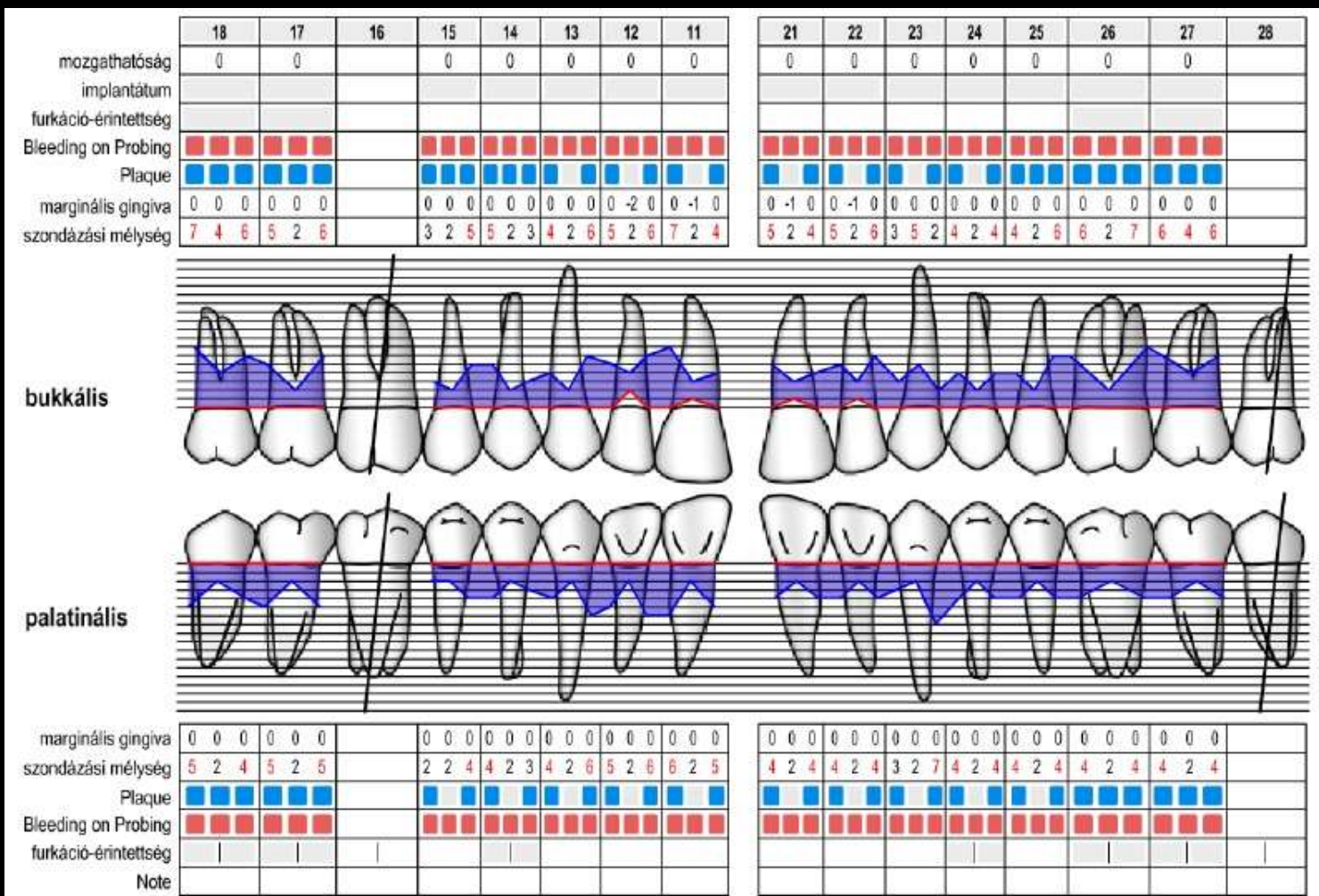
KIINDULÁSI PARODONTOLÓGIAI STÁTUSZFELVÉTEL



BPE:

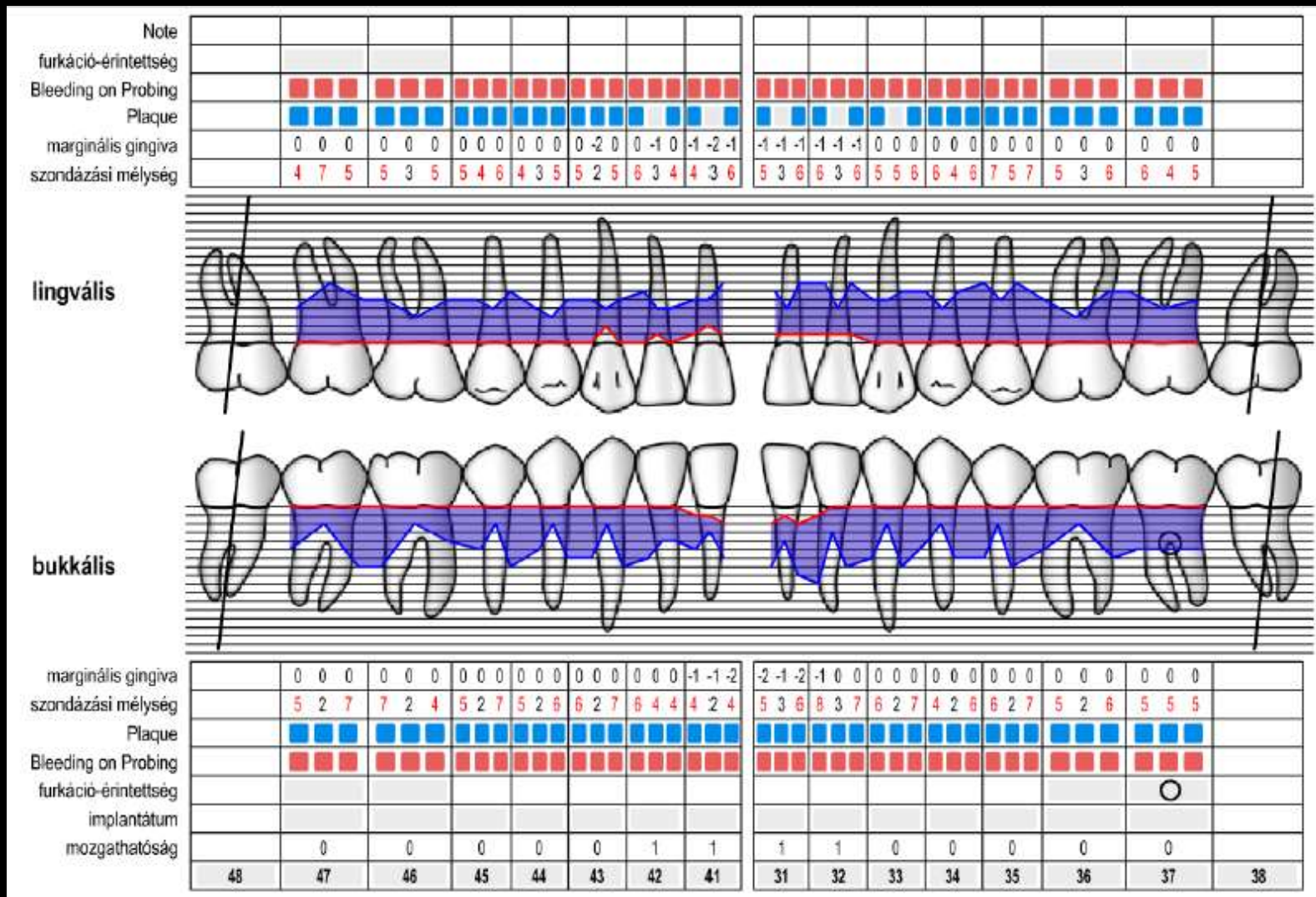
4	4	4
4	4	4*

KIINDULÁSI PARODONTOLÓGIAI STÁTUSZ FELSŐ ÁLLCSONT



- FMPS: 87%
- FMBS: 100%

KIINDULÁSI PARODONTOLÓGIAI STÁTUSZ ALSÓ ÁLLCSONT



- FMPS: 87%
- FMBS: 100%

DIAGNÓZIS, PROGNÓZIS

- Diagnózis: Generalizált krónikus parodontitis /
Parodontitis III. stádium, B osztály, generalizált
- Prognózis:

	18	17	16	15	14	13	12	11	21	22	23	24	25	26	27	28	
ST.	X	X	-	X	X	X	X	X	X	X	X	X	X	X	X	-	ST.
?																	?
R.																	R.
R.																	R.
?		?					?	?	?	?					?		?
ST.	-		X	X	X	X					X	X	X	X		-	ST.
	48	47	46	45	44	43	42	41	31	32	33	34	35	36	37	38	

ELŐZETES KEZELÉSI TERV

I. Oki parodontális terápia

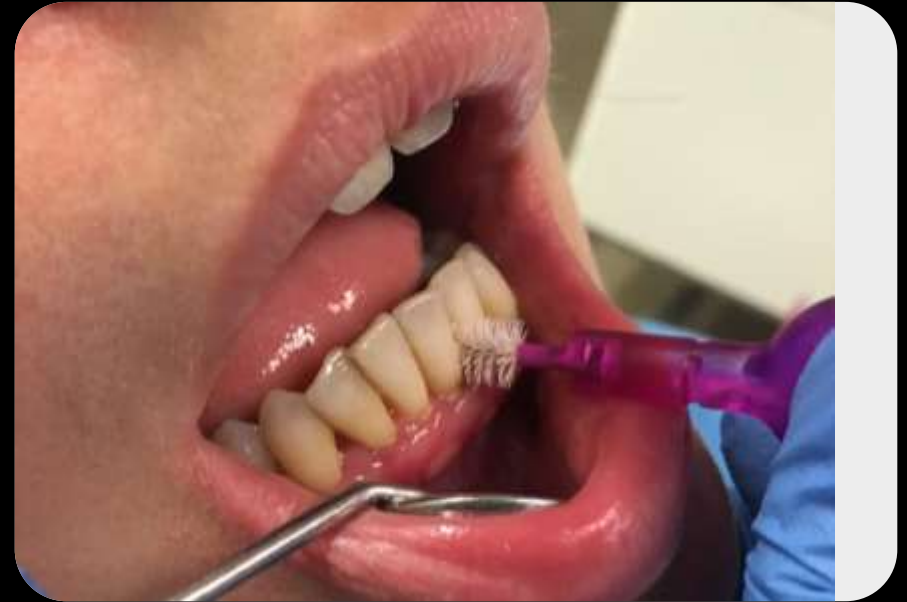- Szájhygiénés instruálás, motiválás
- Supra- és subgingivális depurálás
- Plakkretenciós tényezők eliminálása
- Zárt kürett

II. Sebészi parodontális kezelés

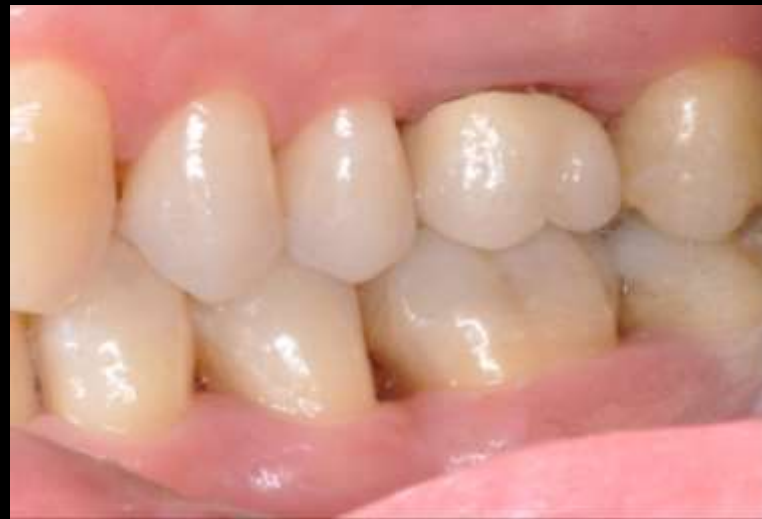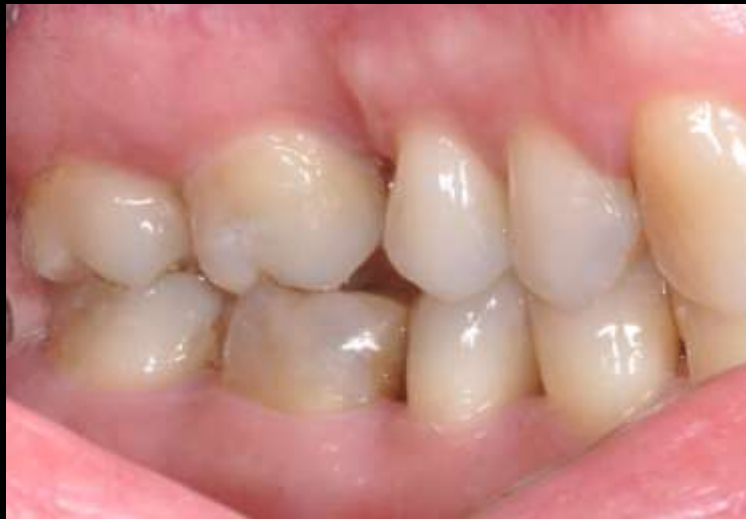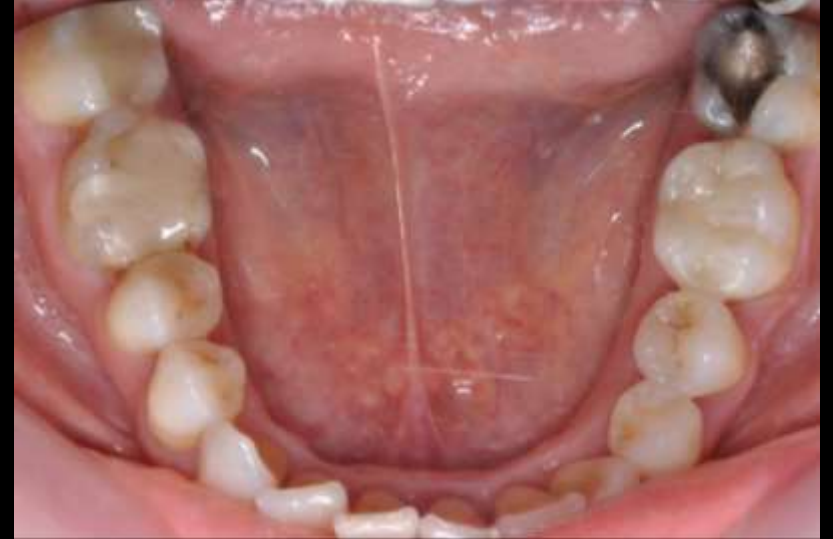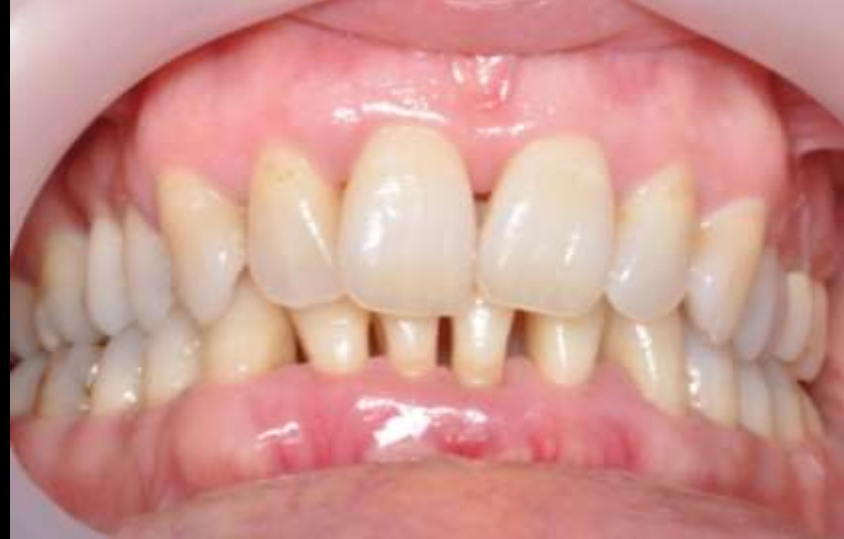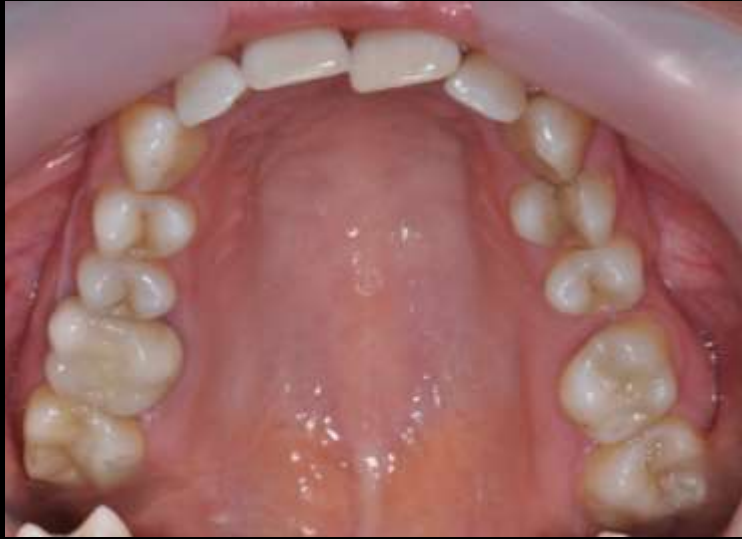- Módosított Widman műtét / regeneratív parodontális műtét sextánsenként

III. Végleges konzerváló fogászati ellátás

IV. Parodontális gondozás- recall

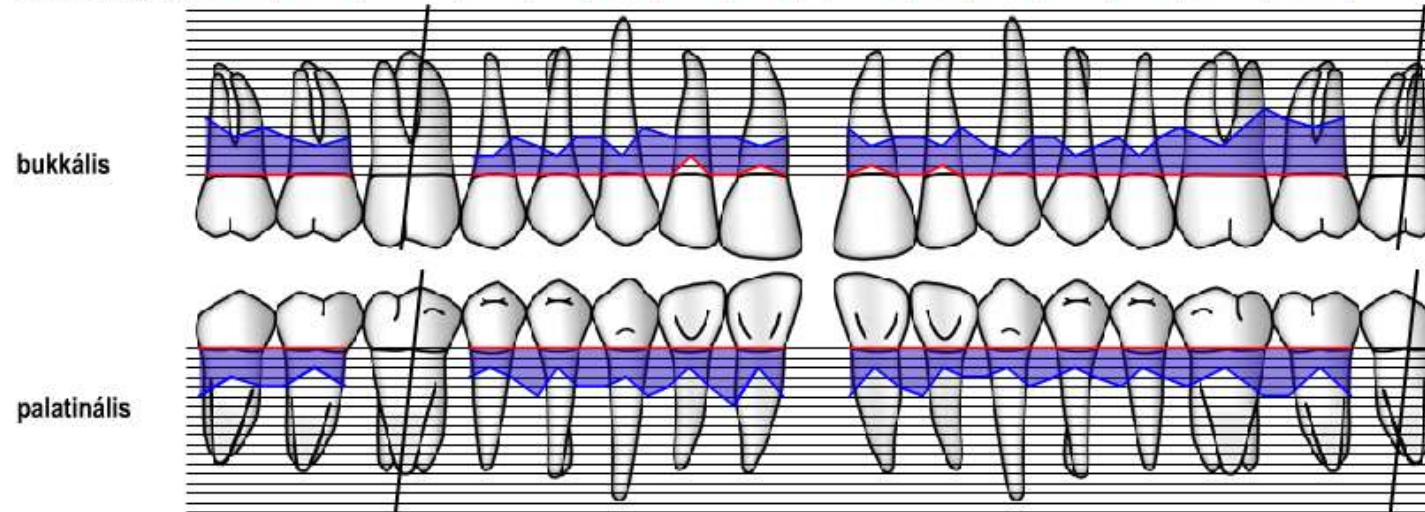


OKI PARODONTOLÓGIAI TERÁPIÁT KÖVETŐEN



ÚJRAÉRTÉKELES KONZERVATÍV TERÁPIÁT KÖVETŐEN FELSŐ ÁLLCSONT

	18	17	16	15	14	13	12	11	21	22	23	24	25	26	27	28							
mozgathatóság	0	0		0	0	0	0	0	0	0	0	0	0	0	0								
implantátum																							
furkáció-érintettség																							
Bleeding on Probing	■	■	■					■		■			■	■	■	■							
Plaque	■	■	■									■	■	■	■	■							
marginális gingiva	0	0	0	0	0	0	0	0	0	0	0	0	0	0	0	0							
szondázási mélység	6	4	5	4	3	4			2	2	4	3	2	4	4	2	5	4	2	4	4	2	4



	18	17	16	15	14	13	12	11	21	22	23	24	25	26	27	28							
marginális gingiva	0	0	0	0	0	0	0	0	0	0	0	0	0	0	0	0							
szondázási mélység	5	3	4	4	2	4			3	2	3	5	2	4	4	3	5	4	2	4	6	2	5
Plaque	■	■	■	■	■										■	■	■	■	■	■	■	■	■
Bleeding on Probing	■	■	■	■			■							■		■	■	■	■	■	■	■	■
furkáció-érintettség																							
Note																							


- FMPS: 21%
- FMBS: 24%

- Szájhygiéné sokat javult.

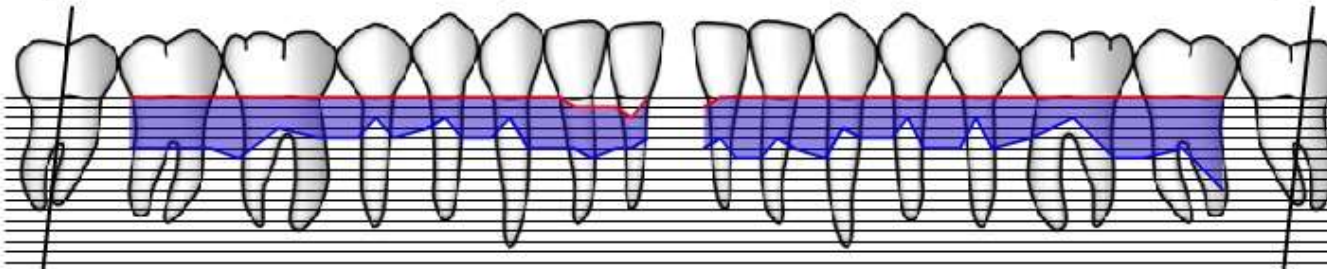
ÚJRAÉRTÉKELÉS KONZERVATÍV TERÁPIÁT KÖVETŐEN ALSÓ ÁLLCSONT

Note																		
furkáció-érintettség																		
Bleeding on Probing	■	■	■	■	■										■	■	■	
Plaque	■	■	■	■	■									■	■	■	■	
marginális gingiva szondázási mélység	0	0	0	0	0	0	0	0	0	-2	0	0	-1	0	-1	-2	-1	
	5	5	7	7	4	4	5	2	4	4	2	3	4	2	4	4	2	5

lingvális



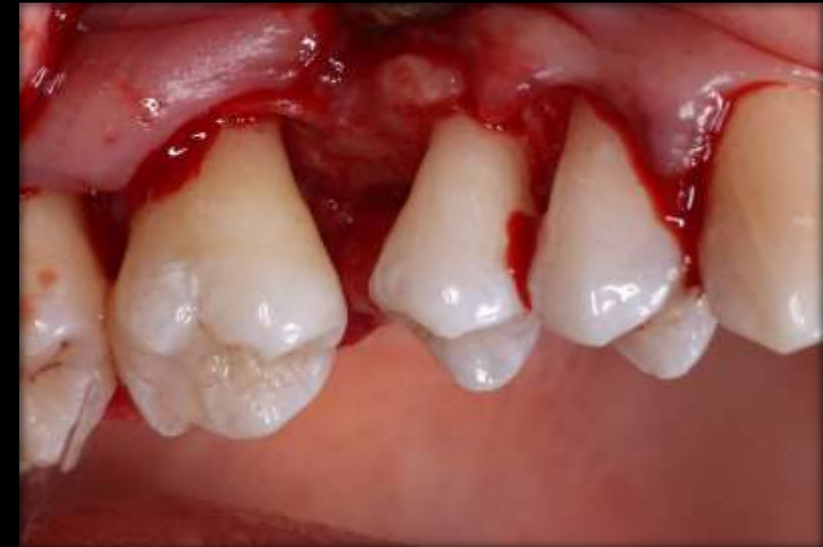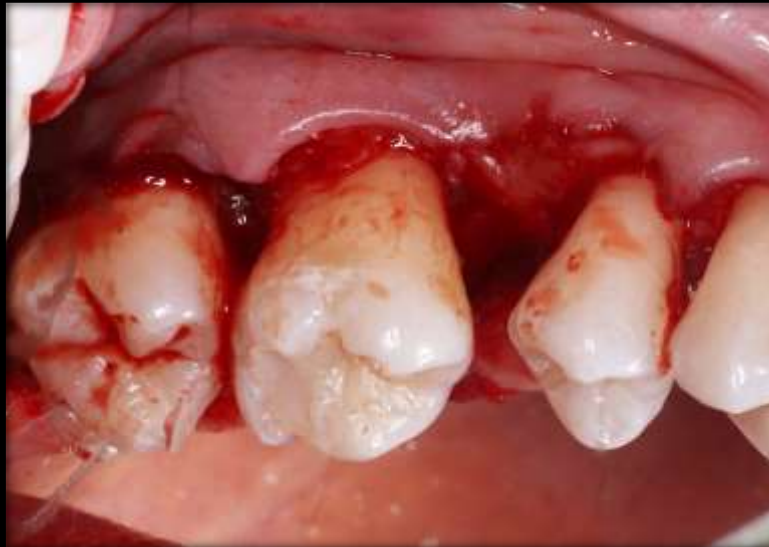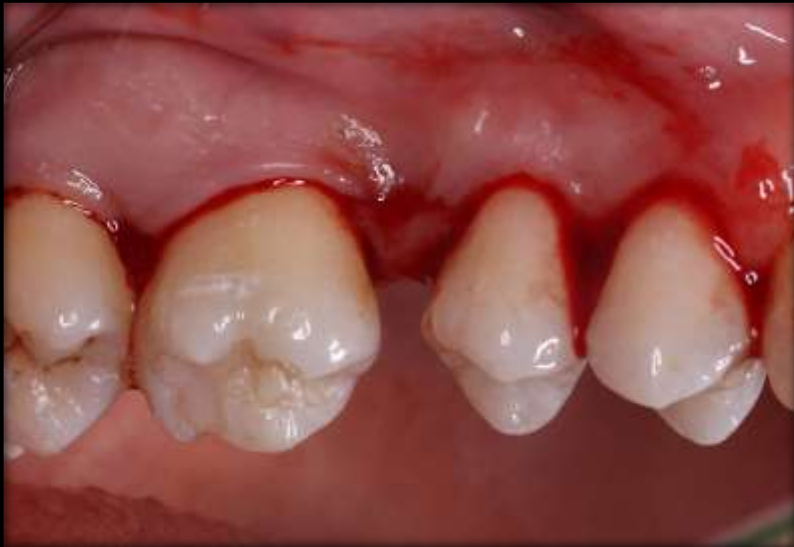bukkális



marginális gingiva szondázási mélység		0	0	0	0	0	0	0	0	0	0	0	0	0	0	0	0	0	
	5	5	5	6	3	4	4	2	4	3	2	4	4	2	5	5	2	5	
Plaque	■	■	■	■	■												■	■	■
Bleeding on Probing	■	■	■	■						■	■						■	■	
furkáció-érintettség																			
implantátum mozgathatóság		0	0	0	0	0	1	1											
	48	47	46	45	44	43	42	41											

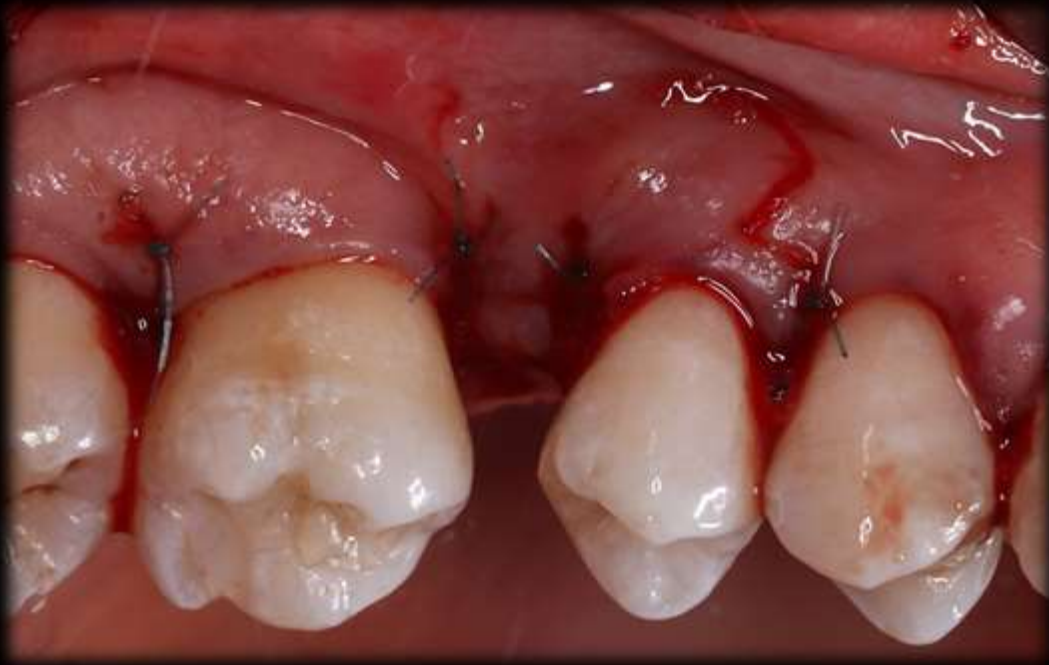FMPS: 21%
FMBS: 24%

JOBB FELSŐ SEXTÁNS PARODONTÁLIS LEBENYES MŰTÉTJE



- Lebenyképzés papilla prezervációs technika segítségével.
- Granulációs szövet és baktériummal fertőzött cementréteg eltávolítása Gracey kürettkanalak használatával.

JOBB FELSŐ SEXTÁNS PARODONTÁLIS LEBENYES MŰTÉTJE

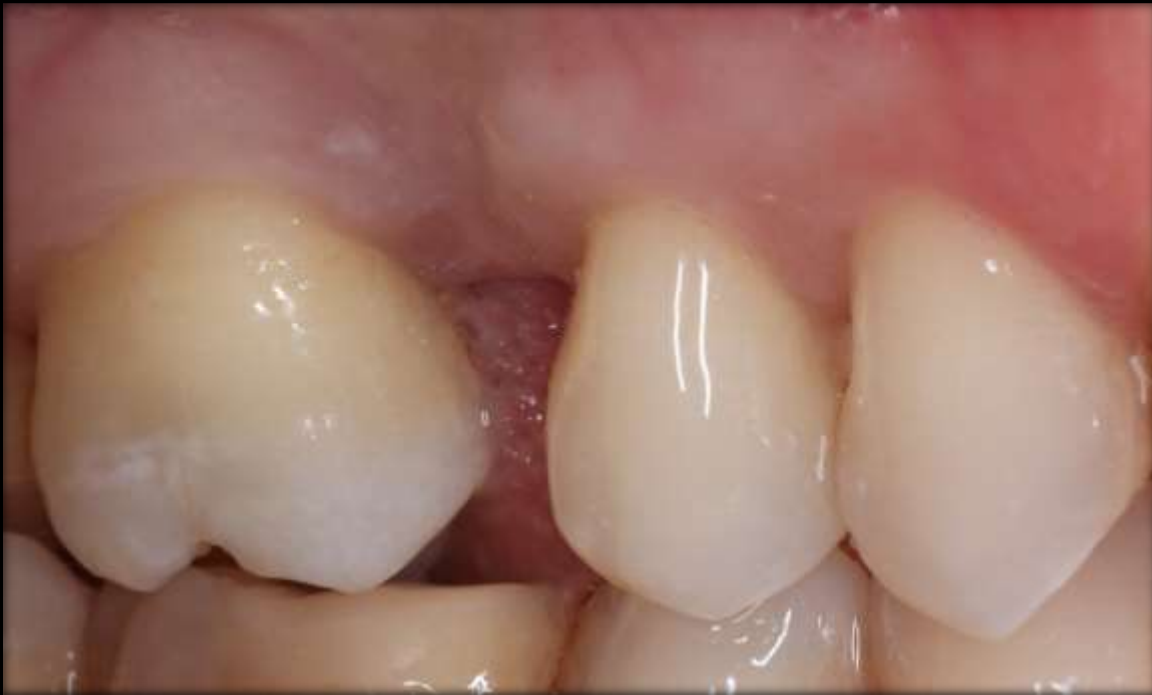

Lebény zárása : módosított verticalis matracöltés és egyszerű csomós öltés segítségével

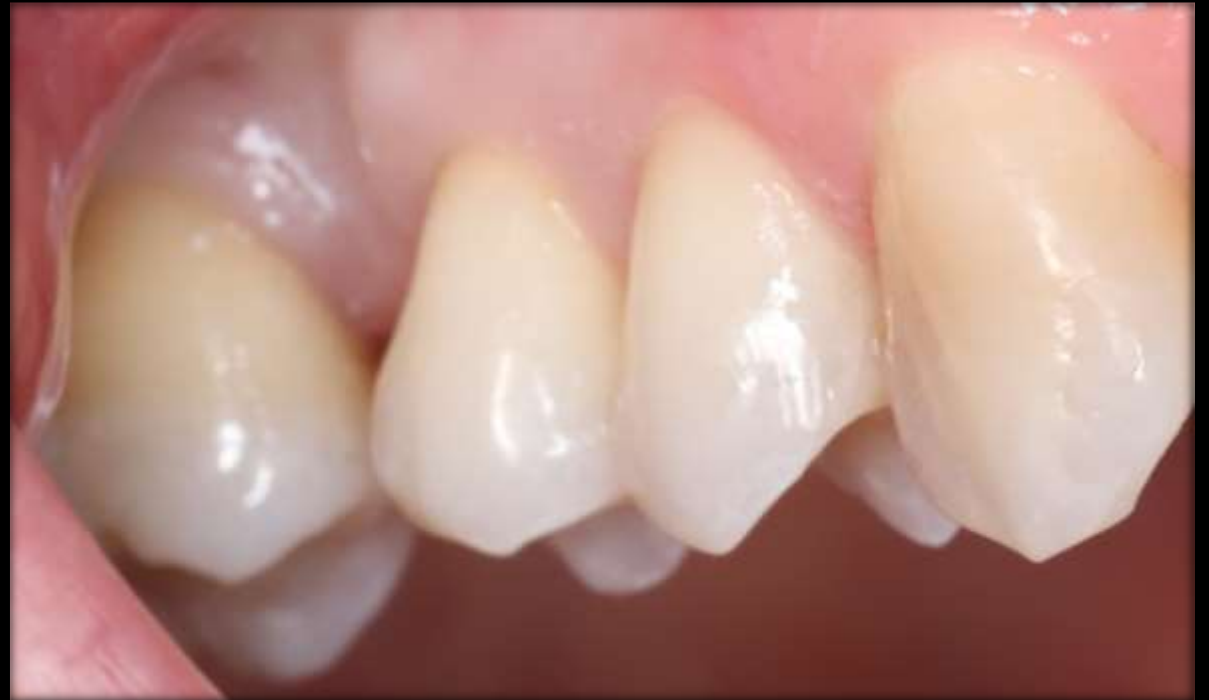Sutura: 5-0 monofil, nem felszívódó fonal használatával

KONTROLL

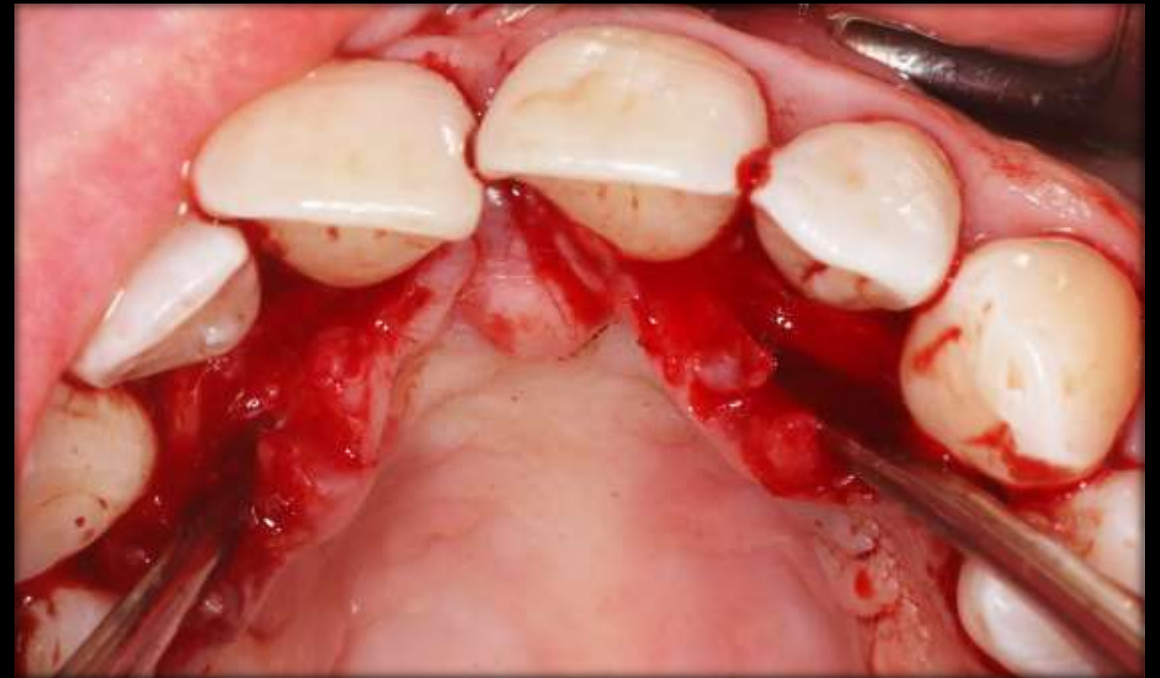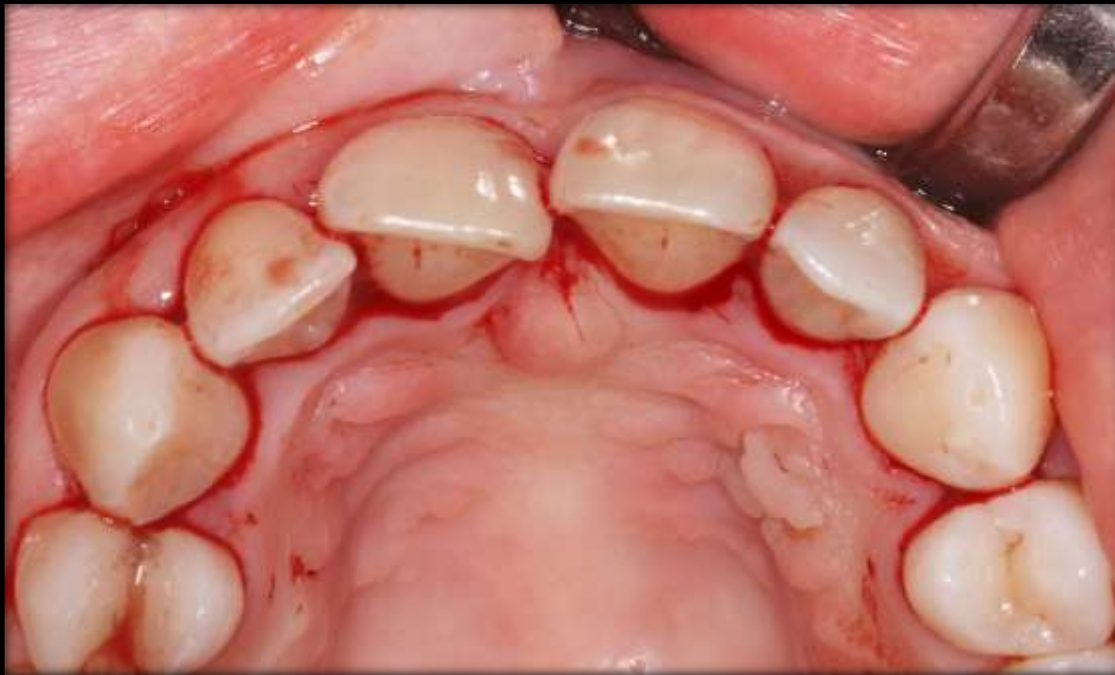
Műtétet követően – 2 hónap elteltével



12 hónap elteltével

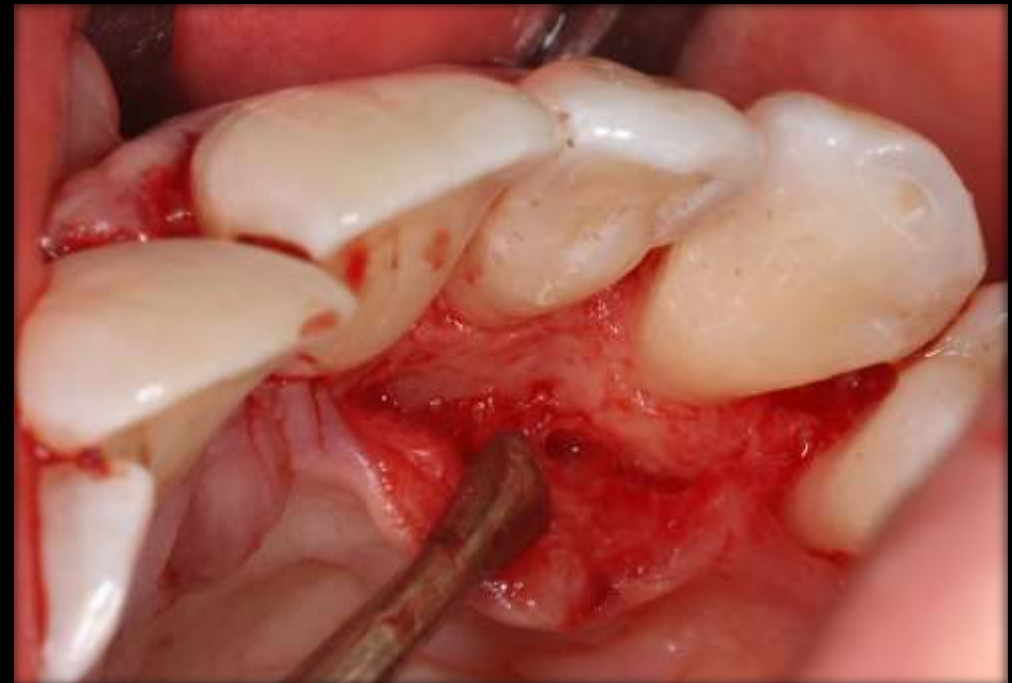
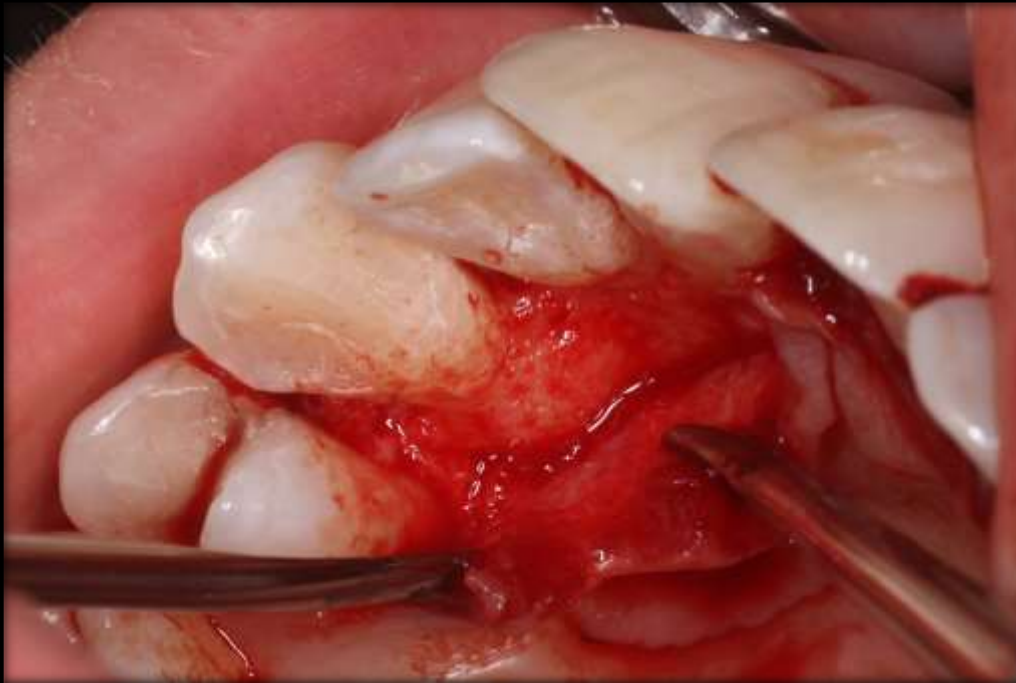

FELSŐ KÖZÉPSŐ SEXTÁNS PARODONTÁLIS LEBENYES MŰTÉTJE



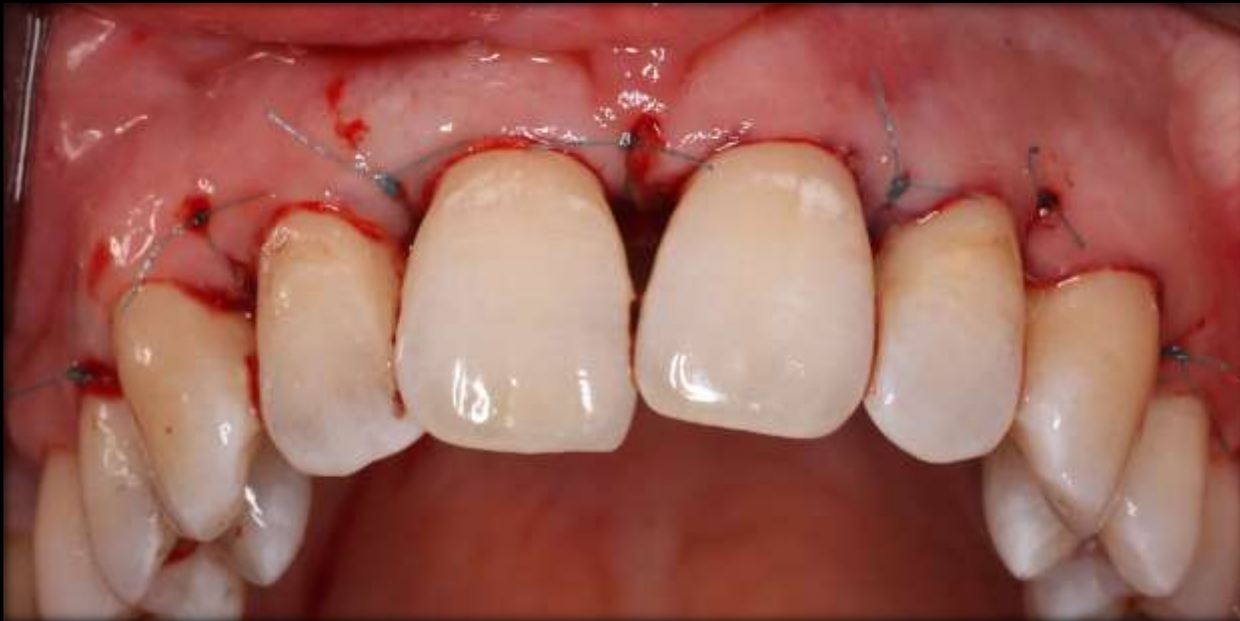- Lebennyképzés esztétikus régióban single flap approach technikával.

FELSŐ KÖZÉPSŐ SEXTÁNS PARODONTÁLIS LEBENYES MŰTÉTJE



- Granulációs szövet és baktériummal fertőzött cementréteg eltávolítása Gracey kűretkanalak segítségével

FELSŐ KÖZÉPSŐ SEXTÁNS PARODONTÁLIS LEBENYES MŰTÉTJE

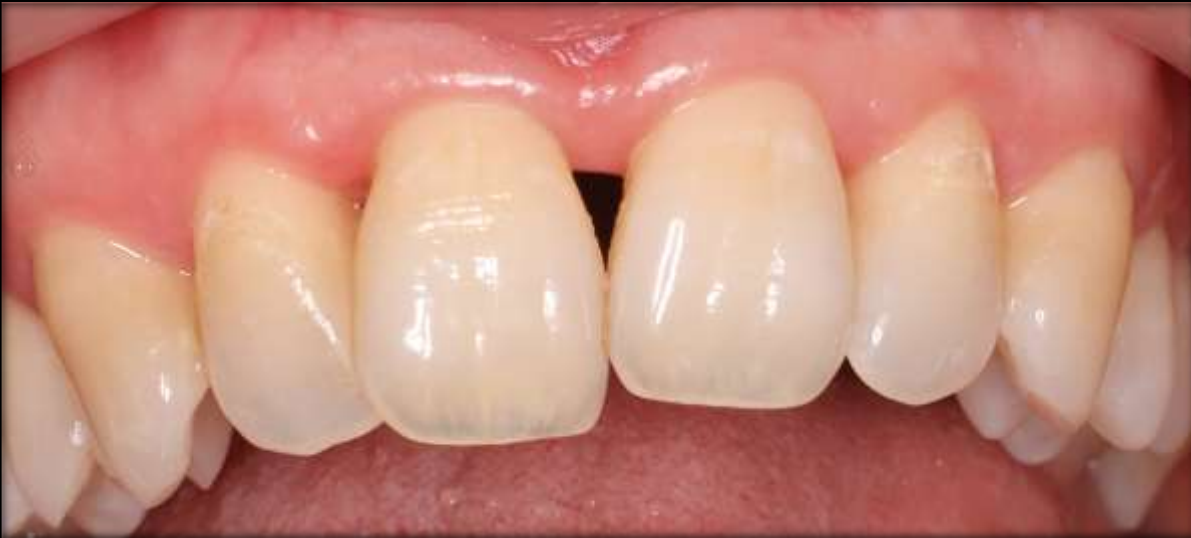

Lebény zárása : módosított
verticalis matracöltés
segítségével

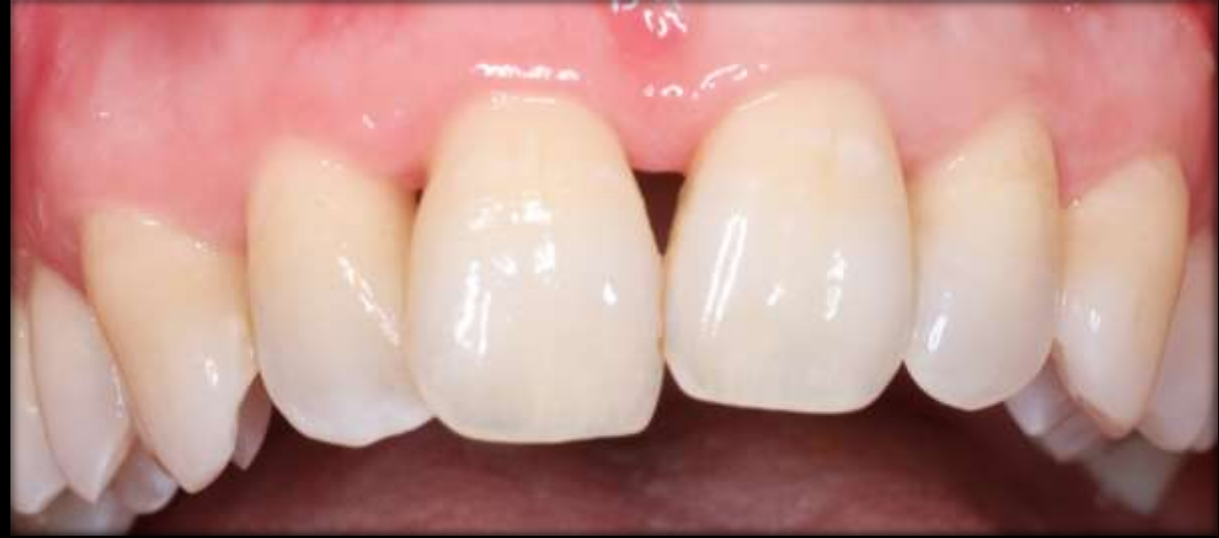Sutura: 5-0 monofil, nem
felszívódó fonal használatával

KONTROLL

Műtétet követően - 2 hónap elteltével

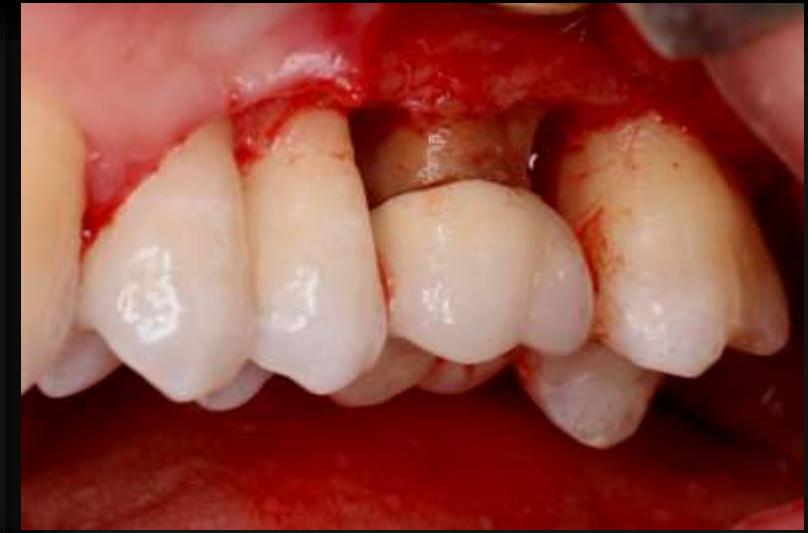
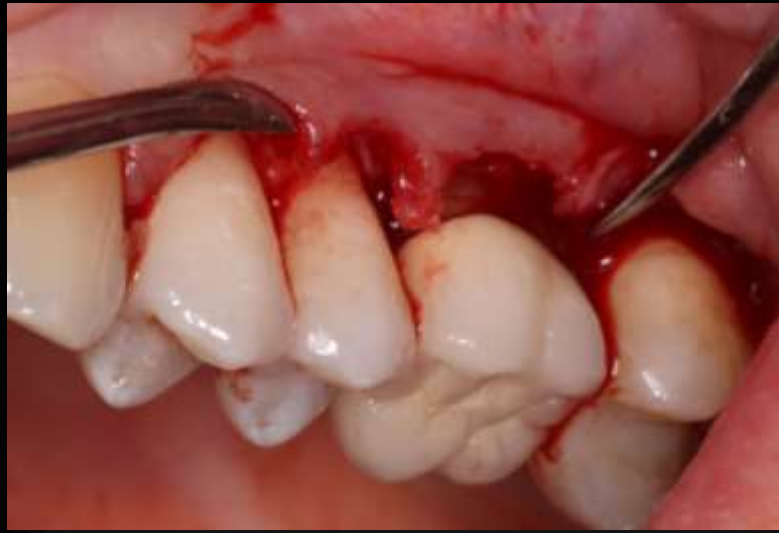
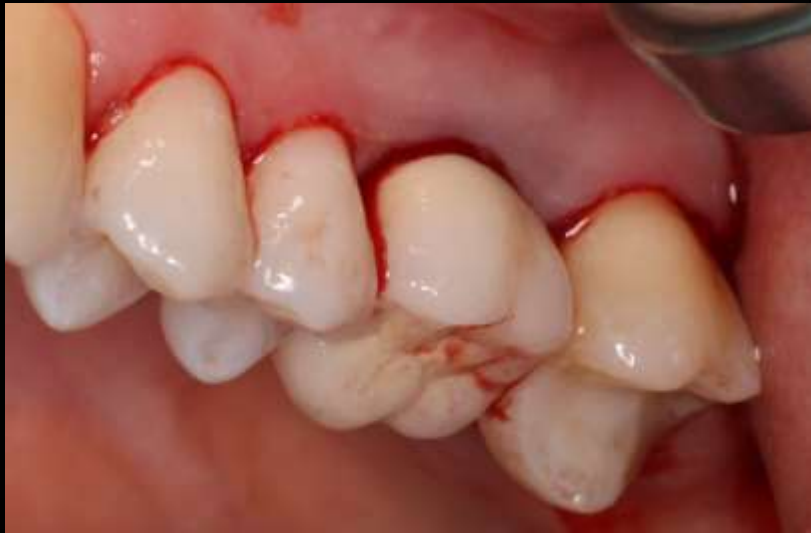12 hónap elteltével



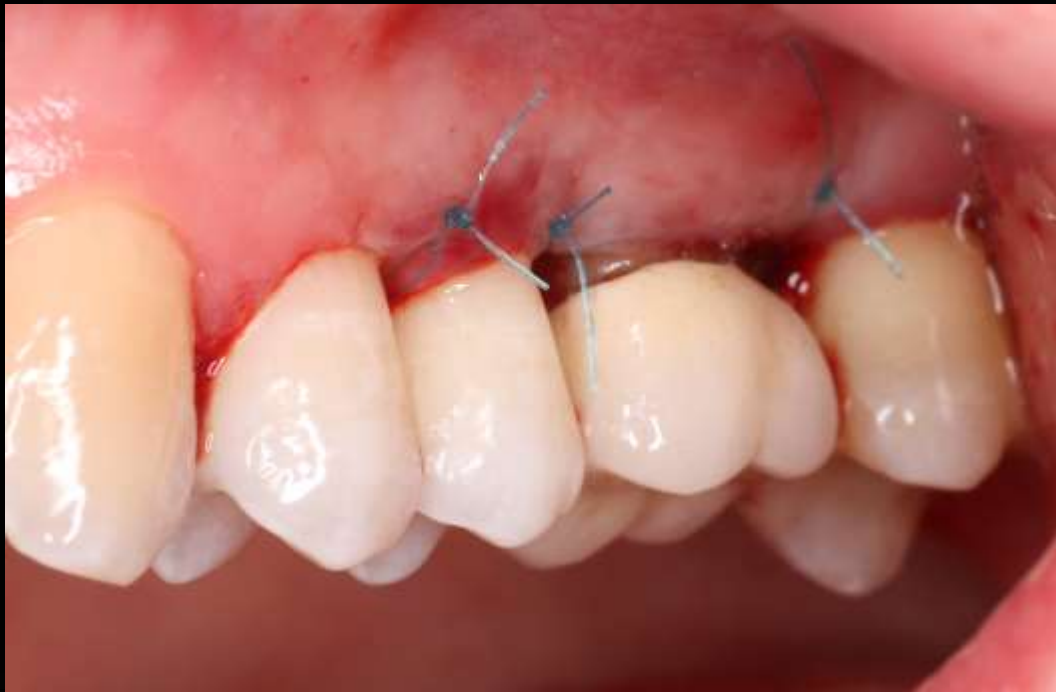- Újabb szájhygiéniés instruálásra, motiválásra került sor.

BAL FELSŐ SEXTÁNS PARODONTÁLIS LEBENYES MŰTÉTJE



- Lebenyképzés egyszerűsített papilla prezervációs technika segítségével.
- Granulációs szövet és baktériummal fertőzött cementsréteg eltávolítása Gracey kürettkanalak alkalmazásával.

BAL FELSŐ SEXTÁNS PARODONTÁLIS LEBENYES MŰTÉTJE

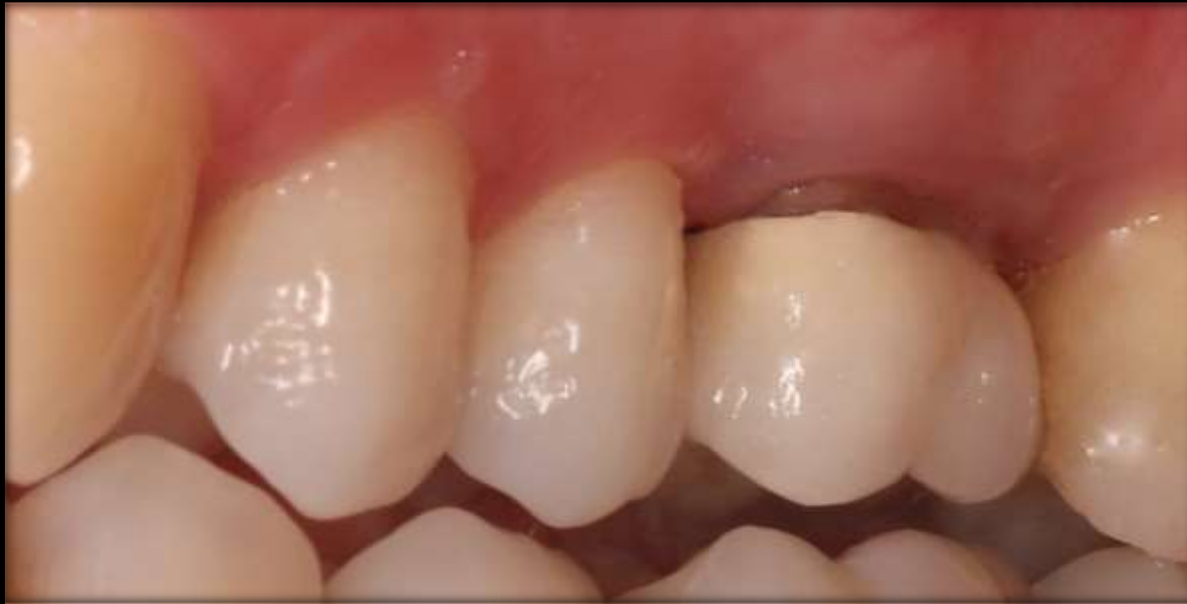

Lebeny zárása : módosított
verticalis matracöltés
segítségével

Sutura: 5-0 monofil, nem
felszívódó fonal
használatával

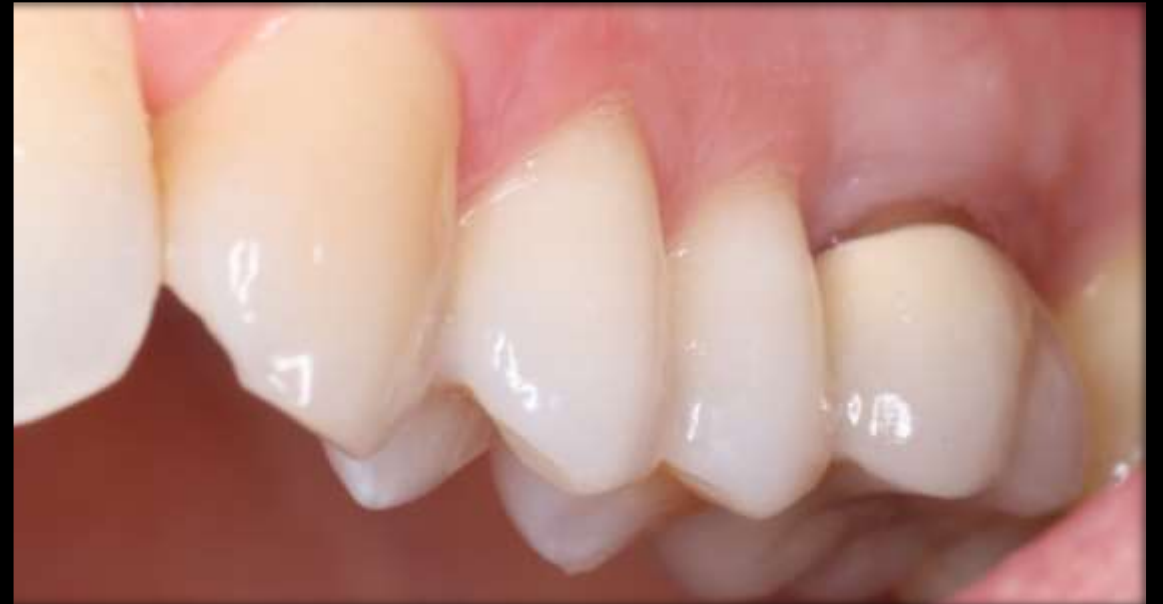KONTROLL

Műtétet követően – 2 hónap elteltével



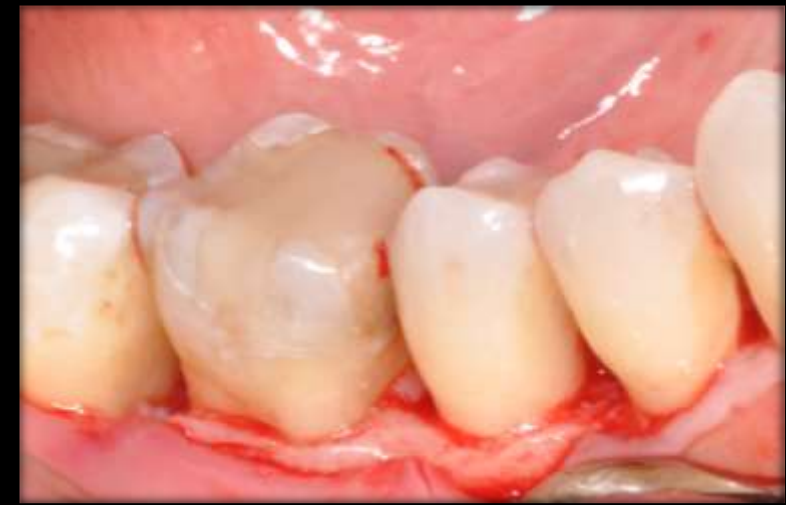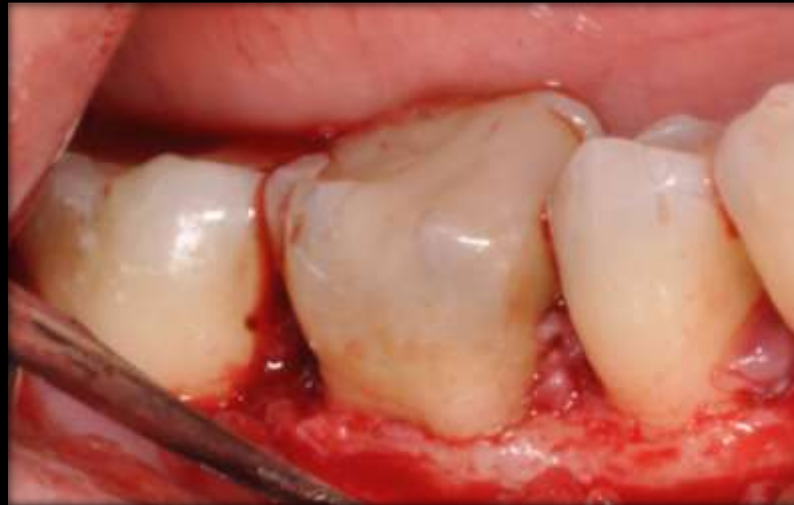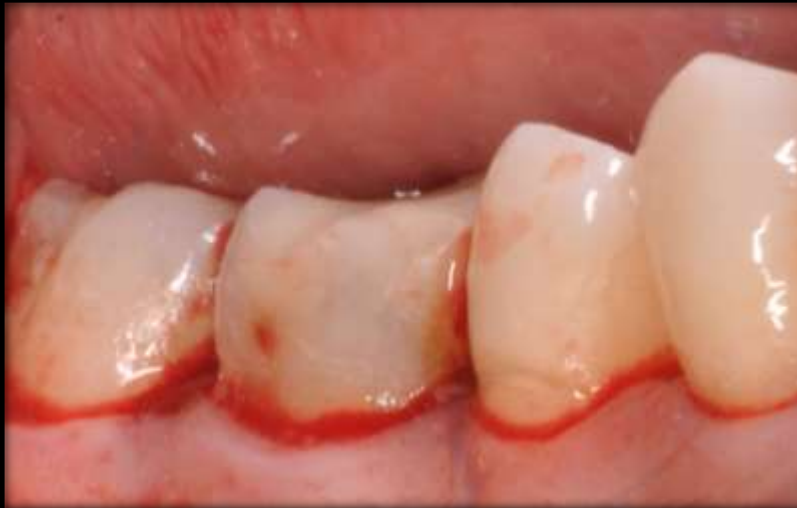- Újabb instruálásra, motiválásra került sor.
- Javasoltam a páciensnek koronájának cseréjét, de a páciens elégedett jelenlegi koronájával.

12 hónap elteltével



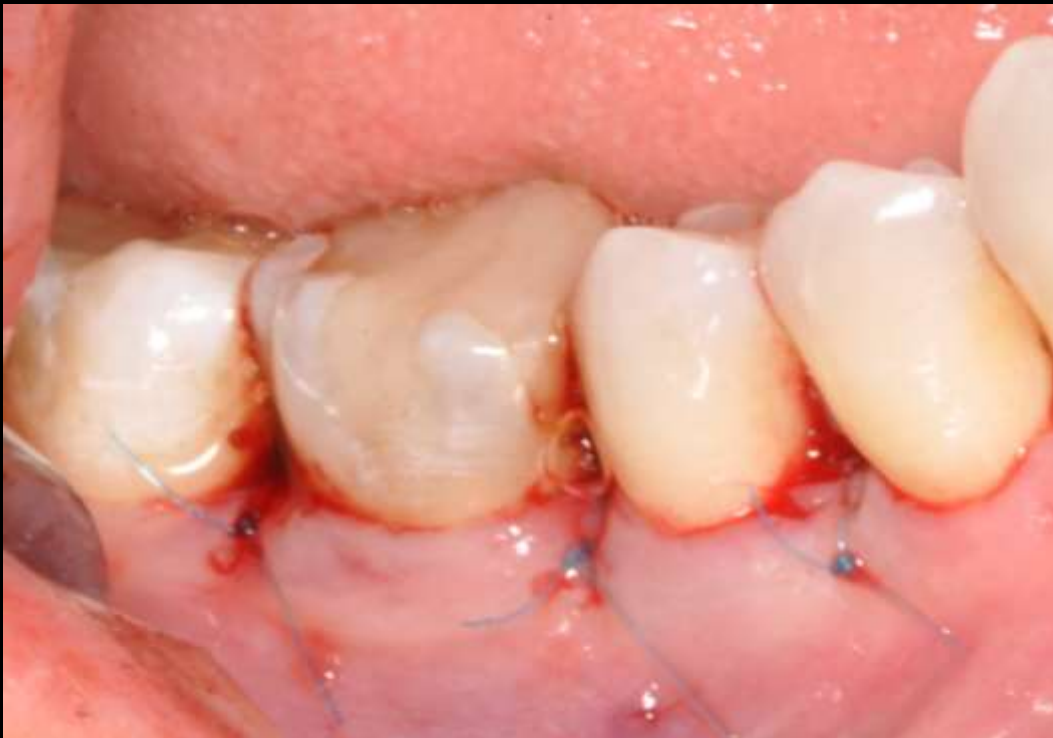- A páciens továbbra is elégedett a koronájával.

JOBB ALSÓ SEXTÁNS PARODONTÁLIS LEBENYES MŰTÉTJE



- Lebenyképzés egyszerűsített papilla prezervációs technika segítségével.
- Granulációs szövet és baktériummal fertőzött cementréteg eltávolítása Gracey küretkanalak alkalmazásával.

JOBB ALSÓ SEXTÁNS PARODONTÁLIS LEBENYES MŰTÉTJE

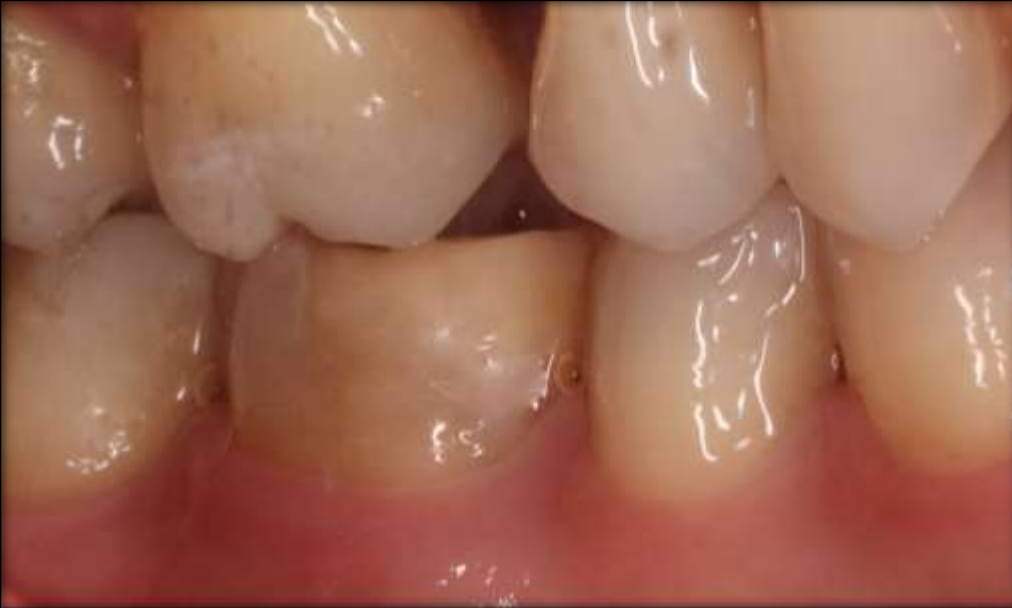

Lebény zárása : módosított
verticalis matracöltés segítségével

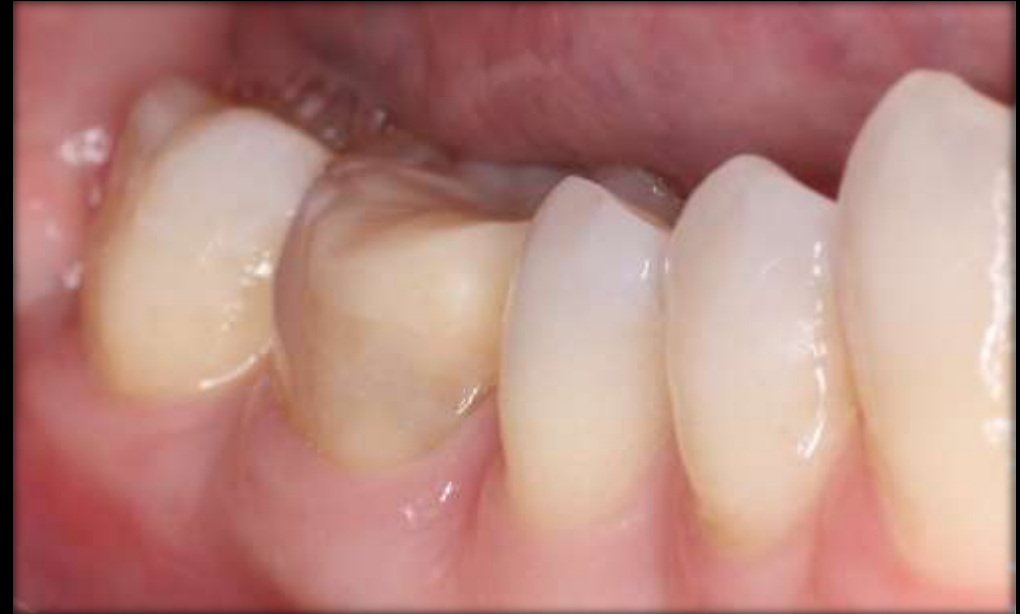Sutura: 5-0 monofil, nem felszívódó
fonal használatával

KONTROLL

Műtétet követően - 2 hónap elteltével

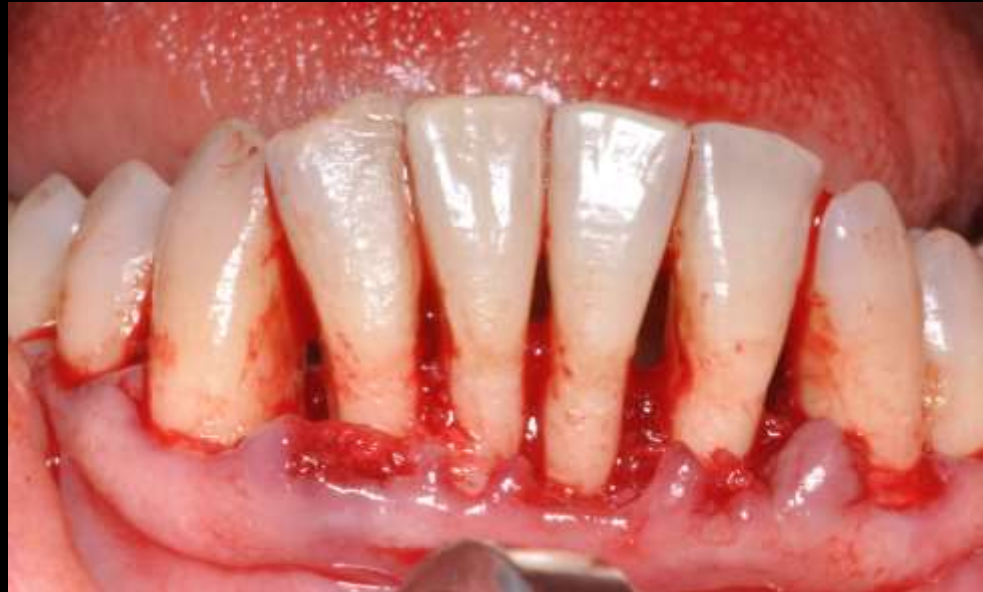
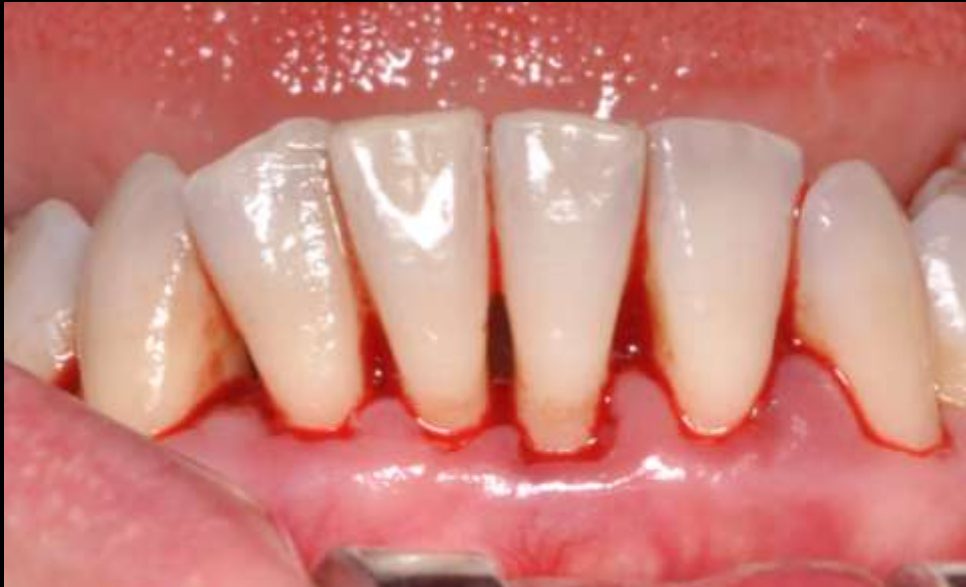
12 hónap elteltével



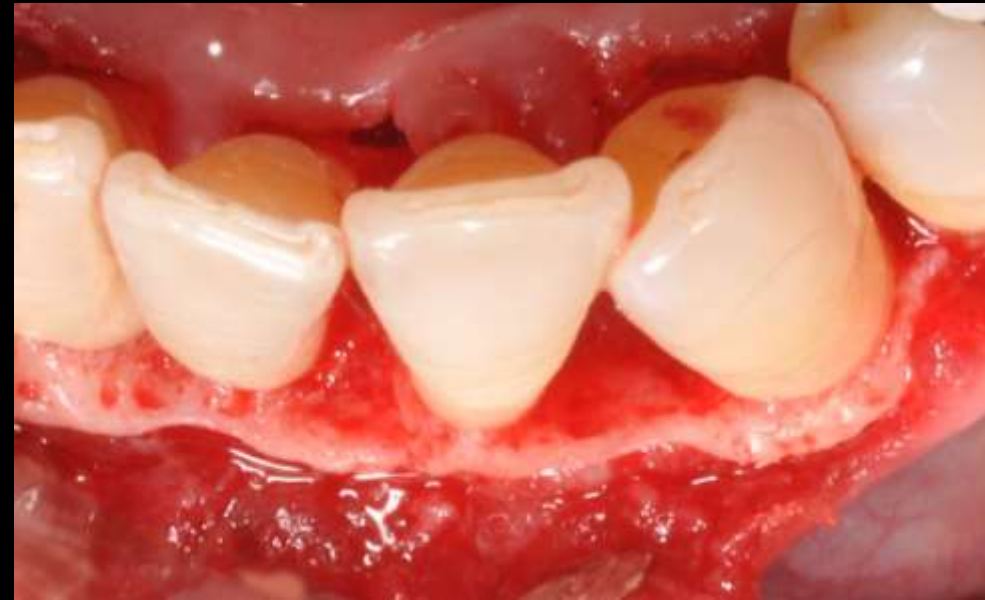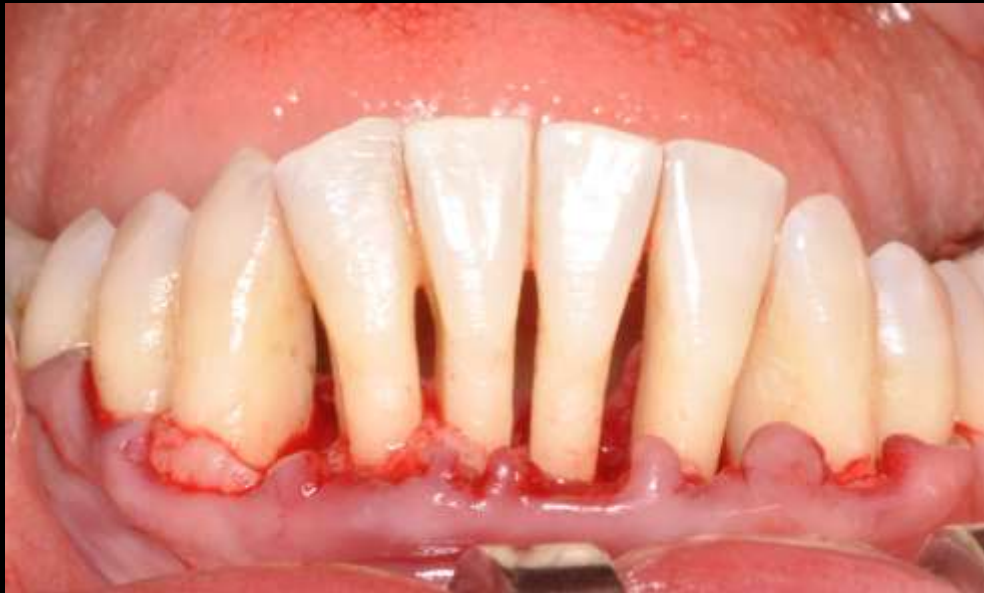- Újabb instruálásra, motiválásra került sor.
- Régi nagy kiterjedésű kompozit tömését, kompozit betétre cseréltette beküldő fogorvosával.

ALSÓ KÖZÉPSŐ SEXTÁNS PARODONTÁLIS LEBENYES MŰTÉTJE



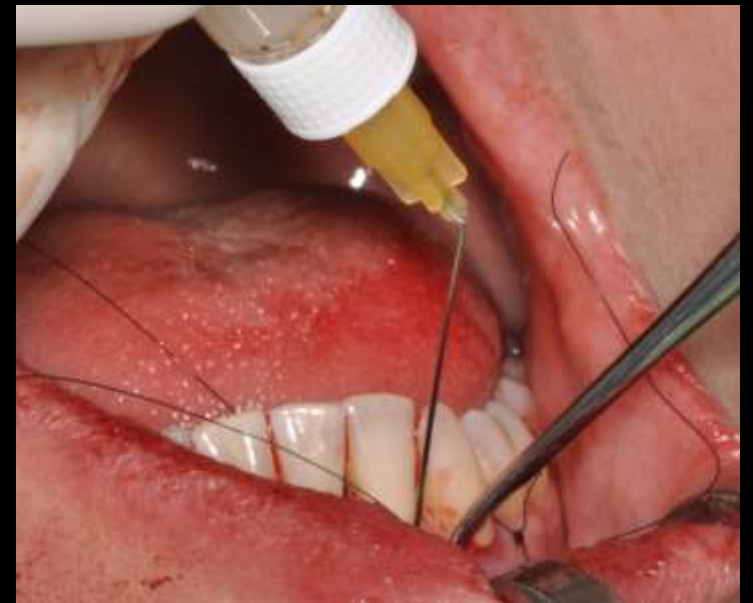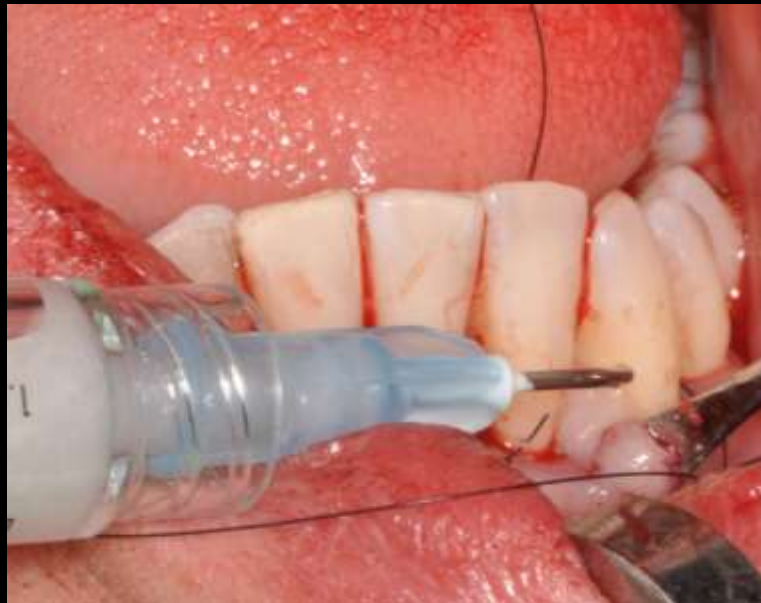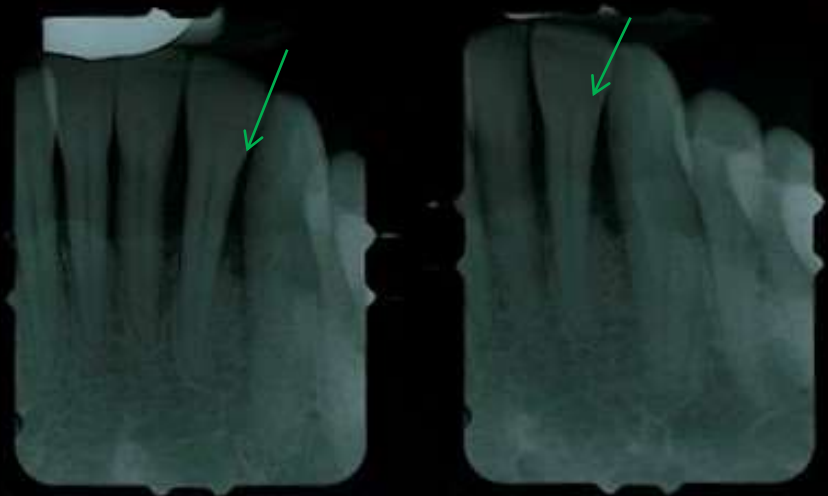- Lebenyképzés egyszerűsített papilla prezervációs technika segítségével

ALSÓ KÖZÉPSŐ SEXTÁNS PARODONTÁLIS LEBENYES MŰTÉTJE



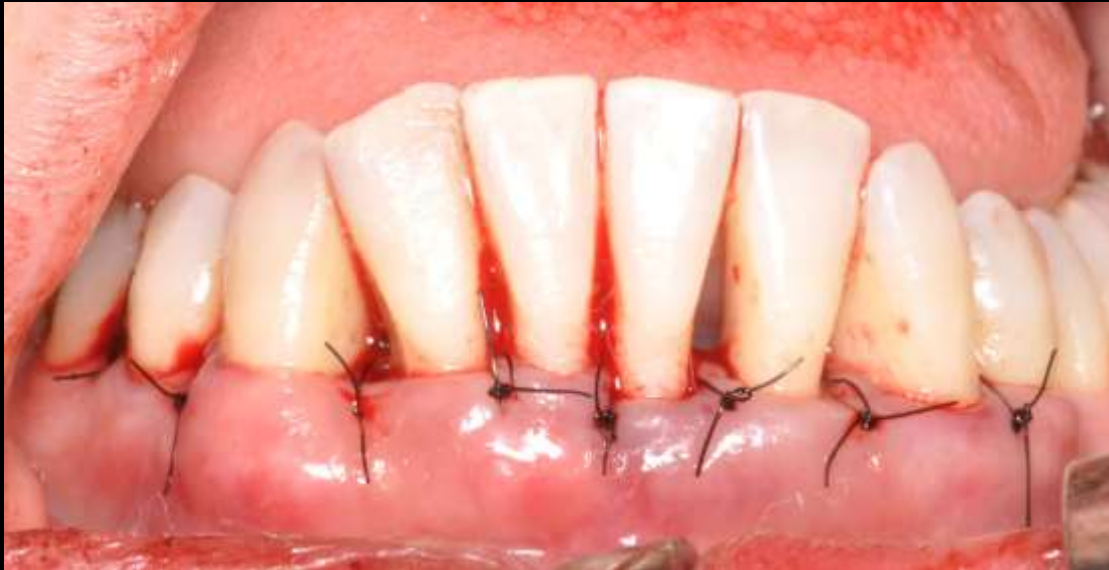- Granulációs szövet és baktériummal fertőzött cementréteg eltávolítása Gracey kúretkanalak alkalmazásával.

ALSÓ KÖZÉPSŐ SZEXTÁNS PARODONTÁLIS LEBENYES MŰTÉTJE



- Előöltés a vertikális csonttasak területén
- Öltést követően Straumann® PrefGél(24%-os EDTA) , Straumann® Emdogain alkalmazására került sor

ALSÓ KÖZÉPSŐ SEXTÁNS PARODONTÁLIS LEBENYES MŰTÉTJE

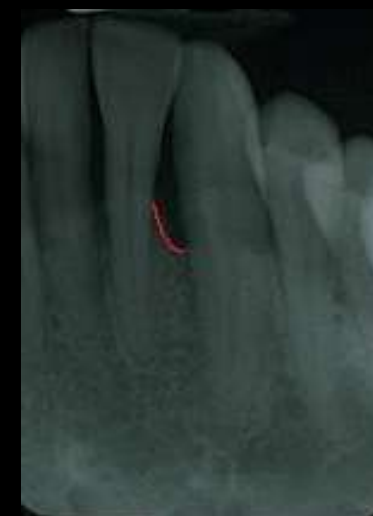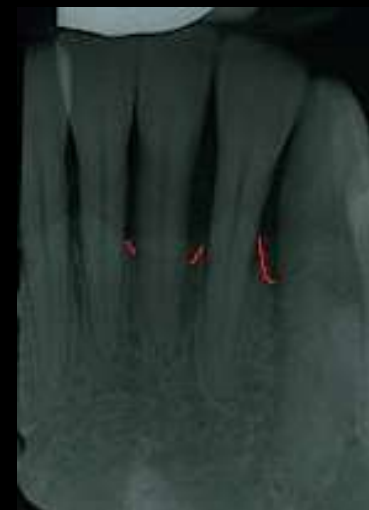

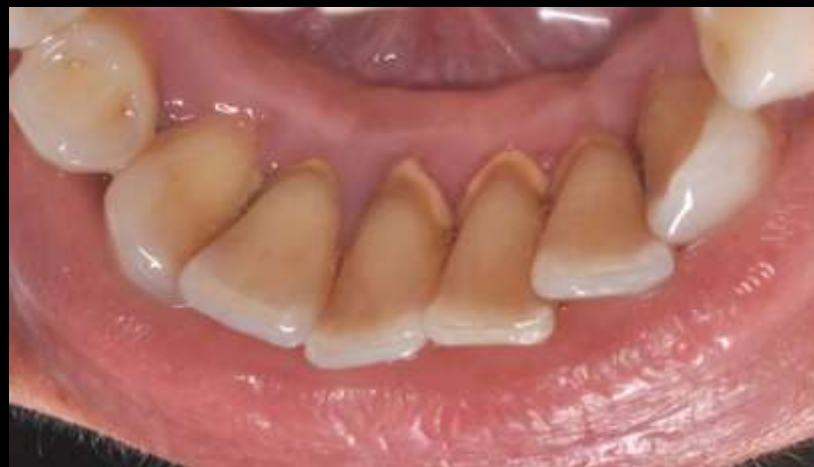
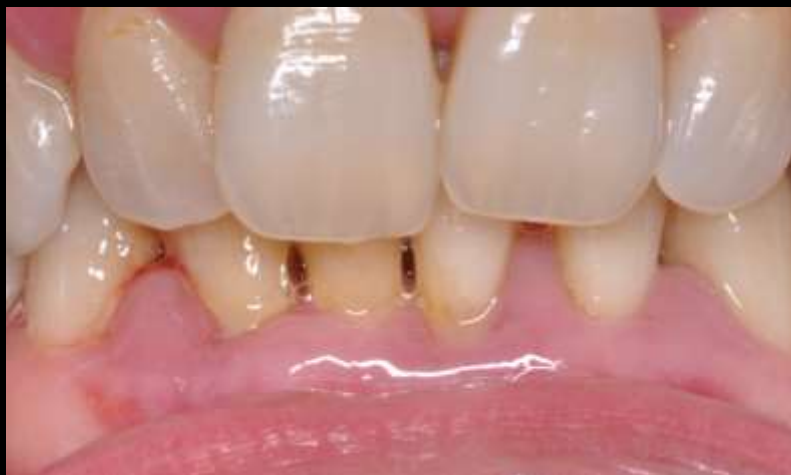Lebény zárása : módosított
verticalis matracöltés
segítségével

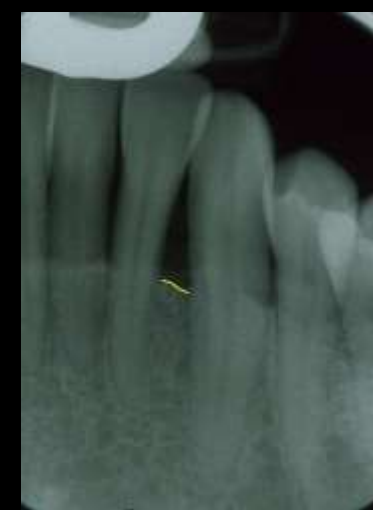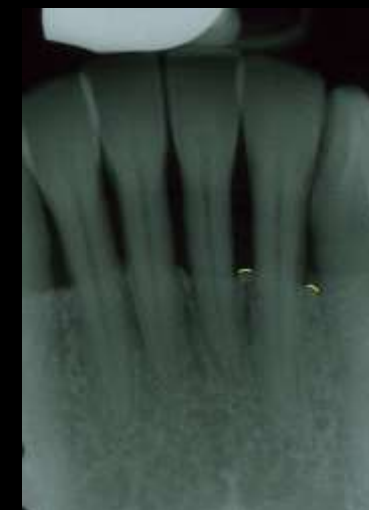
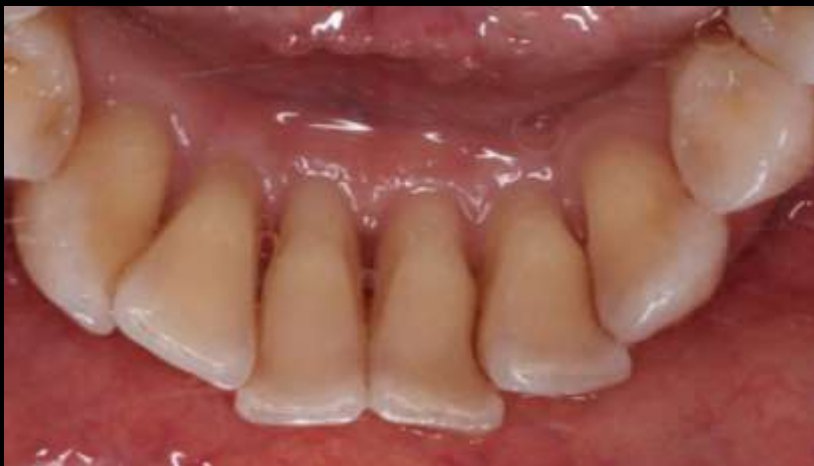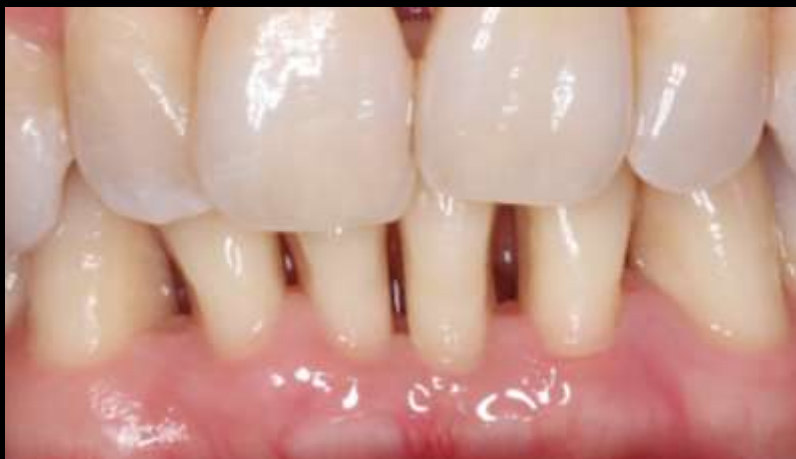Sutura: 5-0, nem felszívódó
fonal használatával

KONTROLL

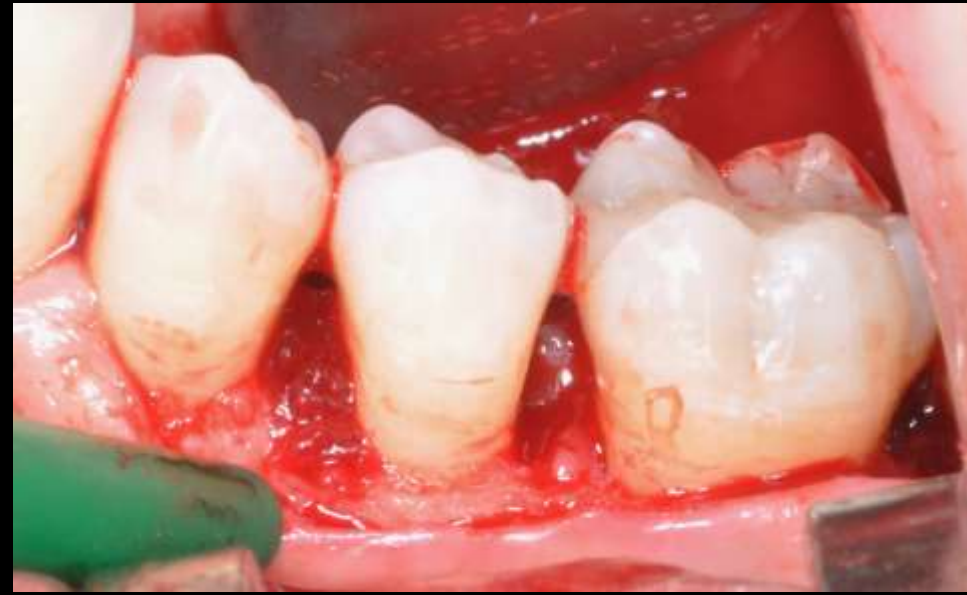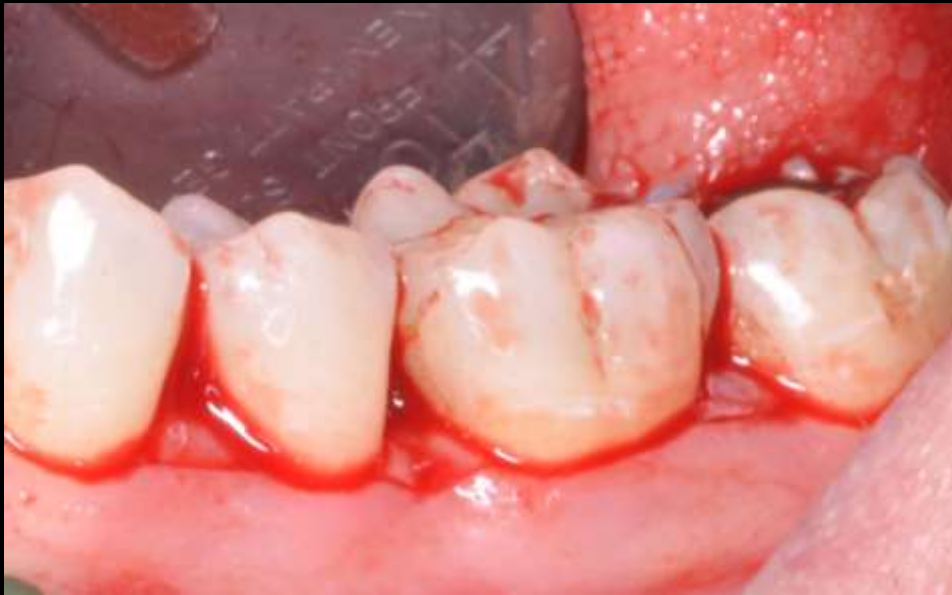Előtte:



Utána:

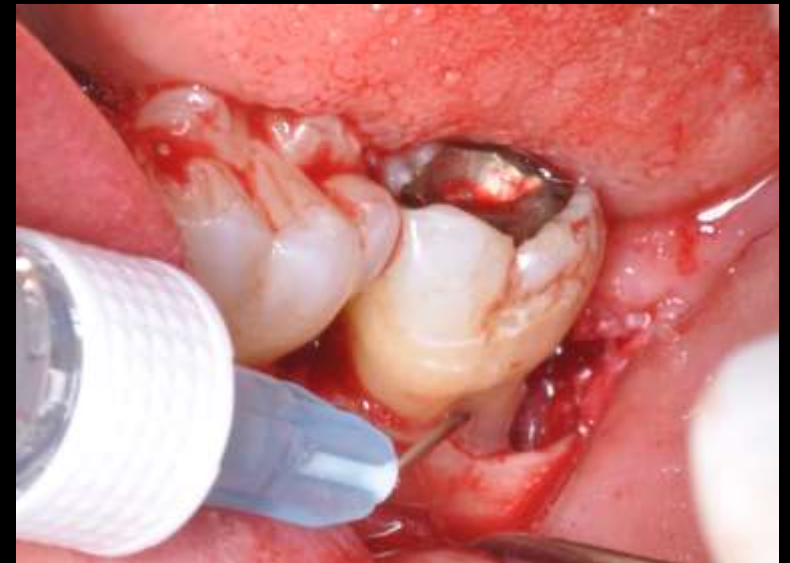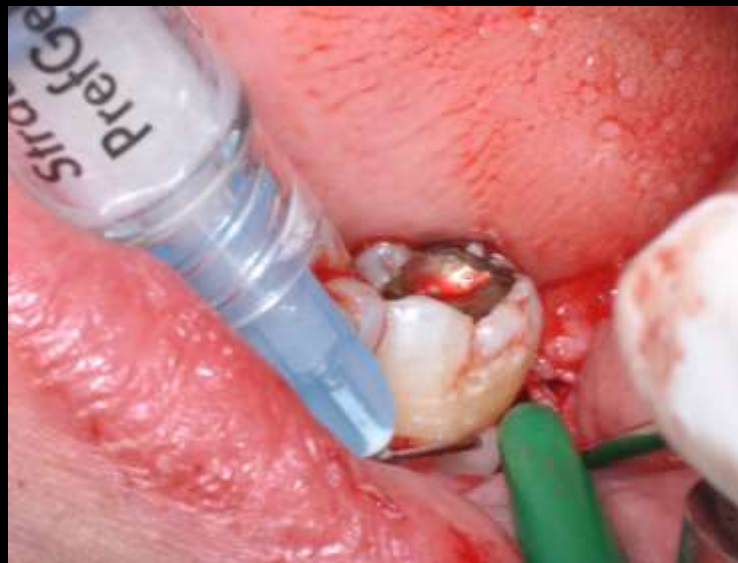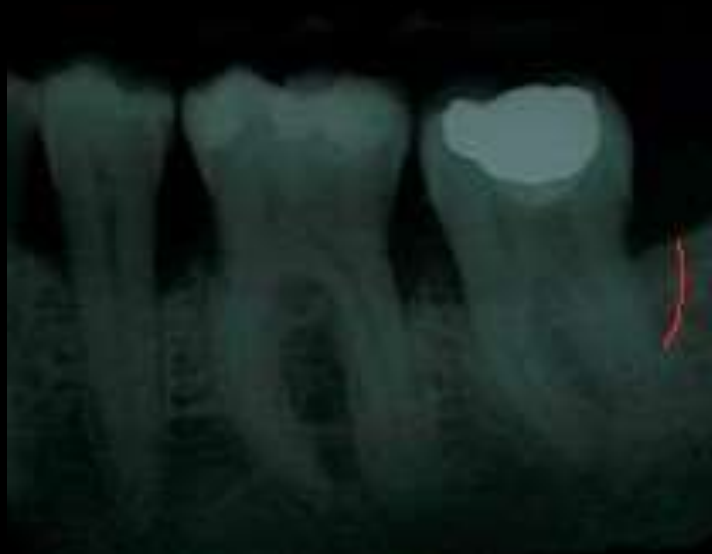


BAL ALSÓ SEXTÁNS PARODONTÁLIS LEBENYES MŰTÉTJE



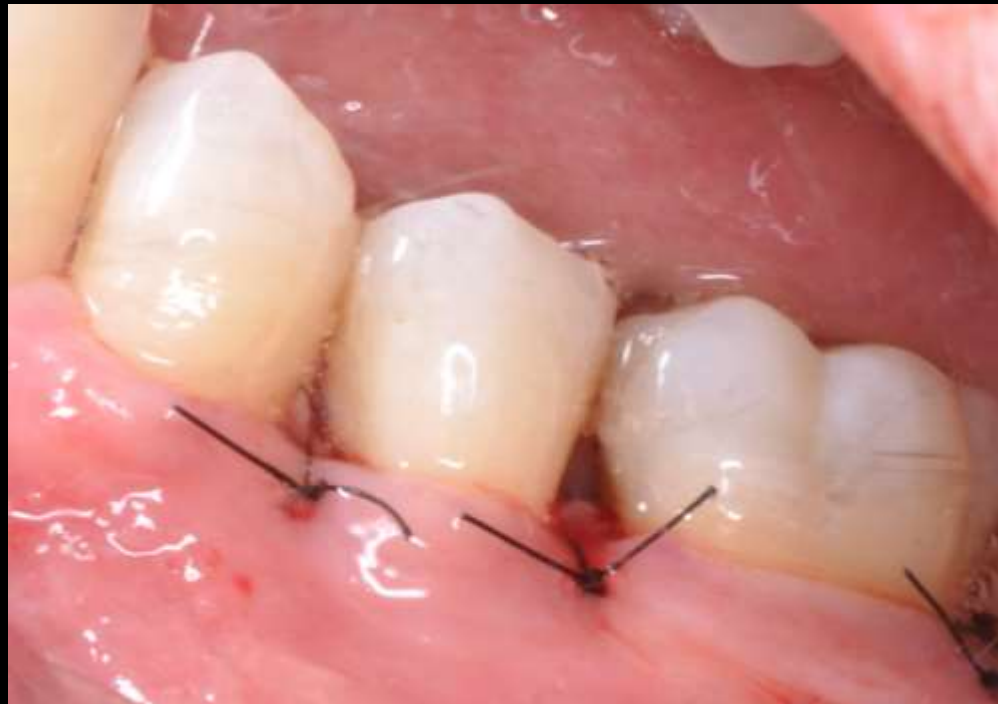- Lebenyképzés módosított papilla prezervációs technika segítségével.
- Granulációs szövet és baktériummal fertőzött cementsréteg eltávolítása Gracey kürettkanalak alkalmazásával.

BAL ALSÓ SEXTÁNS PARODONTÁLIS LEBENYES MŰTÉTJE



- Straumann ® PrefGél(24%-os EDTA) , Straumann ® Emdogain és saját csont alkalmazására került sor

BAL ALSÓ SEXTÁNS PARODONTÁLIS LEBENYES MŰTÉTJE



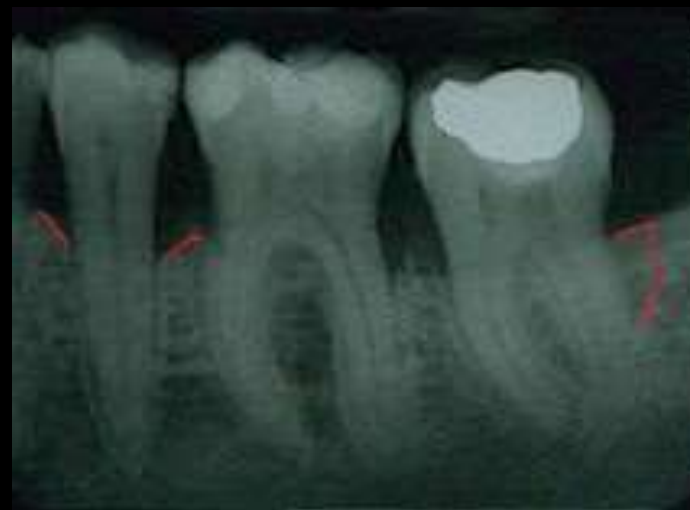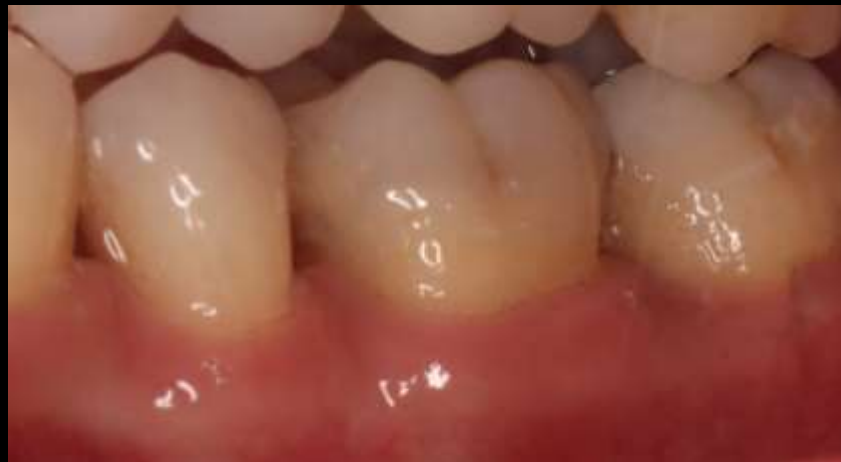Lebény zárása : módosított
verticalis matracöltés
segítségével

Sutura: 5-0 monofil, nem
felszívódó fonal használatával

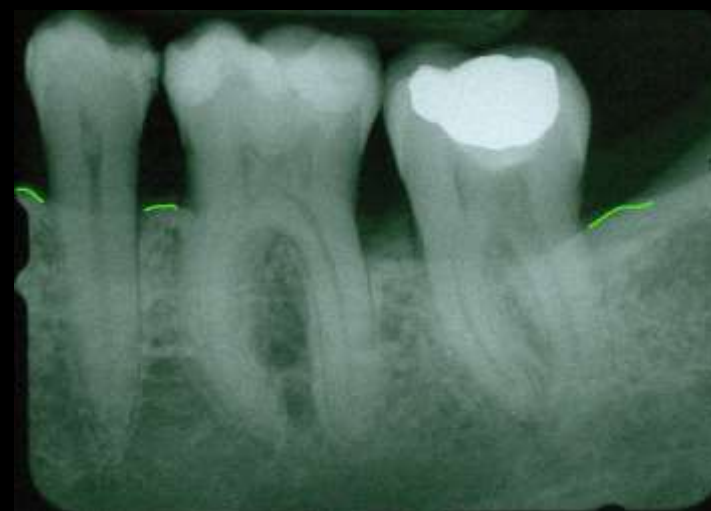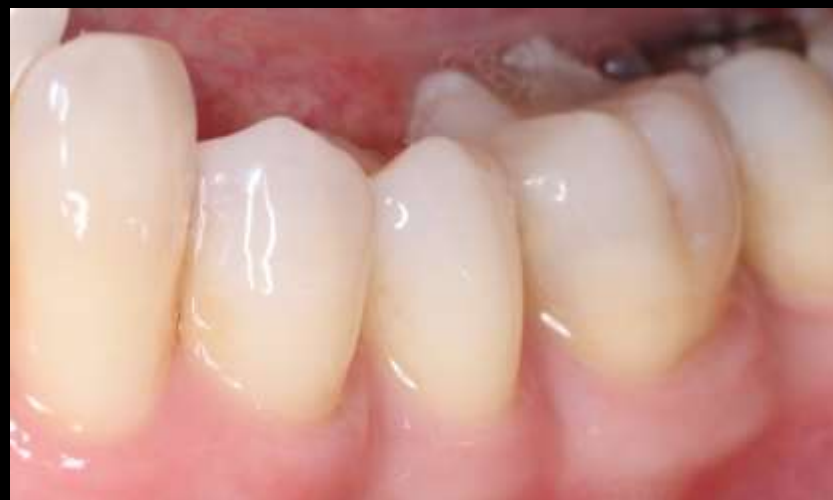KONTROLL

Parodontológiai kezelés

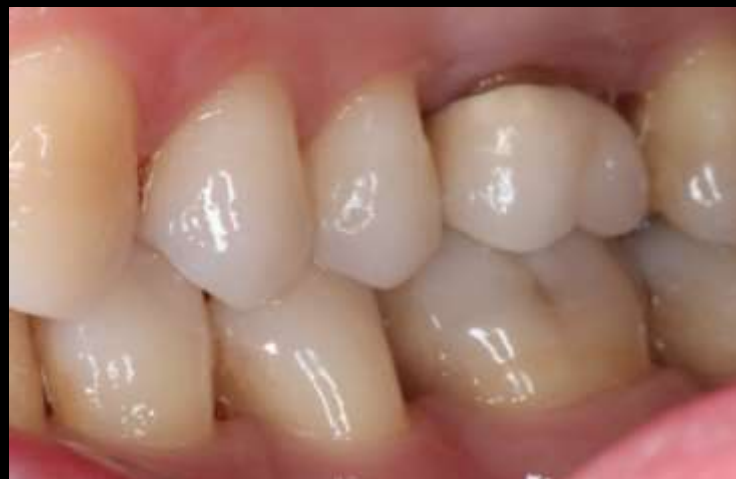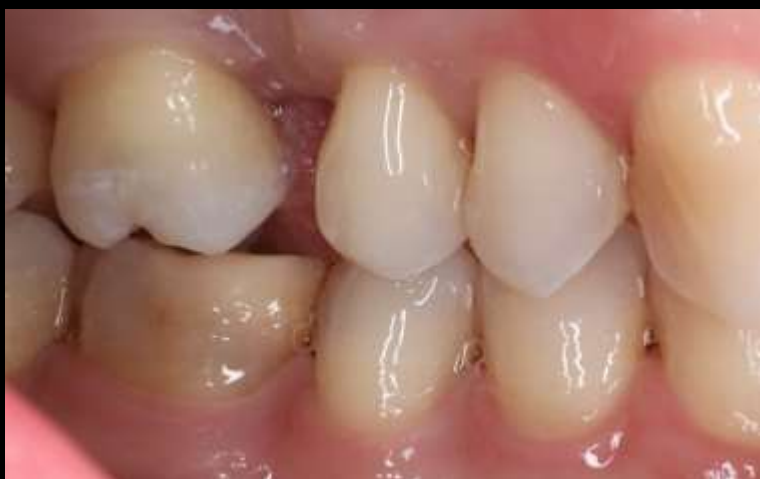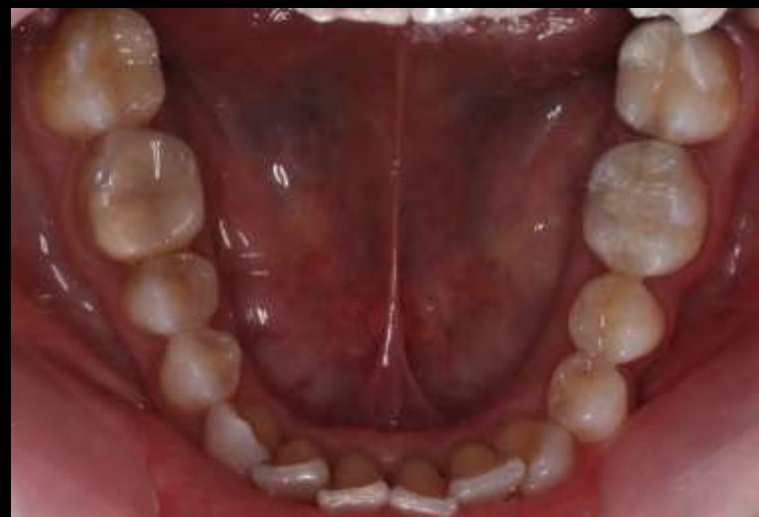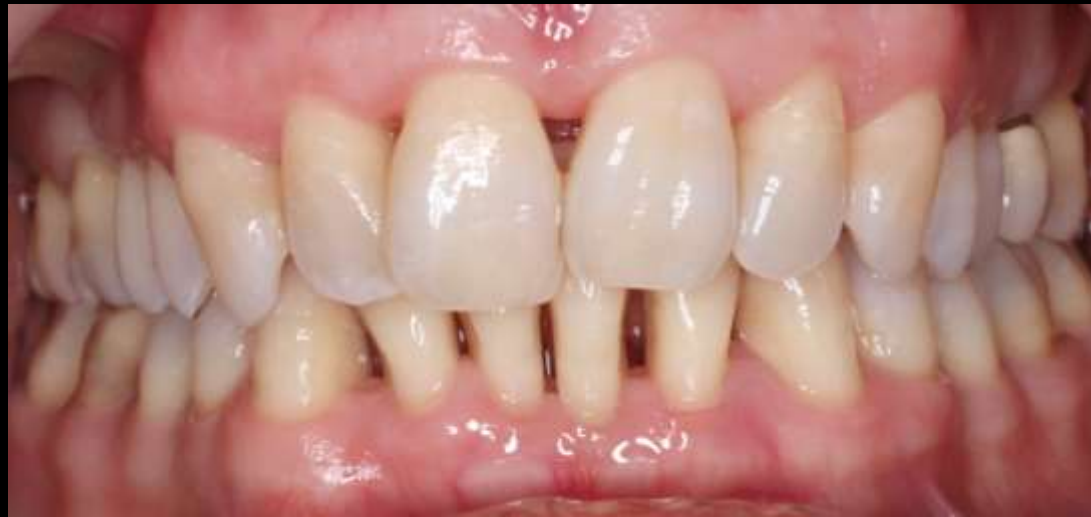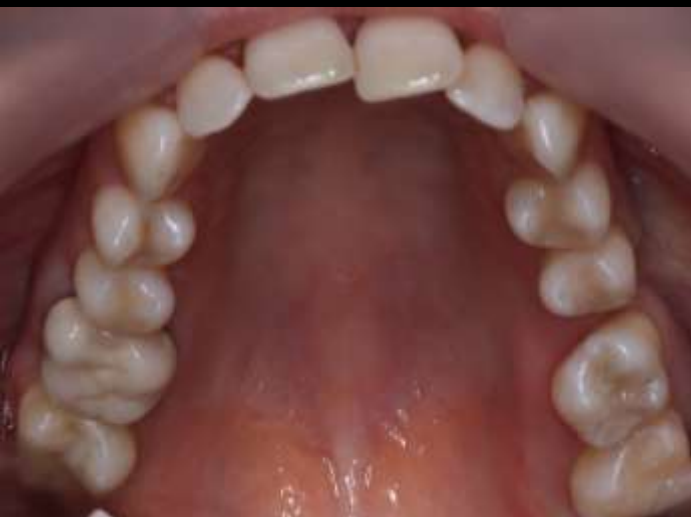ELŐTT:



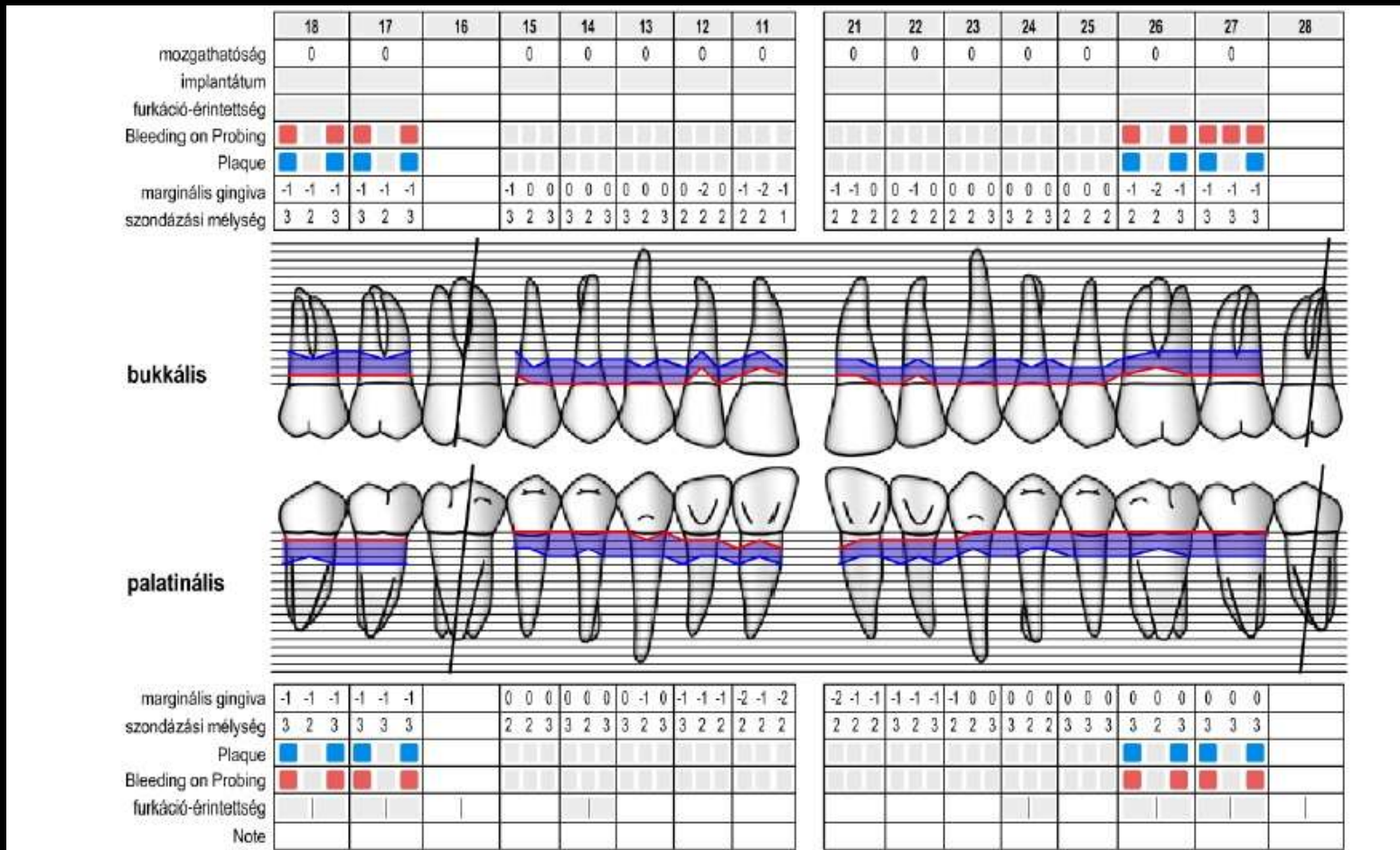
UTÁN:



KONTROLL - 12 HÓNAP ELTELTÉVEL



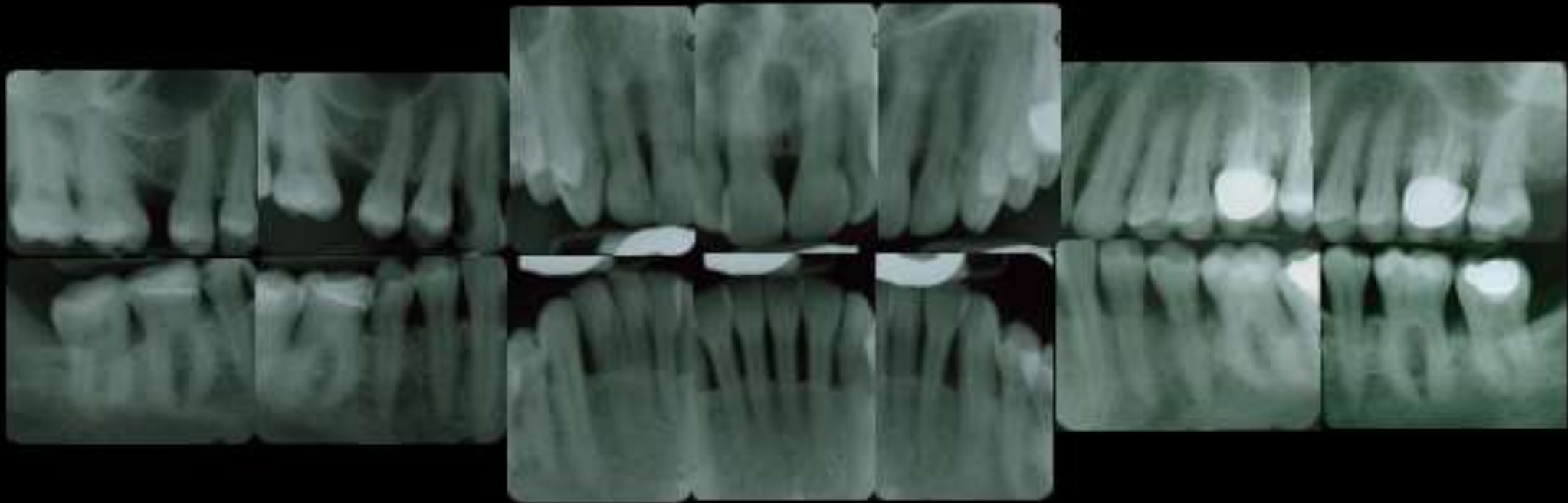
ÚJRAÉRTÉKELÉS SEBÉSZI TERÁPIÁT KÖVETŐEN FELSŐ ÁLLCSONT



FMPS: 19 %
FMBS: 20 %

- Szájhygiéné megfelelő.
- Parodontológiai sebészeti terápiát követően reziduális tasakok nincsenek.

PARODONTOLÓGIAI STÁTUSZFELVÉTEL 12 HÓNAP ELTELTÉVEL



Több helyen csontos telődés figyelhető meg. További csontveszteség egyik régióban sincs.

KÖSZÖNÖM A FIGYELMET!

