



Semmelweis Egyetem Fogorvostudományi Kar Fogászati és Szájsebészeti Oktató Intézet

igazgató: Dr. Kivovics Péter c. egyetemi tanár

<http://semmelweis-egyetem.hu/fszoi/>

<https://www.facebook.com/fszoi>



Szájpadhasadékos páciens teljes protetikai rehabilitációja

Szerző : dr. Makra Dániel, dr. Kivovics Péter


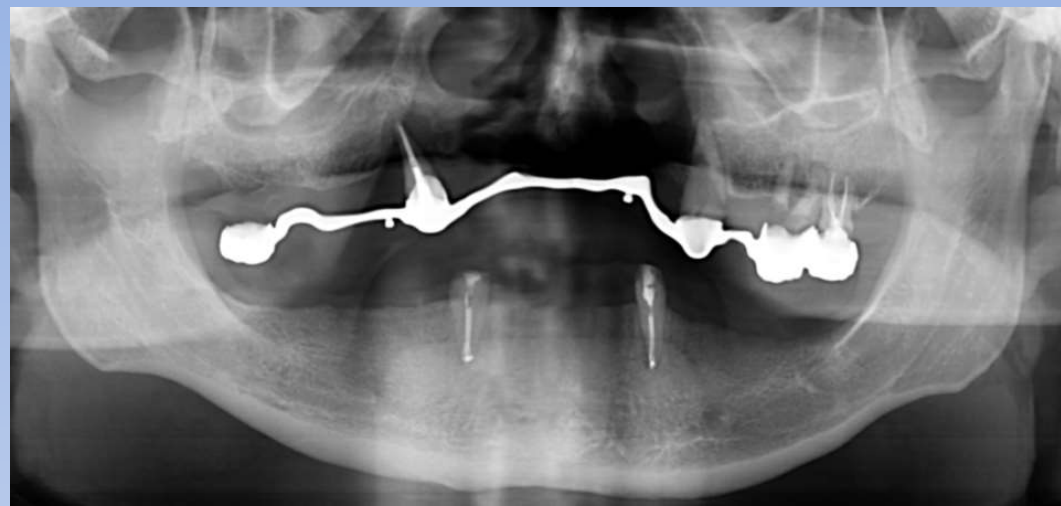


E-mail: makra.daniel@dent.semmelweis-univ.hu

Anamnézis

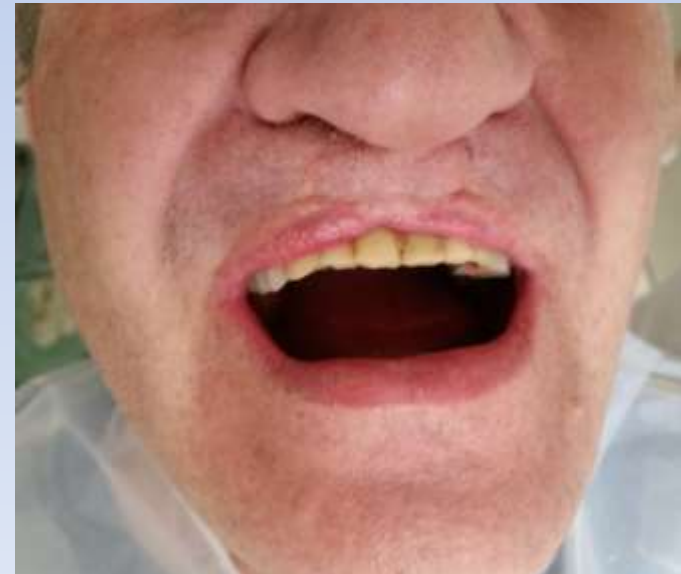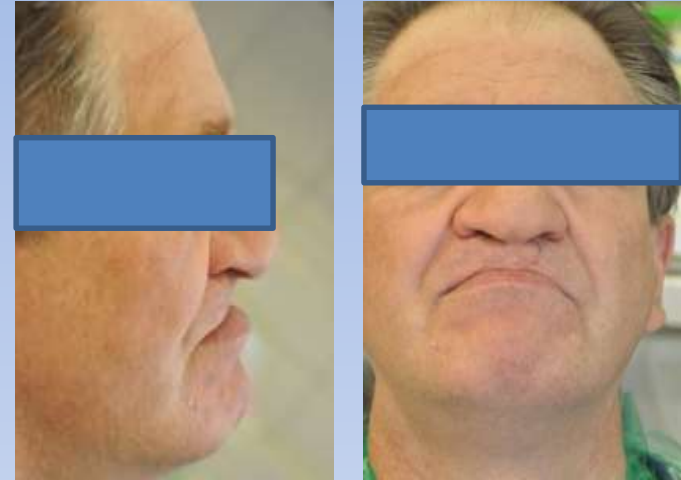- 57 éves férfi
- Foglalkozása taxi sofőr
- Általános betegsége nincs
- Gyógyszert nem szed
- Allergia nincs
- Panaszai:

- „Felső pótlása lötyög, alsó koronái letörtek, pótlásait nem tudja használni, nem tud rendesen enni, nyelni, beszélni”



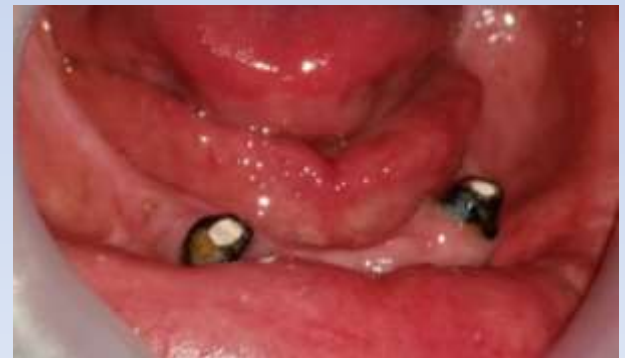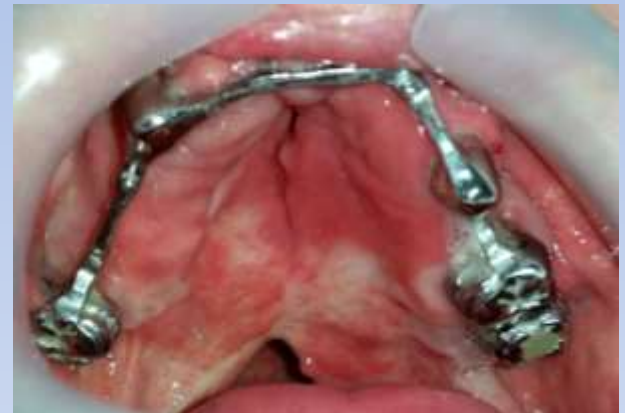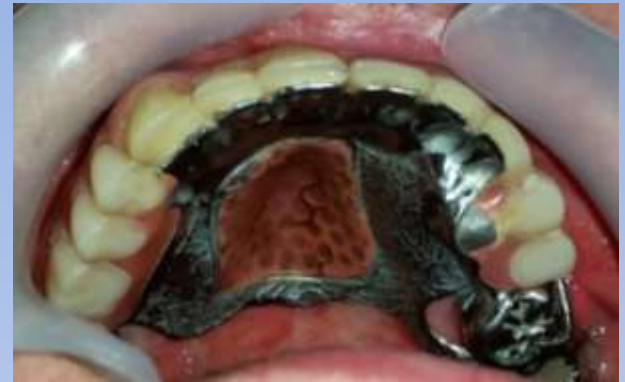Szájvizsgálat

- Sztomato-onkológiai vizsgálat negatív
- Szájhygiénia rossz
- TMI vizsgálatának eredménye negatív
- Egy oldali ajak-és szájpadhasadék (cheilo-gnatho-palatoschisis) többszöri műtétek után kialakult állapota látható



Státusz

- Felső állcsont: 1B osztály
 - Overdenture (18 éves)
 - Stéggel egybeöntött fém koronák, pillér fogak: 17,13,23,26,27
 - 17: secunder caries
 - 13: gyökértömött, endo-paro lézió
 - 23: secunder caries
 - 26: secunder caries
 - 27: gyökértömött, secunder caries
- Alsó állcsont: 2A/1 Osztály
 - 33,43 caries, gyökértömött



1998 Semmelweis Egyetem

Felső állcsont:

Kombinált fogpótlás

Fix rész:

17, 16, 26, 27: öntött fém borítókoronák
frézelt vállal

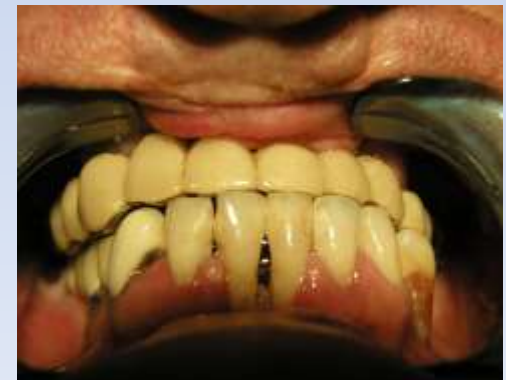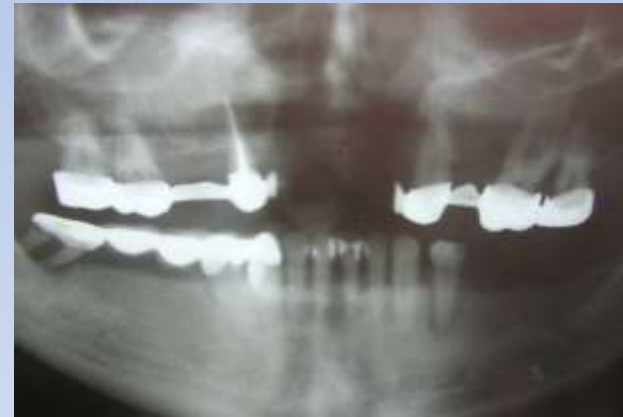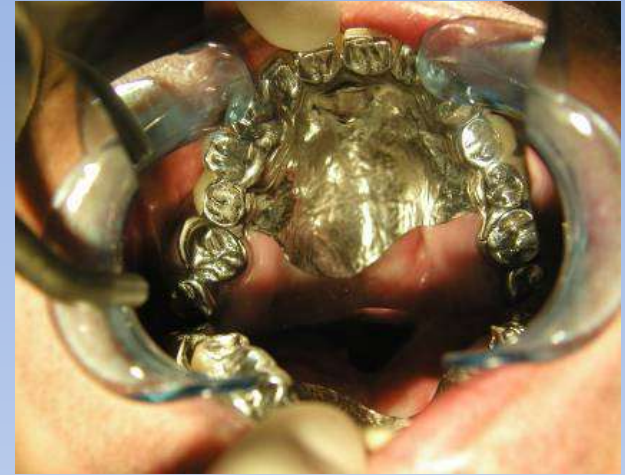13, 24: primer cilindrokónikus teleszkóp sapka

13: csapos műcsont

13-16, 24-26: merevítőrúd

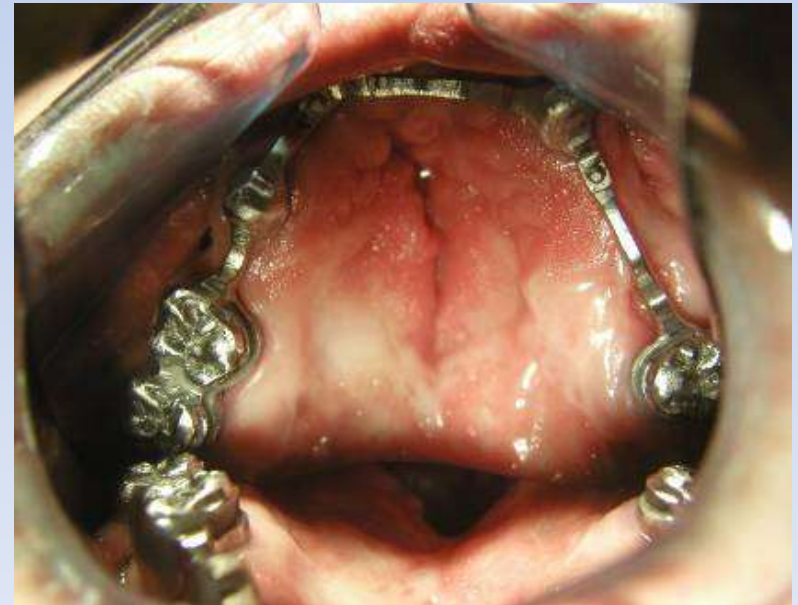
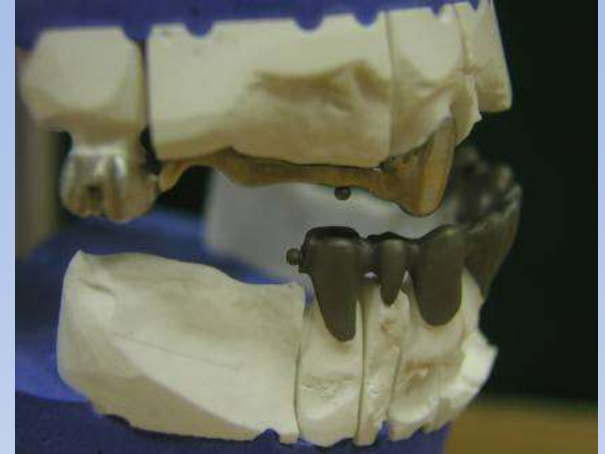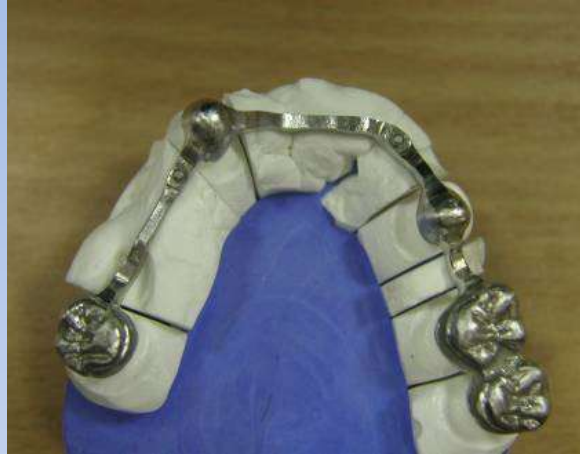16, 26, 27: öntött fém borítókoronák

Kivehető rész: mintára öntött fémlemez 16,
15, 14, 13, 12, 11, 21, 22, 23, 24, 25
fogaknak megfelelően akrilát leplezésű
fém hátlemezű műfogak, merevítő
rudaknak megfelelően Preci-horix
finommechanikai és 17, 26, 27 fogakon
kapocs elhorgonyzással, obturátor
funkcióval



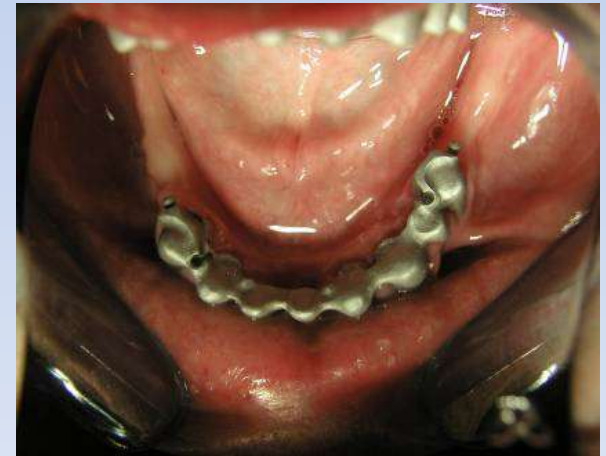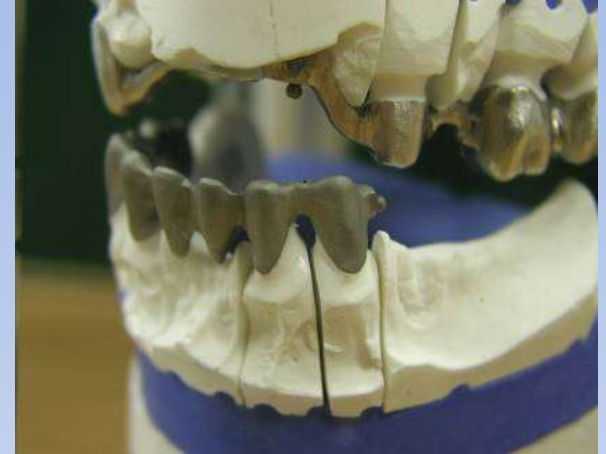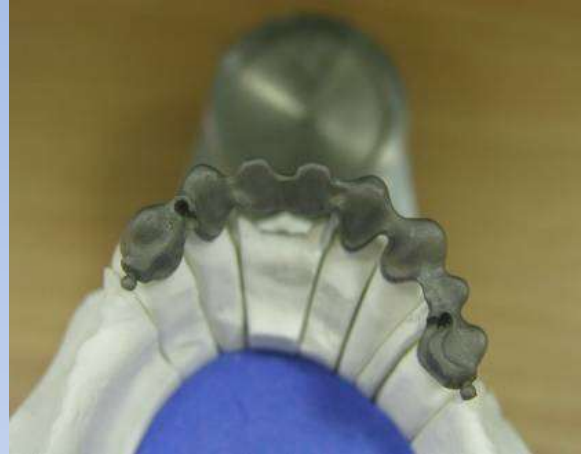Kezelési terv 1998 (21 éve)

- Fix rész: 5 tagú fém sín; fém horgonykoronák: 17, 16, 27, sapkák: 14, 23 fogakon merevítő rúddal összekötve, frézelt vállal a fém horgonykoronákon és 2 db Vario-kugel finommechanikai elhorgonyzással a merevítő rúdon (ferde vállas szubgingívális előkészítés)
- Kivehető rész: 9 fogas mintára öntött fémlemez precíziós és öntött kapocs elhorgonyzással valamint obturátor funkcióval, a műfogaknál fém hátlemezzel

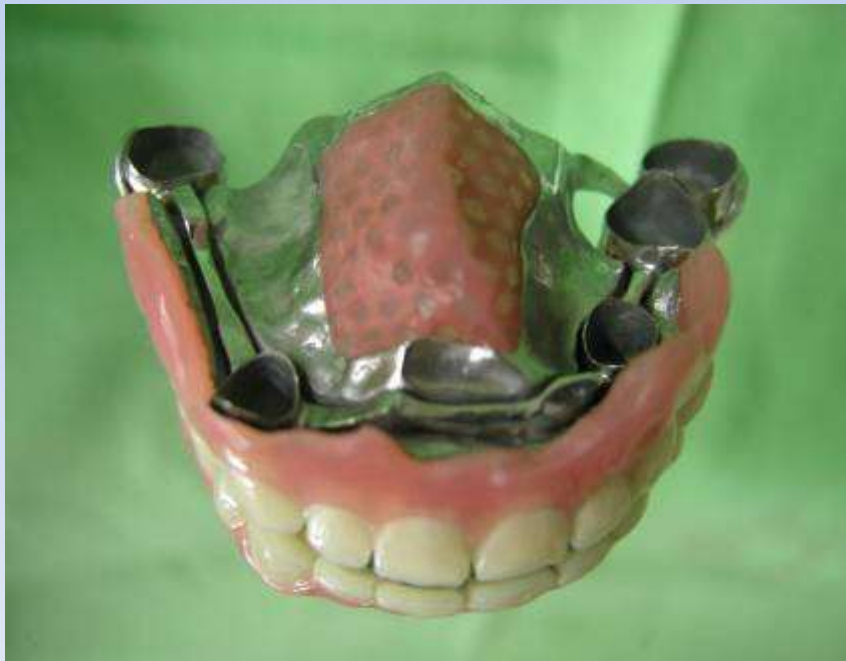
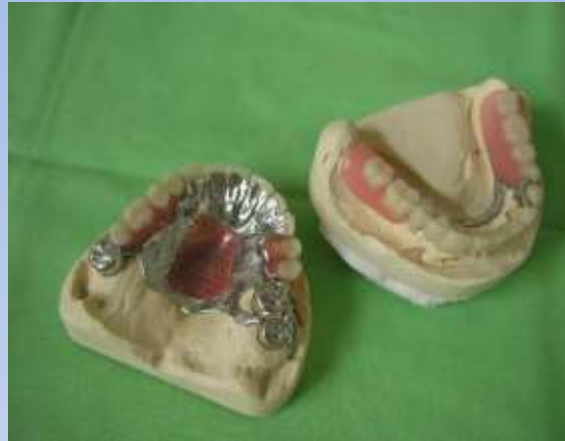
Kezelési terv 1998

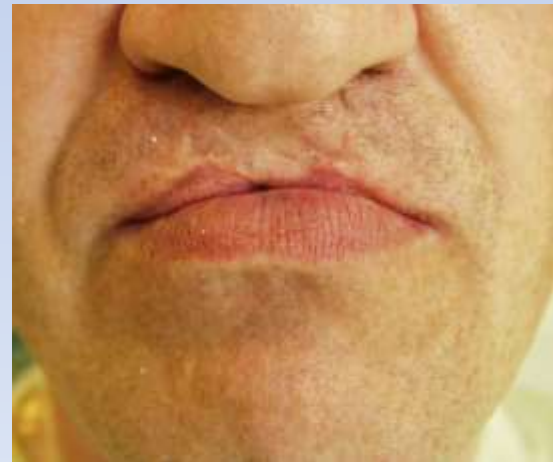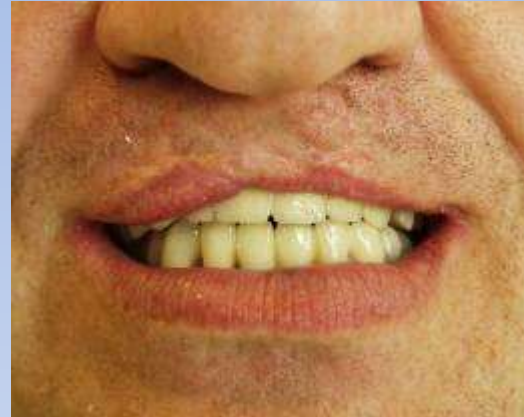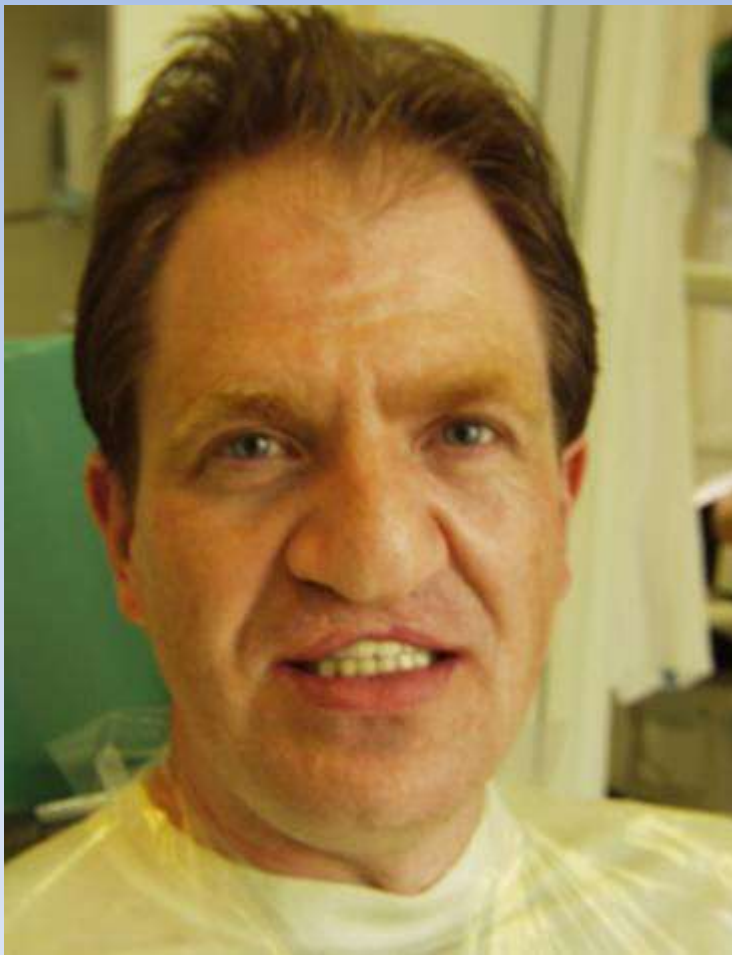- Fix rész: 8 tagú fémkerámiai híd; horgonykoronák: 33, 32, 42, 43, 45 hézagfogak: 31, 41, 44 frézelt vállal és interlockkal Vario-kugel finommechanikai elhorgonyzással (ferde vállas szubgingívális előkészítés)
- Kivehető rész: 6 fogas mintára öntött fémlemez finommechanikai elhorgonyzással és támasz karokkal



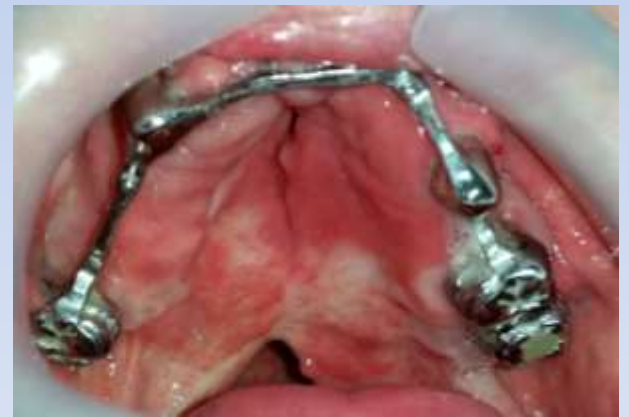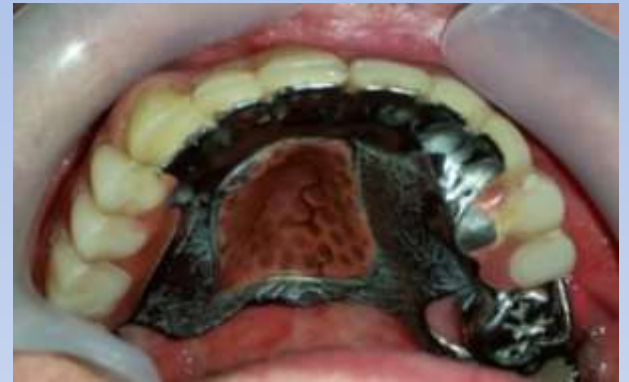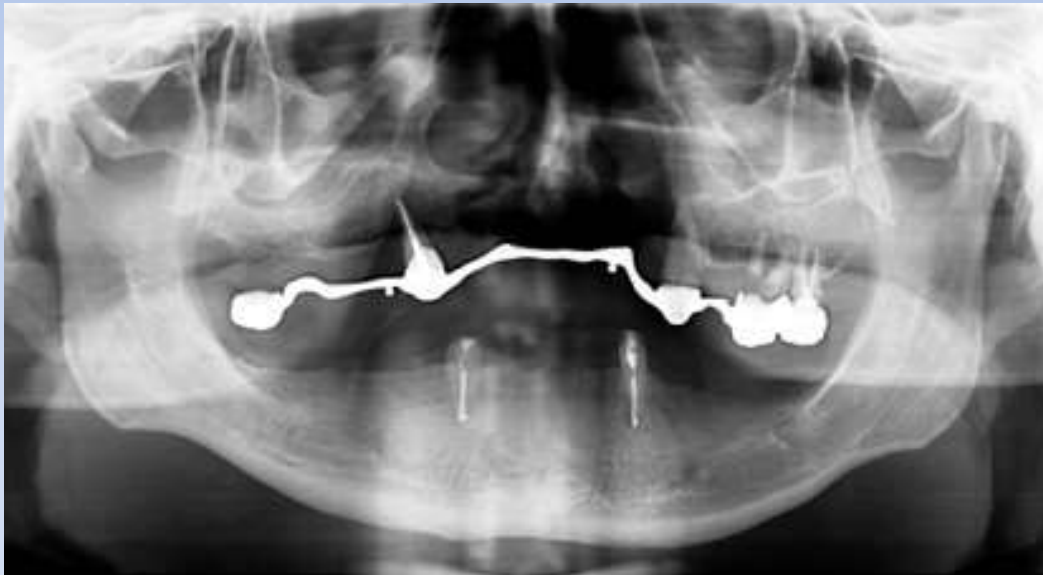Az elkészült fogpótlások



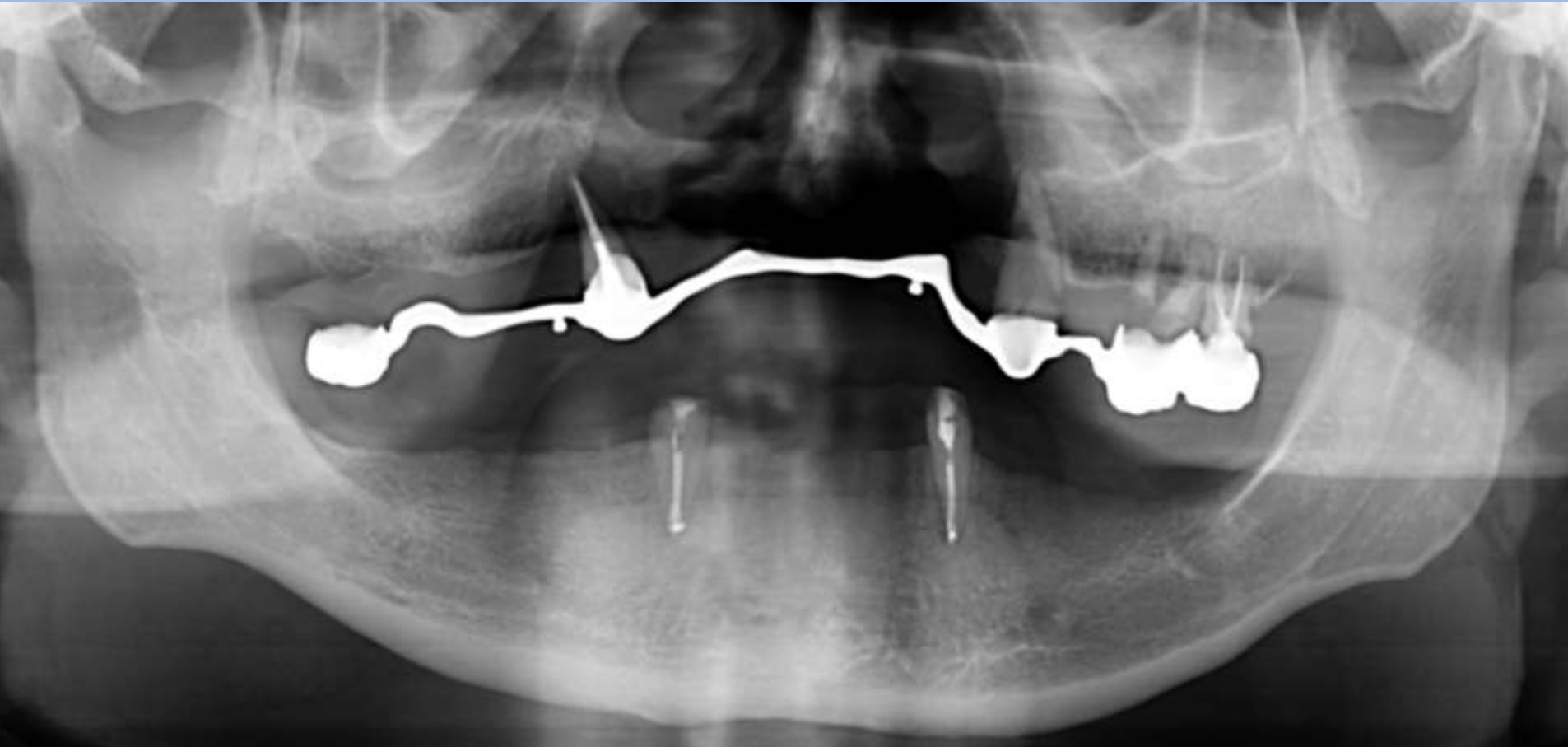
Az elkészült fogpótlások szájban 1998 (21 évvel ezelőtt)



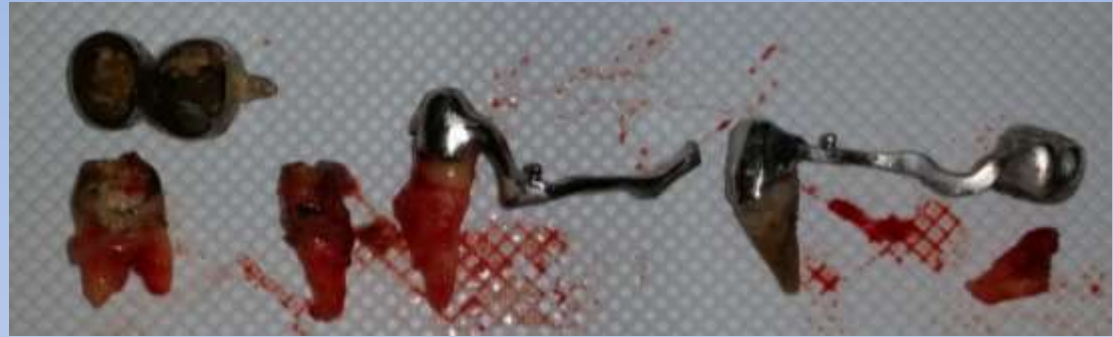2016 (18 éves fogpótlás)



Röntgen státusz



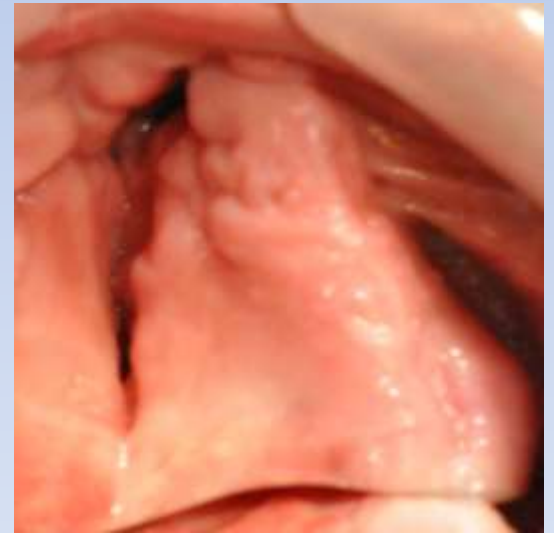
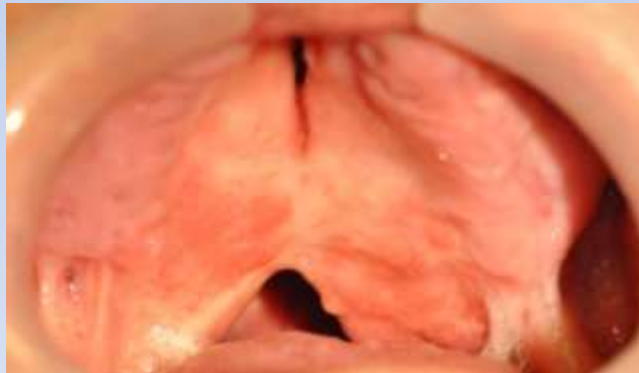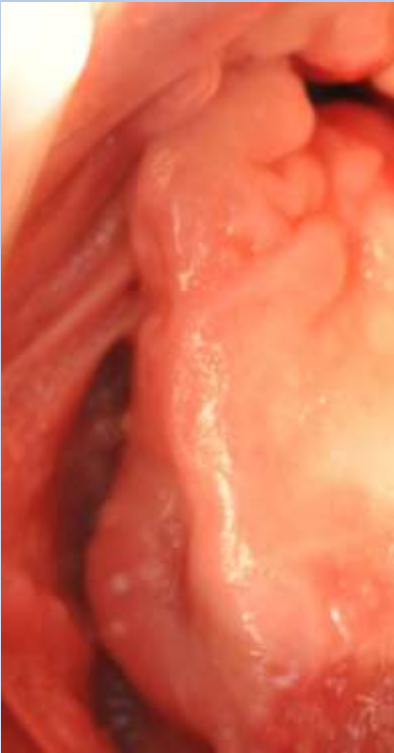Kezelési Terv



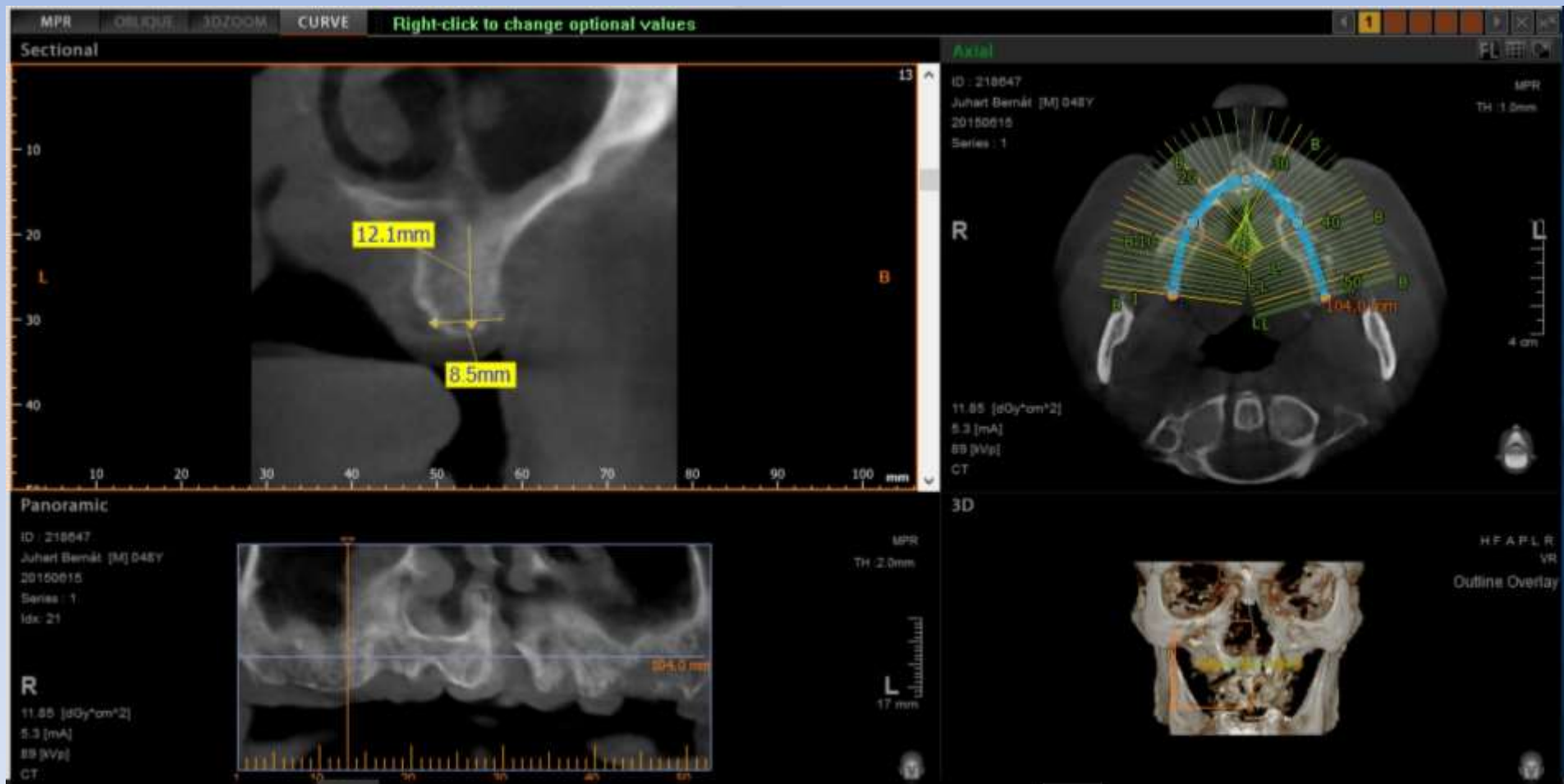
- Felső állcsont:
 - Meglévő pótlás és fogak eltávolítása
 - 16,14;24,26 fogaknak megfelelően beültetett implantátumokon elhorgonyzott overdenture
- Alsó állcsont:
 - 33,43 fogak szanálása, csapos csonkkiegészítő műcsonkkal kiegészítése
 - 33,43 pillérfogakon elhorgonyzott, merevítő rúddal egybeöntött fém koronák
 - 14 fogas, muco-dentálisan megtámasztott overdenture

Gyógyult alveolus

1 hónap



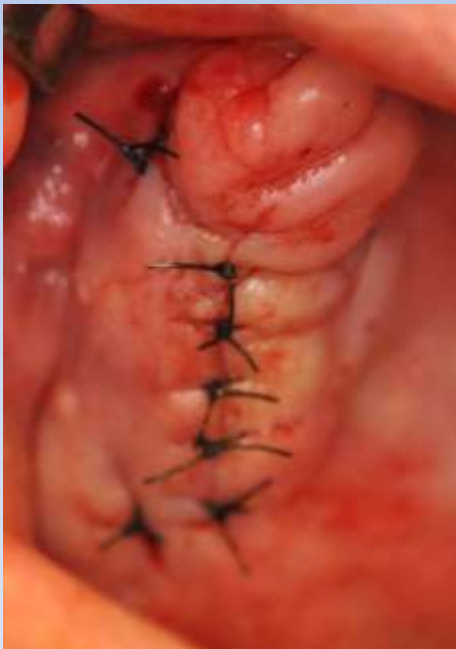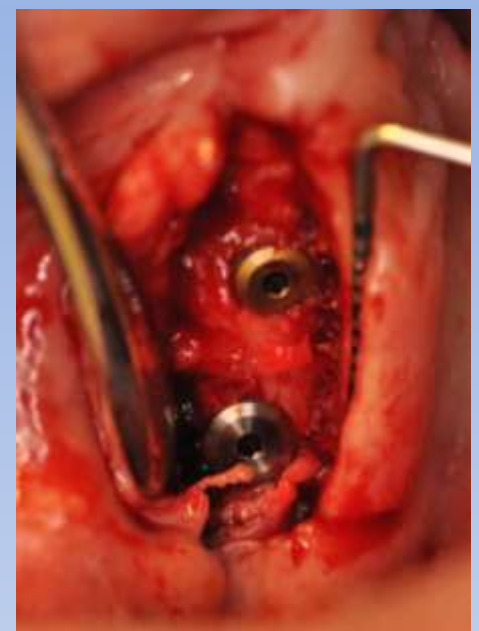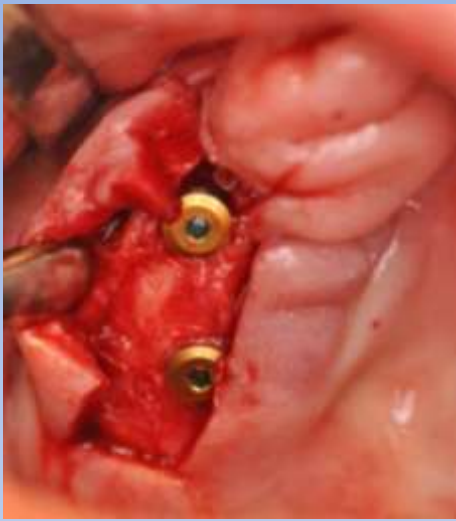Cbct vizsgálat



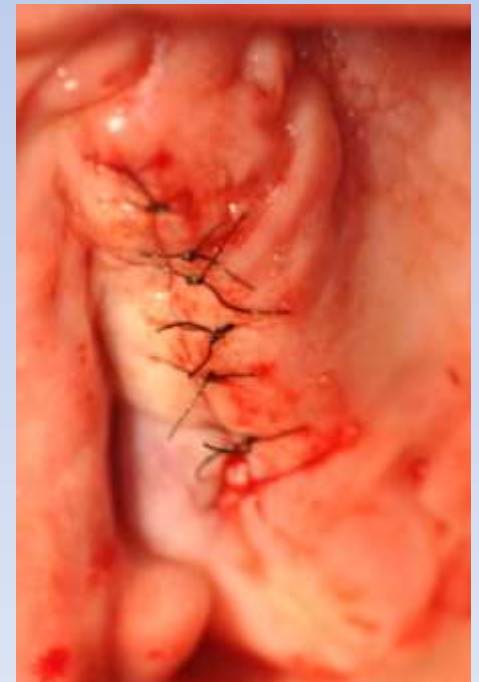
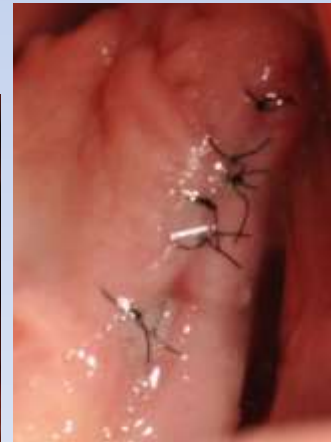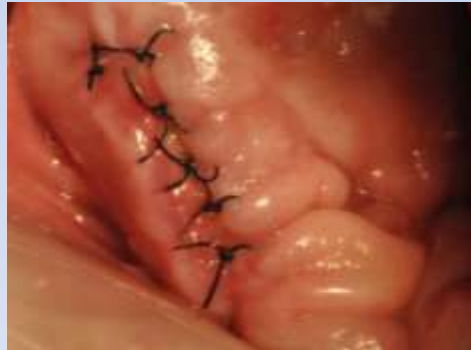Implantáció

Extractiók után 1,5 hónappal

- 16: 3,8 ϕ x 9,5mm denti rootform
- 14: 3,8 ϕ x 9,5mm denti rootform
- 24: 3,8 ϕ x 9,5mm denti rootform
- 26: 4,3 ϕ x 9,5mm denti rootform

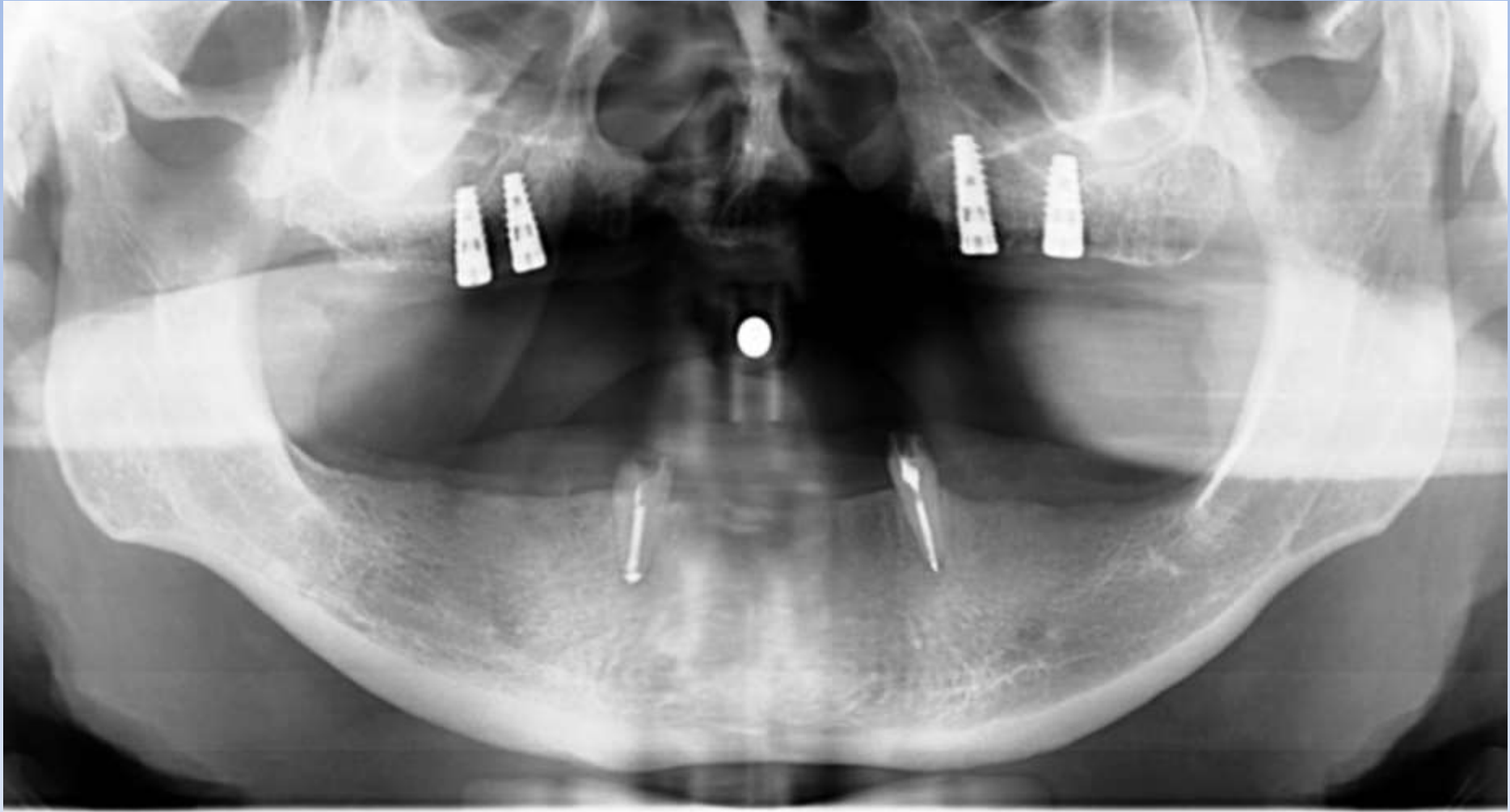

Varratok eltávolítása (1hét)

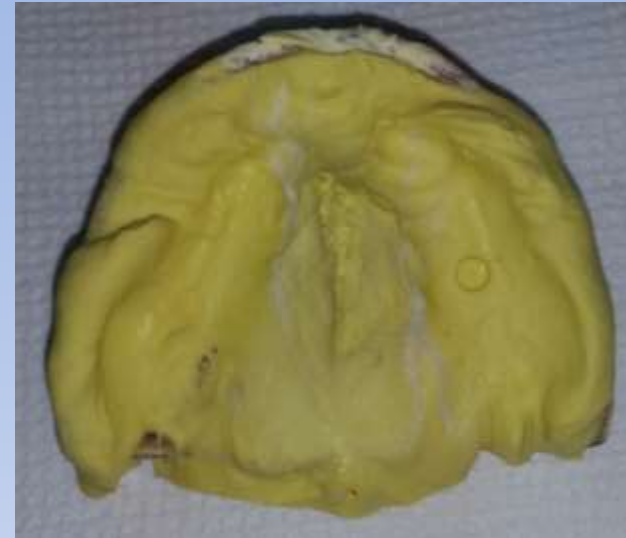
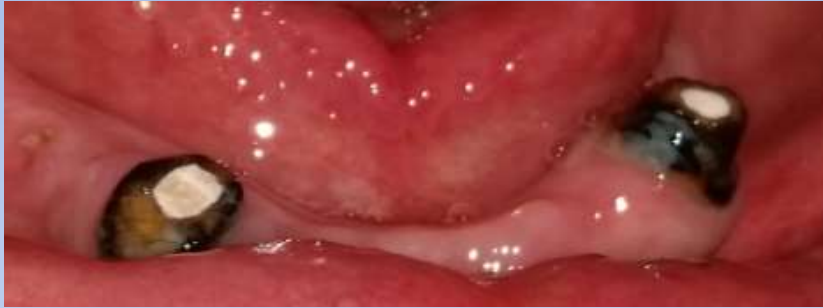
Implantátumokat elhelyezte: dr. Makra Dániel

Kontroll röntgen felvétel

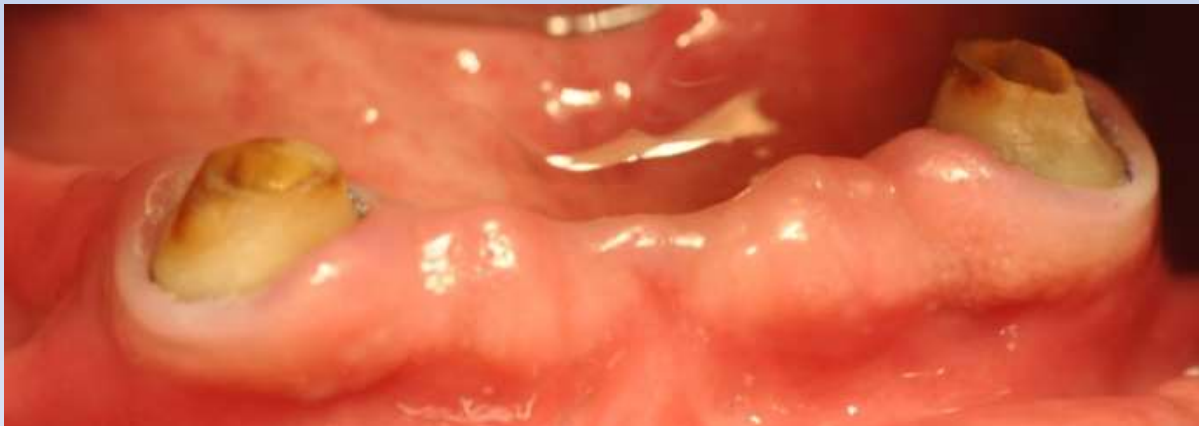

Felső ideiglenes pótláshoz anatómiai lenyomat, alsó szemfogak előkészítése és lenyomat vétel.



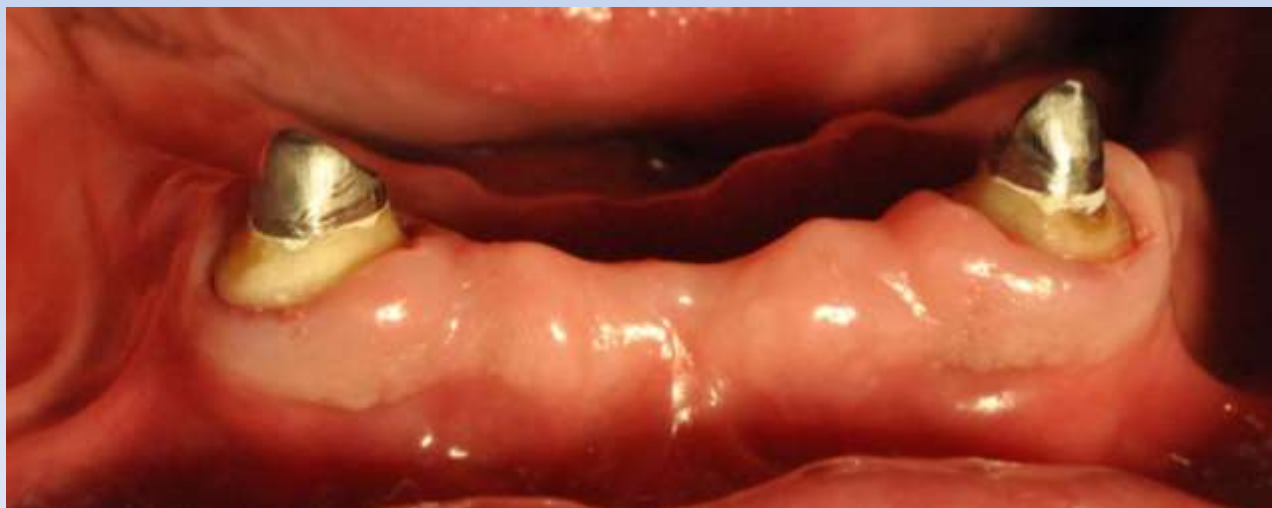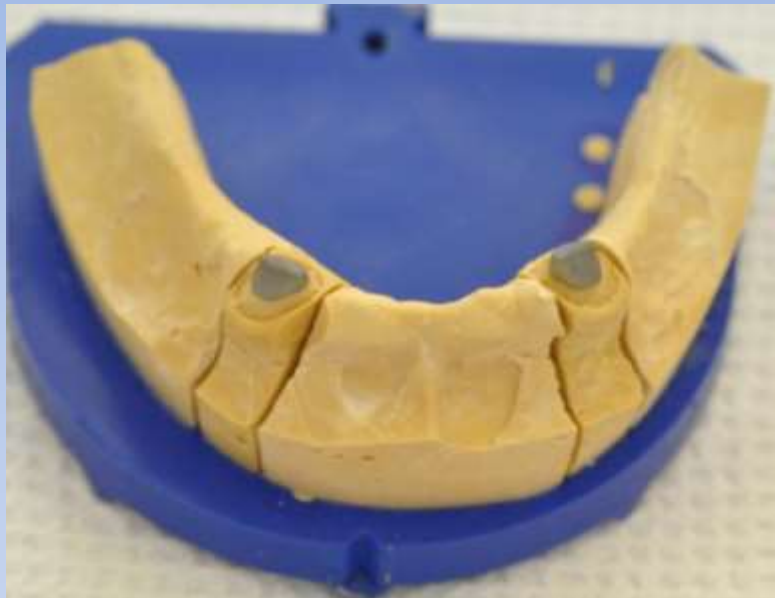Antagonista
Lenyomat

Alginát

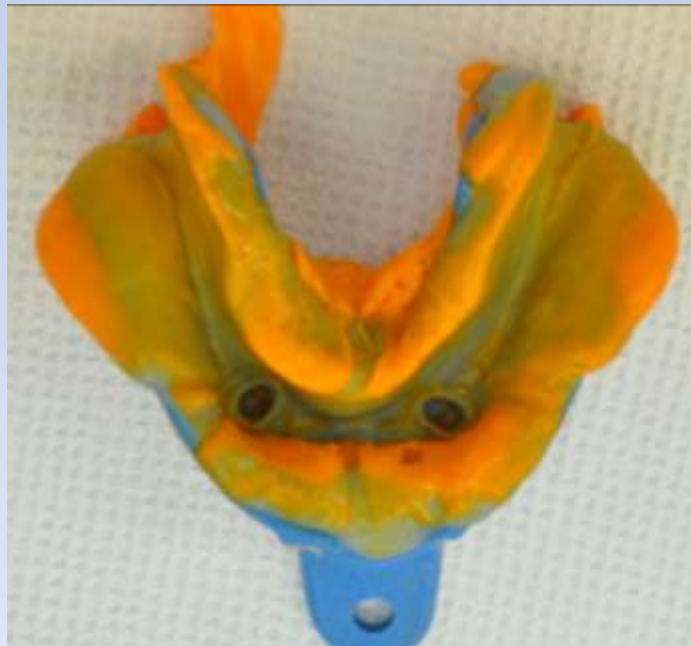
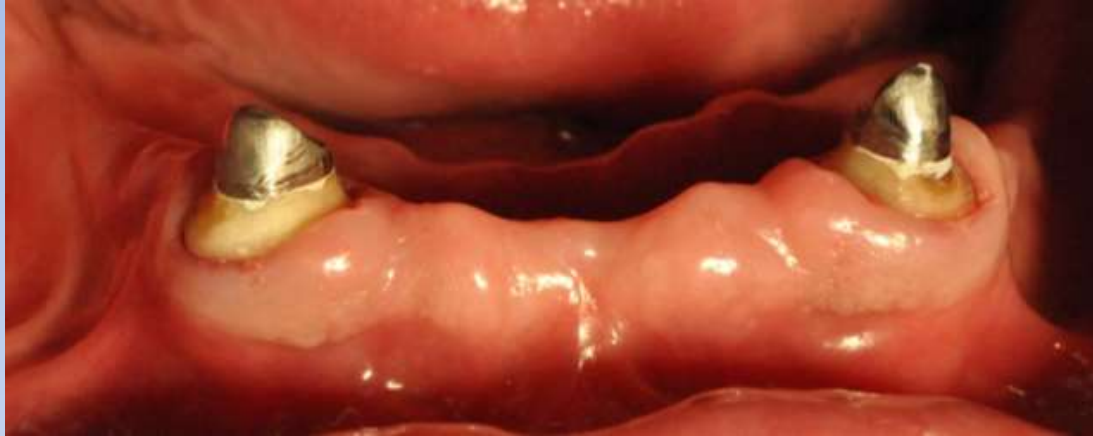
Ferde vállas preparálás

Csapos csonkkiegészítő műcsonk becementezése



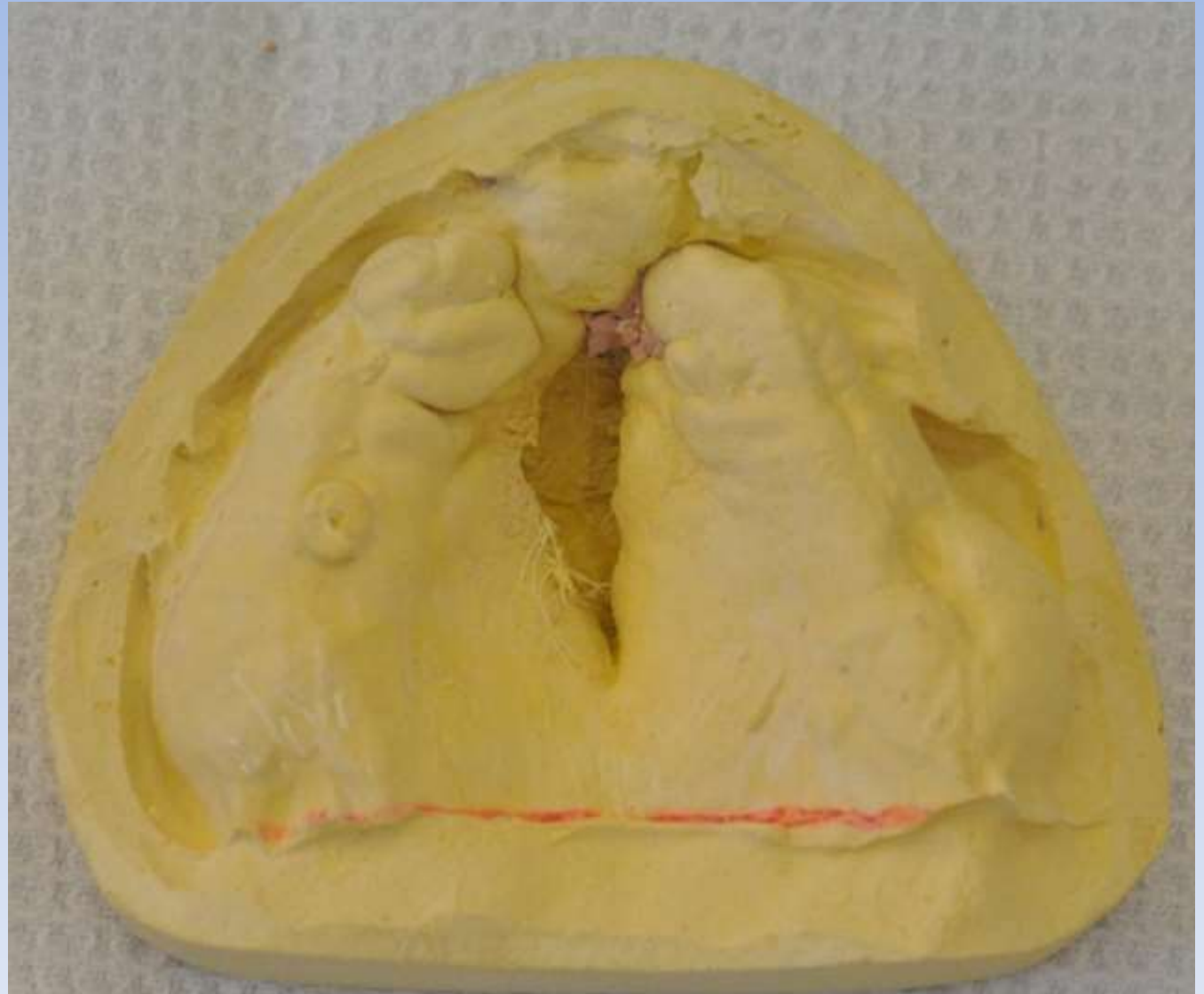
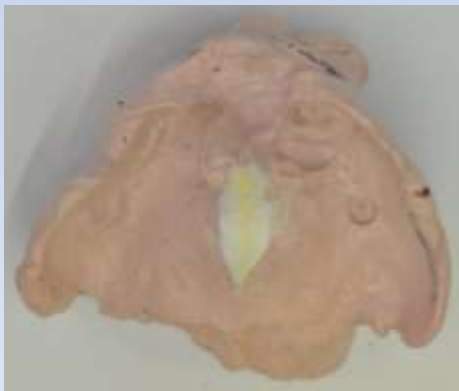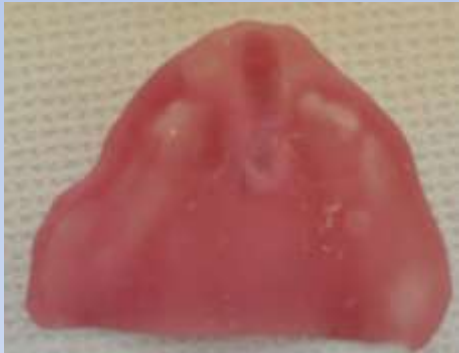
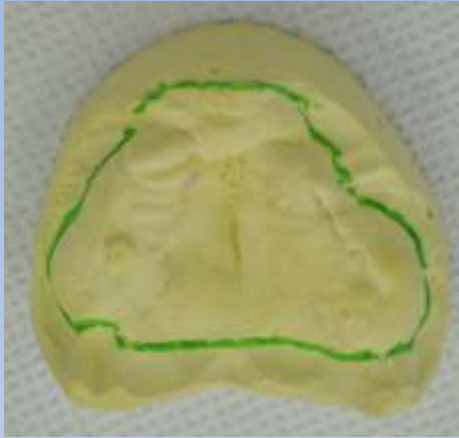Alsó két fázisú két idejű precíziós szituációs lenyomatvéétel



C-szilikon

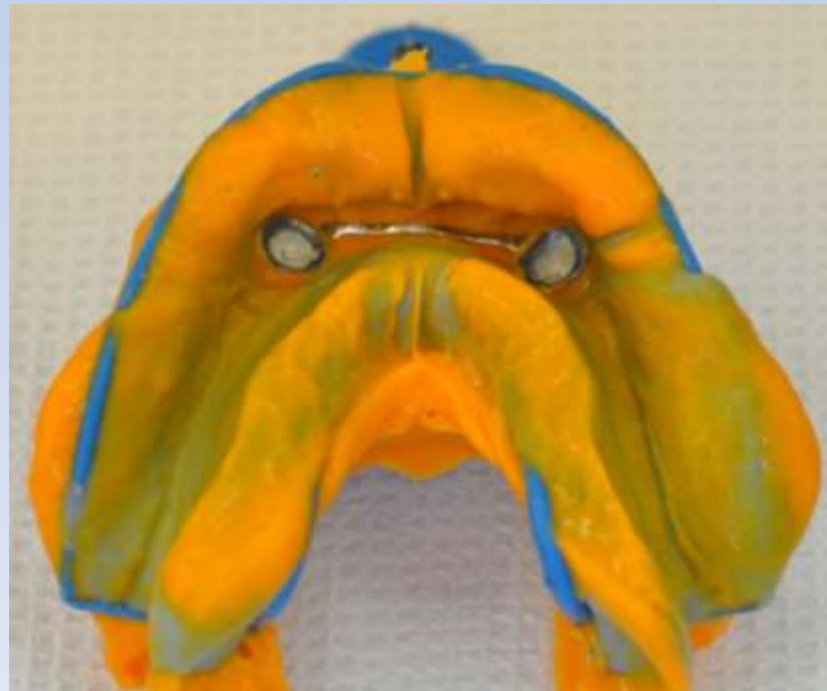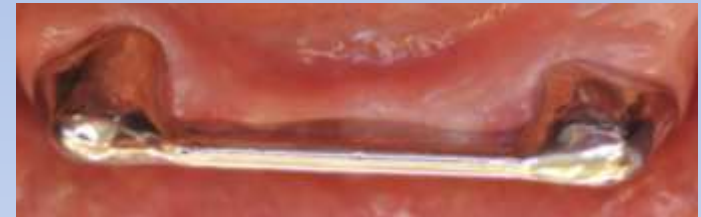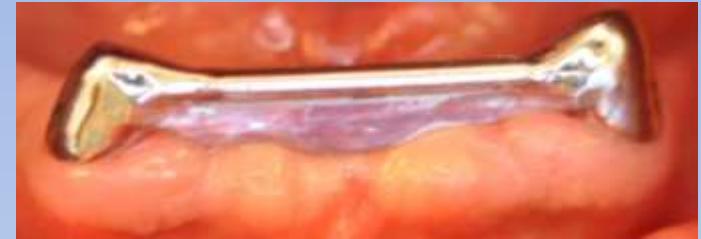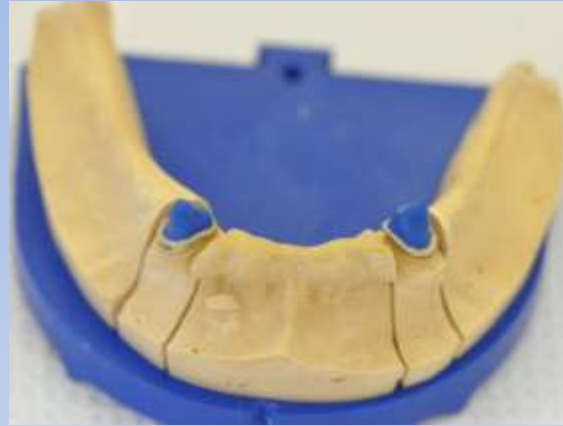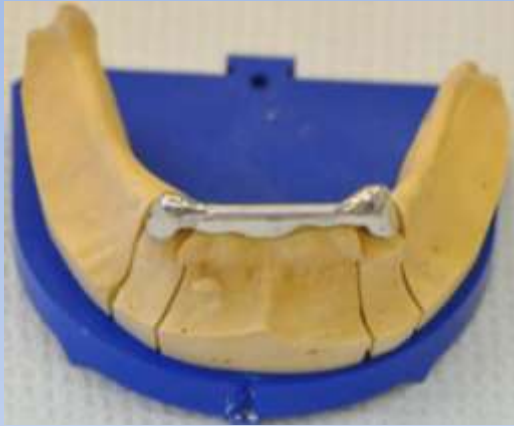
Egyéni kanál
határainak meghatározása

Funkciós lenyomatvételel



SS White
(Cinkoxid-eugenol)

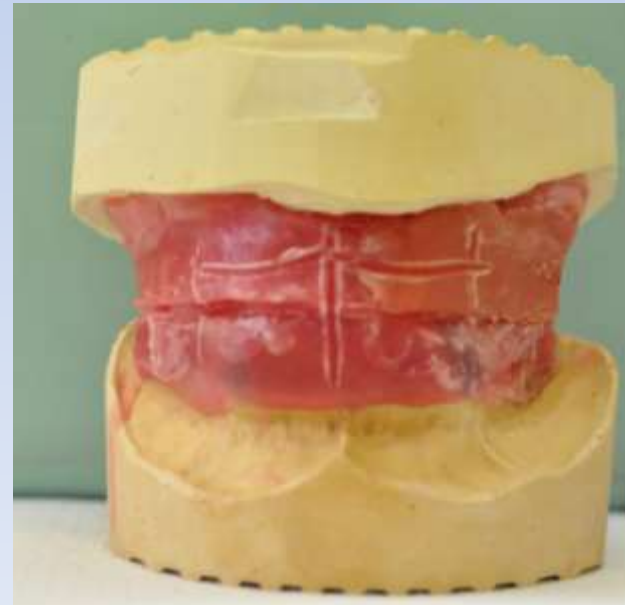
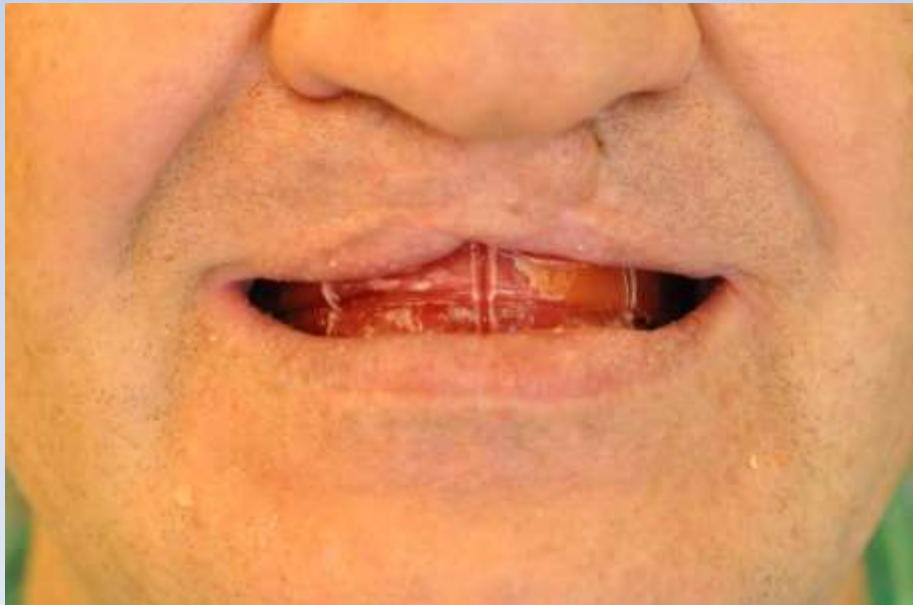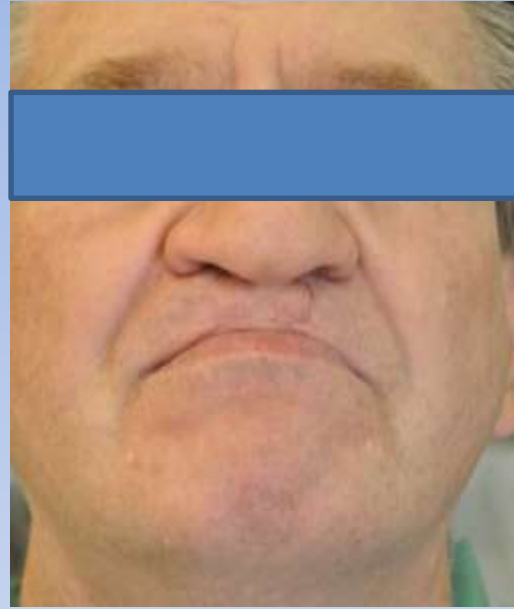
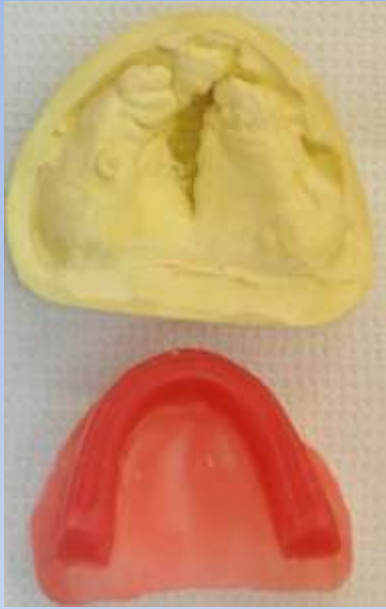
Vázpróba és szituációs lenyomatvéétel



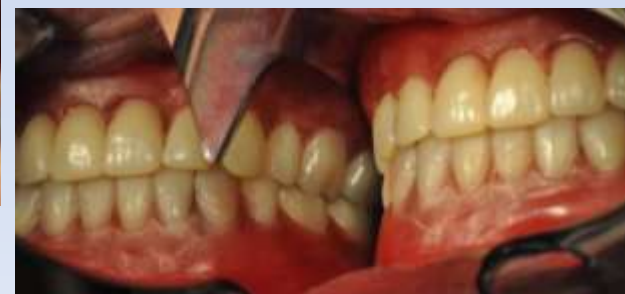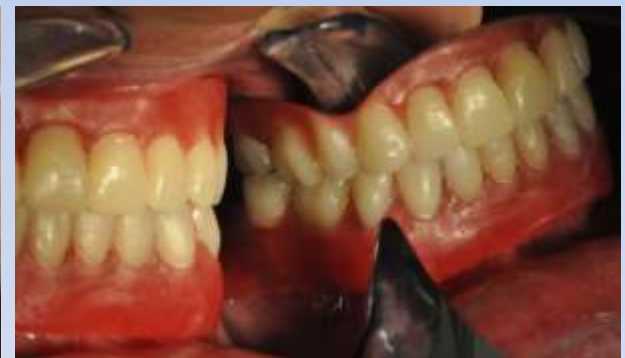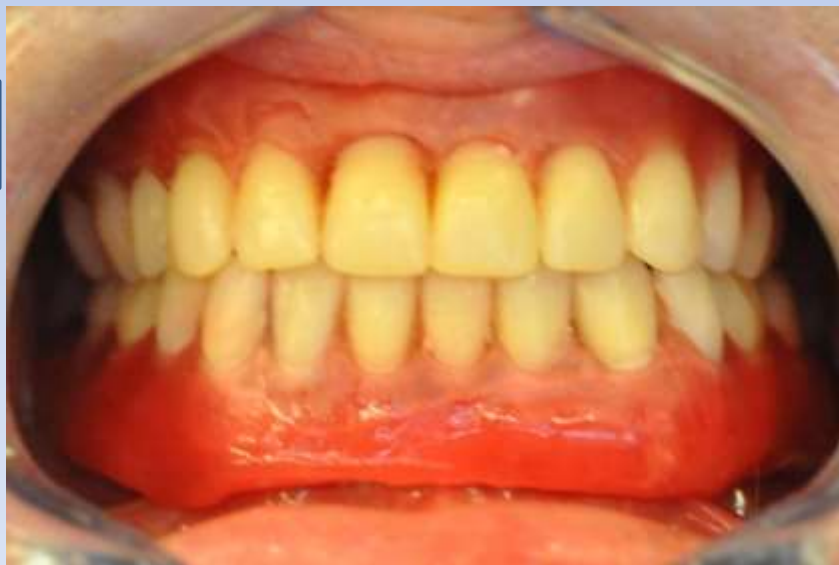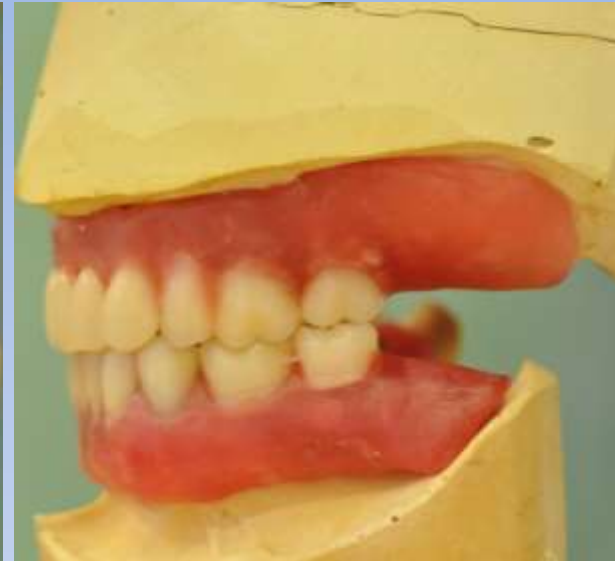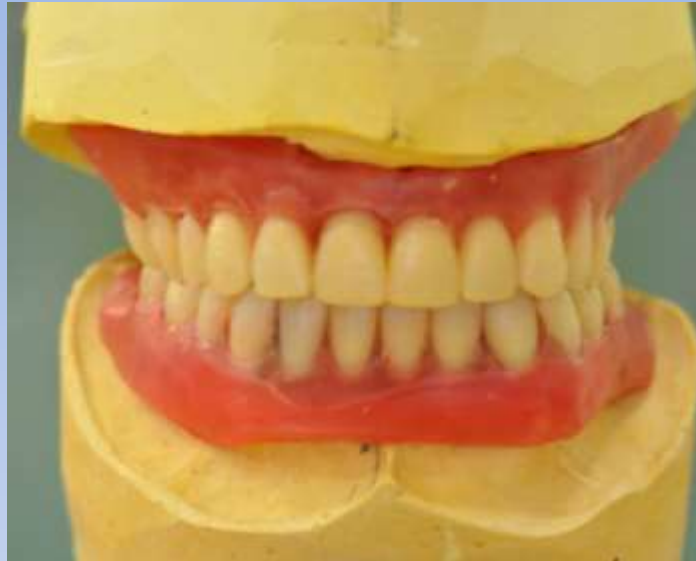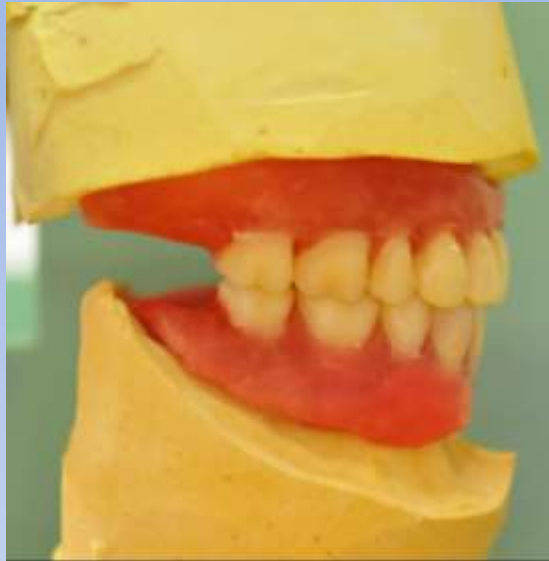Ideiglenes rögzítés
TempBond

C-szilikon
Két fázis két időben

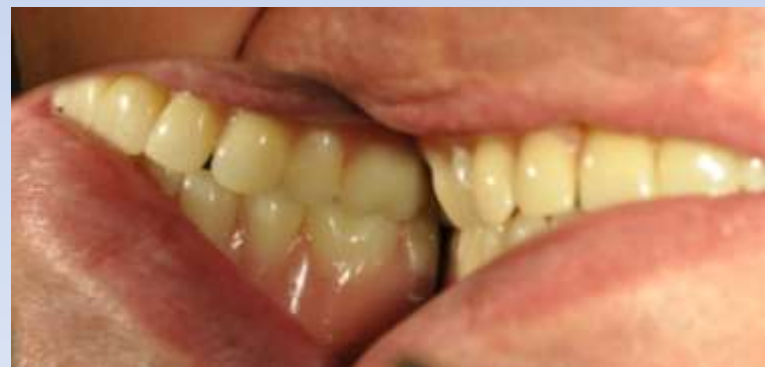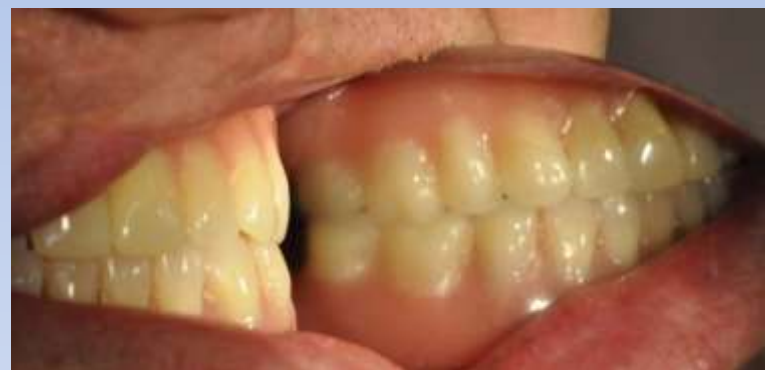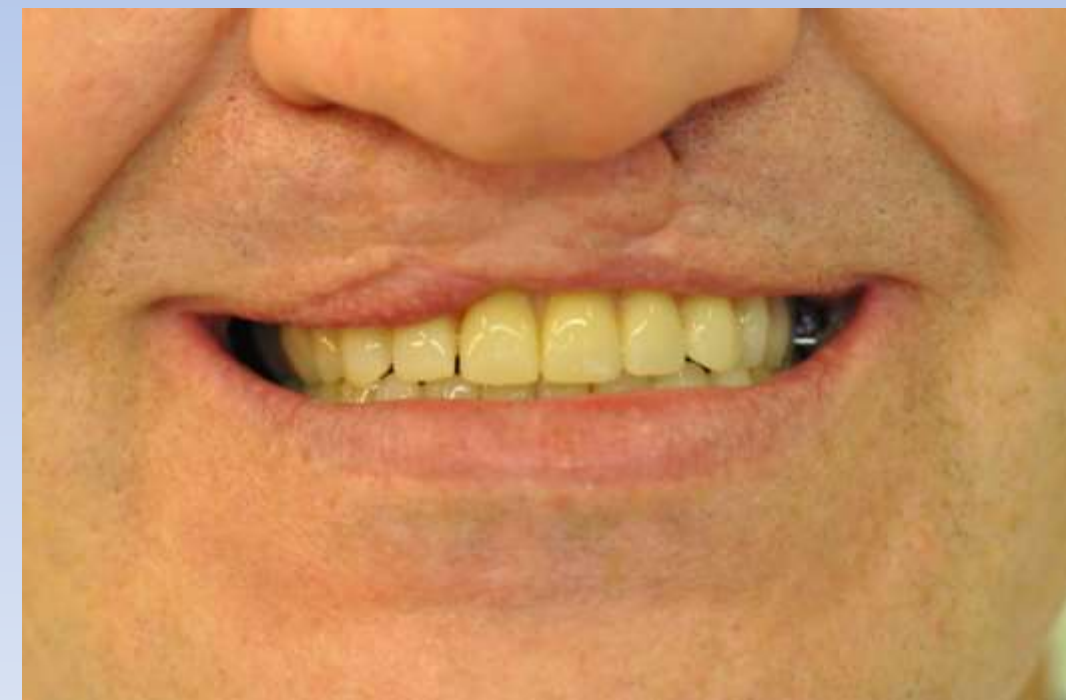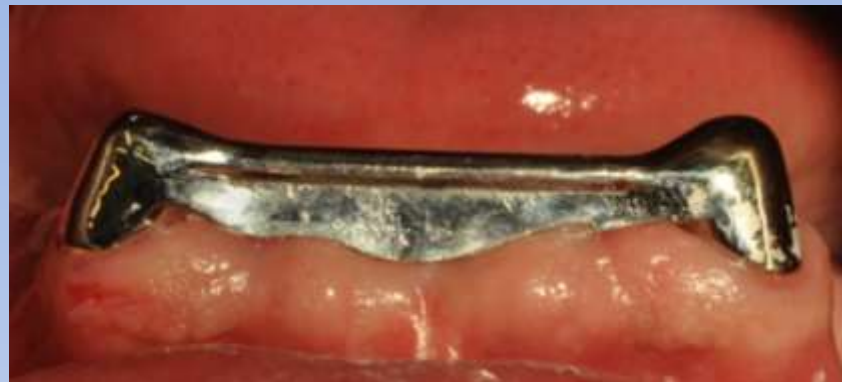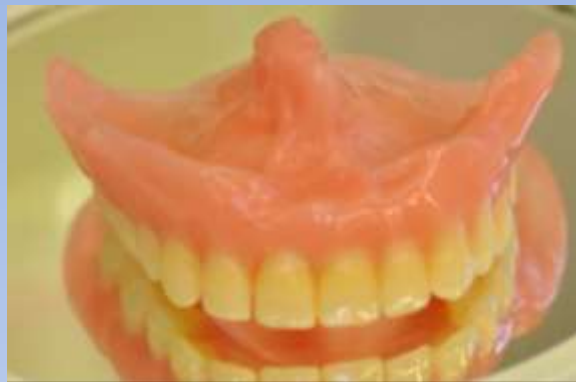Harapási sablon – Centrális Okklúzió meghatározása



Próba fogisor és Fogpróba

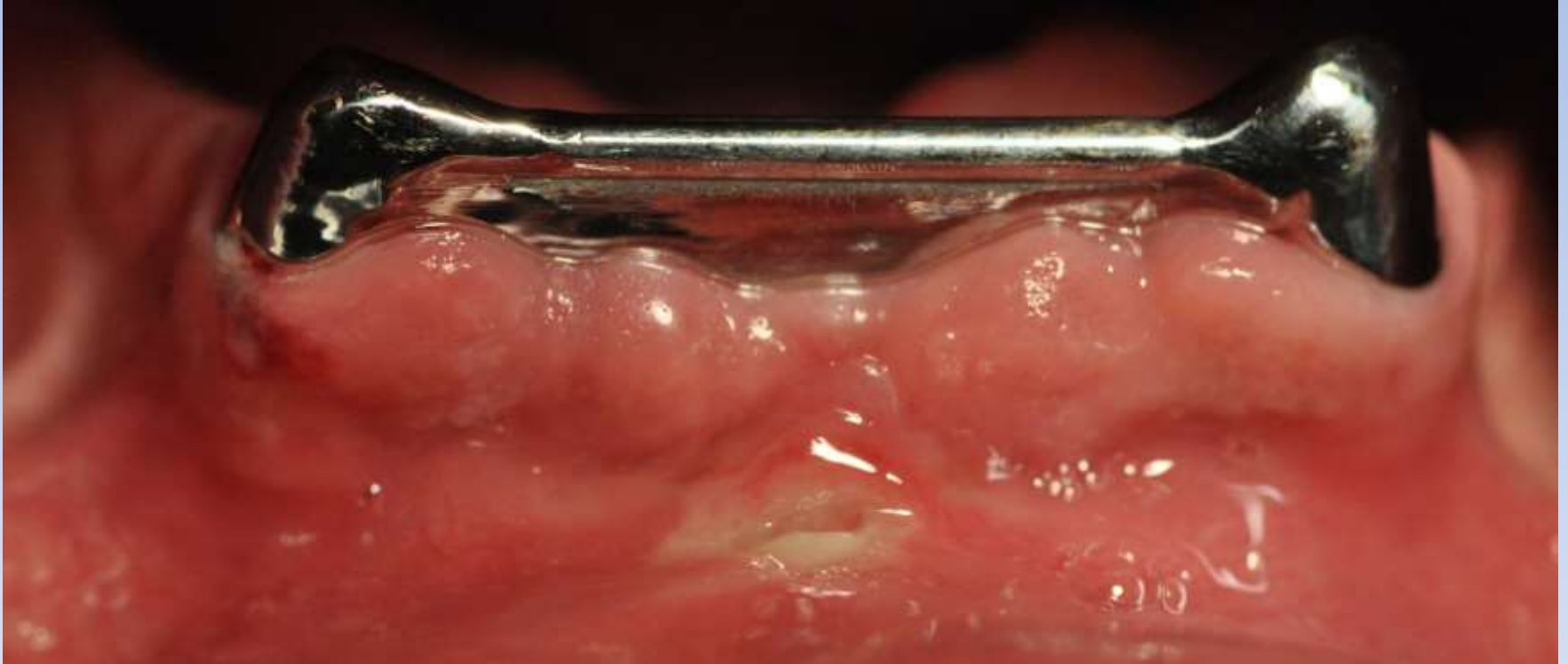


Felső ideiglenes, alsó végleges pótlás átadása

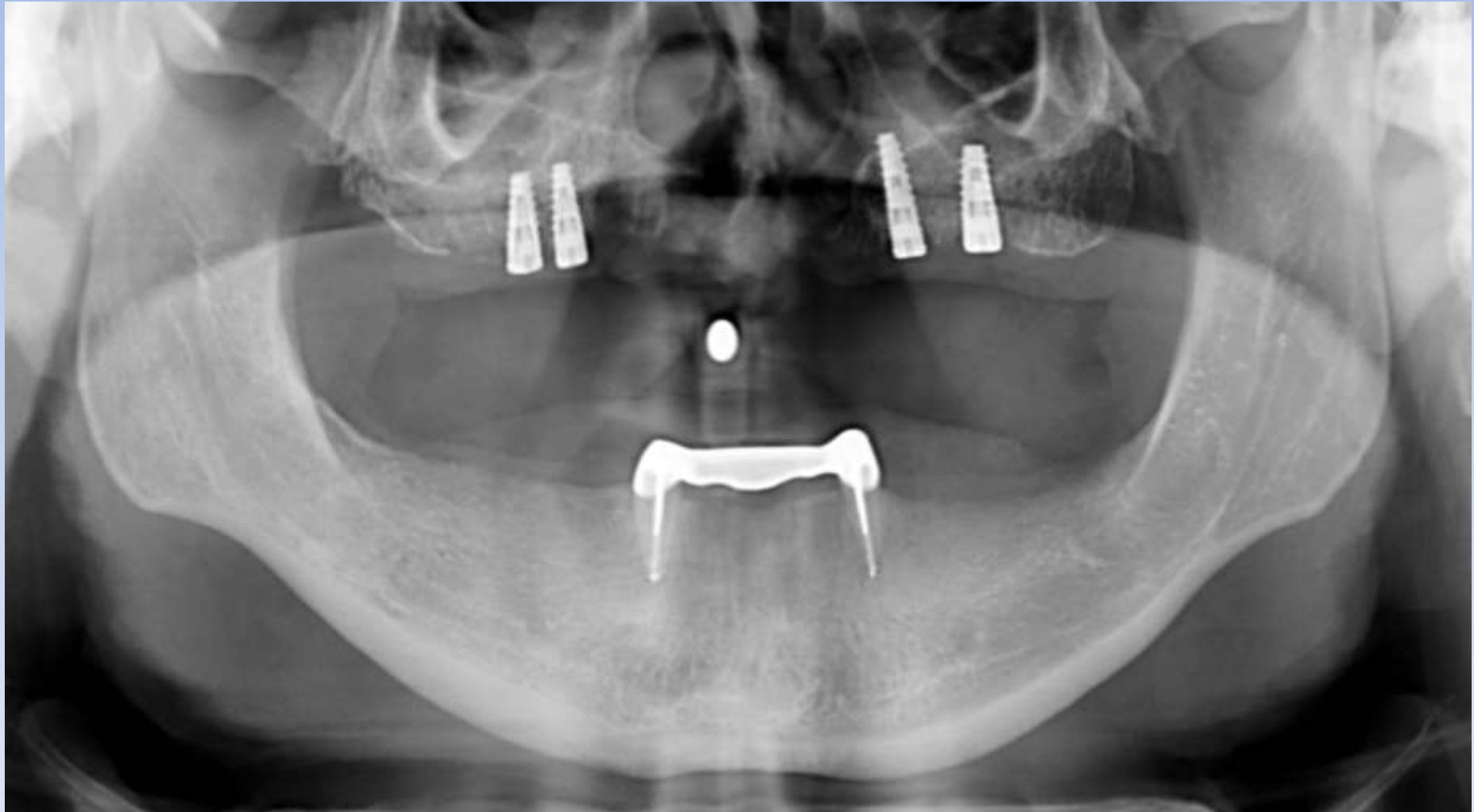

Kontroll, decubitus

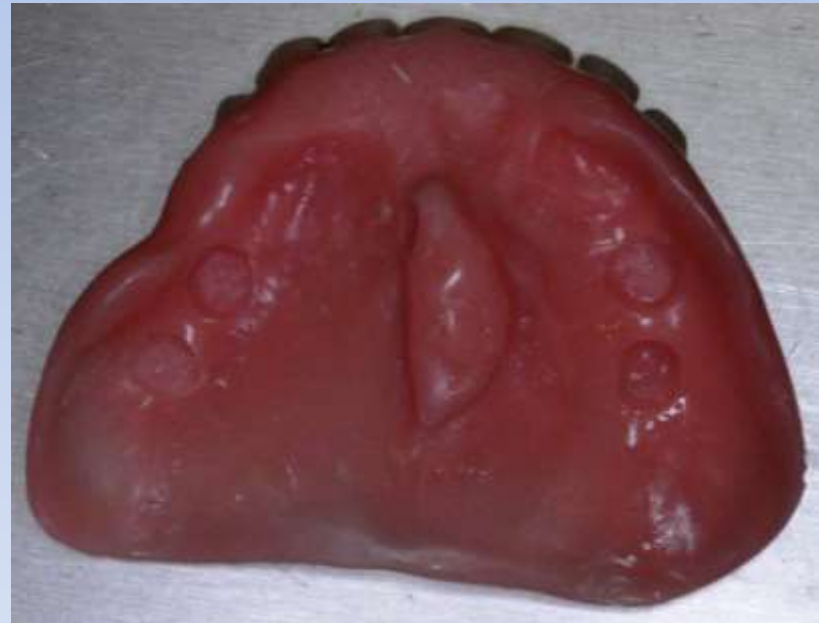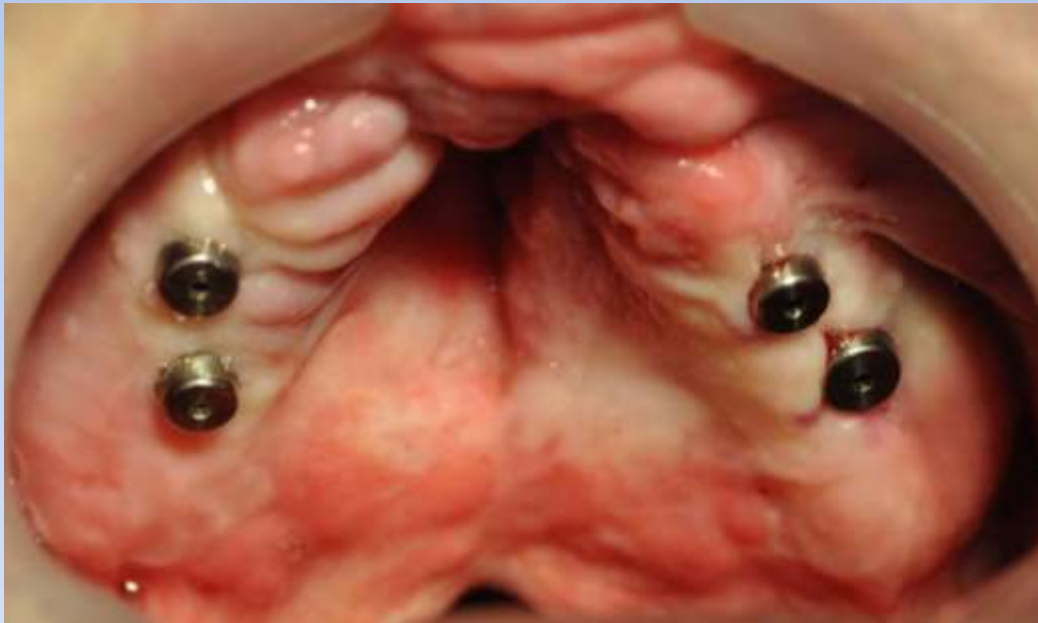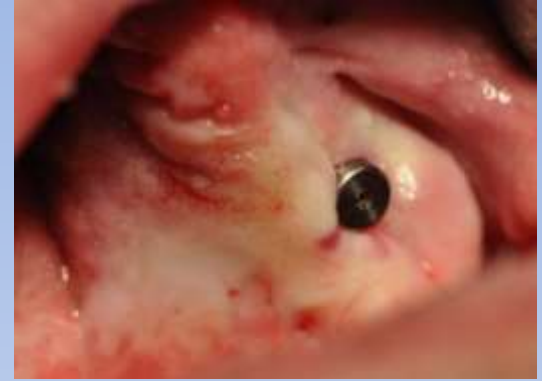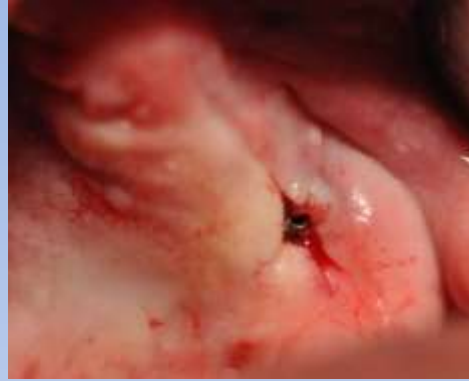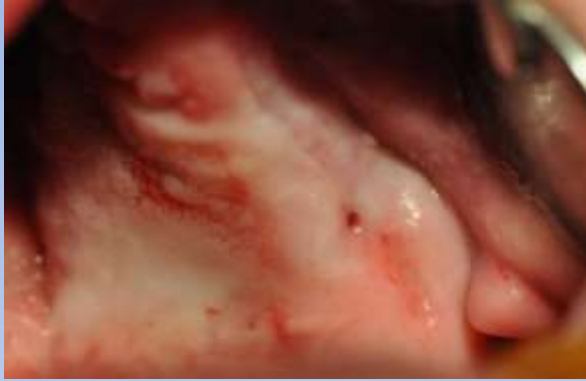Frenulum labii inferior és a jobb alsó szemfog labiális feszes íny területén



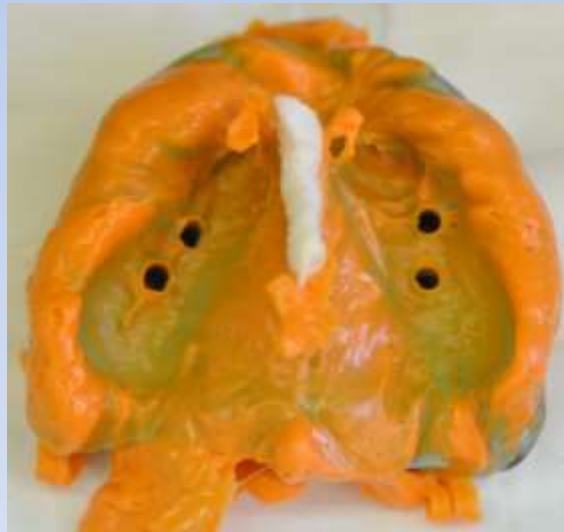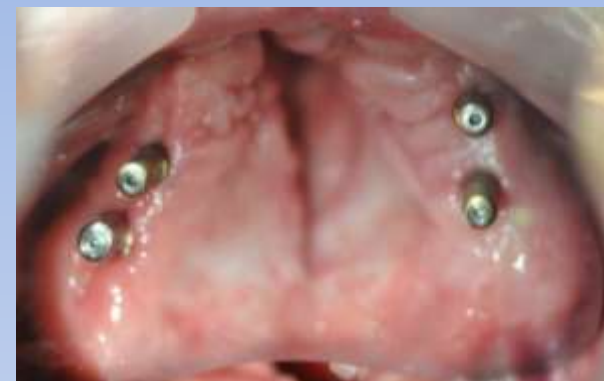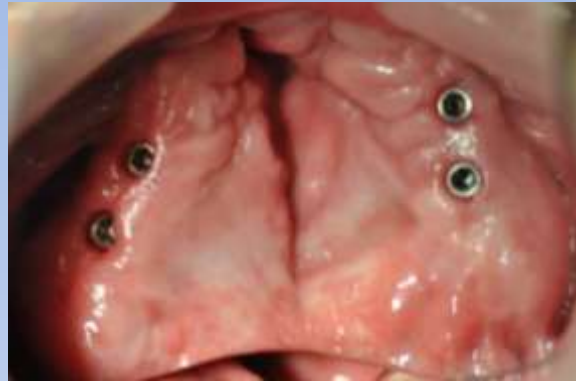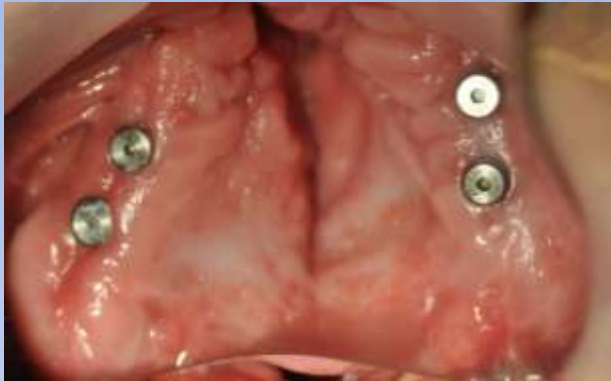Kontroll röntgen felszabadítás előtt



Implantátumok felszabadítása



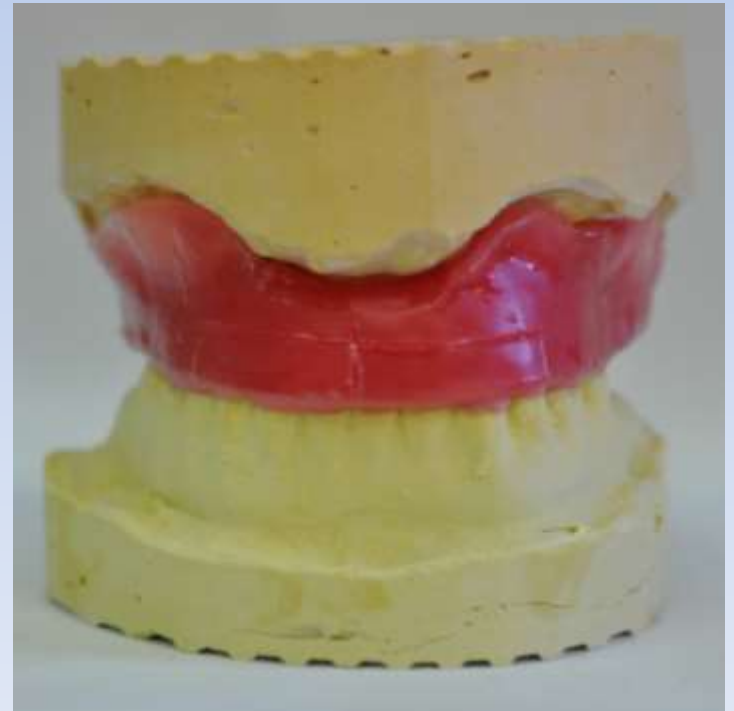
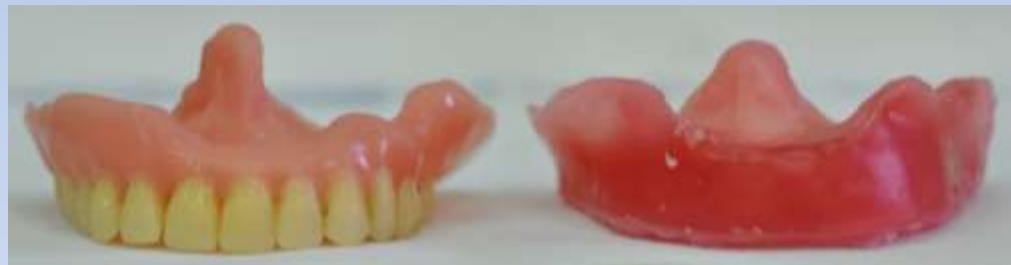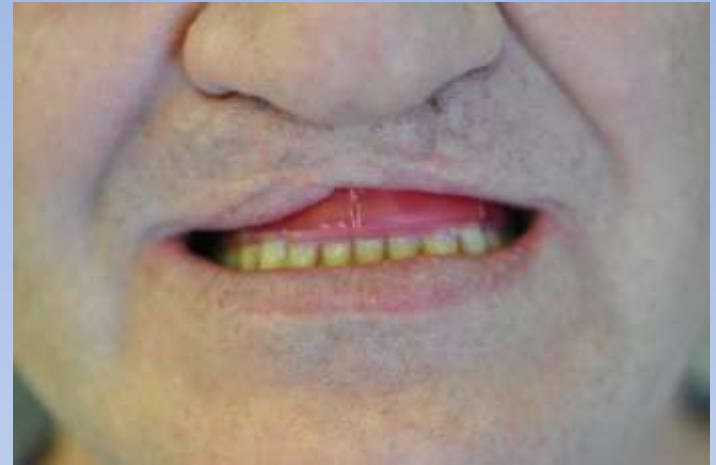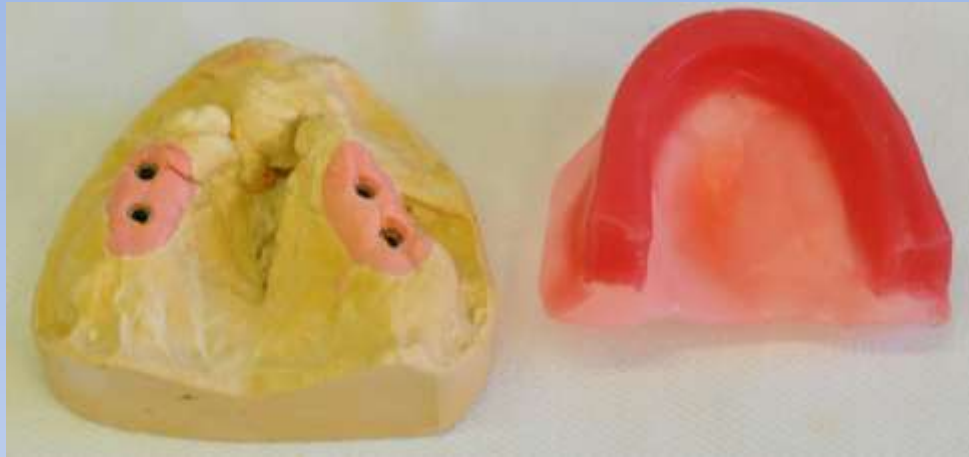Felső precíziós és alsó antagonista lenyomatvéétel



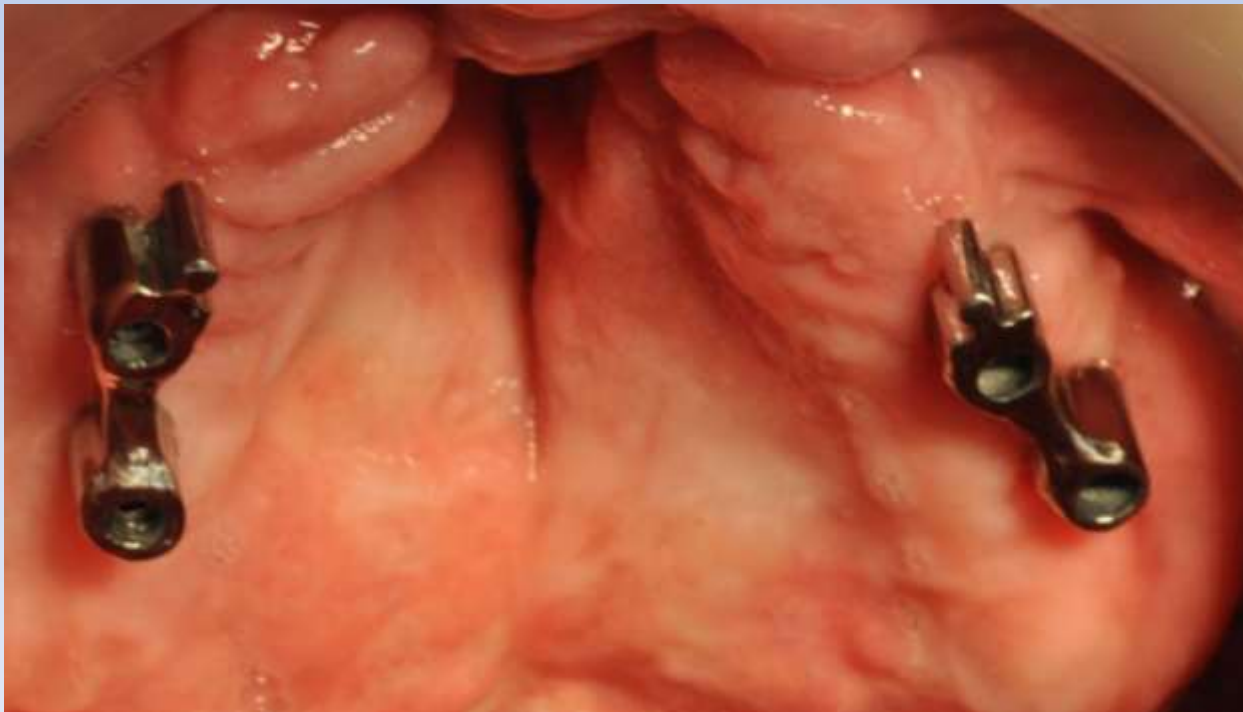
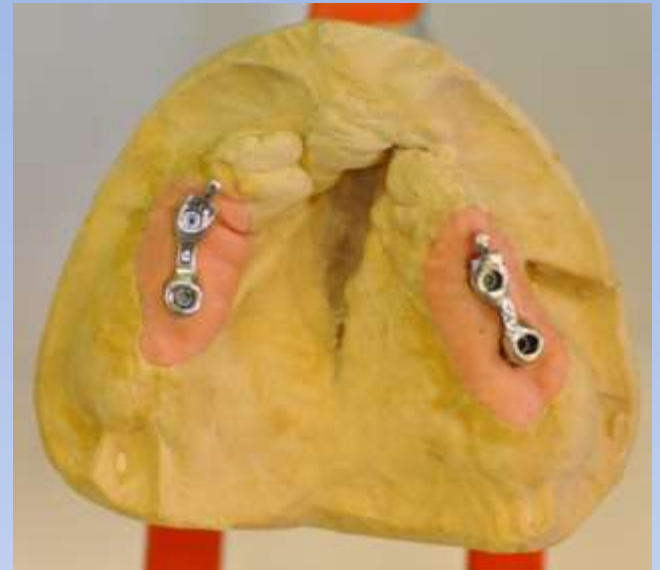
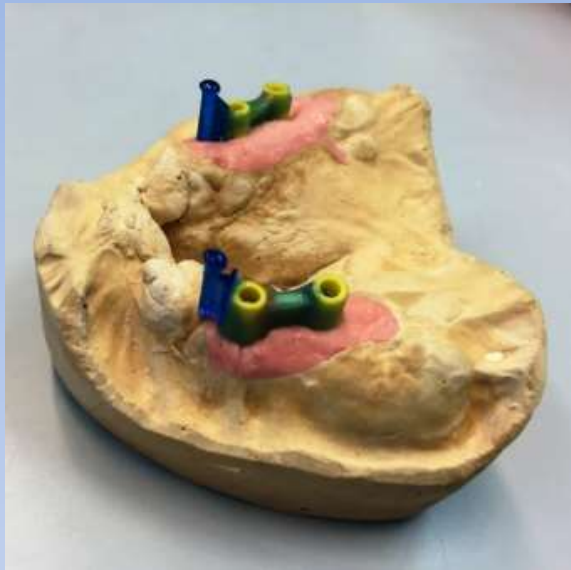Zárt kanál, C-szilikon két fázis, két időben

Alginát

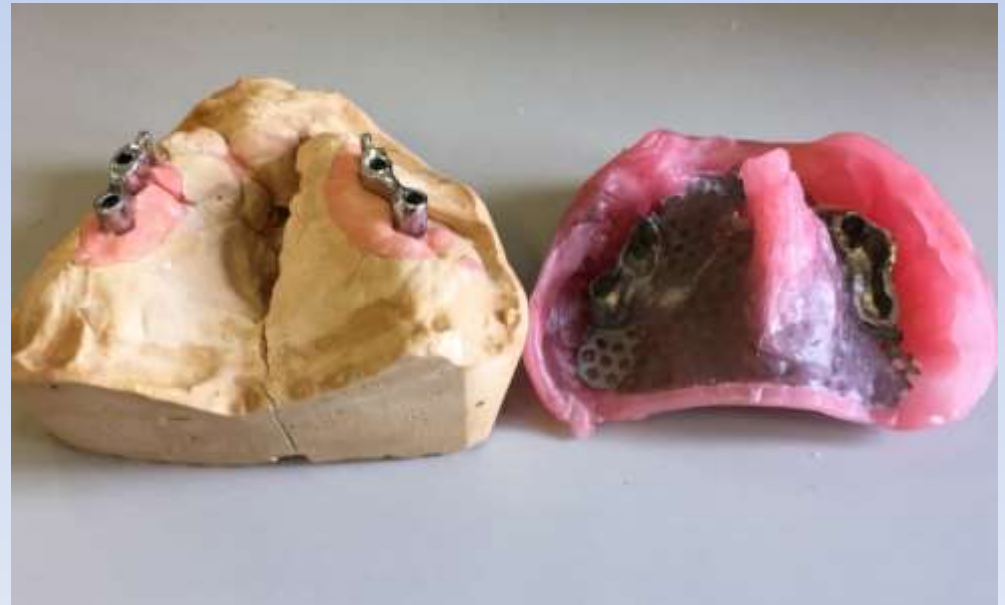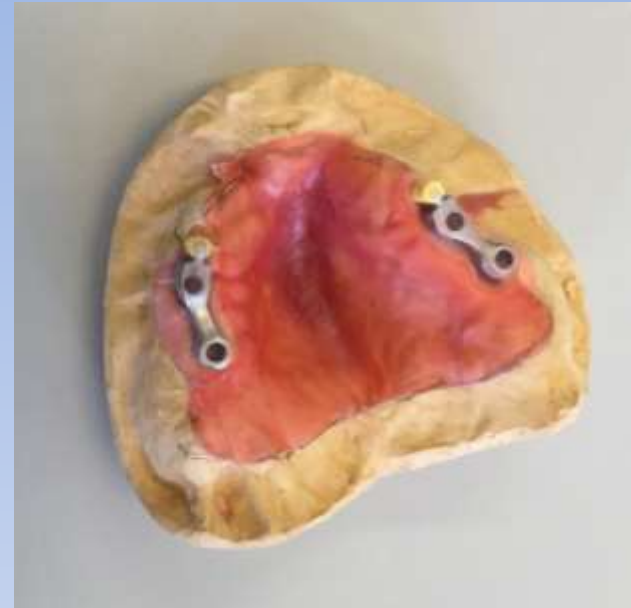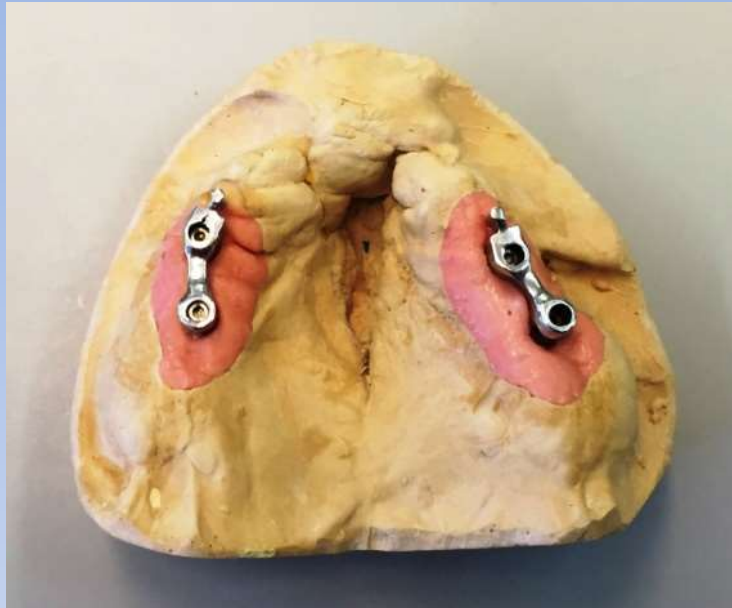
Harapási sablon – Centrális Okklúzió meghatározása



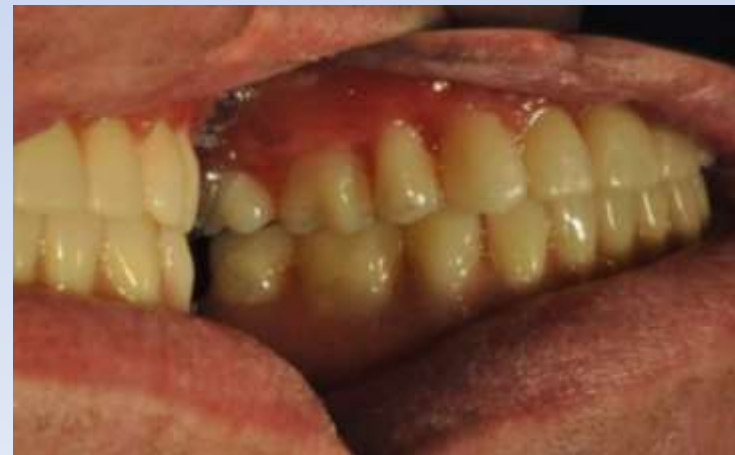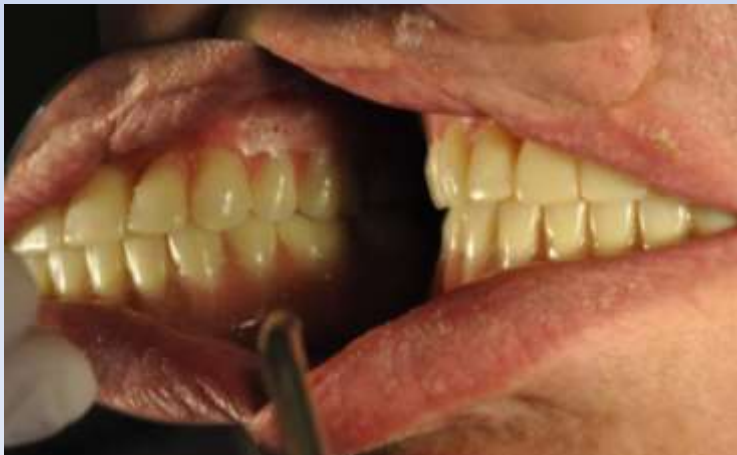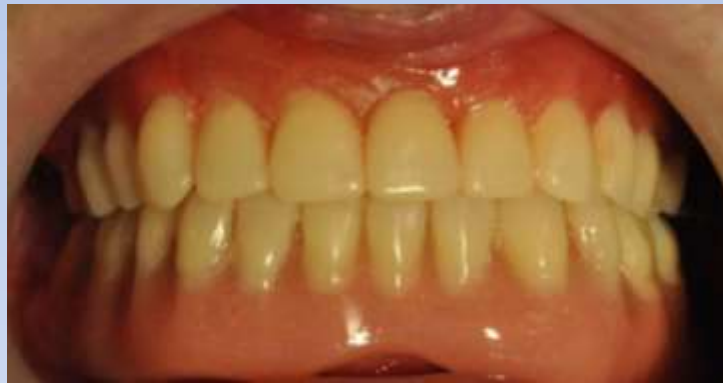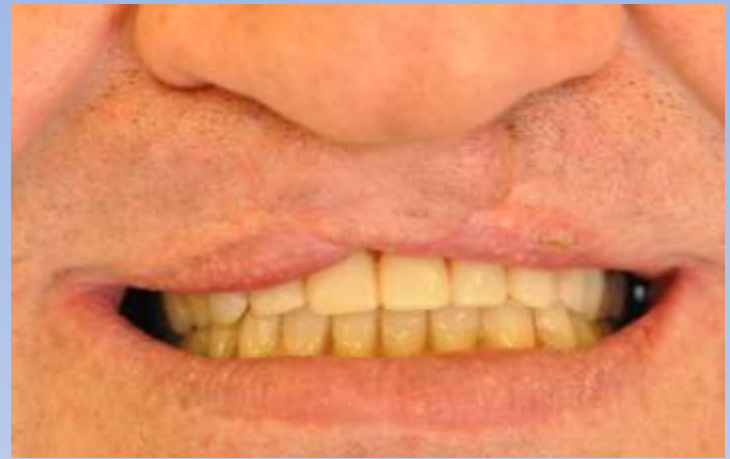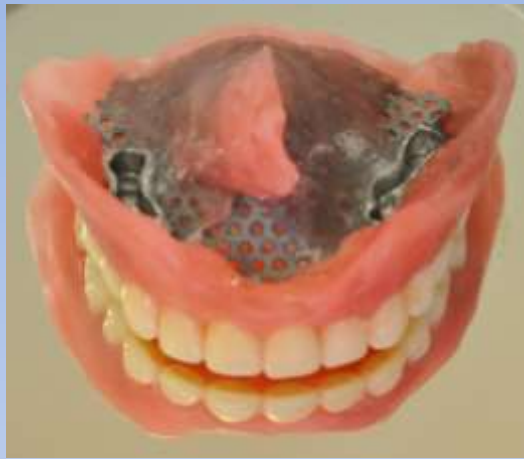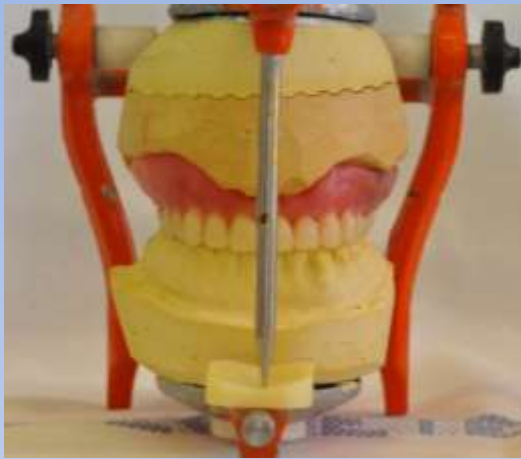Vázpróba



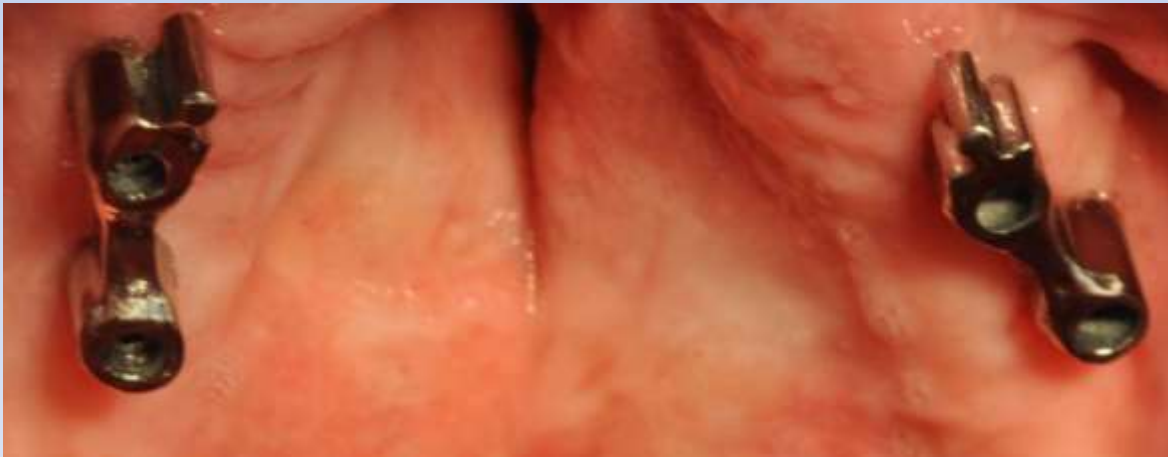
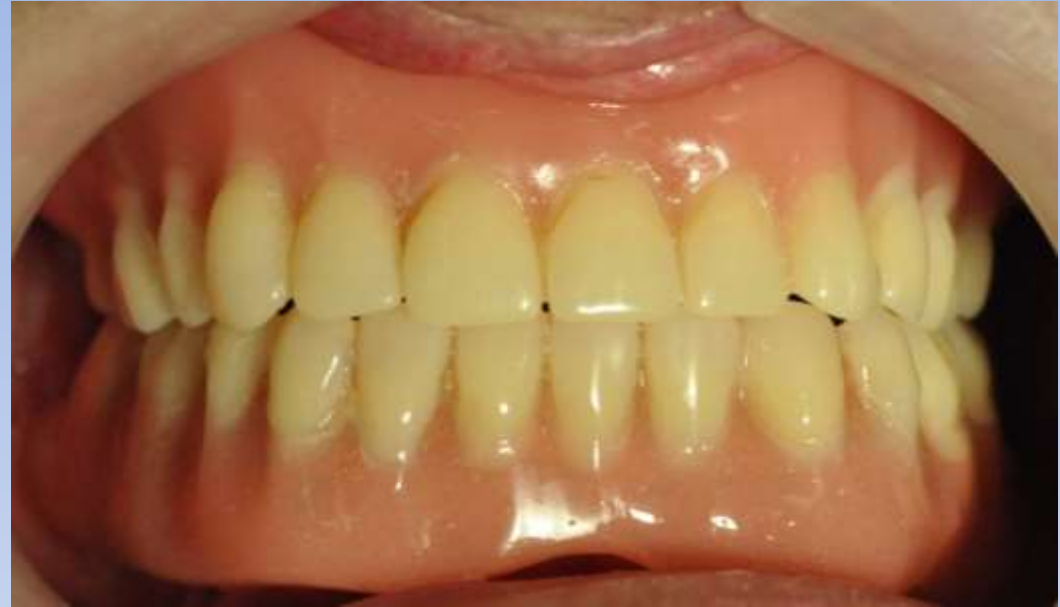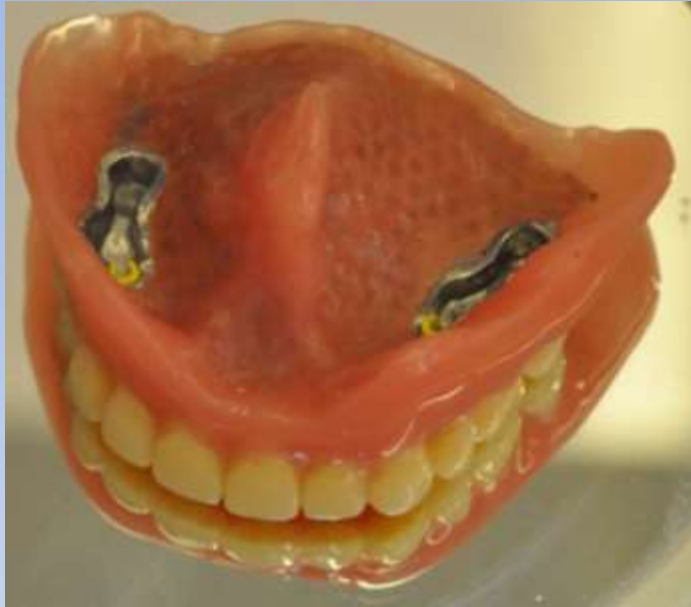Készülő alaplemez és próbafogsor



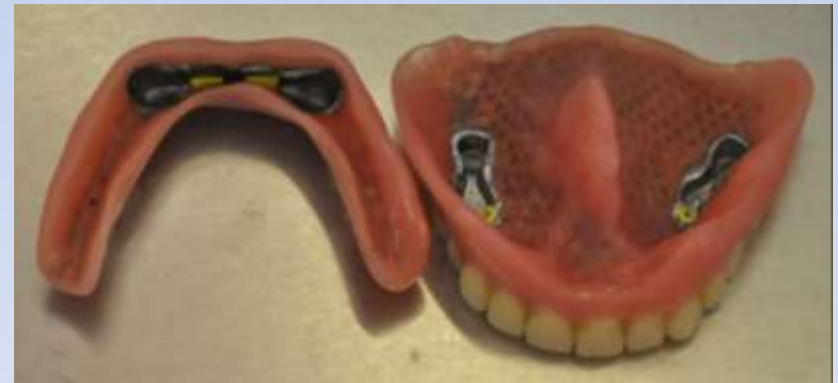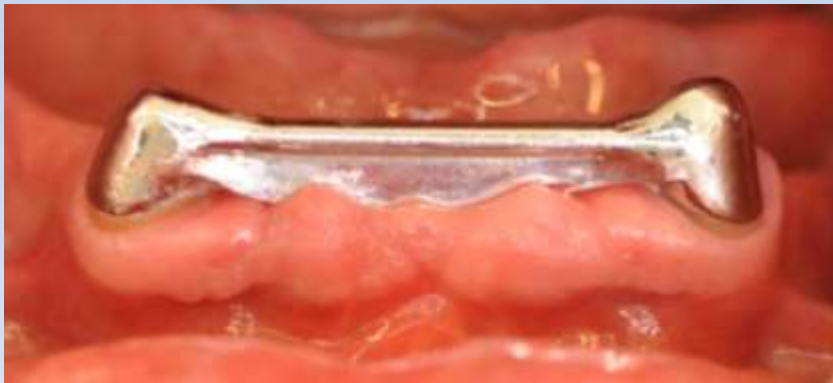
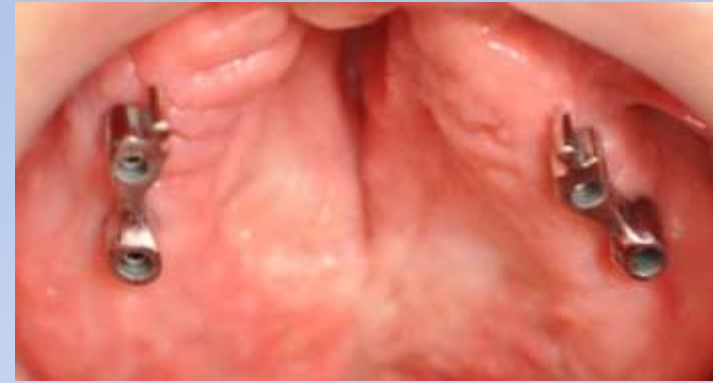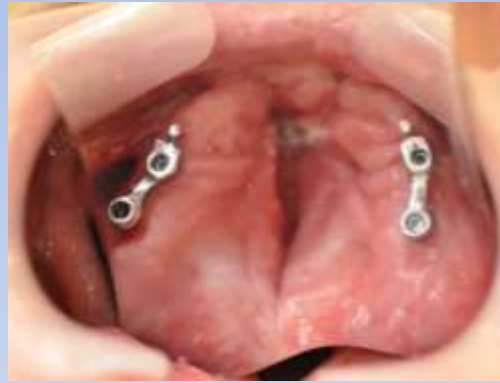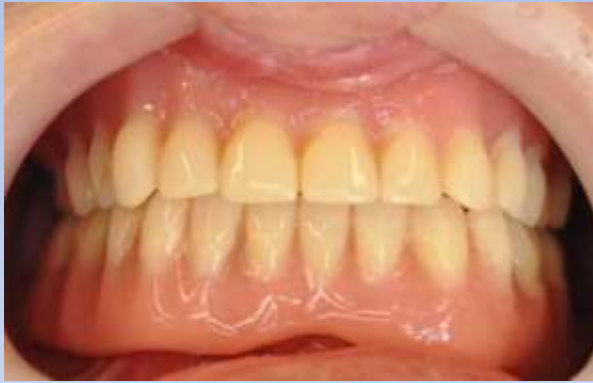Próba fogisor és Fogpróba



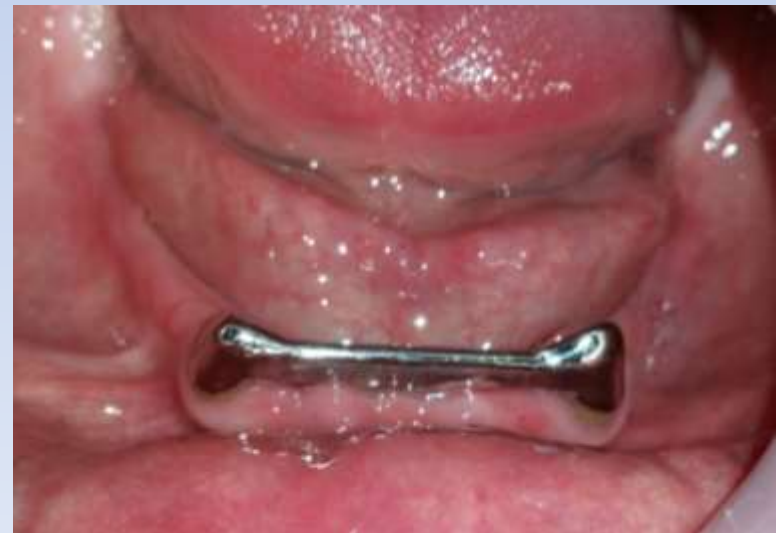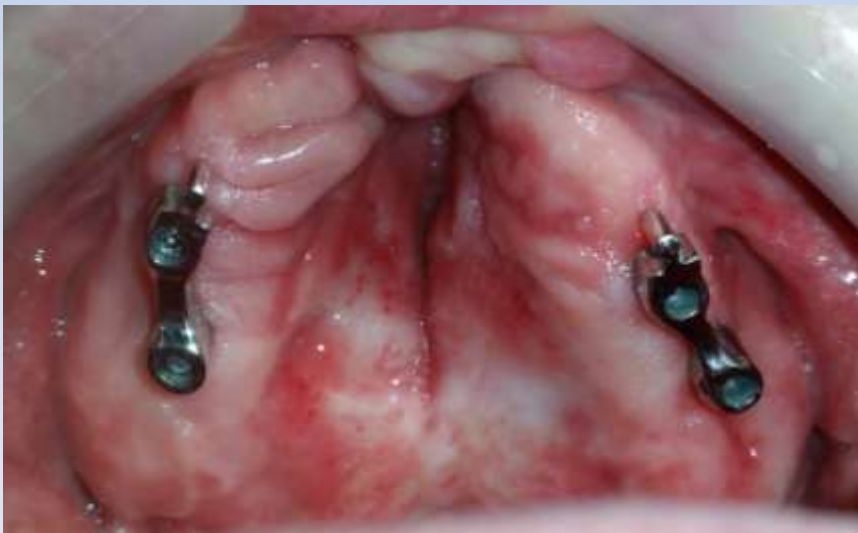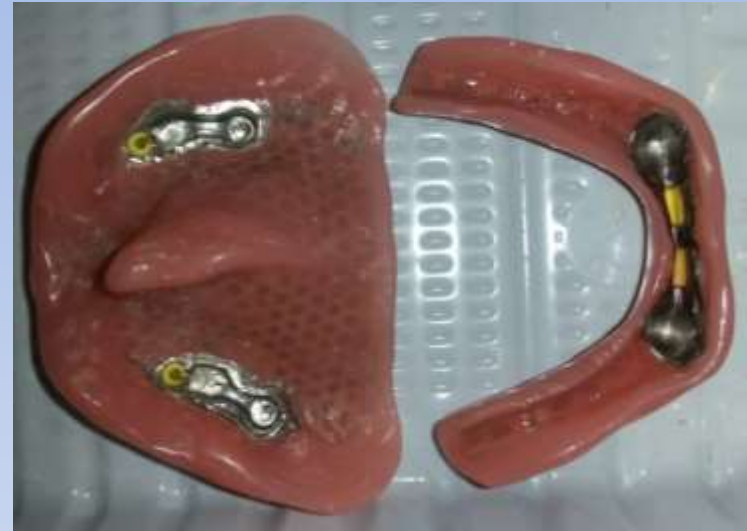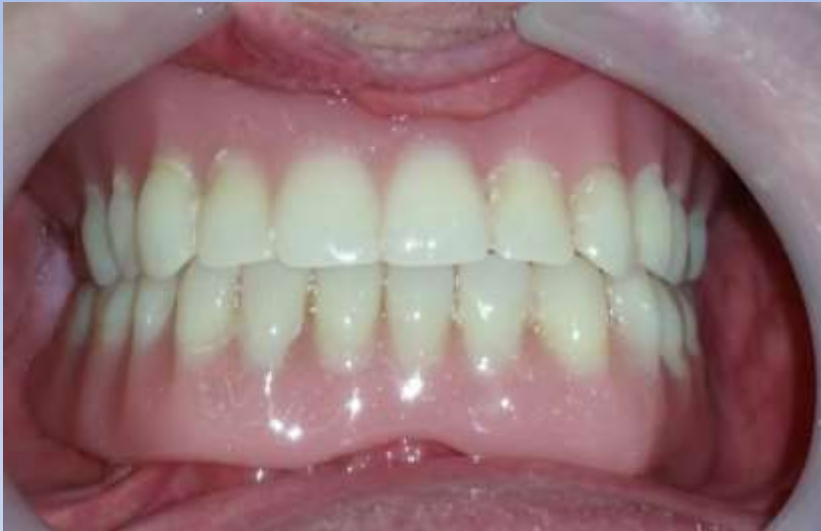Pótlás átadás



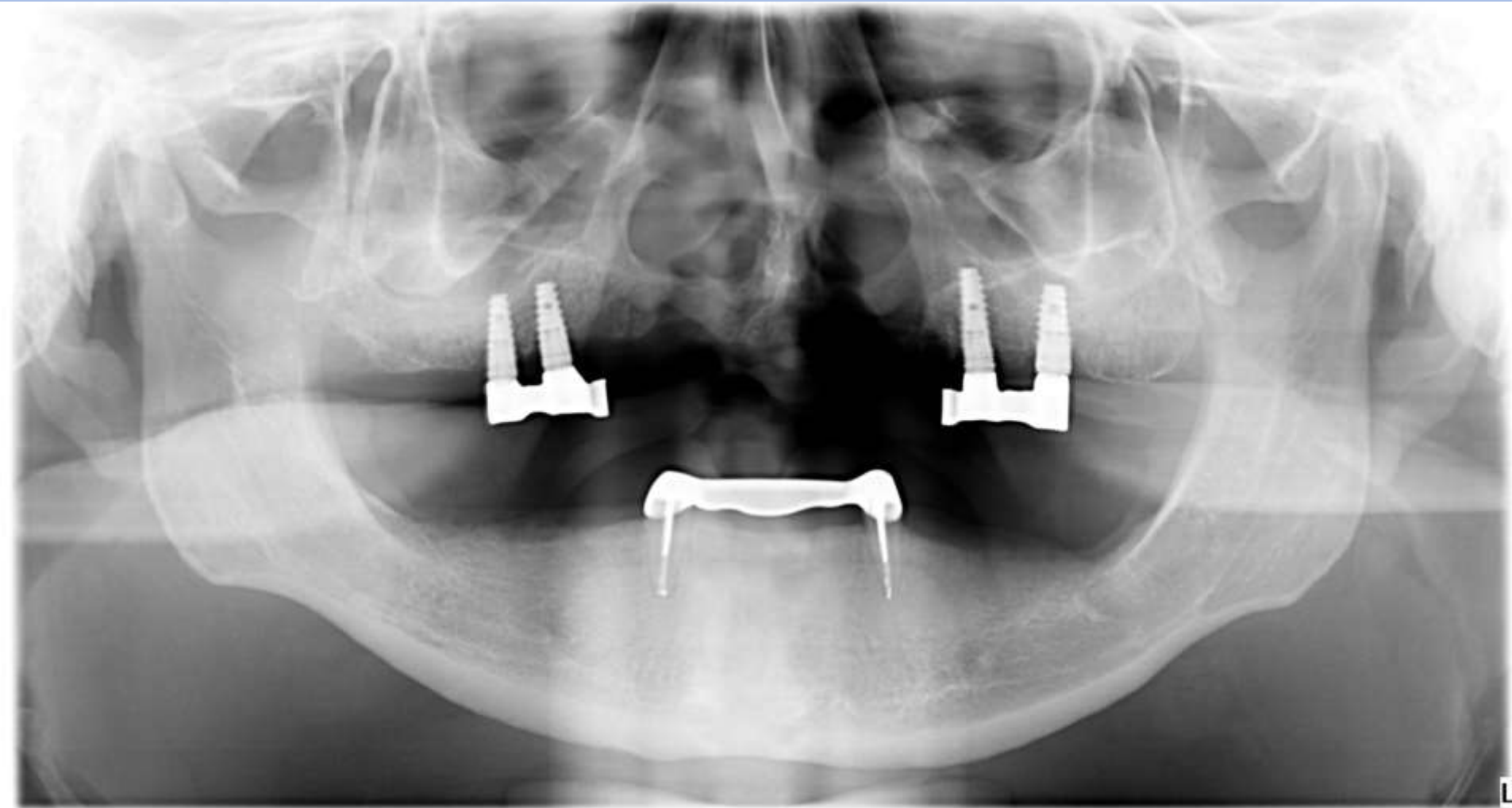
Kontroll – 6 hónap



Kontroll – 12 hónap



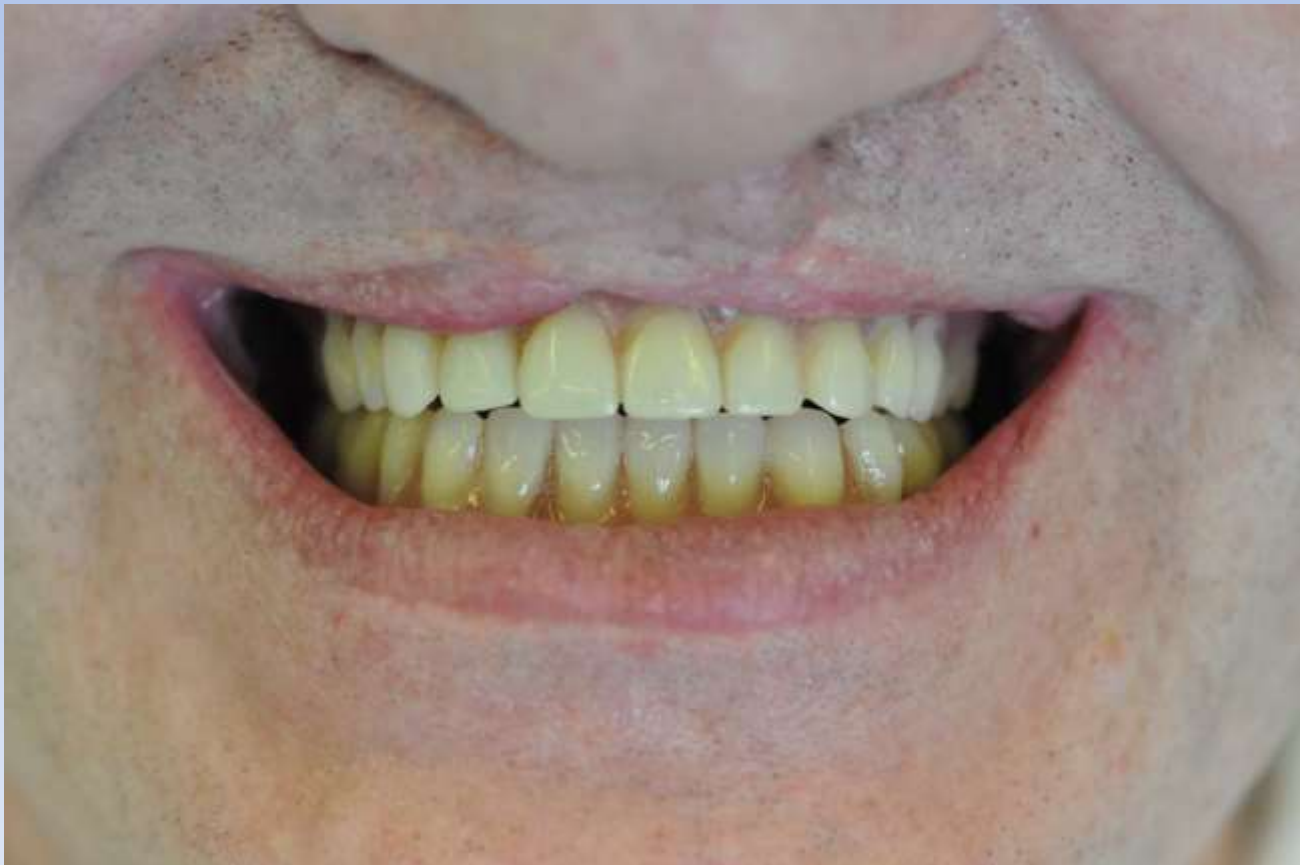Kontroll – 12 hónap



Szájpad hasadékos páciensek protetikai rehabilitációjának fő szempontjai:

- Oro-nazális kommunikáció zárása.
- A nyelési funkció lehetővé tétele.
- Pseudoprogénia csökkentése a megfelelő fogív kialakításával.
- Prae maxilla területének kihasználhatatlansága miatt hangsúlyt kell fektetni a tehermentesítésére és a merev elhorgonyzásra.
- Beszéd és hangképzés segítése.
- Arc esztétikájának javítása.

Köszönöm a megtisztelő
figyelmet!



<http://semmelweis.hu/fszoi/>

Semmelweis Egyetem | Neptun | Telefonkönyv | Munkatársaknak | Webmail

KAROK + BETEGELLÁTÁS



Fogászati és Szájsebészeti Oktató Intézet
SEMMEIWEIS EGYETEM, FOGORVOSTUDOMÁNYI KAR

EN

mit keres?

INFORMÁCIÓK ▾ BETEGELLÁTÁS ▾ SZAKFELÜGYELET ▾ OKTATÁS ▾ OKJ MUNKATÁRSÁK HÍREINK ELÉRHETŐSÉG

OKTATÁS	TELJES PROTETIKA ELŐADÁSOK	FSZOI SZAKORVOSJELÖLTEK PREZENTÁCIÓI	AZ INTÉZETBEN KÉSZÍTETT SZAKDOLGOZATOK PREZENTÁCIÓI
SZAKDOLGOZAT TÉMÁK	TOVÁBBKÉPZŐ ELŐADÁSOK	SÜRGŐSSÉGI FOGÁSZAT	KLINIKAI FOGÁSZATI HIGIÉNIKUS KÉPZÉS
KLINIKAI TEHETSÉGGONDOZÓ PROGRAM	SZÁJJÜREGI RÁKOK		

