



Semmelweis Egyetem Fogorvostudományi Kar Fogászati és Szájsebészeti Oktató Intézet

igazgató: Dr. Kivovics Péter címzetes egyetemi tanár

<http://semmelweis-egyetem.hu/fszoi/>

<https://www.facebook.com/fszoi>



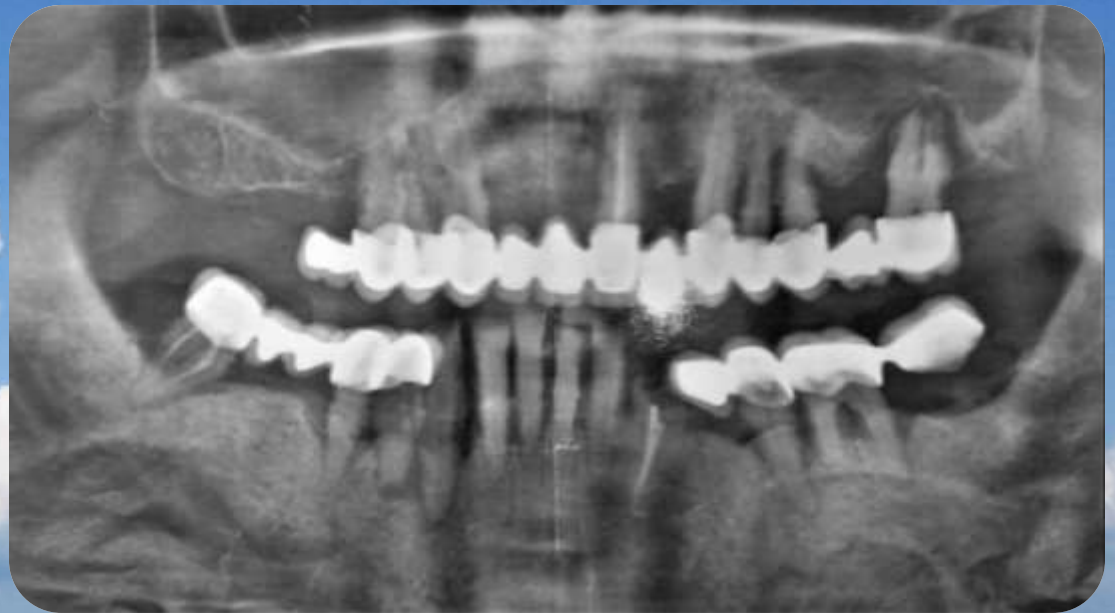Gerosztomatológiai rehabilitációs protetikai esetbemutató, minimál invazív technikával behelyezett implantátumokon elhorgonyyzott fogpótlásokkal



dr. Katona István;
dr. Kivovics Péter

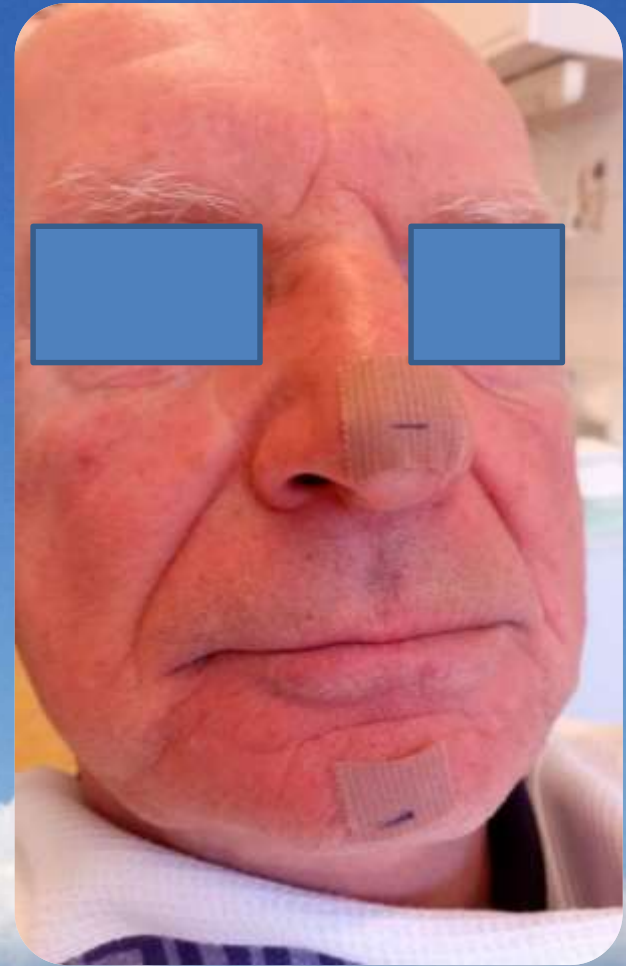
Fogorvosi vizsgálat indoka

- A páciens nagyfokú periapikális és idült parodontális gyulladással jelentkezett intézetünkben. Fogpótlásai a rágásra fájdalmassá, és instabilitásuk miatt étkezésében zavaróvá váltak. Nyomásra a sulcus marginaliból genny ürül.



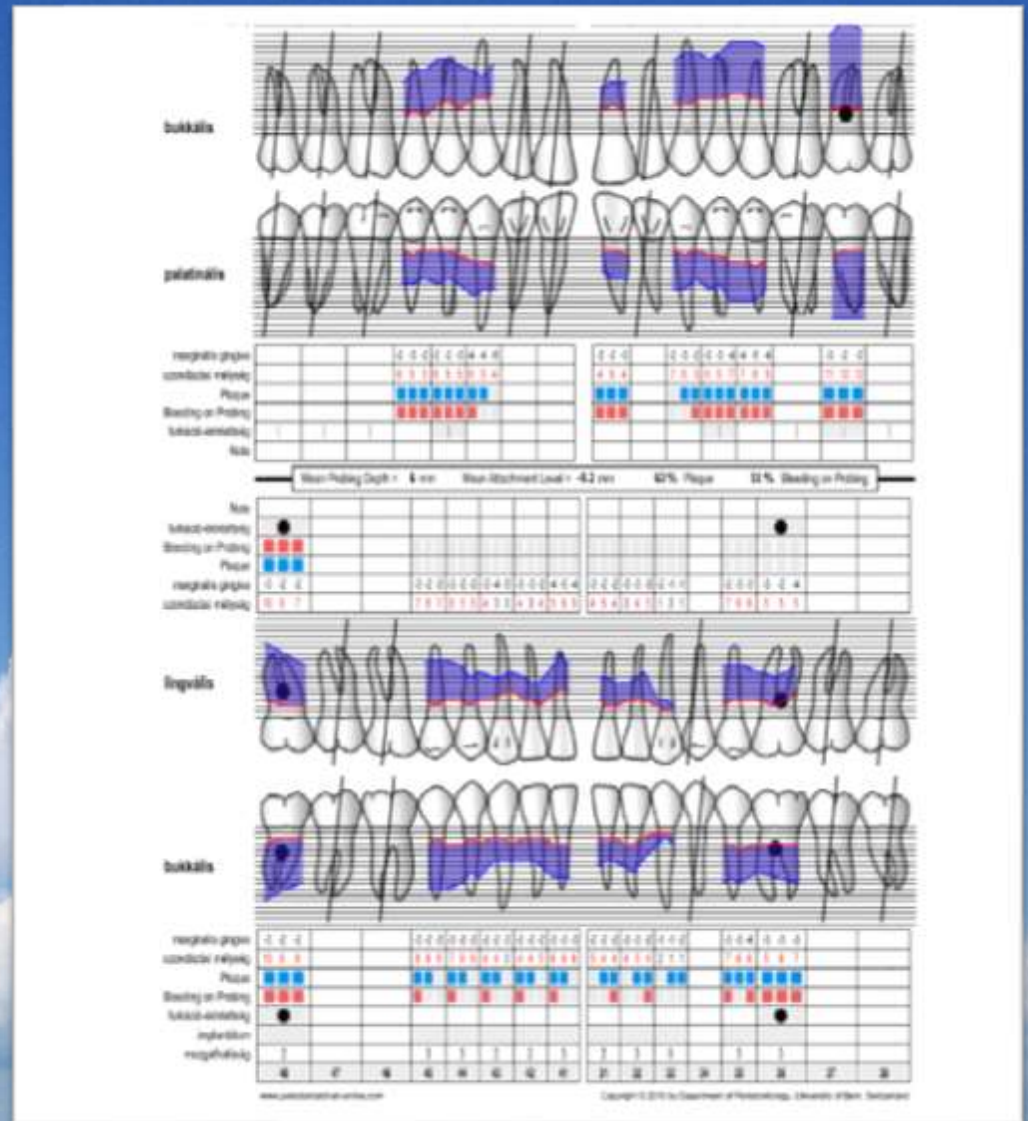
Általános és fogászati anamnézis

- 72 éves, férfi páciens.
- Nyugdíjas mérnök
- Gyógyszereket nem szed.
- A fogászati kezelést befolyásoló, egészségügyi tényező nincs.
- Pótlásait 15 - 20 éve készítették.



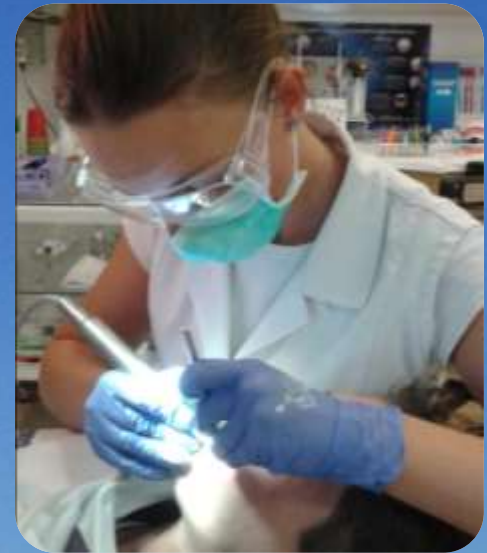
Parodontológiai státusz

- A parodontális státusz felvétele után egyértelművé vált a maradék fogazat eltávolításának szükségessége.



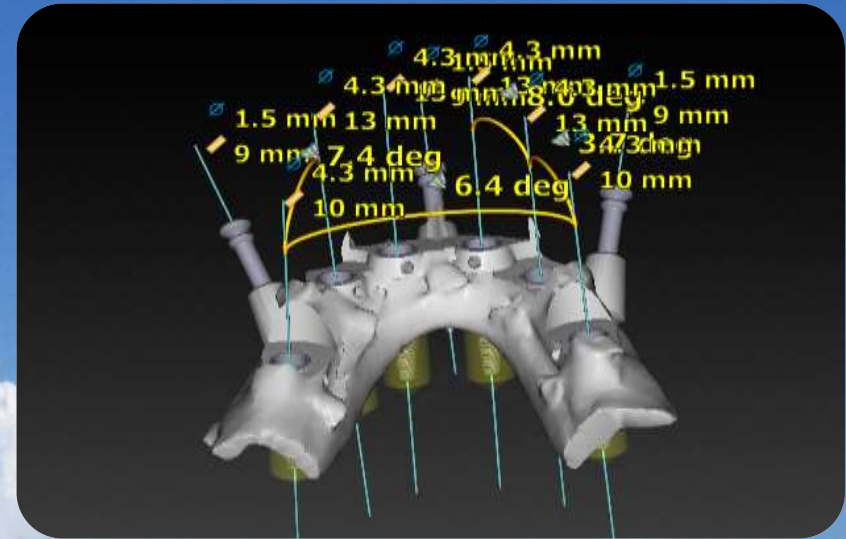
Fej-, nyak régió vizsgálata, intraorális vizsgálat

- Sztomato-onkológiai vizsgálat negatív.
- Temporomandibularis ízület vizsgálatának eredménye negatív.
- Harapási forma eugnath.
- Alsó-felső teljes foghiány. A felső szemfogakat az ideiglenes fogpótlás elhorgonyozása céljából megtartjuk.
- A páciens rendkívül motivált, a régi elálló szélű, rossz restaurátumok ellehetetlenítik a megfelelő tisztítást.

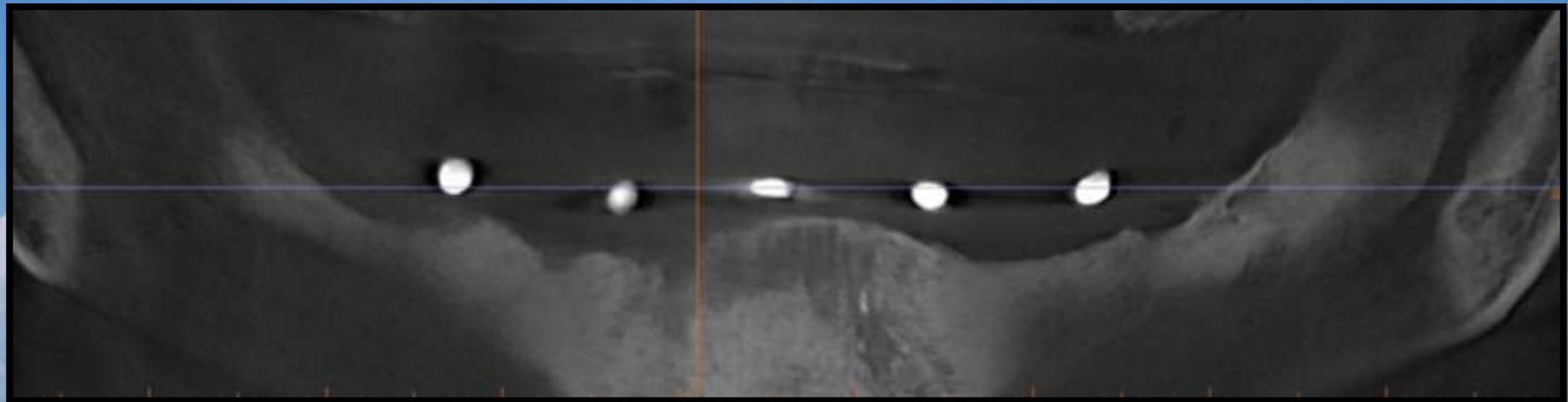
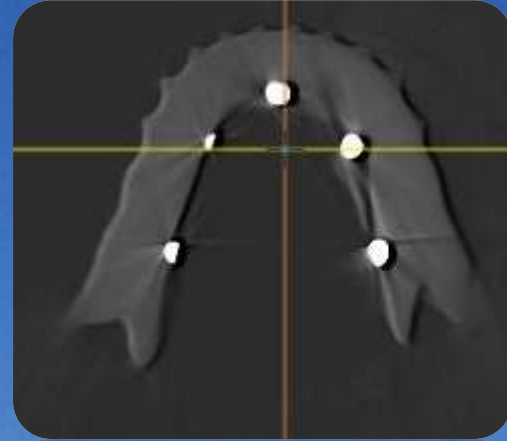
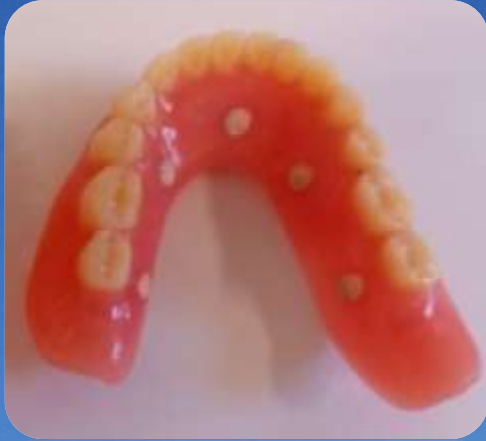

Kezelési terv

- Felső:
- All on 4 Nobel implantátumokon lézerszinterezett vázon (CoCr) 14 fogas hybridprotézis
- Alsó
Hat Nobel implantátumon elhorhorgonyzott 12 tagú CAD/CAM vázas (CoCr) porcelán leplezésű fogpótlás

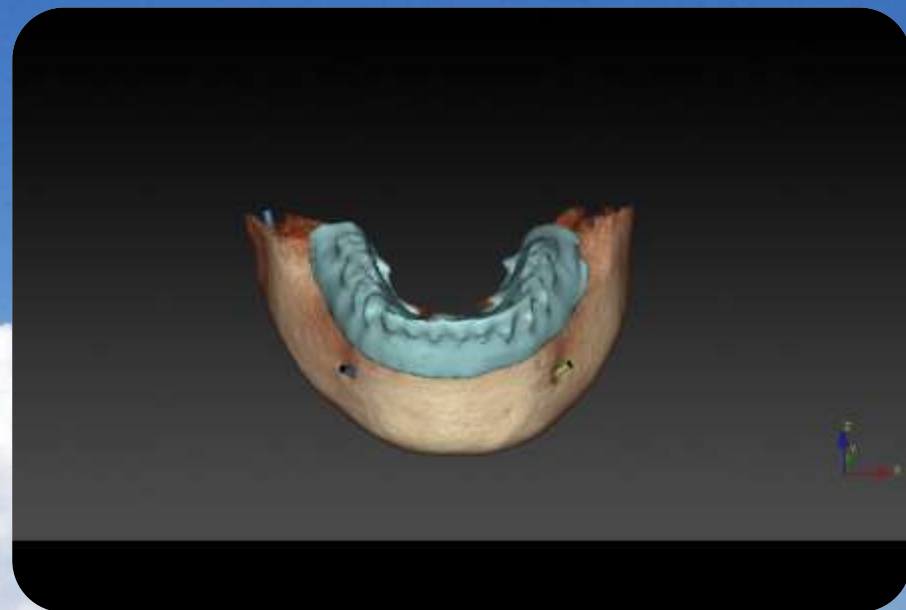
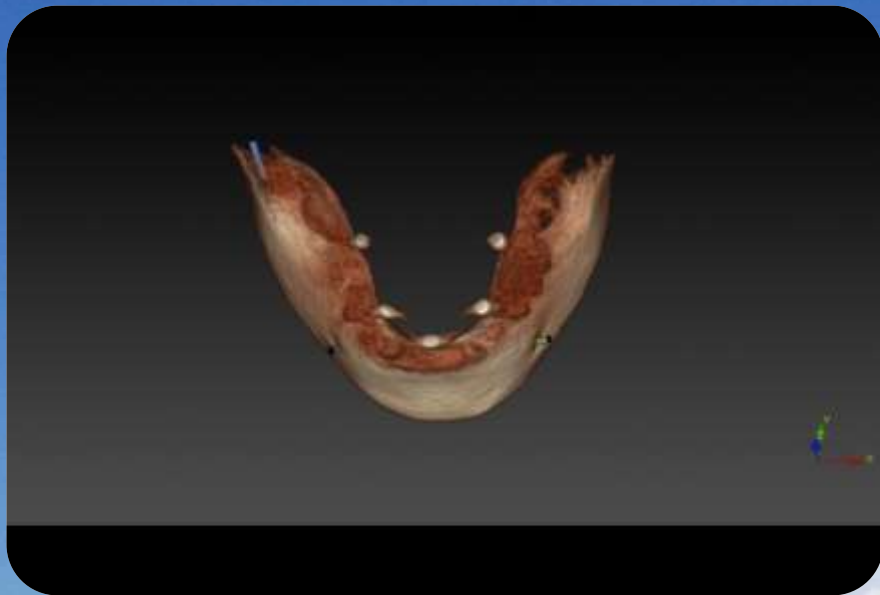

A sebészi sablon elkészítése



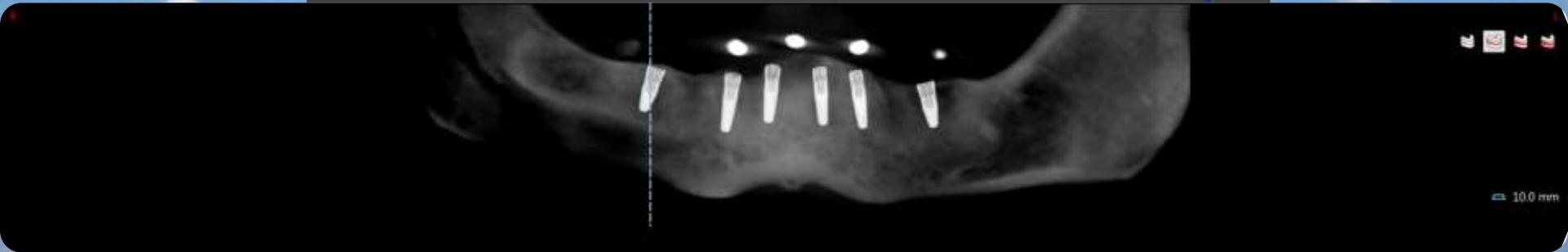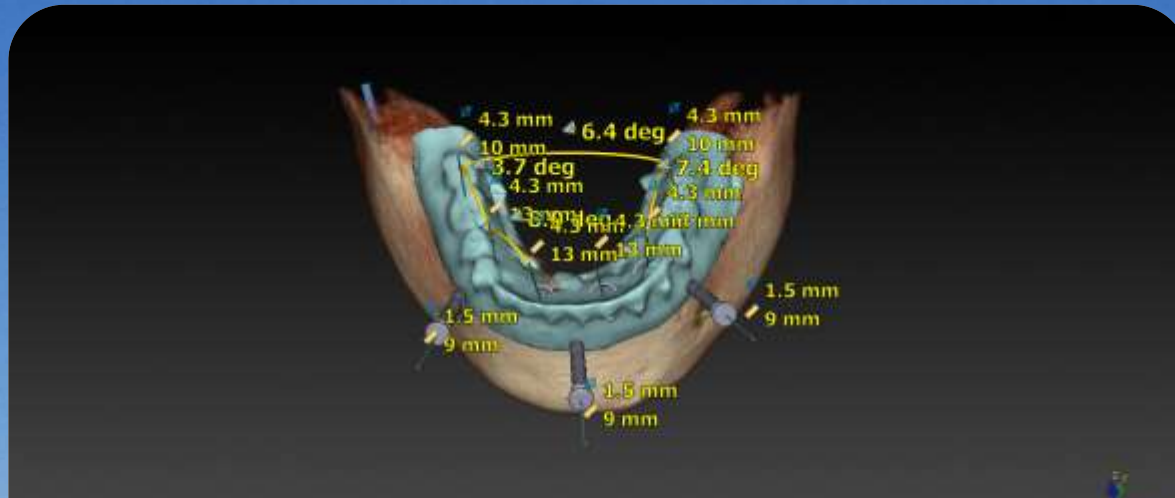
A sebészi sablon elkészítése

- A dicom fileokat a DTX programban futtatjuk és összeilleszjük



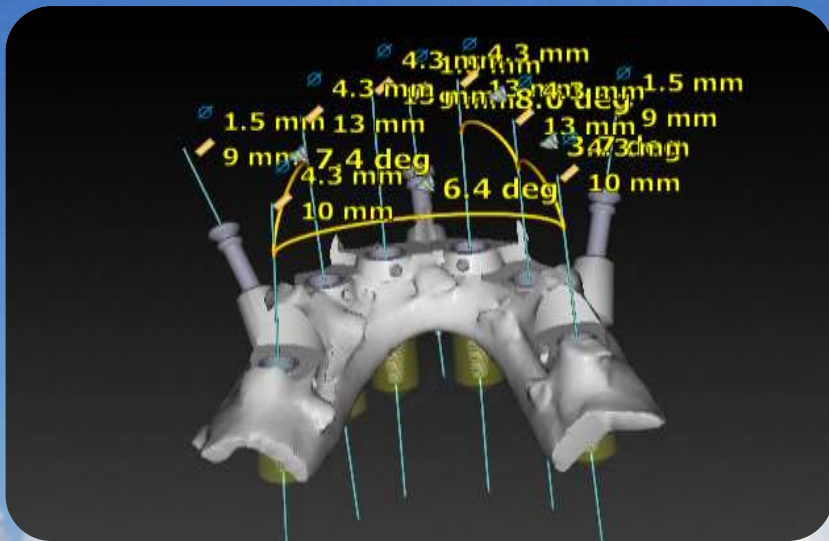
A sebészi sablon elkészítése

- A biztonsági zónában elhelyezzük az implantátumokat és párhuzamosítjuk őket, és beillesztjük a rögzítő pineket.



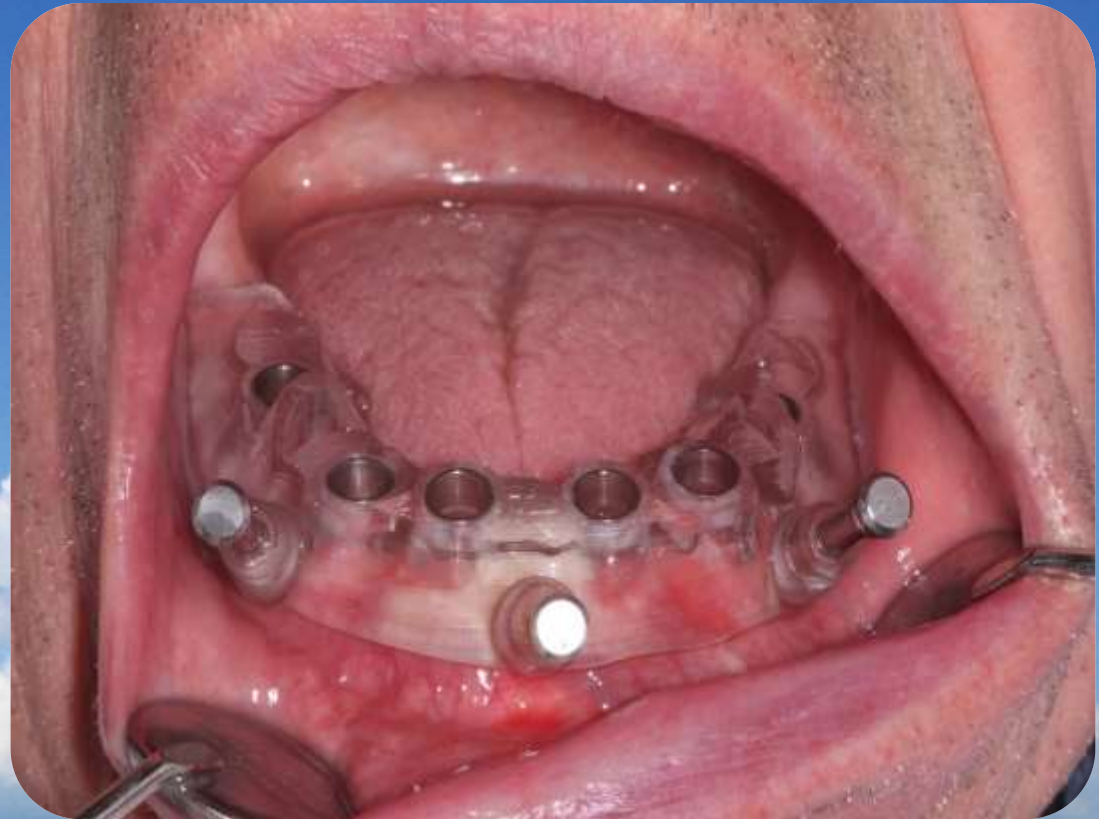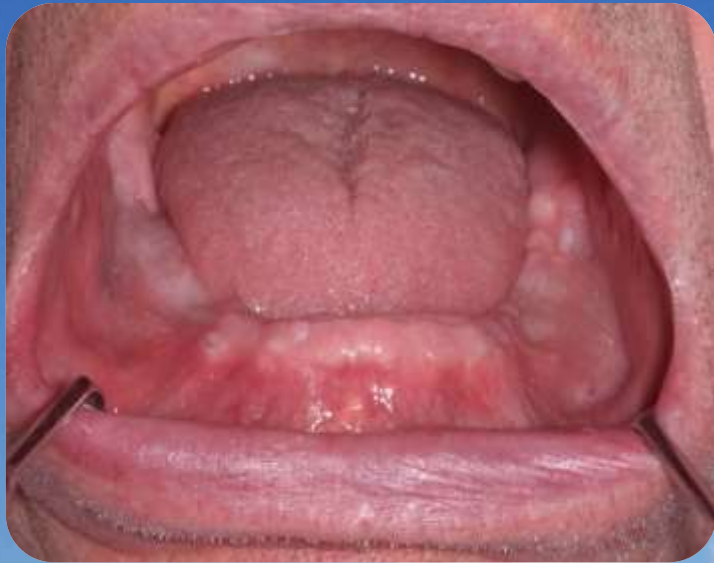A sebészi sablon elkészítése

- A megtervezett és a 3D nyomtatással elkészített sebészi sablon



Alsó állcsont műtéti fázis

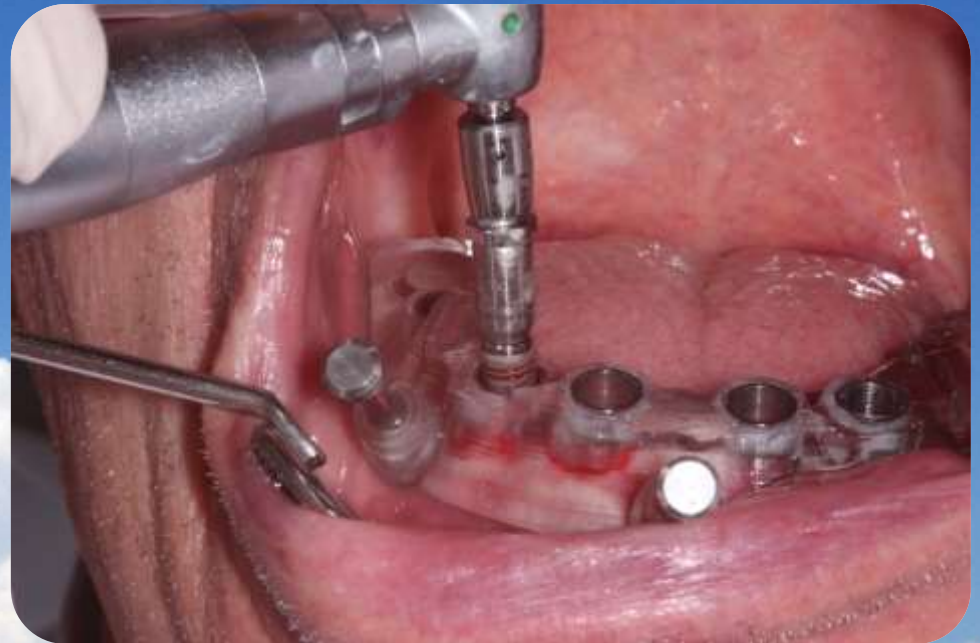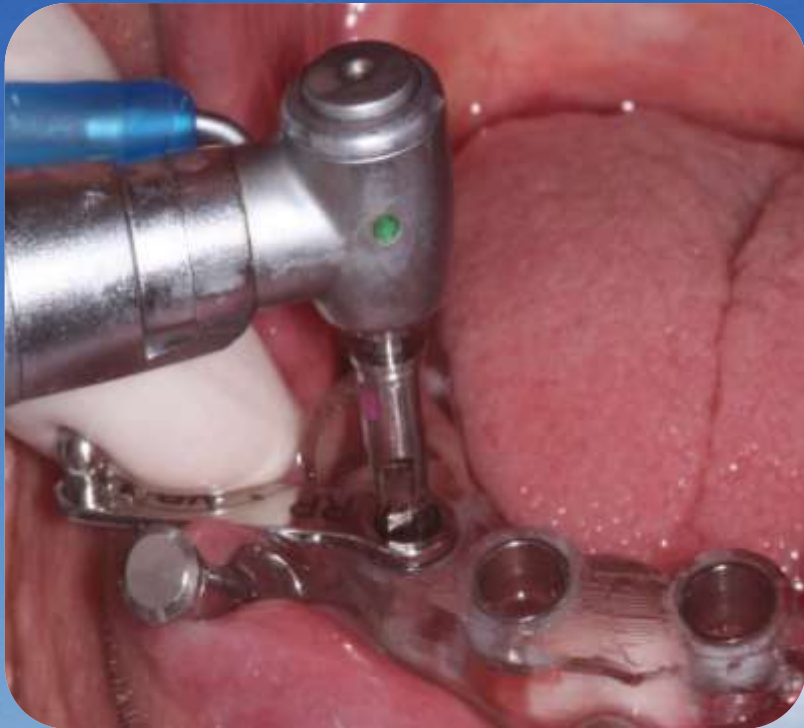- Kiindulási fotó



- A fölhelyezett sablon

Alsó állcsont műtéti fázis

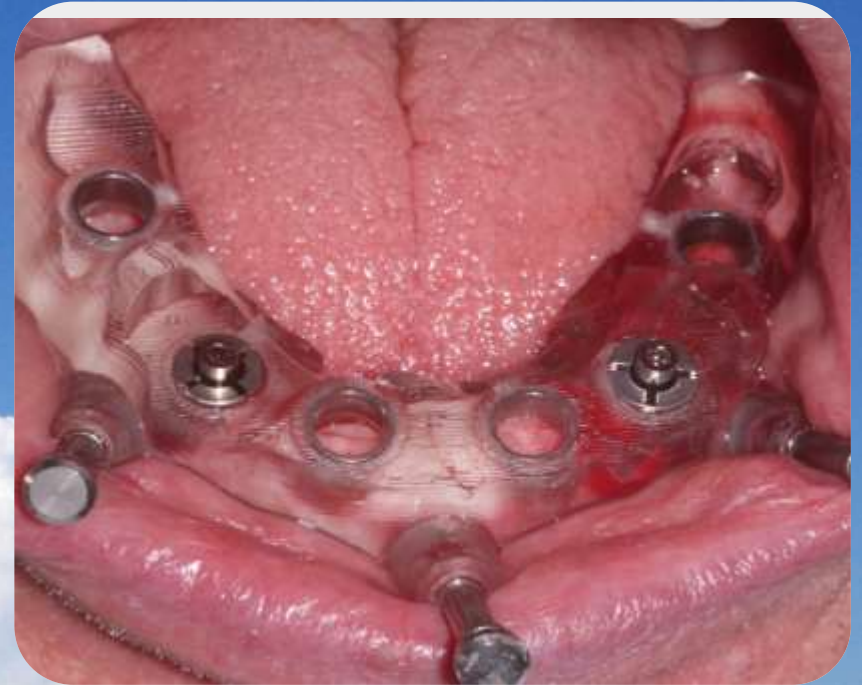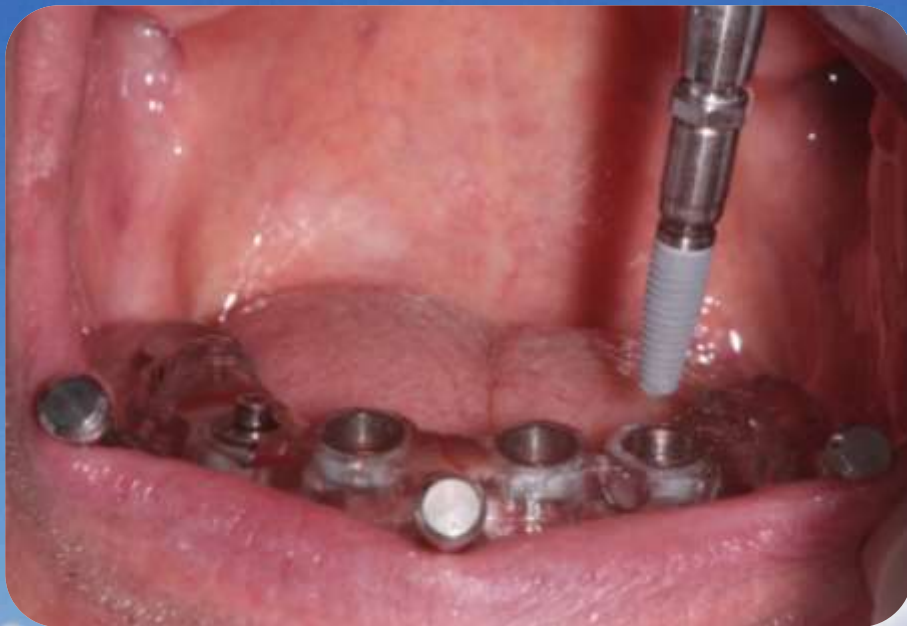- Előfúró szűkítővel



- Az első implantátum behelyezése

Alsó állcsont műtéti fázis

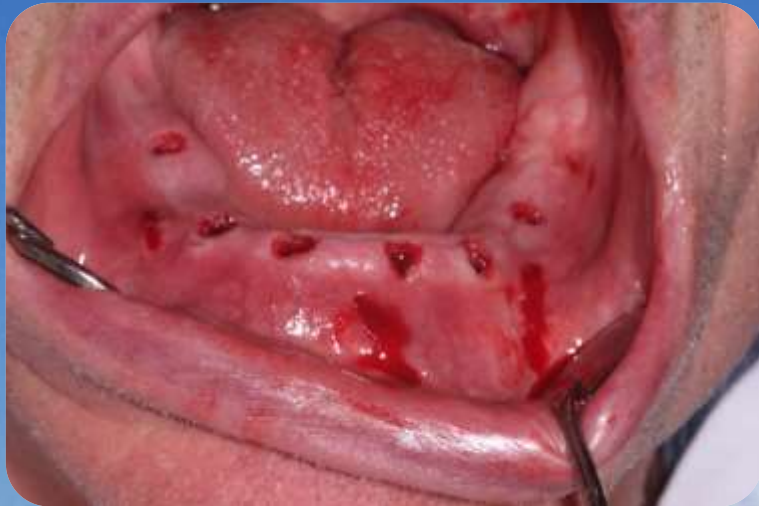- A második implantátum behelyezése



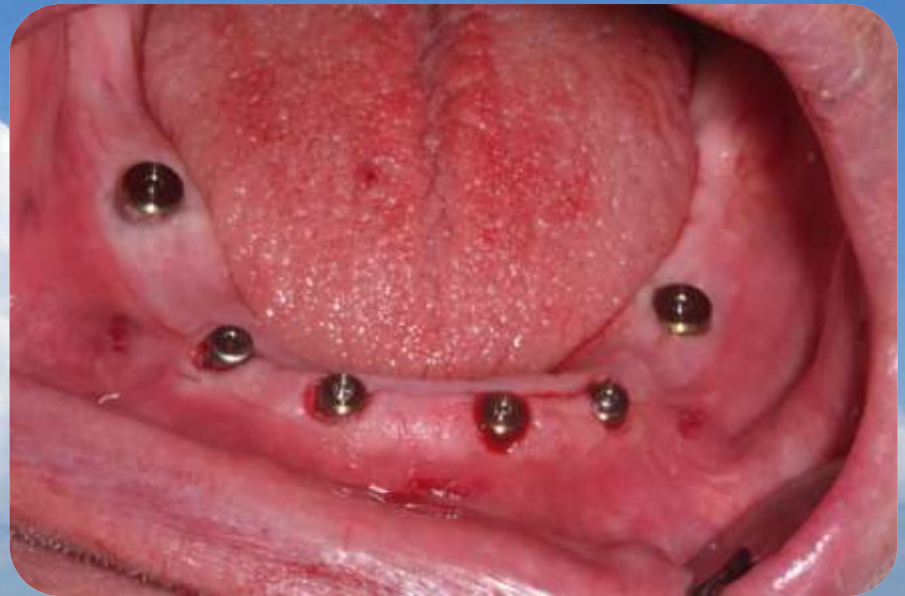A rögzítő csavarok növelik a sablon stabilitását

Alsó állcsont műtéti fázis

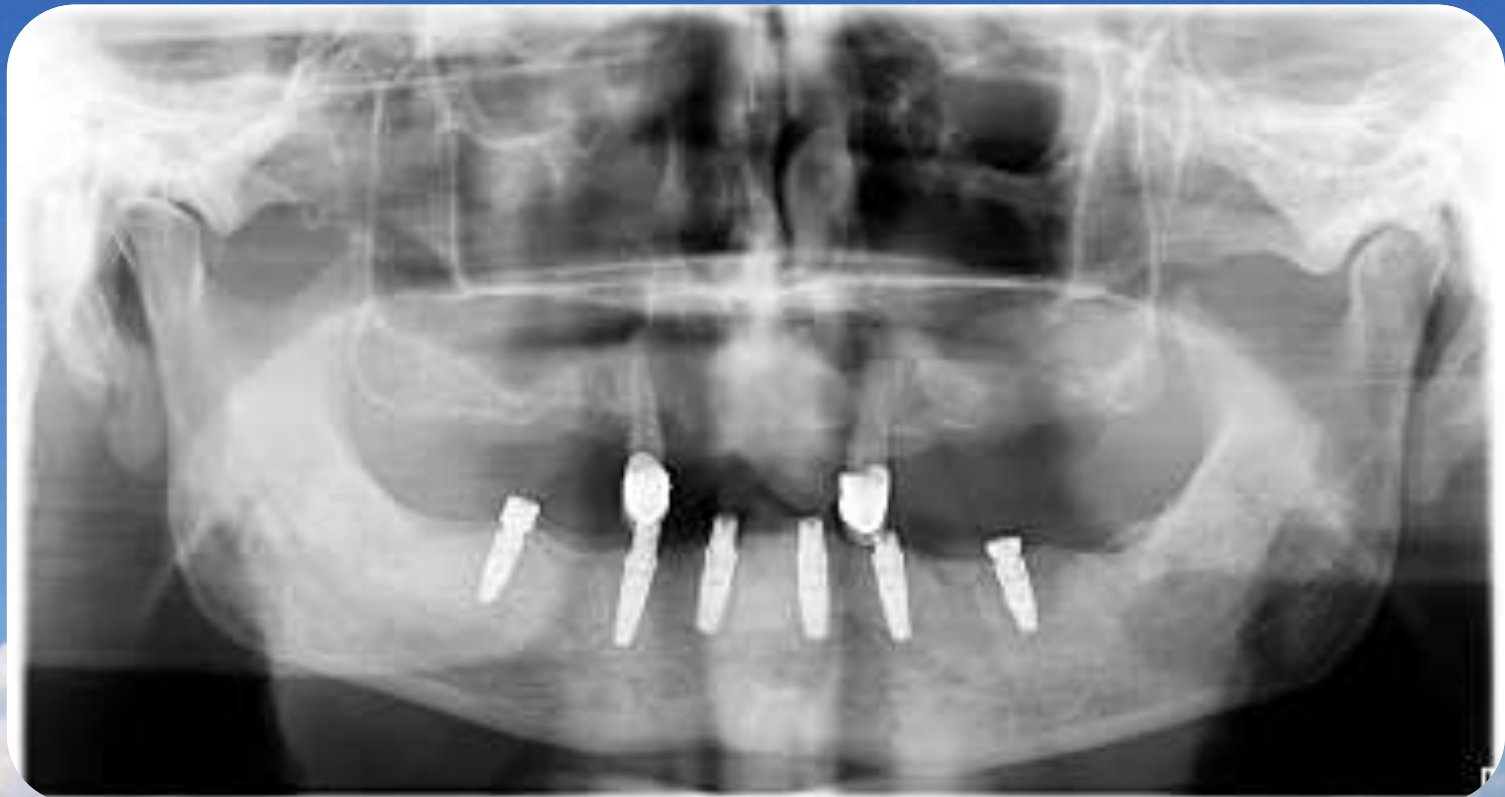A sablon levétele után a lebeny nélkül behelyezett implantátumok



és műtét után a healingek

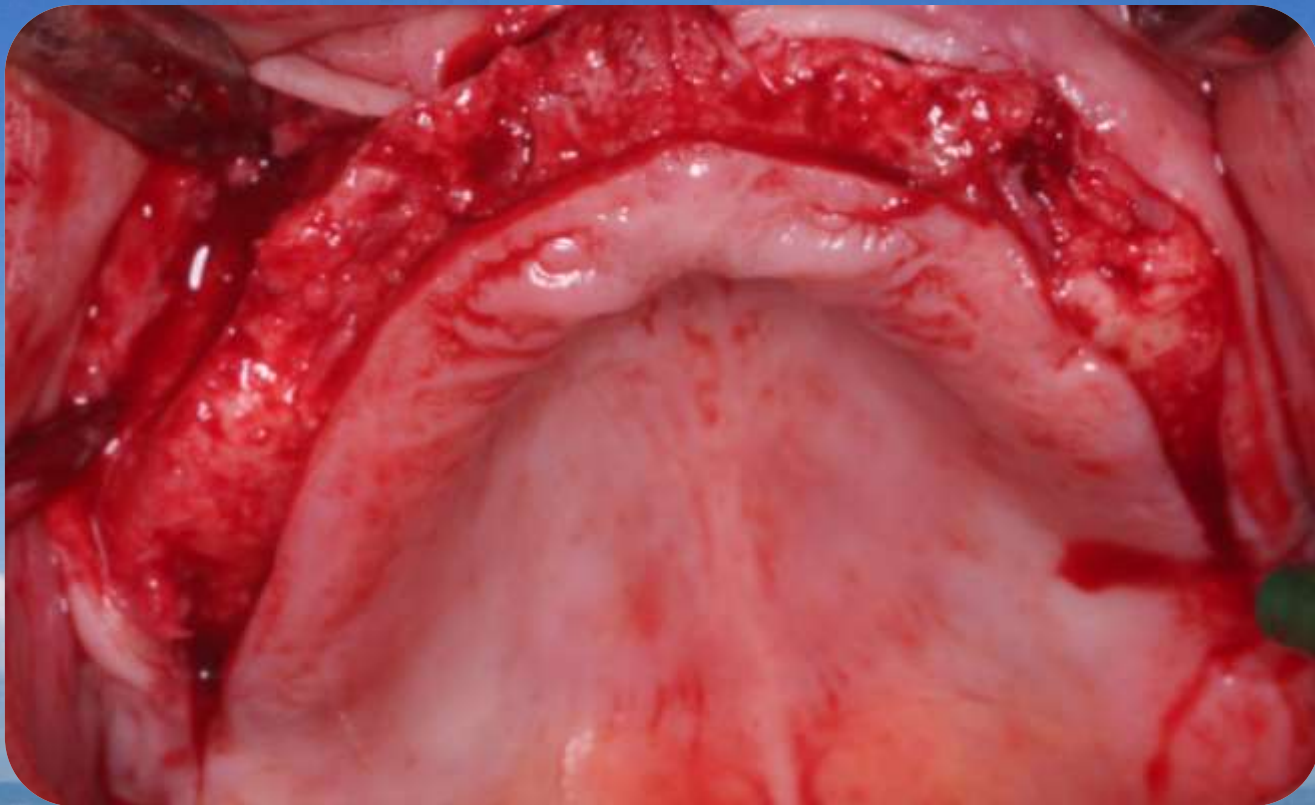


Kontroll OP



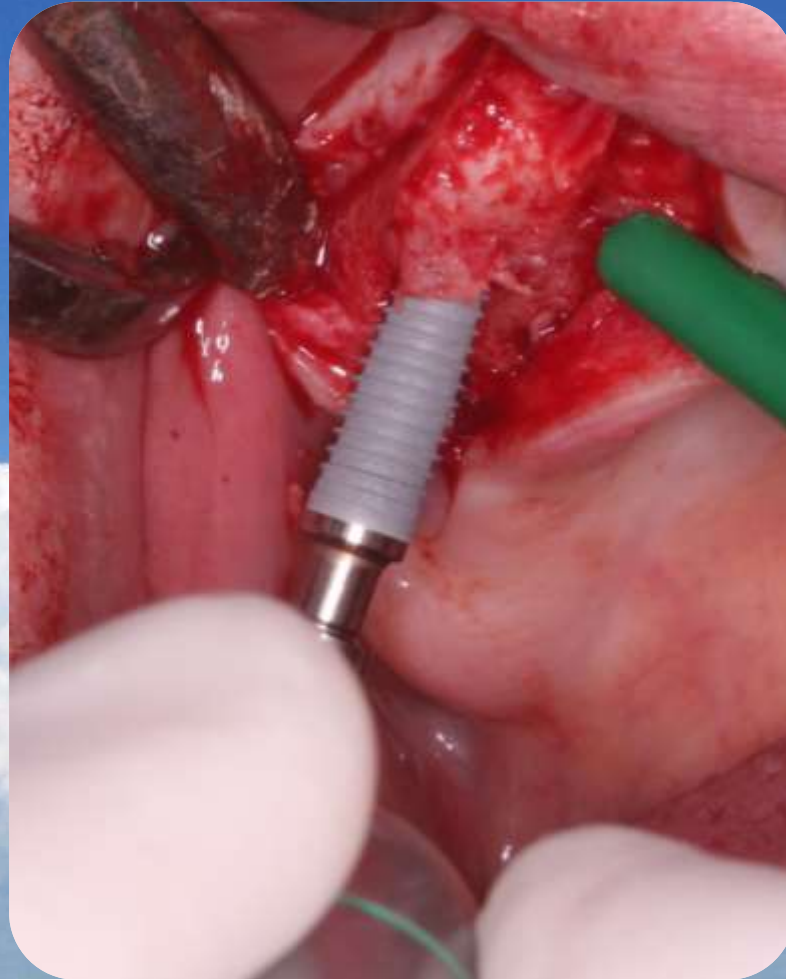
Felső állcsont műtéti fázis

- A maxilla feltárása, után az extrahált szemfogak helye és a gyulladás okozta recessiók, behúzódások látszanak.



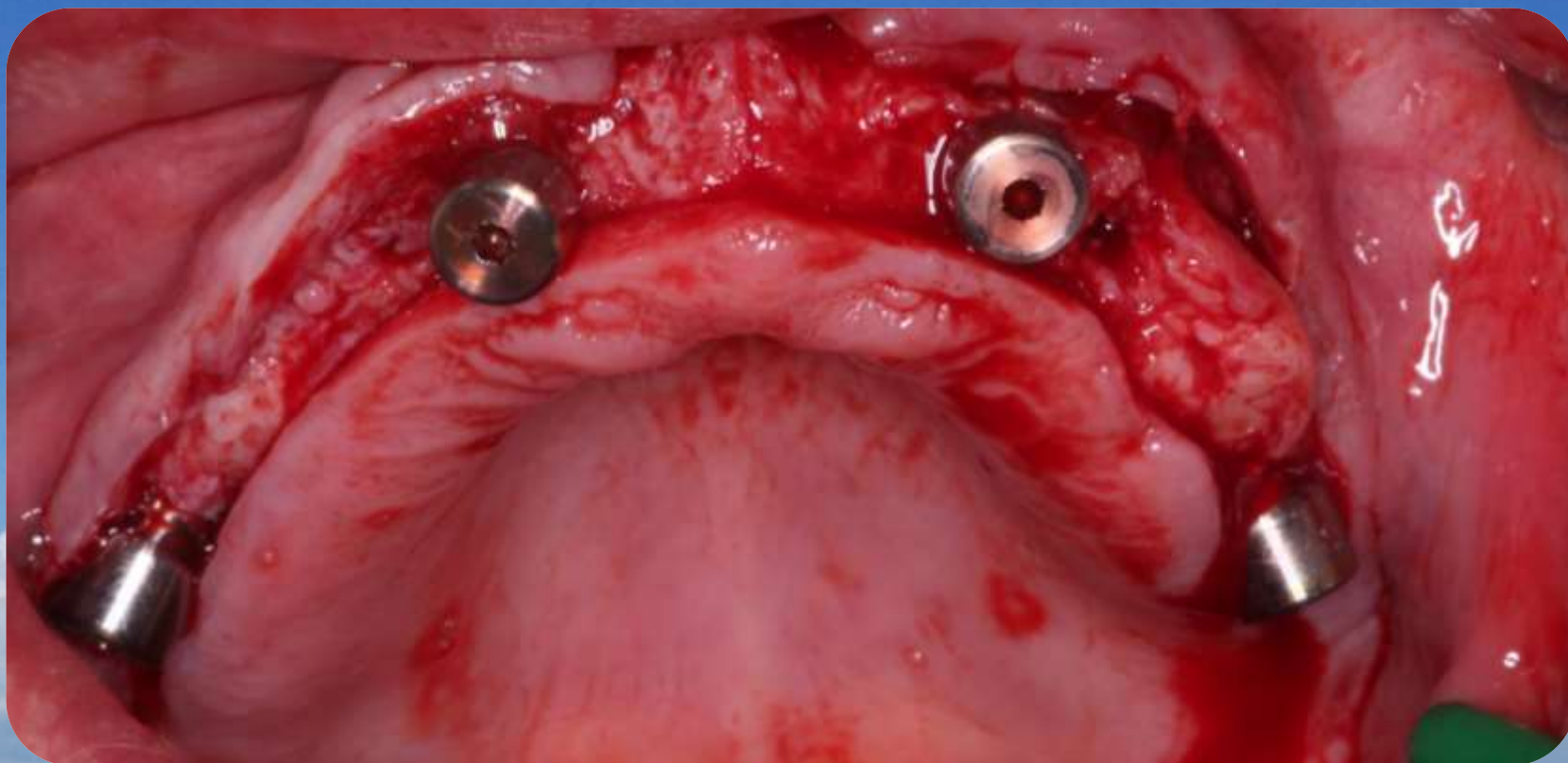
Felső állcsont műtéti fázis

- A hátsó implantátum behelyezése all on four pozícióba.

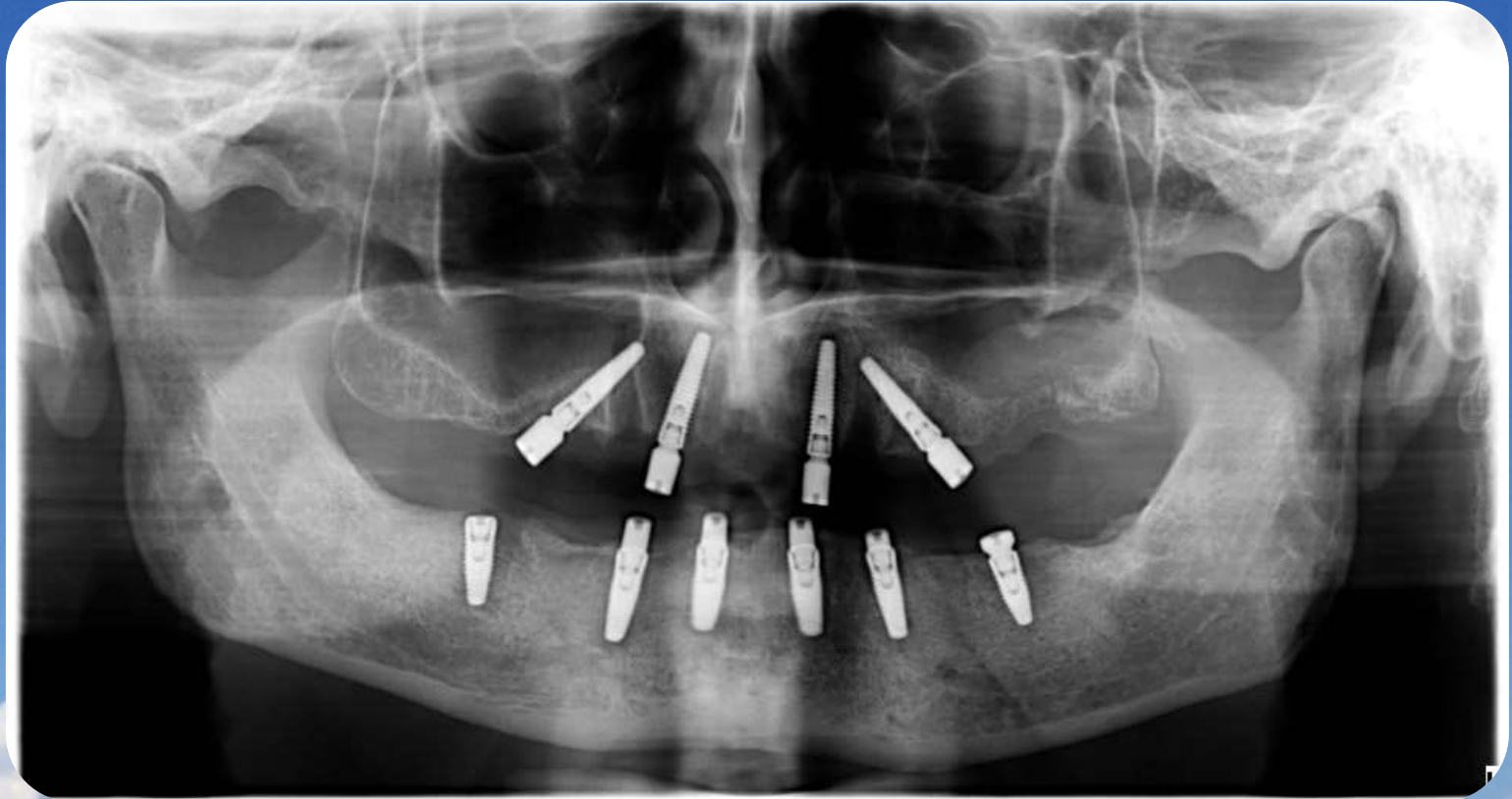

Felső állcsont műtéti fázis

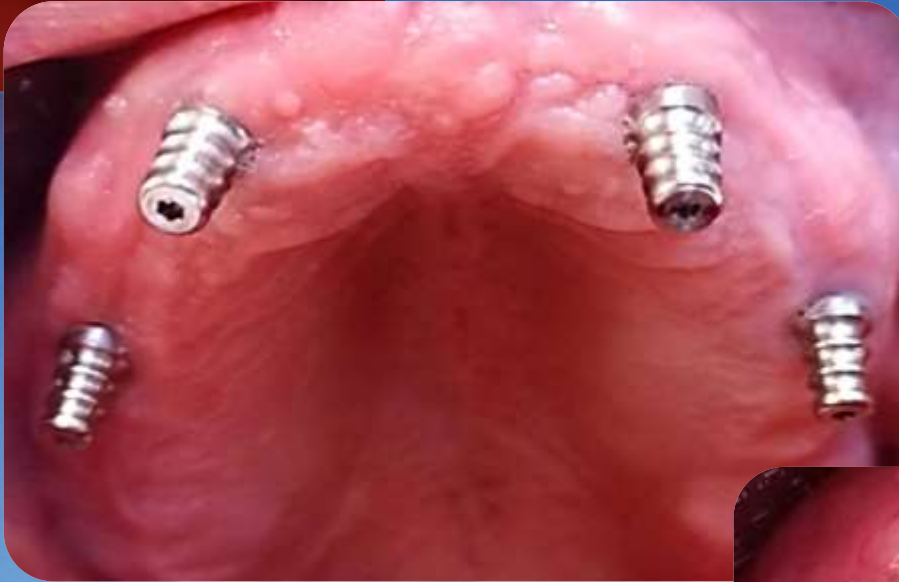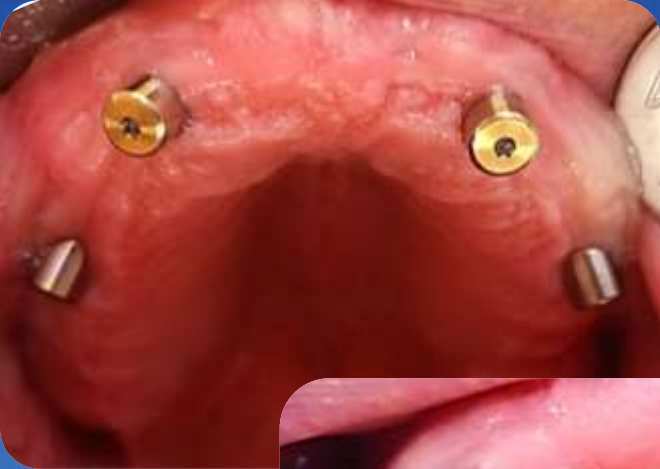- A behelyezett implantátumok all on four pozícióba.



Kontroll OP

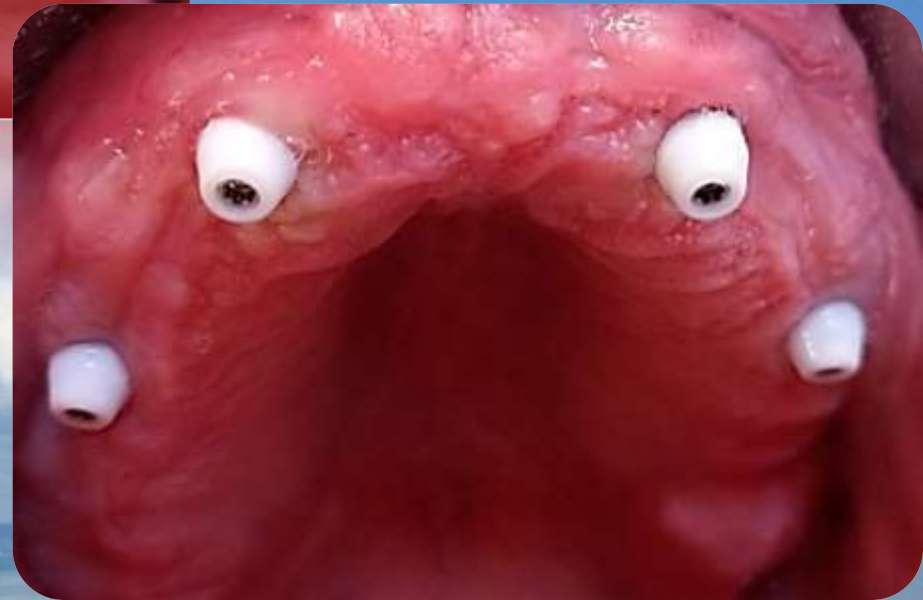

Felső állcsont multi unit fejek behelyezése

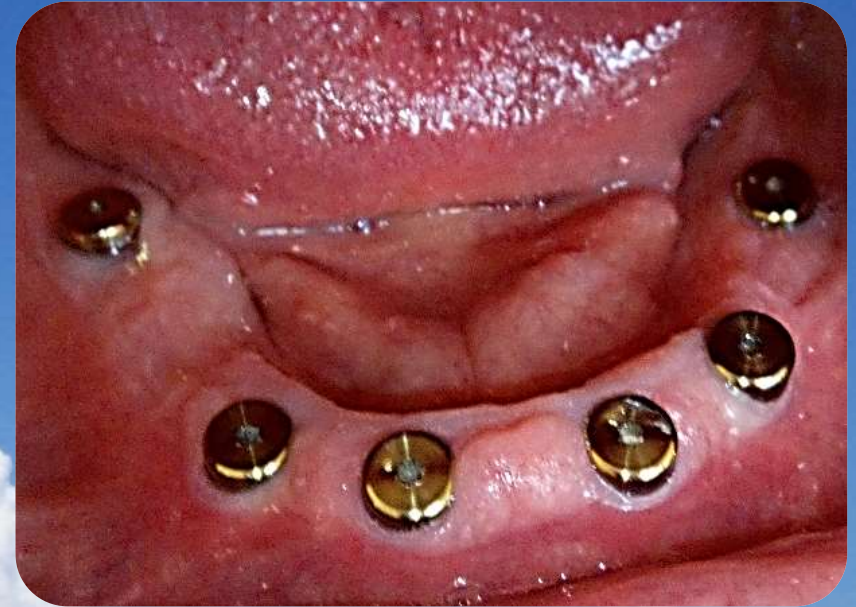
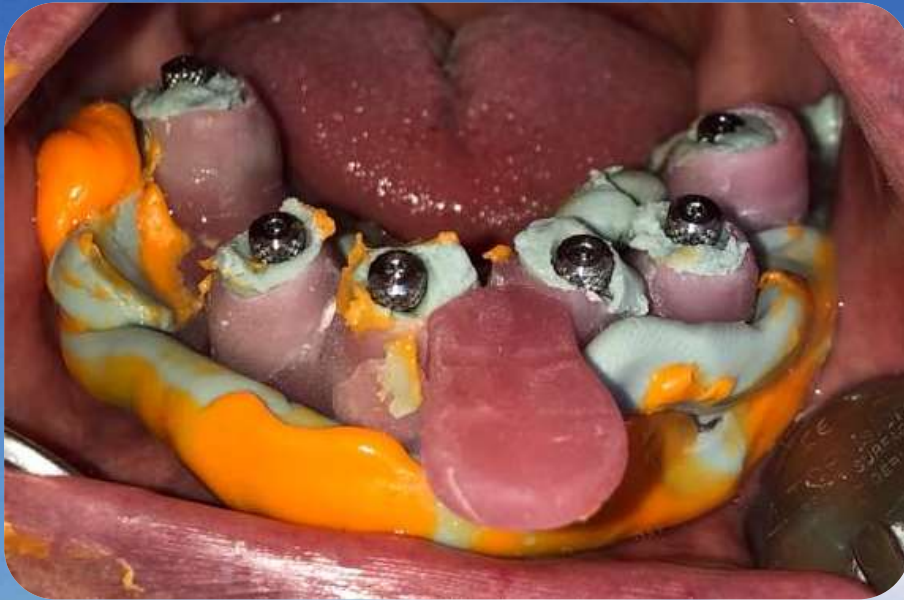
Multi unit lenyomati
fejek

Multi unit healing

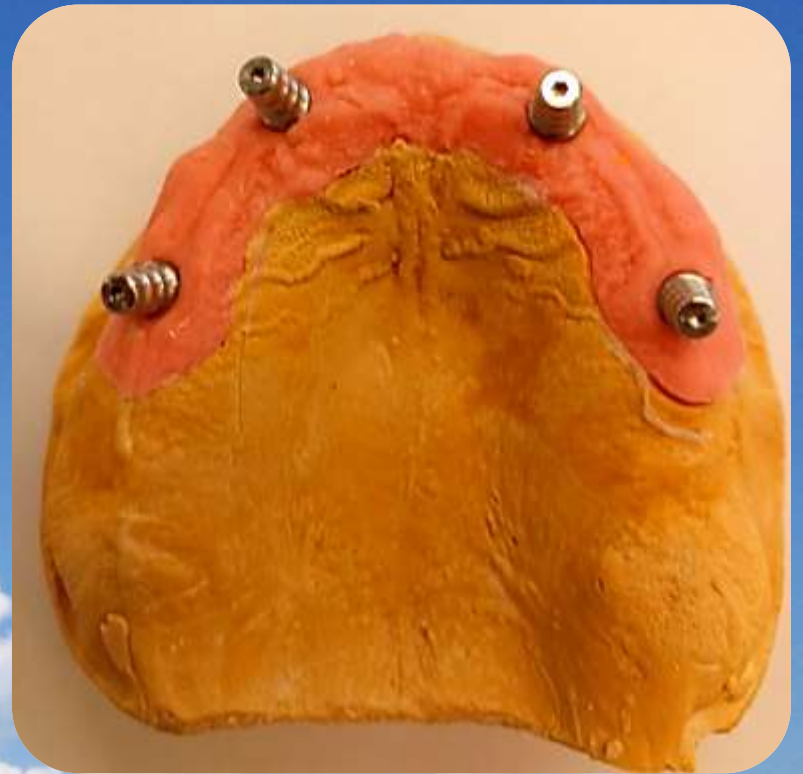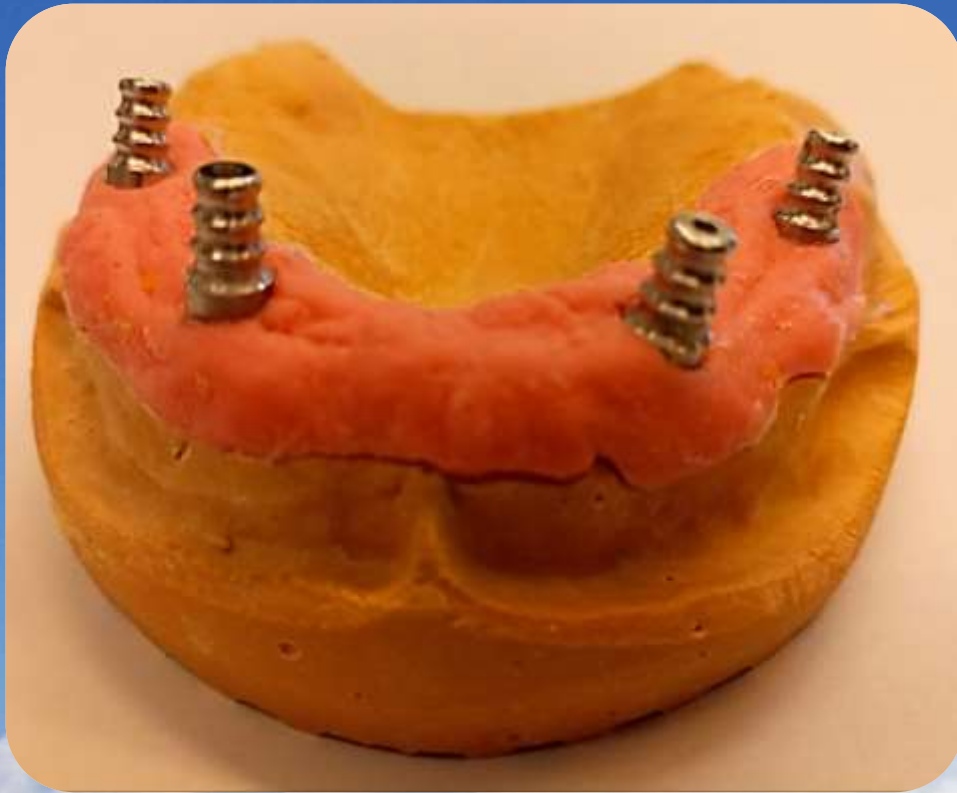


Nyitottkanalás két fázisú, egy idejű preciziós szituációs lenyomat

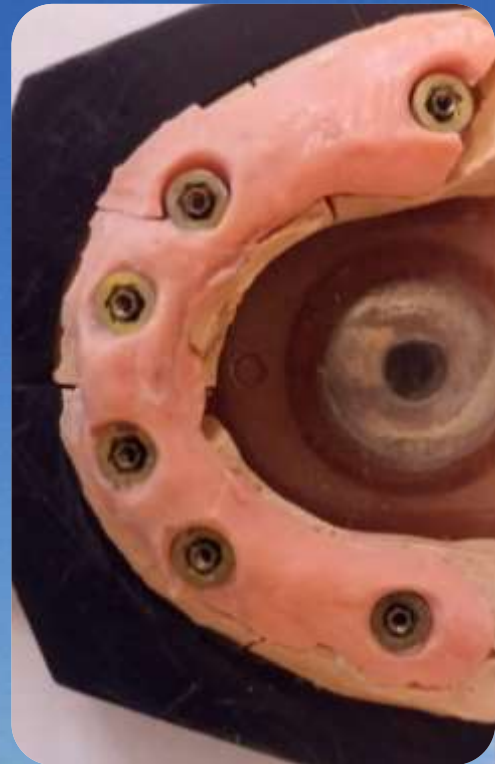


On1 platform szintről vett lenyomat,
nyitottkanalás lenyomati fejekkel.

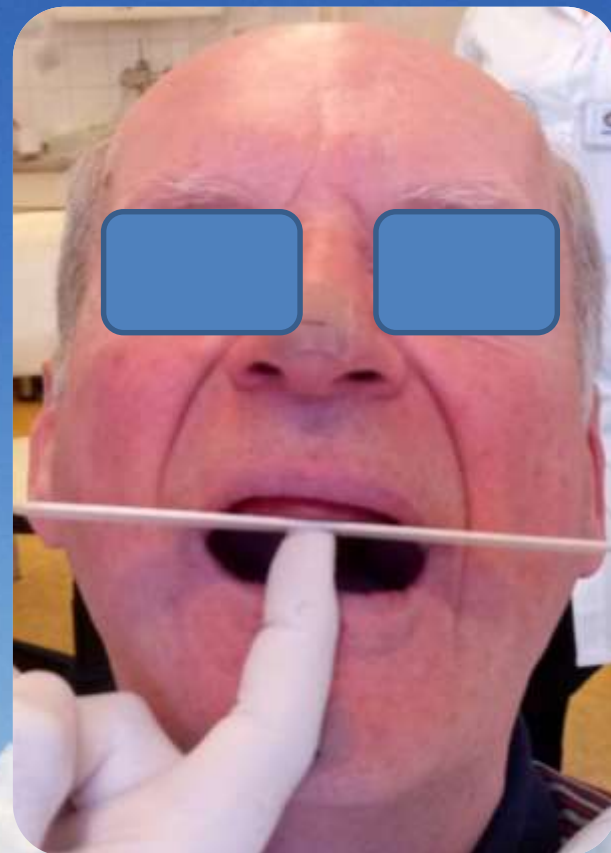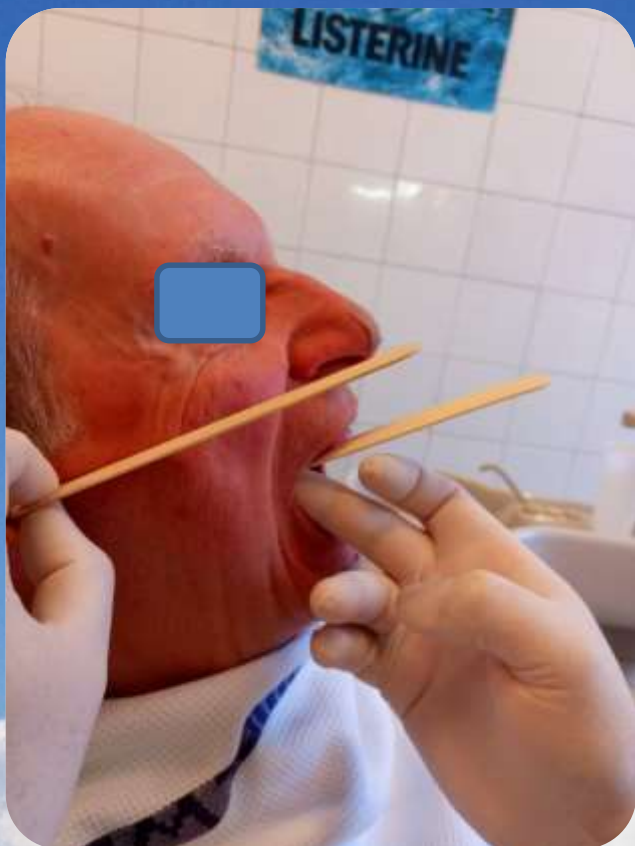
A felső precíziós szituációs minták



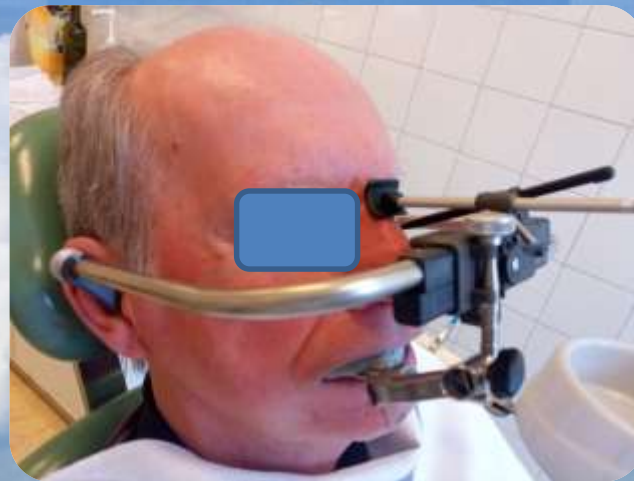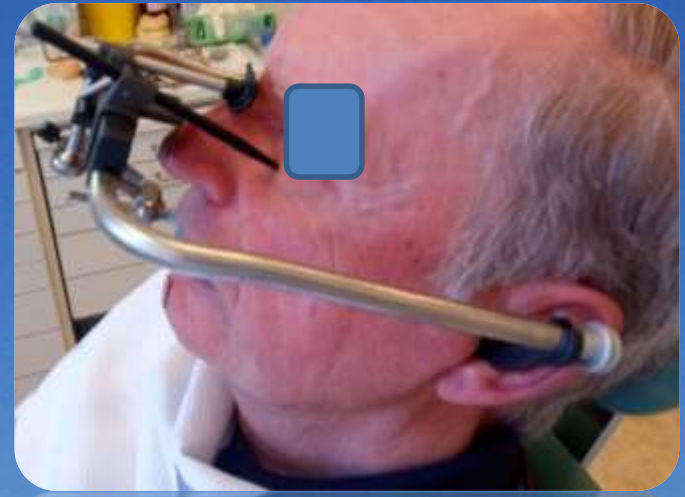
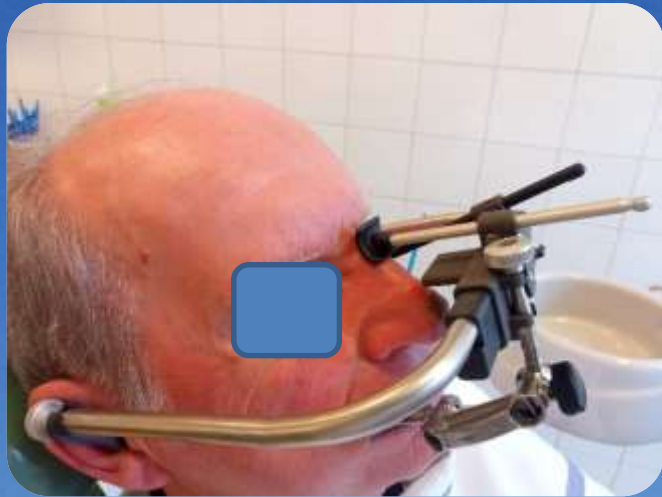
Az alsó mintakészítés



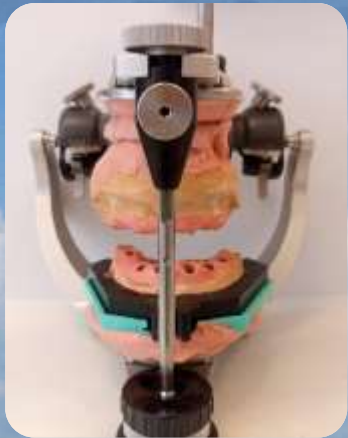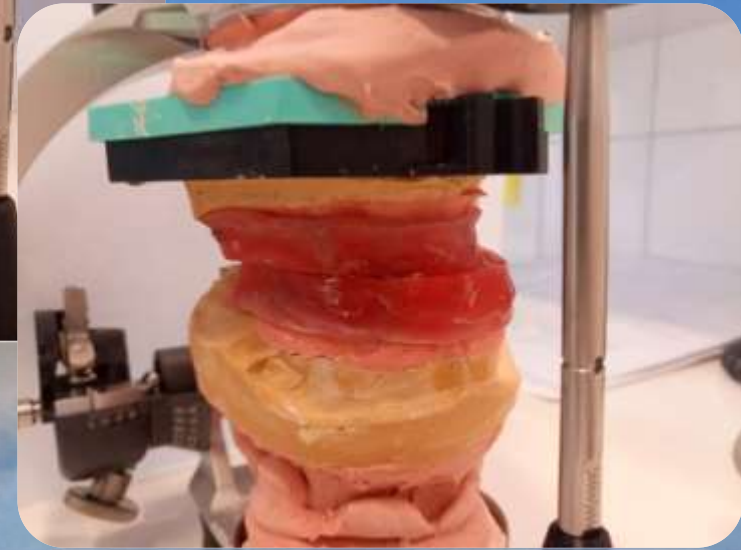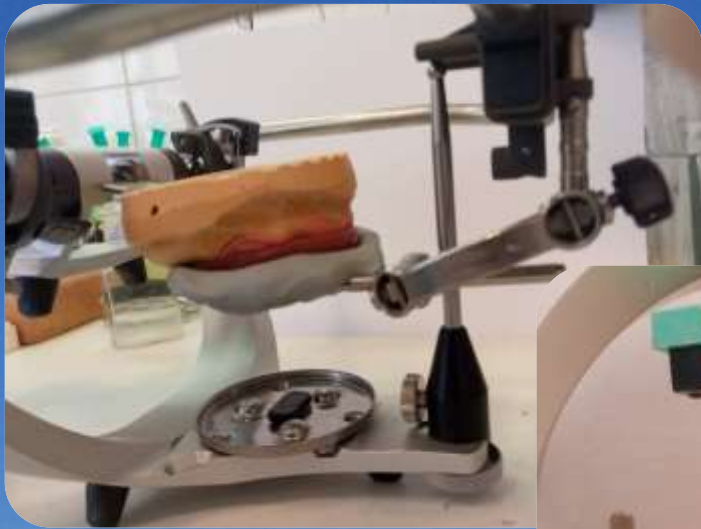CO meghatározás folyamata



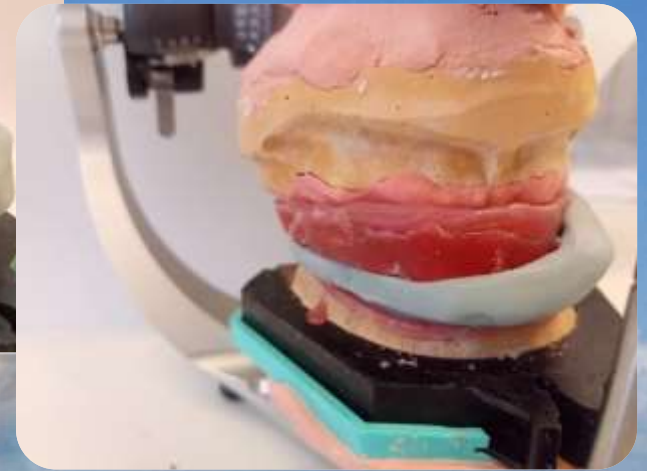
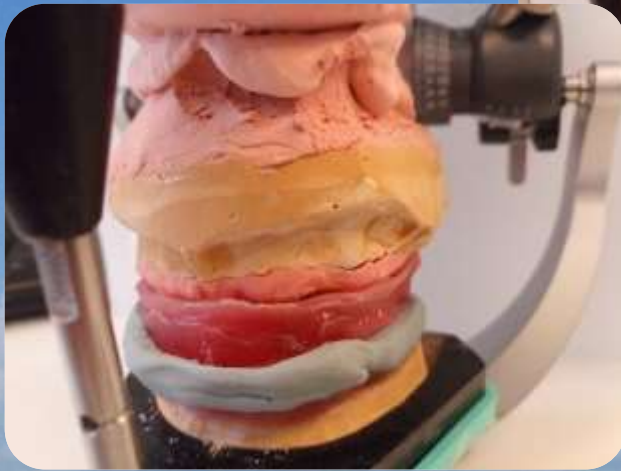Arcív felhelyezése, CO rögzítése



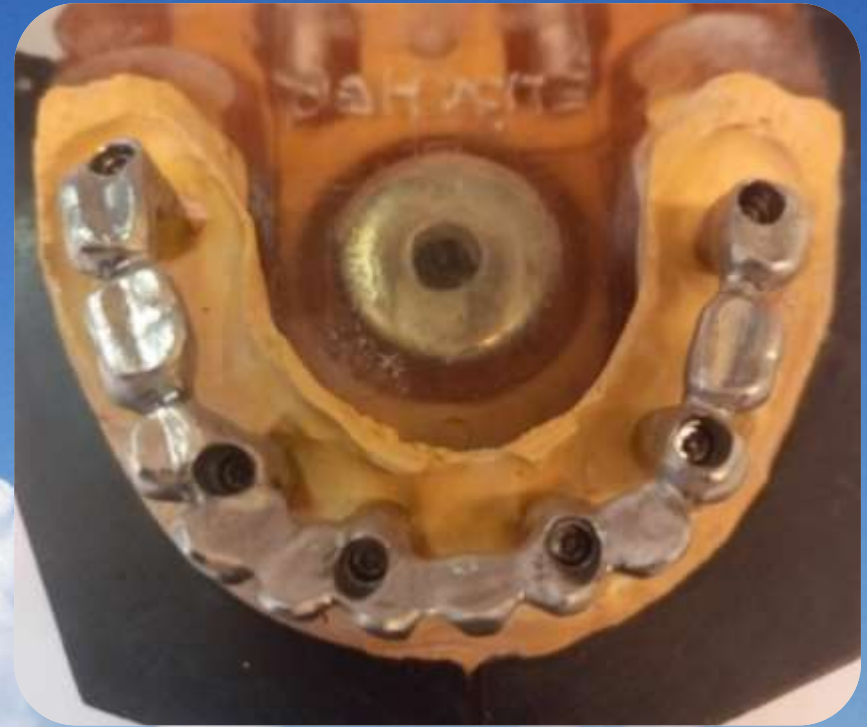Minták begipszelése a részlegesen egyéni értékű PROTAR EVO 5B artikulátorba



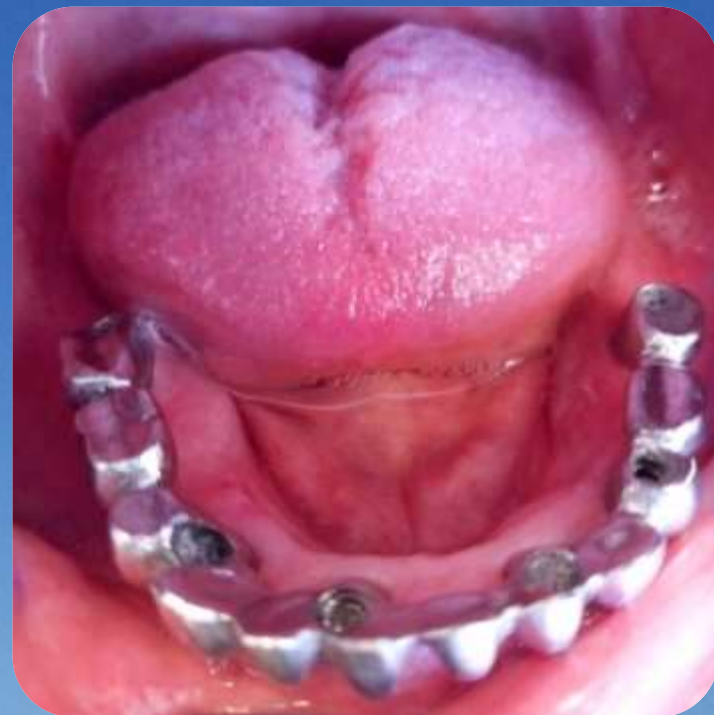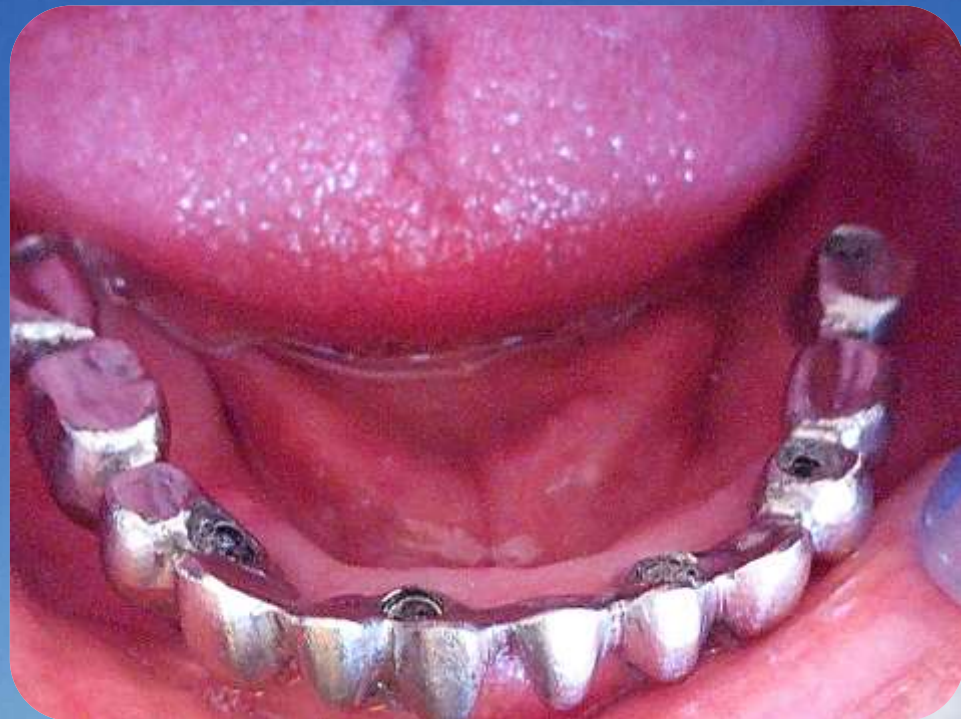PROTAR EVO 5B artikulátor programozása



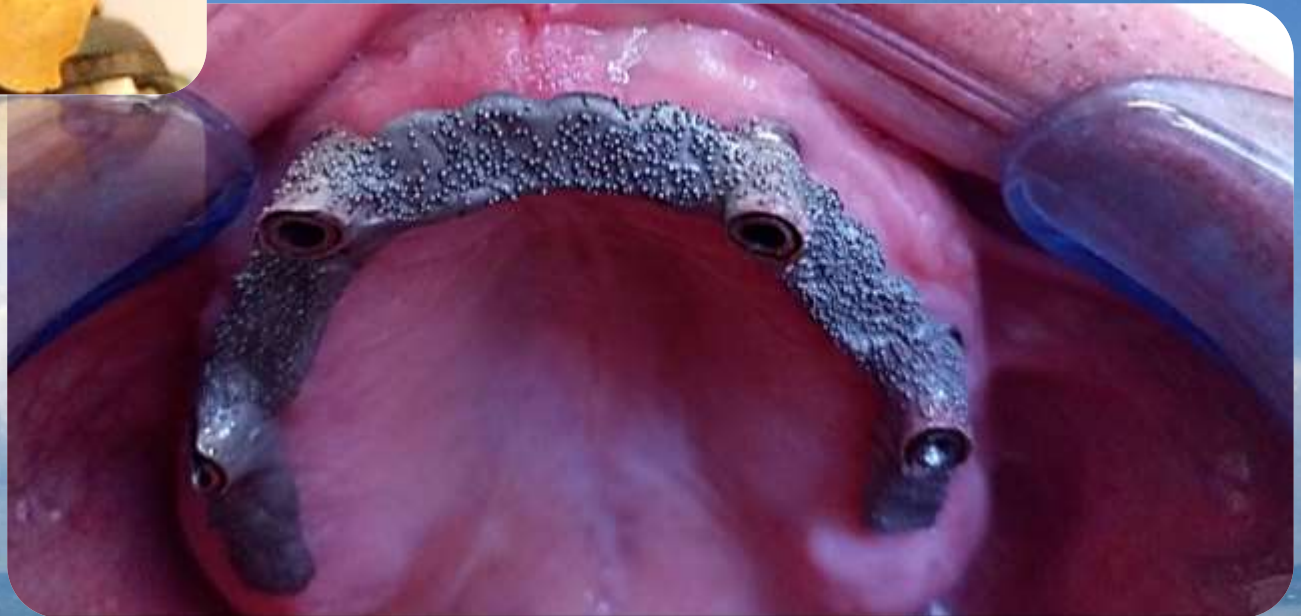Alsó pótlás CAD/CAM váza mintán



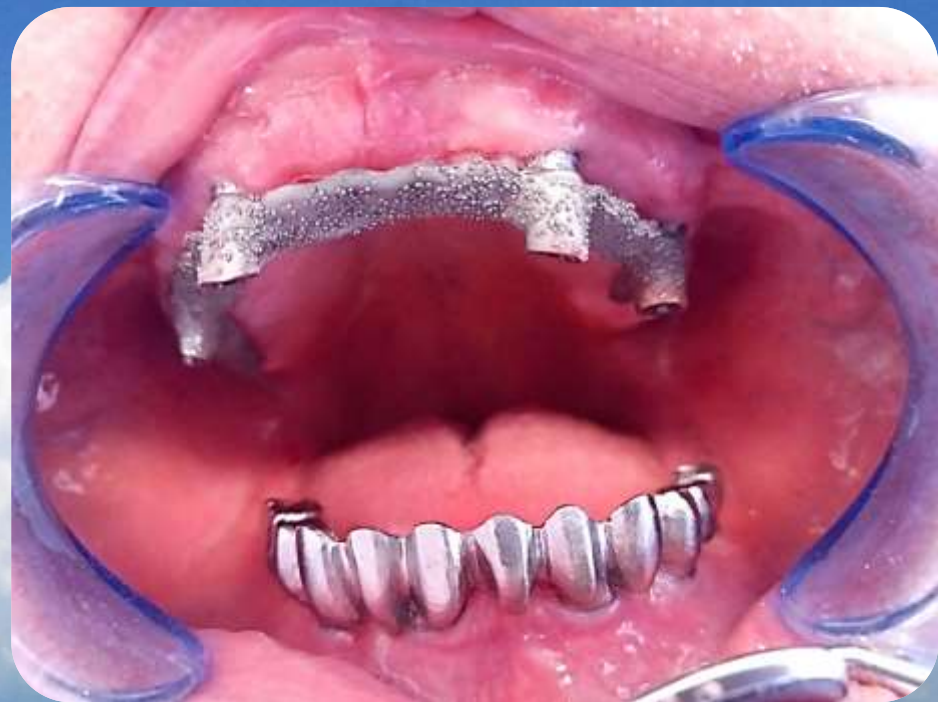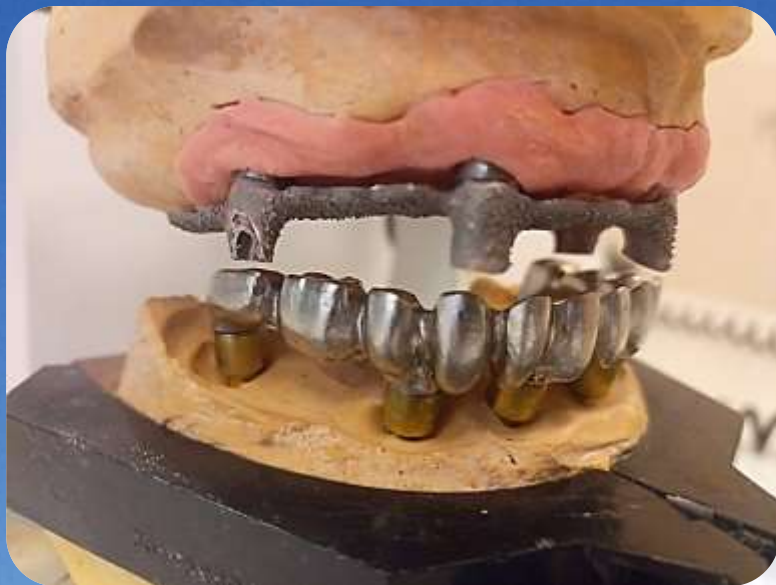
Alsó pótlás CAD/CAM vázpróbája szájban



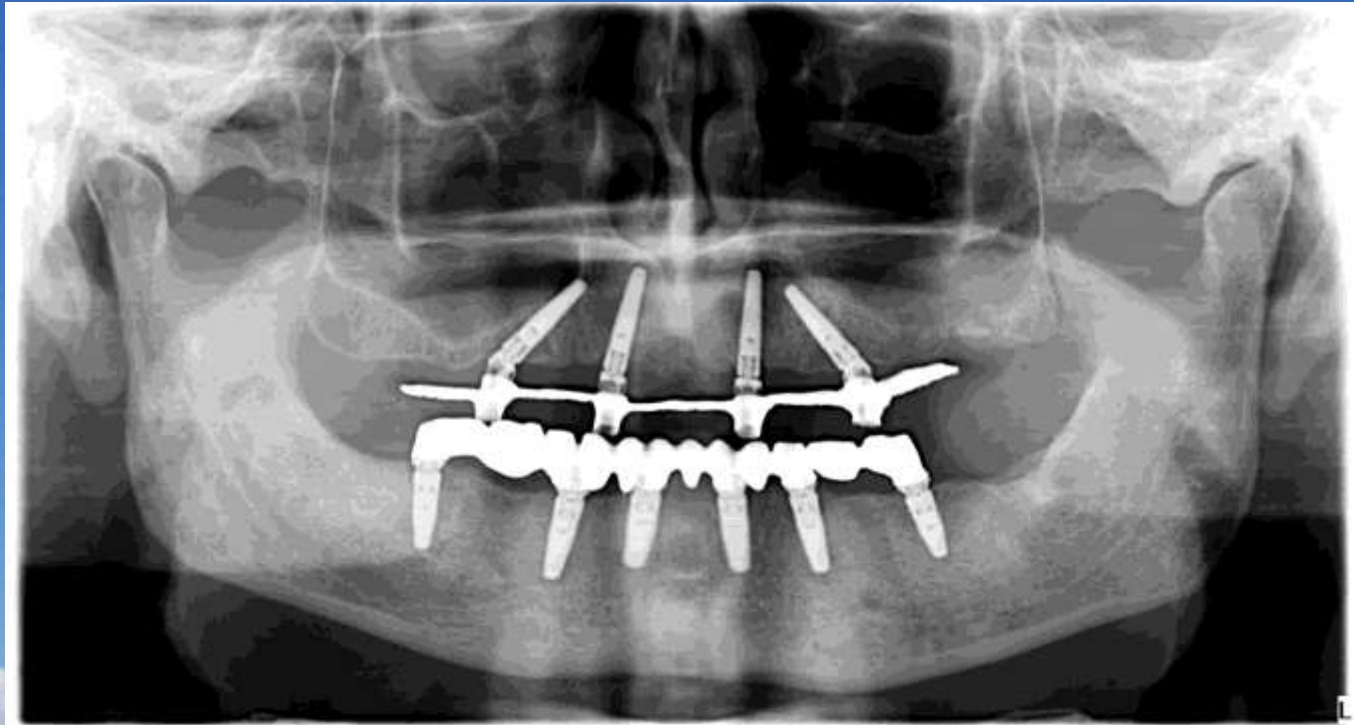
Felső pótlás lézer szinter technikával készült vázpróbája a montán és szájban



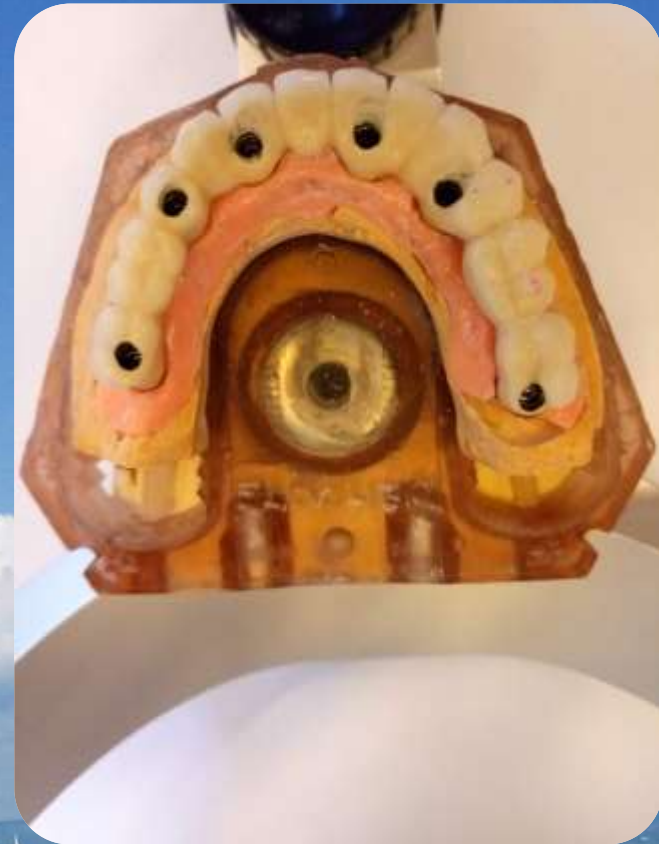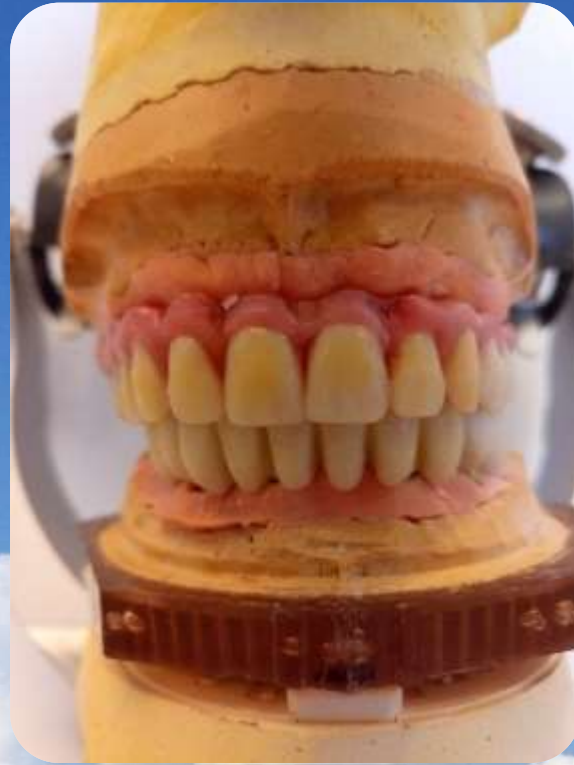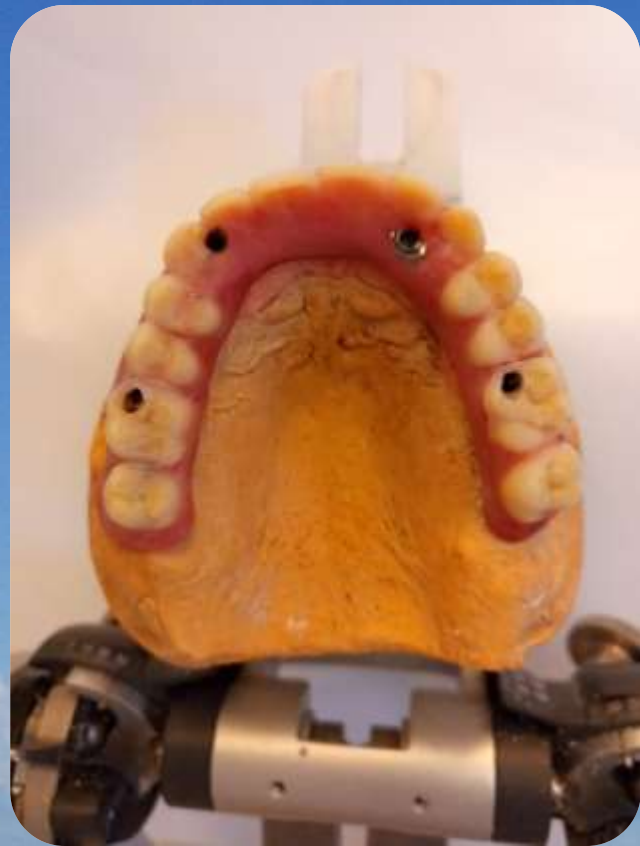Az alsó és a felső fémváz a mintán és a szájban



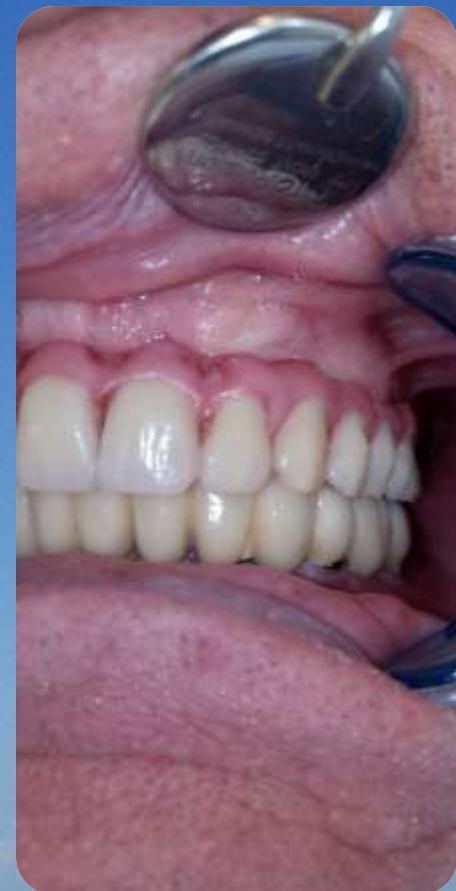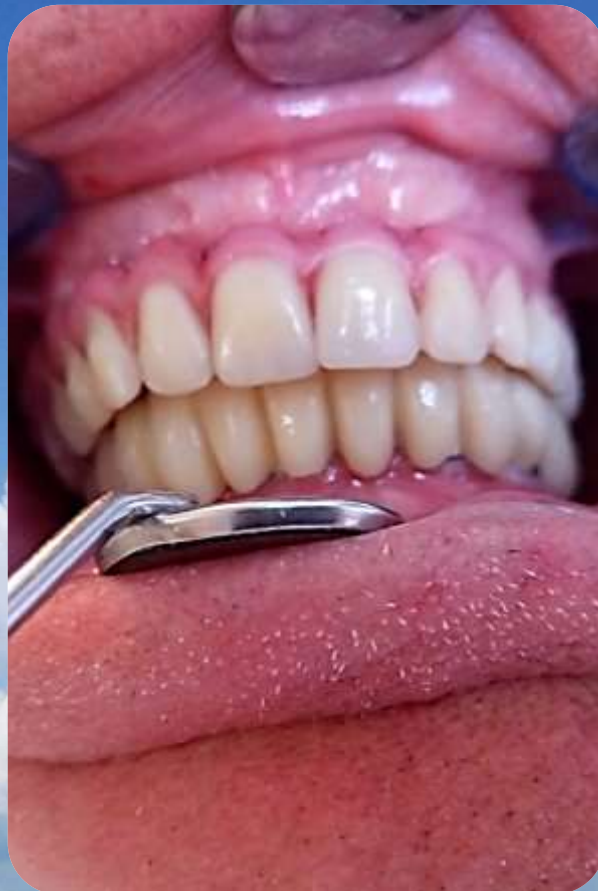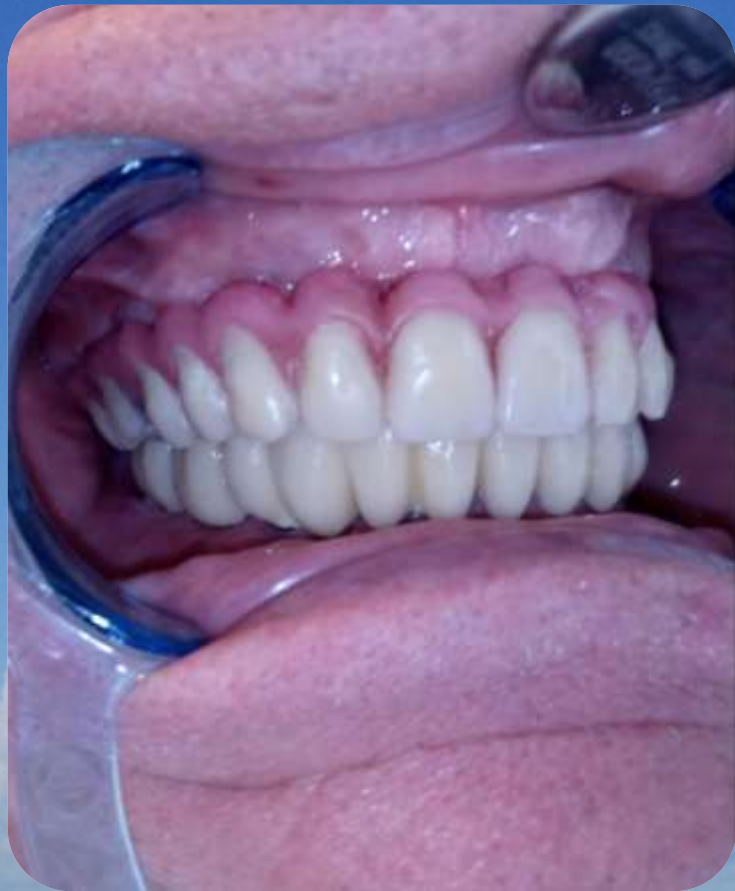A két váz OP röntgen kontrollja



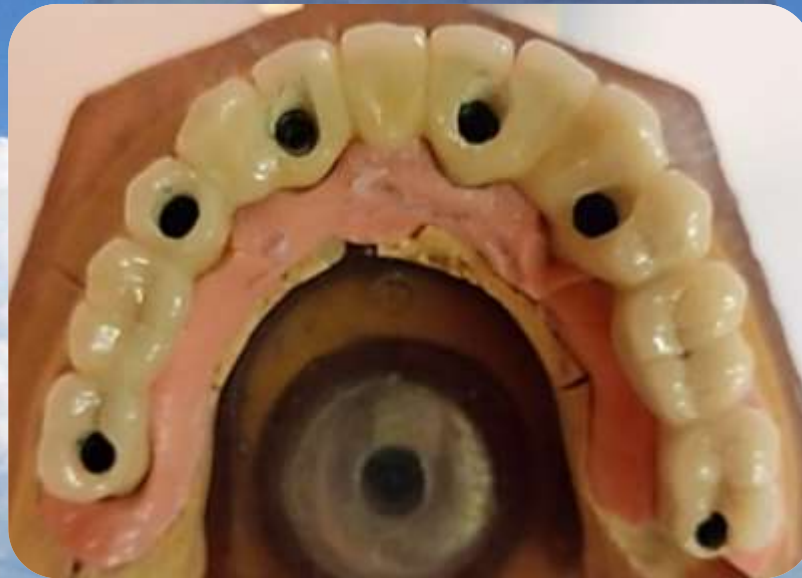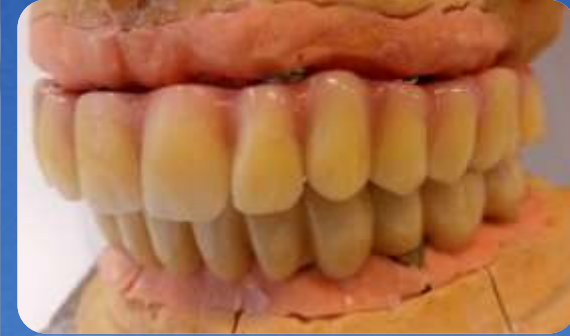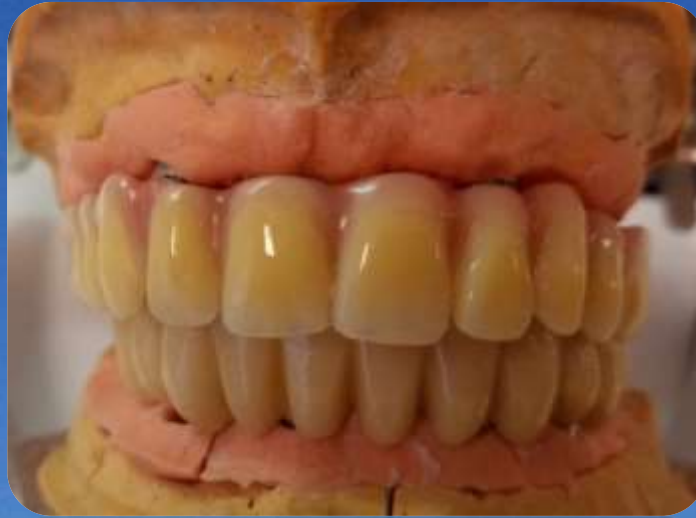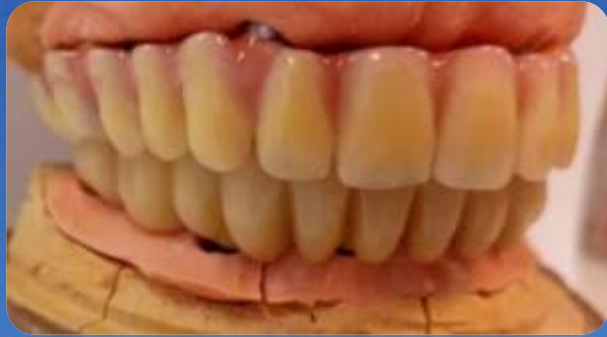Felső all on four próbafogsor,
alsó körhíd biscuit próba mintán



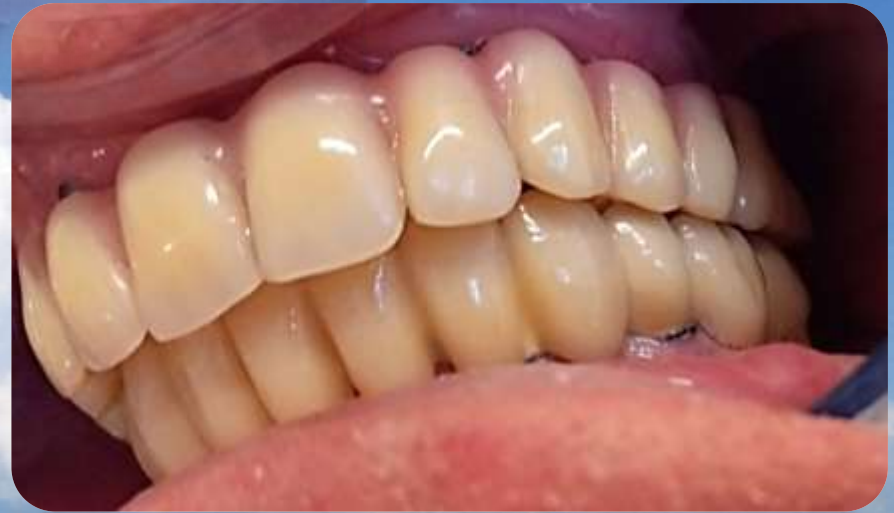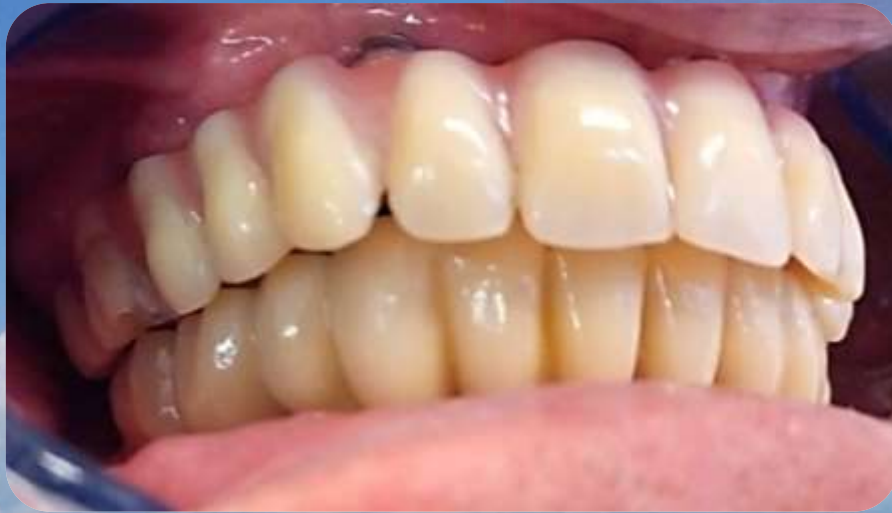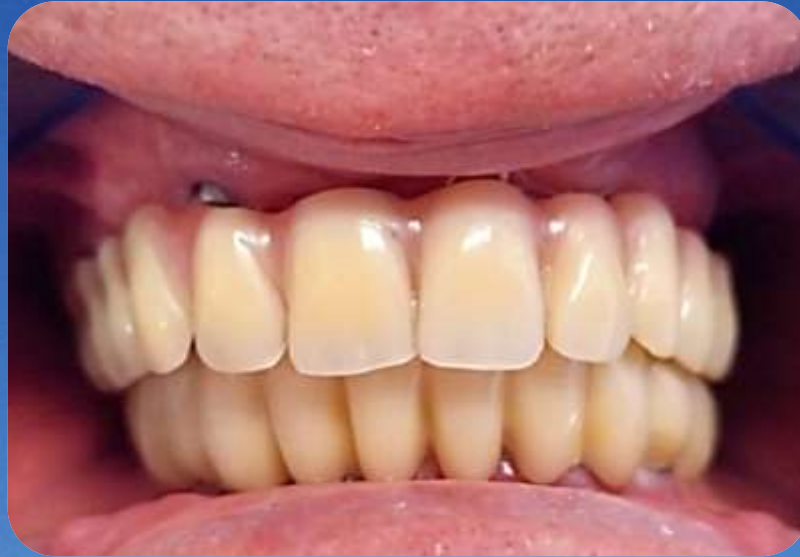Felső all on four fogpróba, alsó körhíd biscuit próba szájban



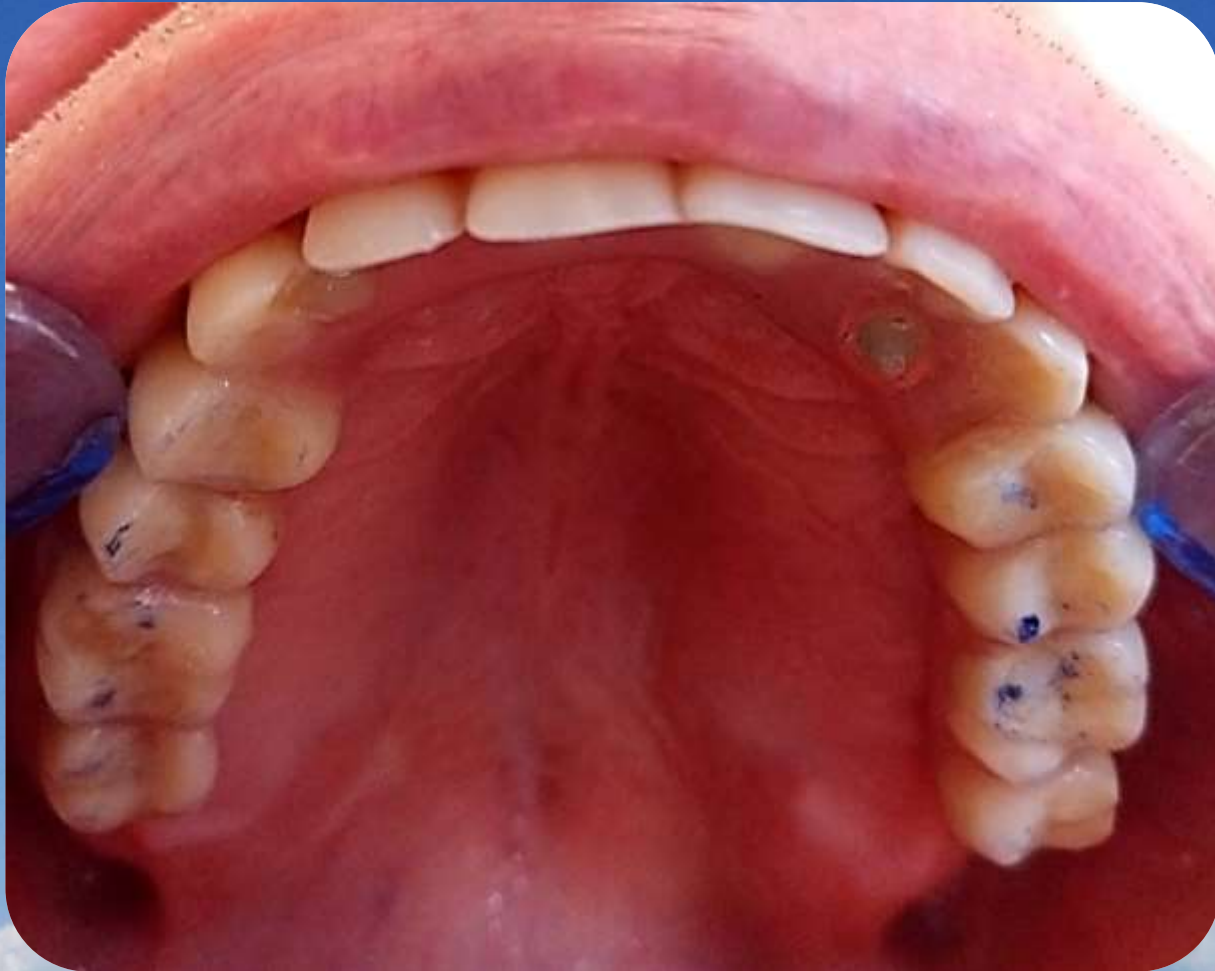
Kész fogművek a mintán



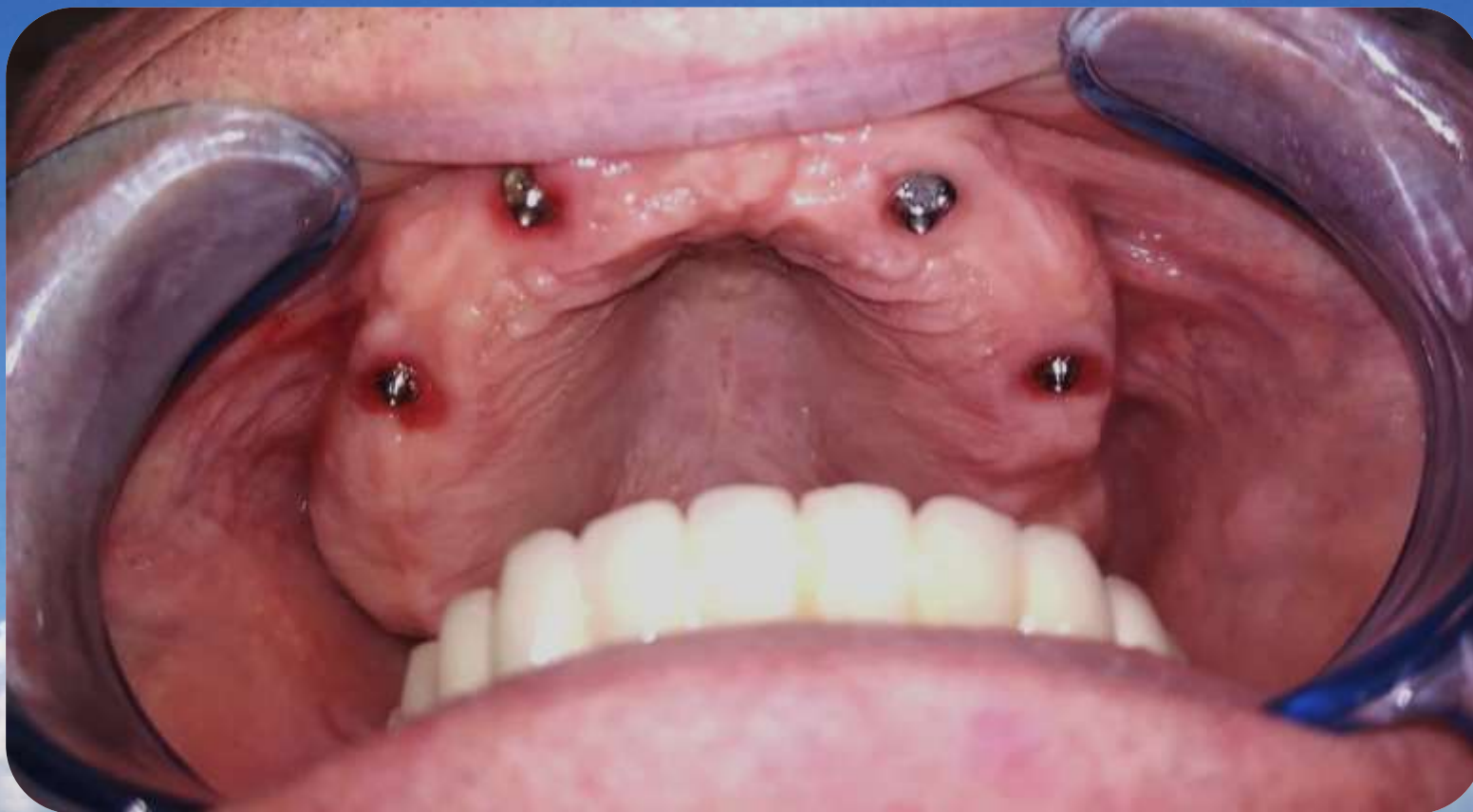
Kész fogművek a szájban



Röntdtávú kontroll



Hosszútávú kontroll (fél év)



<http://semmelweis.hu/fszoi/>

Semmelweis Egyetem | Neptun | Telefonkönyv | Munkatársaknak | Webmail

KAROK + BETEGELLÁTÁS

 **Fogászati és Szájsebészeti Oktató Intézet**
SEMMEIWEIS EGYETEM, FOGORVOSTUDOMÁNYI KAR

EN

mit keres? |

INFORMÁCIÓK ▾ BETEGELLÁTÁS ▾ SZAKFELÜGYELET ▾ OKTATÁS ▾ OKJ MUNKATÁRSÁK HÍREINK ELÉRHETŐSÉG

OKTATÁS	TELJES PROTETIKA ELŐADÁSOK	FSZOI SZAKORVOSJELÖLTEK PREZENTÁCIÓI	AZ INTÉZETBEN KÉSZÍTETT SZAKDOLGOZATOK PREZENTÁCIÓI
SZAKDOLGOZAT TÉMÁK	TOVÁBBKÉPZŐ ELŐADÁSOK	SÜRGŐSSÉGI FOGÁSZAT	KLINIKAI FOGÁSZATI HIGIÉNIKUS KÉPZÉS
KLINIKAI TEHETSÉGGONDOZÓ PROGRAM	SZÁJJÜREGI RÁKOK		





Köszönöm a megtisztelő figyelmet.

Az előadás elérhető Intézetünk honlapján: <http://semmelweis-egyetem.hu/fszoi/>