



Semmelweis Egyetem Fogorvostudományi Kar Fogászati és Szájsebészeti Oktató Intézet

igazgató: Dr. Kivovics Péter c. egyetemi tanár

<http://semmelweis-egyetem.hu/fszoi/>

<http://facebook.com/fszoi/>



Fibroma labii inferior sebészeti excízió

Dr. Szládicsek Viktória


Parodontológus szakorvosjelölt

Tutor: Dr. Kránitz Ivett Zsuzsa

Parodontológiai Osztály osztályvezetőhelyettes orvosa

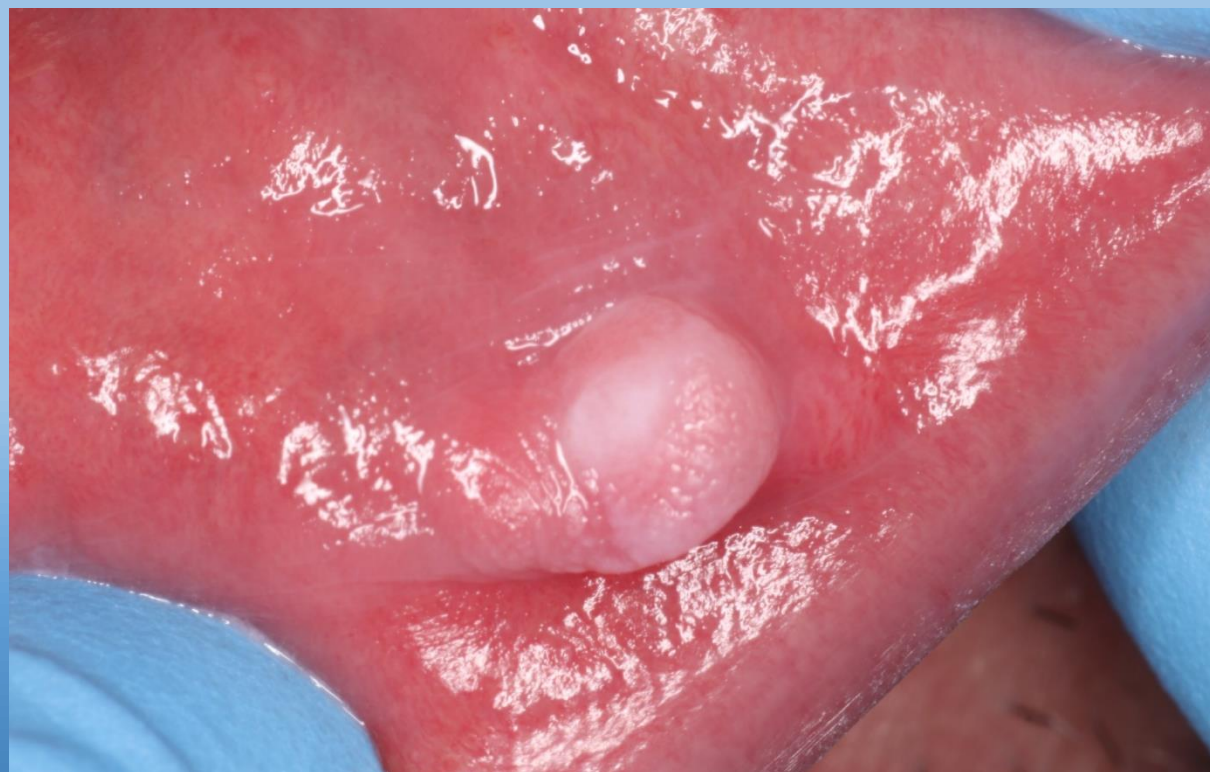Mentor: Dr. Büchler János

Parodontológiai Osztály osztályvezető főorvosa



Fogorvosi vizsgálatra érkezés oka

- A páciens az alsó ajkán kb. egy éve jelenlévő elváltozást szeretné eltávolíttatni.
- Elmondása szerint gyakran ráharapott erre a területre és egyre nagyobb lett az elváltozás.



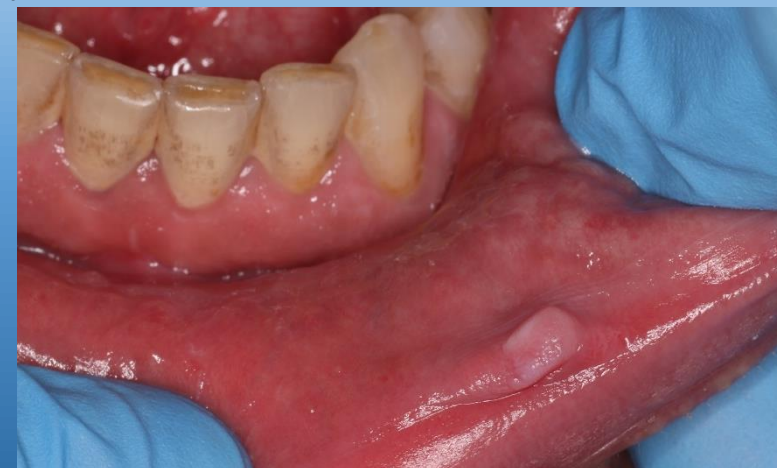

Általános anamnézis

- 54 éves, férfi páciens
- Foglalkozás: buszsofőr
- Általános anamnézisében fogászati-, szájsebészeti kezelést befolyásoló tényező nem szerepel
- Gyógyszer, melyet rendszeresen szed: vérnyomáscsökkentő
- Káros szokása: dohányzás

Klinikai vizsgálat

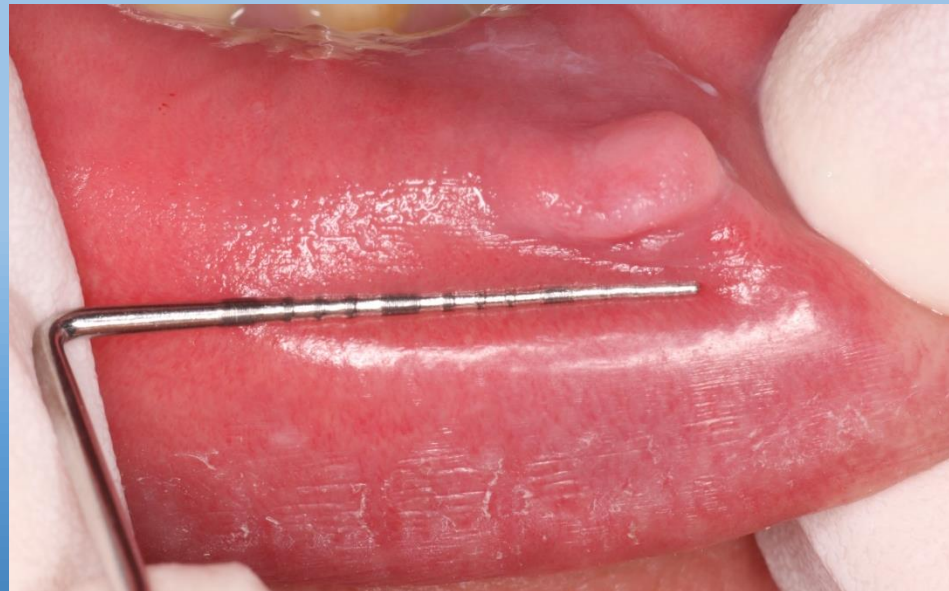- Szimmetrikus arc
- Hiányos fogazat
- Fix fogpótlása van
- Rossz szájhigiéne
- Stomato-onkológiai szűrés során az alsó ajak bal oldali szemfoggal szemben levő területén egy borsónyi nagyságú, tömött tapintatú, széles alapon ülő, intakt nyálkahártyával fedett, fájdalomtalan képlet található.
- TMI vizsgálat során eltérés nem tapasztalható
- Angle I. harapási forma



Érzéstelenítés

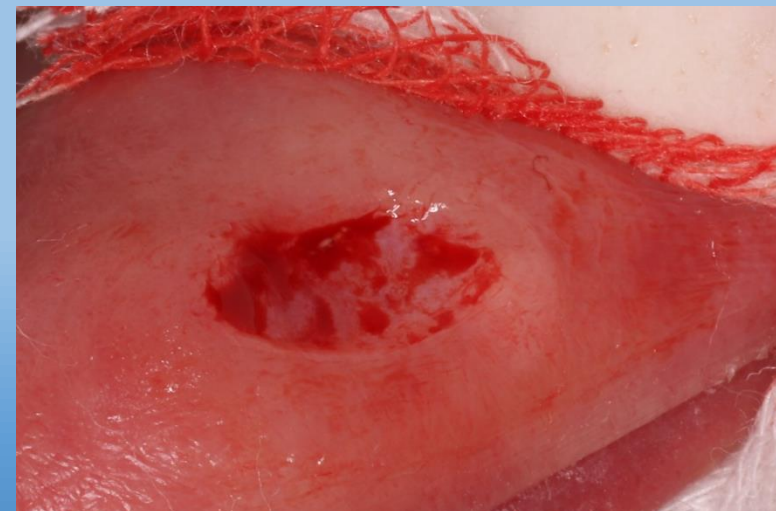
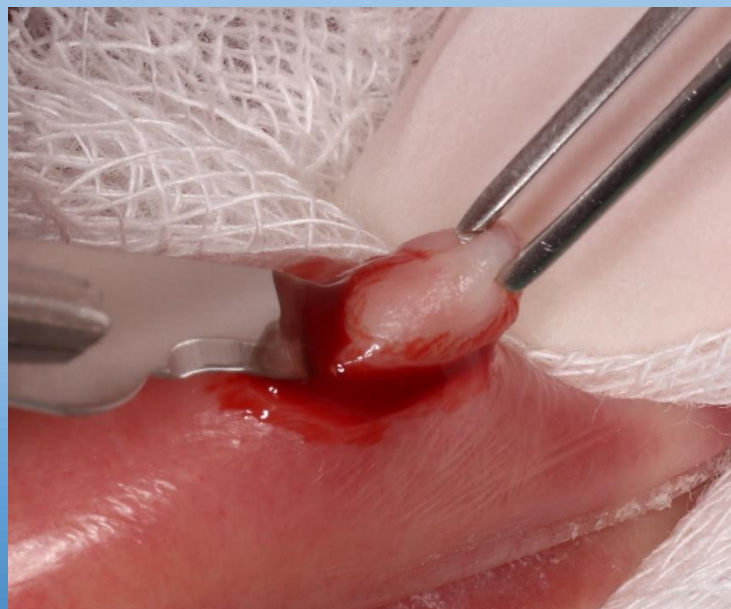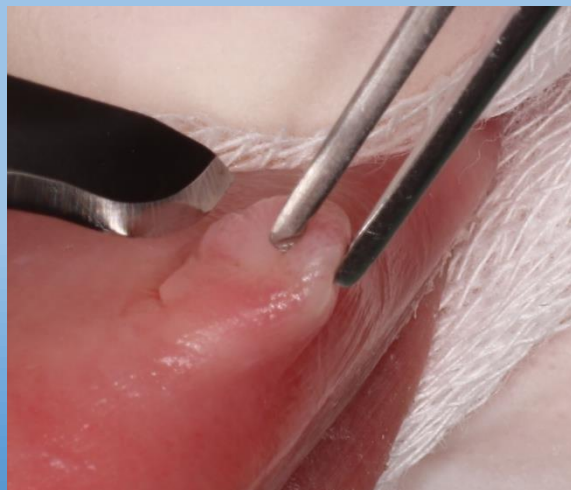


- A sebészi excísiót megelőzően lokális anesztézia, infiltrációs érzéstelenítés történt: 2 ml 2%-os Lidocain-Adrenalin oldattal.



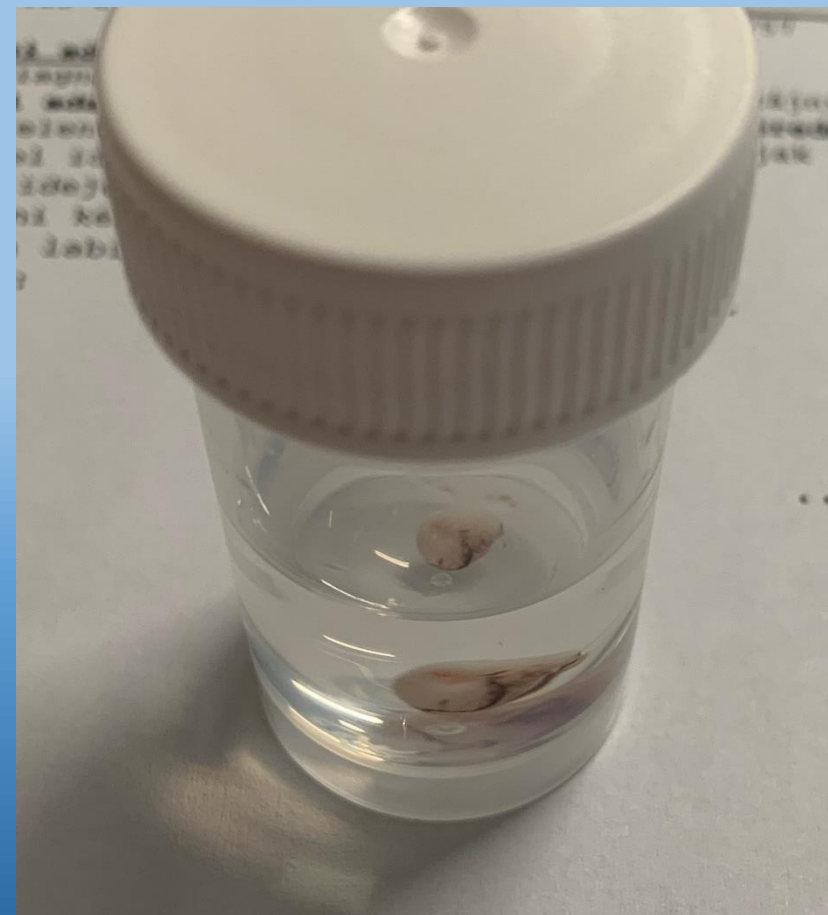
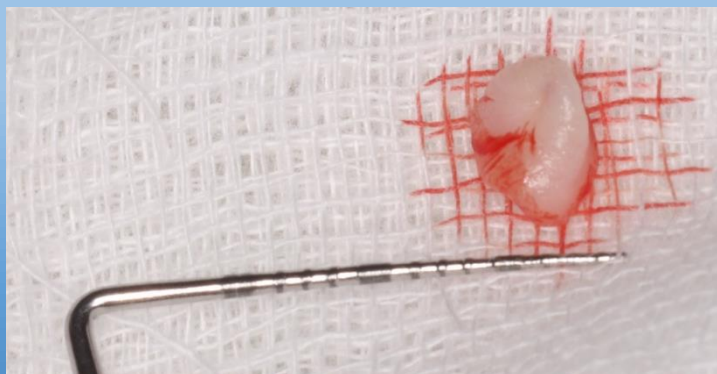
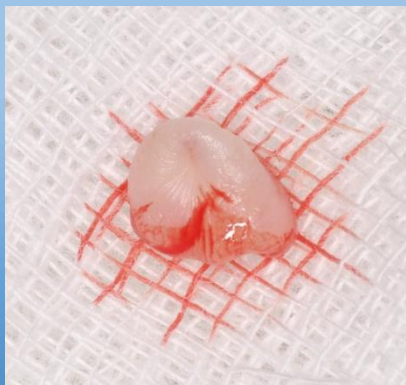
Sebészi excízió

- Az excízió ép biztonsági zónával, babérlevél alakú metszéssel történt.



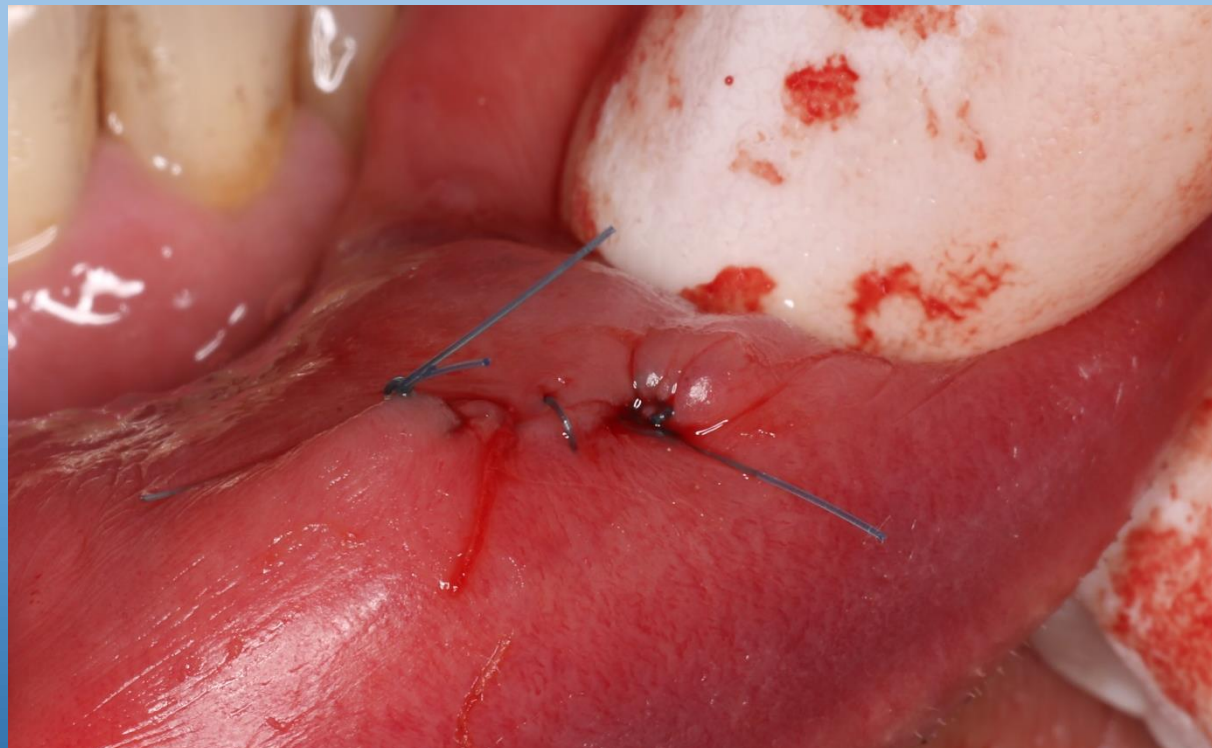Szövetteni vizsgálat

- 10%-os formaldehid-oldatban az excíziós mintát szövetteni vizsgálatra küldtem.



Sebzárás

- A sebet egyszerű tovafutó öltésekkel 4.0 monofil varróanyaggal zártam





Szövetteni vizsgálat eredménye

Makroszkópos leírás

5x3x2 mm-es, viszonylag matt, szürkésfehér szövetrészlet. Resectios felszínén tusjelölés.
2 db/1 blokk, anyag nem maradt.

Indította: Rókusz András Dr.

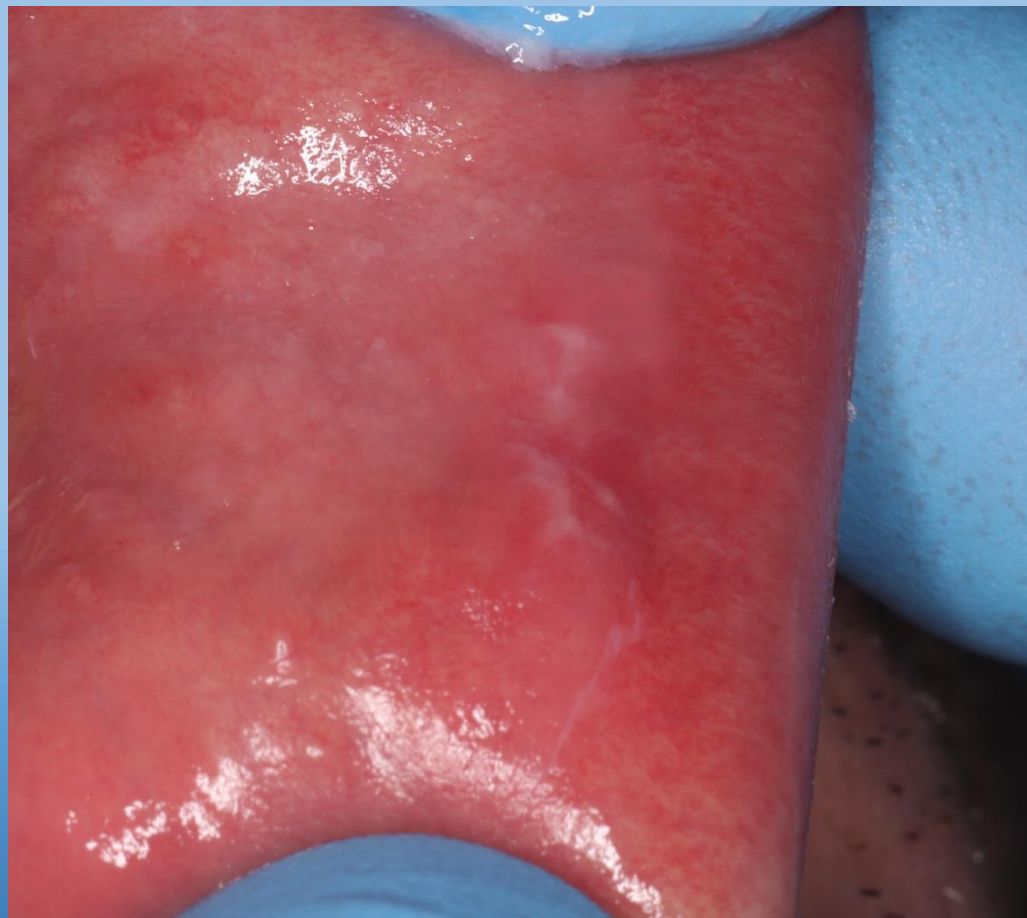
Mikroszkópos leírás

A felszínen enyhén parakeratoticussá, illetve egy helyen hyperkeratoticussá váló, többrétegű laphámborítás alatt dens kötőszövet proliferatio látható.

Diagnózis

A látott kép fibromának megfeleltethető.

Varrateltávolítás 1 hetes kontroll



A close-up photograph of a dental model showing a series of white teeth. A pair of silver dental forceps is positioned to grasp one of the teeth. The background is a solid light blue color.

Köszönöm szépen a figyelmet!