



Semmelweis Egyetem Fogorvostudományi Kar Fogászati és Szájsebészeti Oktató Intézet

Igazgató: Dr. Kivovics Péter c. egyetemi tanár

<http://semmelweis-egyetem.hu/fszoi/>

<http://facebook.com/fszoi/>



Szám feletti fogak eltávolítása

Dr. Mozsolits Zsófia

dento-alveolaris sebész rezidens

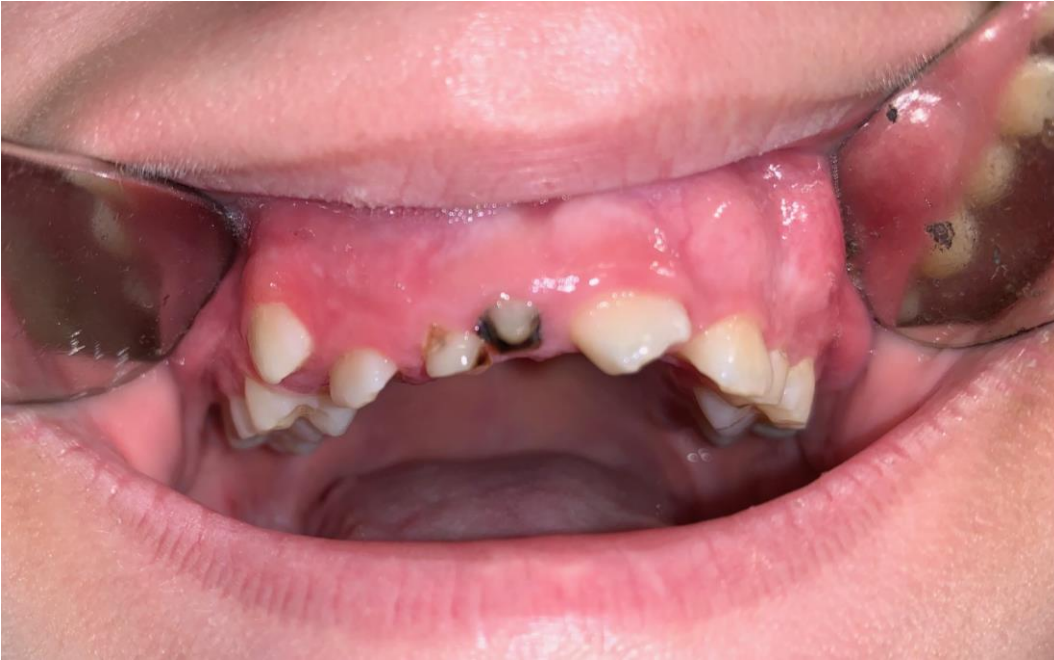**Tutor: Dr. Kivovics Márton Ph.D., egyetemi adjunktus,
Szájsebészeti Osztály osztályvezető főorvos**

Mentor: Dr. Czinkóczy Béla

Implantológiai Osztály osztályvezető főorvosa
dento-alveolaris sebész



Fogorvosi vizsgálatra érkezés oka



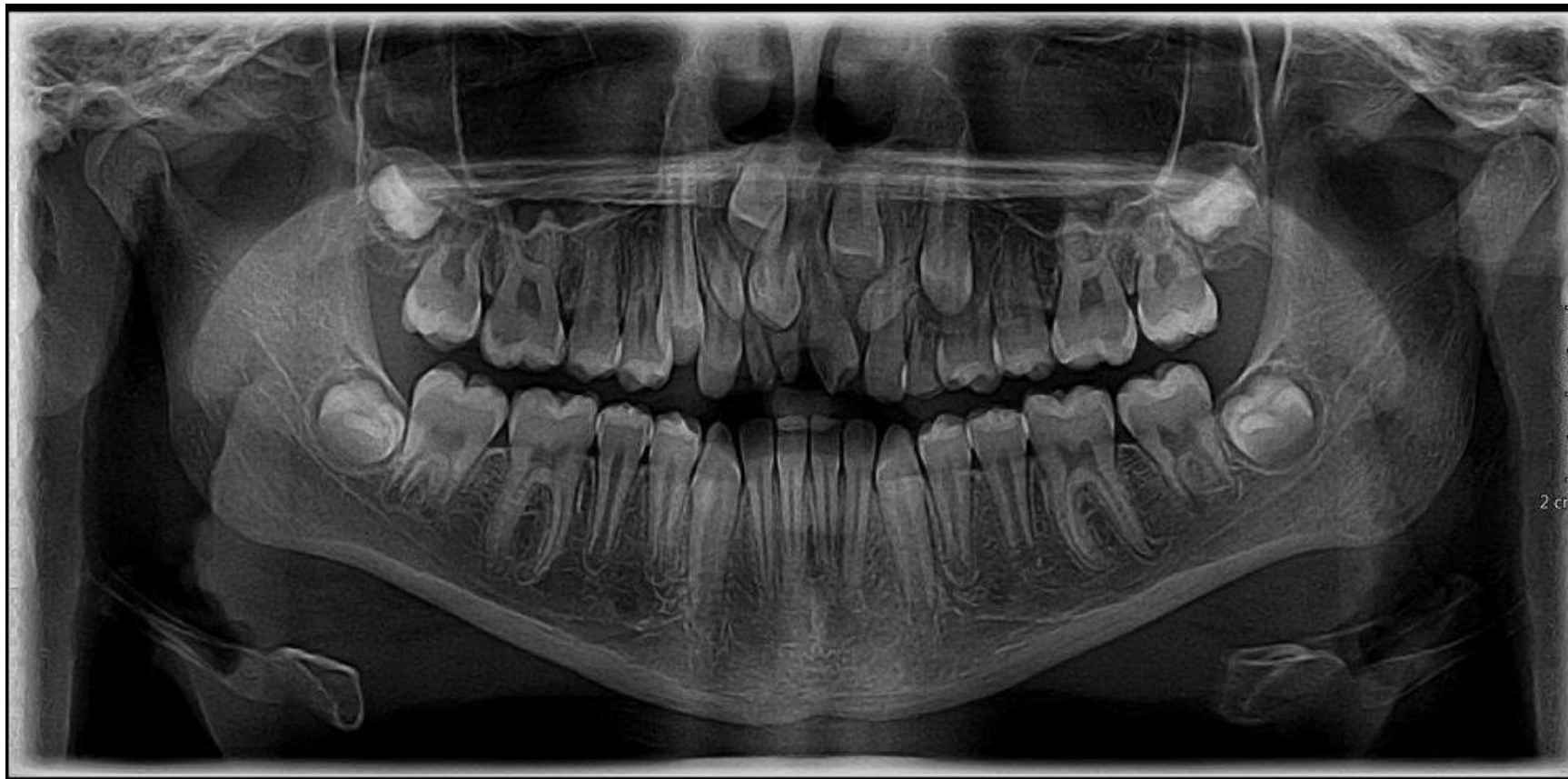A pácienszt fogorvosa utalta a szájsebészeti szakrendelésre további vizsgálatok és ellátás miatt.

Általános anamnézis

- ▶ 12 éves, fiú páciens
- ▶ tanuló
- ▶ általános anamnézisében fogászati-, szájsebészeti kezelést befolyásoló tényező nem szerepel
- ▶ rendszeresen gyógyszereket nem szed
- ▶ CAVE: nem tud róla
- ▶ káros szokás nincs
- ▶ rendszeres fogorvosi kontrollon részt vesz

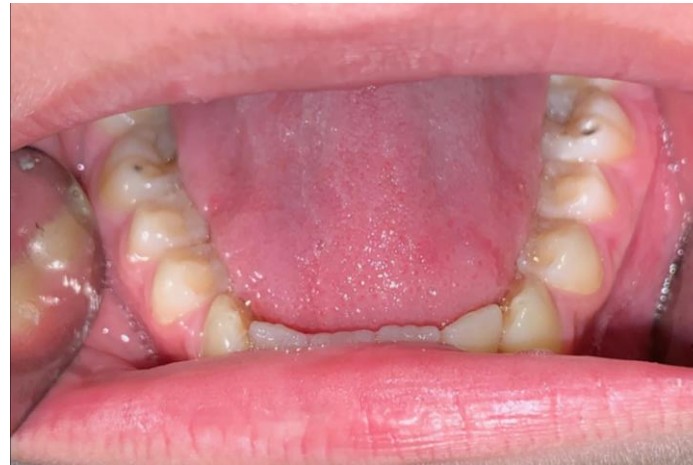
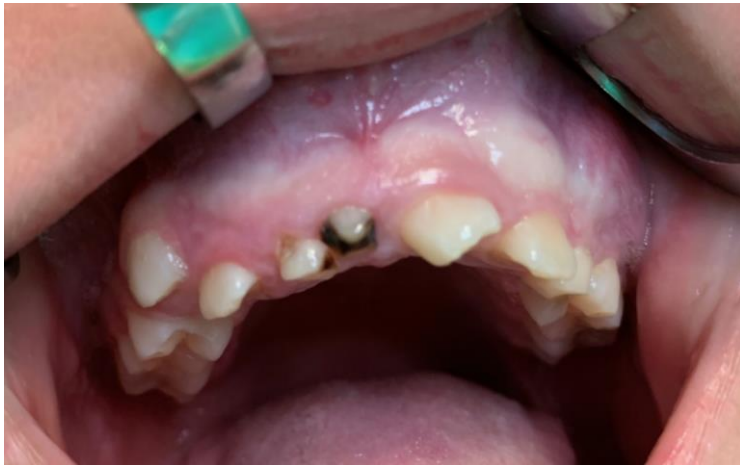
Panoráma röntgenfelvétel



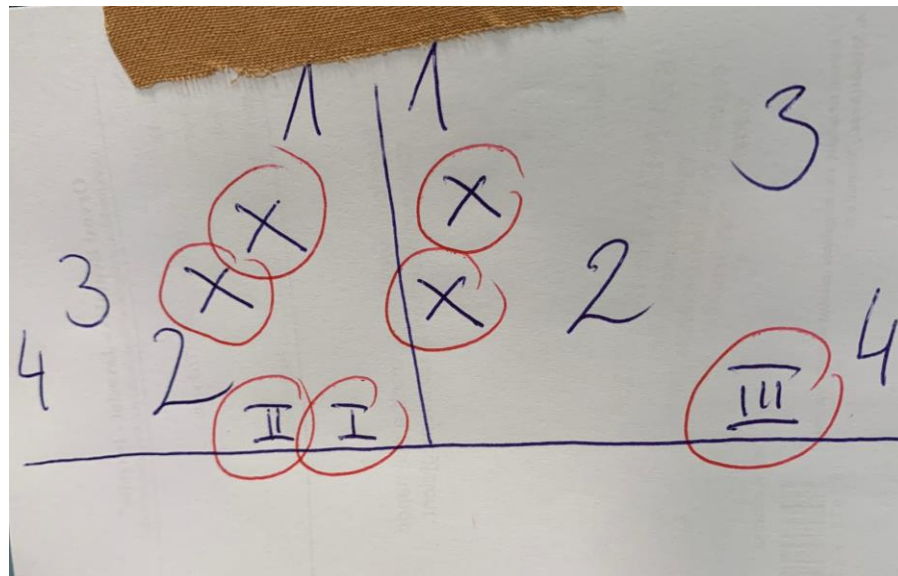
Klinikai vizsgálat

- ▶ Szimmetrikus arc
- ▶ Vegyes fogazat, maxilla front területén nem a korának megfelelő fogazat
- ▶ Ép parodontium
- ▶ Stomato-onkológiai szűrés: negatív, elváltozás nem tapasztalható
- ▶ TMI vizsgálat: diszfunkcióra utaló jel nem tapasztalható



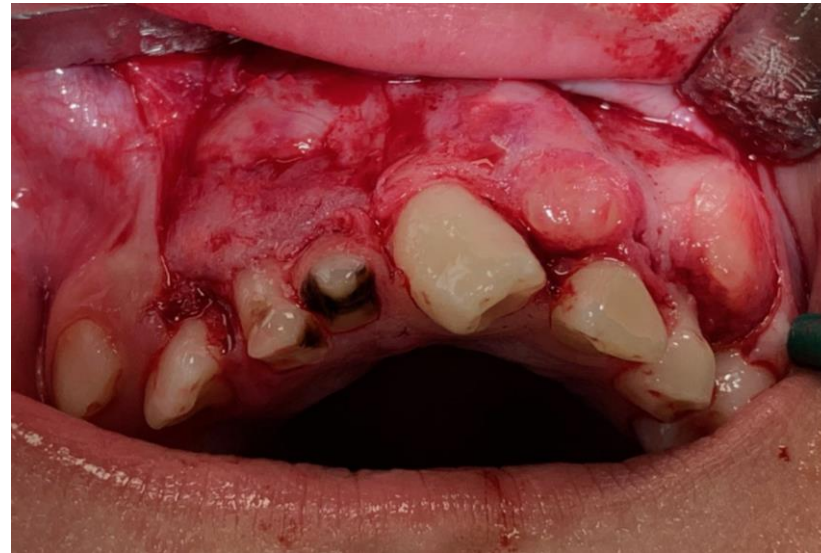
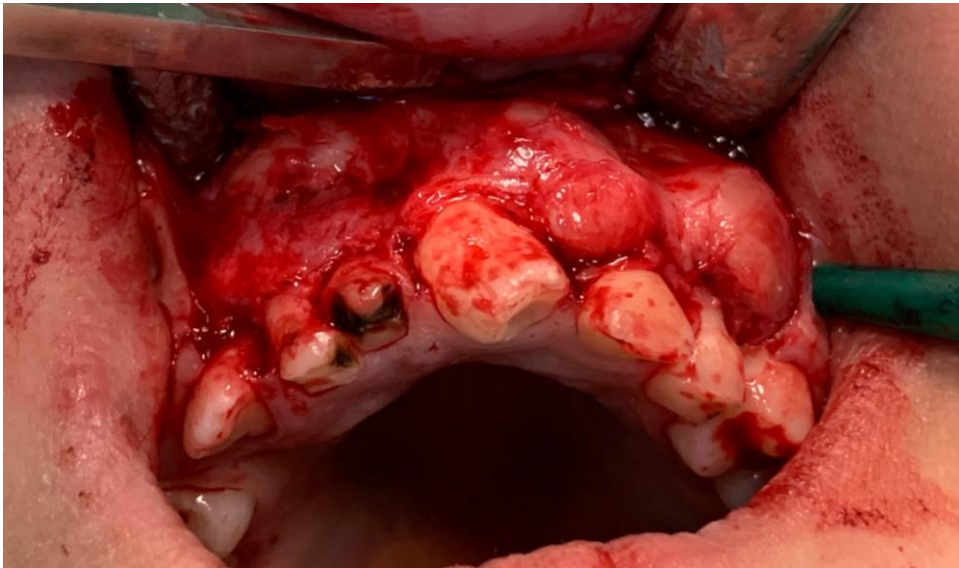
Érzéstelenítés

- ▶ A beavatkozás lokál anesztéziában történt -oldalanként 3-3ml 2%-os Lidocain-Adrenalin oldattal:
- ▶ a nervus alveolaris superior anterior és
- ▶ A nervus incisivus terminális érzéstelenítése történt



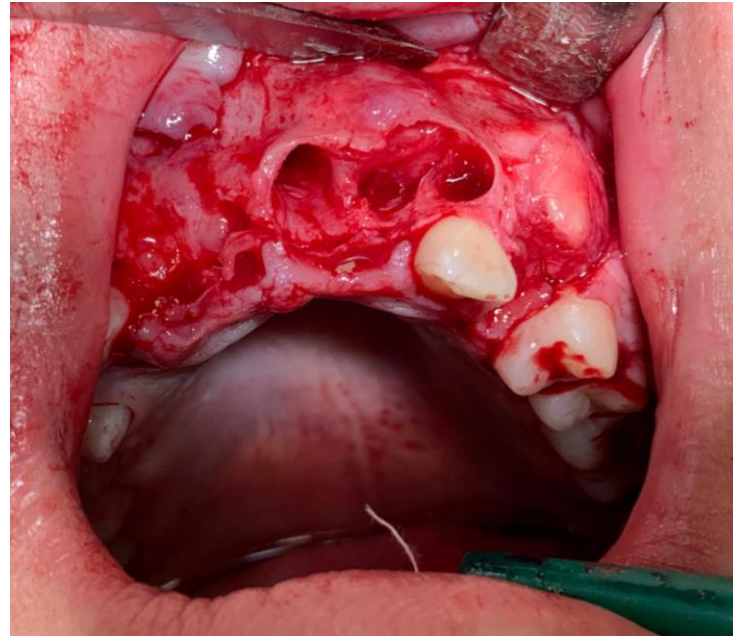
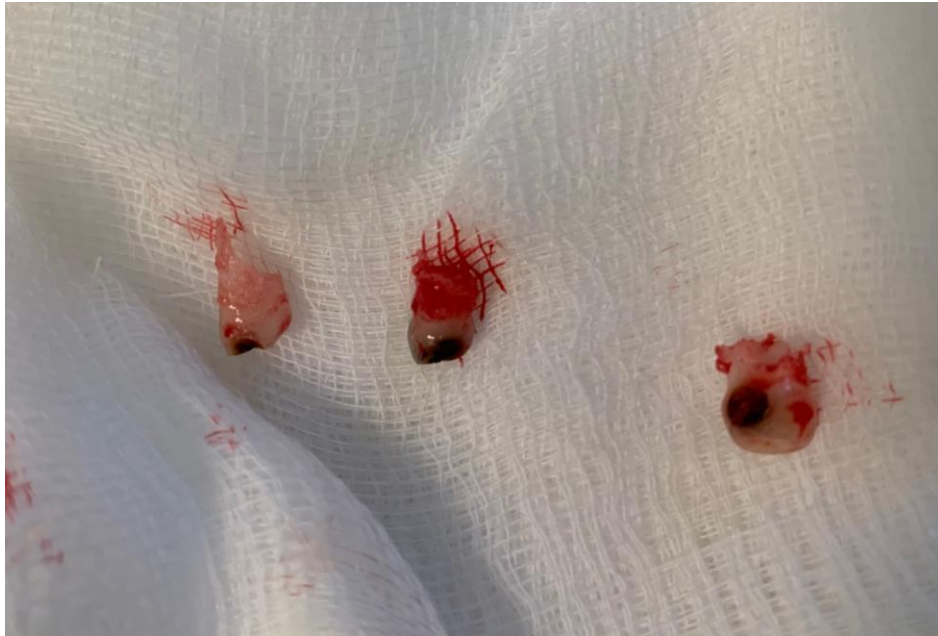Lebennyképzés

- ▶ Trapéz alakú, mucoperiostealis lebenny képzése történt intrasulcularis metszéssel valamint az első premolarisok mesialis szélénél vezetett vertikális segédmetszésekkel



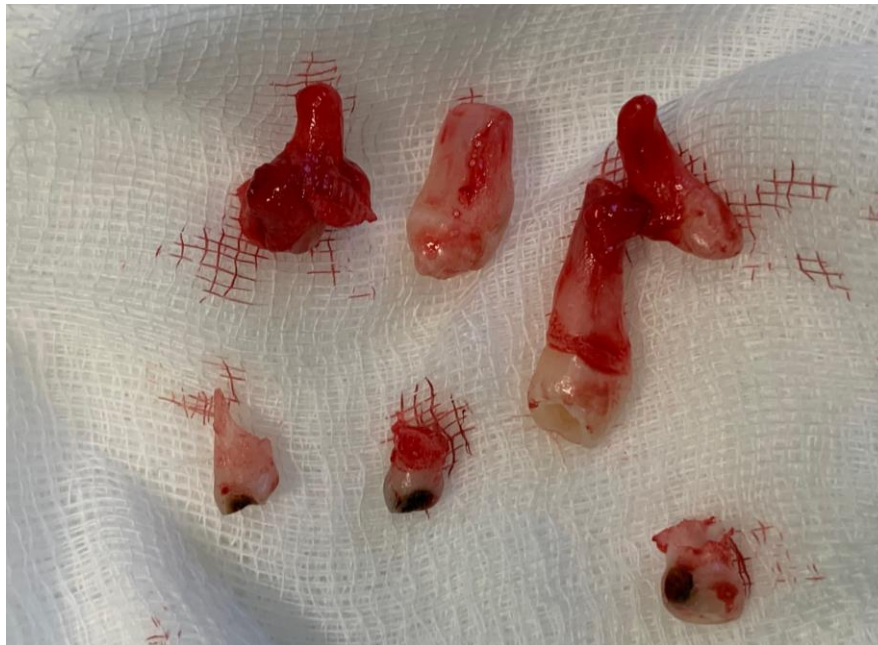Visszamaradt tejfogak eltávolítása

- ▶ Jobb felső I és II valamint a bal felső III eltávolítása történt fogó és emelő segítségével



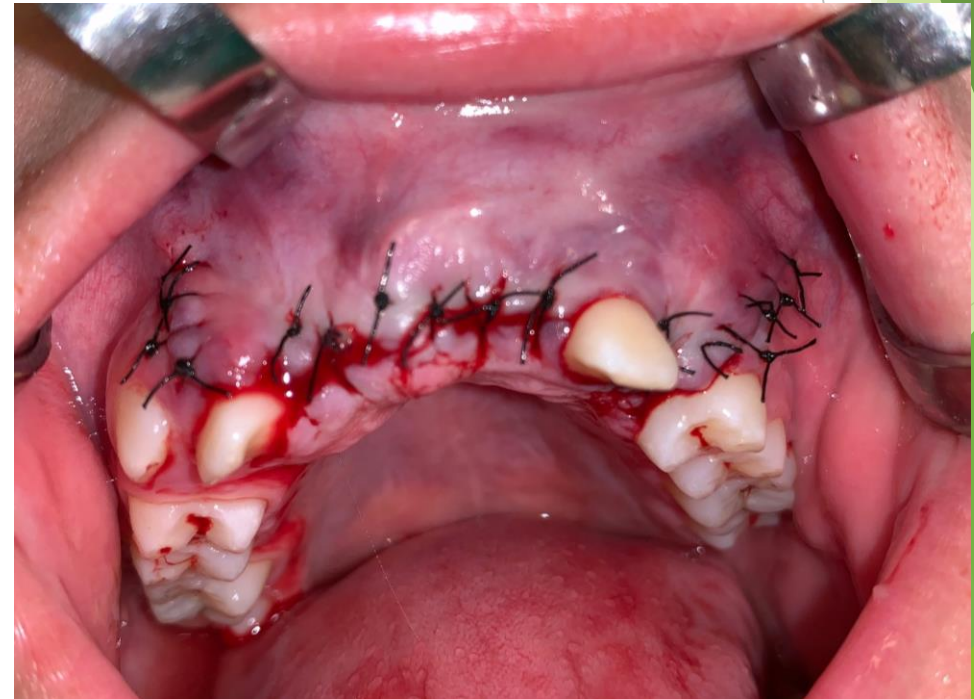
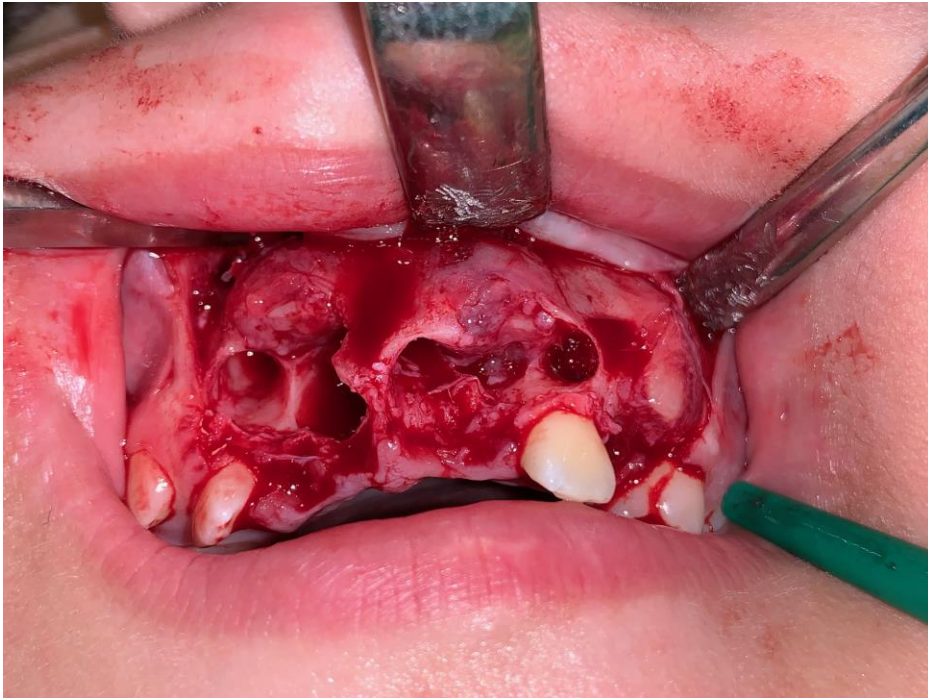
Szám feletti fogak eltávolítása

- ▶ Sebészi fúró segítségével, fiziológias sóoldatos hűtés mellett a szám feletti fogak felszabadítása majd fogó és emelő segítségével az eltávolításuk történt

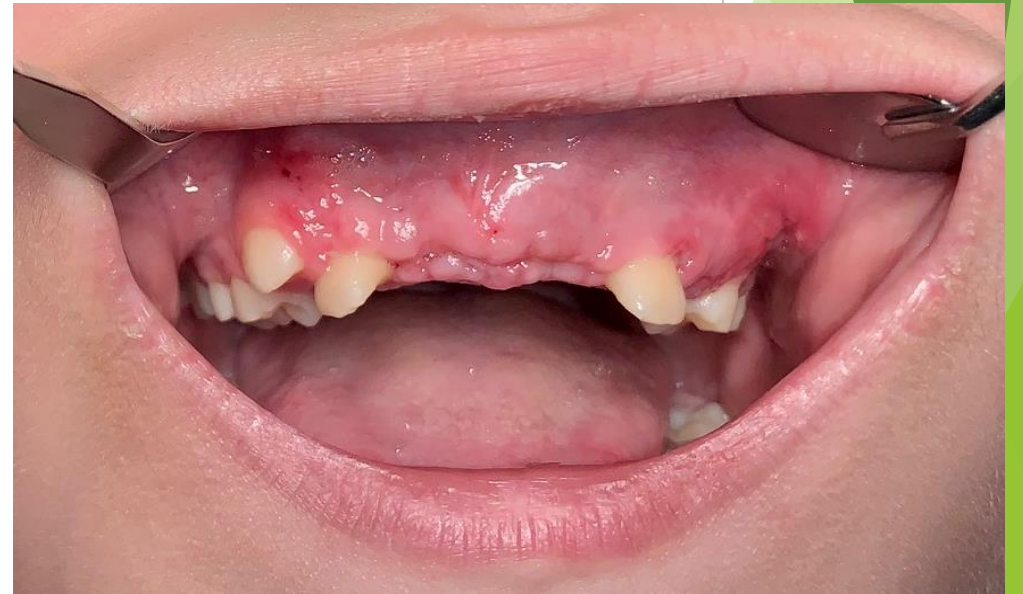
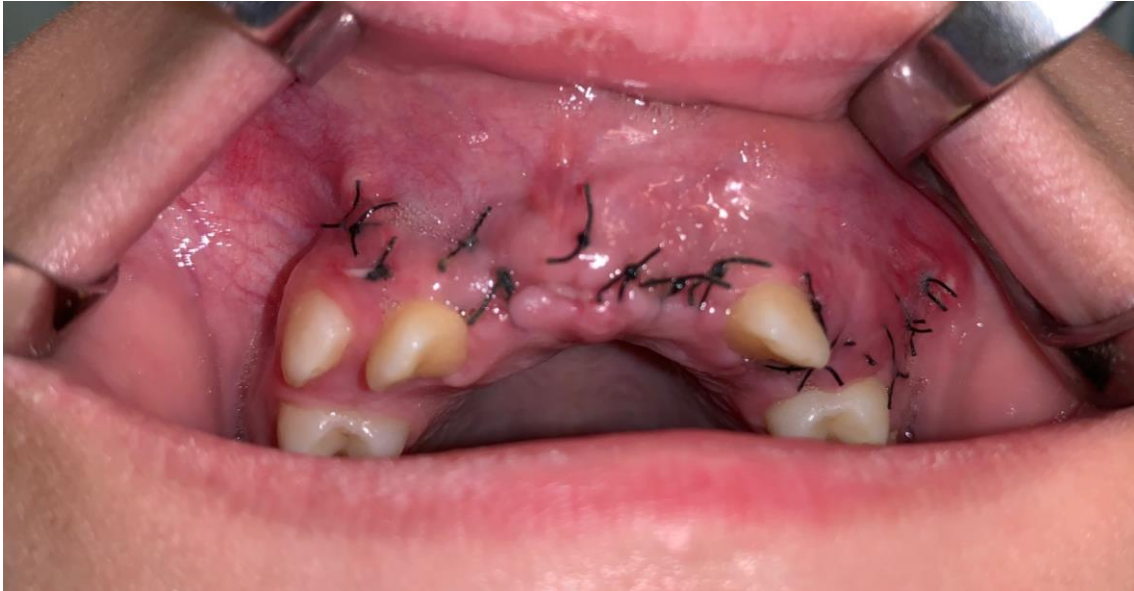
Sebzárás

- ▶ Az sebet exchohleáltuk, a csontszélek elsimítása után a visszafektetett lebennyel egyszerű csomós öltésekkel zártuk



Varratszedés - 1 héttel később



Köszönöm a figyelmet!

