



Semmelweis Egyetem Fogorvostudományi Kar Fogászati és Szájsebészeti Oktató Intézet

igazgató: Dr. Kivovics Péter c. egyetemi tanár

<http://semmelweis-egyetem.hu/fszoi/>

<https://www.facebook.com/fszoi>




Két felső szemfog deliberáció

DR. RÉPÁSI MÁRK

REZIDENS

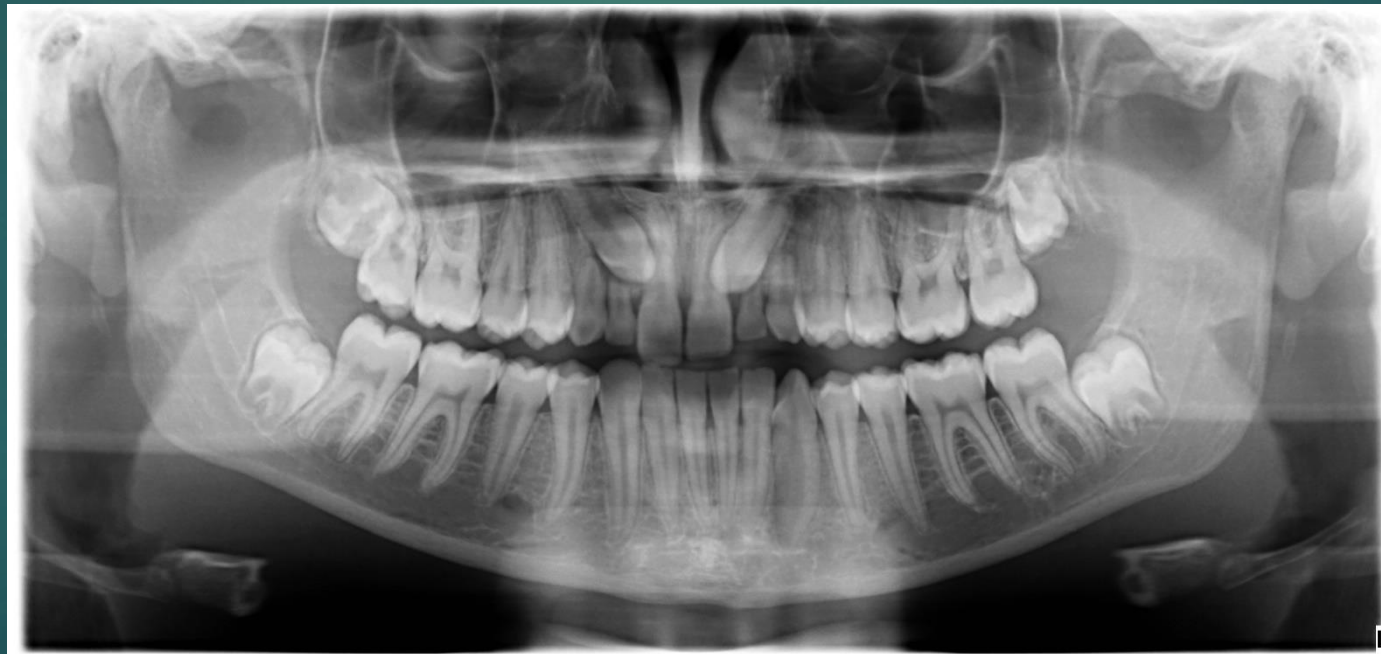TUTOR: DR. CZINKÓCZKY BÉLA
OSZTÁLYVEZETŐ FŐORVOS

MENTOR: DR. CZINKÓCZKY BÉLA
OSZTÁLYVEZETŐ FŐORVOS



Esetbemutató

- ▶ Egy 14 éves páciens felső két szemfogának deliberalizációját kérte tőlünk a fogszabályzós kolléga.



Anamnézis

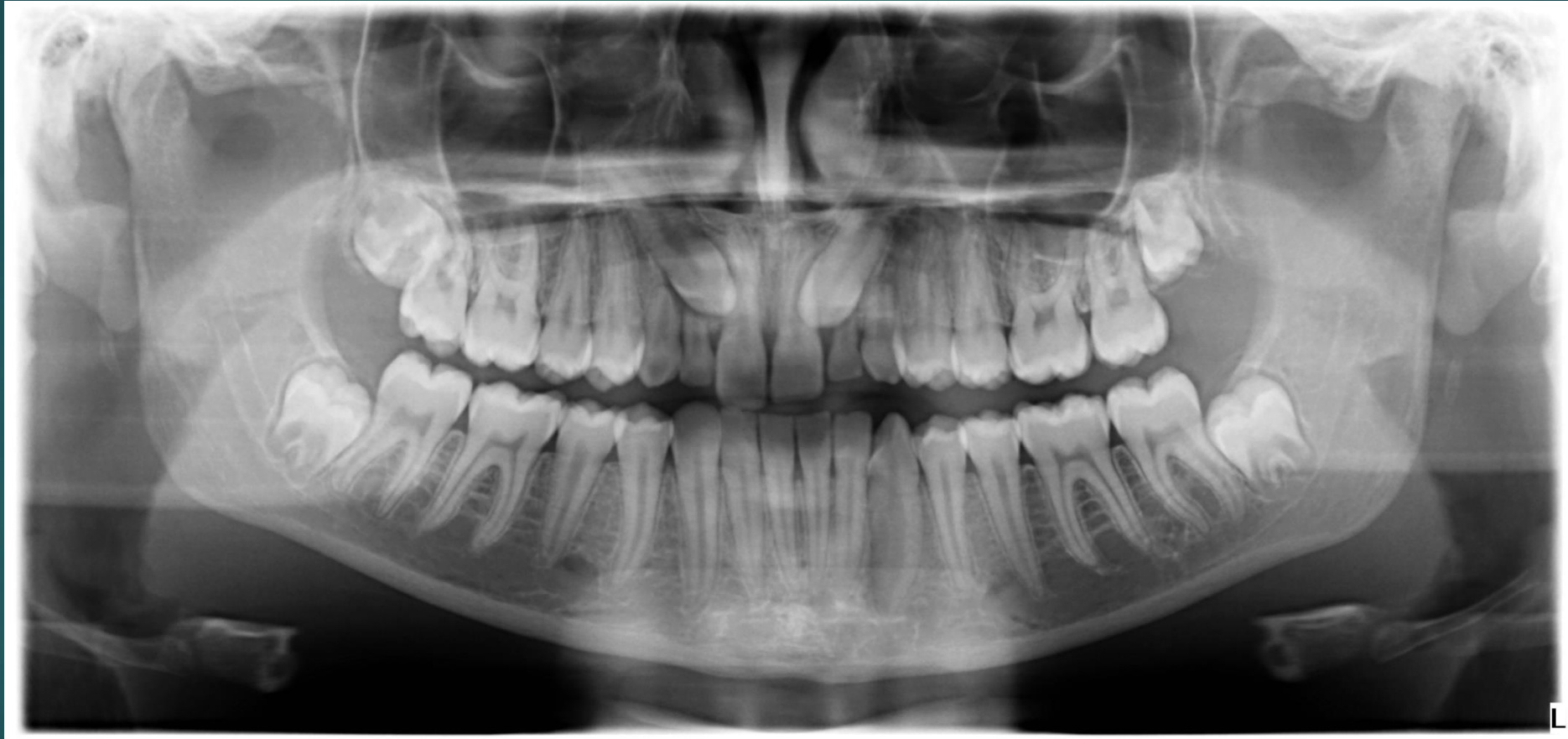- ▶ 14 éves nő páciens
- ▶ Sztomato-onkológia szűrés negatív
- ▶ TMI eltérés nem tapasztalható
- ▶ A páciens nem dohányzik
- ▶ Gyógyszerallergia nem ismert
- ▶ Egyéb, a kezelést befolyásoló tényező nincsen
- ▶ A páciens jó szájhygiéniával rendelkezik



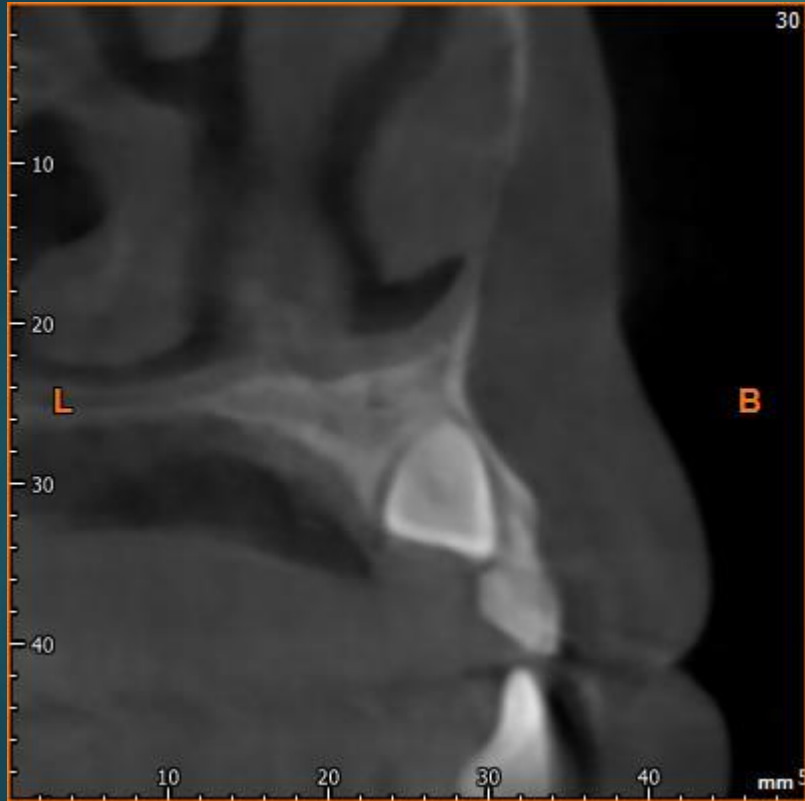Kezelési terv:

- ▶ A két felső szemfog deliberalizációja a 52,53,62,63 tejfogak extractiója nélkül.

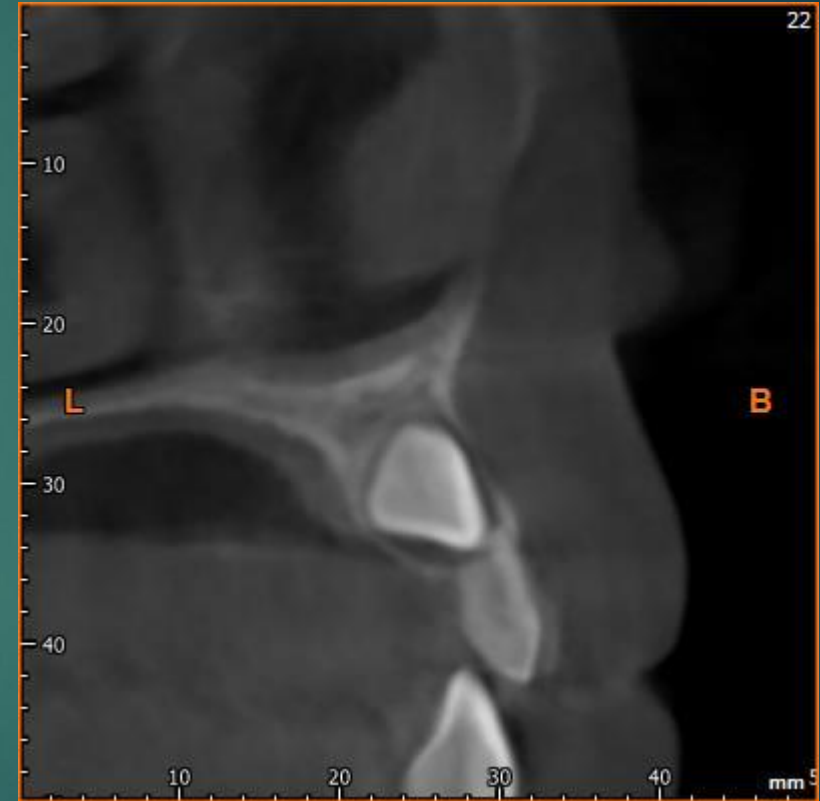Preoperatív OP



Preoperatív CBCB



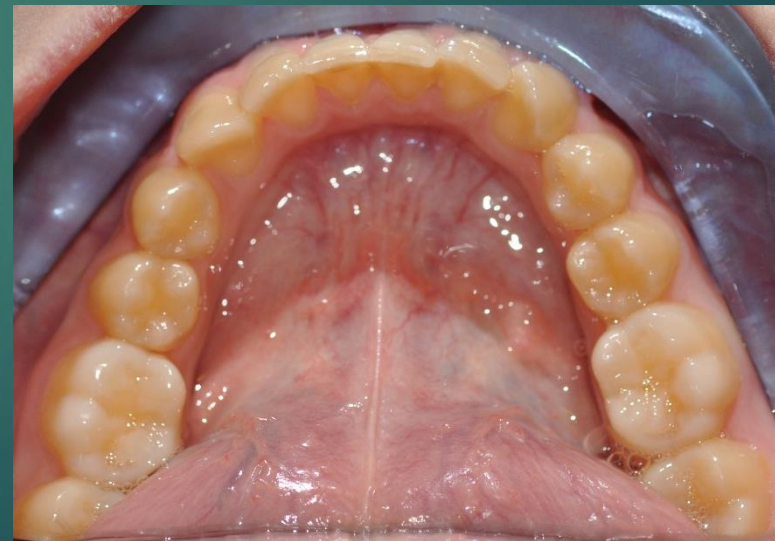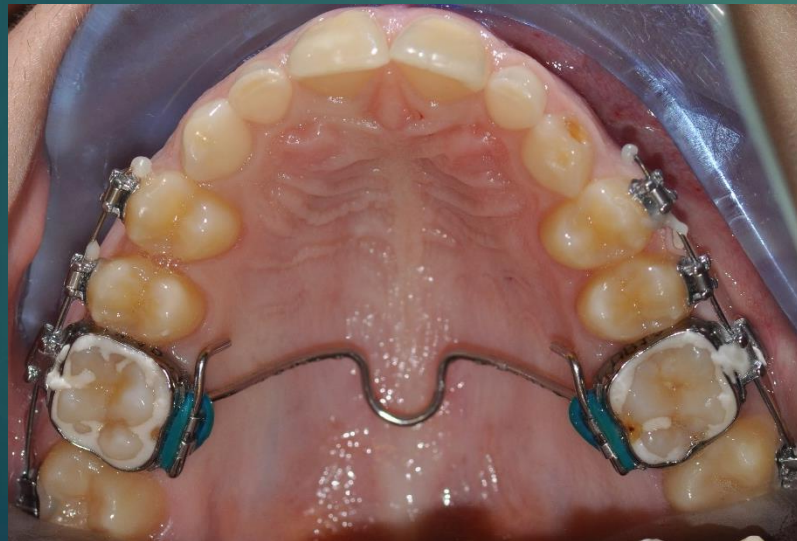
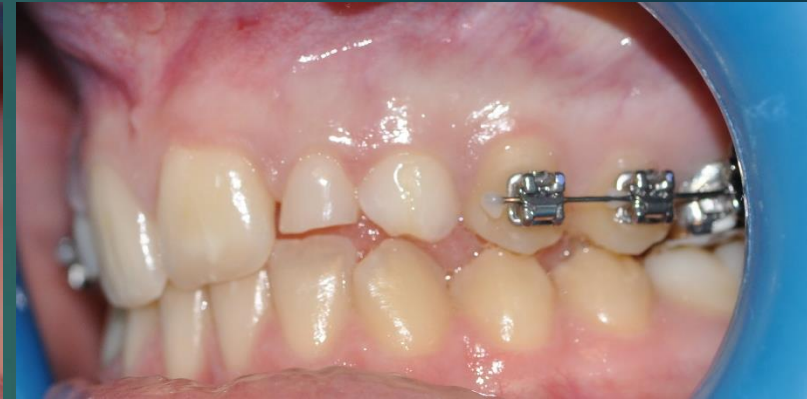
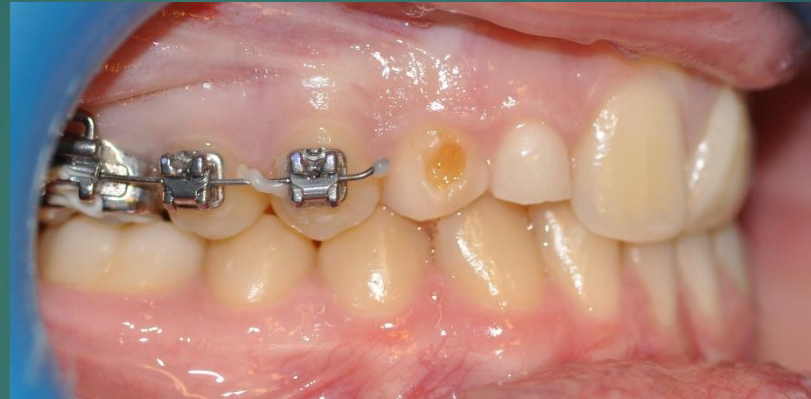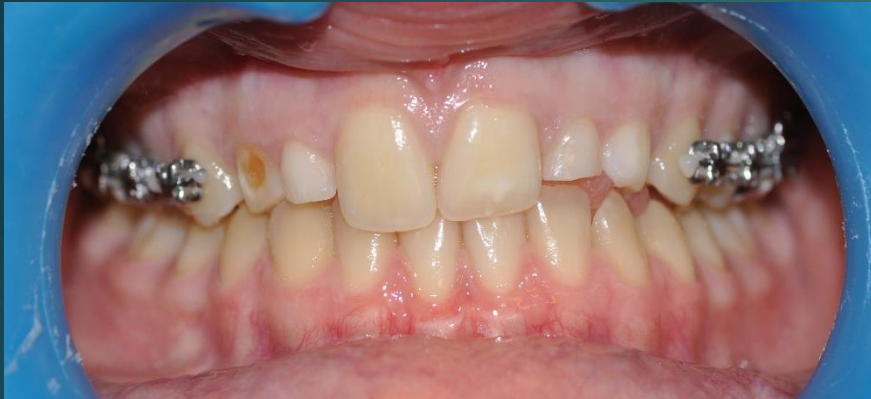13-as fog



23-as fog

Preoperatív állapot

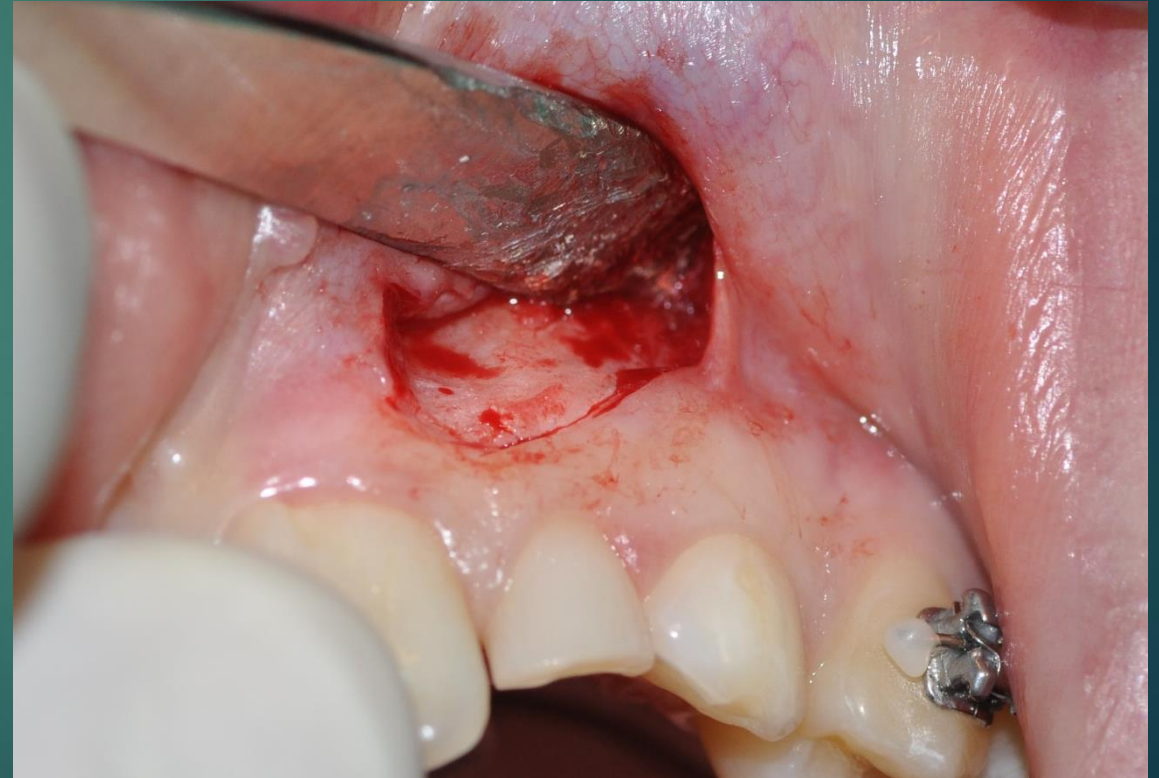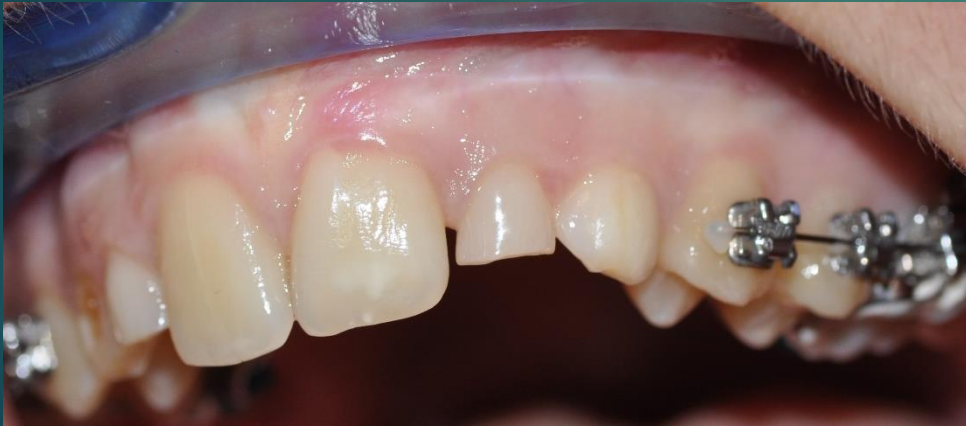Preoperatív képek láthatóak



23-as fog sebészi deliberalizáció

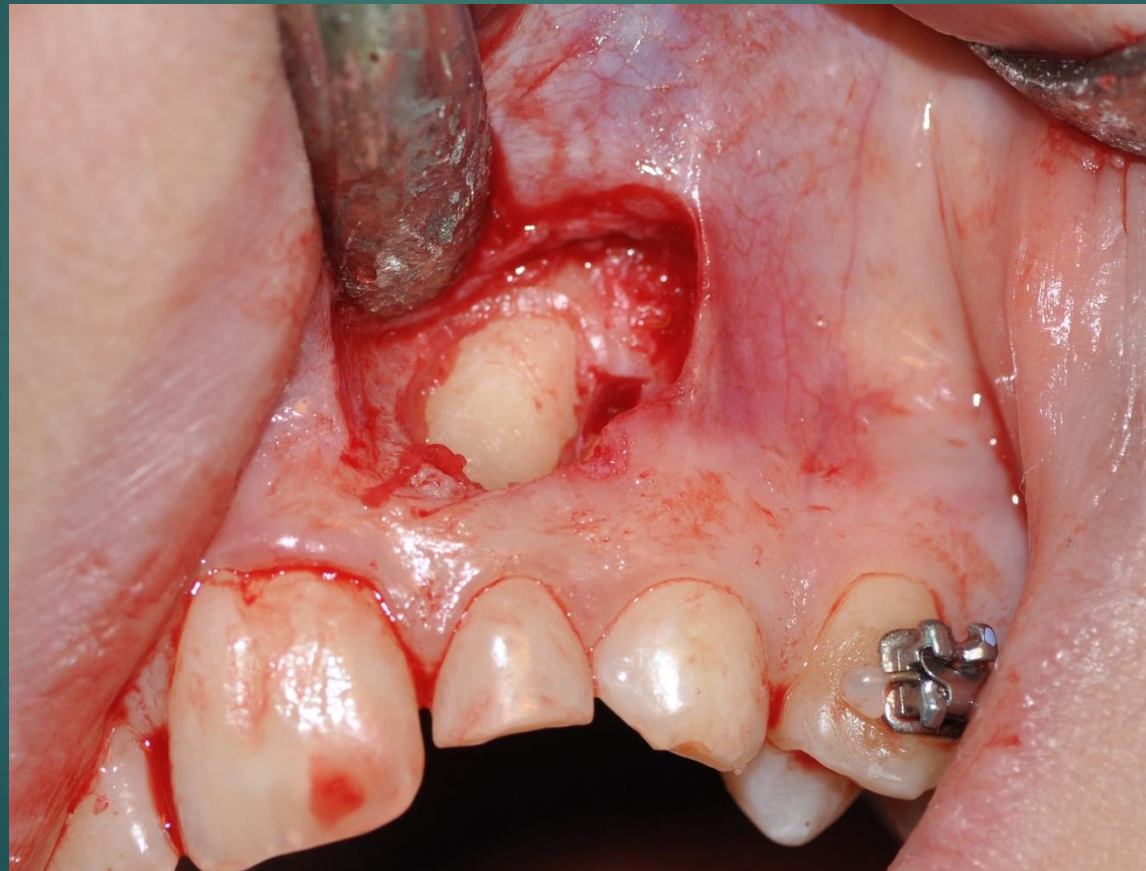Lebennyképzés

Partch lebennyel végzett feltárás a 62,63 fog védelmének érdekében



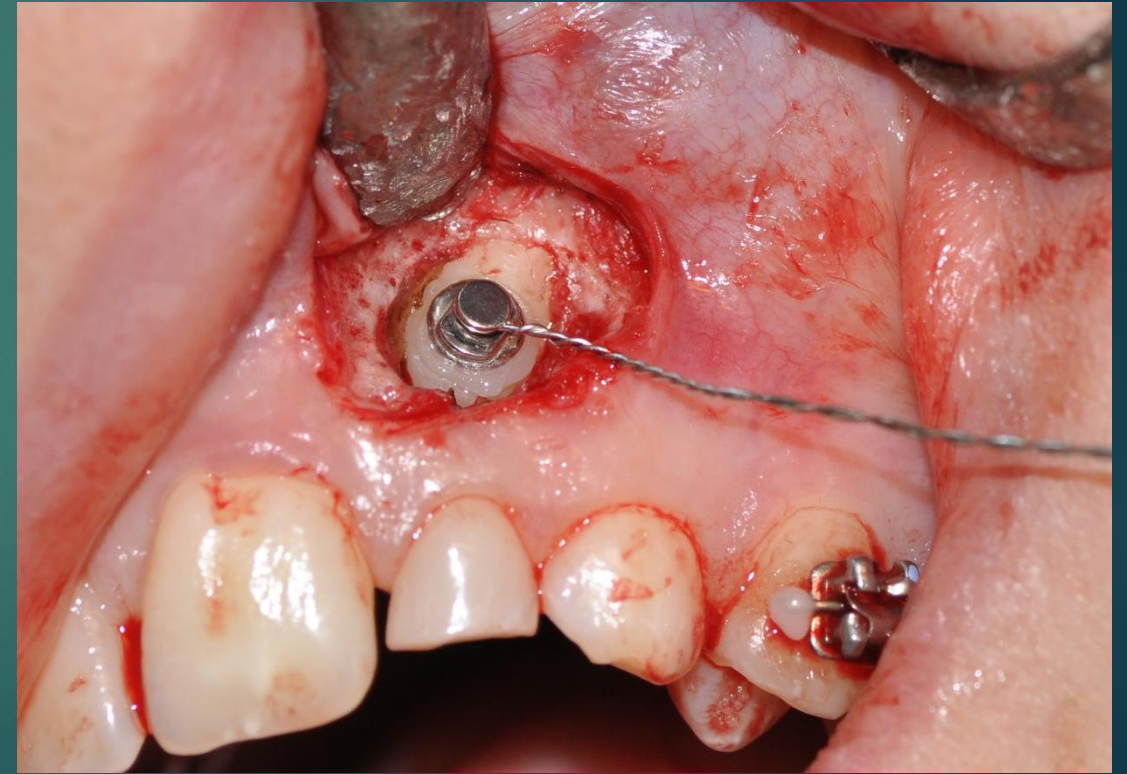
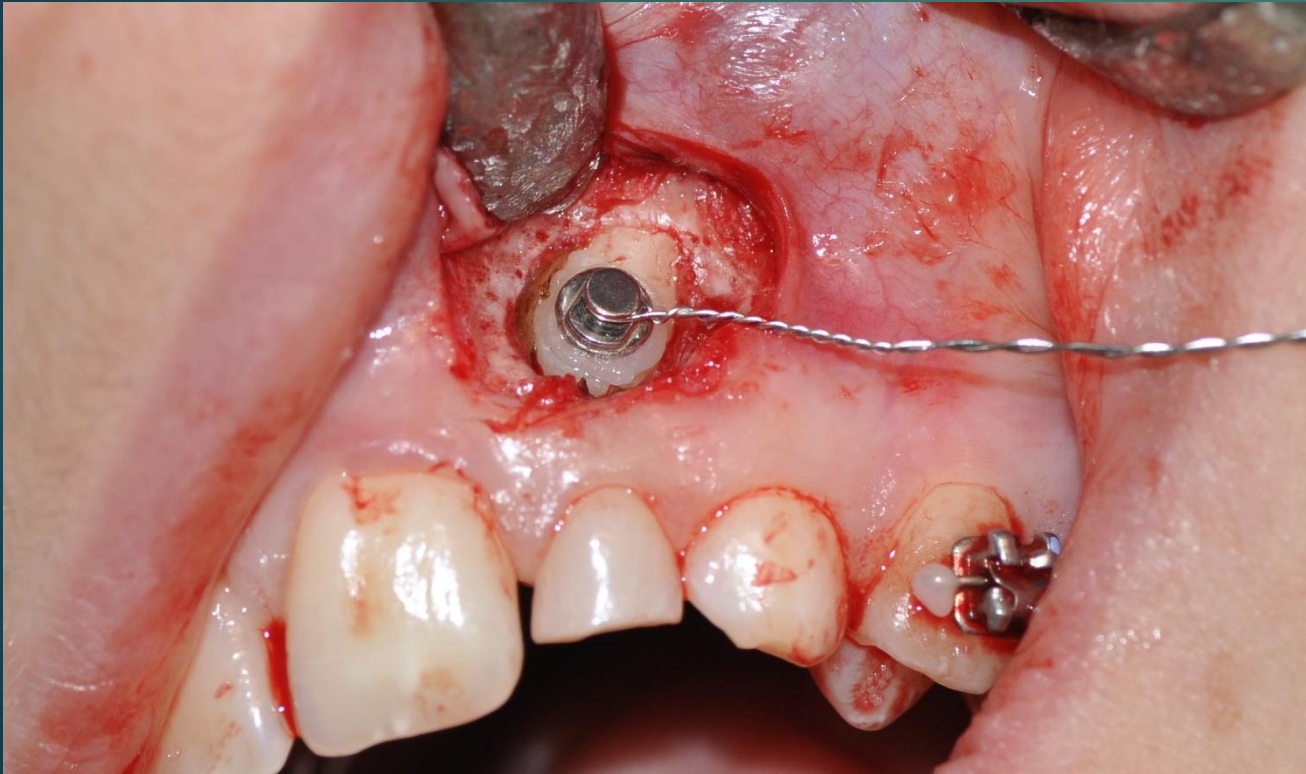
Osteoplastika

Az osteoplastika elvégzése acél gömb segítségével.
Hűtés: fiziológiás sóoldattal
23-as fog sikeres feltárása.



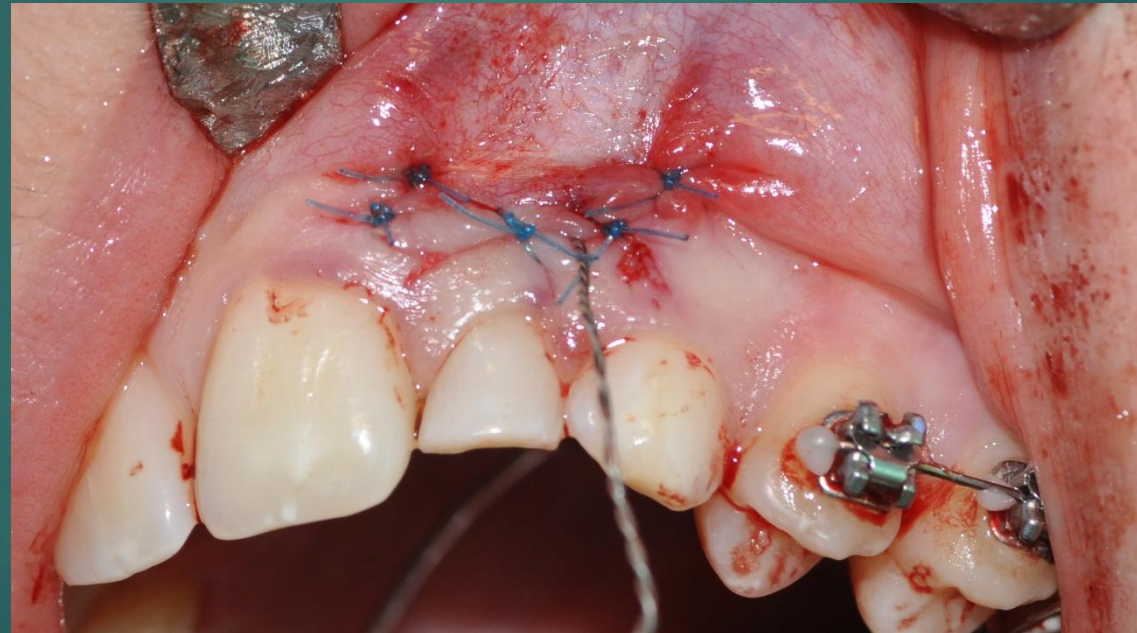
A gombocska felragasztása

Vérzéscsillapítás után, az adhezív elvet követve, a fogat megsavaztuk és a gombocskát felragasztottuk.



Per primam lebenyzárás

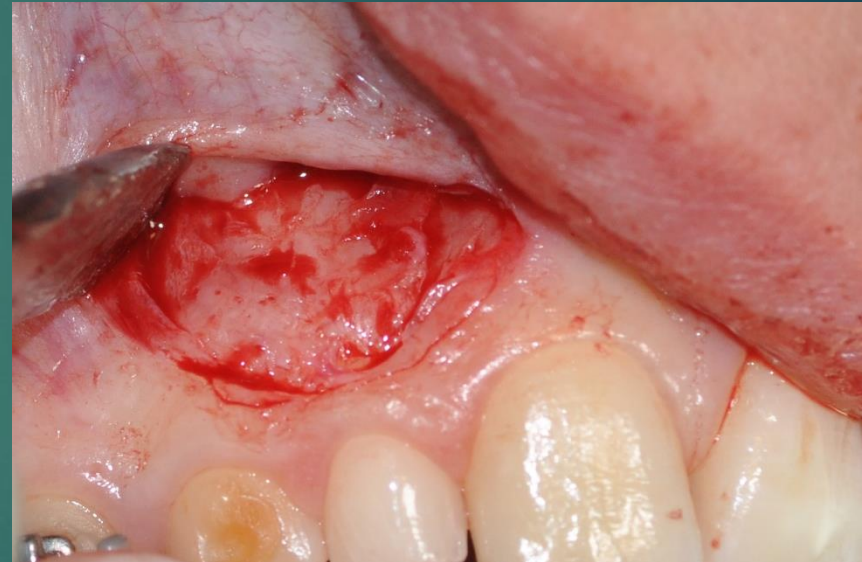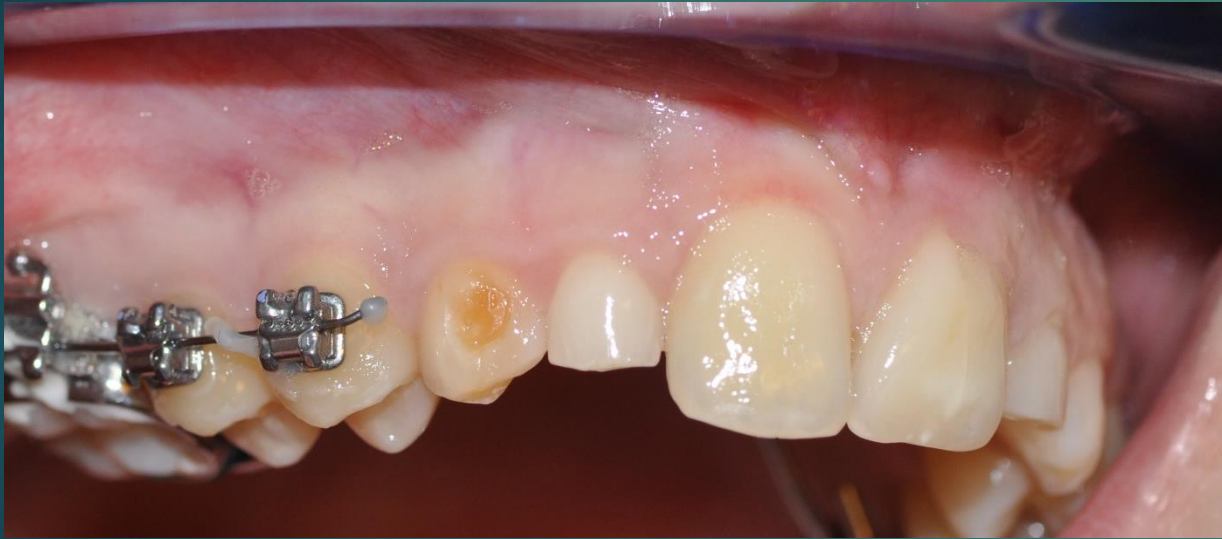A lebenyzárás egyszerű csomós öltésekkel történt



13-as fog sebészi deliberalizáció

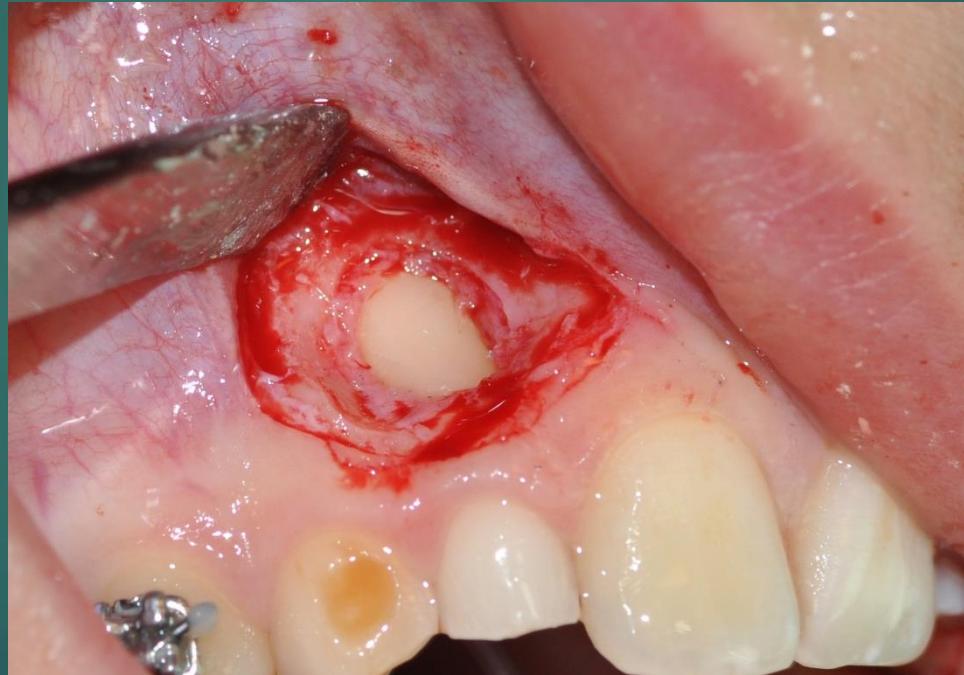Lebennyképzés

Partch lebennyel végzett feltárás a 52,53 fog védelmének érdekében



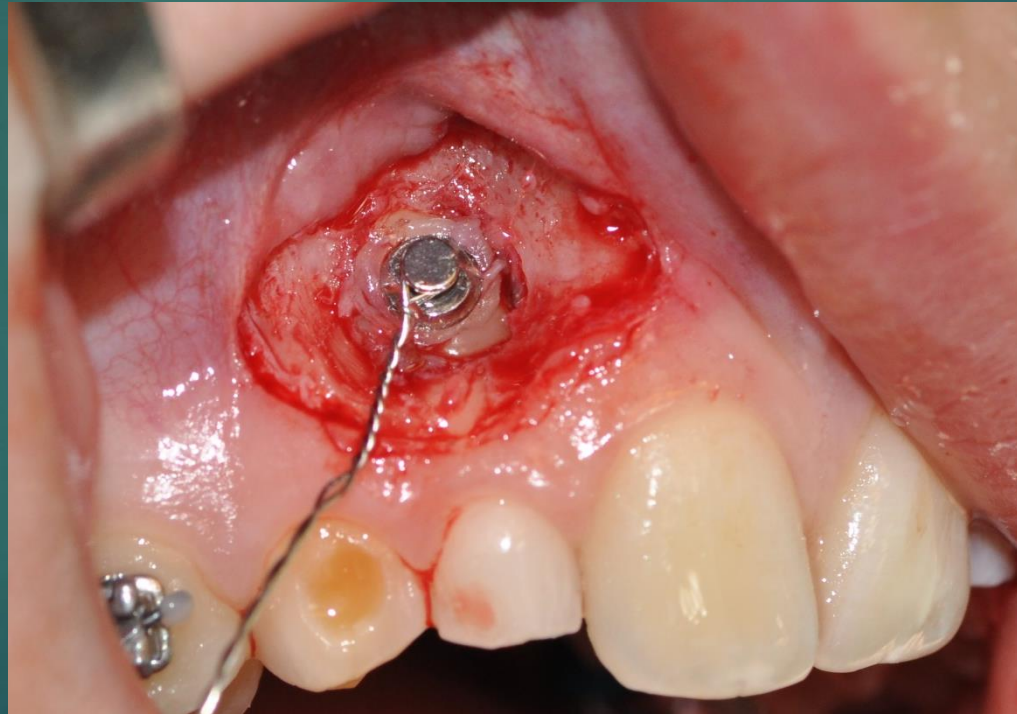Osteoplastika

Az osteoplastika elvégzése acél gömb segítségével.
Hűtés: fiziológiás sóoldattal
13-as fog sikeres feltárása.



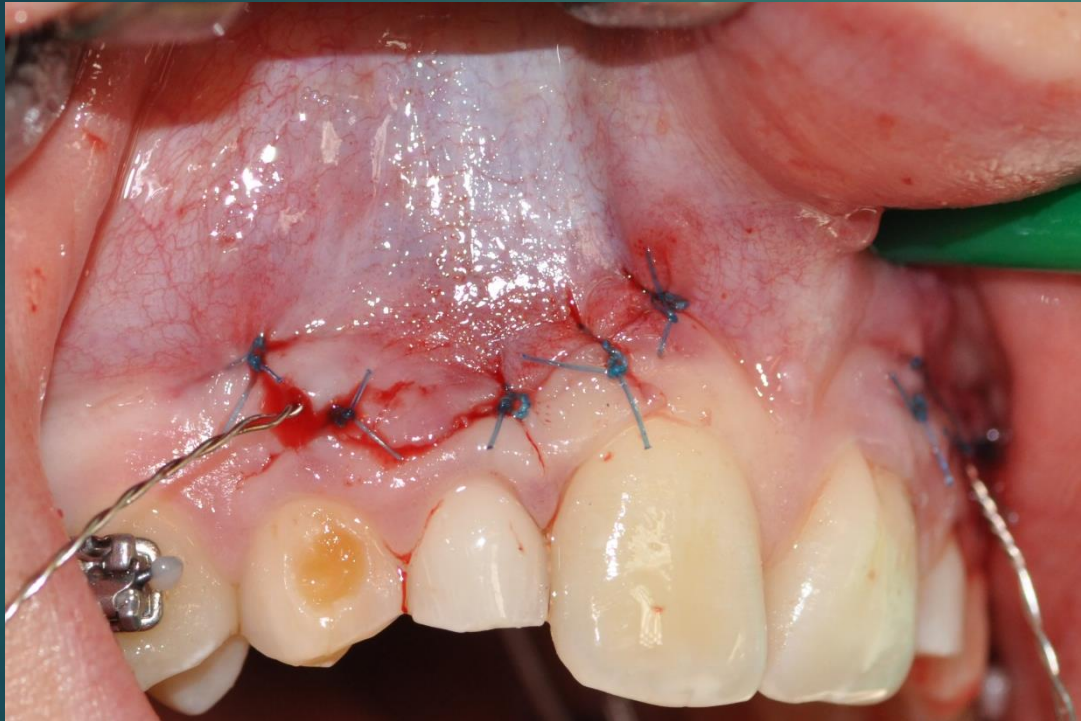
A gombocska felragasztása

Vérzéscsillapítás után, az adhezív elvet követve, a fogat megsavaztúk és a gombocskát felragasztottuk.



Per primam lebenyzárás

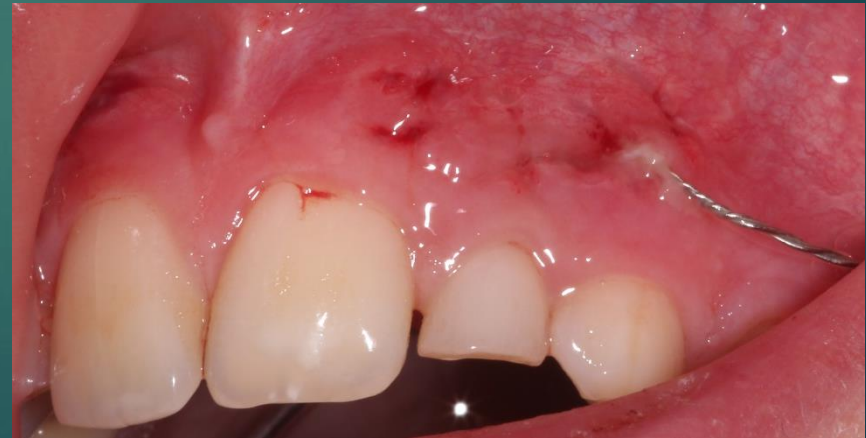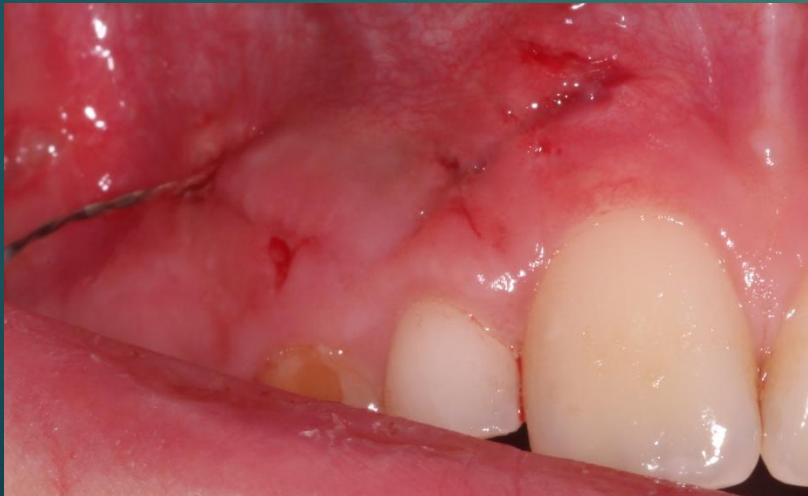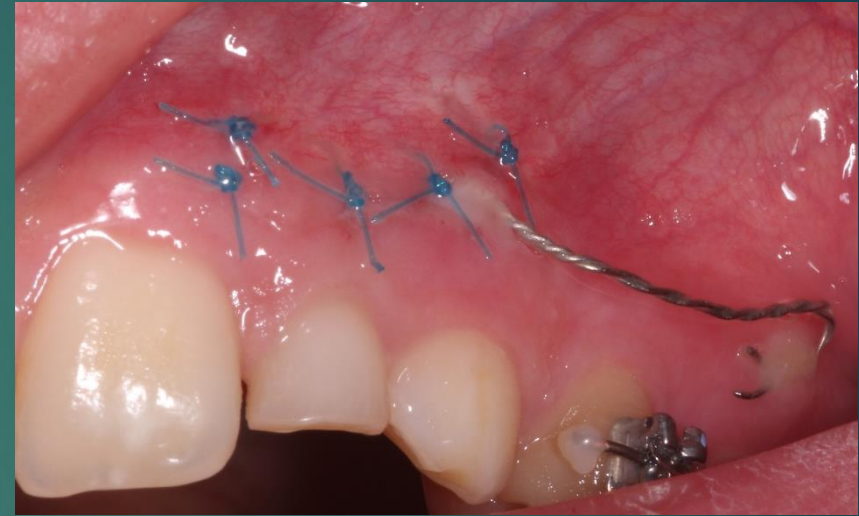
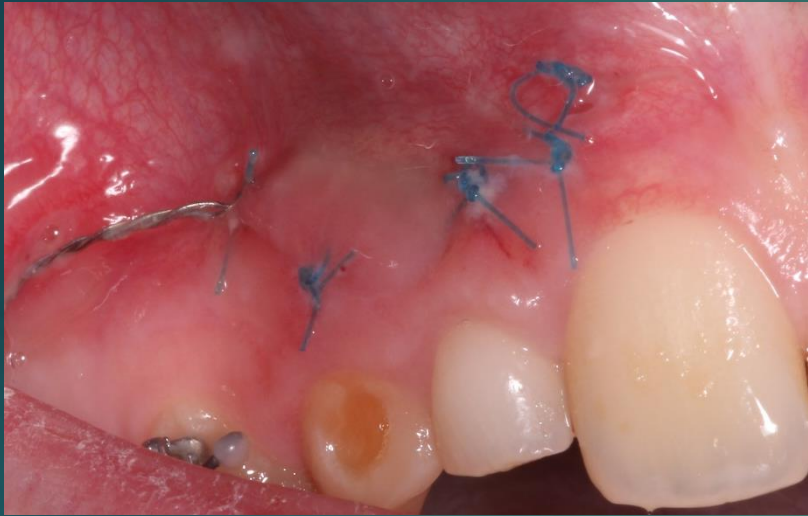
A lebenyzárás egyszerű csomós öltésekkel történt



- ▶ Varratszedés 1 hét múlva
- ▶ A páciens post-operatív tanácsokkal ellátva
- ▶ Augmentin Duo 500/125 mg
- ▶ Cataflam 50 mg

Varratszedés

Kielégítő gyógyulás látható 1 hét elteltével



2 hónappal később

