



CHRONICUS PARODONTITIS



Szakorvosjelölt: Dr. Vermes Rita Judit

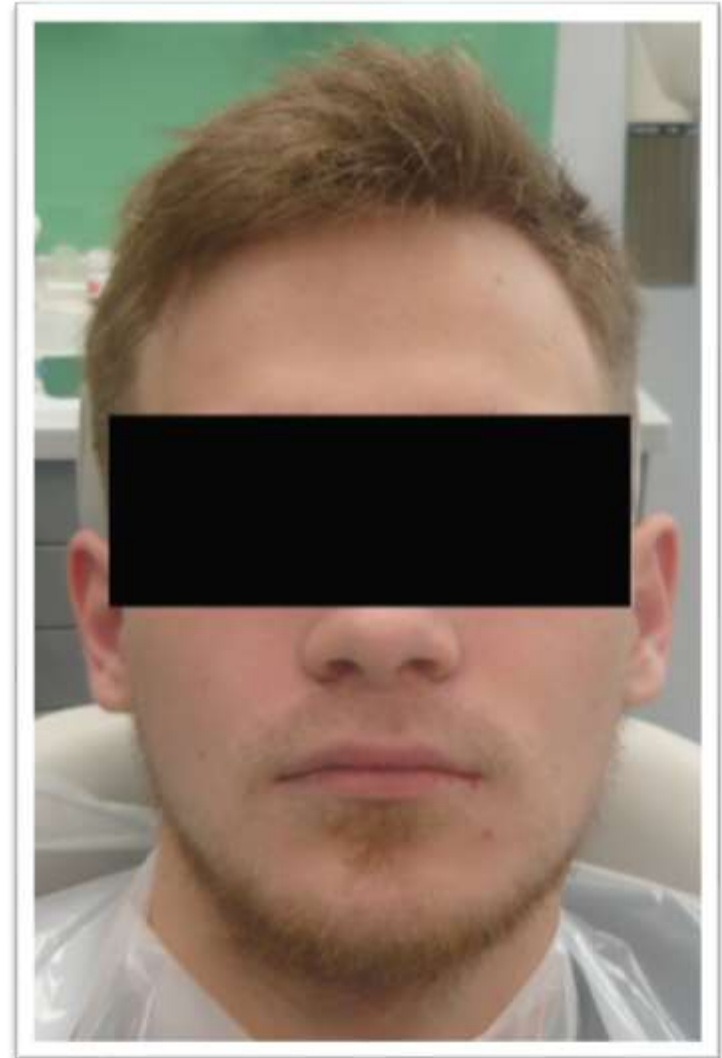Tutor: Dr. Horváth László

Konzulens: Dr. Kivovics Péter, címzetes egyetemi tanár



ANAMNÉZIS, KLINIKAI VIZSGÁLAT

- N. M., 21 éves férfi
- A kezelést befolyásoló tényező: dohányzik
- Gyógyszerek: nem szed
- Gyógyszerérzékenység, allergia: nem tud róla

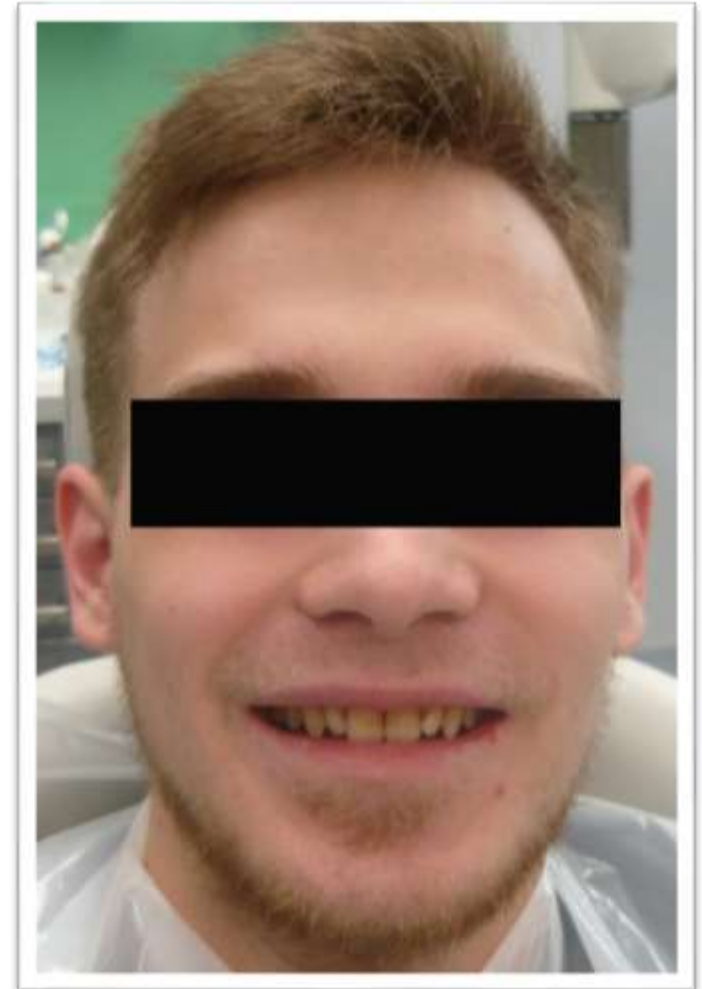

ANAMNÉZIS, KLINIKAI VIZSGÁLAT

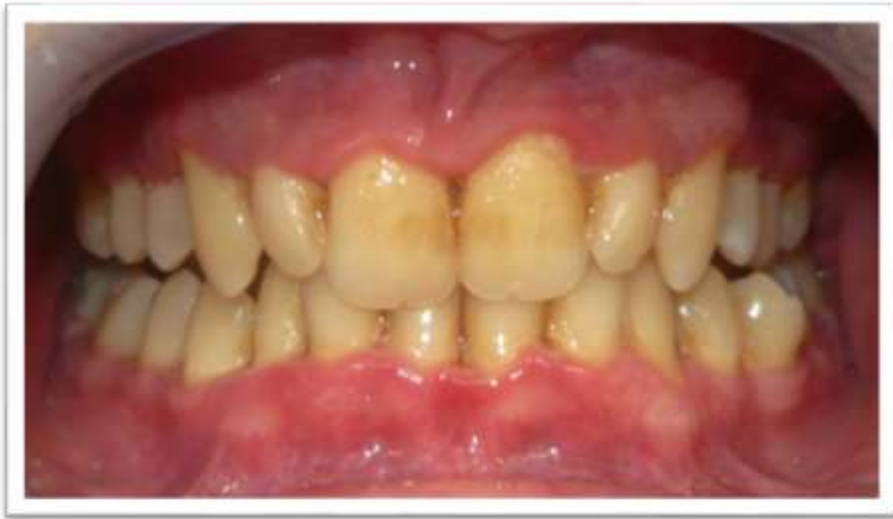- Stomatoonkológiai szűrés: negatív
- TMI-vizsgálat: negatív
- Szájhigiéncia: nem kielégítő; nagy mennyiségű plakk

- BPE:

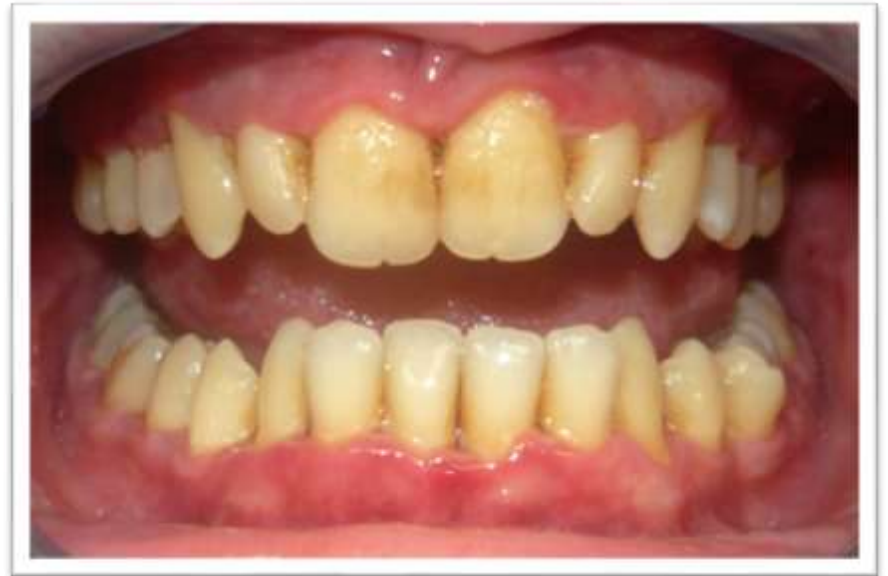3	3	3
4	3	3



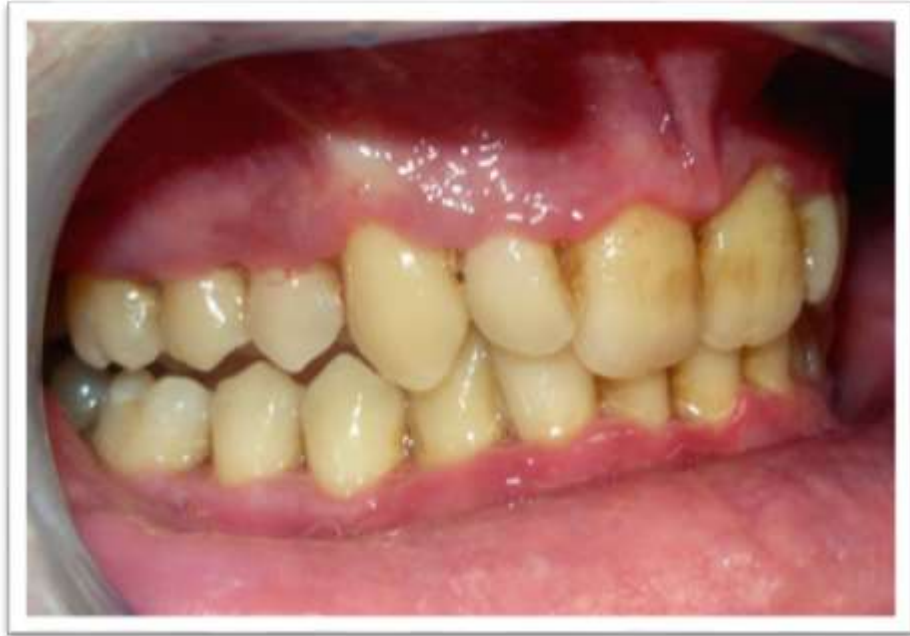KIINDULÁSI FOTÓK I.



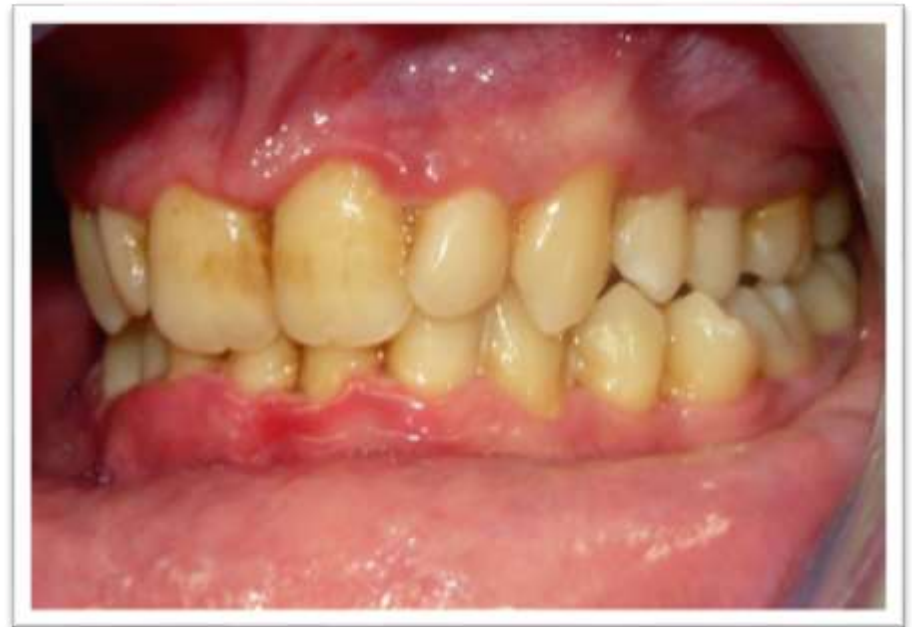IKP és enyhén nyitott
pozíció



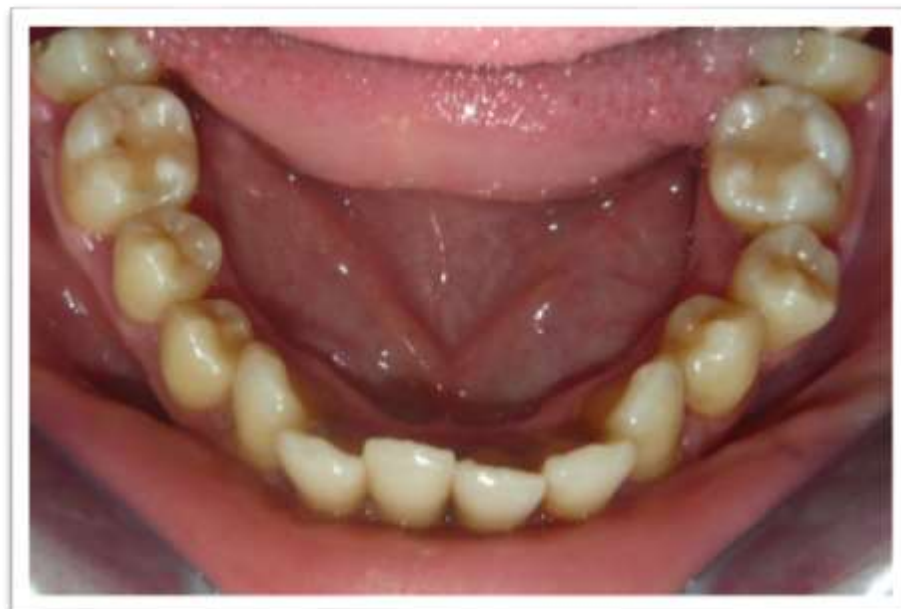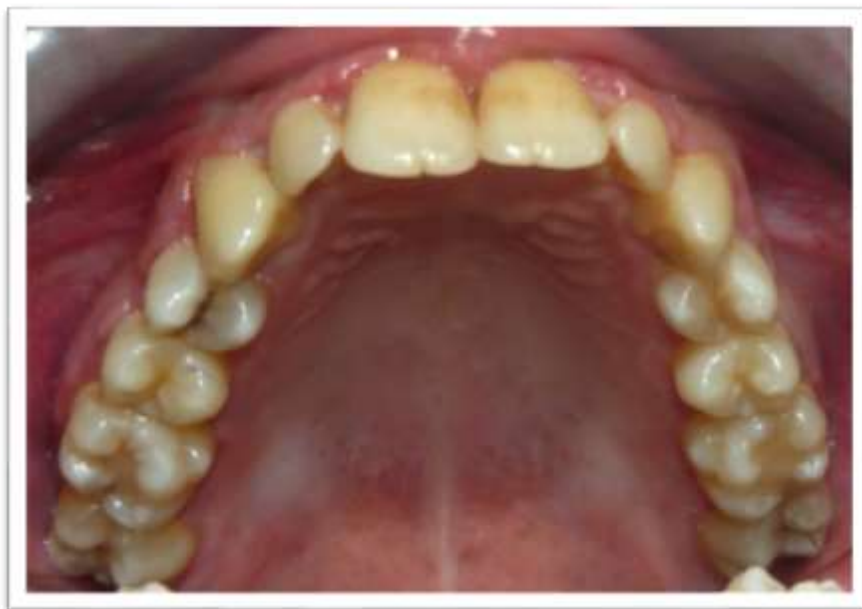KIINDULÁSI FOTÓK II.



IKP lateralis irányból

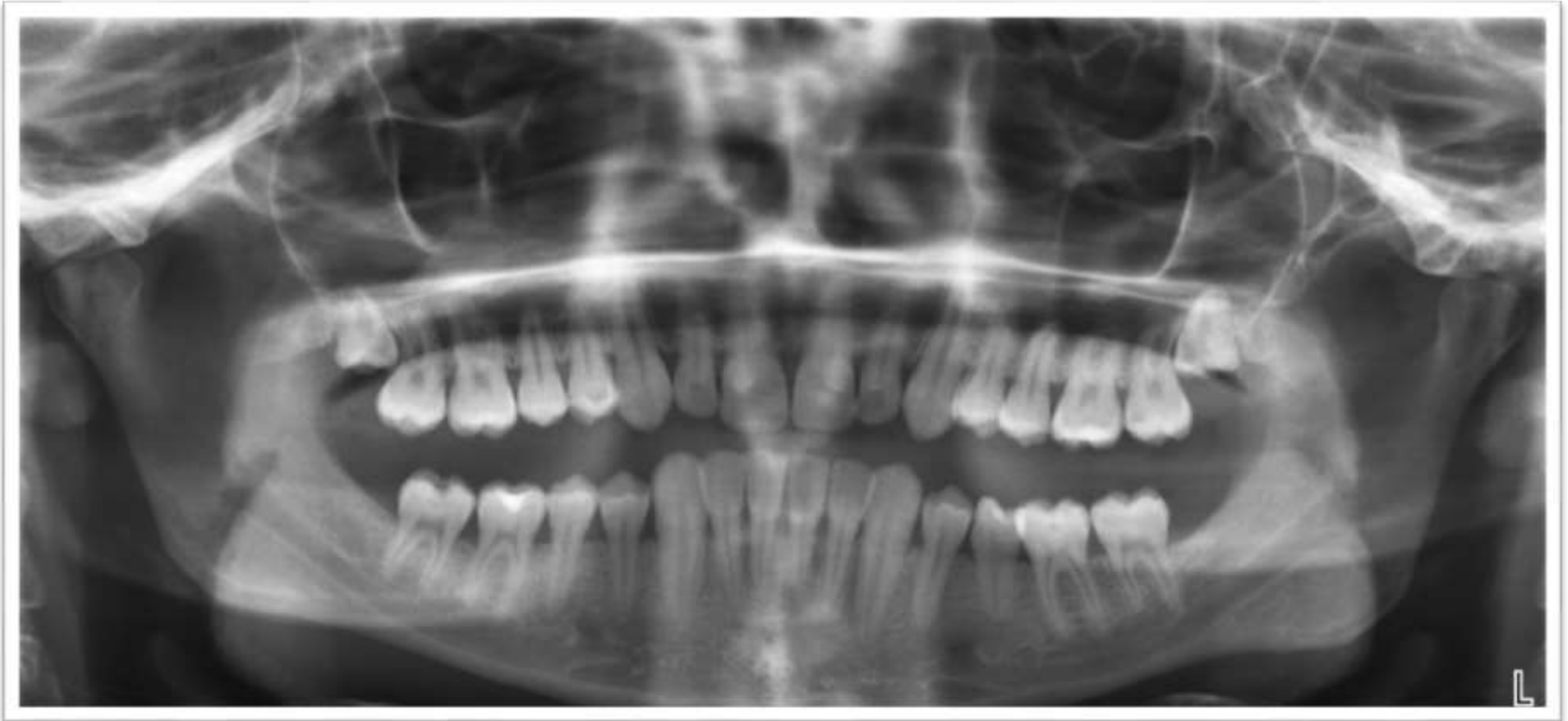

KIINDULÁSI FOTÓK III.

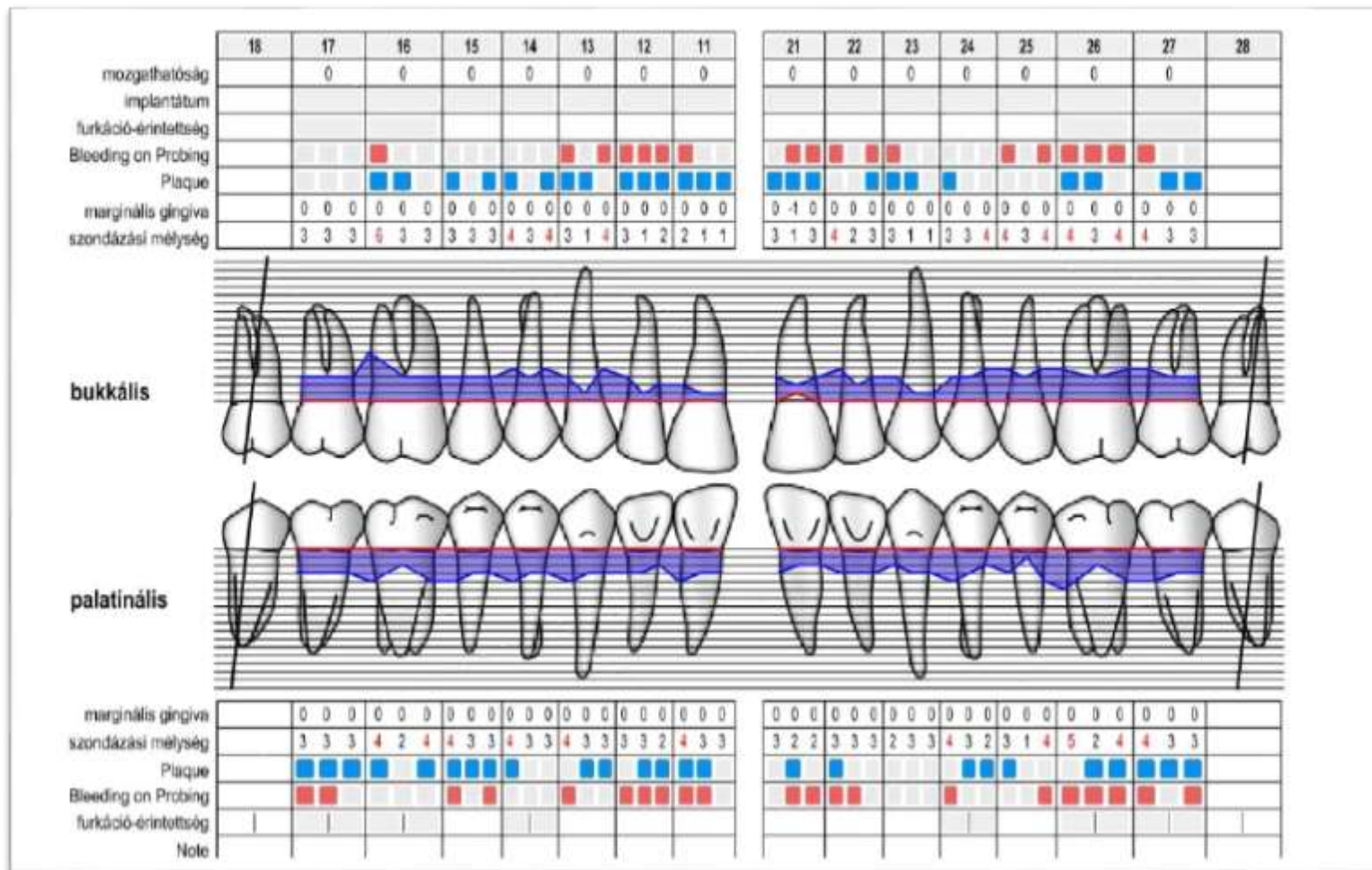


A felső és az alsó fogív

ORTHOPANTOMOGRAM

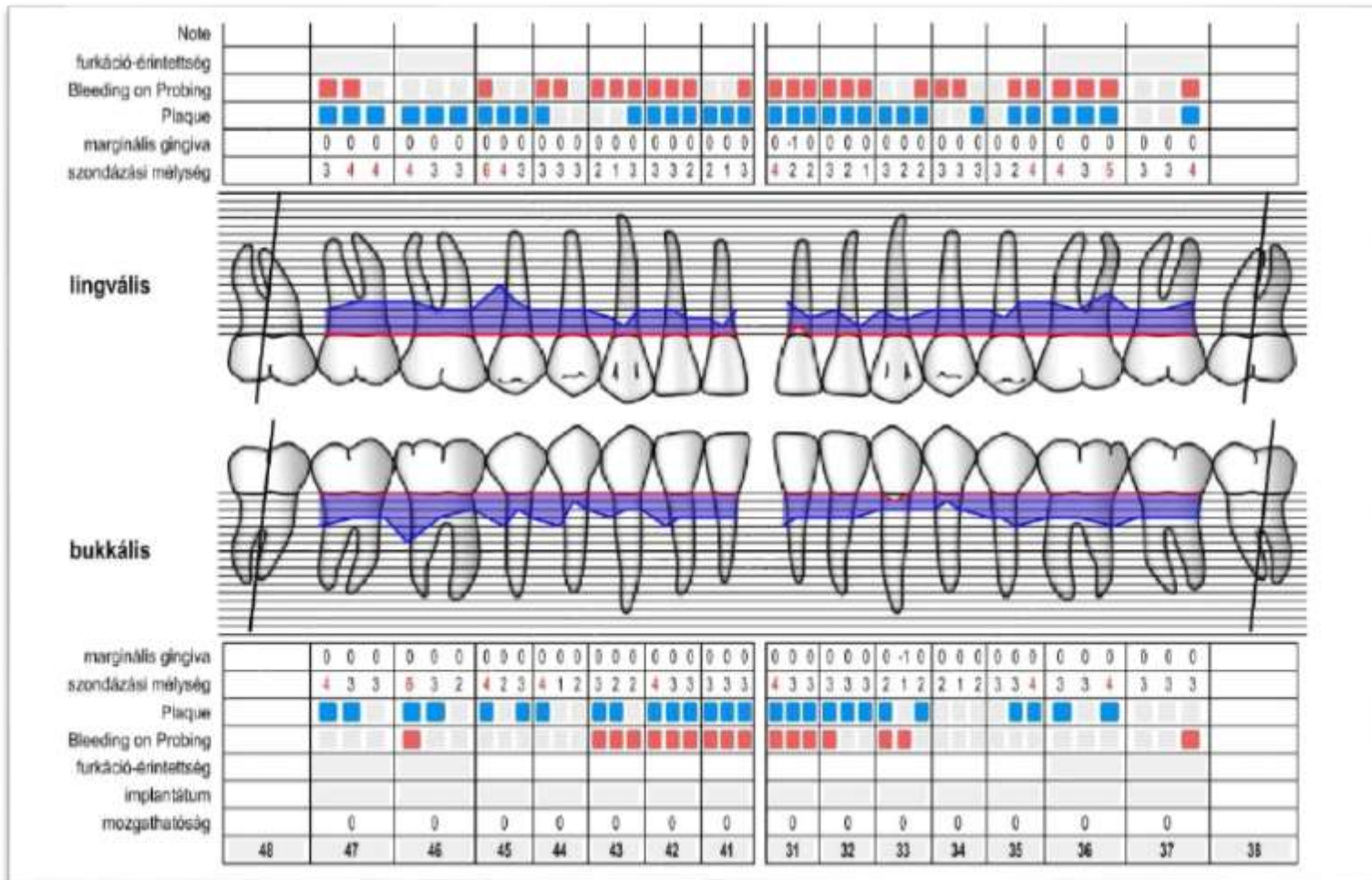


KIINDULÁSI PARODONTALIS STÁTUS



Értékek a felső állcsonton

KIINDULÁSI PARODONTALIS STÁTUS



**FMPS:
65%**

**FMBS:
49%**

Értékek az alsó állcsonton

DIAGNÓZIS, FOGAK PROGNÓZISA

- Dg.: **CHRONICUS PARODONTITIS**
- A fogak prognóza:

	18	17	16	15	14	13	12	11	21	22	23	24	25	26	27	28	
ST.	–	x		x	x	x	x	x	x	x	x	x	x	x	x	–	ST.
?			x														?
R.																	R.
R.																	R.
?				x													?
ST	–	x	x		x	x	x	x	x	x	x	x	x	x	x	–	ST.
	48	47	46	45	44	43	42	41	31	32	33	34	35	36	37	38	

ELŐZETES KEZELÉSI TERV

- Aktív kezelés
 - Oki parodontális terápia
 - A sebészi terápia szükségességének megállapítása a konzervatív terápiát követően
- Fenntartó kezelés (gondozás)
 - Kontroll 1-3 hónap múlva
 - Szájhygiénia ellenőrzése, újraértékelés



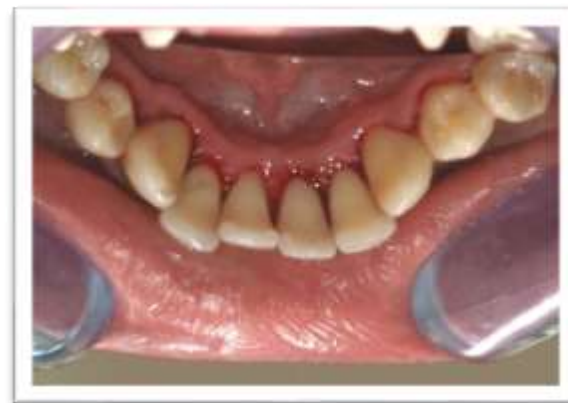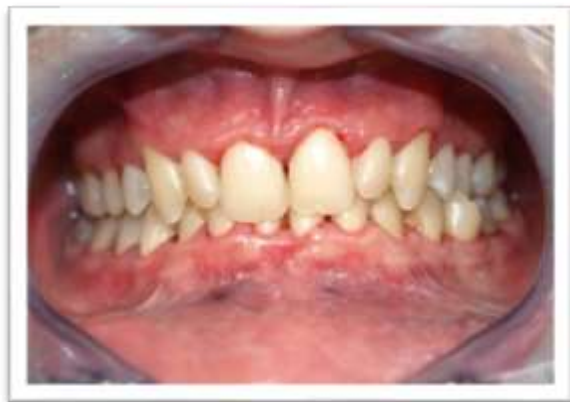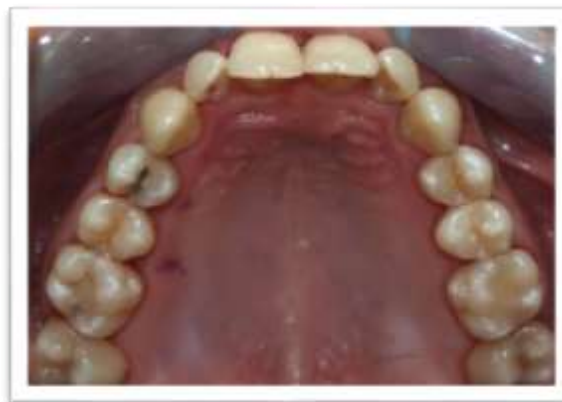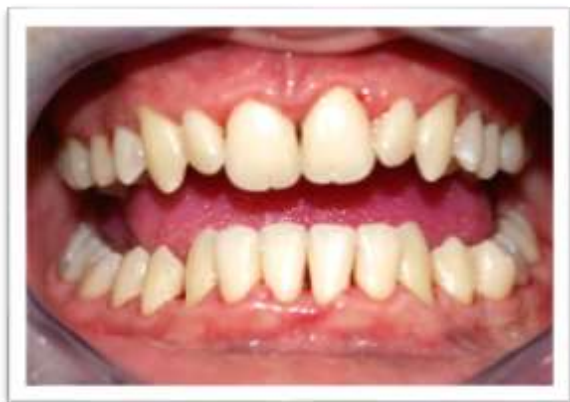OKI PARDONTALIS TERÁPIA

- Szájhygiéniás motiváció, előzetes szájhygiéniás instrukciók (dohányzás elhagyása!)
- Supra- és subgingivalis depurálás
- Plakkretenciós tényezők eliminálása (cariesek, secunder cariesek, elálló szélű tömések: 140, 270, 36B, 460, 470B)
- Egyéni szájhygiéniás technika kialakítása – instruálás és motiválás



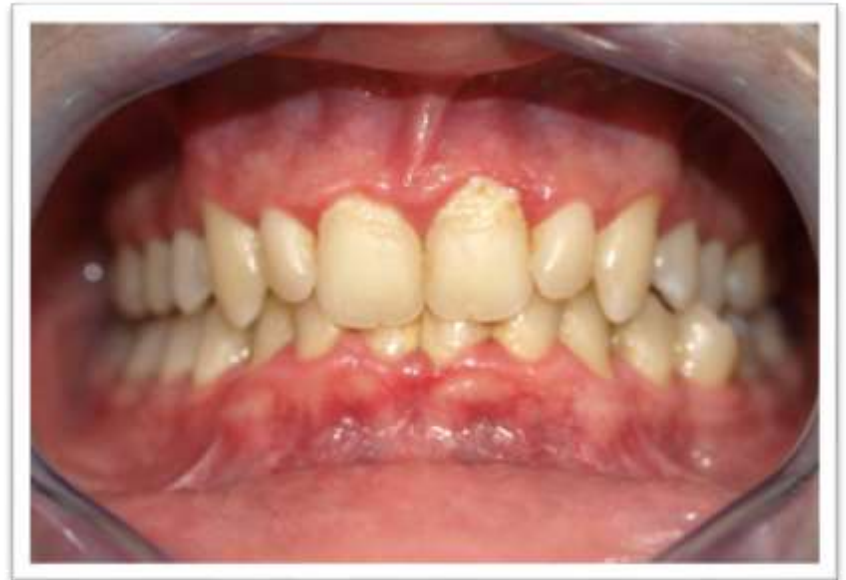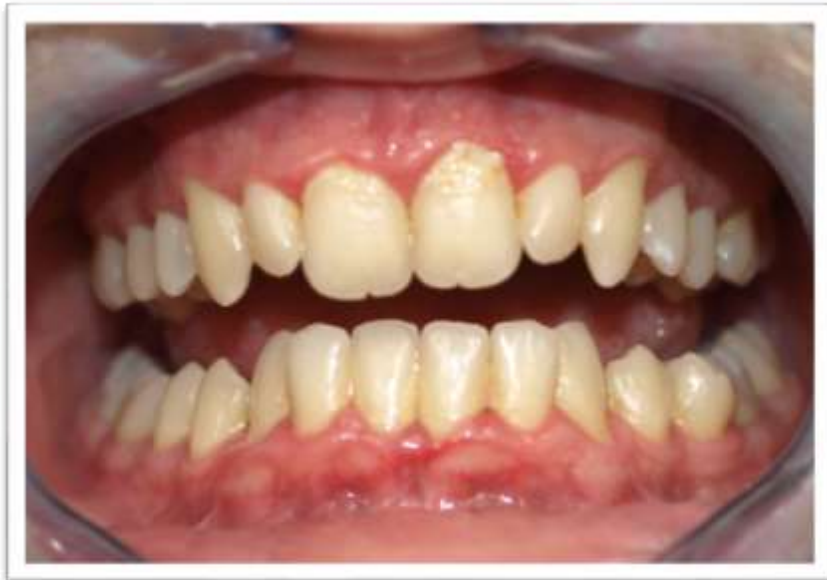KEZELÉST KÖVETŐEN

- Supra- és subgingivalis depurálás után

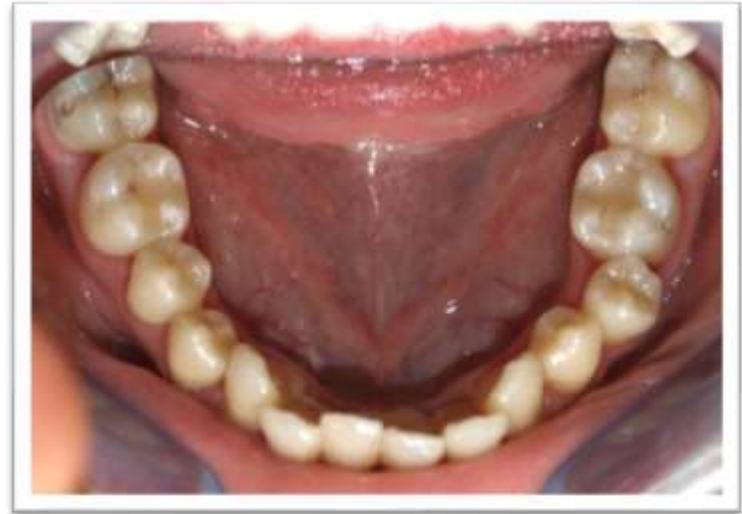
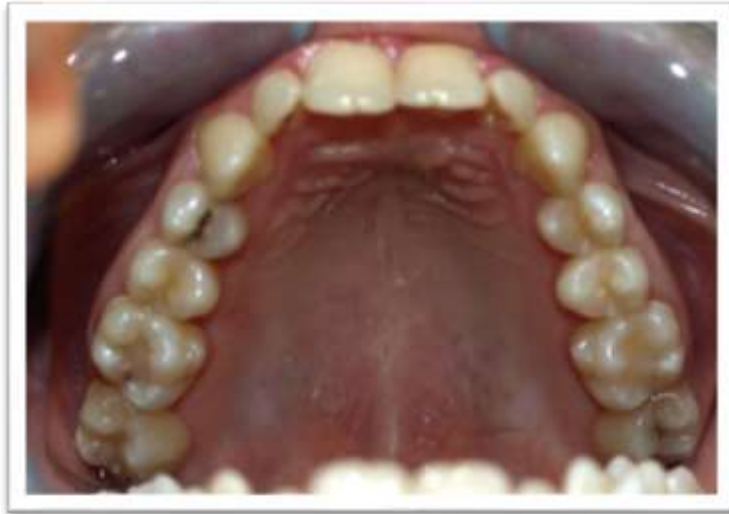
KONTROLL I.

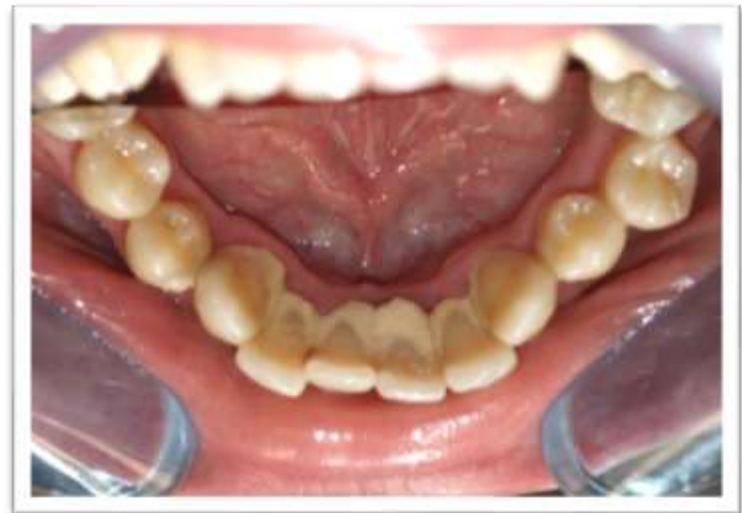- Külföldi út miatt újabb találkozás csak 3 hónap múlva
- A szájhigiéncia lényegében nem javult, a páciens saját bevallása szerint nem tudott a fogak tisztítására koncentrálni



KONTROLL I.

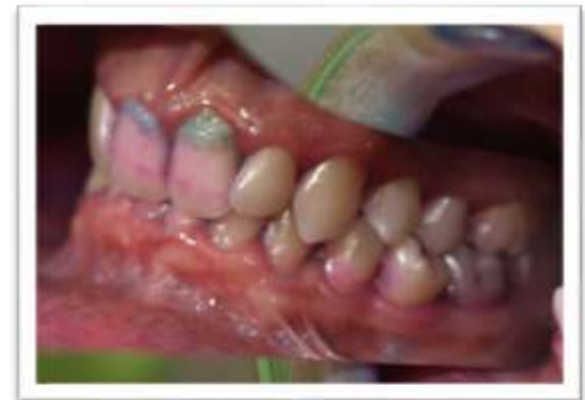
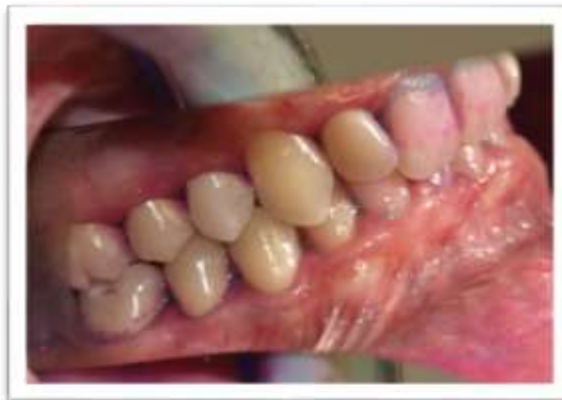
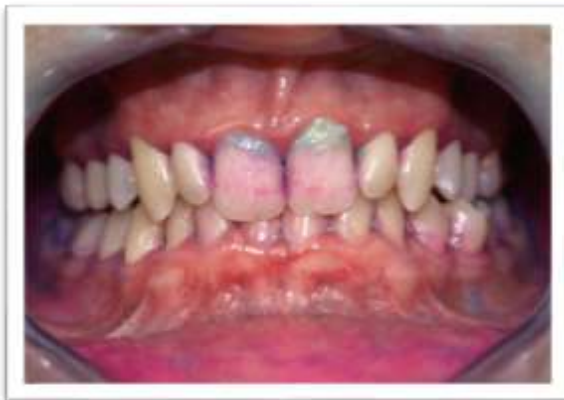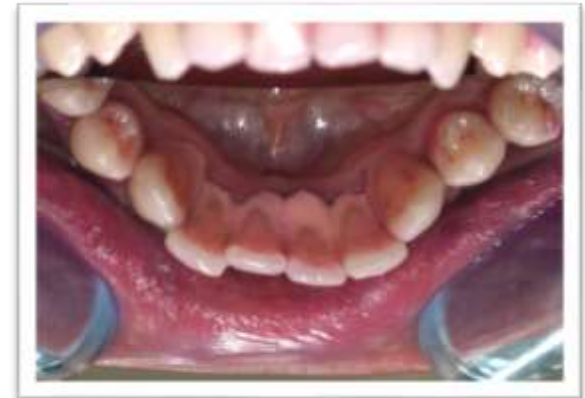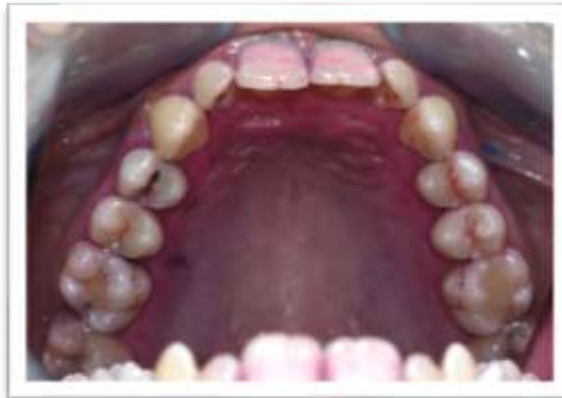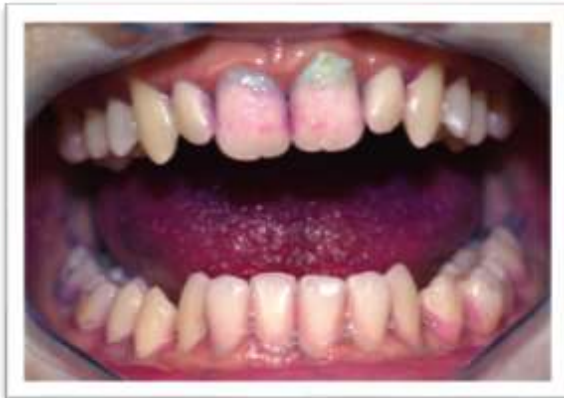Jól megfigyelhető a nagy mennyiségű plakkfelhalmozódás



KONTROLL I. – PLAKKFESTÉS

- Instruálás, motiválás újra (plakkfestés)



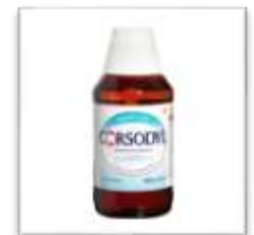KONTROLL I. – ÉRTÉKELÉS

- A páciens kevésbé együttműködő, alacsonyabb egyéni szájhigiénéjét tud fenntartani

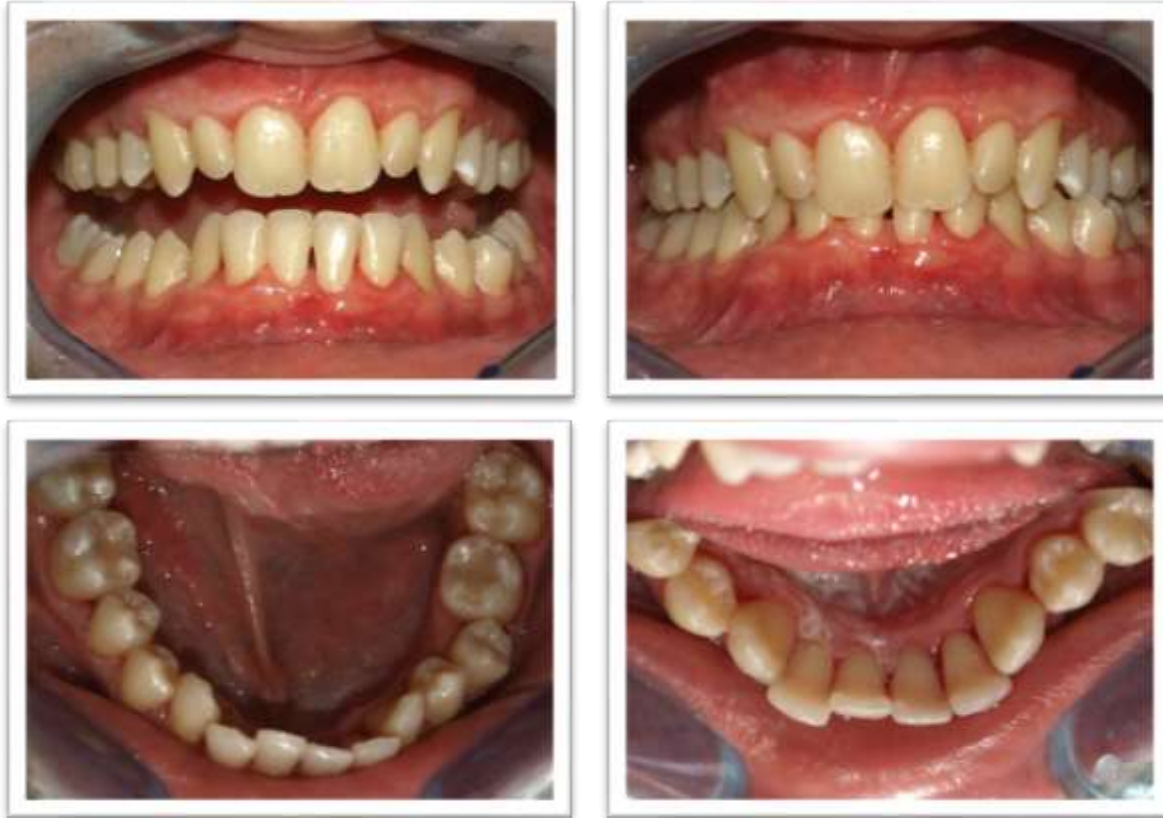javaslat

FULL MOUTH DESINFECTION

- Supra-és subgingivalis depurálás, gyökérsimítás
24h belül
- A tasakok kezelése 1%-os CHX géllel
- Otthon: 0,2%-os CHX-oldattal öblítés 2 hétig, napi 2x
- Instruálás, motiválás: fogselyem, nyelv tisztítása is

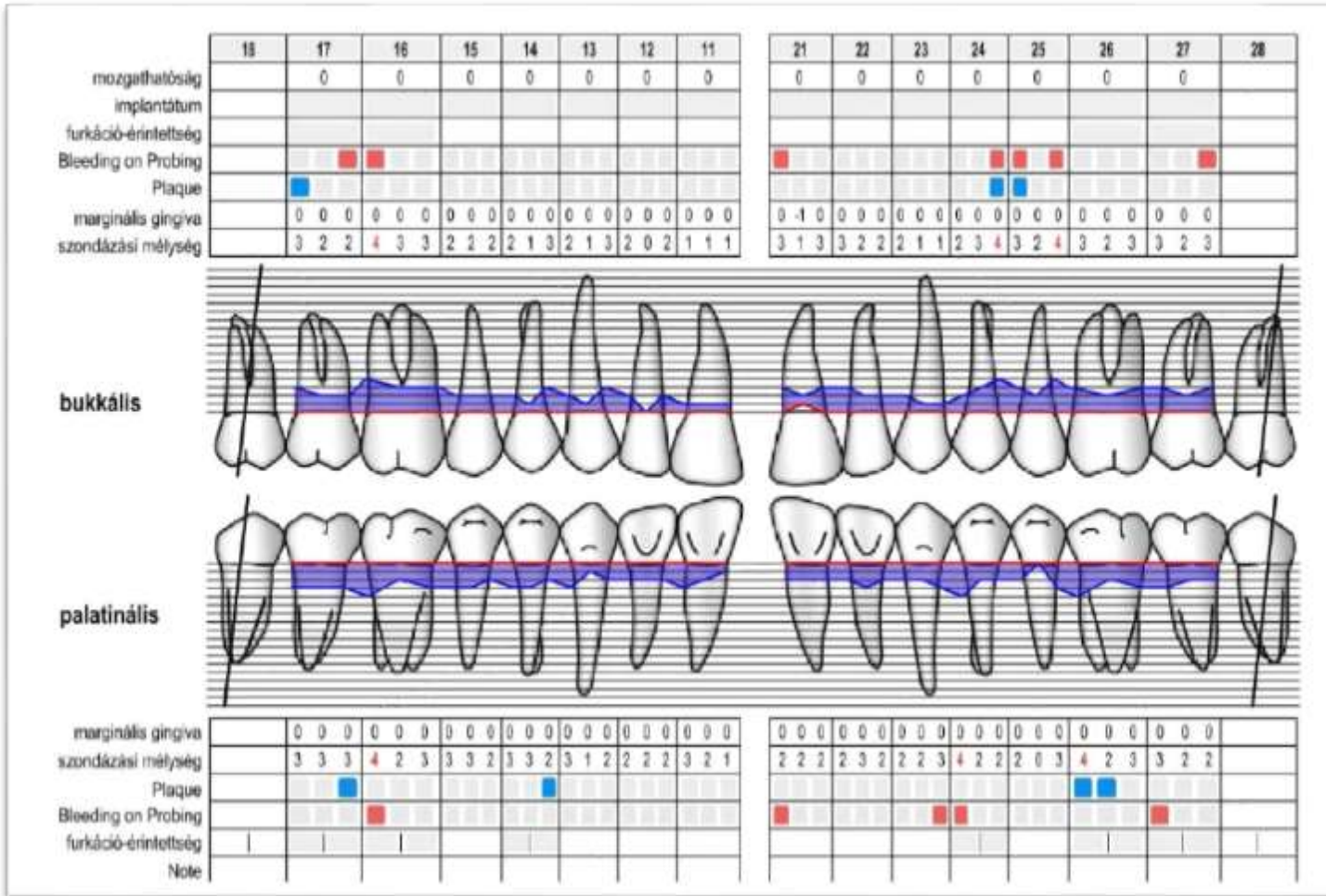


KONZERVATÍV TERÁPIÁT KÖVETŐEN



Az oki kezelési fázis 4 hónapig tartott, majd 4 hét szünet tartása után került a konzervatív terápia értékelésre

KONZERVATÍV TERÁPIÁT KÖVETŐEN



Újraértékelés eredményei a felső állcsonton

KONZERVATÍV TERÁPIÁT KÖVETŐEN

- **Értékelés:**

- A páciens elkötelezett, a szájhigiéncia sokat javult
- Plakk- és fogkőmentes felszínek
- Csökkent GI és PI értékek
- Aktív, vérző tasakok nincsenek



- **További teendők:**

- A konzervatív kezelés hatására bekövetkezett javulás miatt a tasakmélységek egyenlőre a fenntarthatóság határán
 - ➔ sebészi terápia szükségességének megítélése a jövőbeni értékek alapján
- További instruálás, motiválás
- Kontrollra való visszarendelés

**KÖSZÖNÖM A MEGTISZTELŐ
FIGYELMET!**