



# Semmelweis Egyetem Fogorvostudományi Kar Fogászati és Szájsebészeti Oktató Intézet

Igazgató: Dr. Kivovics Péter c. egyetemi tanár

<http://semmelweis-egyetem.hu/fszoi/>

<http://facebook.com/fszoi/>



## *Akut nekrotizáló ulceratív gingivitis és terápiaja*

*Dr. Mozsolits Zsófia*

dento-alveolaris sebész rezidens

**Tutor: Dr. Kivovics Márton Ph.D., egyetemi adjunktus,  
Szájsebészeti Osztály osztályvezető főorvos**

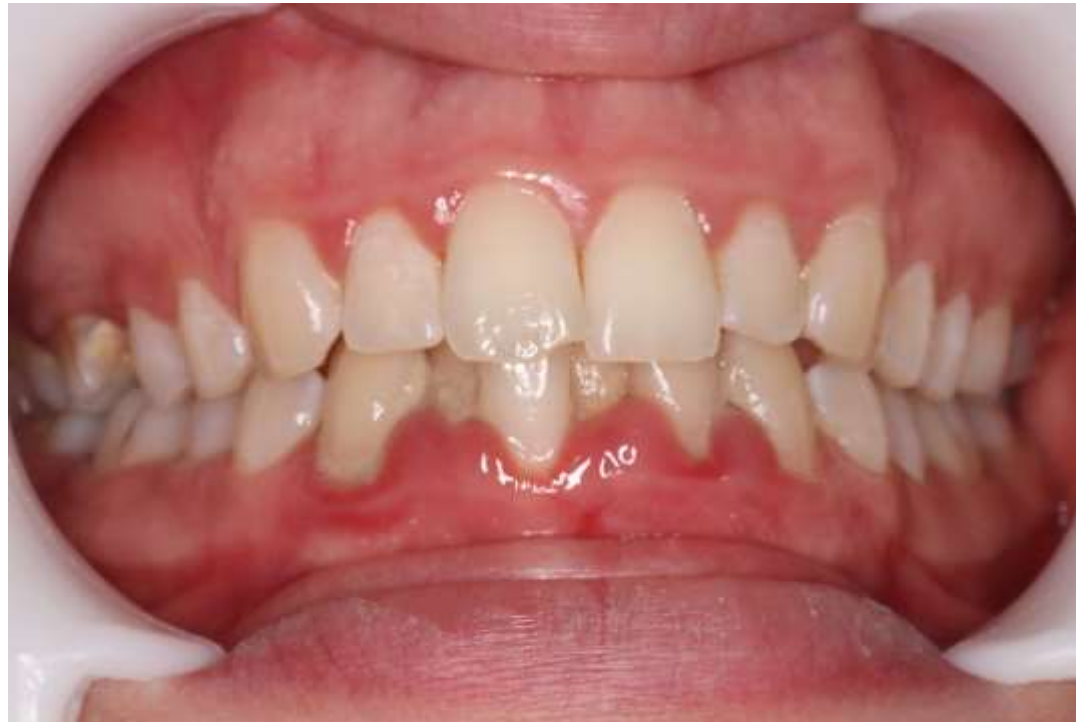**Mentor: Dr. Czinkóczy Béla**

Implantológiai Osztály osztályvezető főorvosa  
dento-alveolaris sebész



# Fogorvosi vizsgálatra érkezés oka

- ▶ Az ínyére kiterjedő fájdalomra panaszkodott a páciens

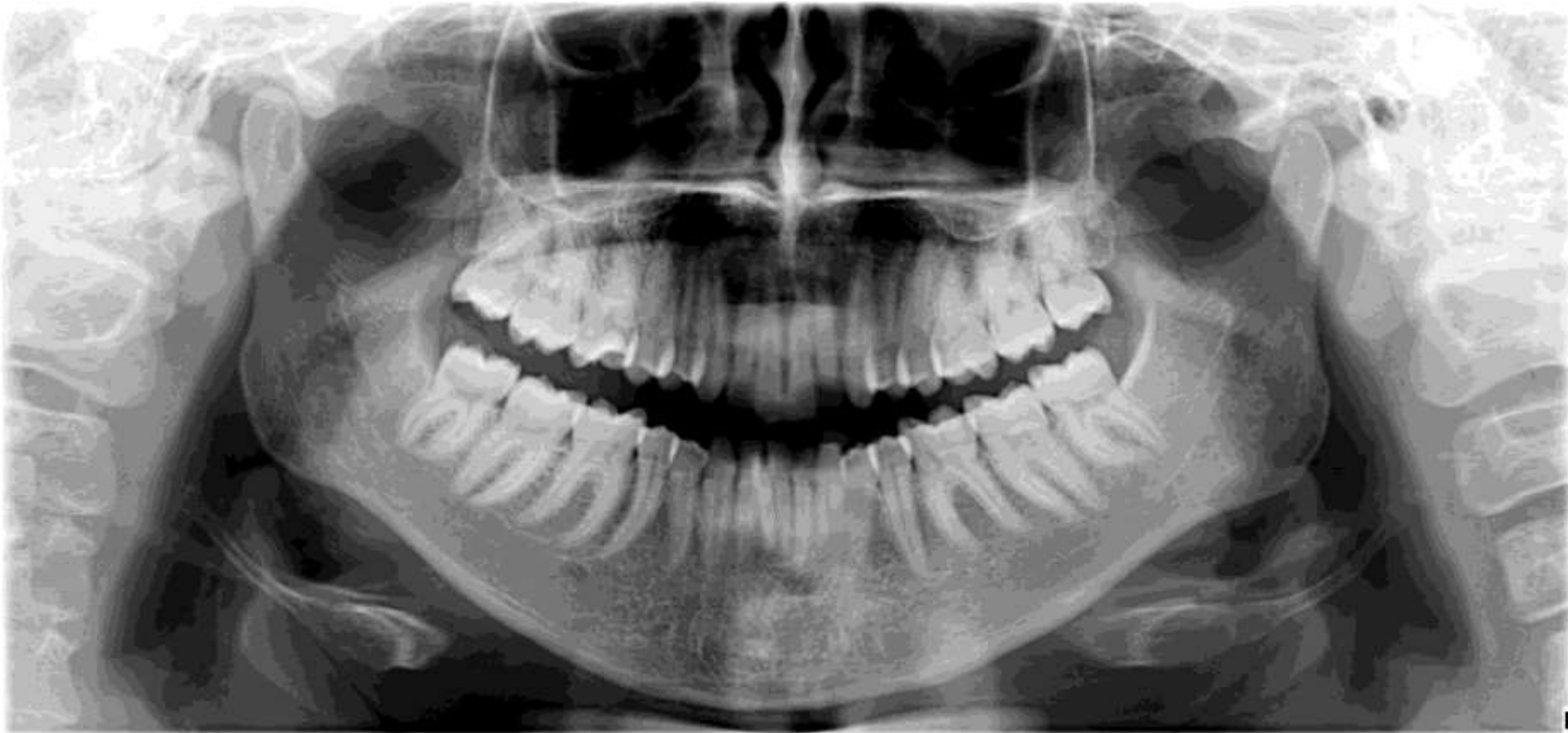


# Általános anamnézis

- ▶ 22 éves hölgy páciens
- ▶ tanuló
- ▶ általános anamnézisében fogászati-, szájsebészeti kezelést befolyásoló tényező nem szerepel
- ▶ rendszeresen gyógyszereket nem szed
- ▶ CAVE: nem tud róla
- ▶ káros szokás nincs
- ▶ rendszeres fogorvosi vizsgálatra nem jár
- ▶ stresszes időszak (vizsgaidőszak)

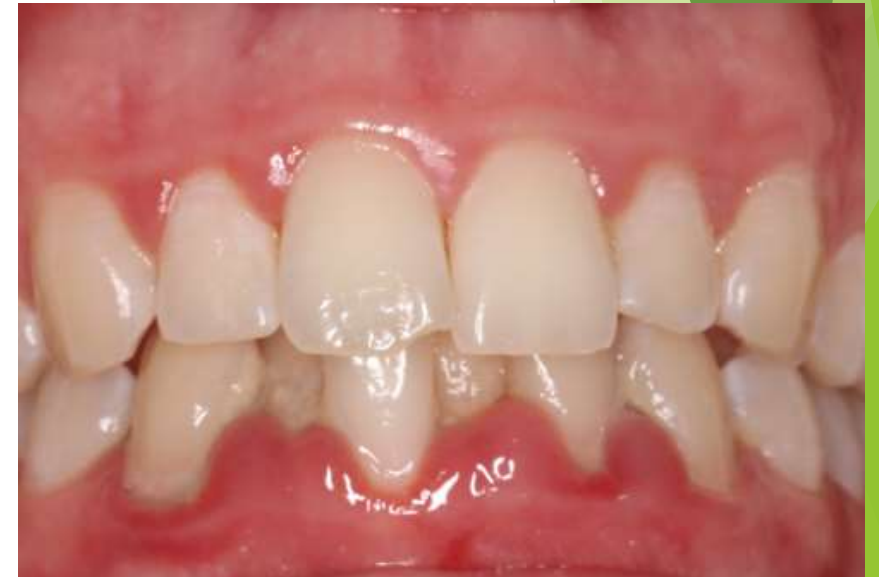

# Panoráma röntgenfelvétel



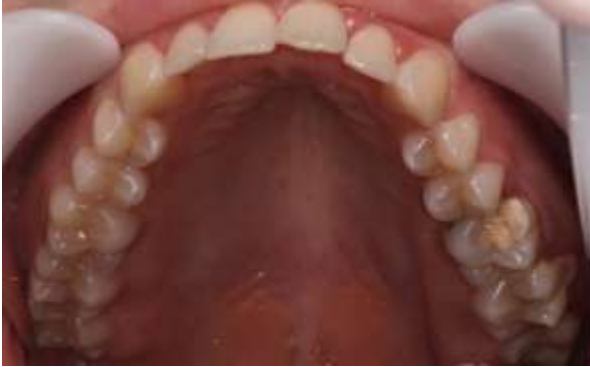# Klinikai vizsgálat

- ▶ Szimmetrikus arc
  - ▶ Megtartott fogazat
  - ▶ Angle 1/I harapási forma
  - ▶ Stomato-onkológiai szűrés: negatív, elváltozás nem tapasztalható
  - ▶ TMI vizsgálat: diszfunkcióra utaló jel nem tapasztalható
- 
- ▶ Gyulladt, oedemás íny a front régióban
  - ▶ Foetor ex ore





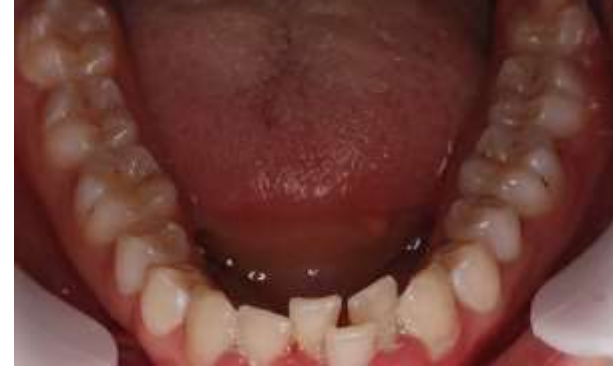# Dentalis státusz



16: caries profunda

BPE érték:

- Szondázási mélység kisebb mint 3,5 mm
- Fogkő található a gingivalis harmadban
- Szondázáskor erős ínyvérzés tapasztalható



Molarisok occlusalis felszínén  
apróbb elszíneződések, megfigyelés  
javasolt

2	2	2
2	2	2

# Parodontális státusz - felső fogív

UNIVERSITÄT  
BERN

## Parodontális státuszlap

dátum

páciens vezetékneve

keresztneve

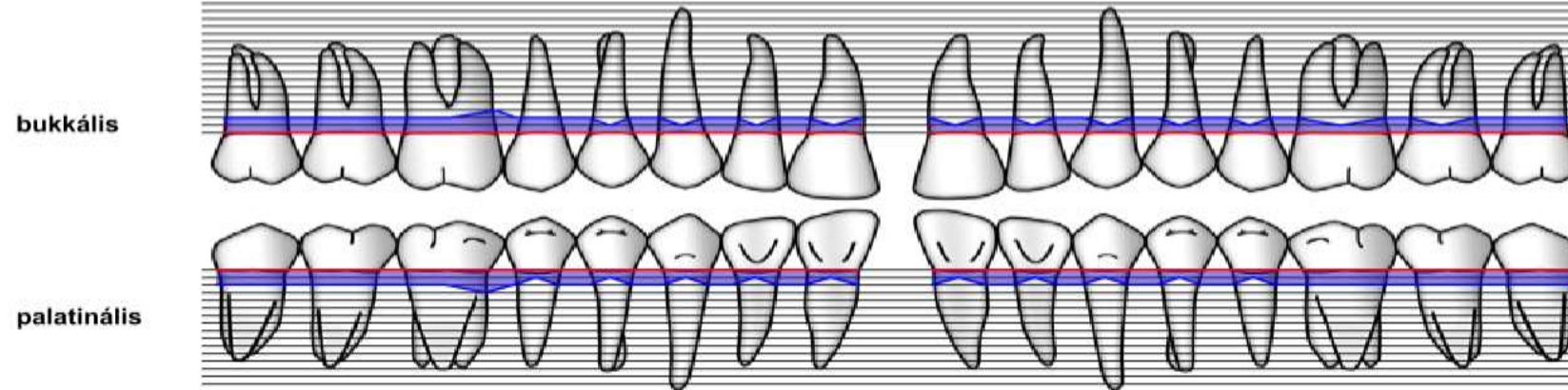
születési ideje

első vizsgálat

újraértékelés

kezelőorvos

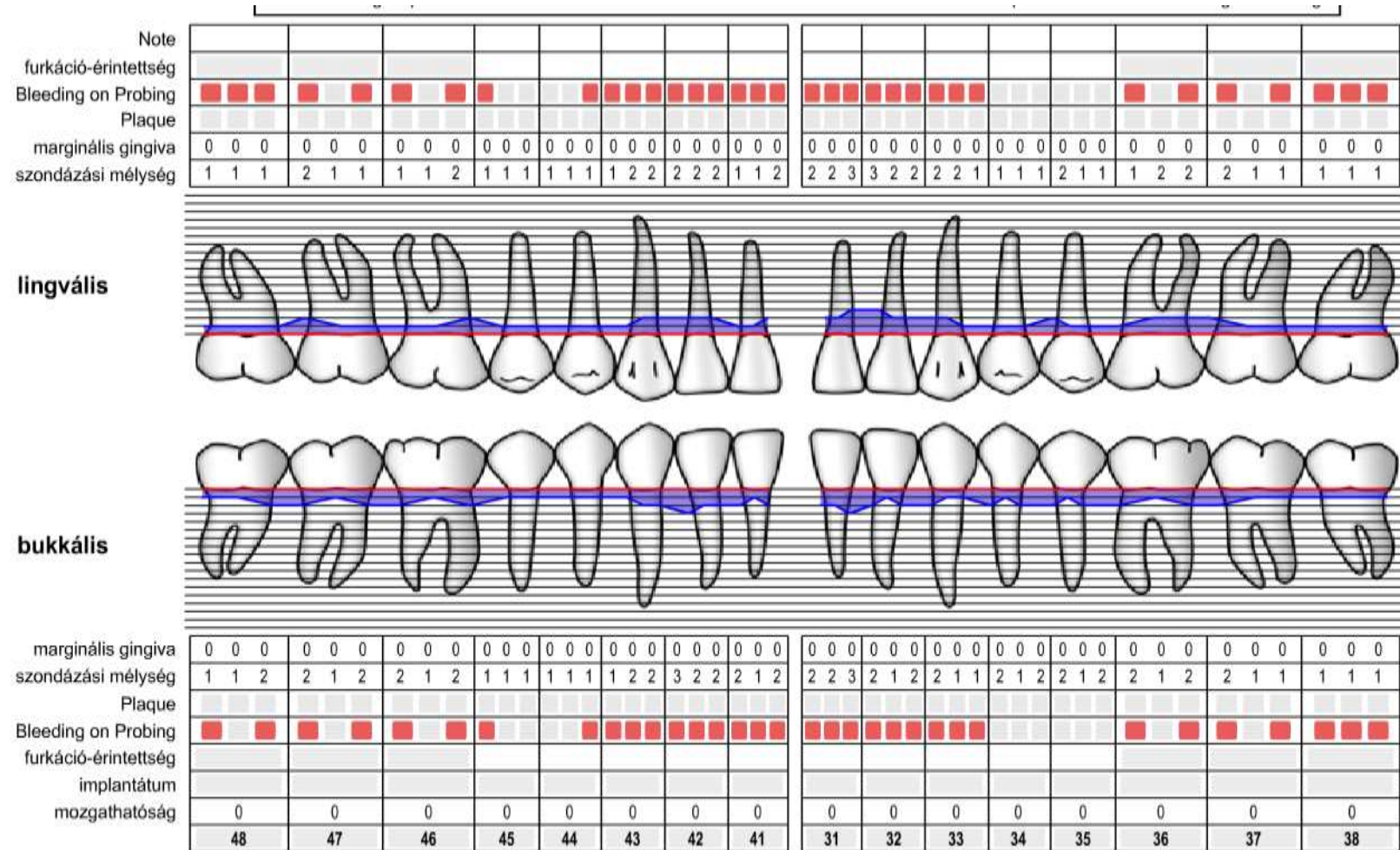
	18	17	16	15	14	13	12	11	21	22	23	24	25	26	27	28
mozgathatóság	0	0	0	0	0	0	0	0	0	0	0	0	0	0	0	0
implantátum																
furkáció-érintettség																
Bleeding on Probing	■	■	■	■	■	■	■	■	■	■	■	■	■	■	■	■
Plaque																
marginális gingiva	0 0 0	0 0 0	0 0 0	0 0 0	0 0 0	0 0 0	0 0 0	0 0 0	0 0 0	0 0 0	0 0 0	0 0 0	0 0 0	0 0 0	0 0 0	0 0 0
szondázási mélység	2 2 2	2 2 2	2 2 3	2 2 2	2 1 2	2 1 2	2 1 2	2 1 2	2 1 2	2 1 2	2 1 2	2 1 2	2 1 2	2 1 2	2 1 2	2 2 2



marginális gingiva	0 0 0	0 0 0	0 0 0	0 0 0	0 0 0	0 0 0	0 0 0	0 0 0	0 0 0	0 0 0	0 0 0	0 0 0	0 0 0	0 0 0	0 0 0	0 0 0
szondázási mélység	2 2 2	2 2 2	2 2 3	2 1 2	2 1 2	2 1 2	2 1 2	2 1 2	2 1 2	2 1 2	2 1 2	2 1 2	2 2 2	2 2 2	2 2 2	2 2 2
Plaque																
Bleeding on Probing	■	■	■	■	■	■	■	■	■	■	■	■	■	■	■	■
furkáció-érintettség																
Note																

Mean Probing Depth = 1.7 mm    Mean Attachment Level = -1.7 mm    0 % Plaque    75 % Bleeding on Probing

# Parodontális státusz - alsó fogív





# Diagnózis, kezelési terv

- ▶ Dg: Acut necrotisalo ulcerativ gingivitis

## I. Oki terápia:

### ▶ 1. Ülés:

- Instruálás, motiválás, szájhigiéne javítása
- 3%-os hyperollal az íny áttisztítása
- Klion 250 mg (2x1) és
- Augmentin duo 875/125 mg (2x1) kombinációja

### ▶ 2. Ülés: (5 nap múlva)

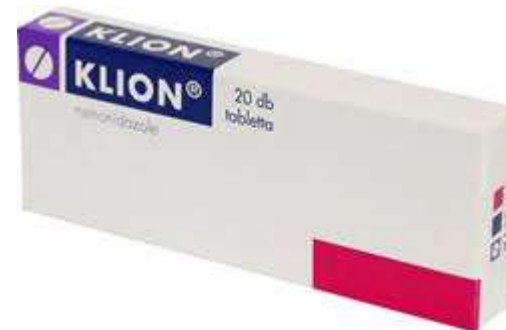- supragingivális depurálás

### ▶ 3. Ülés: (3 hét múlva)

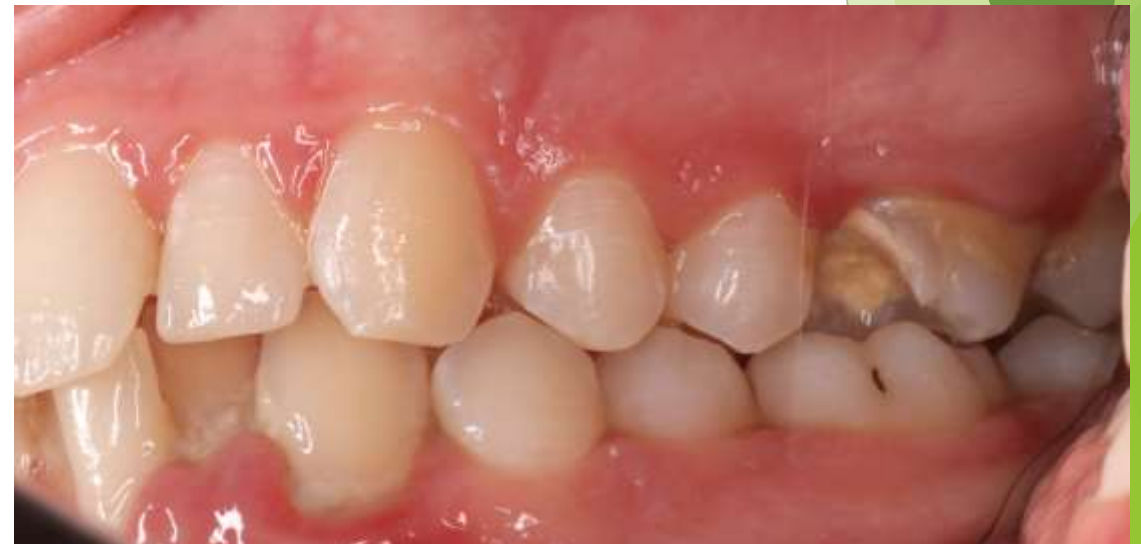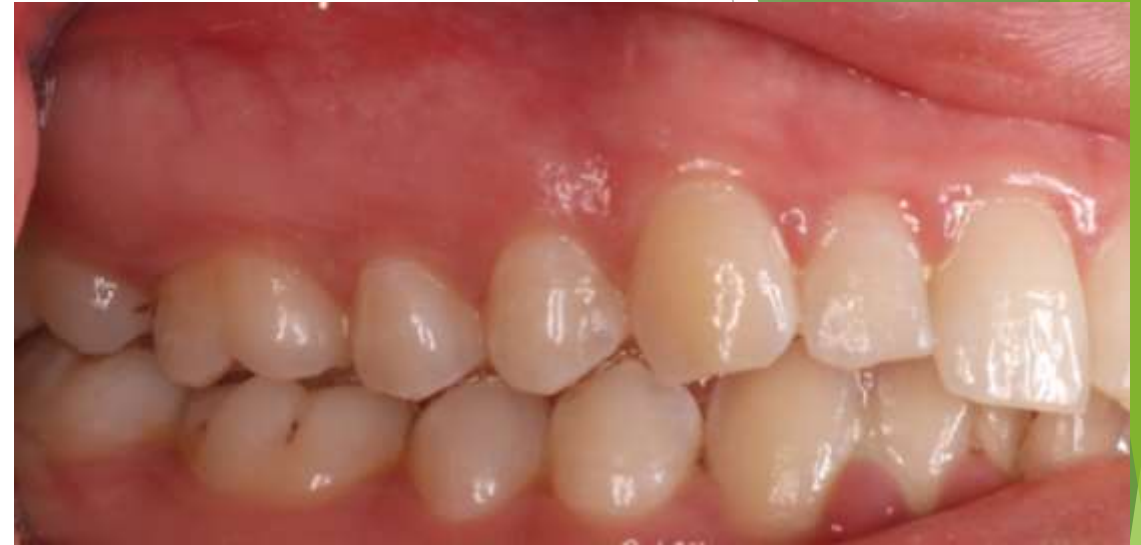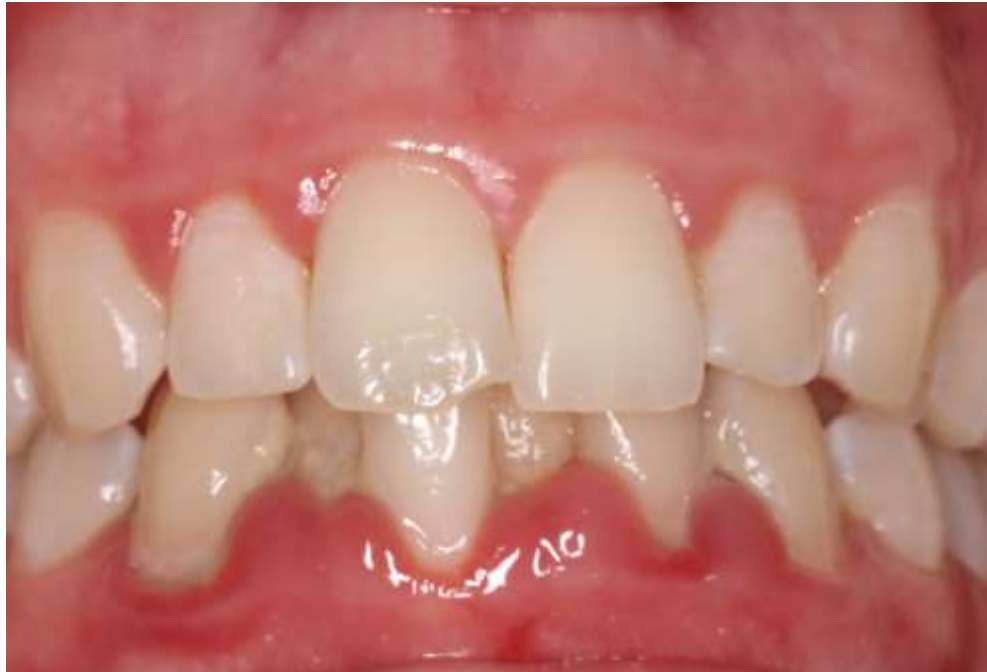- subgingivális depurálás, kürettálás

- Konzervatív fogászati terápia

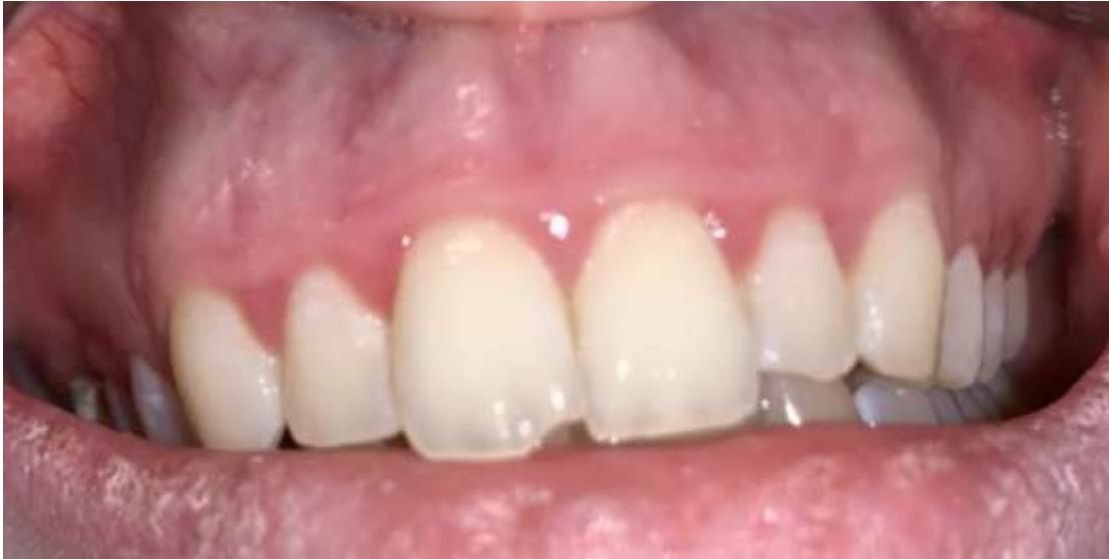- II. Utógondozás



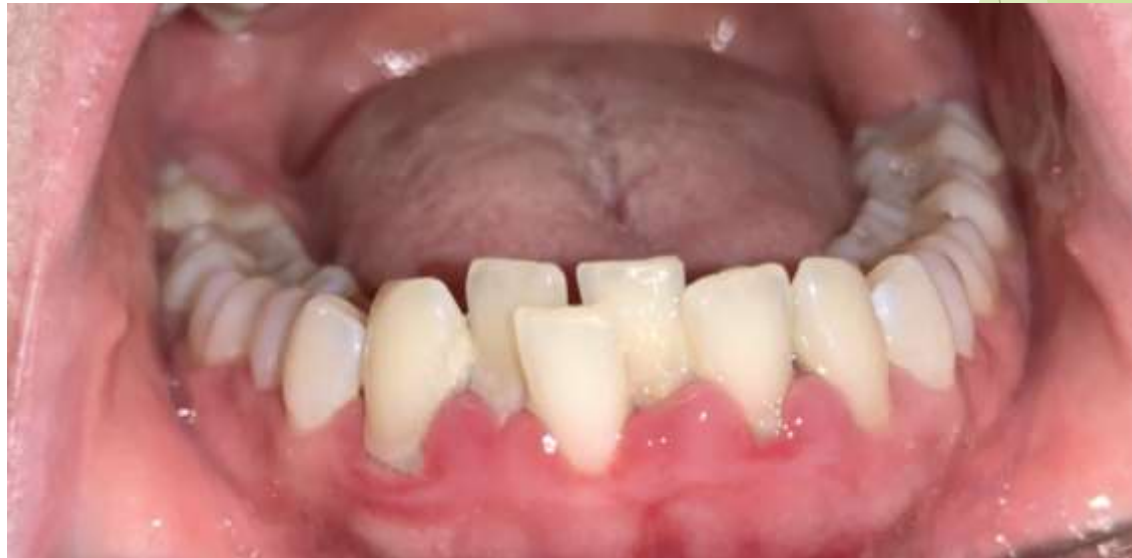# Kiindulási állapot - 1. ülés



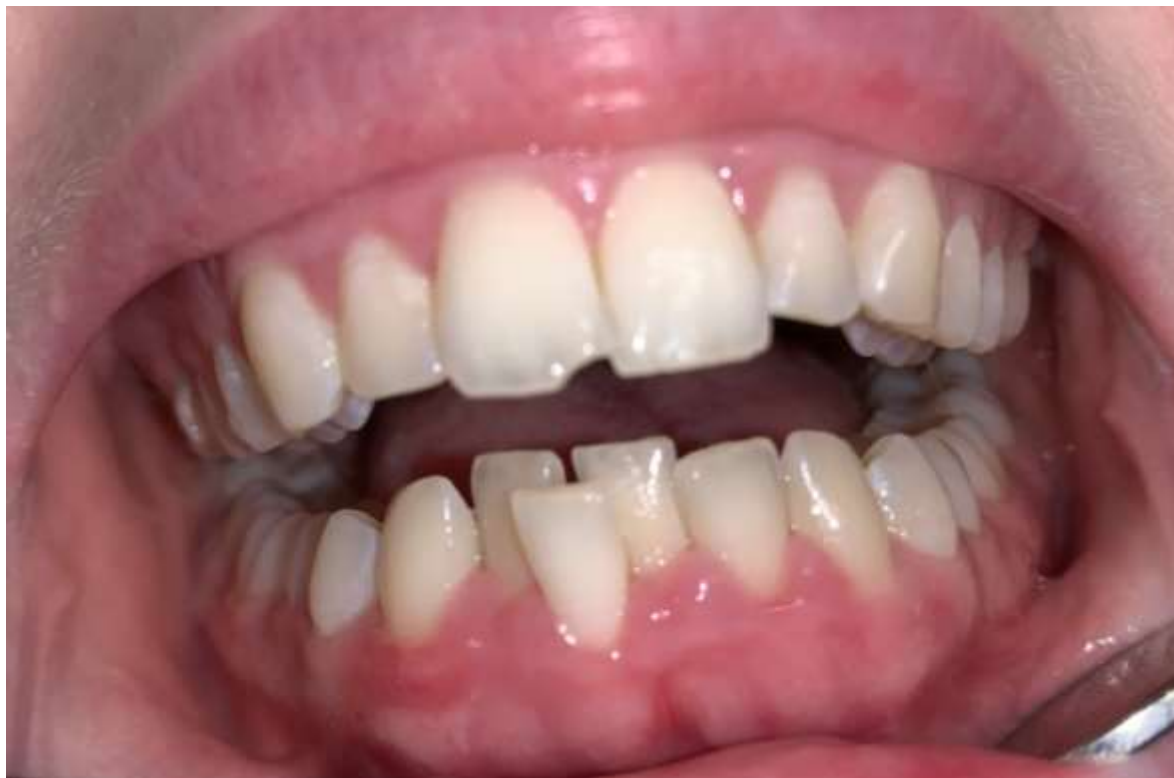## 2. Ülés - 5 napos kontroll



Gyógyszeres terápia utáni állapot  
Supragingivalis depuralas történt



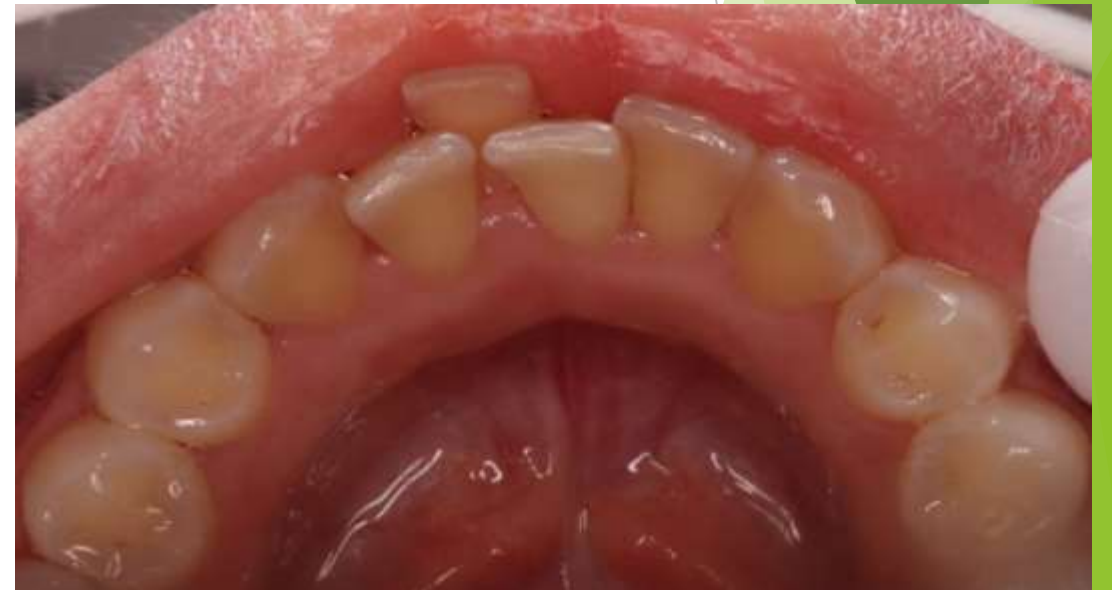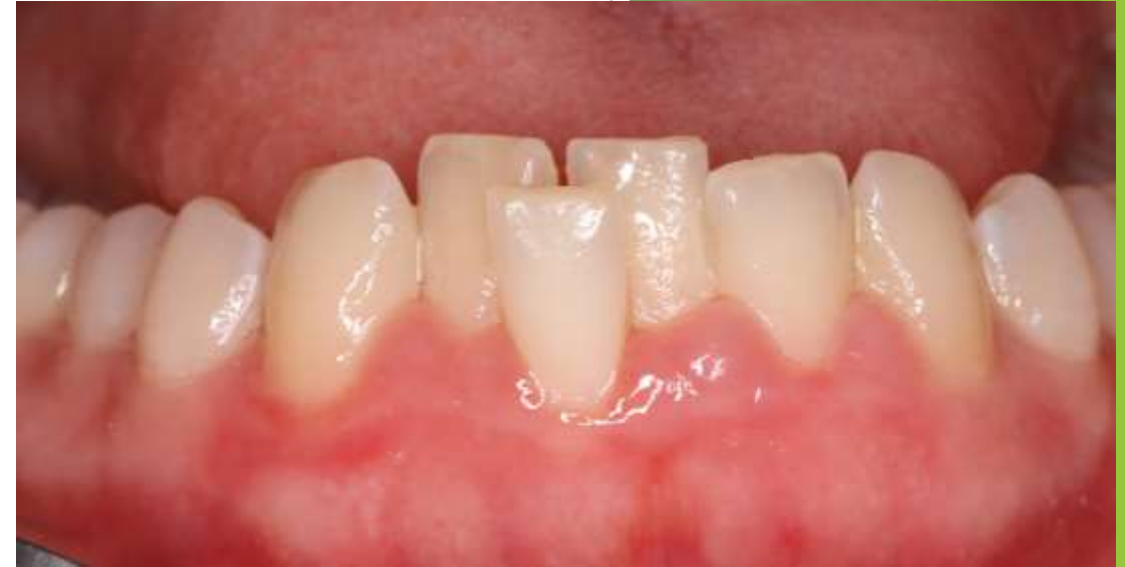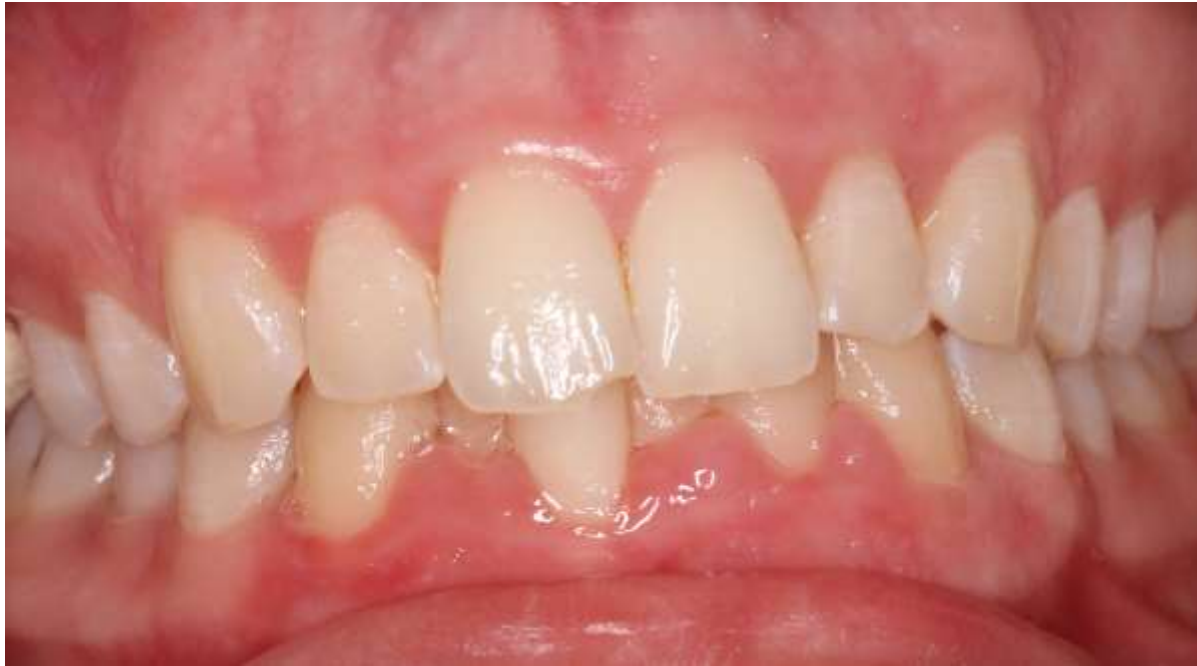### 3. Ülés



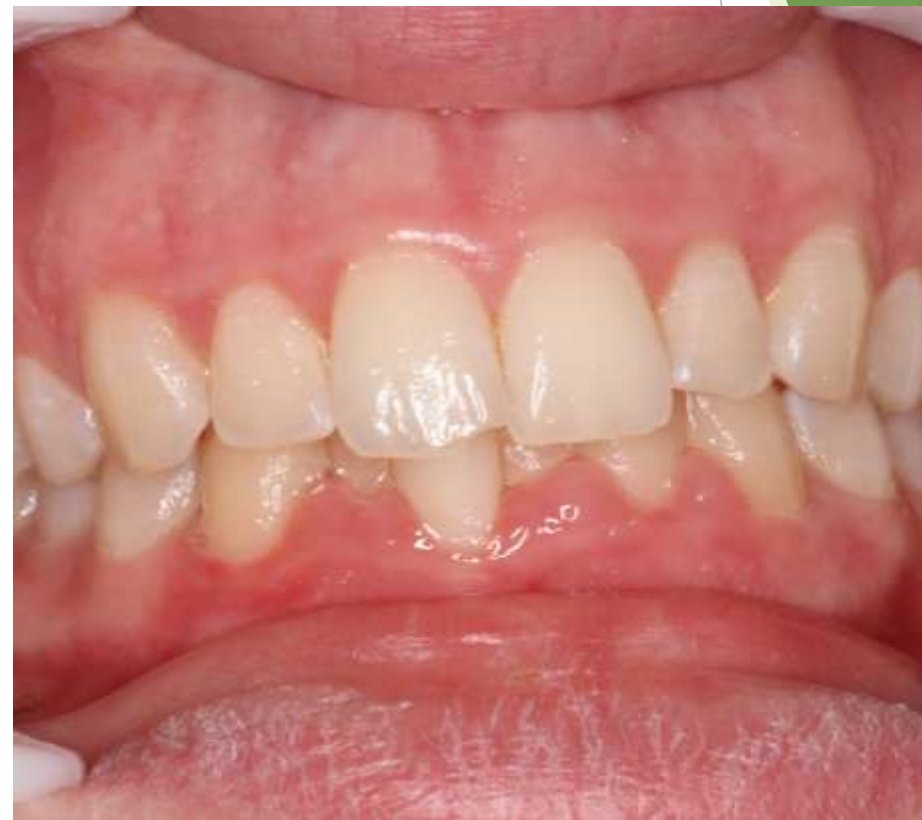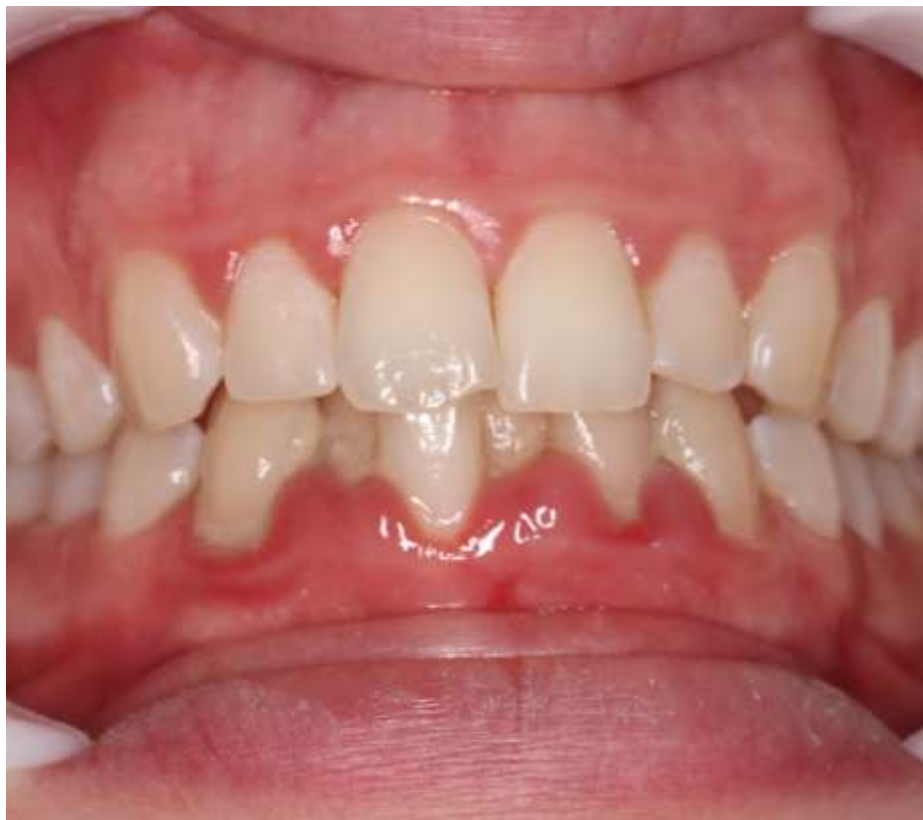Supragingivalis depuralas után egy héttel, subgingivalis depurálás előtt



# Kontroll



# Kiindulási állapot - kezeléseket utáni eredmény



Köszönöm a figyelmet!

