



# Semmelweis Egyetem Fogorvostudományi Kar Fogászati és Szájsebészeti Oktató Intézet

igazgató: Dr. Kivovics Péter c. egyetemi tanár

<http://semmelweis-egyetem.hu/fszoi/>

<https://www.facebook.com/fszoi>



# 24-es fog fractura sebészi eltávolítása

**DR. RÉPÁSI MÁRK**

**REZIDENS**

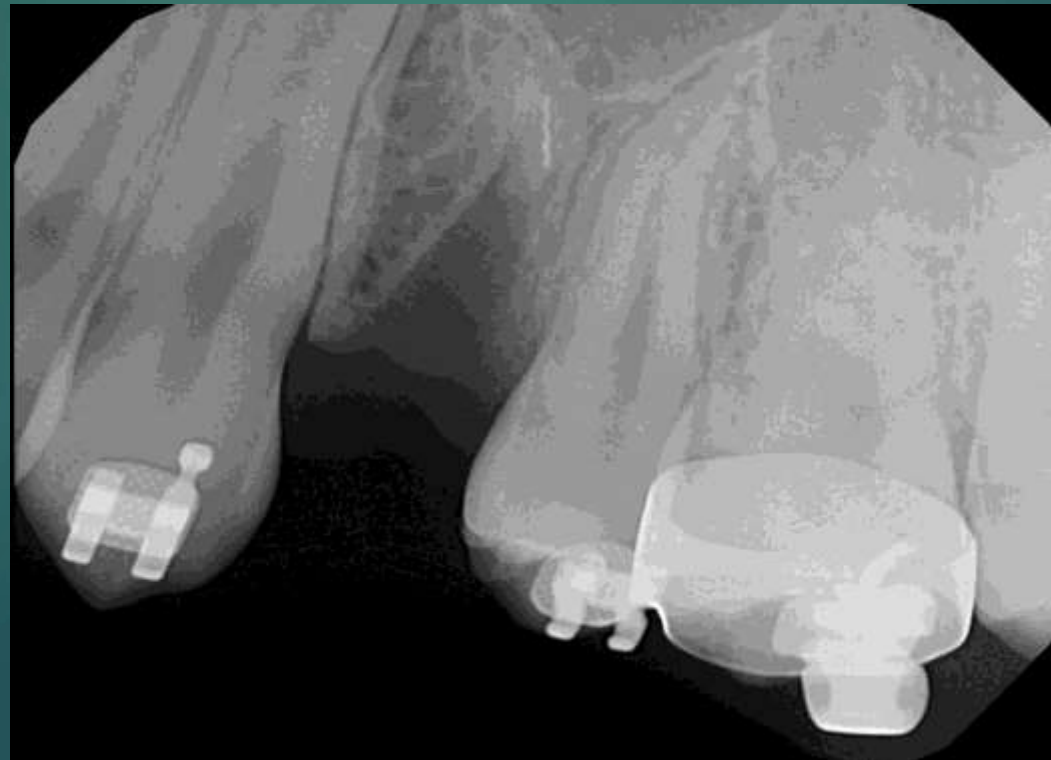**TUTOR: DR. CZINKÓCZKY BÉLA  
OSZTÁLYVEZETŐ FŐORVOS**

**MENTOR: DR. CZINKÓCZKY BÉLA  
OSZTÁLYVEZETŐ FŐORVOS**



# Esetbemutató

- ▶ Egy 16 éves nő páciens 24-es fog fracturával utáltak be a szájsebészeti rendelésünkre. A beutalón az szerepelt, hogy a kezelő orvos a buccalis apexet nem tudta eltávolítani.



# Anamnézis

- ▶ 16 éves nő páciens
- ▶ Sztomato-onkológia szűrés negatív
- ▶ TMI eltérés nem tapasztalható
- ▶ A páciens nem dohányzik
- ▶ Gyógyszerallergia nem ismert
- ▶ Egyéb, a kezelést befolyásoló tényező nincsen
- ▶ A páciens jó szájhygiéniával rendelkezik

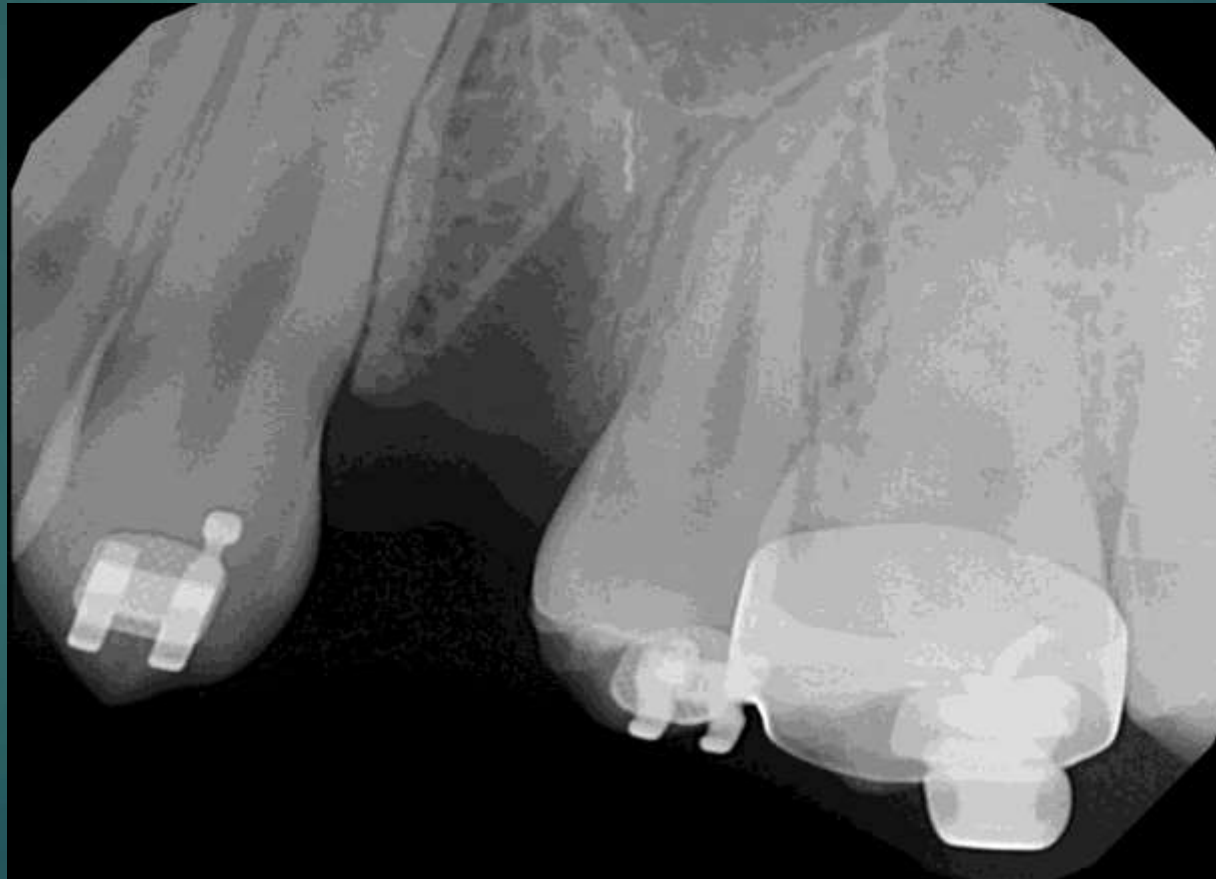


## Kezelési terv:

- ▶ 4 hét várakozás a lágyszövetek gyógyulásáig.
- ▶ 4 hét után, lebenyes feltárásból, helyi érzéstelenítésben a fractured apex eltávolítása.

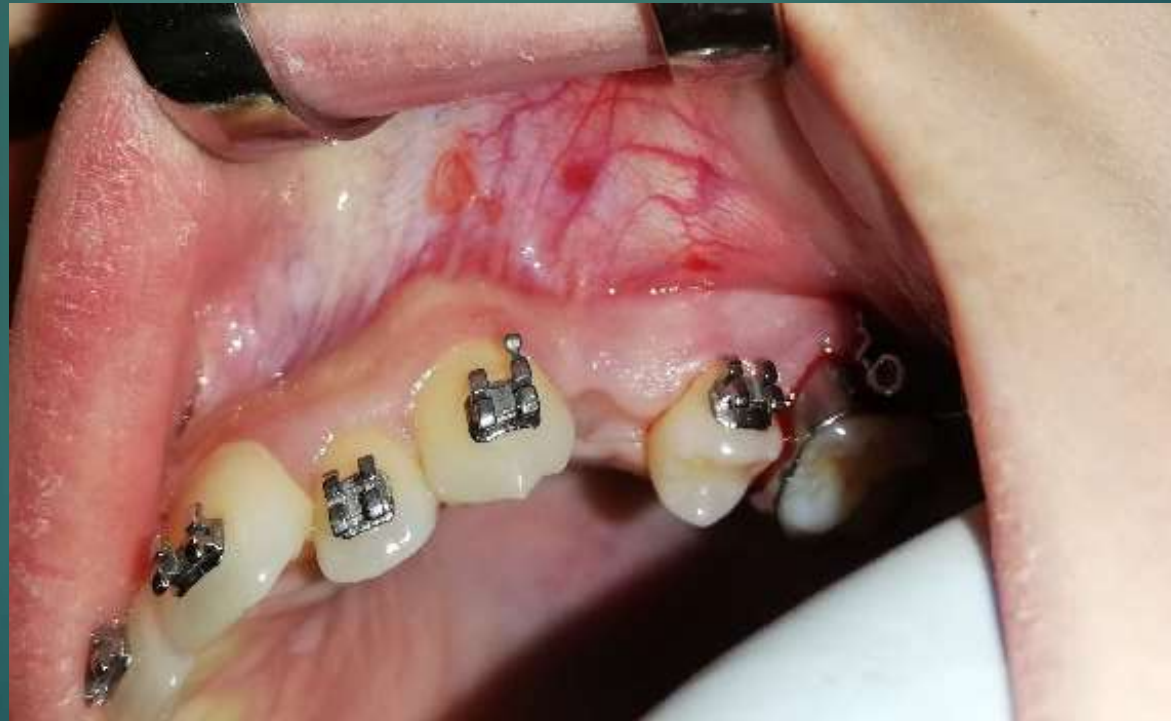# Pre-operatív rtg. felvétel

Látható egy fracturált apex benne hedström tűvel.



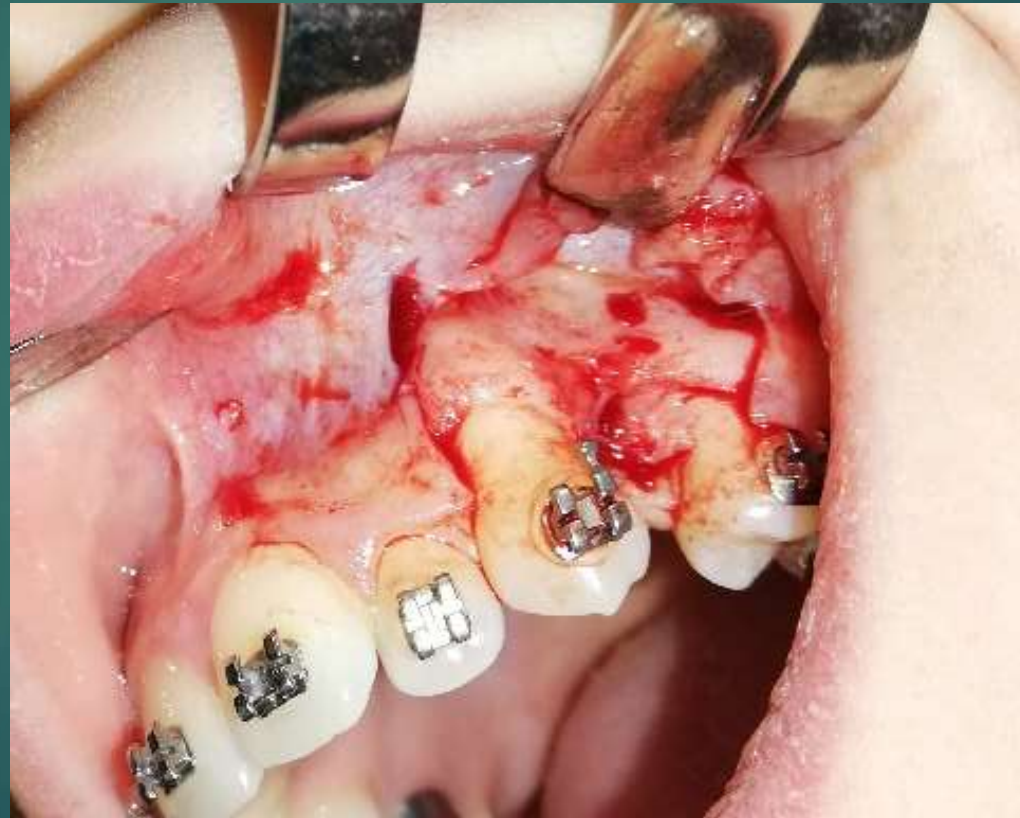# 4 hét után, pre-operatív állapot

A lágyrészek megfelelően meggyógyultak a műtéti beavatkozás elvégzéséhez.



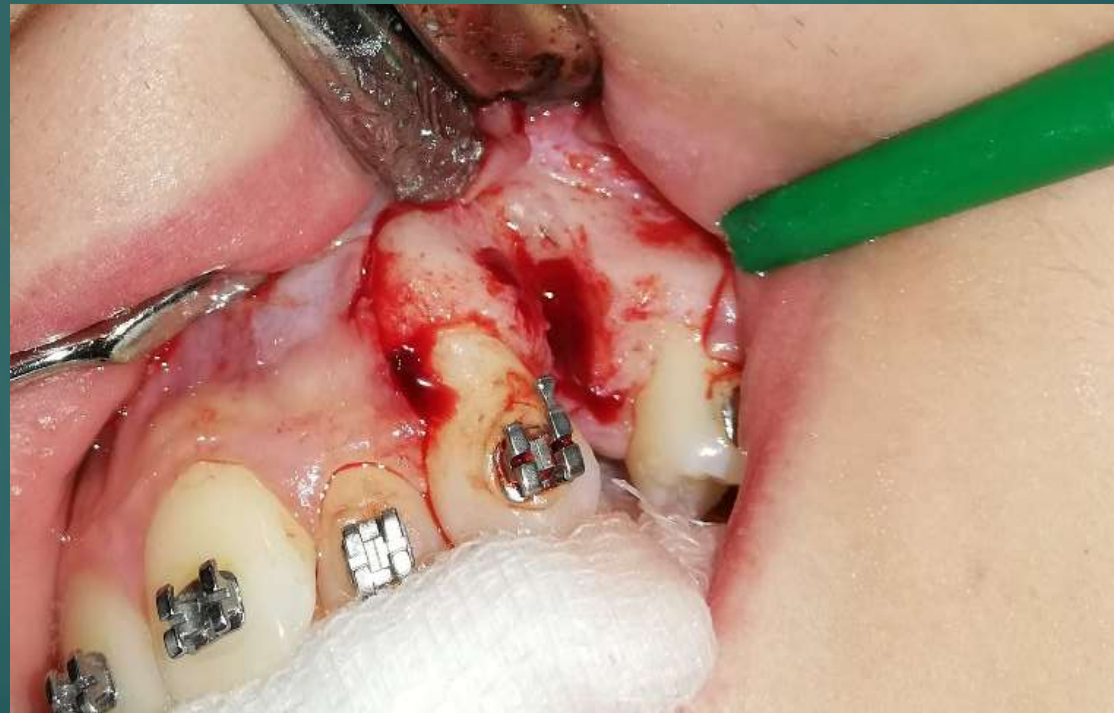# Lebennyképzés

Wassmund-féle lebenny képzése a tökéletes láthatóság érdekében.



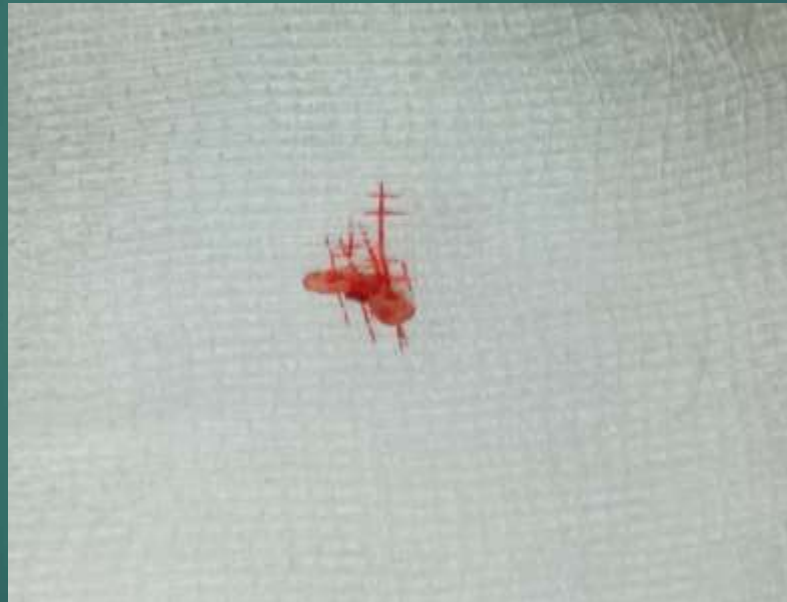# Osteoplastika

Az osteoplastika elvégzése acél gömb és Lindemann féle csontfrézer segítségével.  
Hűtés: fiziológiás sóoldattal



# Buccális apex eltávolítva

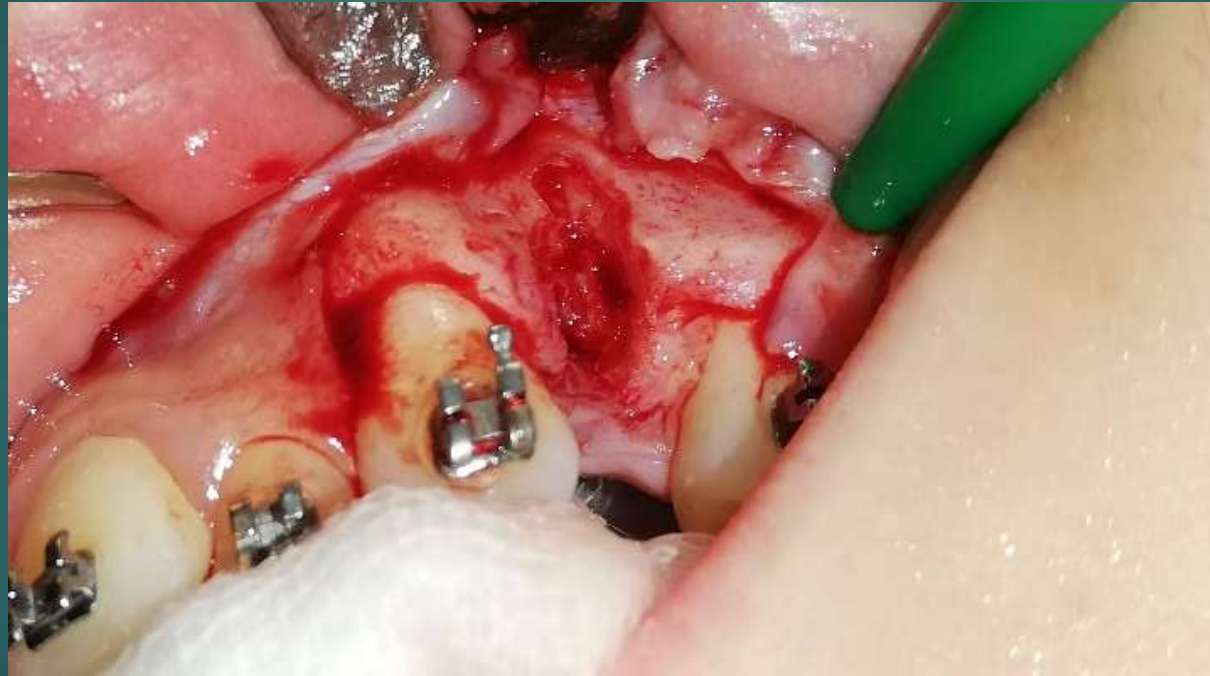A eltávolítás papagájcsőr depurátor segítségével történt. Az apexben látható a hedström tű.





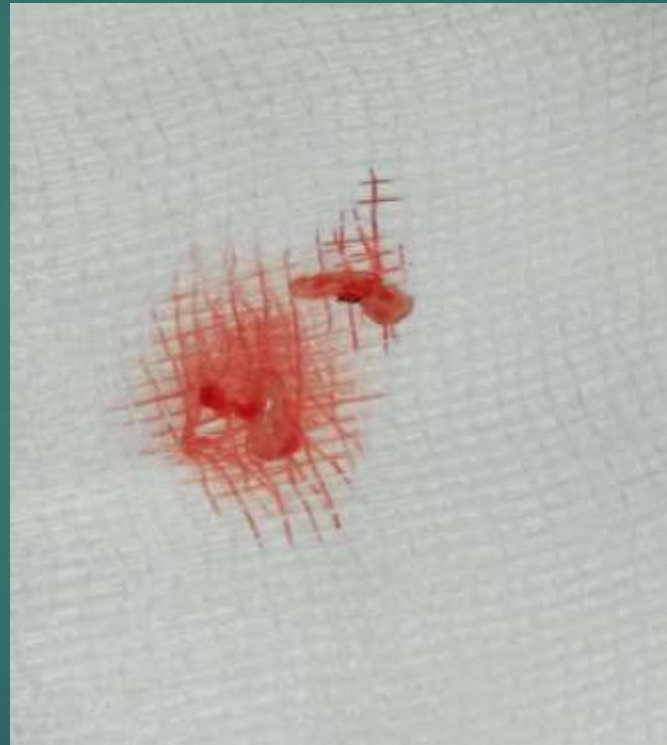# A műtéti terület átvizsgálása

Az átvizsgálás során egy palatinális frakturált rész is látható volt.



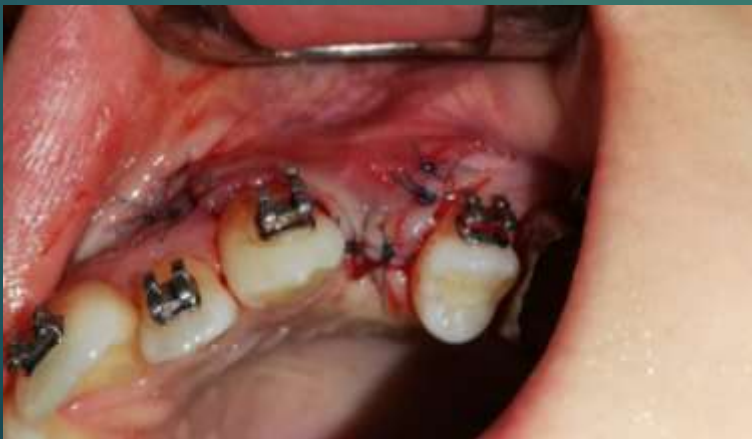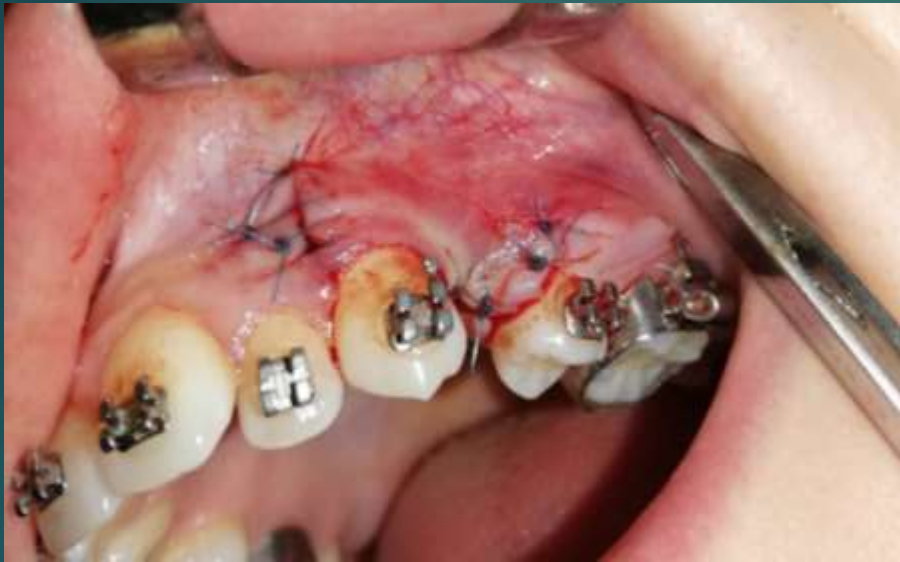# A palatinális apex eltávolítása

A eltávolítás papagájcsőr depurátor segítségével történt.



# Per primam lebenyzárás

A lebenyzárás egyszerű csomós és horizontális matrac öltésekkel történt



- ▶ Varratszedés 1 hét múlva
- ▶ A páciens post-operatív tanácsokkal ellátva
- ▶ Augmentin Duo 875/125 mg
- ▶ Flector 50 mg

# Varratszedés

Kielégítő gyógyulás látható 1 hét elteltével.

