



# Semmelweis Egyetem Fogorvostudományi Kar Fogászati és Szájsebészeti Oktató Intézet

igazgató: Dr. Kivovics Péter c. egyetemi tanár

<http://semmelweis-egyetem.hu/fszoi/>

<https://www.facebook.com/fszoi>



## 16-os fog gyökérkezelése és restaurációja kompozit betéttel



Szakorvosjelölt: Dr. Kapor Klára  
Konzerváló Fogászat és Fogpótlástan rezidens  
Tutor: Dr. Bíró Andrea szakorvos  
Mentor: Dr. Kivovics Péter c. egyetemi tanár  
2019.

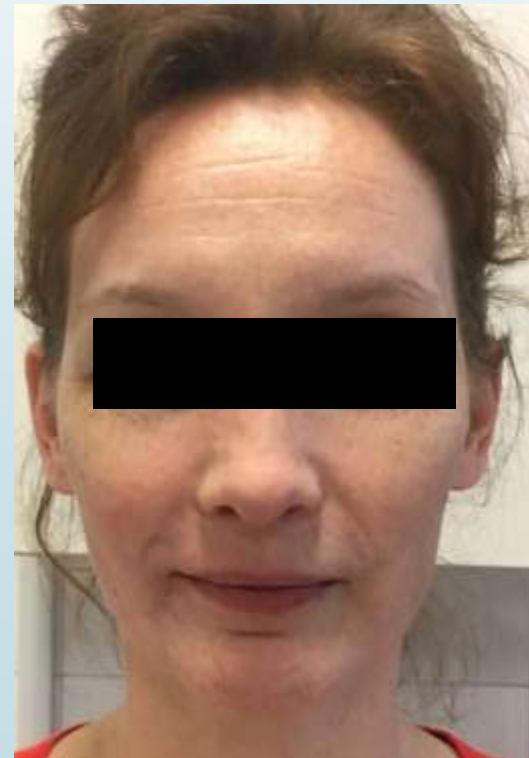

# A fogorvosi vizsgálatra érkezés indoka

- ▶ A jobb felső 6-os fogának gyökérkezelését 1 hónapja kezdték el, ennek folytatására érkezett a páciens

## Általános anamnézis

- ▶ A páciens egy 42 éves hölgy
- ▶ Irodai alkalmazottként dolgozik
- ▶ A fogászati kezelést befolyásoló tényező nincs
- ▶ Allergiáról nem tud
- ▶ Egészségre káros szokás nincs

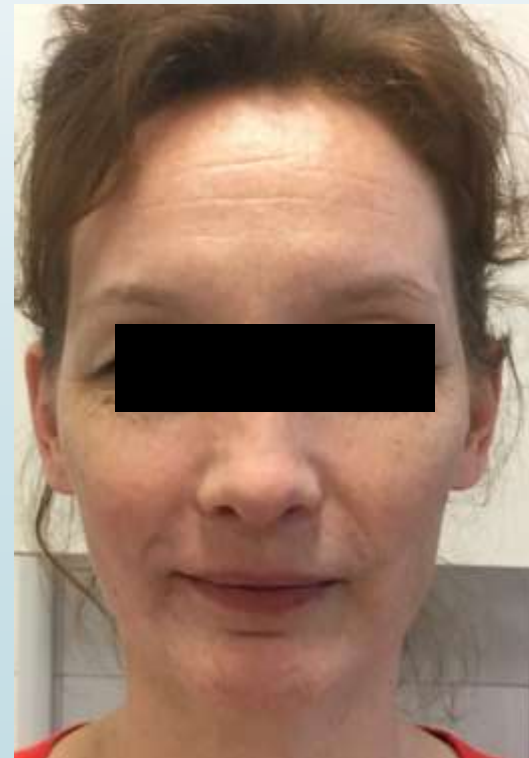

# Fogászati anamnézis

- ▶ A páciens jobb felső 6-os fogának gyökérkezelését 1 hónapja kezdték el, azóta panaszmentes.
- ▶ A páciens elmondása szerint rendszeresen jár fogorvoshoz

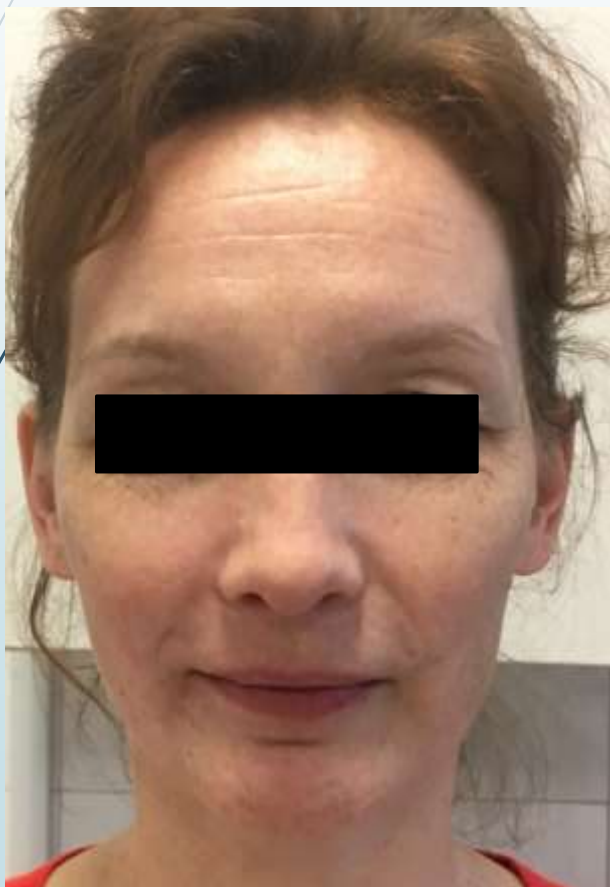## Fej-, nyak régió vizsgálata, intraorális vizsgálat

- TMI vizsgálat: jobb oldali deflexio, panaszmentes
- Sztomato-onkológiai szűrés: negatív
- Szájhigiéné: megfelelő

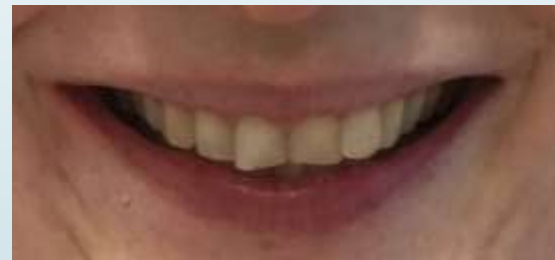

# Fotódokumentáció

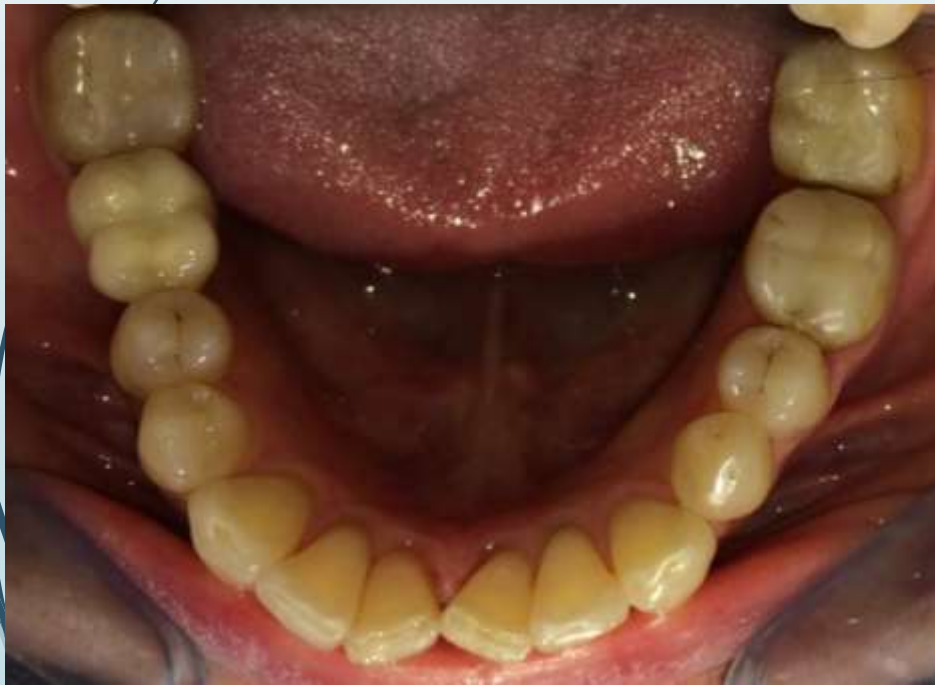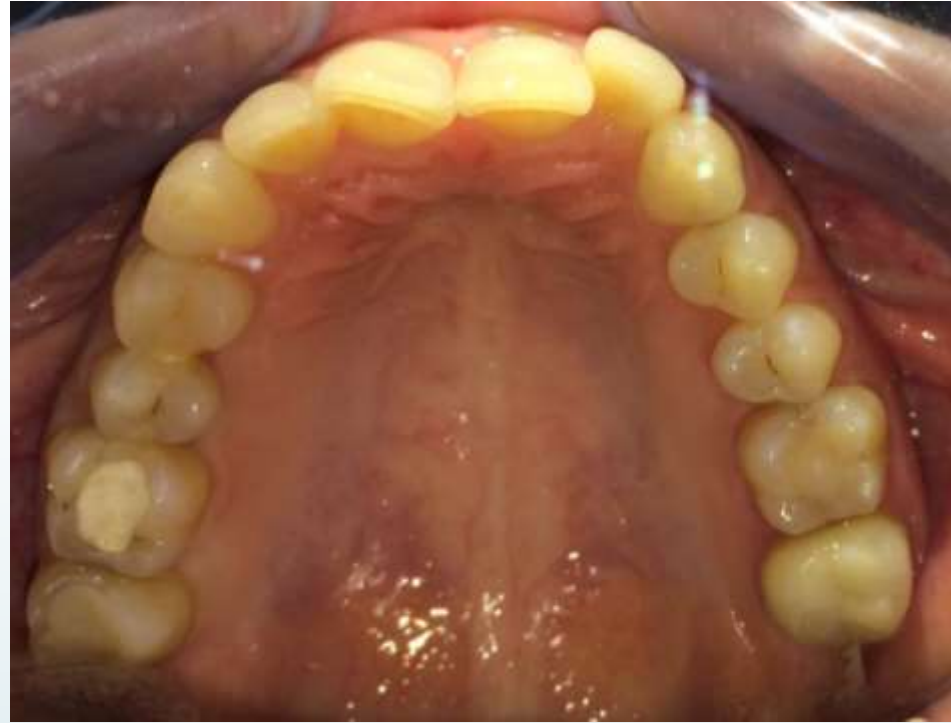Teljes arc



Mosoly



Felső fogív

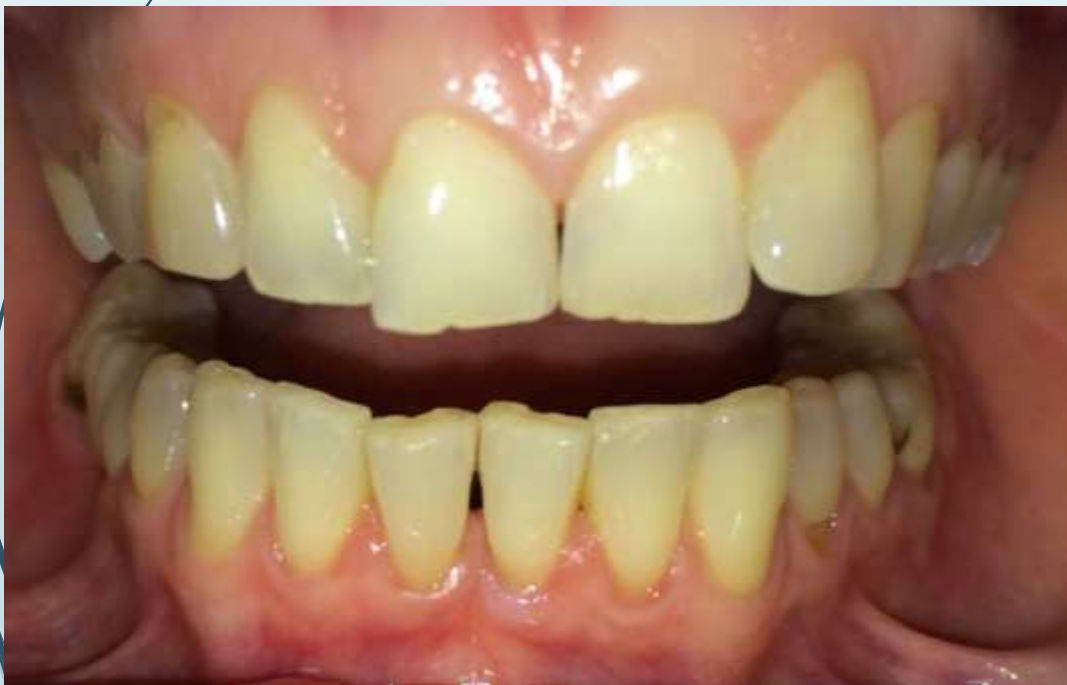
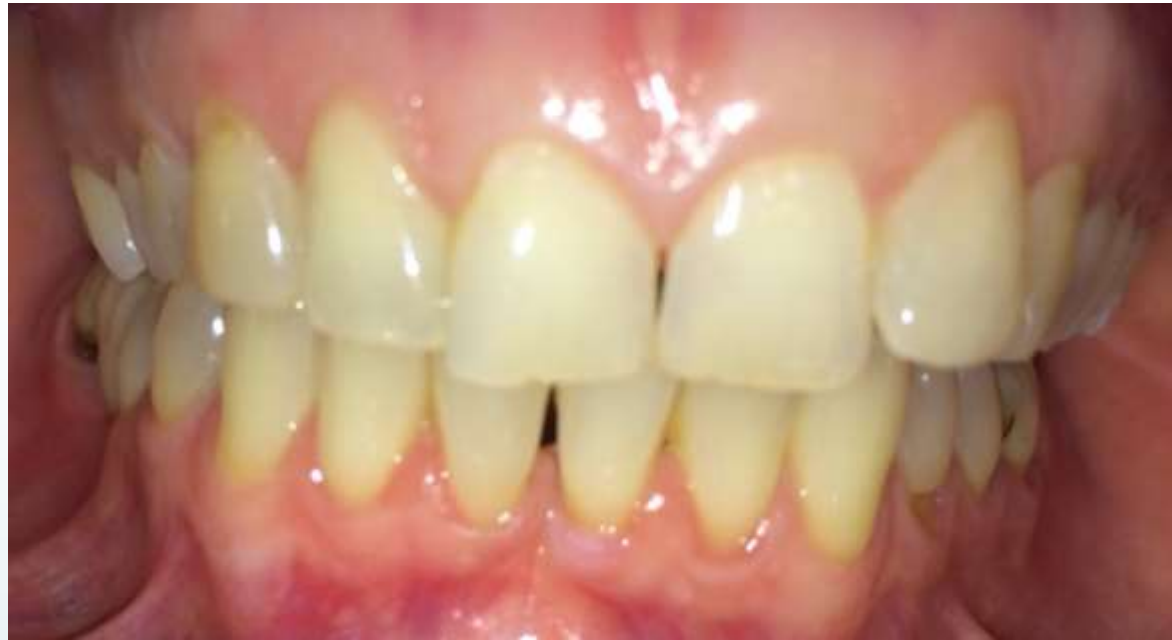
Alsó fogív



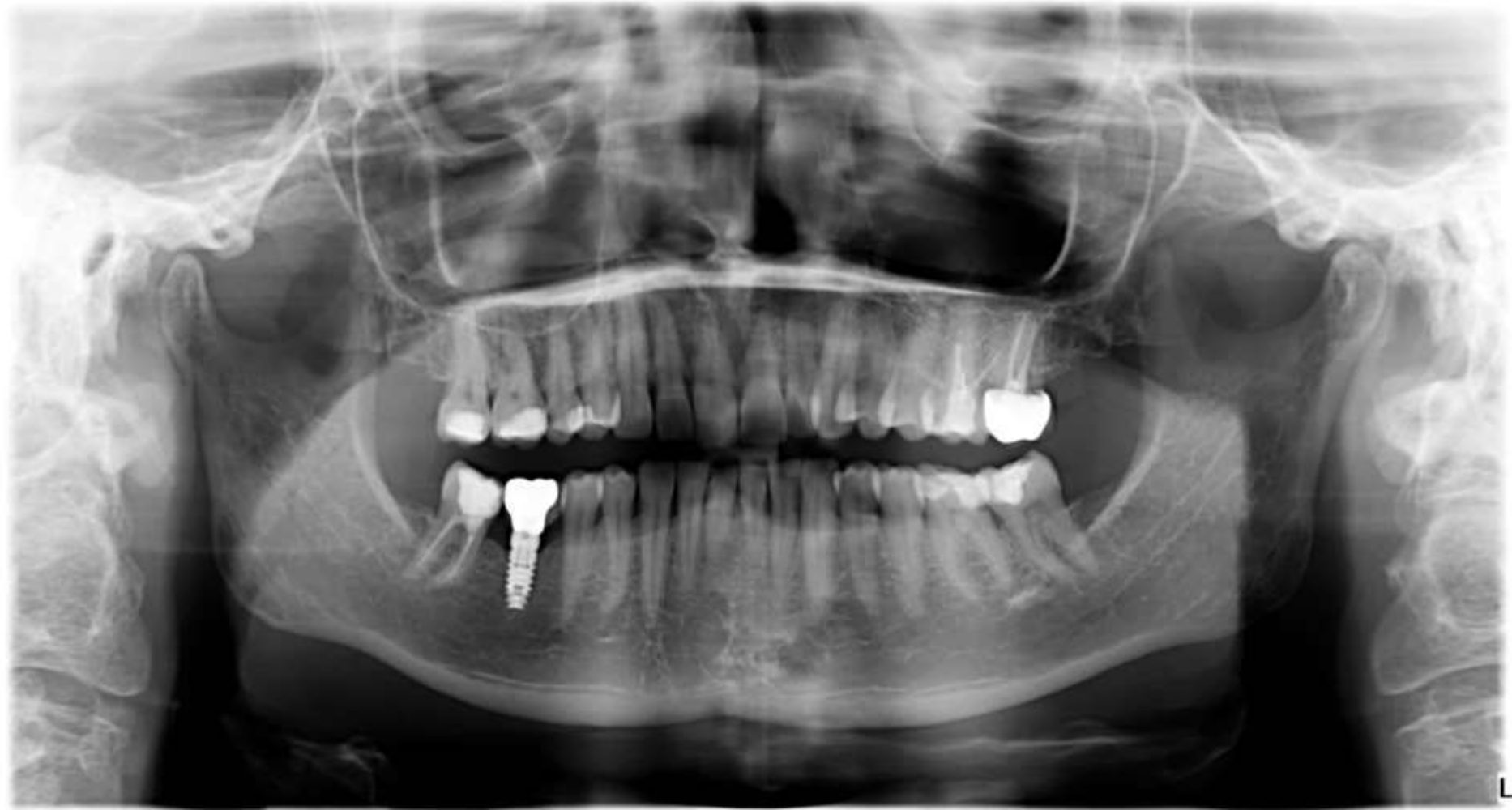IKP-ban

Harapási  
forma:  
Eugnath,  
jobb oldali  
deflexio



Nyitott  
helyzetben

# Orthopantomogram



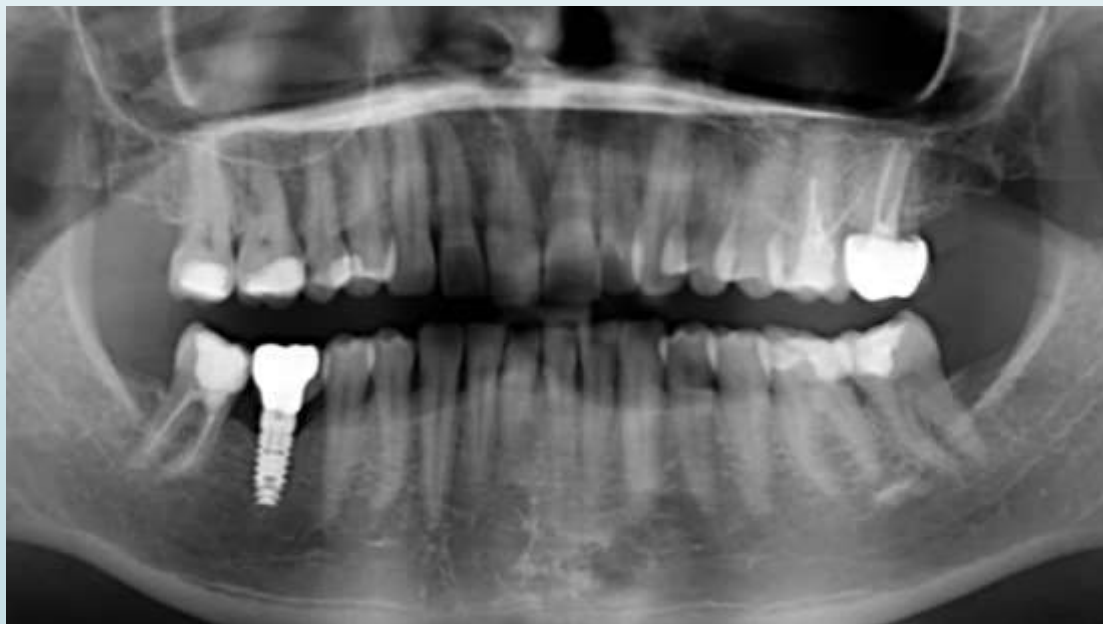
# FOGAZATI STÁTUSZ

| X  | T  | IT       | C  |    | ab<br>fr |    |    |    |    |    |          |    | Gy<br>T | gyt<br>Kor | X  |
|----|----|----------|----|----|----------|----|----|----|----|----|----------|----|---------|------------|----|
| 18 | 17 | 16       | 15 | 14 | 13       | 12 | 11 | 21 | 22 | 23 | 24       | 25 | 26      | 27         | 28 |
| 48 | 47 | 46       | 45 | 44 | 43       | 42 | 41 | 31 | 32 | 33 | 34       | 35 | 36      | 37         | 38 |
| X  | T  | im<br>pl |    |    |          |    |    |    |    |    | ab<br>fr |    | T       | T          | X  |

➤ DMF-szám: 11

➤ PSR-index:

|   |   |   |
|---|---|---|
| 1 | 1 | 1 |
| 4 | 2 | 1 |





# Kezelési terv

- Szájhygiénés instruálás motiválás, professzionális szájhygiénés kezelés

Az adott fog vizsgálata (16):

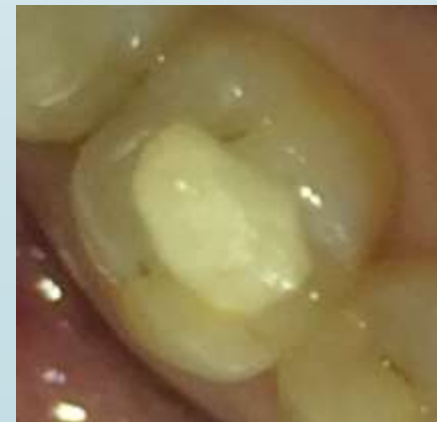- ▶ Inspekció: occlusalis ideiglenes tömés
- ▶ Palpatio: ideiglenes tömés
- ▶ Percusszió: kopogtatásra enyhe érzékenység
- ▶ Szenzitivitás: negatív

16-os fog gyökérkezelésének folytatása:

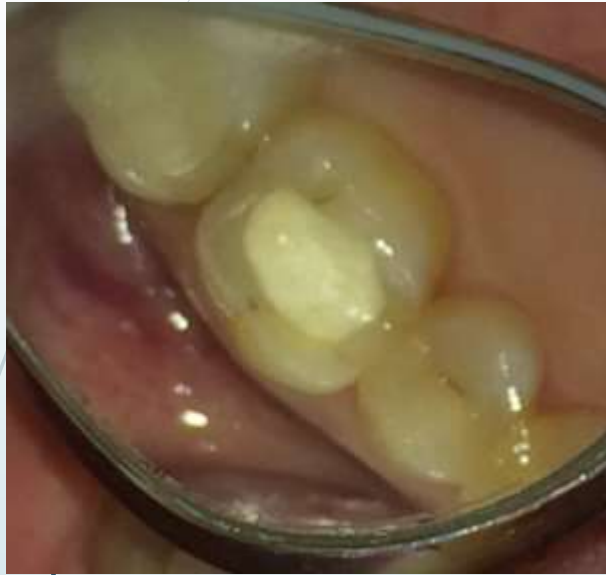- ▶ A csatornák hosszának bemérése, feltágítása, gyökértömése és a koronai rész végleges felépítése

Teljes fogazatra:

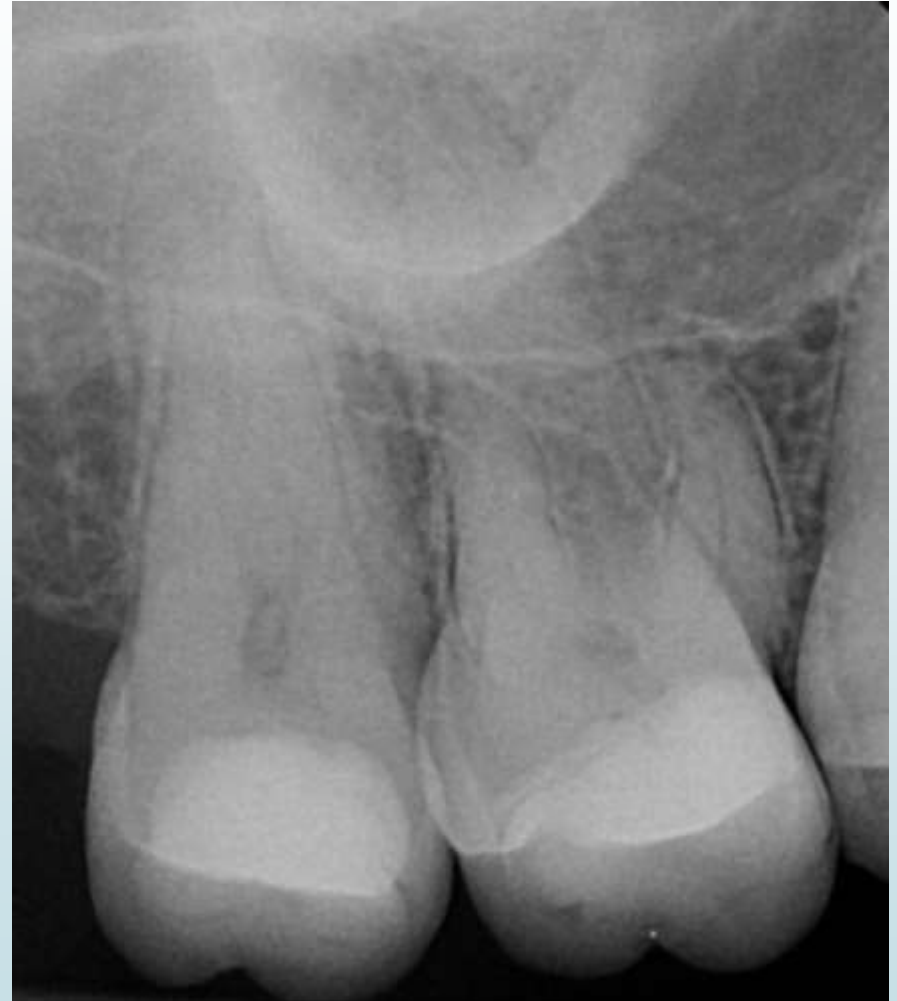- ▶ 15 OD kompozit tömés
- ▶ 36 MOD kompozit tömés cseréje
- ▶ Abfractiok ellátása kompozit töméssel: 13, 34



# Kiindulási fotó, Preoperatív röntgen



Radiológiai dg.:  
parodontitis apicalis  
chronica circumscripta  
(palatinalis gyökér körül)

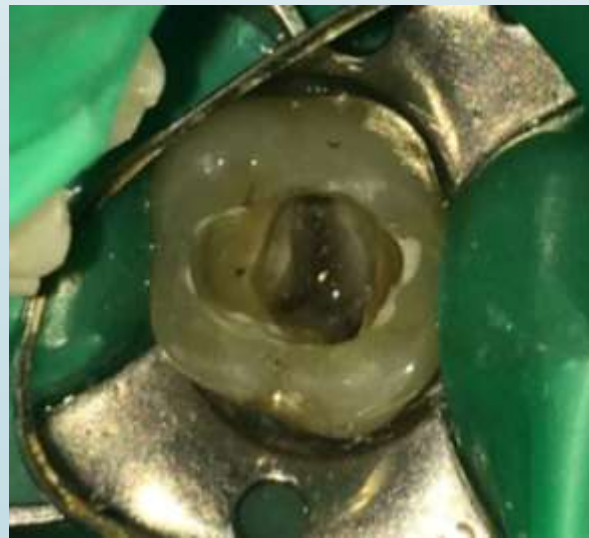

# Orificiumok, munkahossz meghatározás apex locatorral

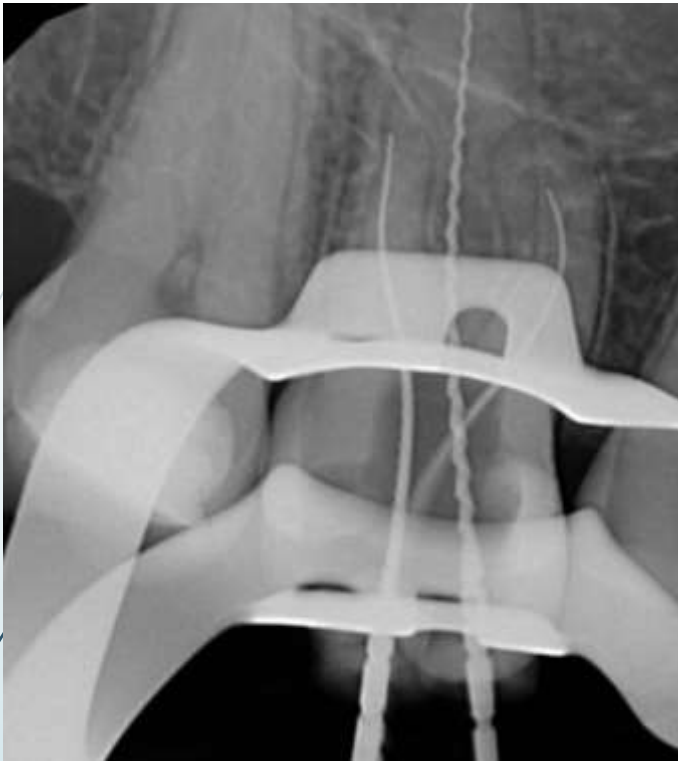Csatornák hossza:

- MB: 16.5 mm (Rf.p.: MB csücsök)
- DB: 18.5 mm (Rf.p.: MB és DB csücsök között)
- P: 20 mm (Rf.p.: MB és DB csücsök között)

(Woodpex apex locator)

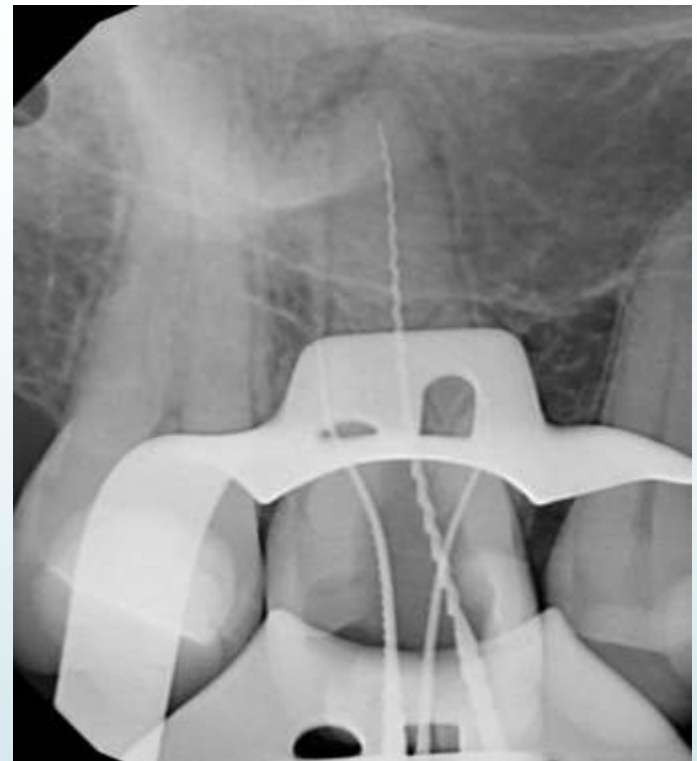

# Tűs kontroll



Inicialis file-k:  
MB: 15# DB: 15# P: 25 °

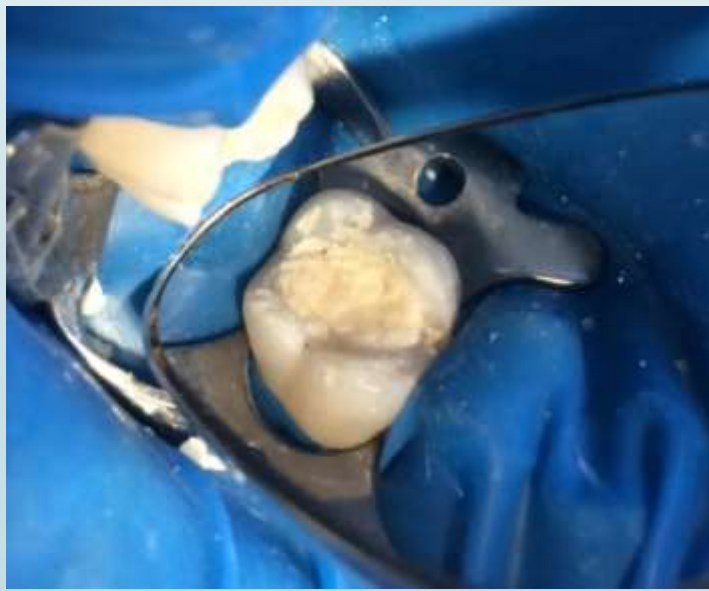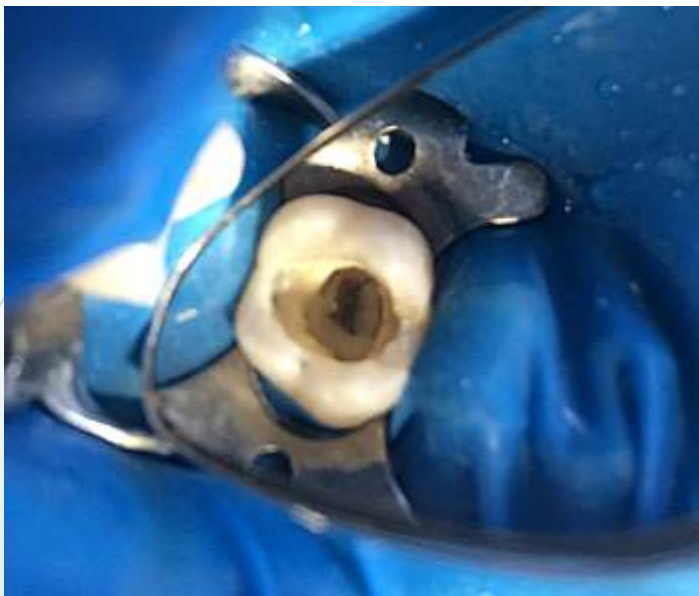
Mester file-ok:  
MB: 30# DB: 40# P: 40#  
Csatornák feltágítása: Step back  
technikával



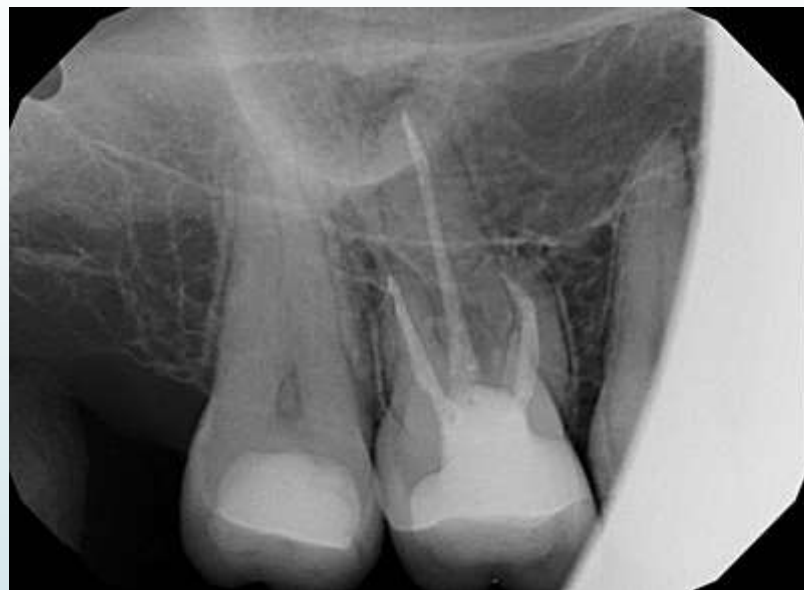Tűs rtg alapján munkahossz korrekciók:  
MB és DB +1mm, P: +0.5 mm

- MB: 17.5 mm
- DB: 19.5 mm
- P: 20.5 mm

# Gyökértömés után



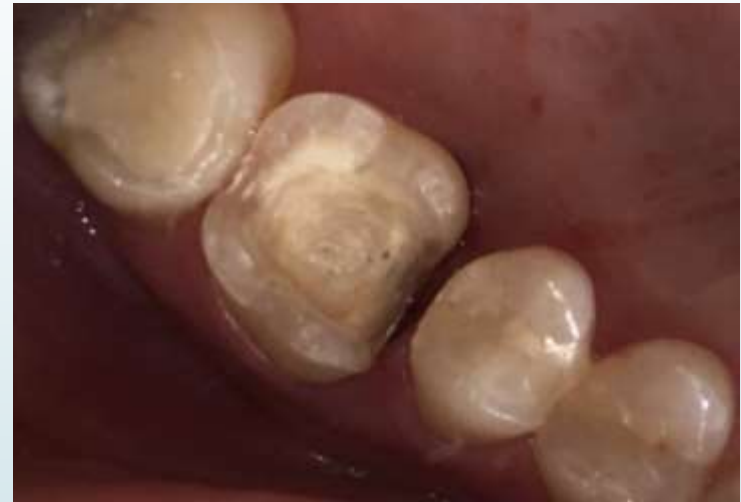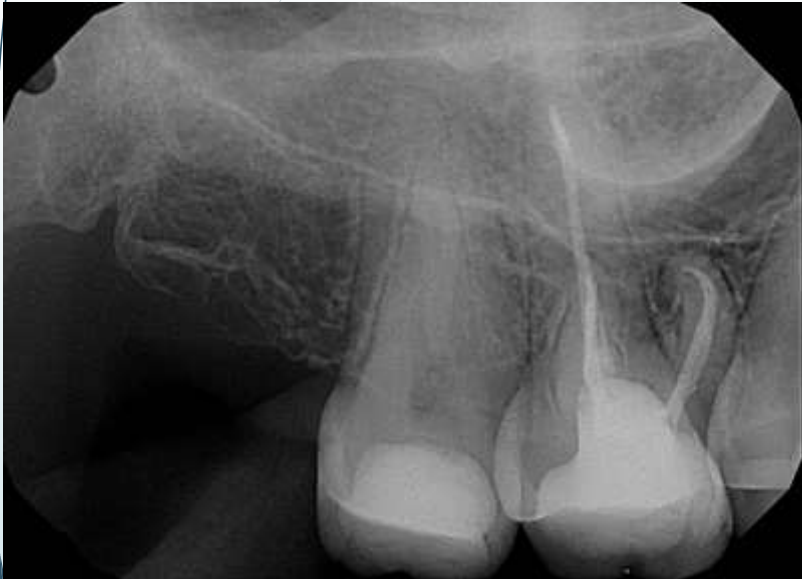## Postoperatív rtg



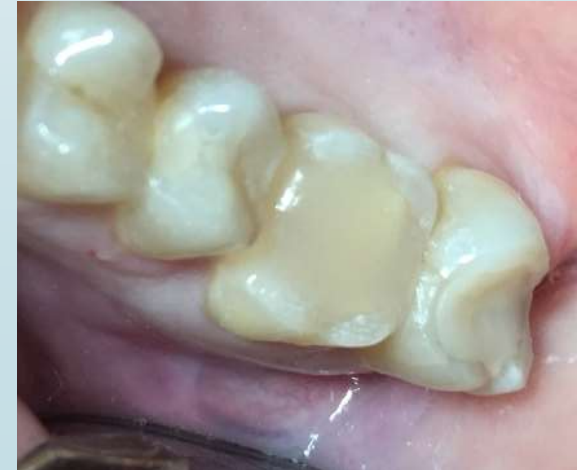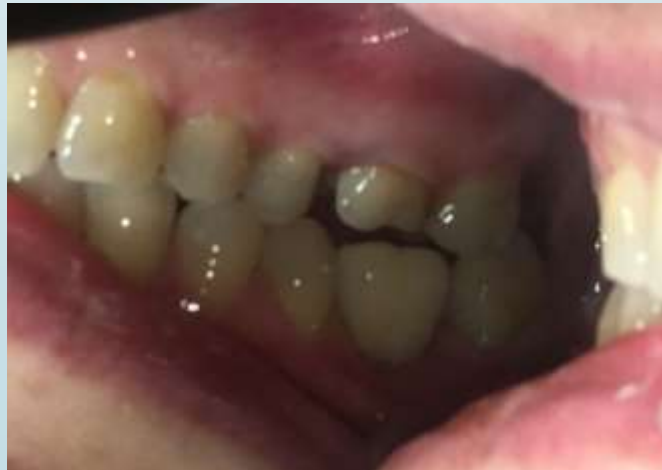Guttapercha lezárása fényrekötő  
üvegeionomer cementtel és hosszútávú  
ideiglenes tömés



# A fog végleges restaurációja kompozit betéttel (onlay)

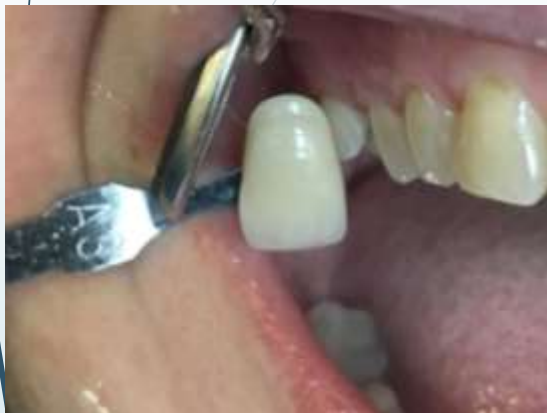

Gyökértömés kontroll  
rtg 4 hó múlva

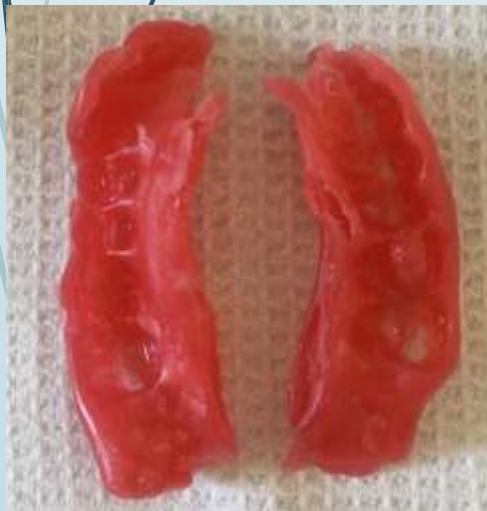

# Lenyomatok kompozit betéthez

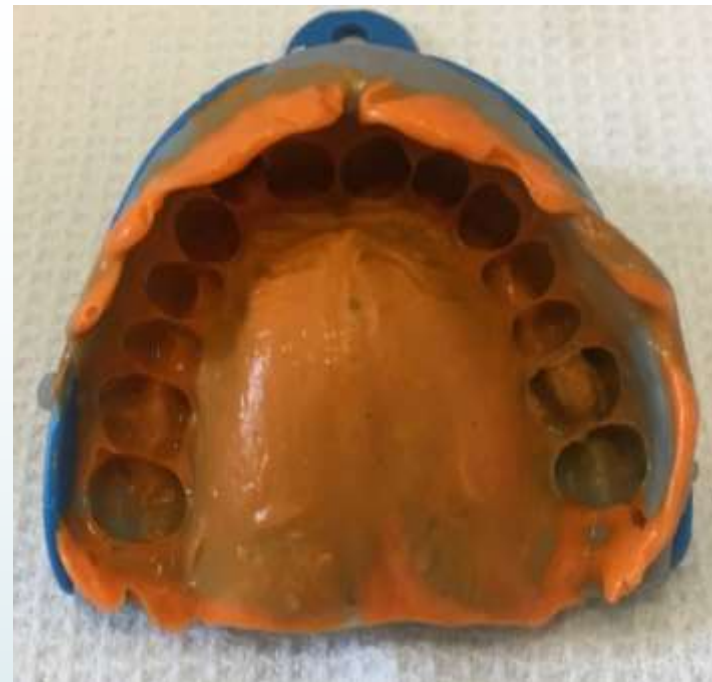fogszín: A3 (VitaClassic)



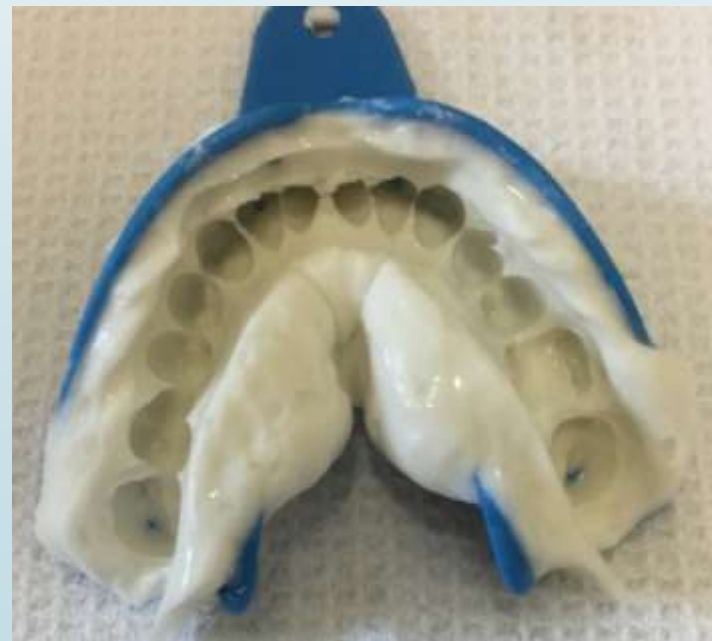viaszkulcs



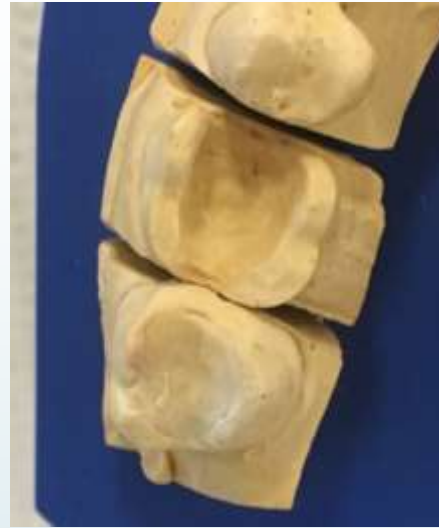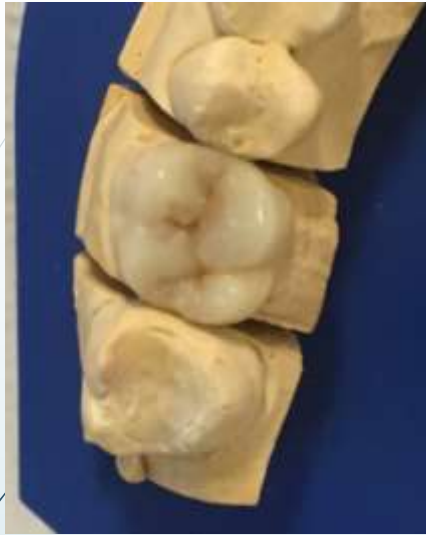Felső:  
2 fázisú, 2 idejű,  
precíziós szituációs  
szilikon lenyomat  
(Zetaplus, Oranwash)



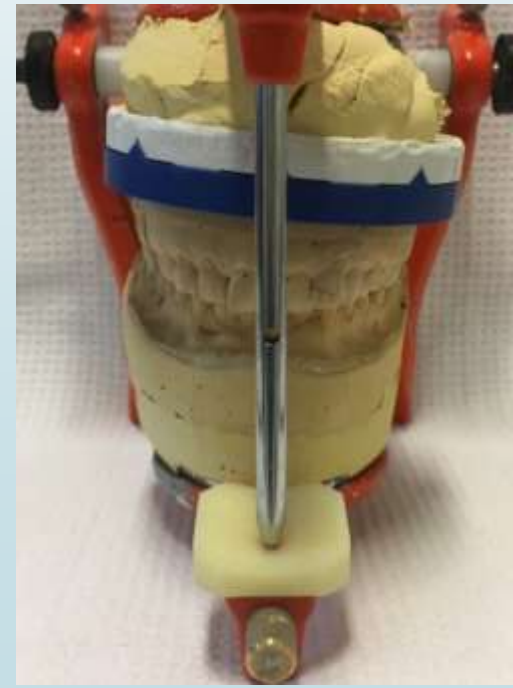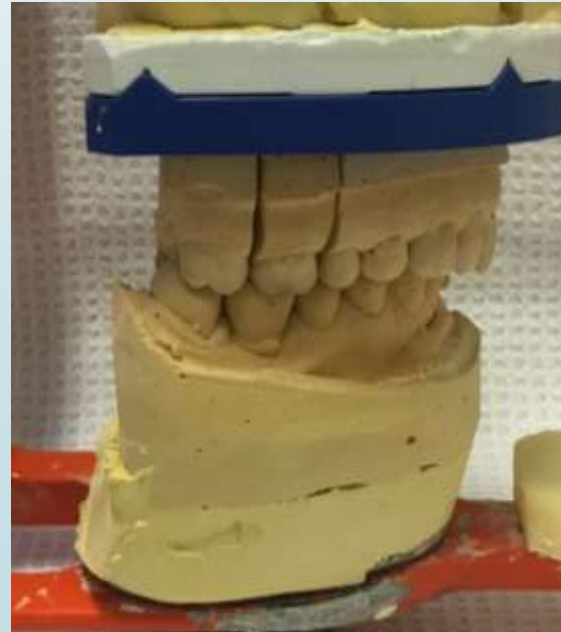Alsó:  
Antagonista (alginát)



# Kész betét a mintán

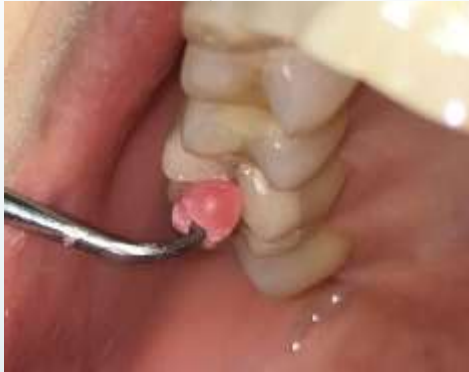

Gradia onlay,  
A3

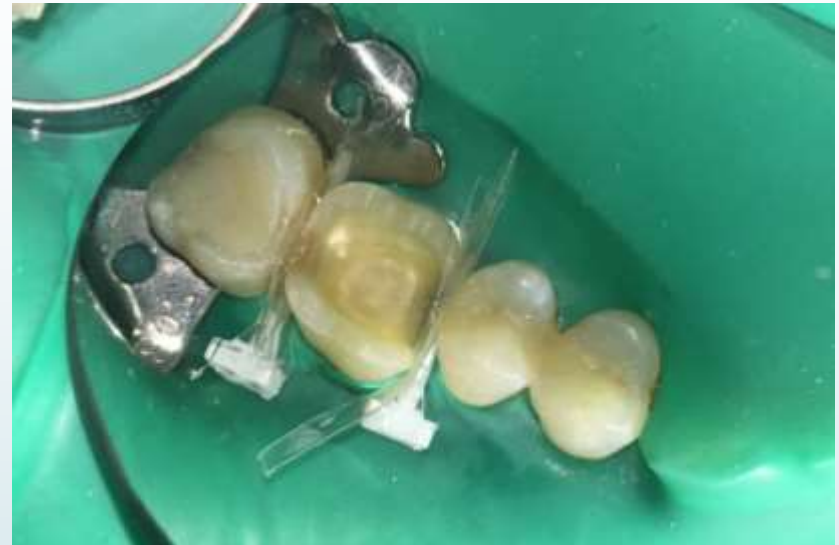



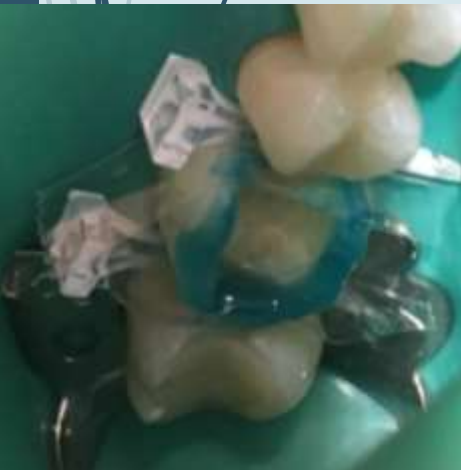# Betét próbája szájbán, ragasztása abszolút izolálásban



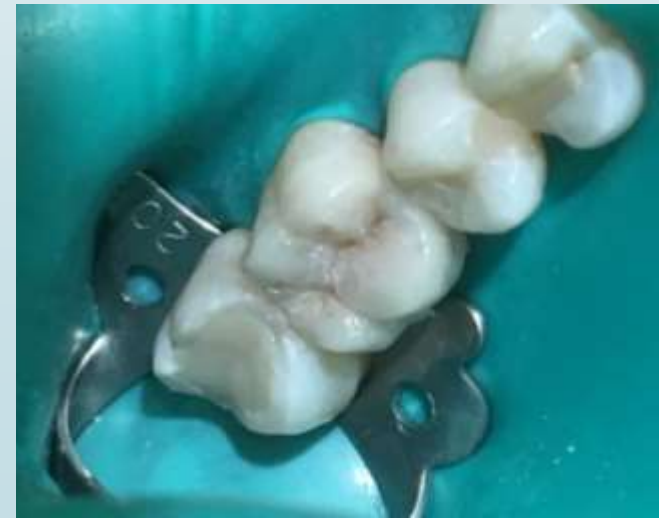Matrica,  
ék in situ



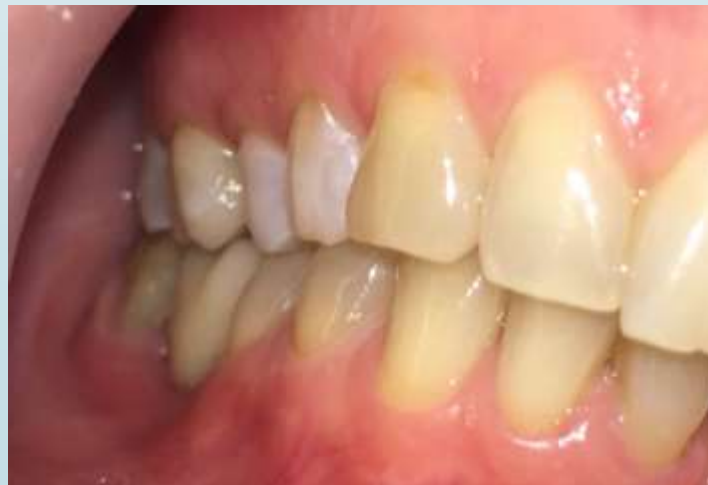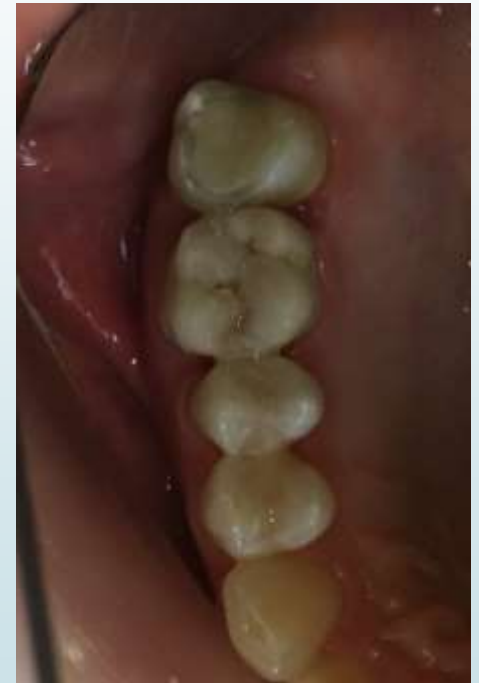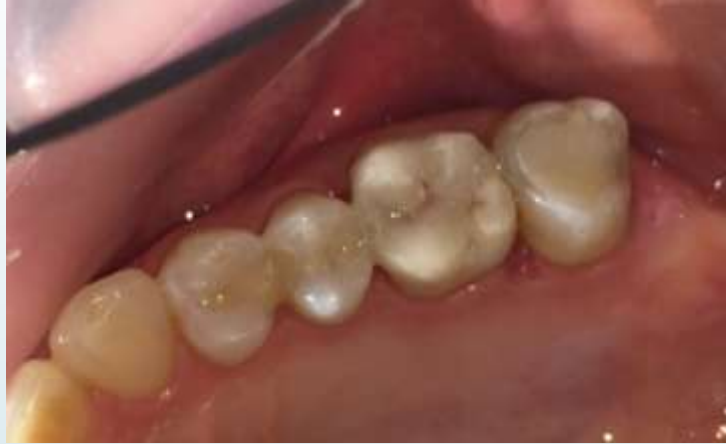Zománc szelektív  
savazása



Beragasztás dual  
cementtel, polimerizálás



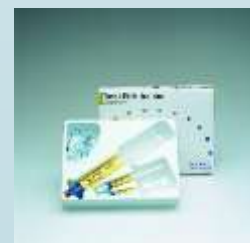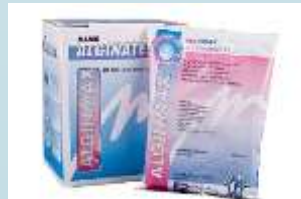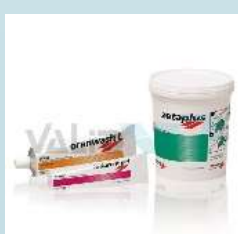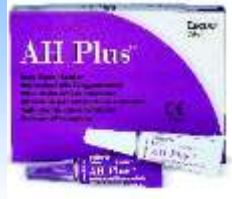# Occlusio ellenőrzése és finírozás, polírozás után





# Felhasznált anyagok, alkalmazott technikák

- Csatornák feltágítása: step back technikával
- Átöblítőszer: neo-magnol, desztillált víz
- Gyökértömő anyag: guttapercha+sealer (AhPlus)
- Gyökértömés: lateral kondenzáció spreaderrel, vertikális kondenzáció pluggerrel
- Guttaperchak lezárása: Ionoseal
- Lenyomatanyagok: magas és alacsony konzisztenciájú C-szilikon: Zetaplus, Oranwash, antagonist: alginát
- IKP rögzítése: viasz, fogszínkulcs: VitaClassic
- Üreg előkészítése betétragasztás előtt:  
Zománc szelektív savazása 30 s-ig 37%-os ortofoszforsavval
- Gracia onlay beragasztása: dual kötésű cementtel (SuperCem)



Köszönöm a megtisztelő  
figyelmet!

