



Semmelweis Egyetem Fogorvostudományi Kar
Fogászati és Szájsebészeti Oktató Intézet
igazgató: Dr. Kivovics Péter c. egyetemi tanár
<http://semmelweis-egyetem.hu/fszoi/>



43-as fog felszabadítás

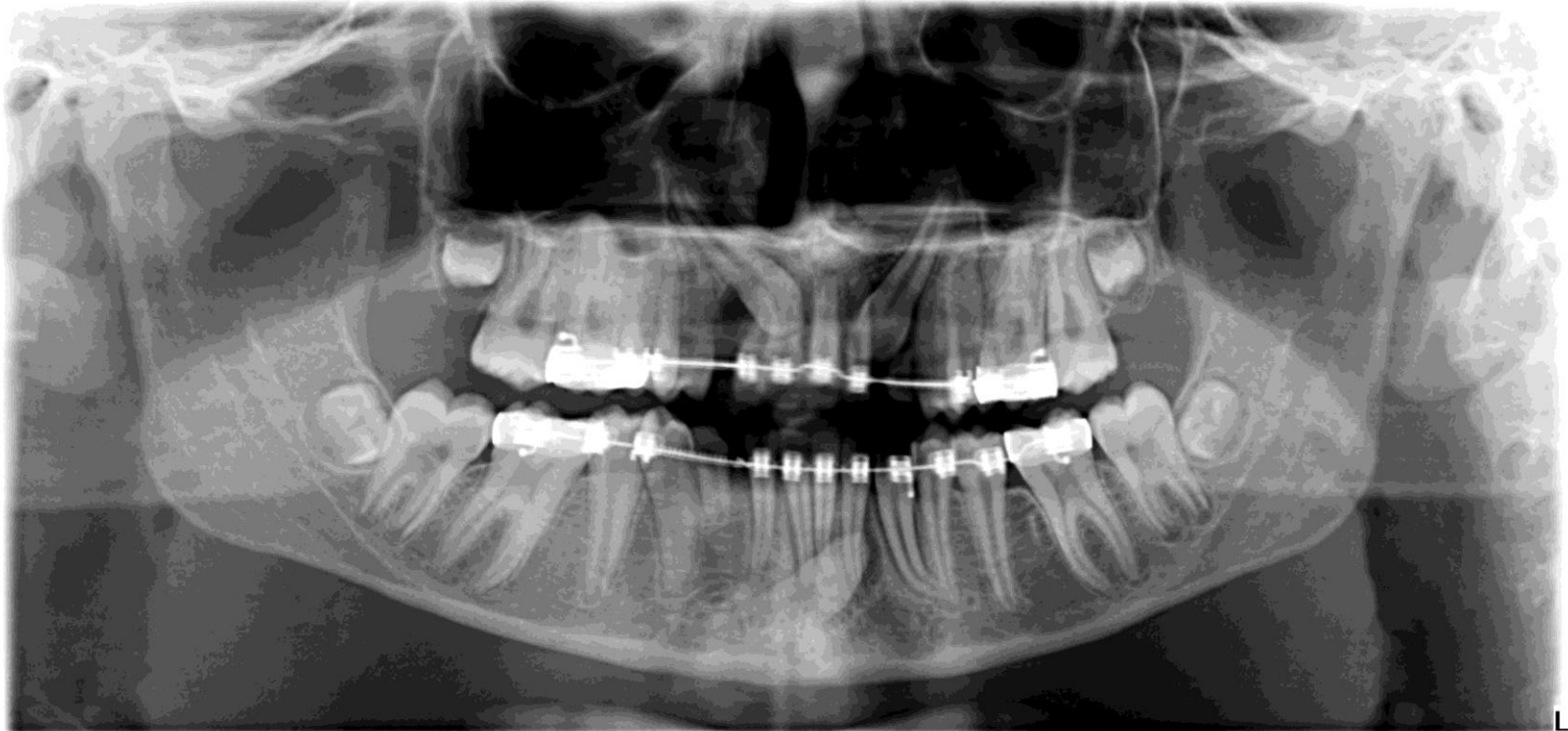
Vizsgáló: dr. Pénzes Dorottya

Tutor: Dr. Czinkóczy Béla, osztályvezető
főorvos



A fogorvosi vizsgálatra érkezés indoka

- ▶ A beteget a fogszabályozó szakorvos kolléga küldte
- ▶ 13,23,43-as fogak deliberalizáció



Anamnézis

Általános anamnézis

- ▶ 14 éves fiú páciens
- ▶ Gyógyszerallergia: nem ismert
- ▶ Fogászati kezelést befolyásoló egyéb tényező nincs

Fogászati anamnézis

- ▶ Szájhyiének szokásai megfelelőek
- ▶ 2018-tól rögzített fogszabályozó készüléket visel

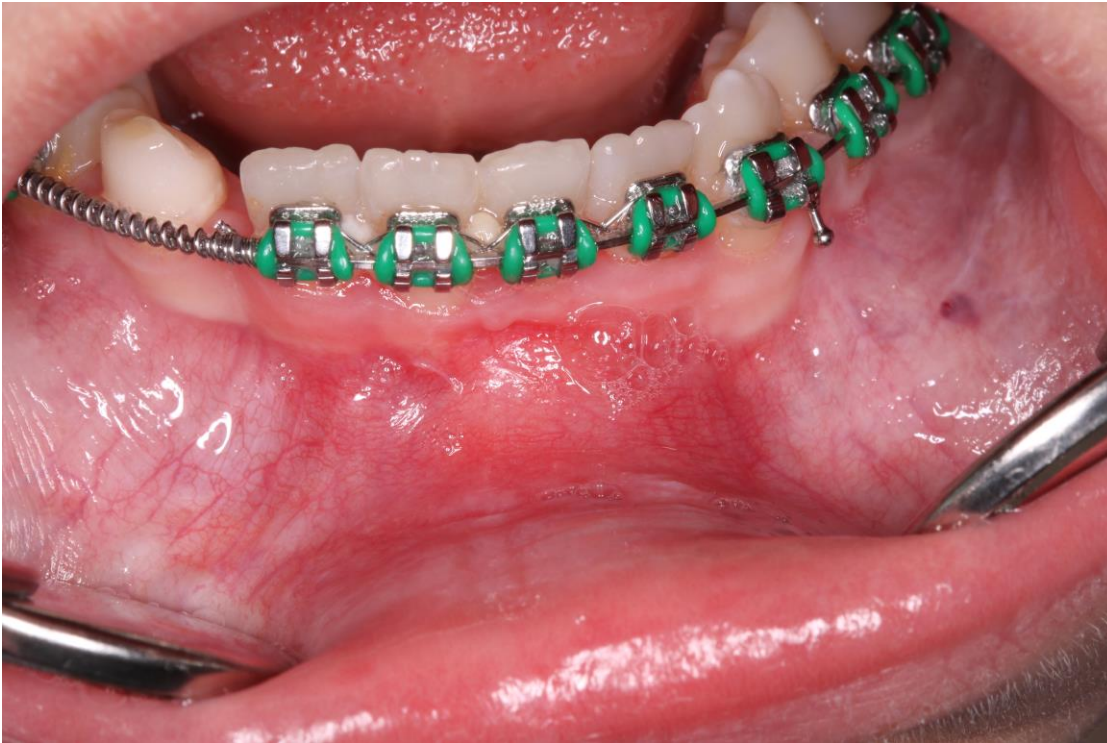

Fej-, nyak régió vizsgálata, intraorális vizsgálat

- TMI vizsgálat: negatív
- Sztomato-onkológiai szűrés: kóros elváltozást nem tapasztaltam
- Nyirokcsomók: nem tapinthatók
- Parodontális státusz:
 - PSR index

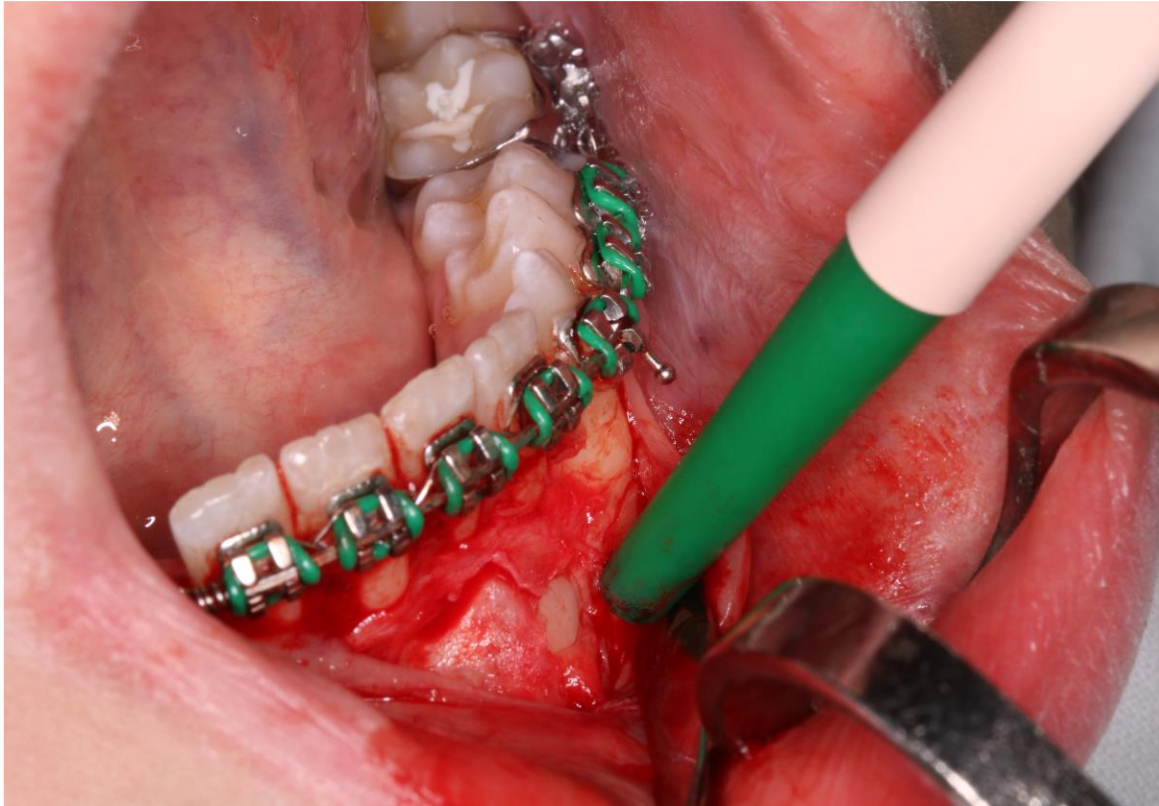
I	I	I
I	I	I
- DMF-T szám: 2
- Angle II





Kiindulási állapot, anestesia

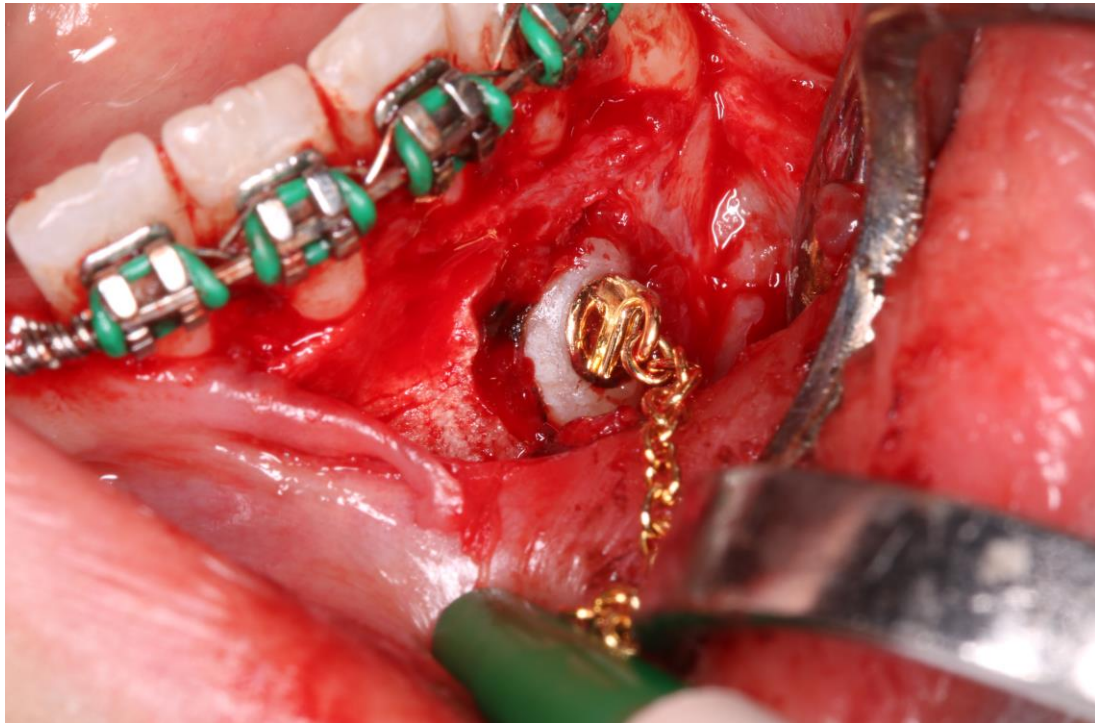
2*2 ml Lidocain-Adr.
2% inj. Vezetékesen a
n. mentalis területén



Lebény- képzés

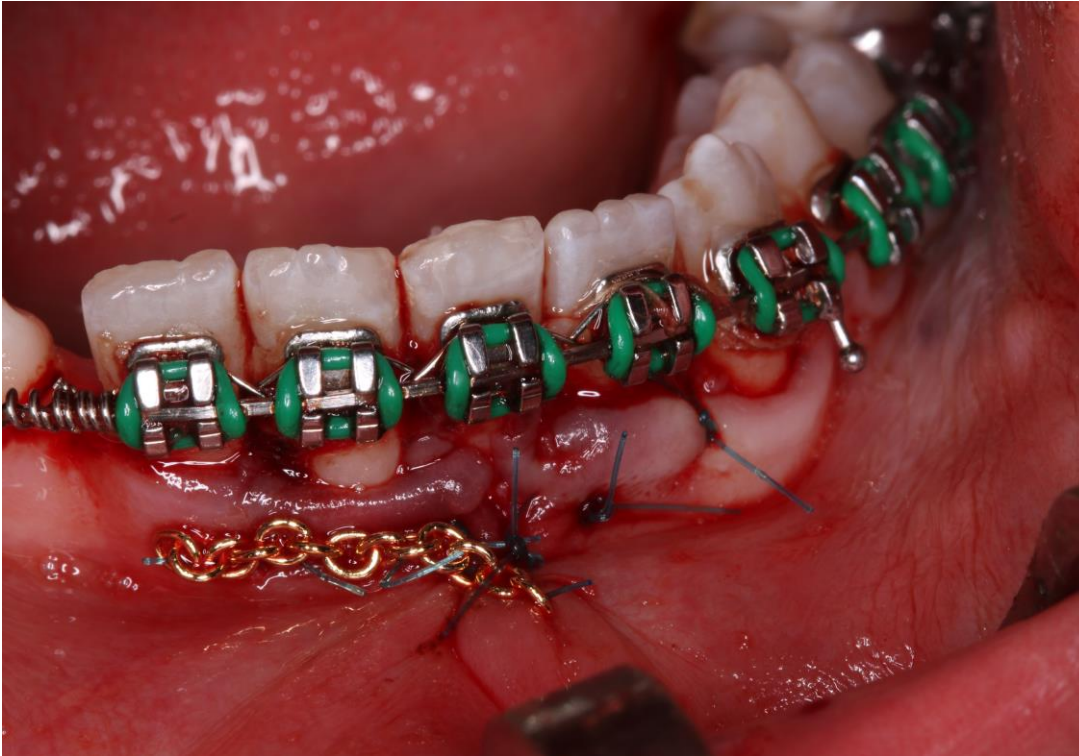Envelope
mucoperiostealis
lebeny





**Eruption
chain
felhelyezése**





Sebzárás

Egyszerű csomós
öltésekkel

Per primam



Köszönöm a figyelmet!