



Semmelweis Egyetem Fogorvostudományi Kar
Fogászati és Szájsebészeti Oktató Intézet

igazgató: Dr. Kivovics Péter c. egyetemi tanár

<http://semmelweis-egyetem.hu/fszoi/>

<https://www.facebook.com/fszoi>



PLAKK OKOZTA GINGIVITIS ÉS TERÁPIÁJA



Szakorvosjelölt: Dr. Kapor Klára

Konzerváló Fogászat és Fogpótlásban rezidens

Tutor: Dr. Bíró Andrea szakorvos

Mentor: Dr. Kivovics Péter c. egyetemi tanár

2019.



Fogászatra érzékenység indoka

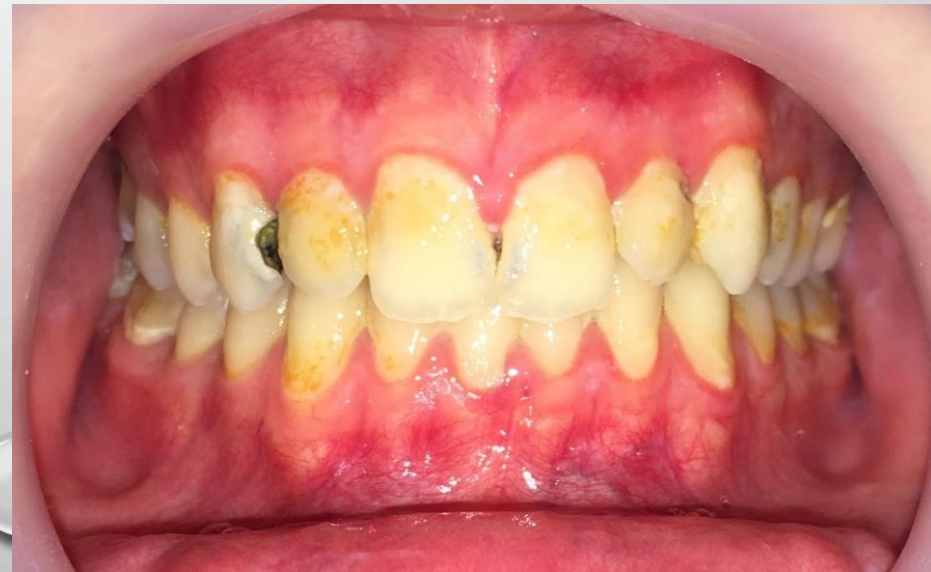- A páciens teljes fogzatának teljes szanálására érkezett.

Általános anamnézis

- 19 éves férfi páciens
- Nem dohányzik
- Gyógyszert nem szed és gyógyszerallergiája nincs
- Fogászati kezelést befolyásoló tényező nincs

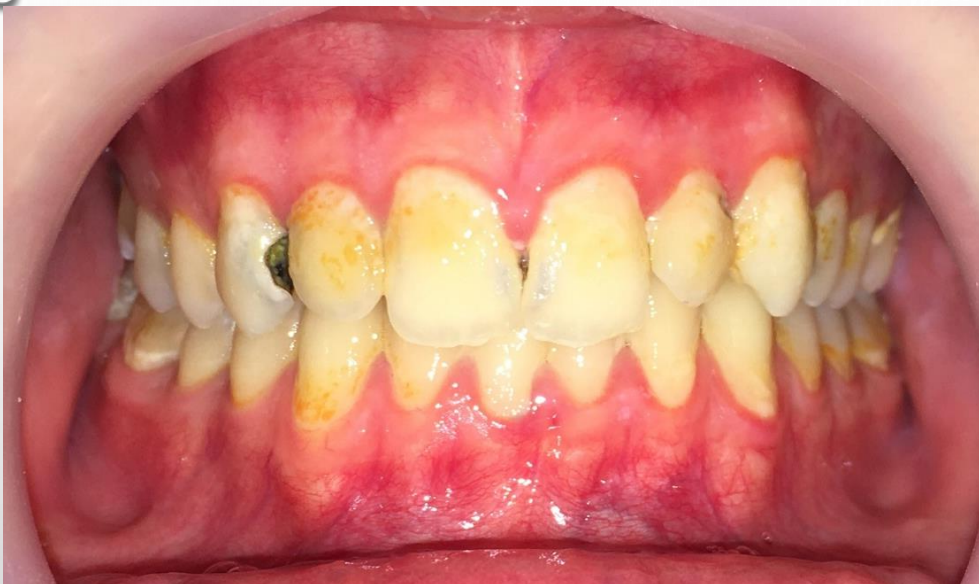Fogászati anamnézis

A páciens elmondása szerint sok éve járt utoljára fogászaton, mielőtt a bal felső hatos fogának gyökérkezelését elkezdték 1 hónapja.

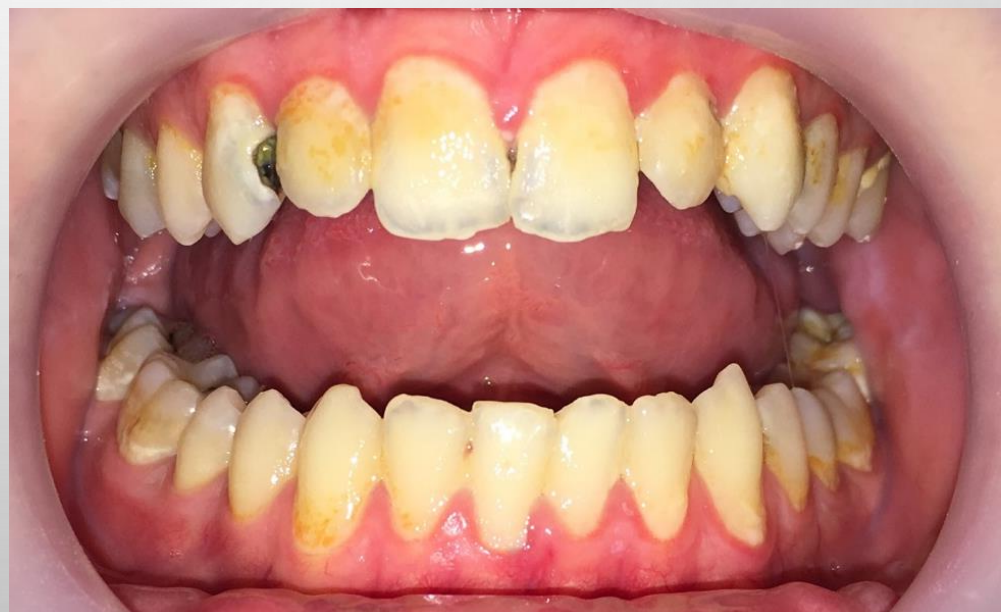

KIINDULÁSI KLINIKAI KÉPEK

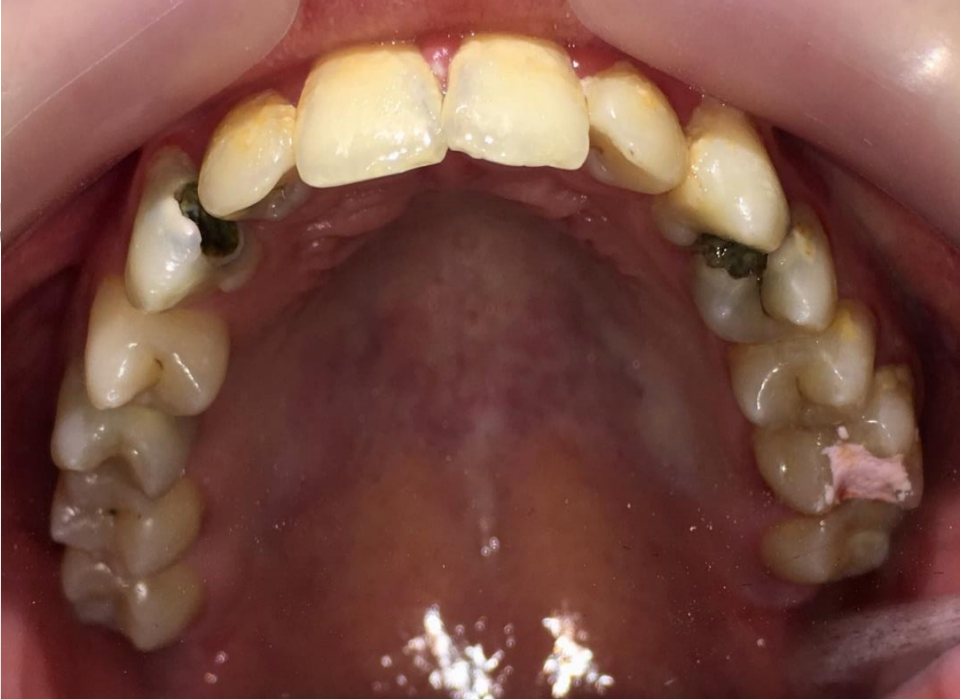IKP-ban



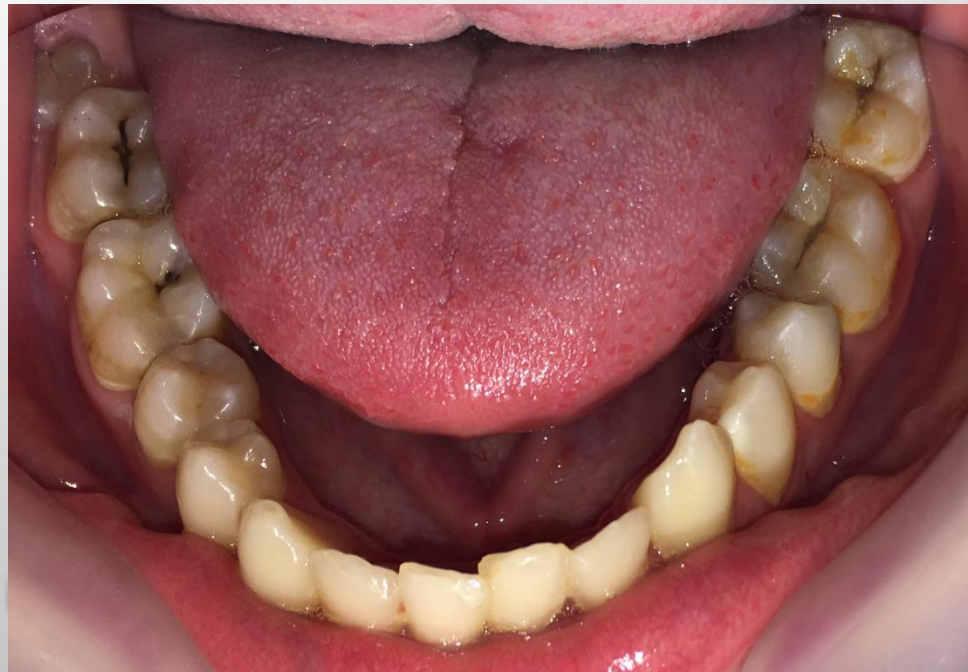Enyhén nyitott pozícióban



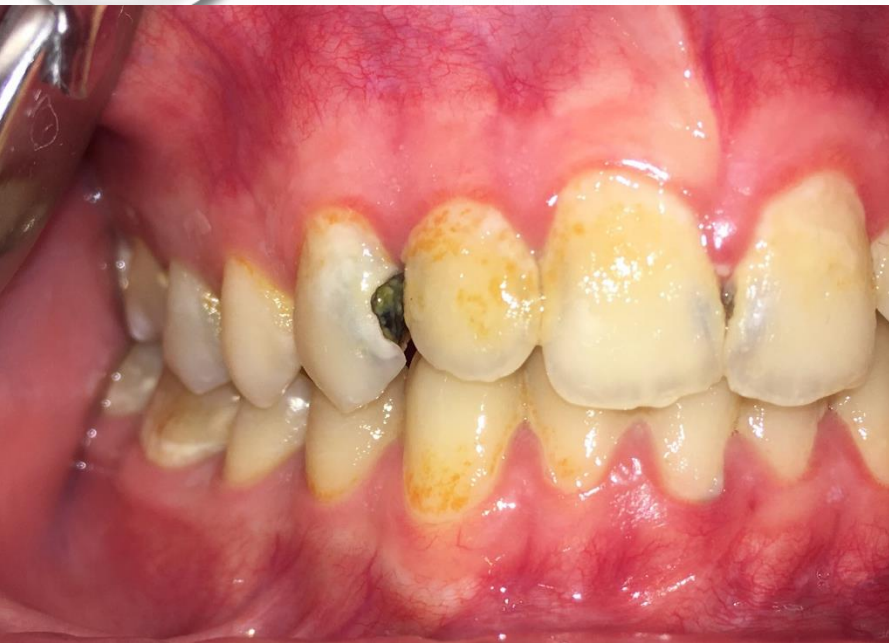Felső Fogív



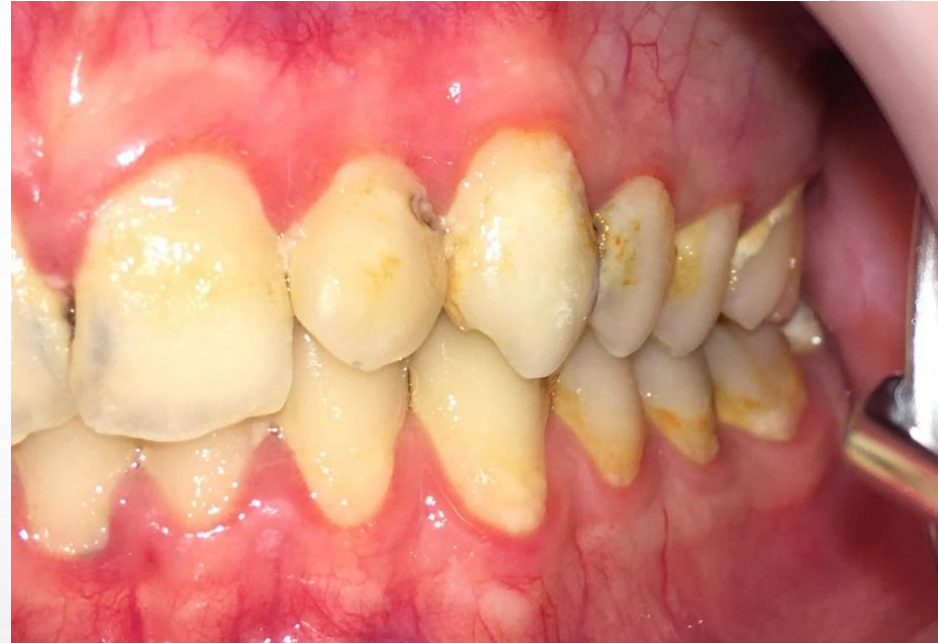Alsó Fogív



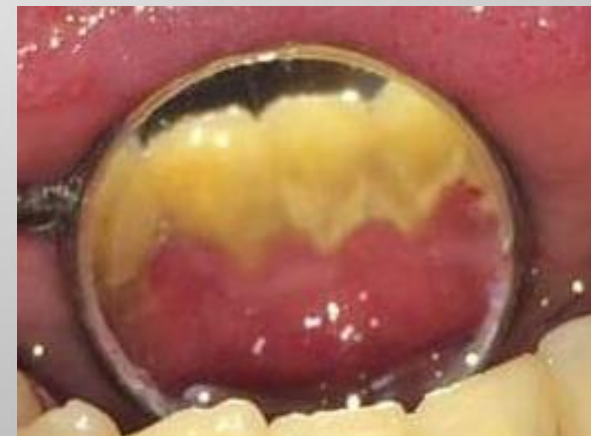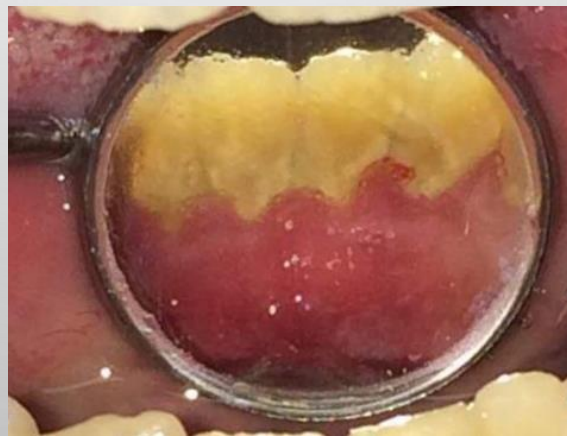Jobb oldal



Bal oldal



Lingualis felszín



DIAGNÓZIS, KEZELÉSI TERV

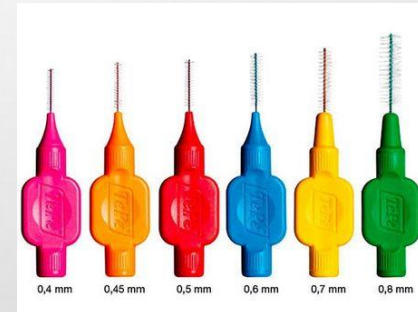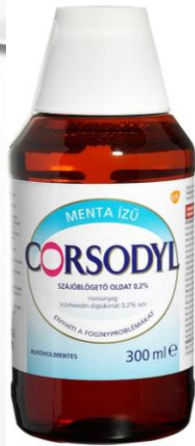Dg: plakk okozta gingivitis

Terápia:

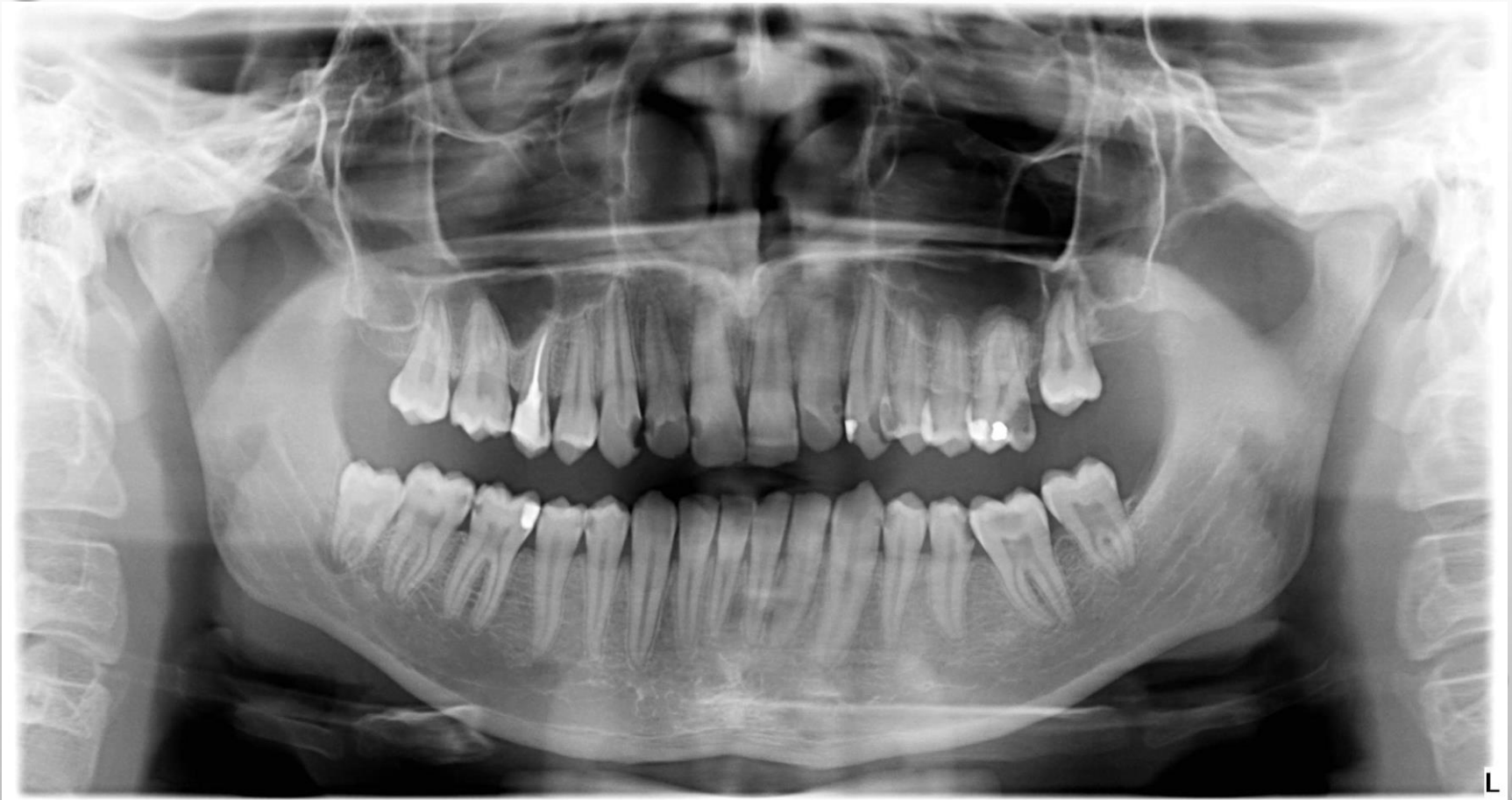- Instruálás, motiválás
- Professzionális szájhyiének kezelés:
supra-és subgingivális depurálás, polírozás
- Szájhyiének javítása, monitorozása

Konzervatív fogászati ellátás:

Gyökerkezelés, tömések



ORTHOPANTOMOGRAM

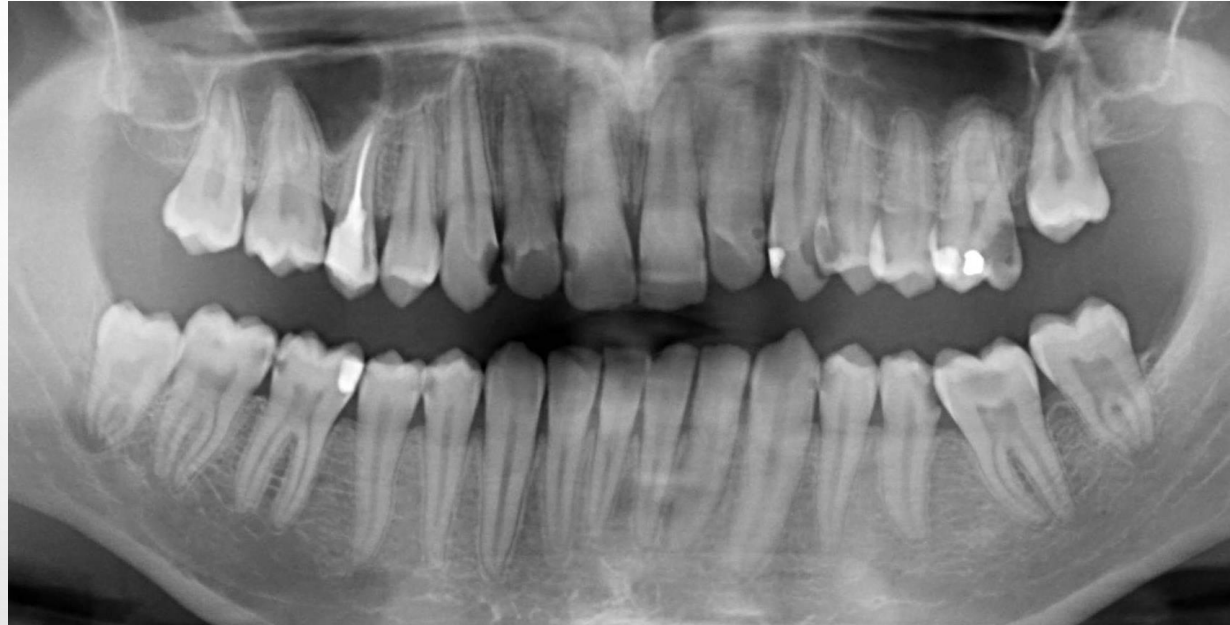

FOGAZATI STÁTUSZ

BPE:

2	2	2
2	2	2

Szondázási mélység < 3,5 mm
 Ínyvérzés van
 Fogkő található

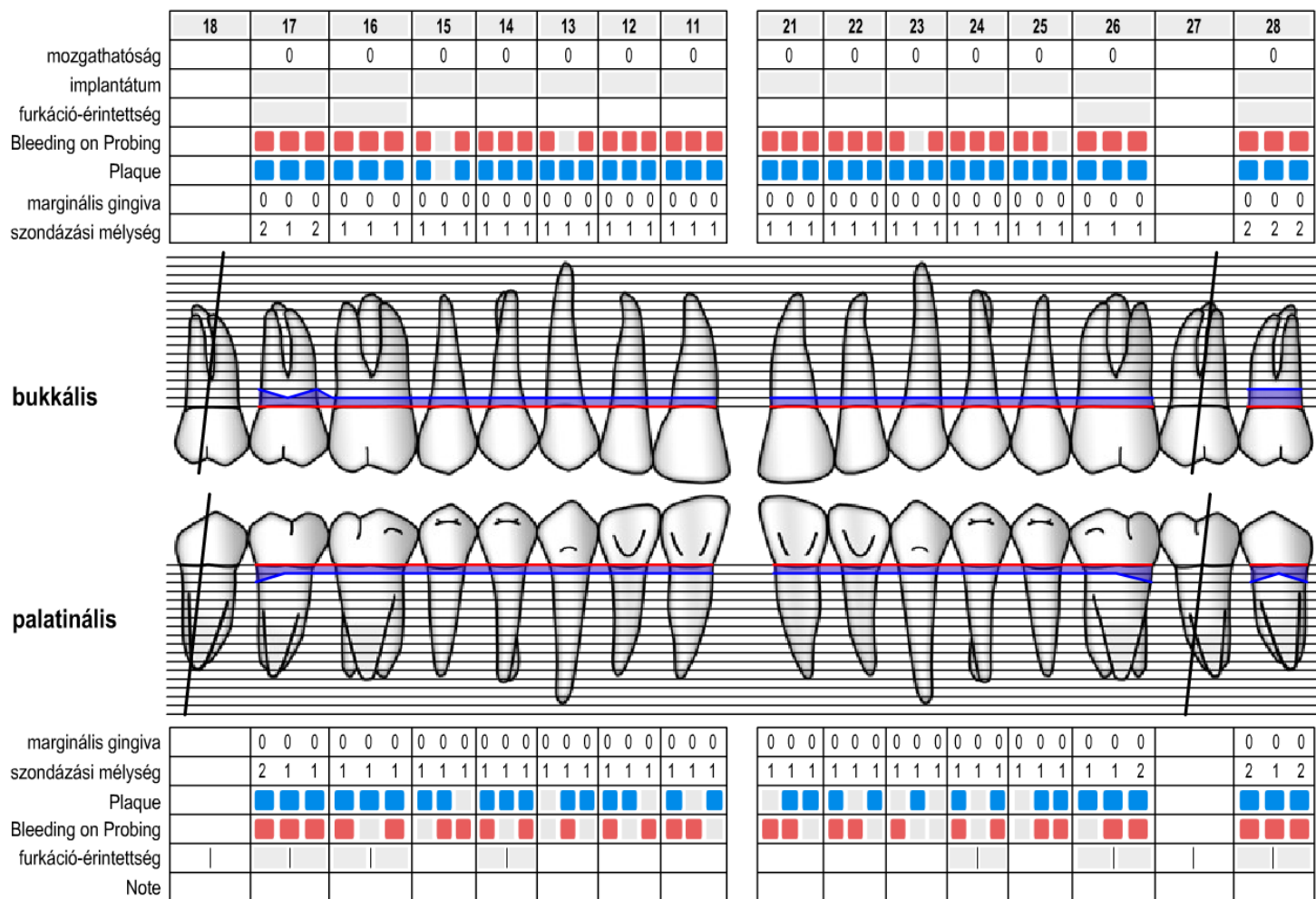


X			gyt		C	C	C	C	C	C	C	C	C	X	
18	17	16	15	14	13	12	11	21	22	23	24	25	26	27	28
48	47	46	45	44	43	42	41	31	32	33	34	35	36	37	38
imp	C	C	C	C						C	C	C	X	C	

Parodontális státuszlap – Felső fogív

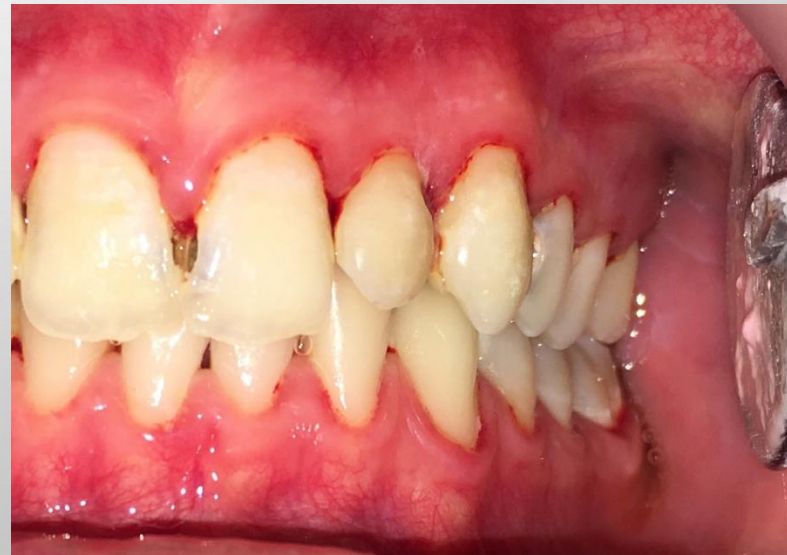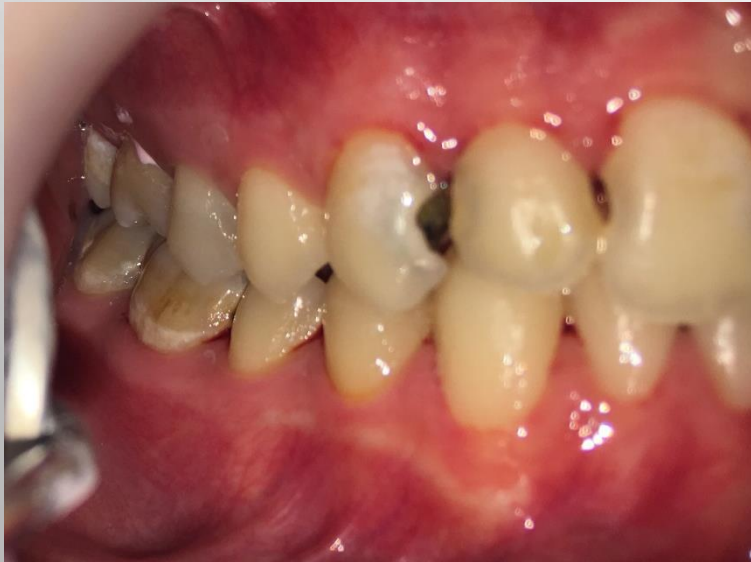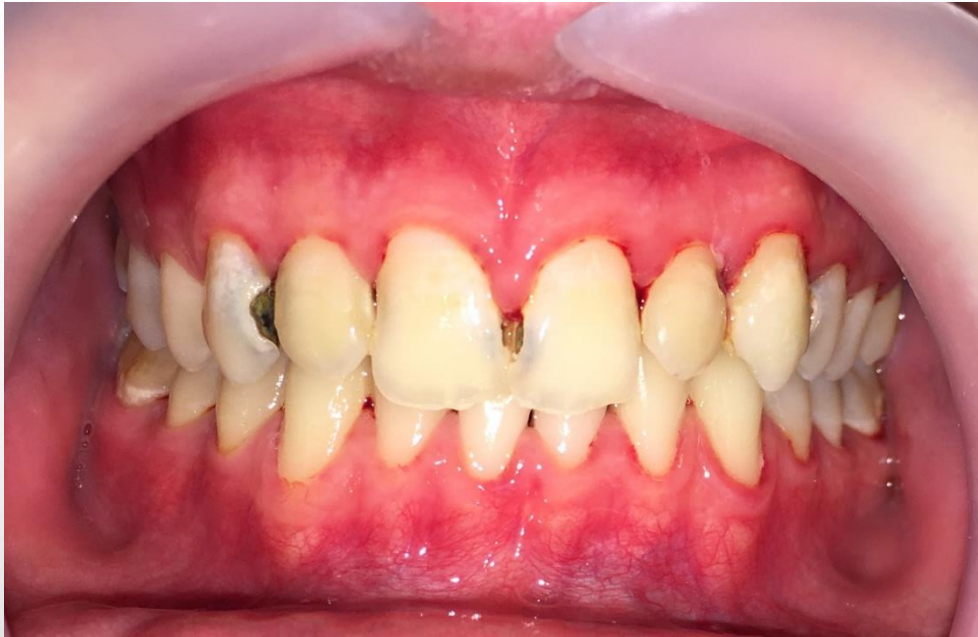FMPS: 90%

FMBS: 86%



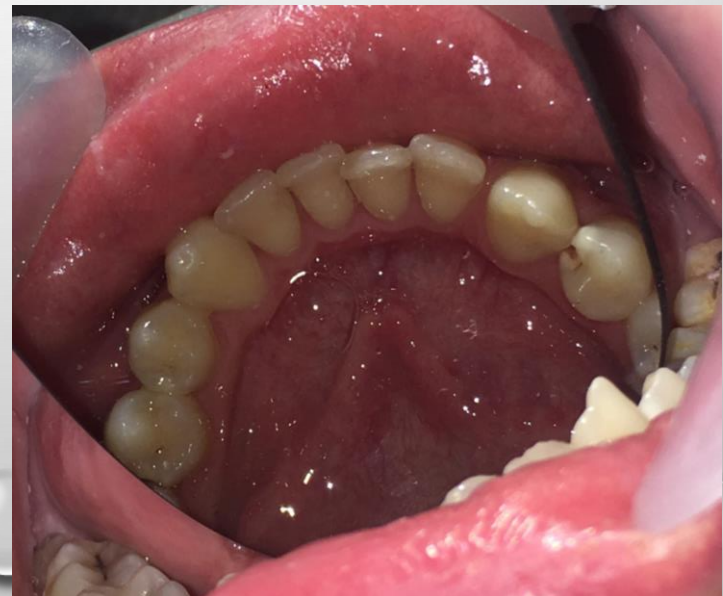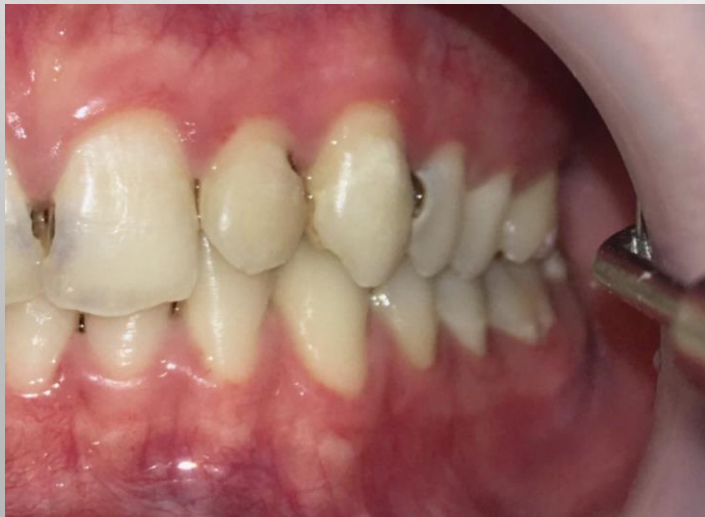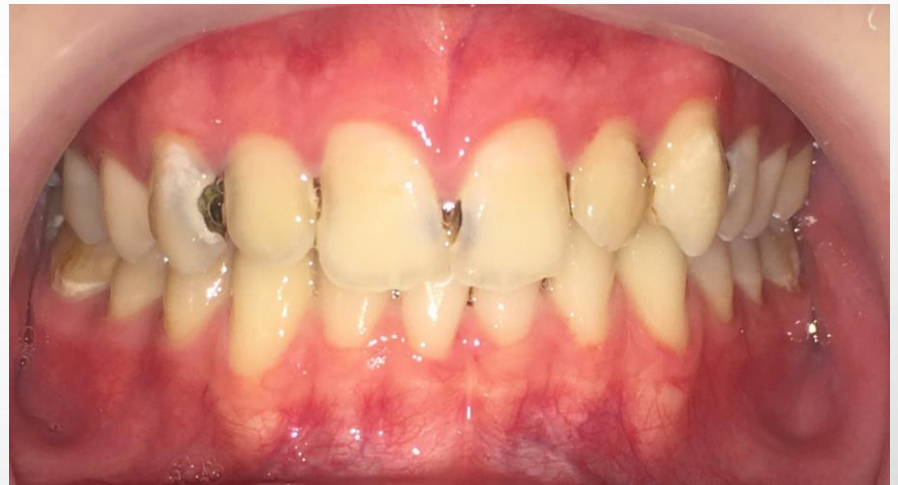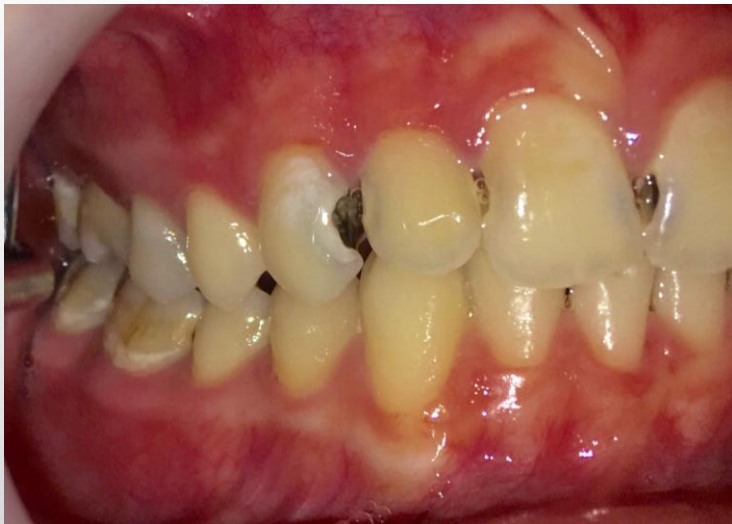Mean Probing Depth = 1.1 mm Mean Attachment Level = -1.1 mm 90% Plaque 86% Bleeding on Probing

DEPURÁLÁS UTÁNI ÁLLAPOT



1 HETES KONTROLL

A gingivitis gyógyulása után elkezdődött a konzerváló fogászati terápia



**KÖSZÖNÖM A MEGTISZTELŐ
FIGYELMET!**

