



# Semmelweis Egyetem Fogorvostudományi Kar Fogászati és Szájsebészeti Oktató Intézet

igazgató: Dr. Kivovics Péter c. egyetemi tanár

<http://semmelweis-egyetem.hu/fszoi/>

<http://facebook.com/fszoi/>



## Lipoma buccae sebészi excisio




**Dr. Nikoli Rebeka**  
dento-alveoláris sebész rezidens

**Tutor: Dr. Varga Lóránt**

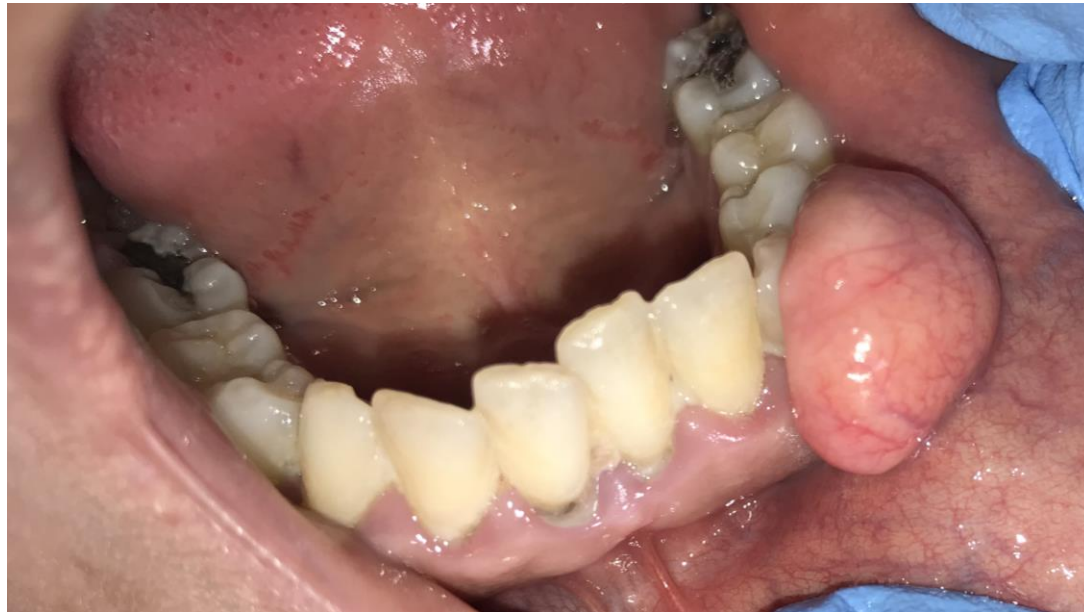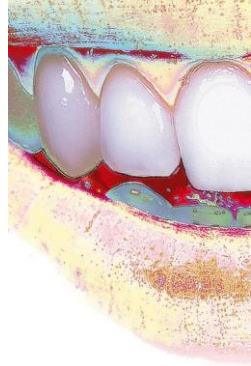Sürgősségi Osztály osztályvezető főorvosa  
dento-alveoláris sebész

**Mentor: Dr. Czinkóczy Béla**

Implantológiai Osztály osztályvezető főorvosa  
dento-alveoláris sebész



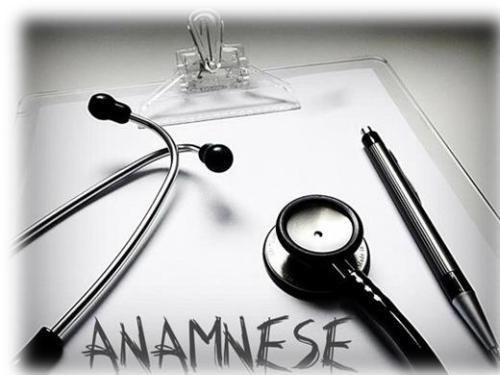# Fogorvosi vizsgálatra érkezés oka



A páciens pár éve észlelte először az orális nyálkahártyán lévő zavaró elváltozást.

Intézetünket az említett terime eltávolítása céljából kereste fel.

# Általános anamnézis

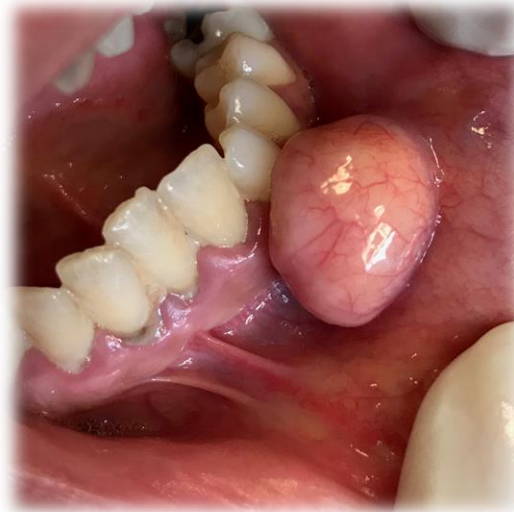

- ✧ 32 éves, nő páciens
- ✧ korának megfelelő általános állapot
- ✧ általános anamnézisben fogászati-, szájsebészeti kezelést befolyásoló tényező nem szerepel
- ✧ gyógyszereket nem szed rendszeresen
- ✧ gyógyszerérzékenységről nem tud
- ✧ káros szokás: dohányzás (10 szál/nap)

Milyen gyógyszereket szed?	Igen	Nem	Hajlamos ajúlásra?	Igen	Nem
antibiotikum		<input checked="" type="checkbox"/>	Visel szívritmus szabályzót, vagy műbillentyűt?		<input checked="" type="checkbox"/>
vérnyomáscökkentő		<input checked="" type="checkbox"/>	Allergiás érzetelentőre/lidokainra?		<input checked="" type="checkbox"/>
gyógyszer szívbetegségre		<input checked="" type="checkbox"/>	Allergiás penicillinre?		<input checked="" type="checkbox"/>
véralvadástató/vérligítő		<input checked="" type="checkbox"/>	Egyéb allergiája van?		<input checked="" type="checkbox"/>
gyógyszer cukorbetegségre		<input checked="" type="checkbox"/>	Van-e veleszületett fejlődési rendellenessége?		<input checked="" type="checkbox"/>
nyugtató/altató		<input checked="" type="checkbox"/>	Volt/van-e májpanasza, sárgasága?		<input checked="" type="checkbox"/>
steroid (pl. prednisonon)		<input checked="" type="checkbox"/>	Kapott-e vértömlesztést?		<input checked="" type="checkbox"/>
gyógyszer epilepsiára		<input checked="" type="checkbox"/>	Dohányzik?	<input checked="" type="checkbox"/>	
Szedi-e/szedte-e az alábbi készítmények valamelyikét? biszofonát: Alendronat, Calcisedron-D, Sedron		<input checked="" type="checkbox"/>	Fogyaszt rendszeresen alkoholt?		<input checked="" type="checkbox"/>
Szenved-e valamilyen betegségben?	Igen	Nem	Fogyaszt drogokat?		<input checked="" type="checkbox"/>
szív-érrendszeri betegség		<input checked="" type="checkbox"/>	Volt/van-e a családban daganatos beteg?		<input checked="" type="checkbox"/>
volt-e infarktus 6 hónapon belül?		<input checked="" type="checkbox"/>	Volt/van-e daganatos betegsége?		<input checked="" type="checkbox"/>
cukorbetegség		<input checked="" type="checkbox"/>	Kapott-e sugárkezelést?		<input checked="" type="checkbox"/>
vérkeringés		<input checked="" type="checkbox"/>	Kapott-e valamilyen protézist? (cipő/térd...)		<input checked="" type="checkbox"/>
immunhiánnyal járó betegség		<input checked="" type="checkbox"/>	Terhes-e jelenleg?		<input checked="" type="checkbox"/>
pajzsmirigyet érintő betegség		<input checked="" type="checkbox"/>	Egészséget érintő egyéb fontos adat, pl. egyéb allergia:		
tüdőbetegség (pl. asthma, TBC stb.)		<input checked="" type="checkbox"/>			
reumás vagy egyéb ízületi betegség		<input checked="" type="checkbox"/>			
emésztőrendszeri betegség (pl. reflux)		<input checked="" type="checkbox"/>			
vesebetegség		<input checked="" type="checkbox"/>			
Idegrendszeri betegség (pl. epilepszia)		<input checked="" type="checkbox"/>			
szenvedett-e stroke-t / agyvérzést?		<input checked="" type="checkbox"/>			
fertőző betegség (HIV, hepatitis, TBC)		<input checked="" type="checkbox"/>			
volt/van-e pszichológiai betegsége		<input checked="" type="checkbox"/>			
állt/ áll-e pszichológiai kezelés alatt		<input checked="" type="checkbox"/>			
magas vérnyomás		<input checked="" type="checkbox"/>			
anémia		<input checked="" type="checkbox"/>			
csonttritkulás		<input checked="" type="checkbox"/>			
egyéb betegség:		<input checked="" type="checkbox"/>			



# Klinikai vizsgálat



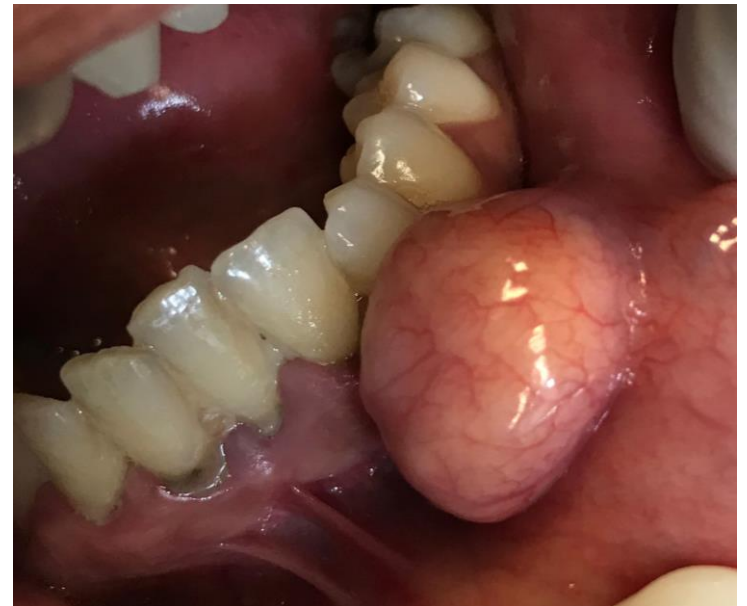- ✧ szimmetrikus arc
- ✧ rossz szájhigiéne
- ✧ elmondása szerint nem jár rendszeresen fogorvoshoz
- ✧ stomatoonkológiai szűrés: a páciens buccájának bal oldalán a fogak occlusiós síkjának megfelelően egy 1,5 cm x 1 cm-es nagyságú, tömött tapintatú, pedunculált, intakt nyálkahártyával fedett, fájdalomtalan lipomának imponáló képlet tapintható
- ✧ TMI vizsgálat alapján diszfunkcióra utaló jel nem azonosítható

# Érzéstelenítés




A beavatkozás lokál anesztéziában, infiltrációs  
érezstelenítéssel történt:

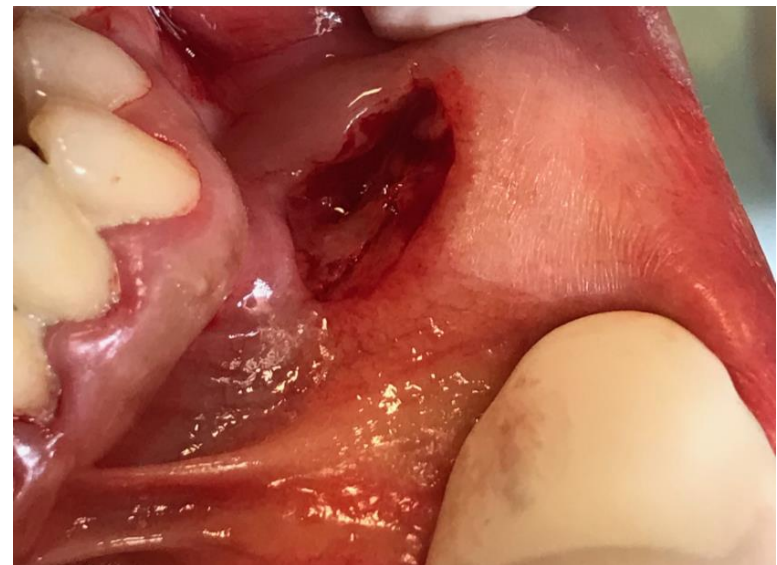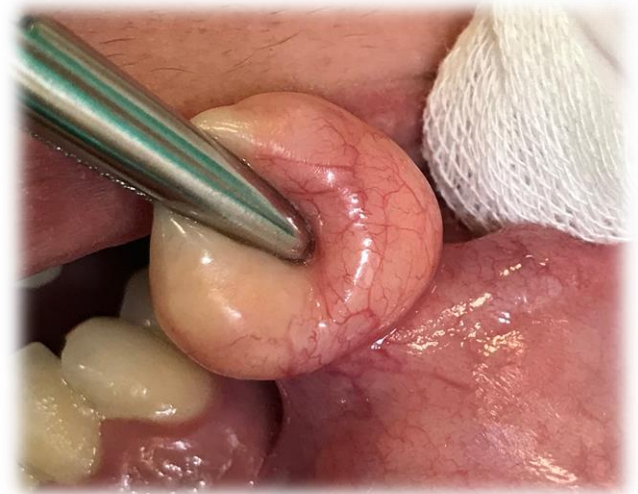
2 ml 2%-os Lidocain – Adrenalin oldattal



# Sebészi excízió

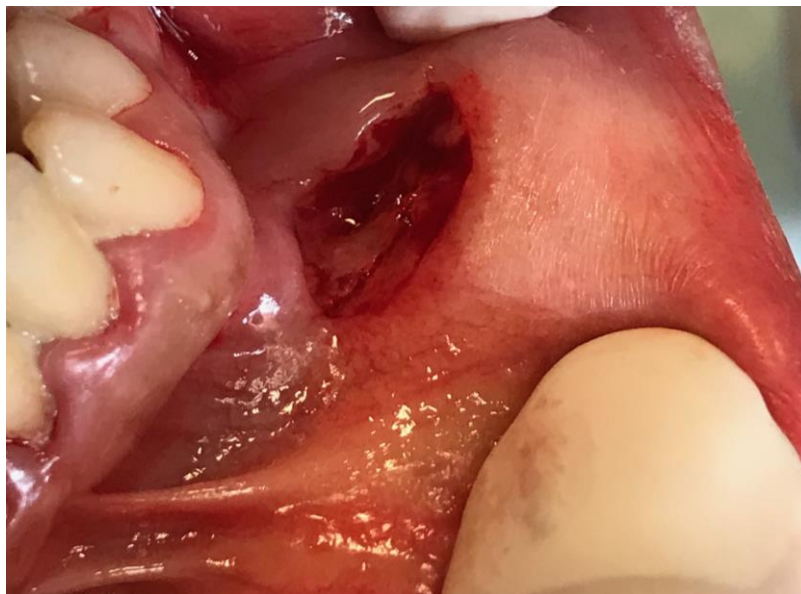


- ✧ Az elváltozás excíziója babérlevél alakú metszéssel, ép biztonsági zónával
- ✧ Tompa preparálás

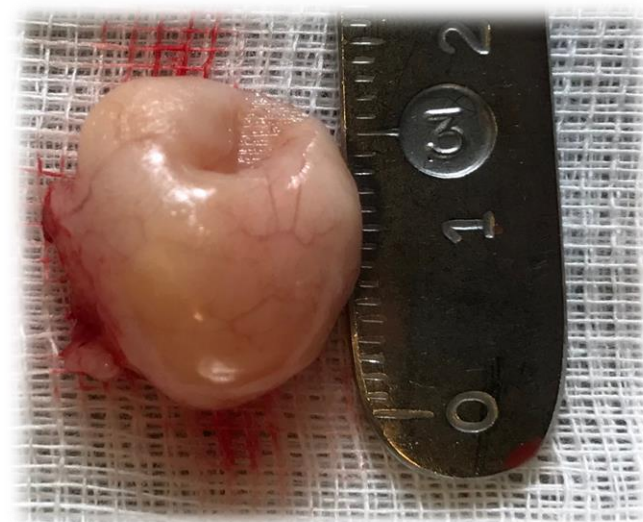




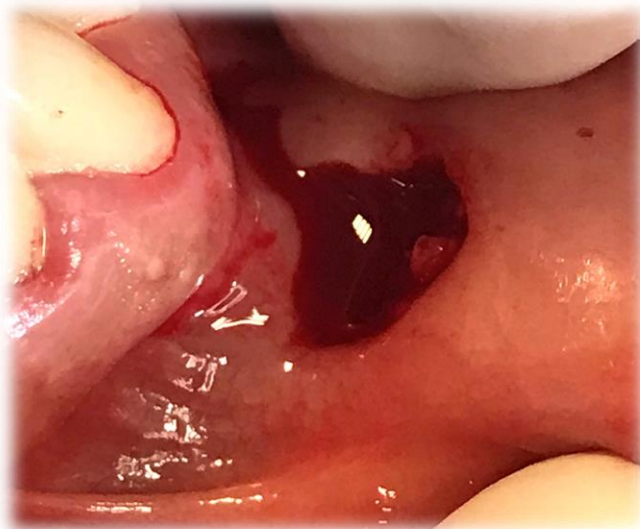# Szövetteni vizsgálat



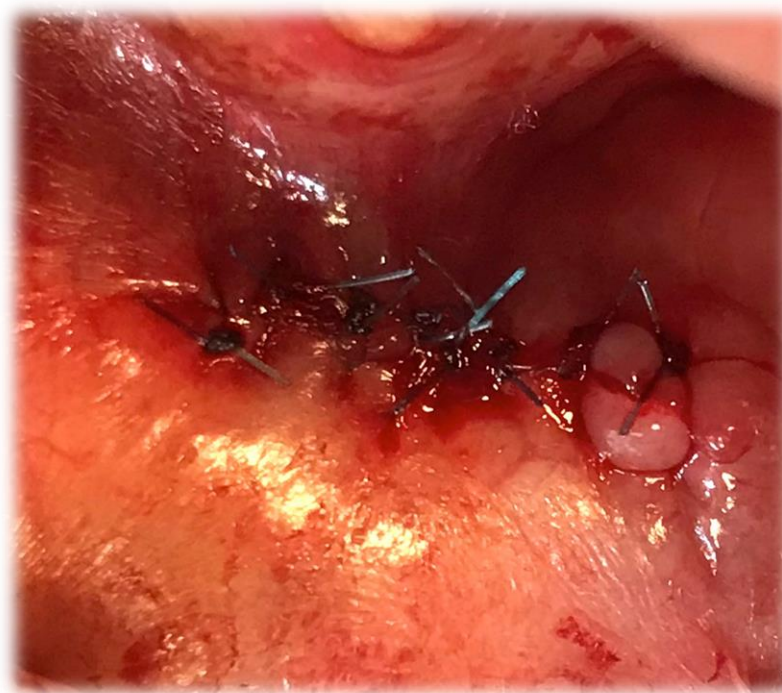
Szövetteni vizsgálatra küldése:  
10%-os formaldehyd-oldatban



# Sebzárás



A seb per primam zárása  
egyszerű csomós öltésekkel  
4.0 monofil fonallal





# Szövetteni vizsgálat eredménye

## **Makroszkópos leírás**

17x15x10 mm nagyságú, sima felszínű szövetrészlet, felszínén tusjelzés. Metszéslapokon tokkal körülvevett halvány fehéres-sárga színű szövet tűnik elő, mely 5 szeletbe vágva indul az 1, 2-es blokkokban, 5 db/2 blokk, anyag nem maradt.

Indította: Téglási Vanda Dr.

---

## **Mikroszkópos leírás**

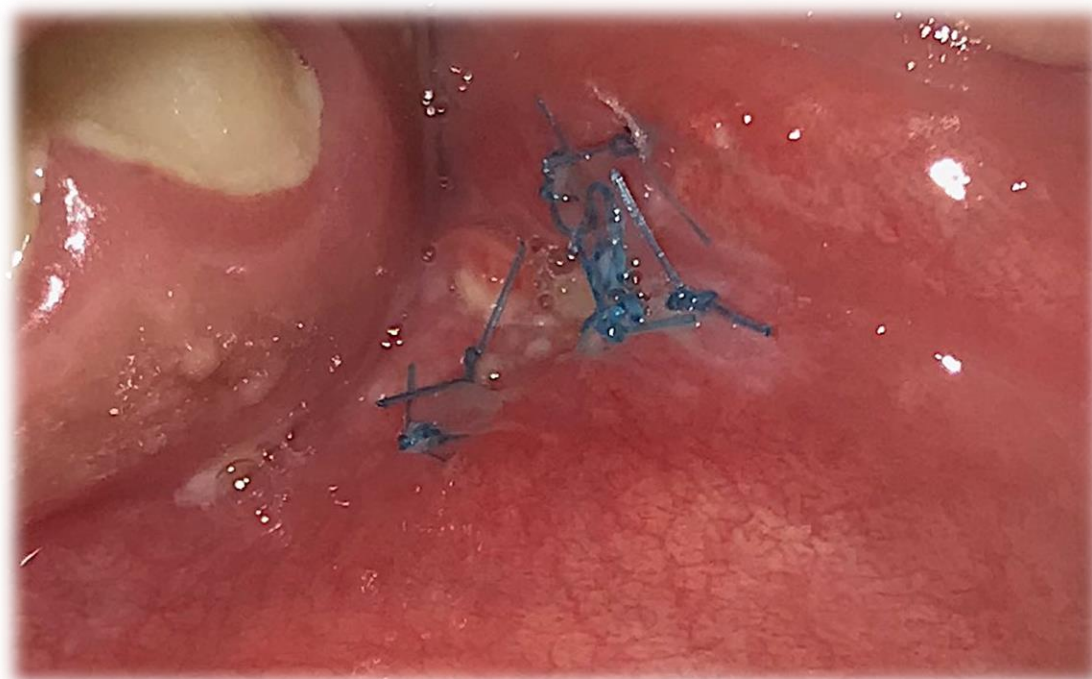Mikroszkóp alatt polypoid szövetrészlet látható, melynek alapján kis vegyes nyálmirigy részlete is megjelenik. A képlet felszínén többrétegű, szabályos kiérést mutató laphám látható, mely alatt heges stromában mutatkozik érett adipocytákból álló zsírszövet.

---

## **Diagnózis**

**Fibrolipoma.**

# Varratszedés – 1 hét múlva





**Köszönöm a figyelmet!**