



Semmelweis Egyetem Fogorvostudományi Kar Fogászati és Szájsebészeti Oktató Intézet

igazgató: Dr. Kivovics Péter c. egyetemi tanár

<http://semmelweis-egyetem.hu/fszoi/>

<https://www.facebook.com/fszoi>




Implantátumon rögzített fémkerámia korona

Készítette : Dr. Sümegei Kristóf Péter rezidens

Tutor: Dr. Katona István osztályvezető főorvos

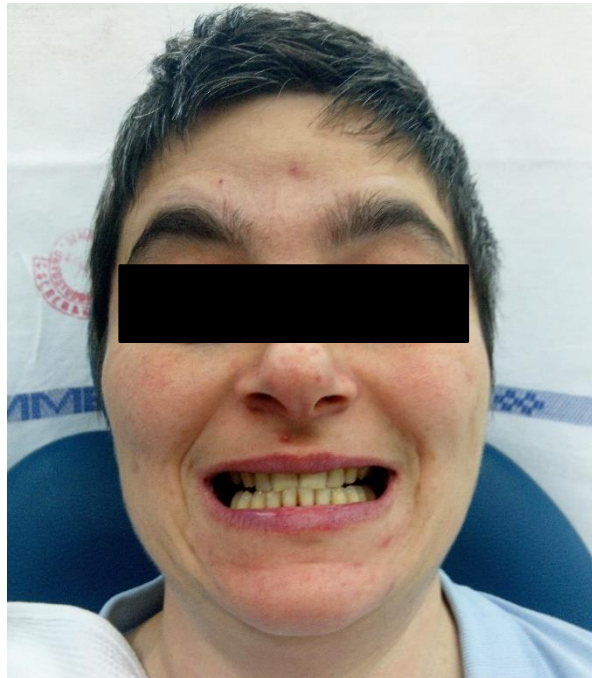Konzulens: Dr. Németh Orsolya egyetemi adjunktus,
igazgatóhelyettes

2019.



A fogorvosi vizsgálatra érkezés indoka

- Bal alsó hiányzó fogak pótlása, lehetőleg implantátummal.




Anamnézis

Általános anamnézis:

- 40 éves, nő, operátor
- A fogászati kezelést befolyásoló tényező nem volt
- Egészségre káros szokások nincsenek

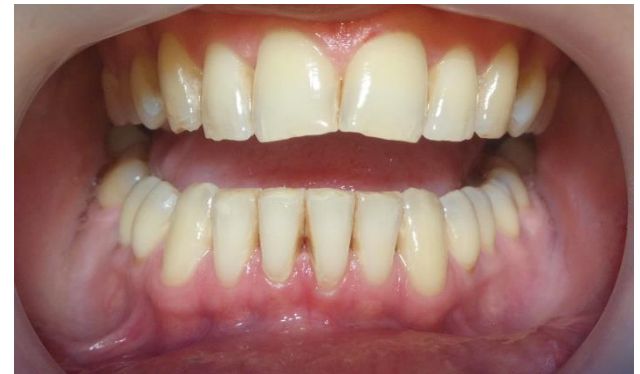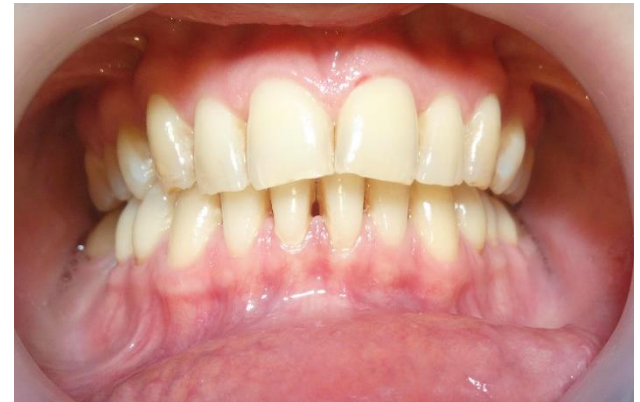Fogászati anamnézis:

- Utoljára 4 hónapja volt fogászon
- Implantátumok kontrollja történt
- Utolsó extractio: 2 évvel ezelőtt

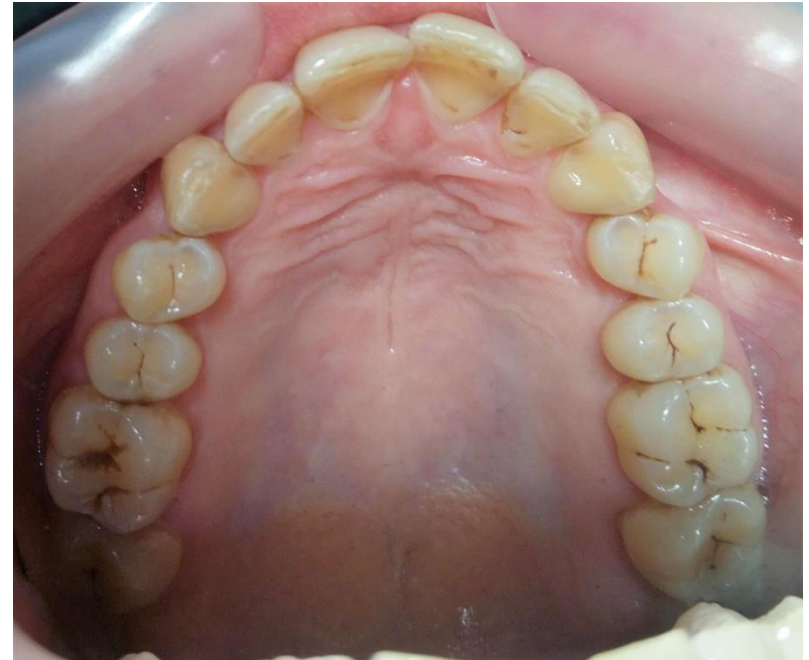
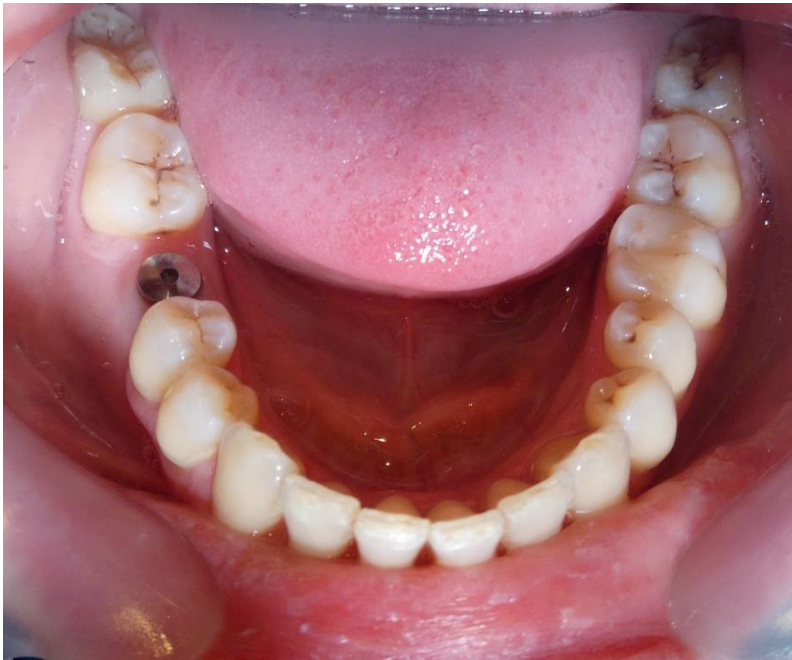
Fej-, nyak régió vizsgálata, intraorális vizsgálat

- Sztomato-onkológiai szűrés: negatív
- TMI vizsgálat: negatív
- Szájhygiéné: elfogadható
- Harapási forma: eugnath ollóharapás
- Fábián és Fejérdy-féle protetikai osztályozás
 - Felső állcsont: 0
 - Alsó állcsont: 1A



Alsó és felső fogív



Implantátum

Az implantátumokat behelyezte:

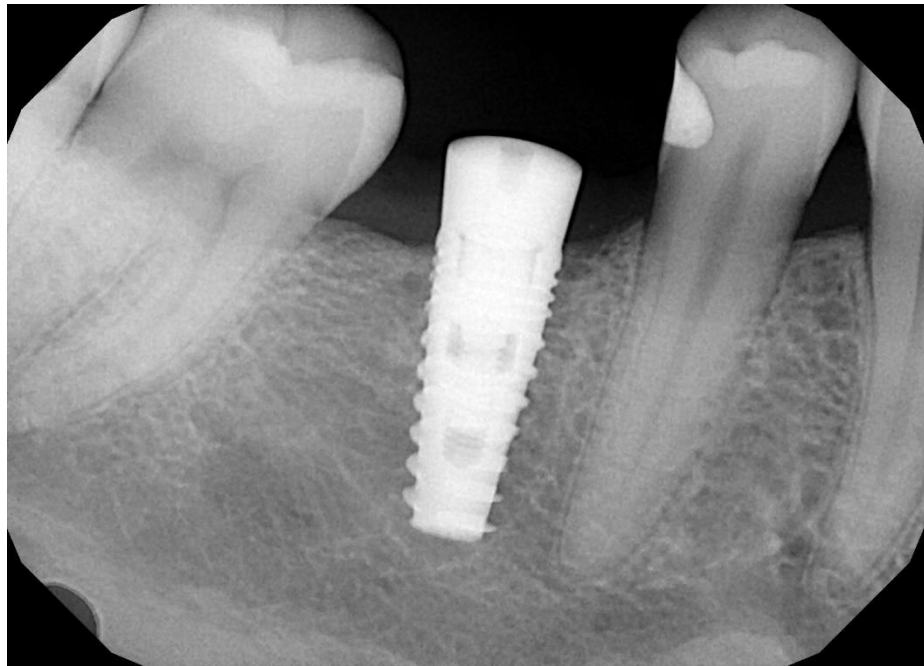
Dr. Papp Bálint

Dento-alveoláris
szájsebész rezidens

Supervisor:

Dr. Czinkóczy Béla

Dento-alveoláris
szájsebész szakorvos,
Osztályvezető főorvos

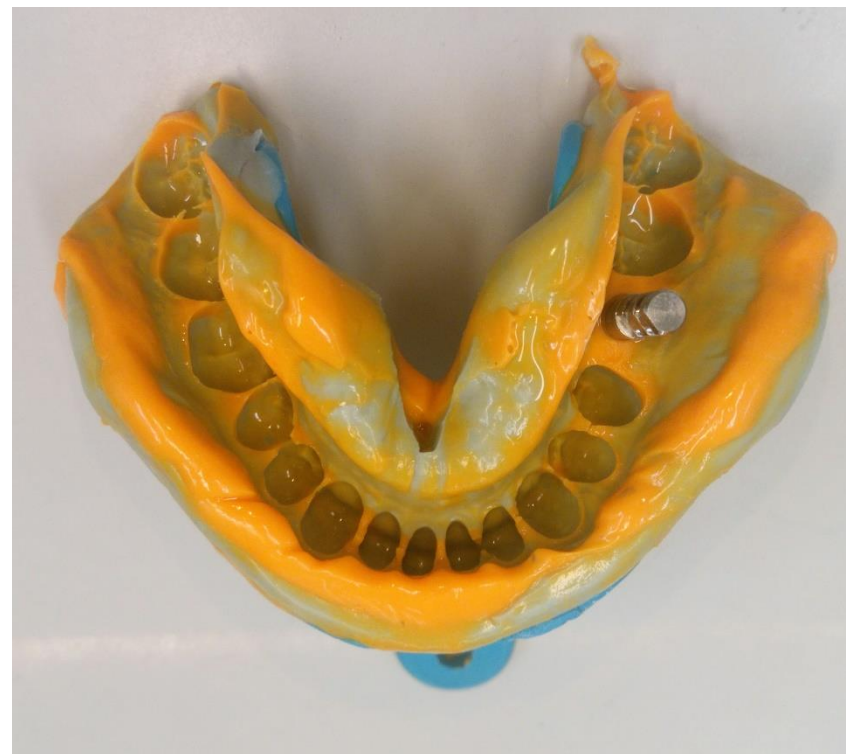
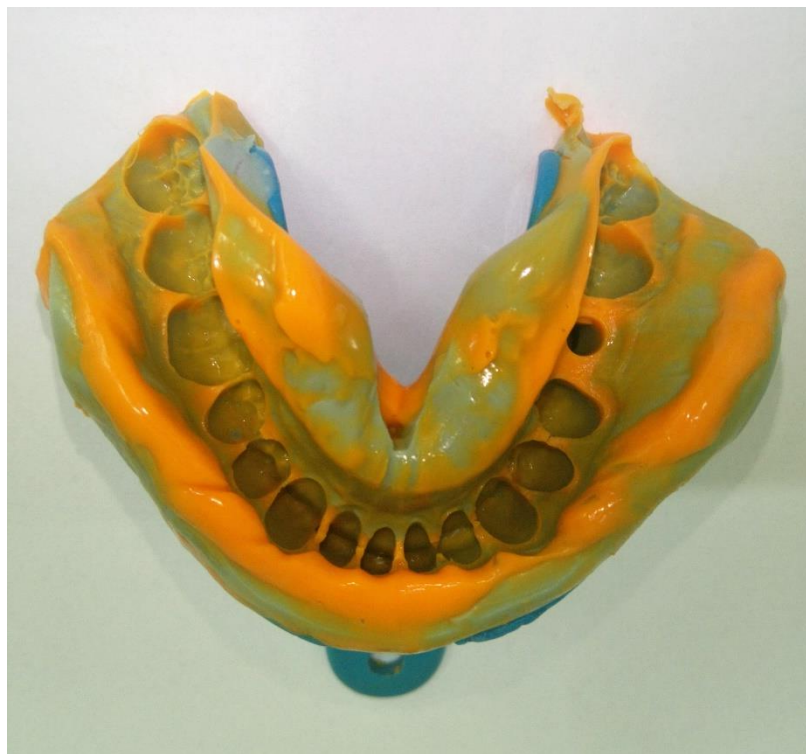
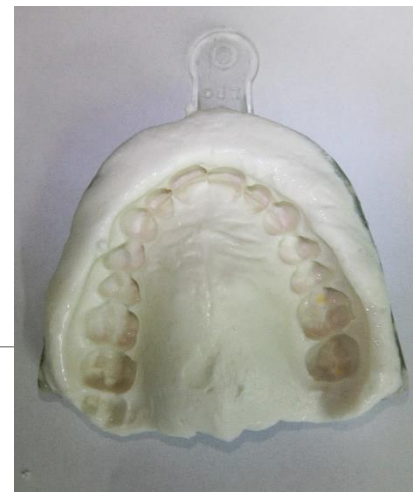- 36 helyén: Denti 4,3 x 11,5 implantátum

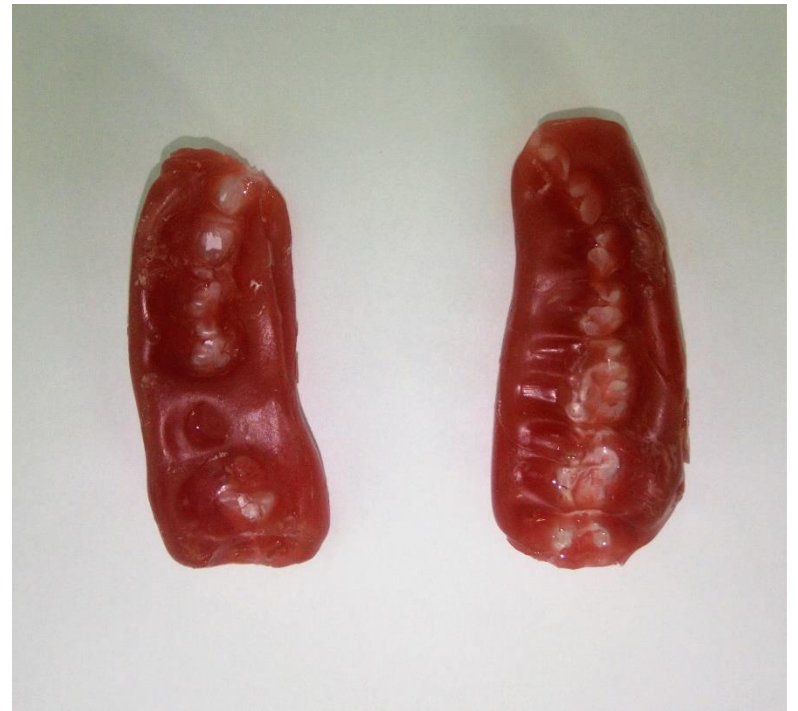Kezelési terv

- Professzionális szájhyi n s kezelés(sub-  s supragingivalis depur l s), instru l s, motiv l s
- 36 poz ci ban l v  implant tumra f mker mia korona k sz t se

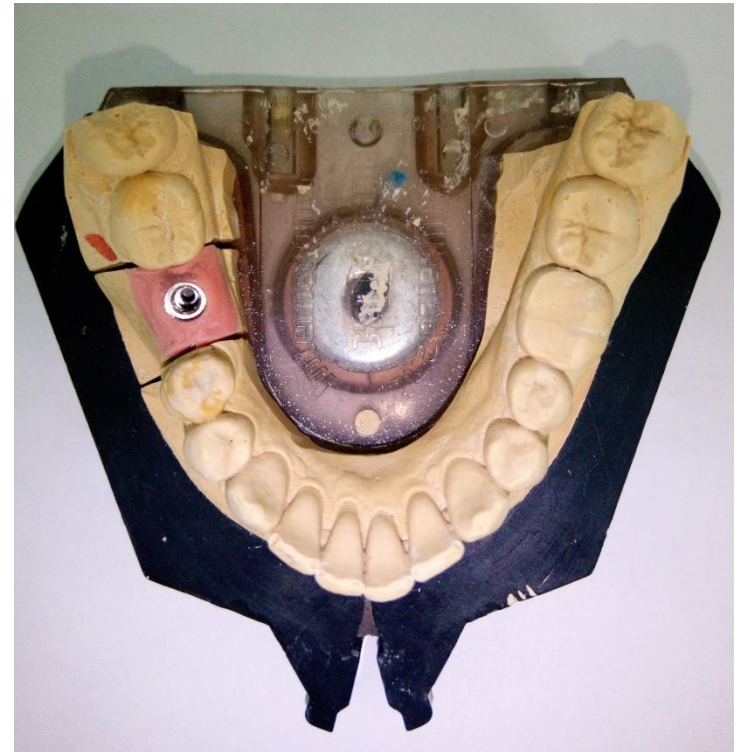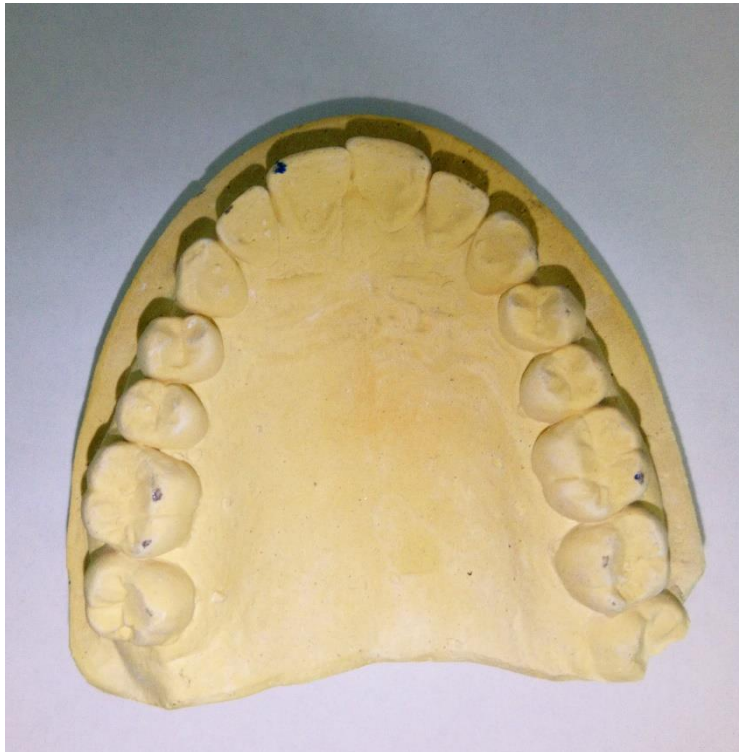Antagonista és precíziós- szituációs lenyomatok



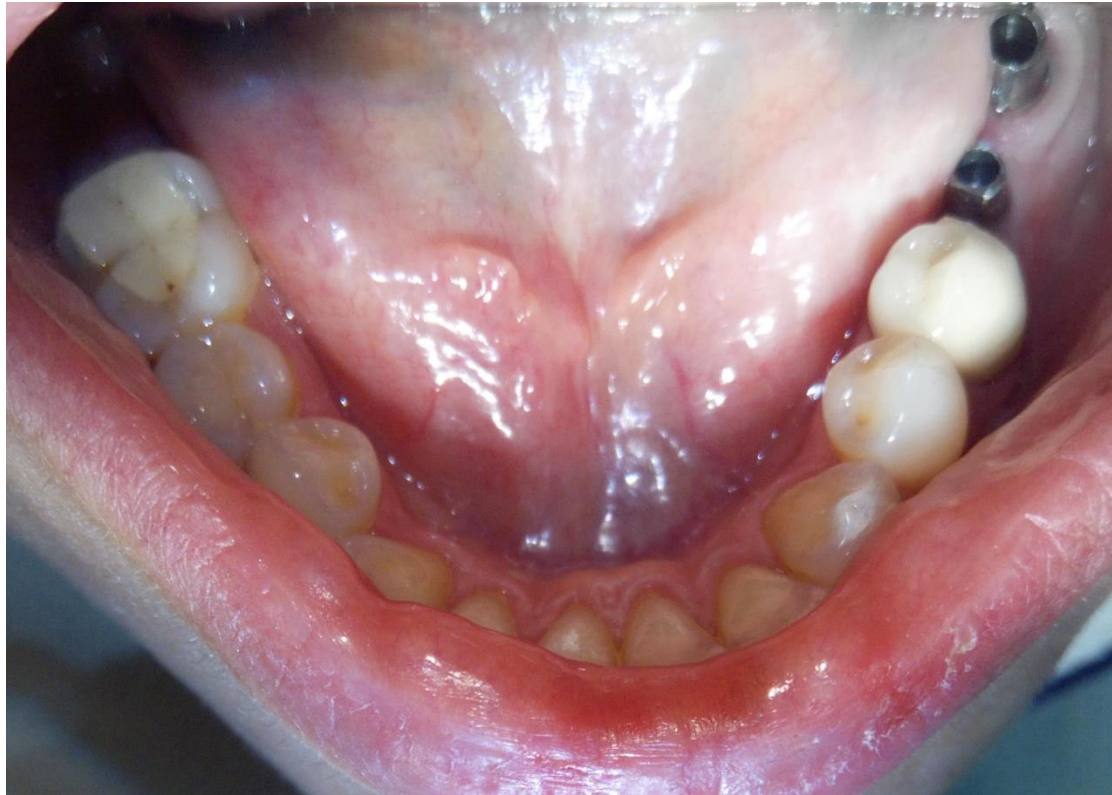Viasz kulcslenyomat



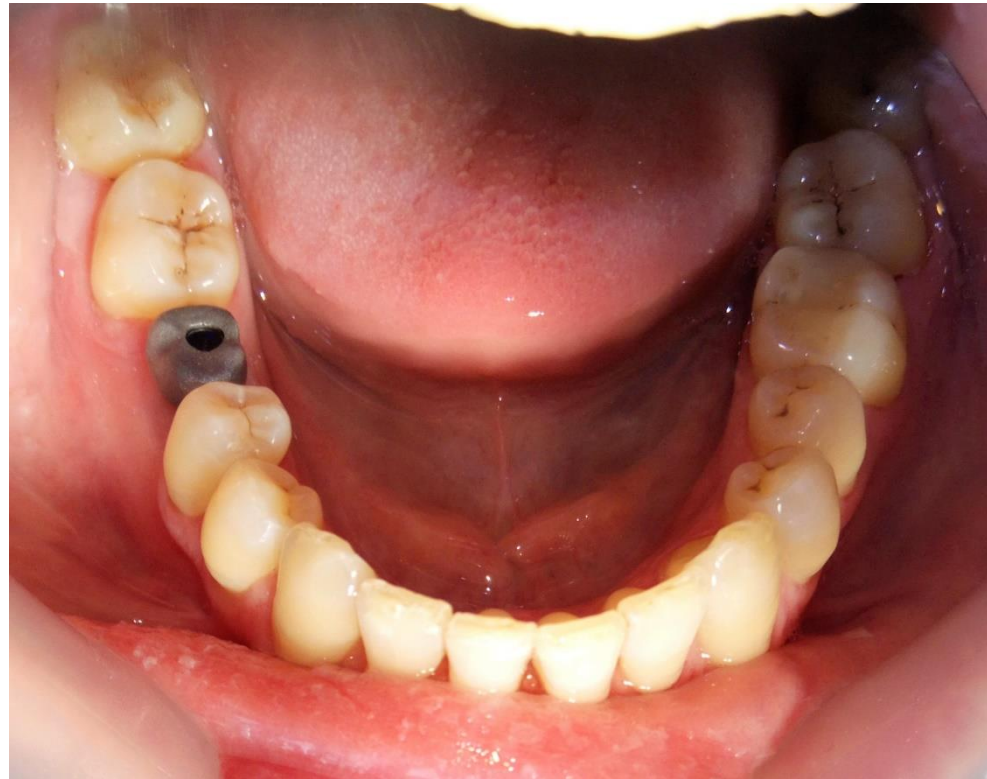
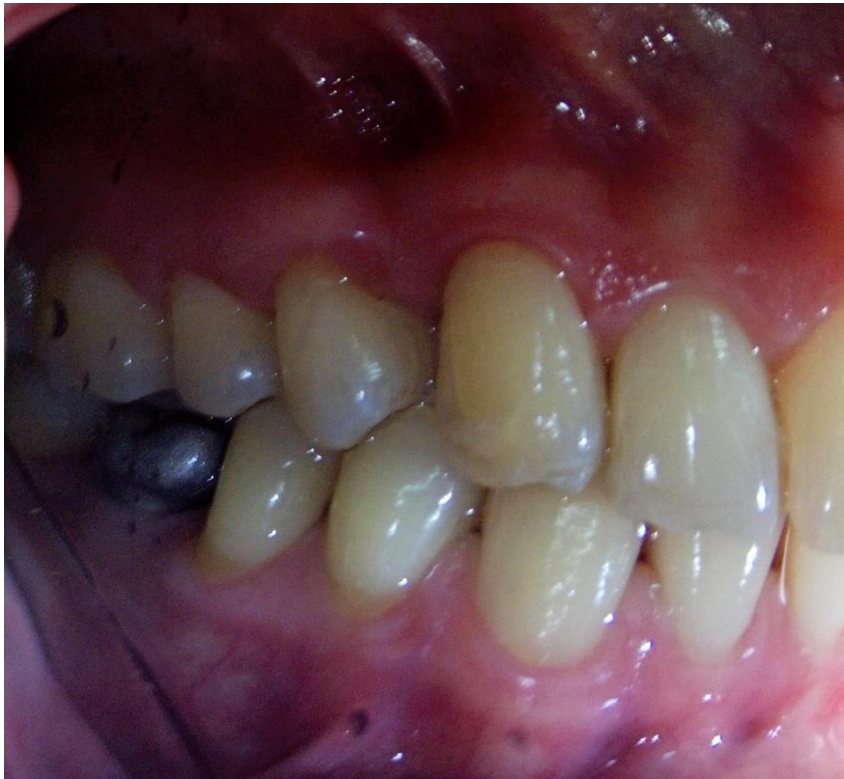Antagonista és az alsó minta a technikai analóggal



Implantátum fejek a szájban

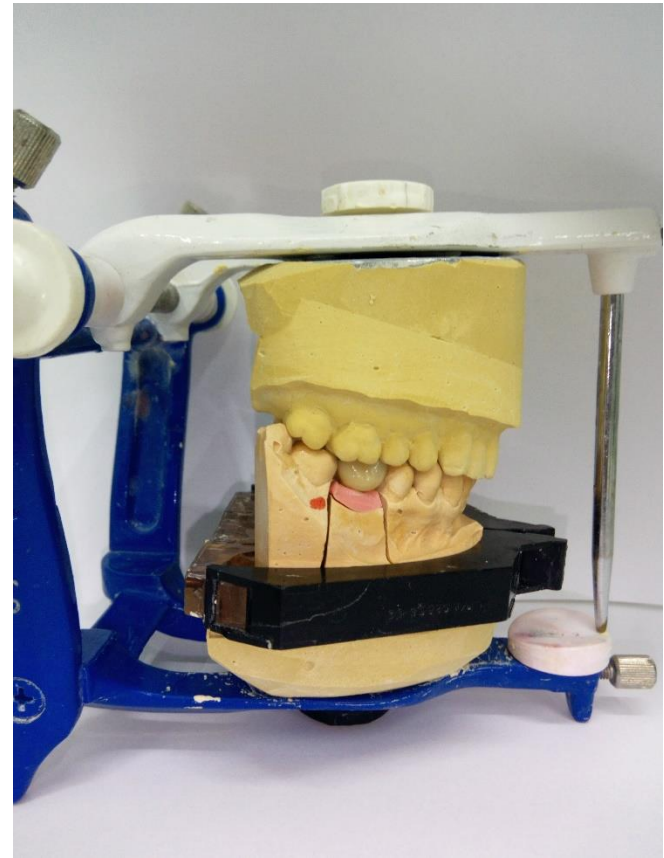
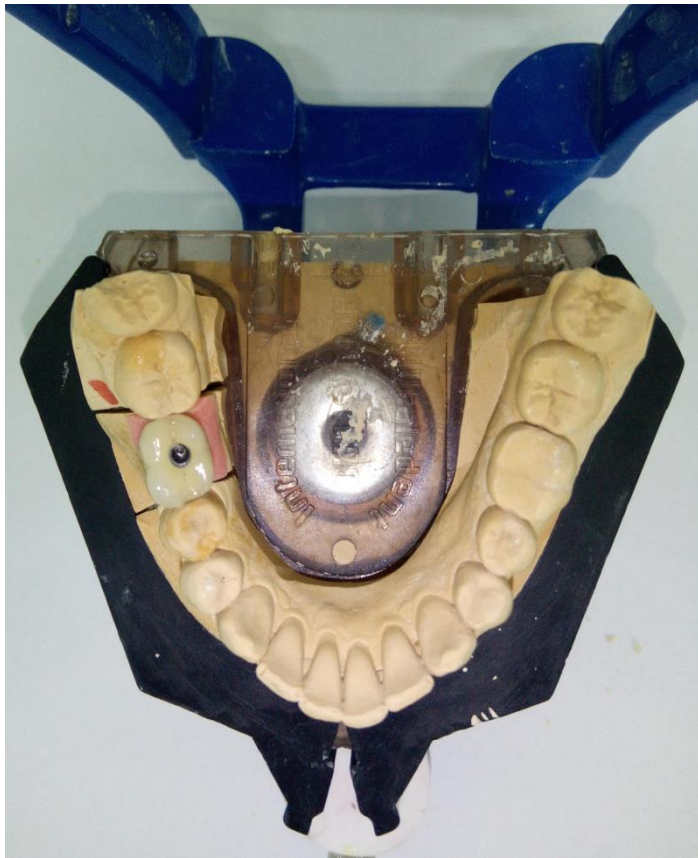


Vázpróba

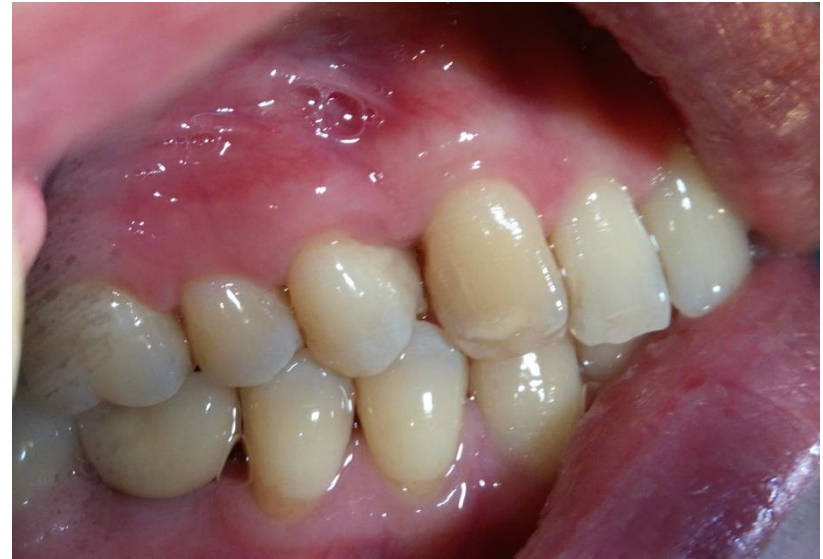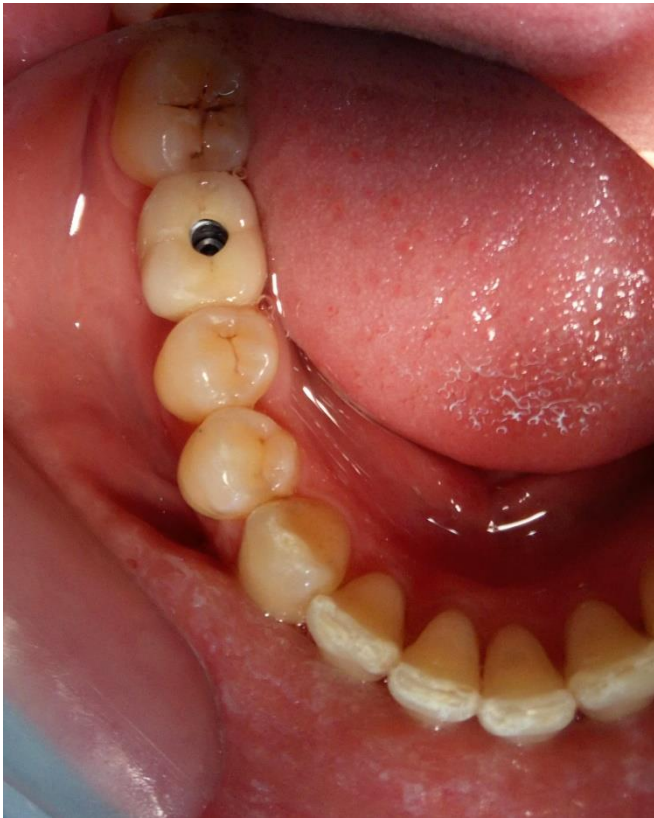


- Fogszín: A3,5

Kész fogpótlás a mintán



Kész fogpótlás a szájbán



Rövid távú kontroll

