



Semmelweis Egyetem Fogorvostudományi Kar Fogászati és Szájsebészeti Oktató Intézet

igazgató: Dr. Kivovics Péter c. egyetemi tanár

<http://semmelweis-egyetem.hu/fszoi/>

<http://facebook.com/fszoi/>



Impaktált bölcsességfogak sebészi eltávolítása




Dr. Nikoli Rebeka
dento-alveoláris sebész rezidens

Tutor: Dr. Varga Lóránt

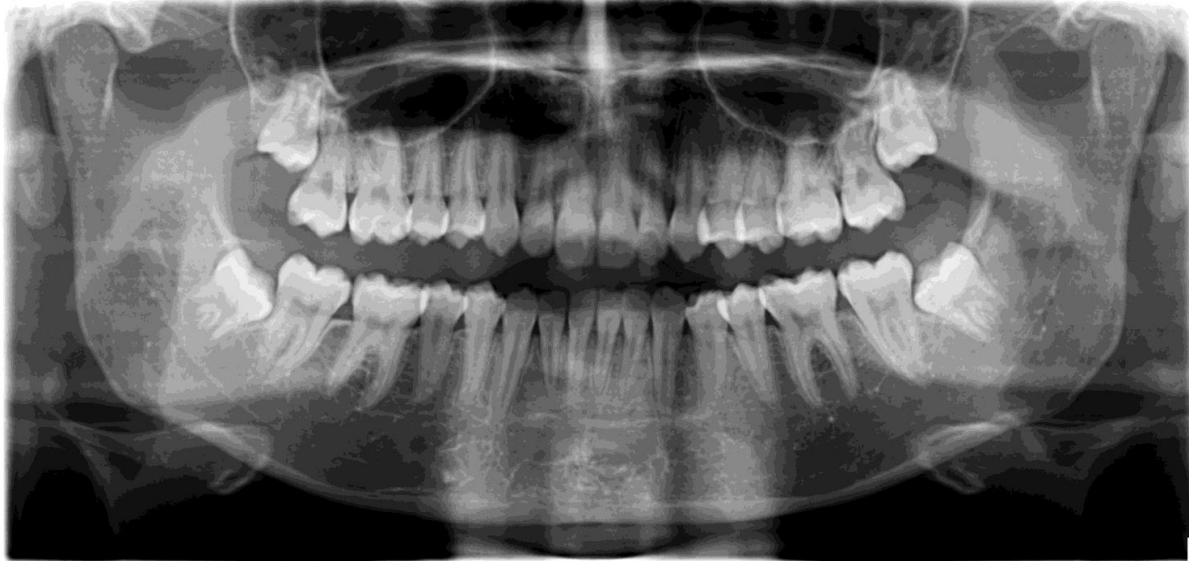
Sürgősségi Osztály osztályvezető főorvosa
dento-alveoláris sebész

Mentor: Dr. Czinkóczy Béla

Implantológiai Osztály osztályvezető főorvosa
dento-alveoláris sebész

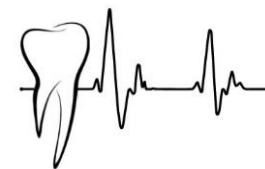

Fogorvosi vizsgálatra érkezés oka

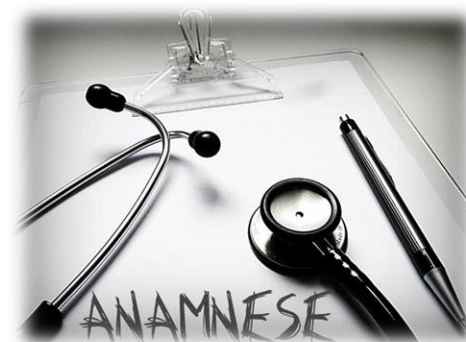

A páciensnél korábban fogszabályozó kezelést végeztek. Kezelőorvosa a későbbi fogtorlódás megelőzése céljából javasolta a bölcsességfogak eltávolítását.

Általános anamnézis



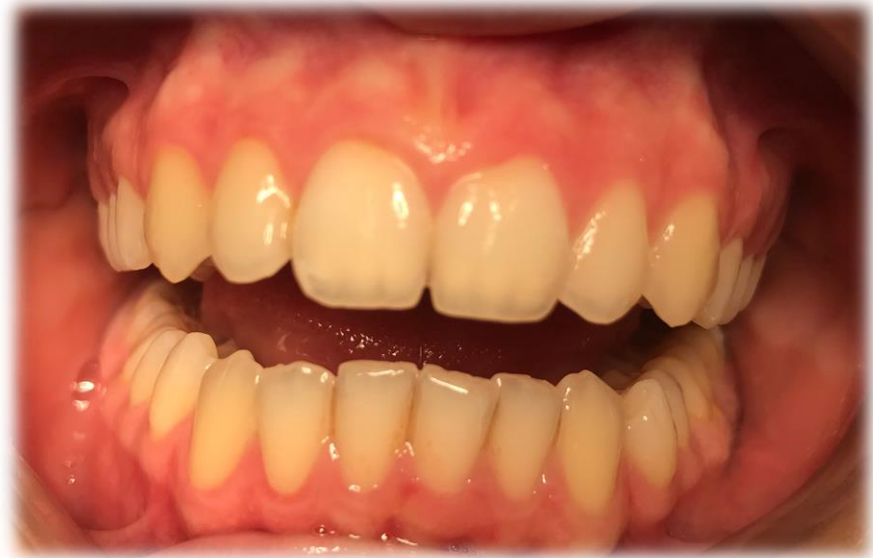- ✧ 16 éves, lány páciens
- ✧ foglalkozás: tanuló
- ✧ általános anamnézisben fogászati-, szájsebészeti kezelést befolyásoló tényező nem szerepel
- ✧ gyógyszereket nem szed rendszeresen
- ✧ gyógyszerérzékenység: Ceclor (*cefalosporin*)
- ✧ káros szokása nincs
- ✧ iskola fogászati szűrésen rendszeresen részt vett



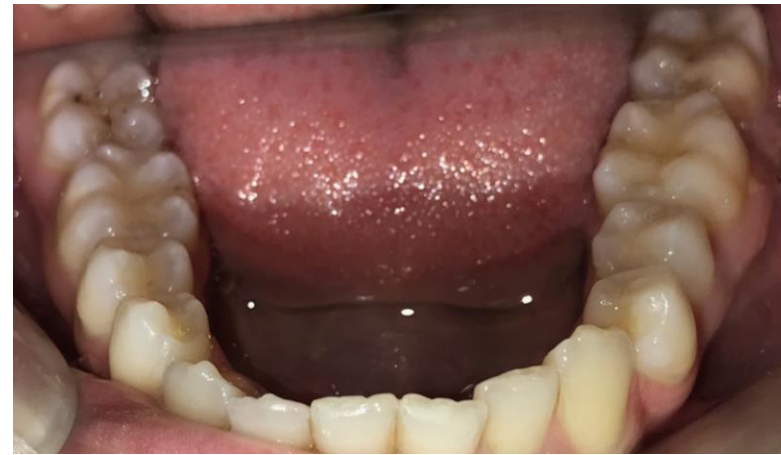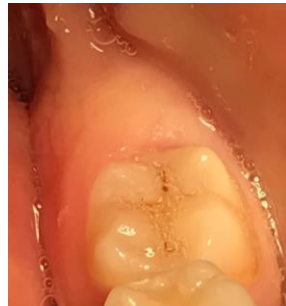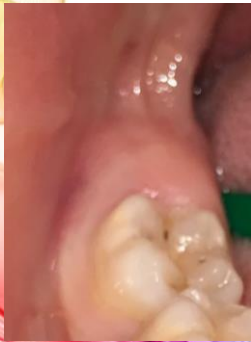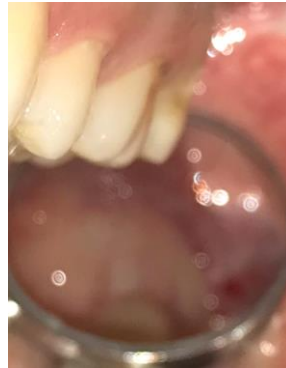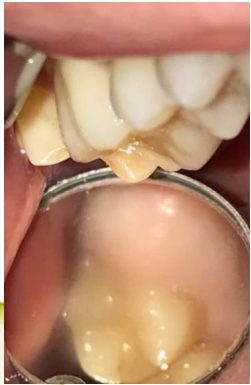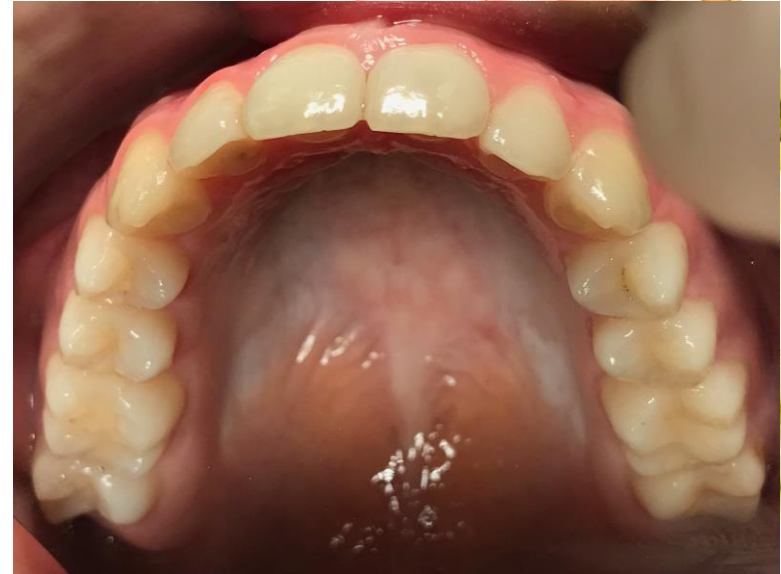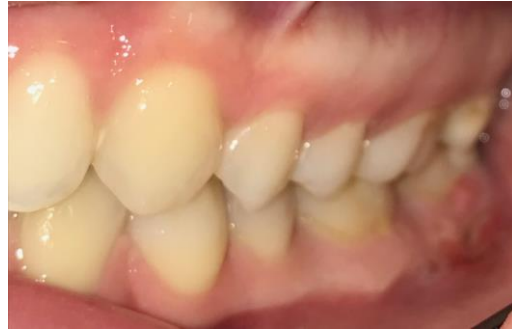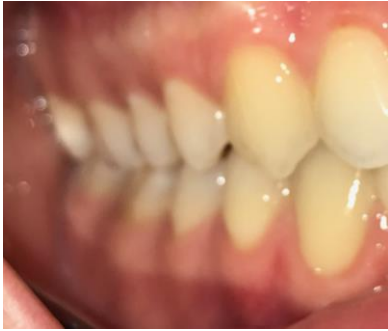Klinikai vizsgálat



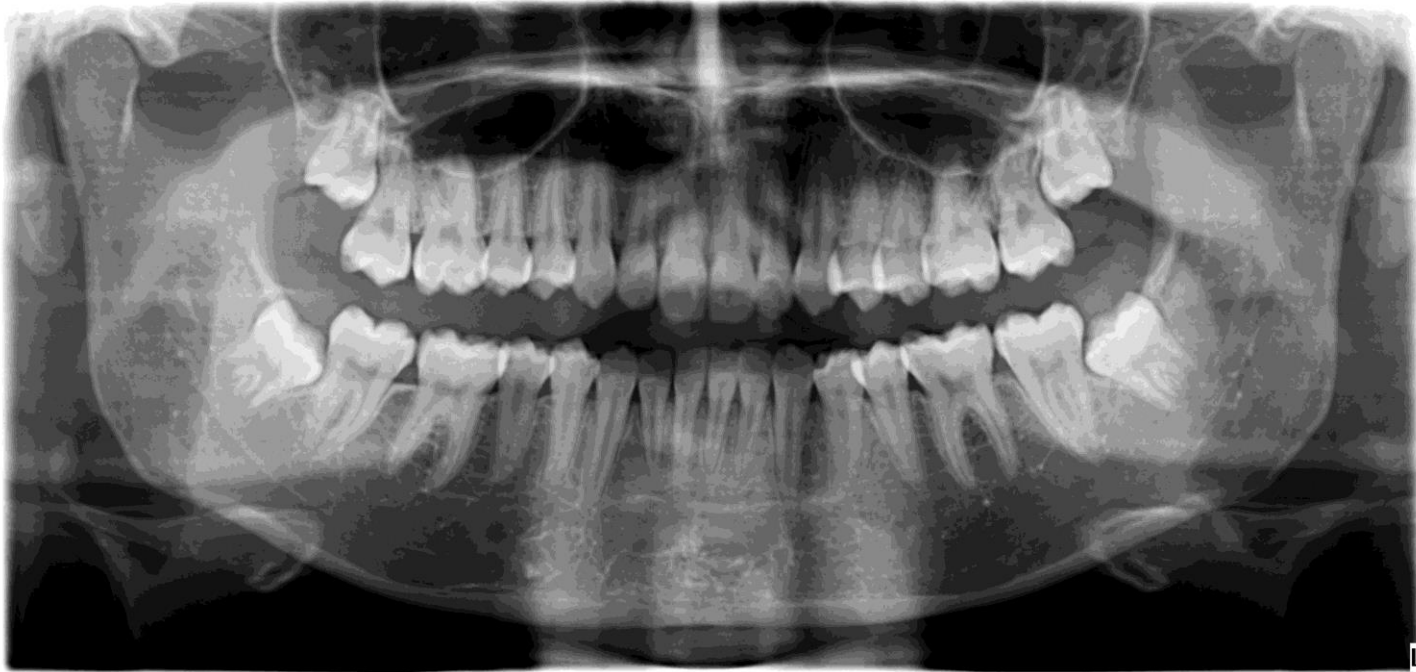- ✧ szimmetrikus arc
- ✧ megtartott fogazat
- ✧ ép parodontium
- ✧ jó szájhigiéne
- ✧ stomato-onkológiai szűrés során eltérés nem tapasztalható
- ✧ TMI vizsgálat alapján diszfunkcióra utaló jel nem azonosítható
- ✧ Harapási forma: Angle I. (normocclusio)



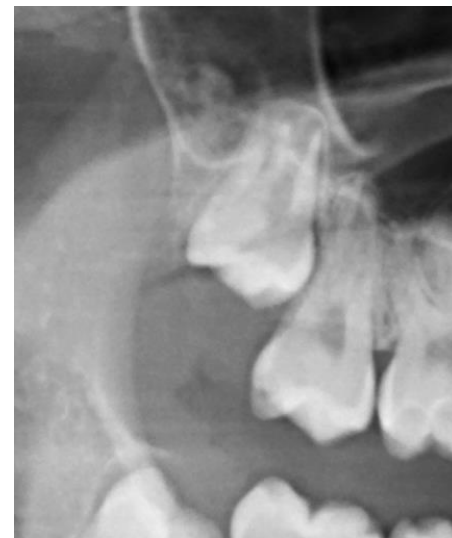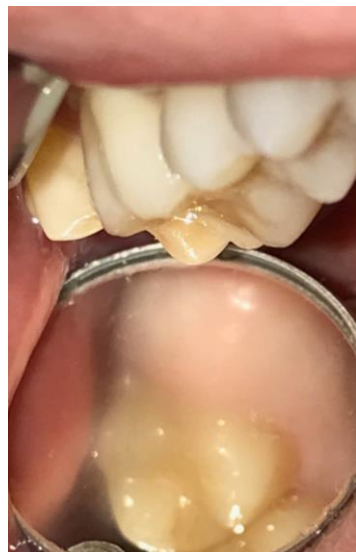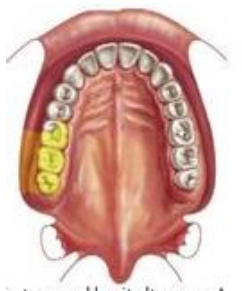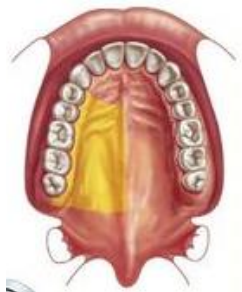
Intraorális kiindulási állapot



Orthopantomogram



Jobb felső bölcsességfog sebészi eltávolítása



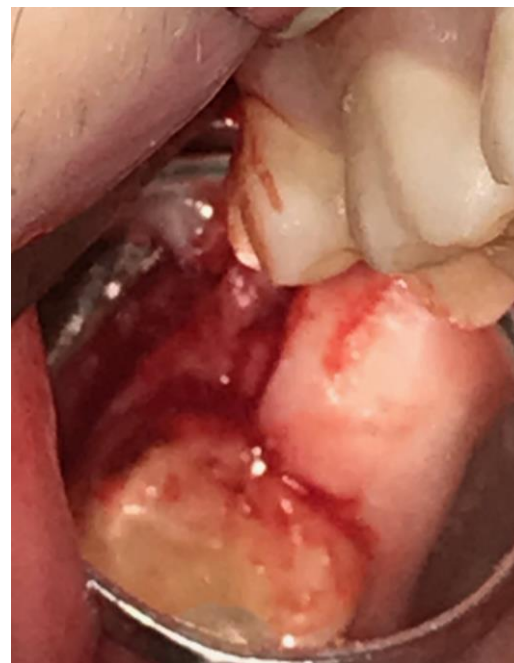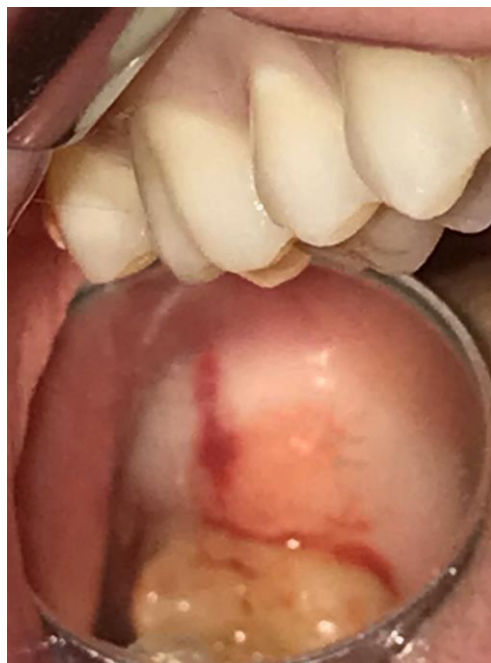A beavatkozás lokál anesztéziában:

4 ml 2%-os Lidocain – Adrenalin oldattal

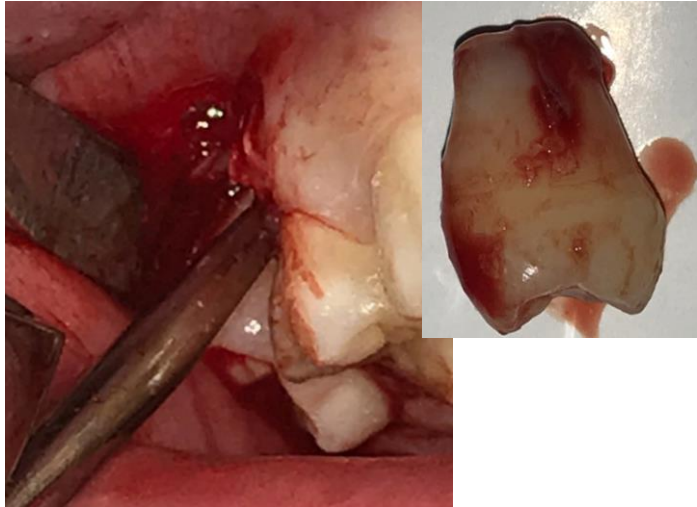
- ✓ n. alveolaris superior posterior és
- ✓ n. palatinus major et minores terminális érzéstelenítése

Mucoperiostealis lebeny képzése

- ✧ 17 fog distalis részétől maxillán crestálisan vezetett metszés
- ✧ intrasulcularis metszés
- ✧ verticalis segédmetszés vestibulum felől a második molaris mesialis 1/3 részéig
(L-alakú metszés)



A bölcsességfog eltávolítása és sebtoalette



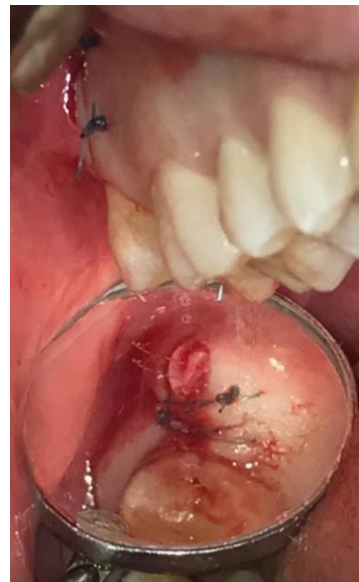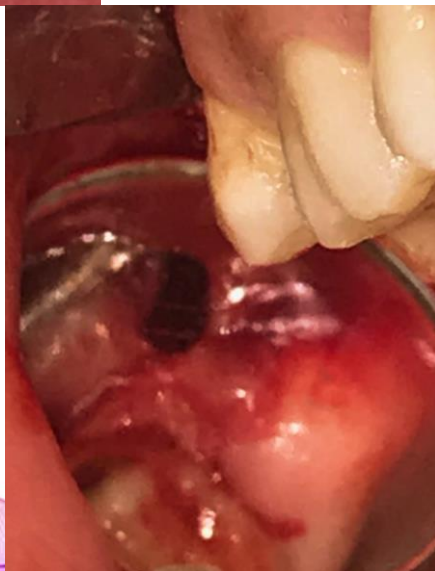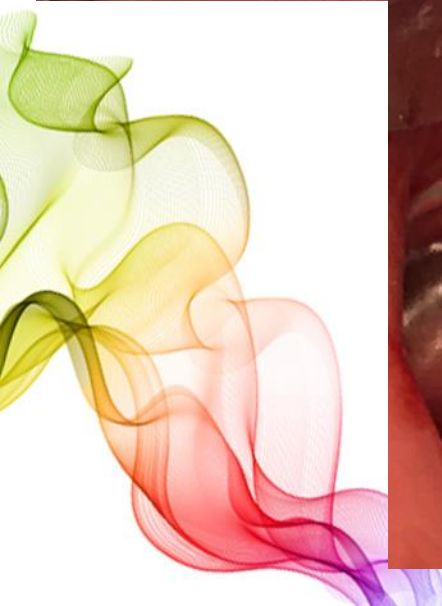Az impaktált fog luxálása, majd eltávolítása

A folliculus maradványainak eltávolítása

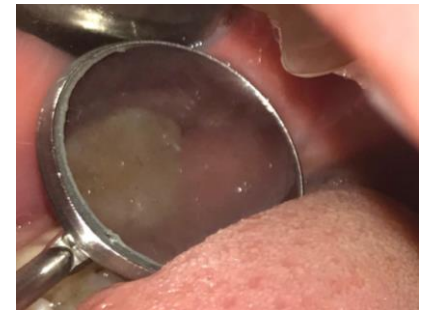A sebüreg átmosása, áttekintése

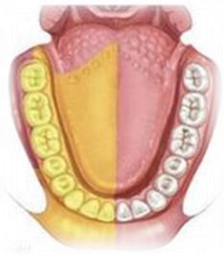
Az alveolus excholeációja

Sebzárás pp, egyszerű csomós öltésekkel



Varratszedés 1 héttel a bölcsességfog eltávolítását követően



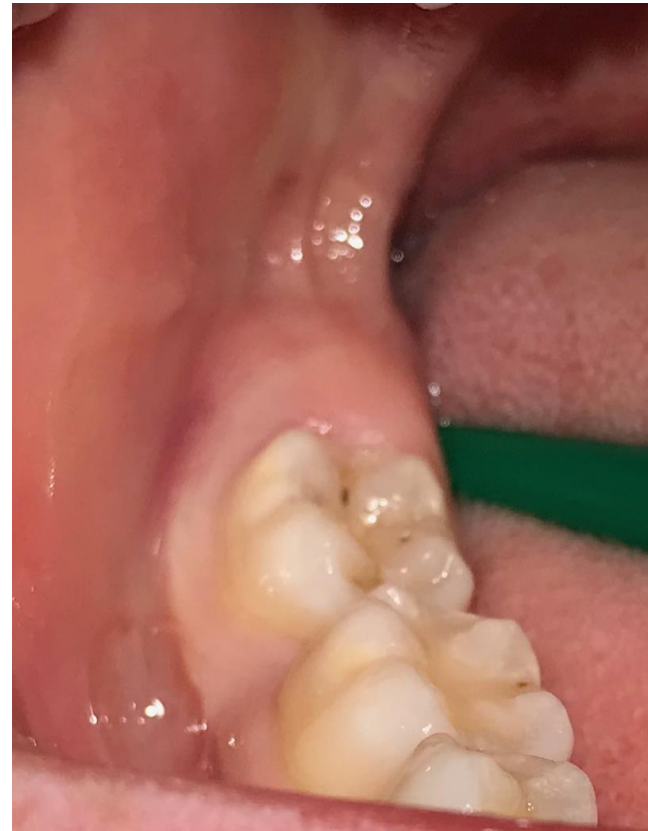
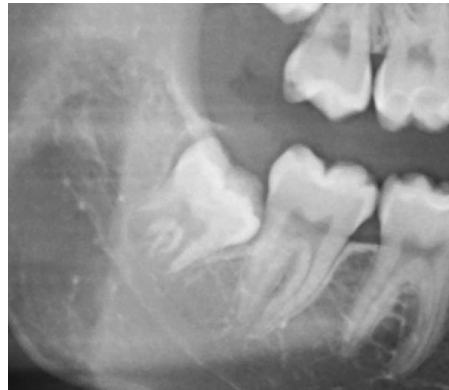
Jobb alsó impaktált bölcsességfog sebészi eltávolításának lépései

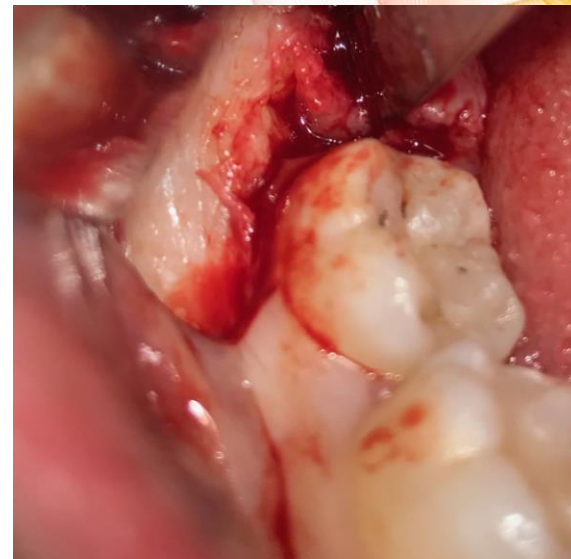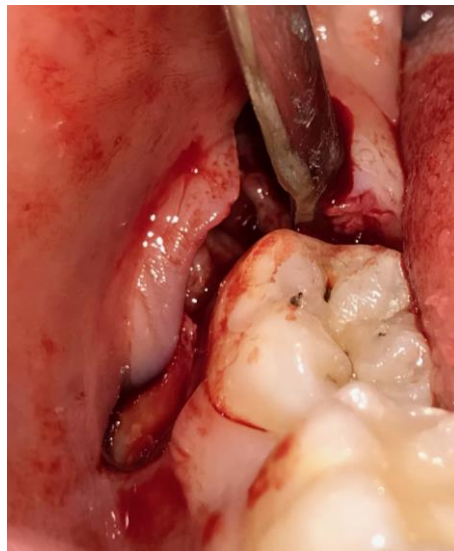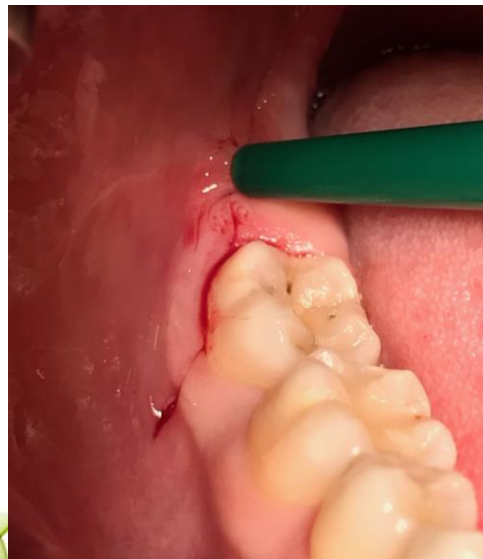A beavatkozás lokál anesztéziában:

4 ml 2%-os Lidocain – Adrenalin old.

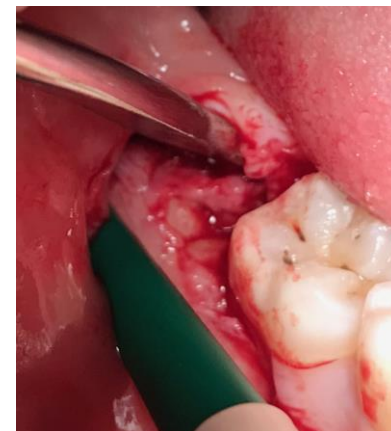- ✓ n. alveolaris inferior és
- ✓ n. buccalis érzéstelenítése



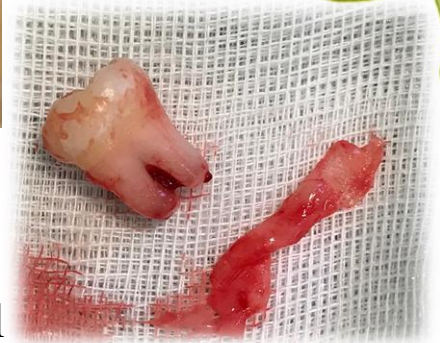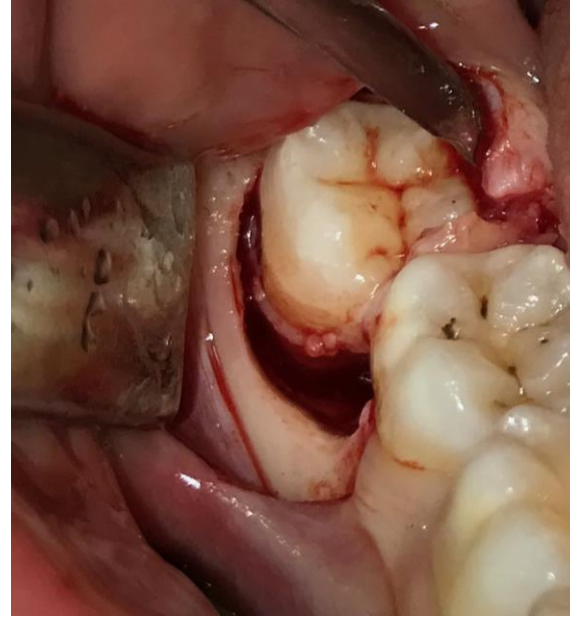
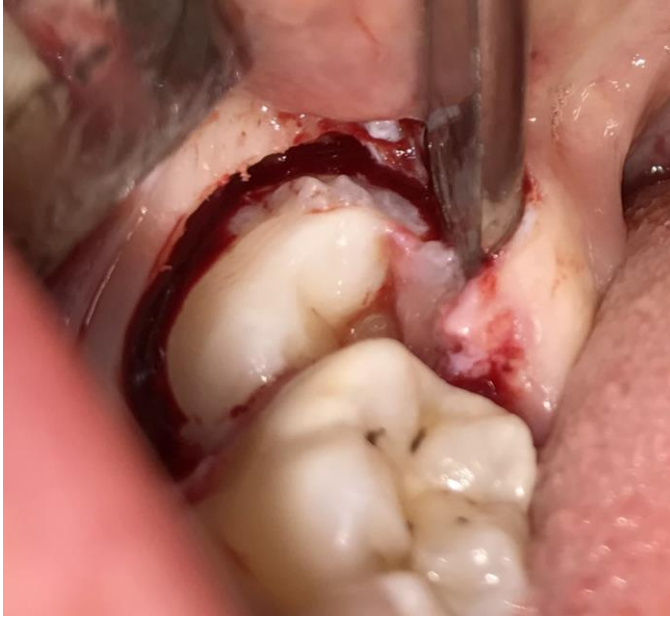Mucoperiostealis lebeny képzése



- ✧ 47 fog distalis részétől a ramus mandibulaen vezetett metszés
- ✧ intrasulcularis metszés
- ✧ verticalis segédmetszés a második molaris mesialis 1/3 részéig
(L-alakú metszés)



Csont eltávolítása

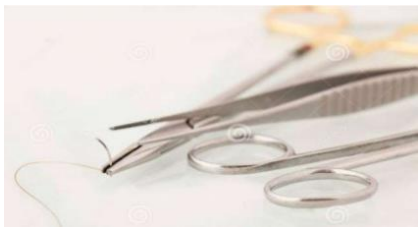

Az impaktált fog felszabadítása

buccalisan, distalisan és mesialisan sebészi fűróval
(40.000 rpm, bőséges hűtés fiz.só-val) Z-C határig

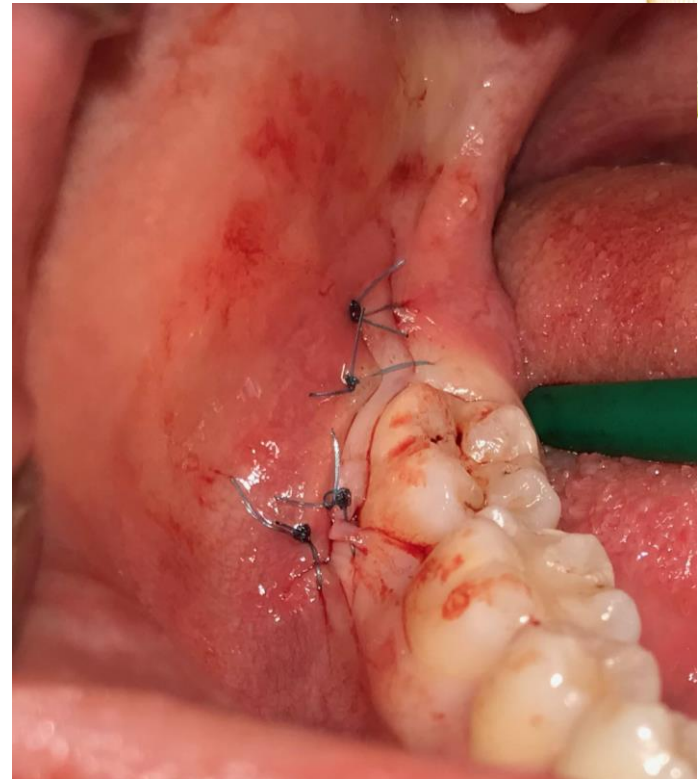
✓ keményacél gömbfrézerrel és Lindemannal

A fog luxálása, majd eltávolítása

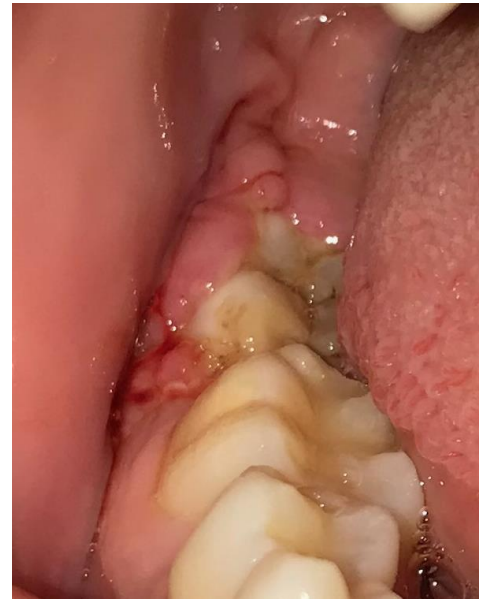
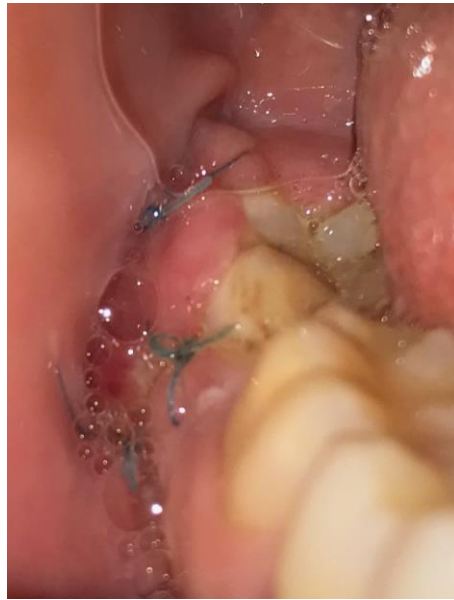
Sebellátás

Az alveolus átmosása, éles csontperem lesimítása,
alapos exchocleáció, az alveolus áttekintése
ÉR-, idegképlet nem került látótérbe.
Sebzárás pp, egyszerű csomós öltésekkel

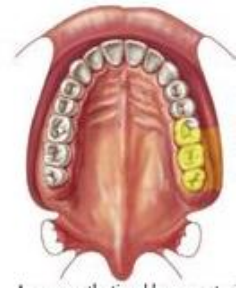
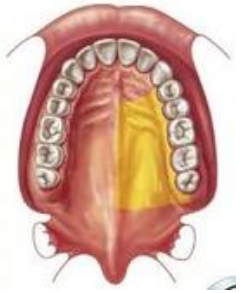

Sebgyógyulás sutura eltávolítása



Varratszedés 1 héttel a bölcsességfog eltávolítását követően

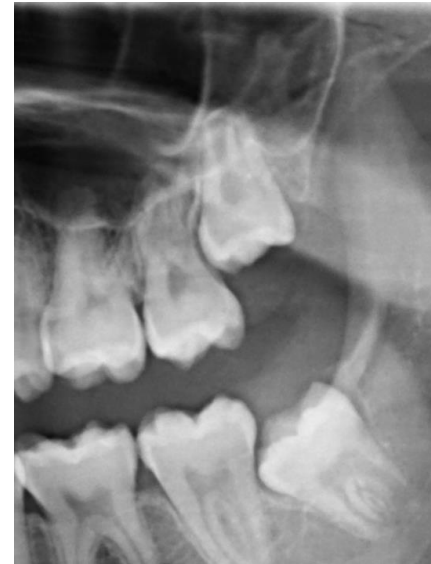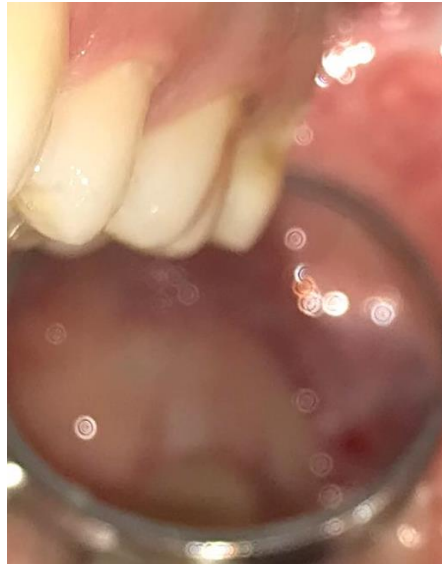Bal felső bölcsességfog sebészi eltávolítása

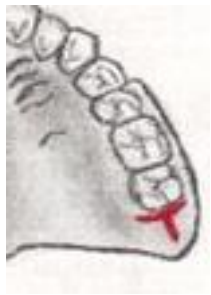

A beavatkozás lokál anesztéziában:

4 ml 2%-os Lidocain – Adrenalin oldattal

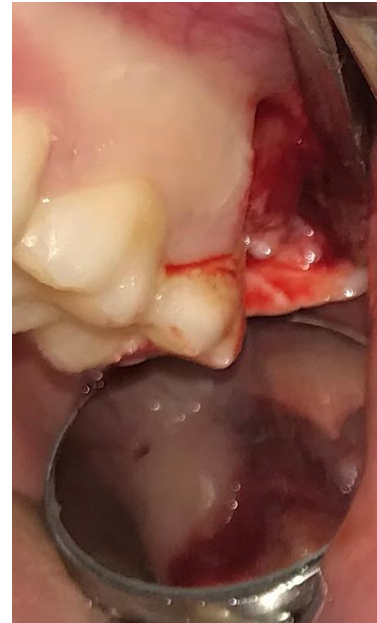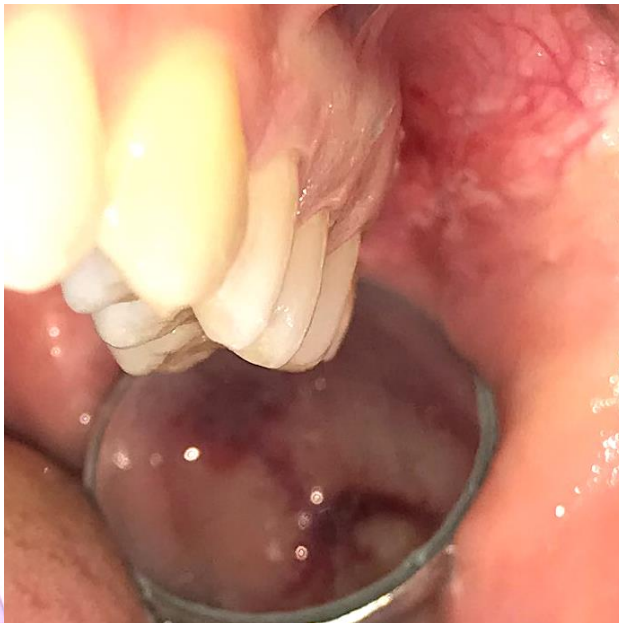
- ✓ n. alveolaris superior posterior és
- ✓ n. palatinus major et minores terminális érzéstelenítése



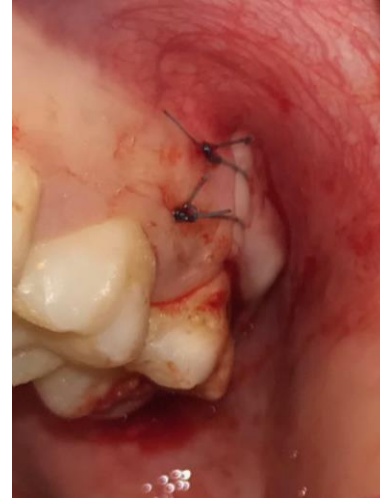
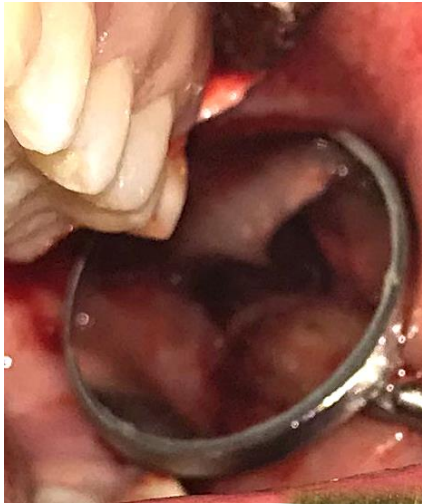
Mucoperiostealis lebeny képzése

- ✧ 27 fog distalis részétől maxillán crestálisan vezetett metszés
- ✧ intrasulcularis metszés
- ✧ verticalis segédmetszés vestibulum felől a második molaris mesialis 1/3 részéig
(L-alakú metszés)



A bölcsességfog eltávolítása és sebtoalette



Az impaktált fog luxálása, majd eltávolítása

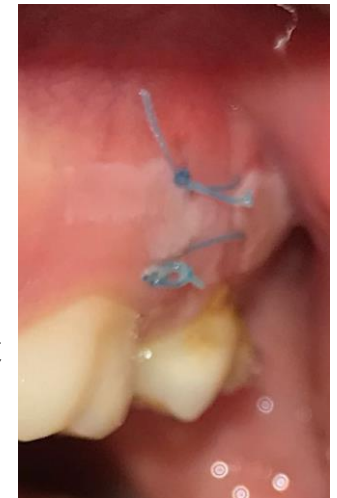
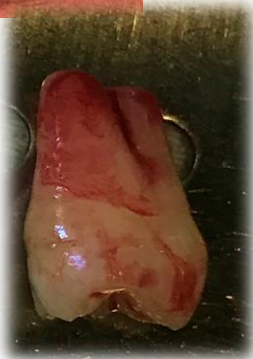A folliculus maradványainak eltávolítása

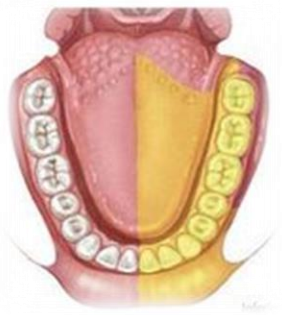
A sebüreg átmosása, áttekintése

Az alveolus excholeációja

Sebzárás pp, egyszerű csomós öltésekkel

Varratszedés 1 héttel a bölcsességfog eltávolítását követően





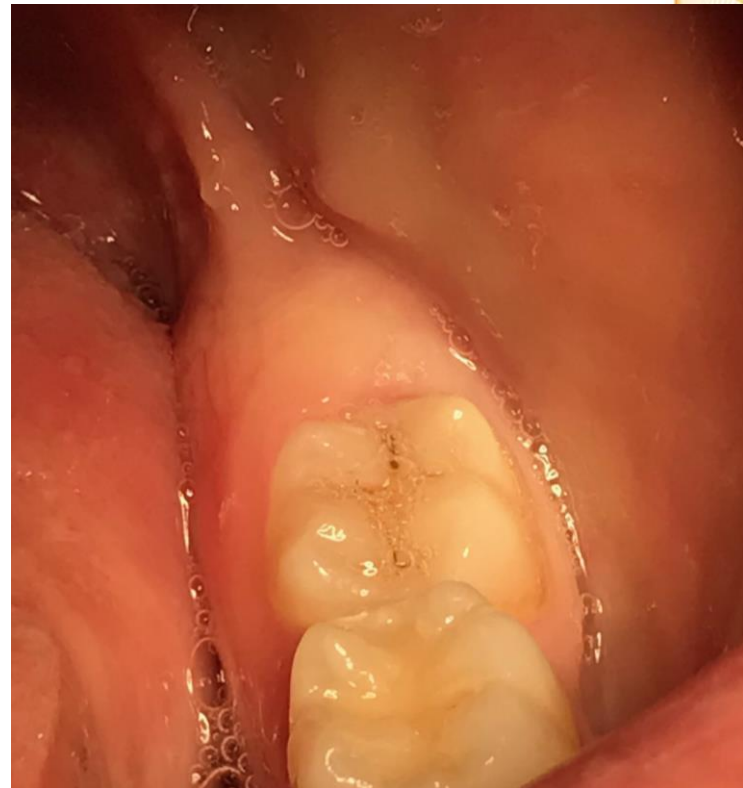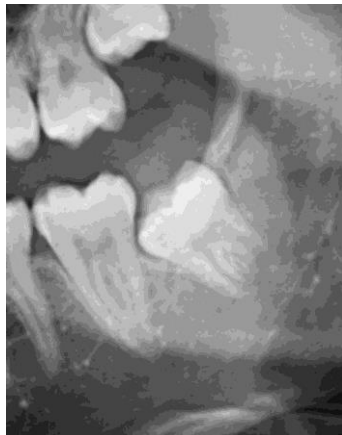Bal alsó impaktált bölcsességfog sebészi eltávolításának lépései

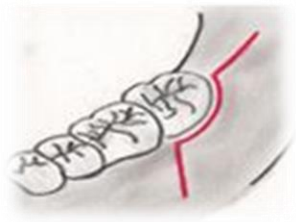A beavatkozás lokál anesztéziában:

4 ml 2%-os Lidocain – Adrenalin old.

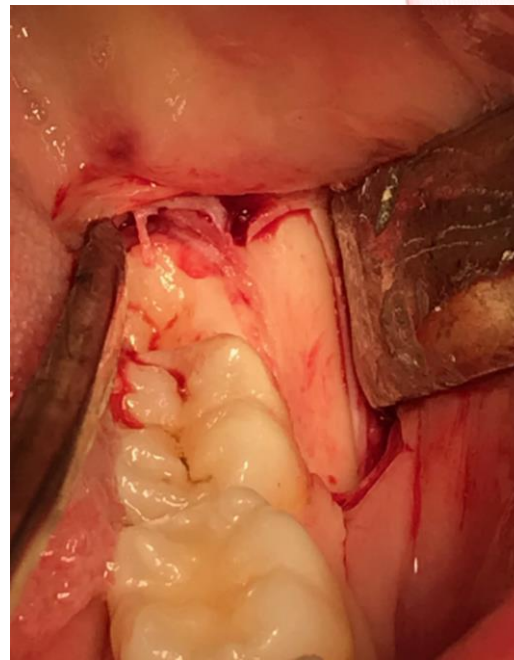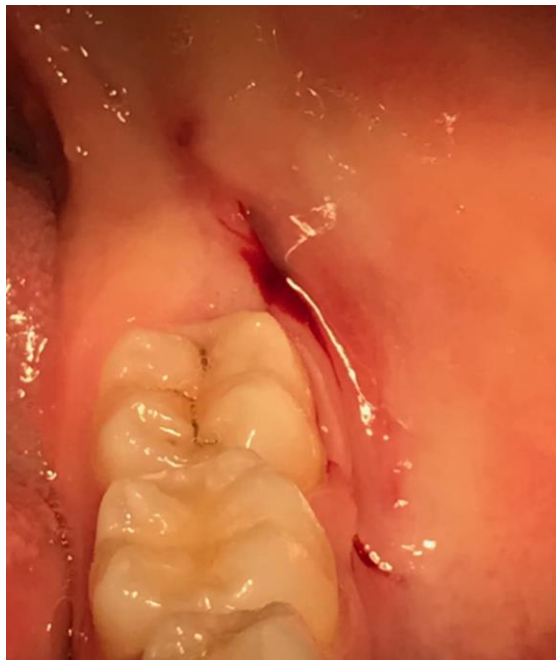
✓ n. alveolaris inferior és

✓ n. buccalis érzéstelenítése



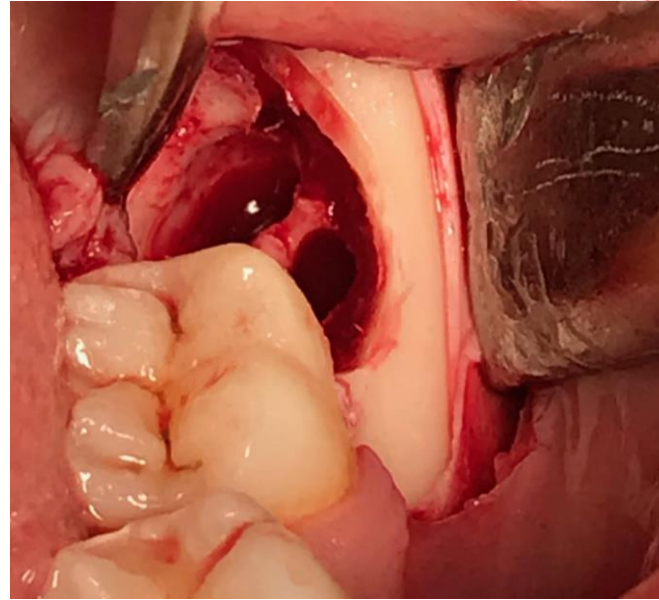
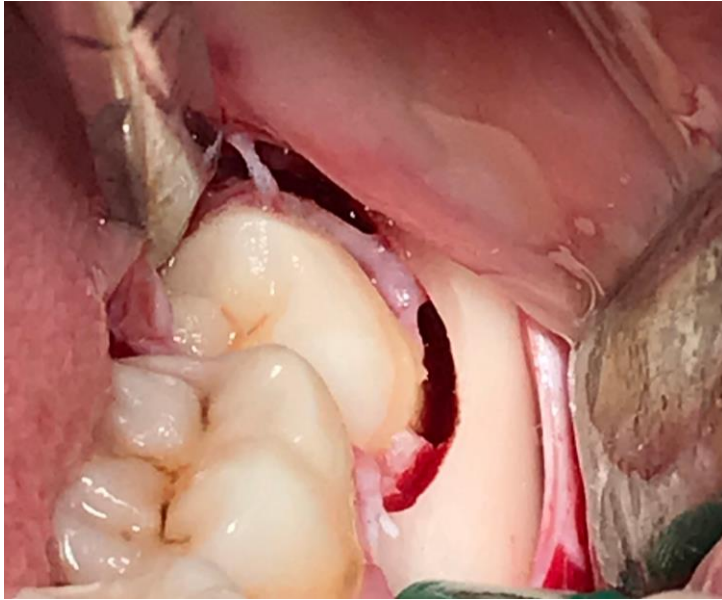

Mucoperiostealis lebeny képzése



- ✧ 37 fog distalis részétől a ramus mandibulaen vezetett metszés
- ✧ intrasulcularis metszés
- ✧ verticalis segédmetszés a vestibulum felől a második molaris mesialis 1/3 részéig
(L-alakú metszés)

Csont eltávolítása



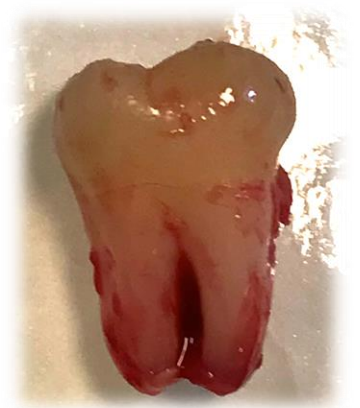Az impaktált fog felszabadítása

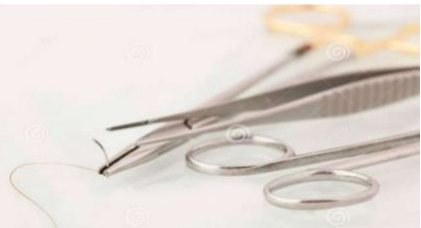buccalisan, distalisan és mesialisan sebészi fúróval

(40.000 rpm, bőséges hűtés fiz.só-val) Z-C határig

✓ keményacél gömbfrézerrel és Lindemannal

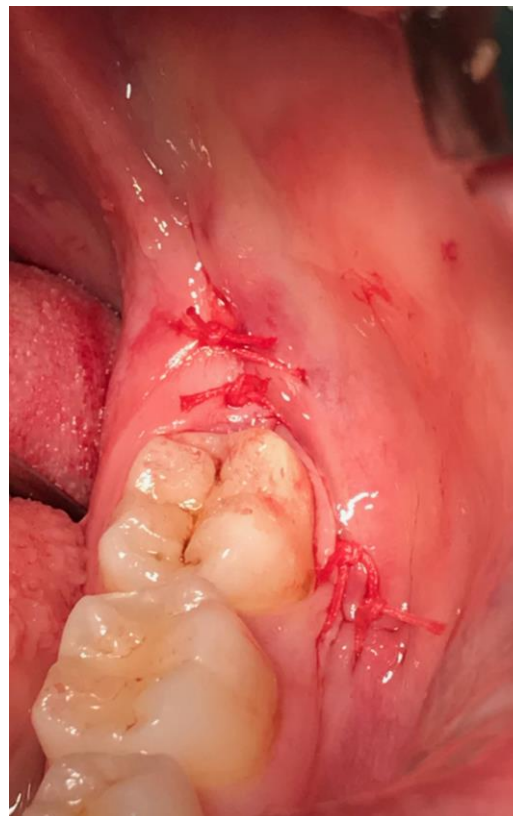A fog luxálása, majd eltávolítása





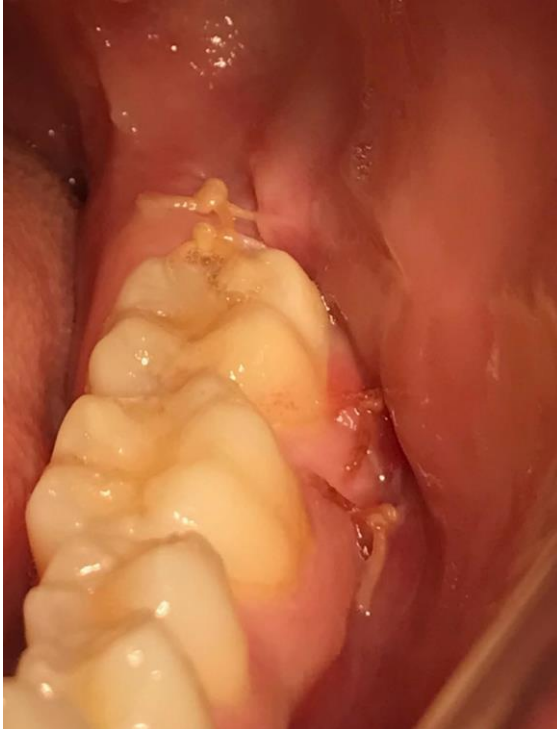Sebellátás

Az alveolus átmosása, éles csontperem lesimítása,
alapos exchocleáció, az alevolus áttekintése
ÉR-, idegképlet nem került látótérbe.
Sebzárás pp, egyszerű csomós öltésekkel



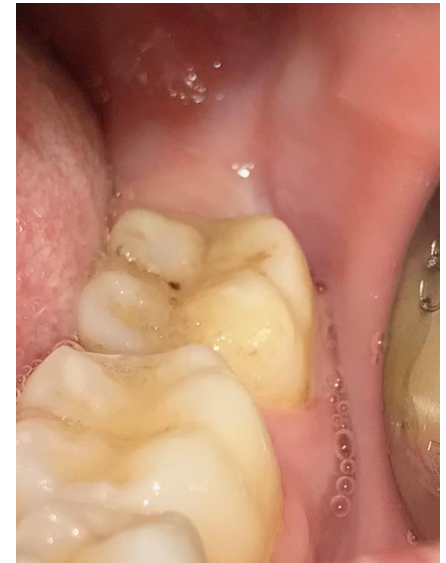Sutura eltávolítása

Kontroll



Varratszedés 1 héttel a bölcsességfog
eltávolítását követően

2 hetes kontroll





**Köszönöm a
figyelmet!**

