



*Semmelweis Egyetem Fogorvostudományi Kar  
Fogászati és Szájsebészeti Oktató Intézet*  
igazgató: *Dr. Kivovics Péter c. egyetemi tanár*

<http://semmelweis-egyetem.hu/fszoi/>

<https://facebook.com/fszoi>




## 48-as impaktált bölcsességfog extractio

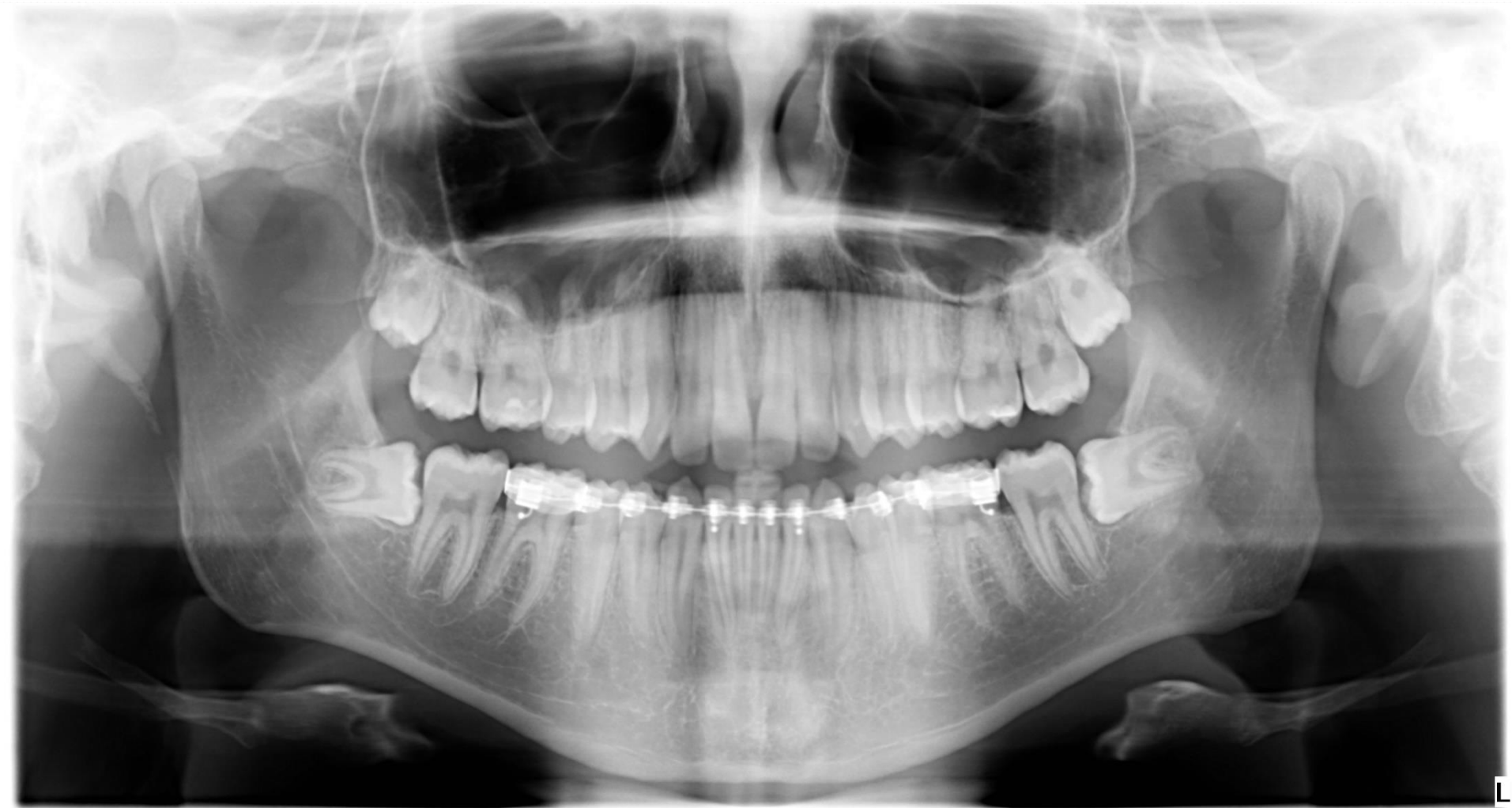*Rezidens: Dr. Ruzsa Ádám*

*Tutor: Dr. Szmirnova Éva szájsebész szakorvos*

*Konzulens: Dr. Czinkóczy Béla Implantológiai Osztály osztályvezető főorvosa*



# Impaktált 48-as fog eltávolítása



# Anamnézis

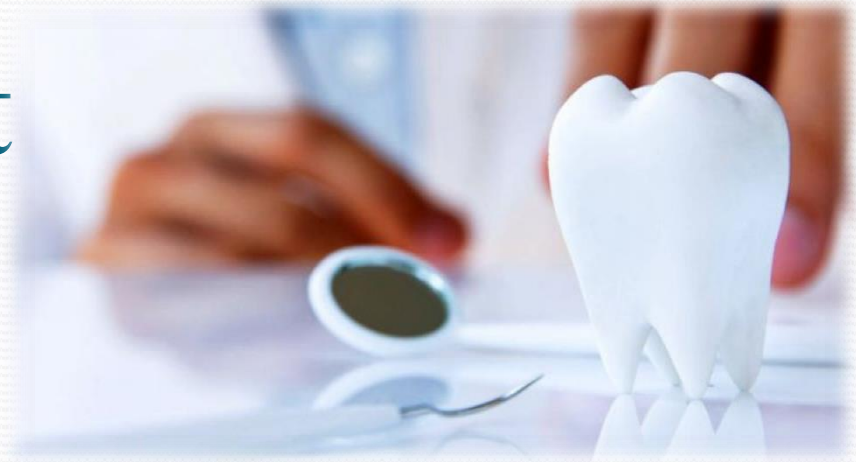- 20 éves férfi beteg
- Általános anamnézisében fogászati-, szájsebészeti kezelést befolyásoló tényező jelenleg nem áll fenn
- Gyógyszereket nem szed rendszeresen, gyógyszerérzékenysége nincs
- Műtétei nem voltak
- Nem dohányzik





# Klinikai vizsgálat

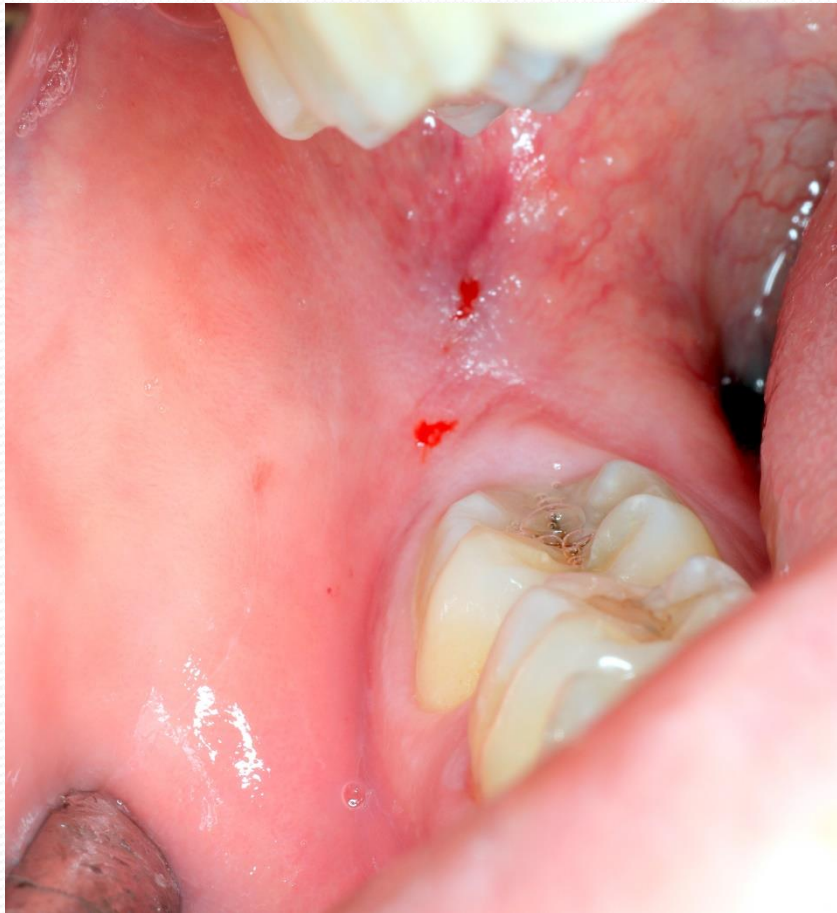
- Jó általános állapot
- Szimmetrikus arc
- Megtartott fogazat
- Jó szájhigiéne
- Stomato-onkológiai szűrés negatív
- TMI diszfunkcióra utaló jel nem azonosítható
- Radiológiai vizsgálat alapján dg.:  
18-, 28-, 38-, 48-as impaktált bölcsességfogak



# Panasz

- A rögzített fogszabályozó készülék levételét követően a fogszabályozó szakorvos kolléga kéri az alsó horizontális állású impactalt 38-as és 48-as fogak eltávolítását.

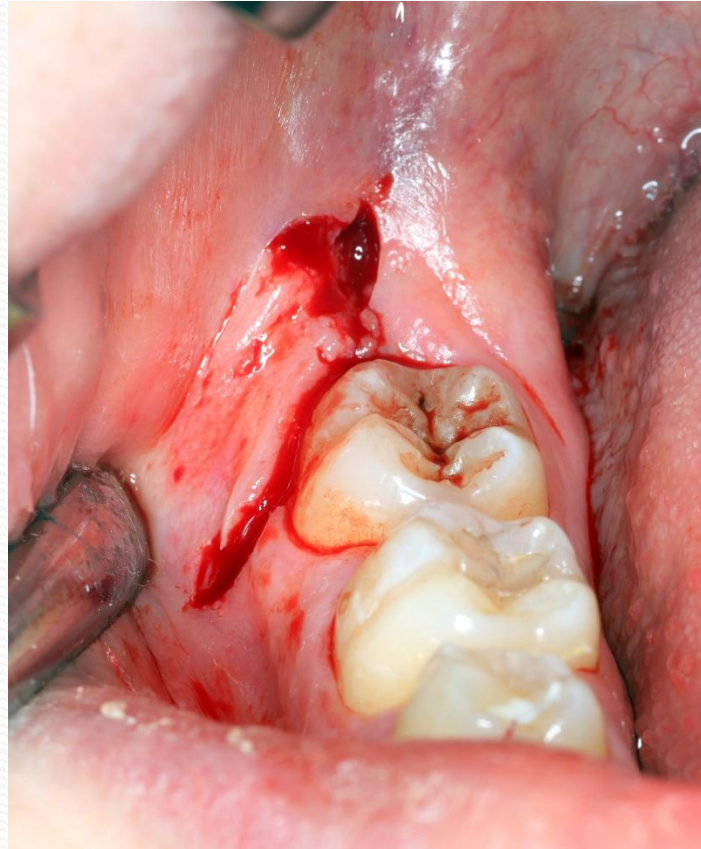
# Intraorális kiindulási állapot



N. alveolaris inferior, n. lingualis és n. buccalis vezetéssel történő érzéstelenítése

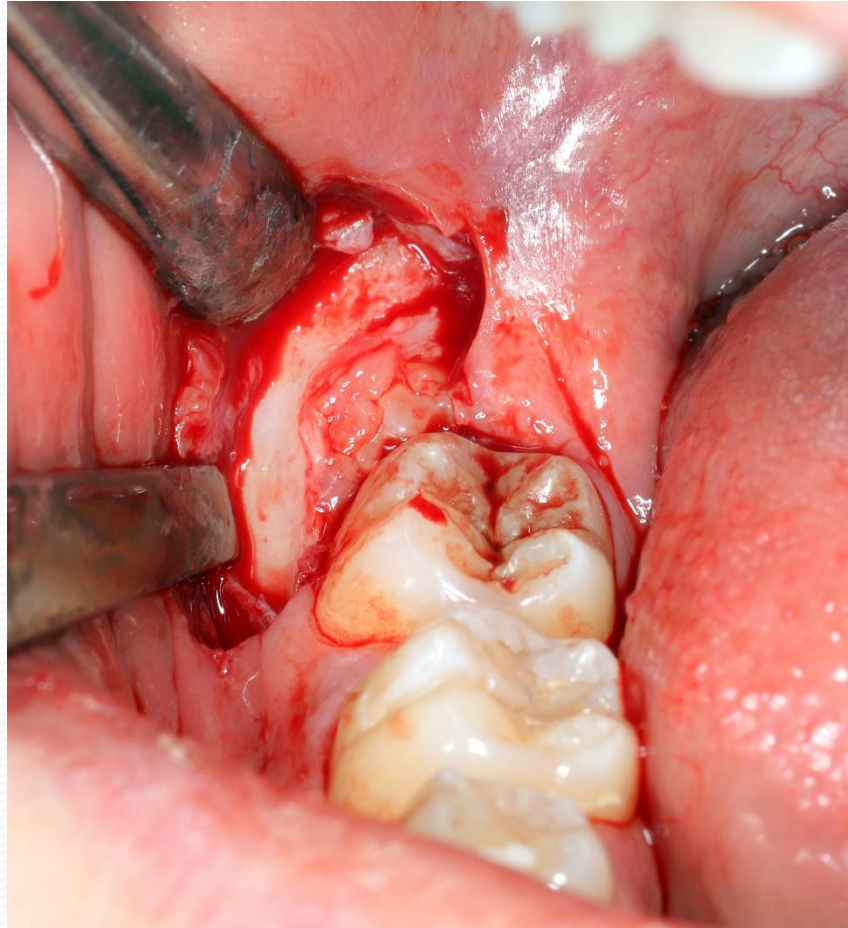


# Mucoperiostealis lebeny képzése 1.



- Intrasulcularis metszést ejtünk a 47-es fog buccalis és distalis oldalán.
- Gerincéli metszést végzünk a 47-es fog distalis oldalától distal felé.
- Verticalis segédmetszés a 47-es fog mesialis harmadától az áthajlásnak megfelelően

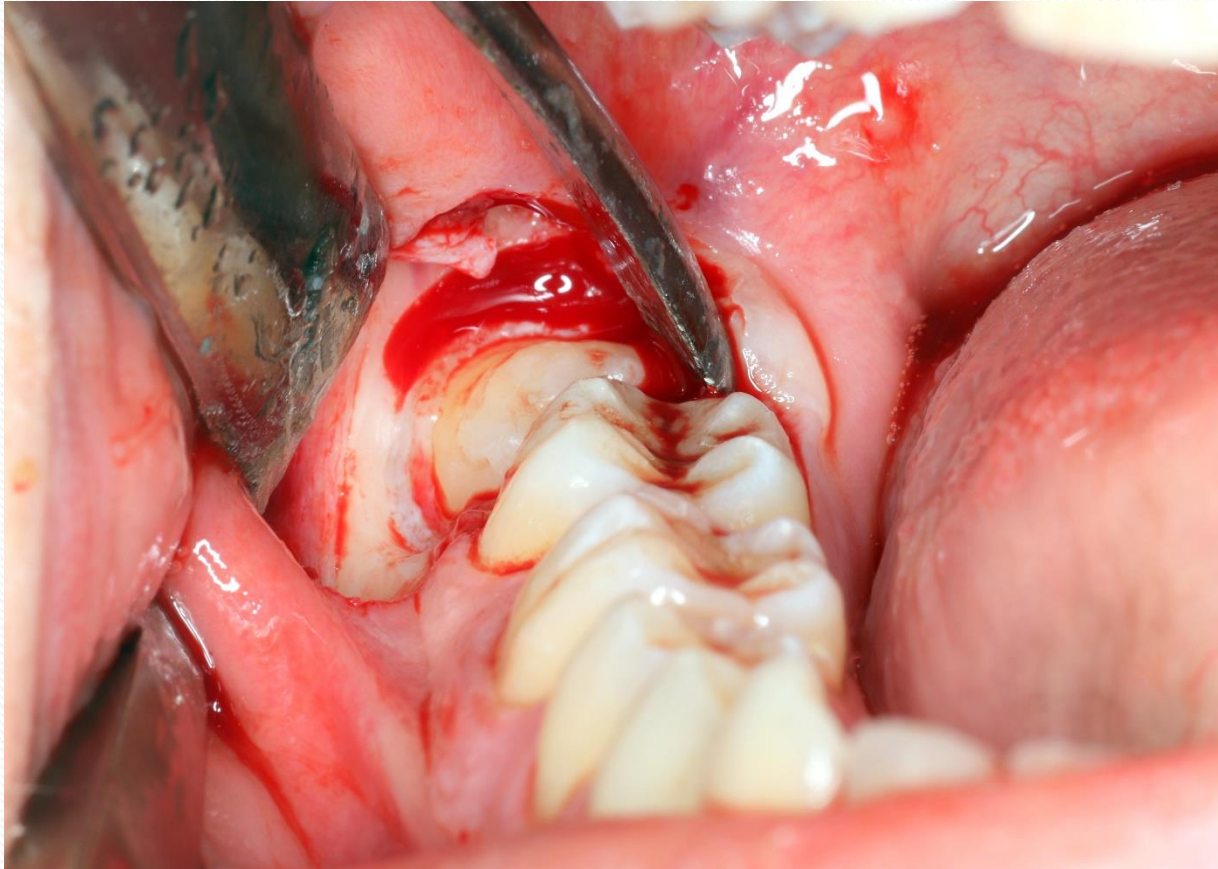
# Mucoperiostealis lebeny képzése 2.



Láthatóvá válik a műtéti terület.

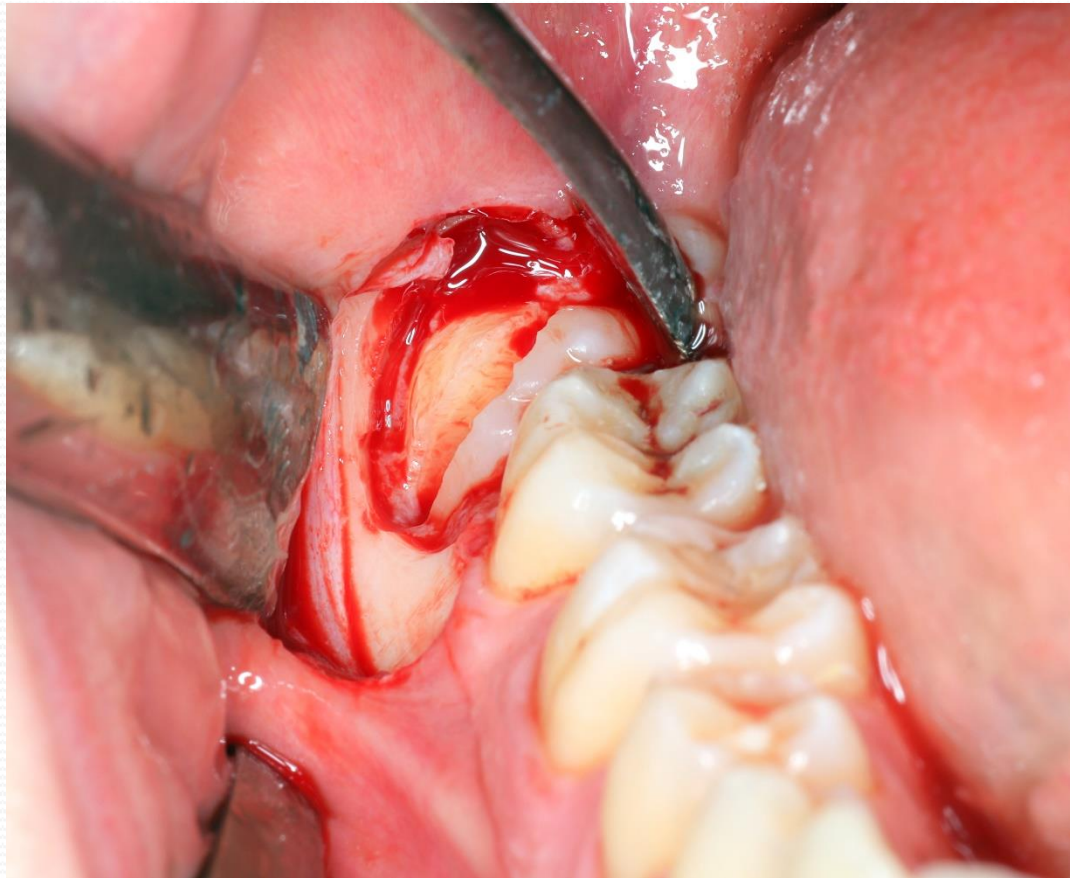


# 48-as impactalt bölcsességfog sebészi feltárása 1.



- A fogat körülvevő occlusalis, buccalis és distalis csontfal megfelelő részének sebészi csontfűrővel végzett eltávolítása.
- Gondos lágyrészvédelem

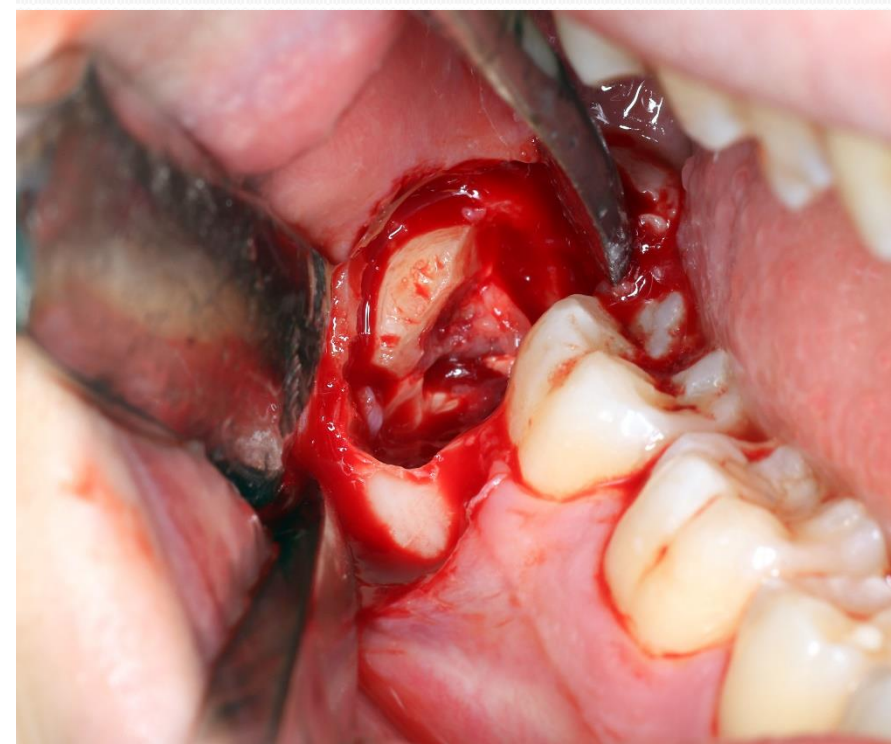
# 48-as impactált bölcsességfog sebészi feltárása 2.



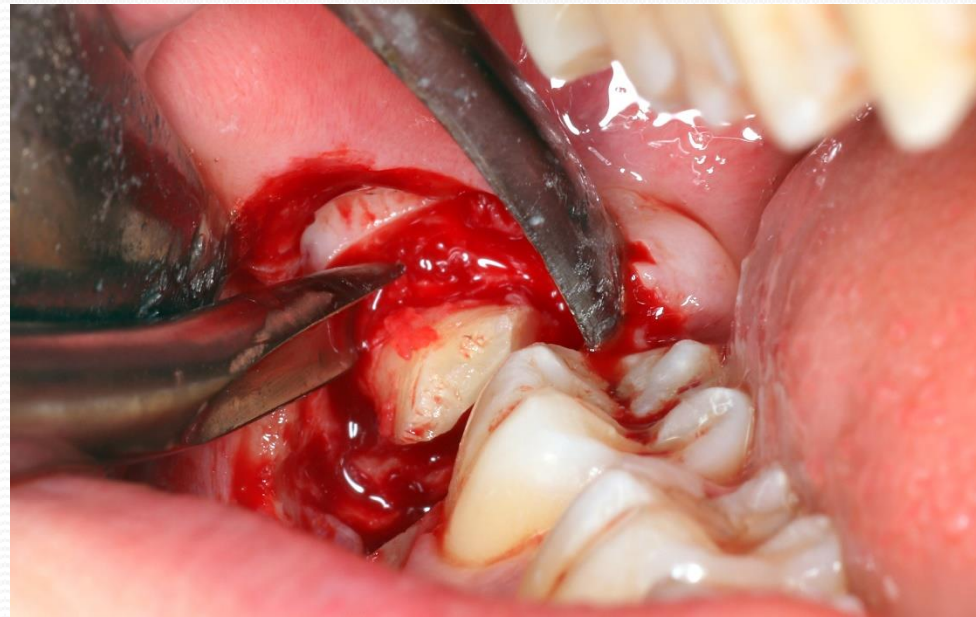
A fog dissectioja a minél kevésbé invazív beavatkozás érdekében.



# 48-as impactált bölcsességfog sebészi feltárása 3.



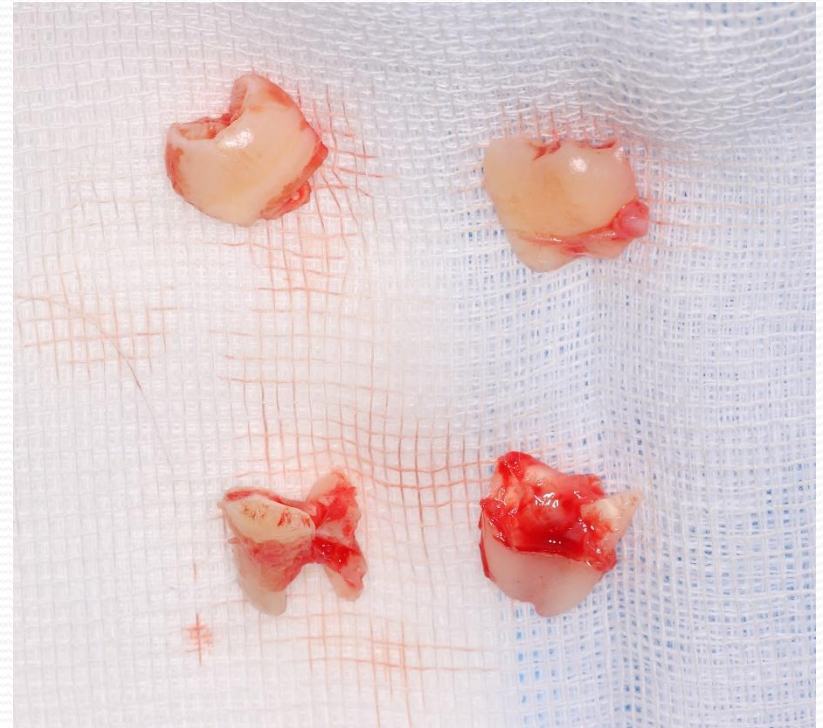
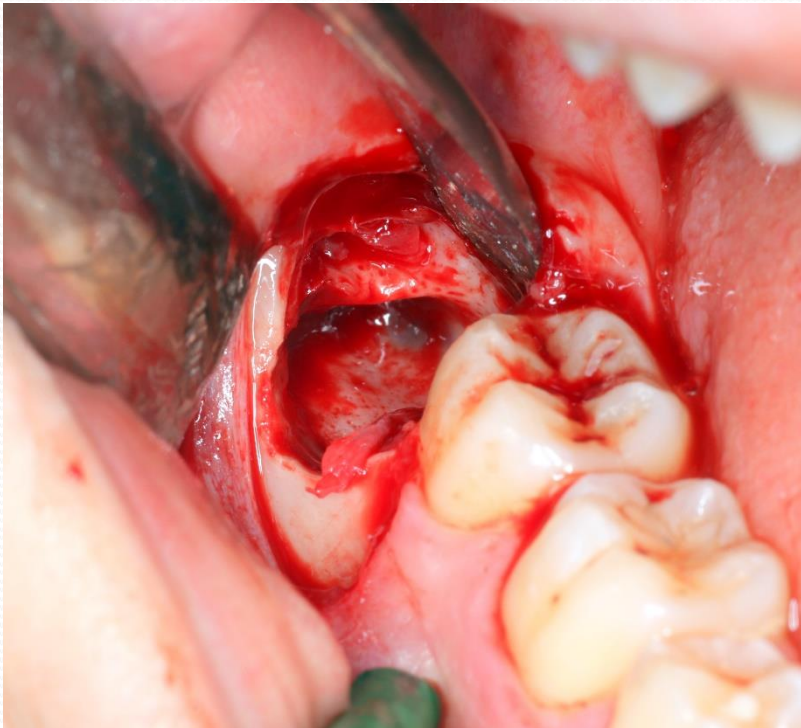
Eltávolított mesialis koronális fragmentum  
és mesialis gyökerek helye.



Distalis koronális fragmentum és distalis  
gyökér mobilizálása.



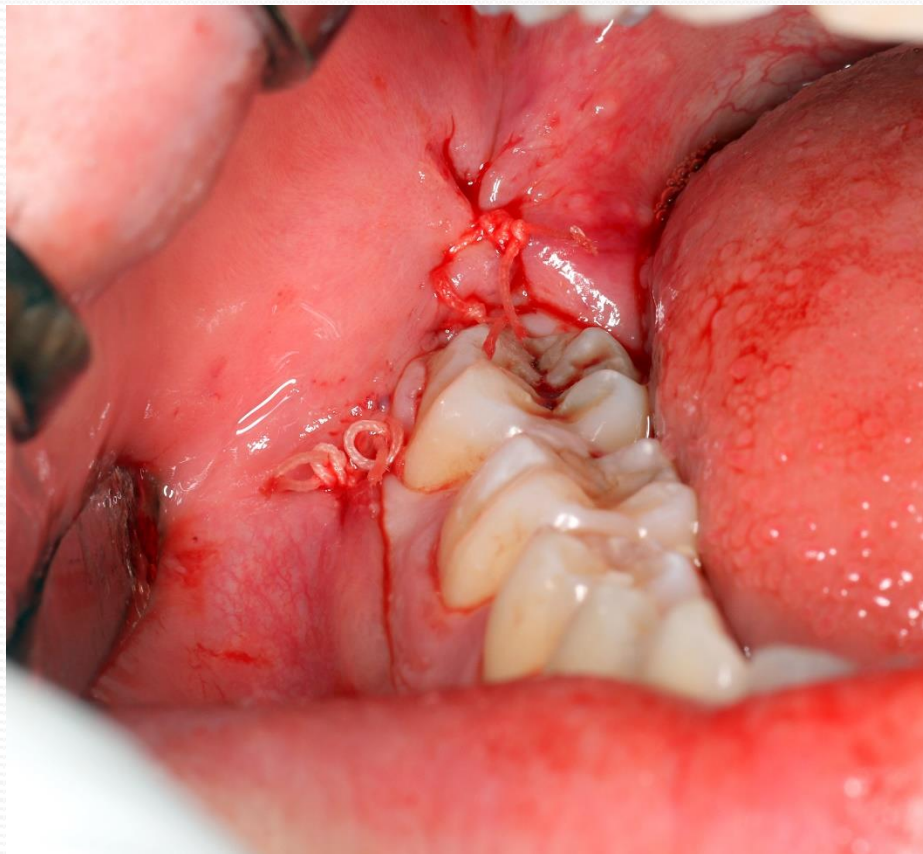
# 48-as impactált bölcsességfog sebészi feltárása 4.



- Műtéti sebterület áttekintése
- Sebtoilette
- Ér-idegképlet nem került látótérbe
- Szomszédos fog nem sérült

Eltávolított fragmentumok

# Sebzárás



Egyszerű csomós öltésekkel a 47-es fognál mesialisan a verticalis segédmetszésnél, valamint a distalis gerincéli metszés területén.



# Sutura eltávolítás 1 héttel post-op

