



*Semmelweis Egyetem Fogorvostudományi Kar
Fogászati és Szájsebészeti Oktató Intézet*

igazgató: Dr. Kivovics Péter c. egyetemi tanár

<http://semmelweis-egyetem.hu/fszoi/>

<https://facebook.com/fszoi>




Regio molares mandibulae l. d. cystectomy

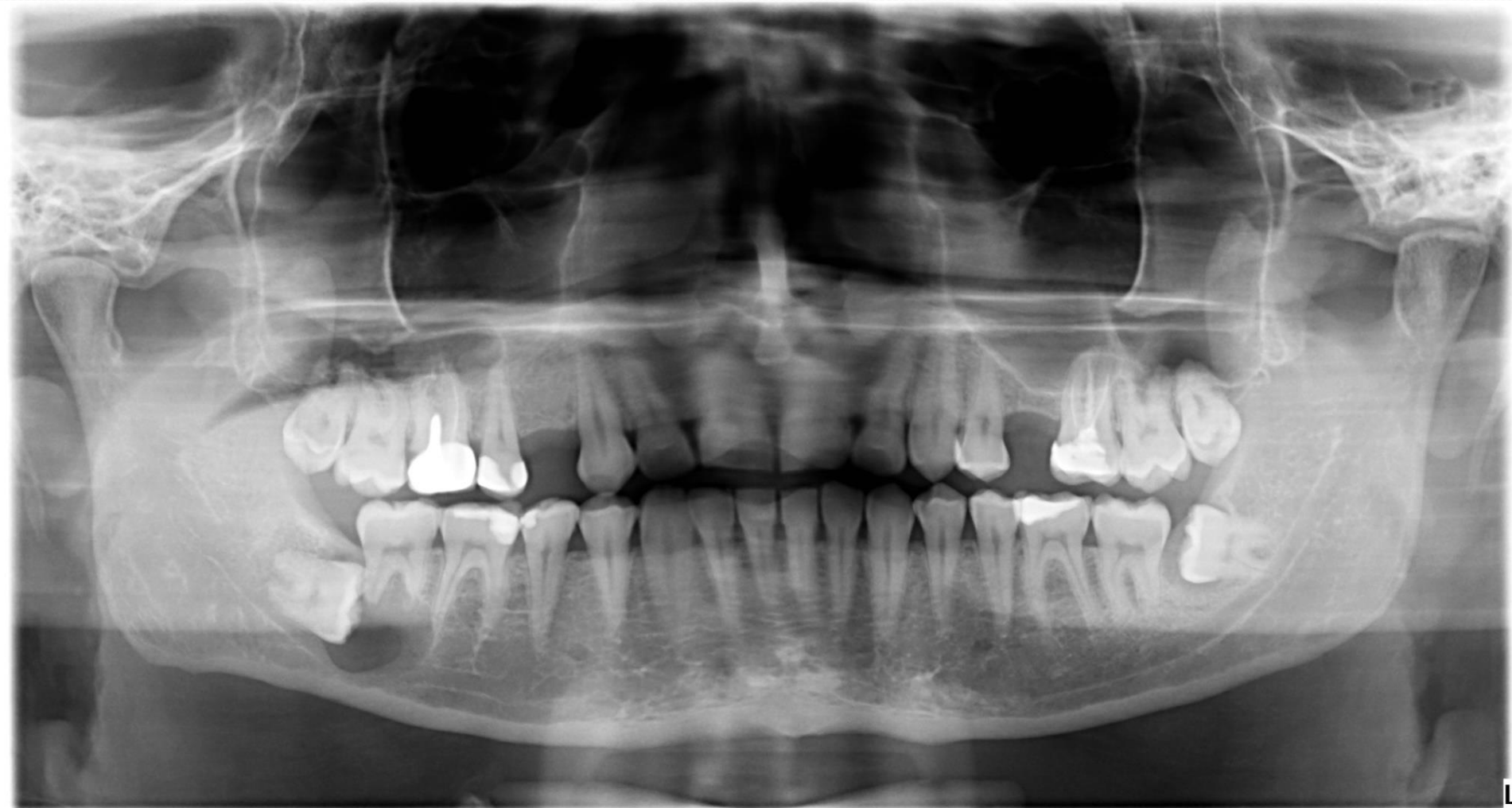Rezidens: Dr. Ruzsa Ádám

Tutor: Dr. Szmirmova Éva szájsebész szakorvos

Konzulens: Dr. Czinkóczy Béla Implantológiai Osztály osztályvezető főorvosa



Partsch II. cystectomya elvégzése a 48-as és 47-es fogak egyidejű eltávolításával



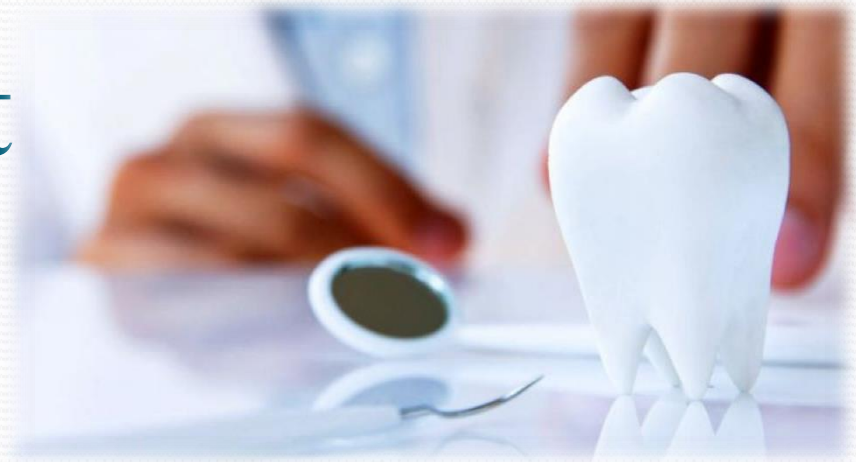Anamnézis

- 36 éves férfi beteg
- Általános anamnézisében fogászati-, szájsebészeti kezelést befolyásoló tényező jelenleg nem áll fenn
- Gyógyszereket nem szed rendszeresen, gyógyszerérzékenysége nincs
- Műtétei nem voltak
- Dohányzik



Klinikai vizsgálat

- Jó általános állapot
- Szimmetrikus arc
- Szanált fogazat
- Közepes szájhigiéne
- Stomato-onkológiai szűrés negatív
- TMI diszfunkcióra utaló jel nem azonosítható
- Radiológiai vizsgálat alapján dg.:
48-as impactalt bölcsességfog koronájával
asszociált, feltehetően follicularis cysta, amely
a 47-es fog gyökérresoptióját okozta

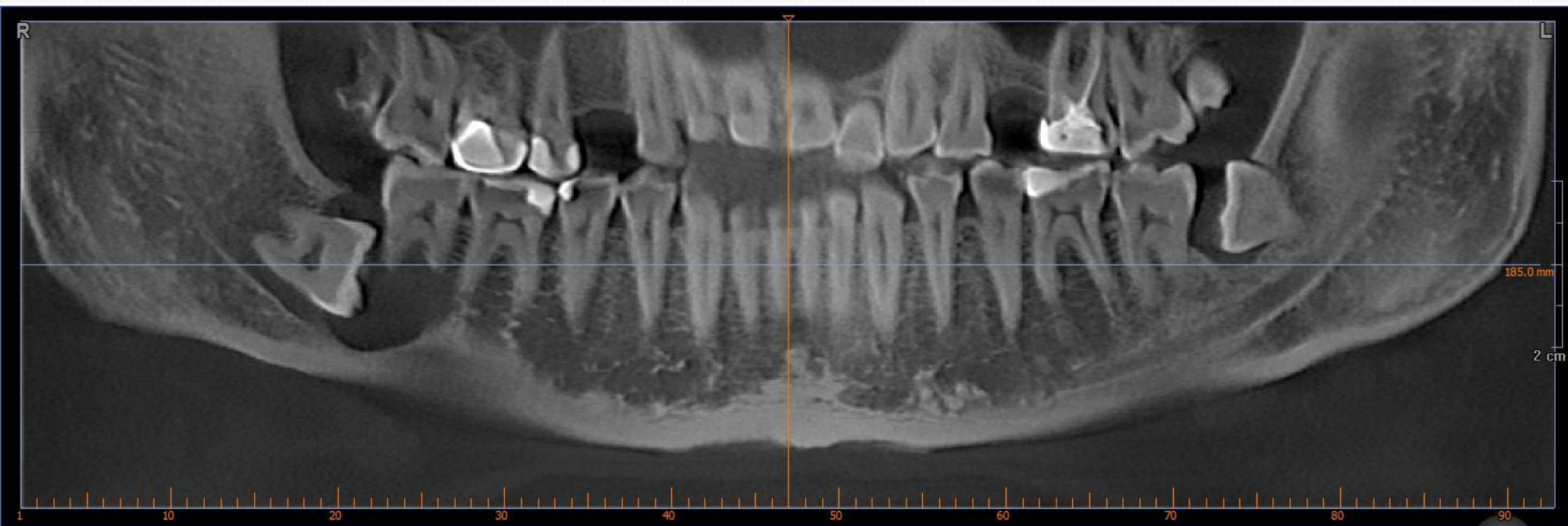


Panasz

- A páciens általános fogászati szűrésre érkezett fogorvosához. A kiegészítő vizsgálatként készült orthopantomogram felvétel alapján kezelőorvosa irányította Szájsebészeti Osztályunkra.

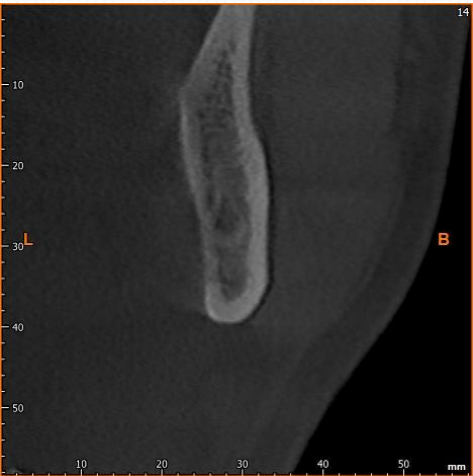CBCT

Orthopantomogram-szerű nézet

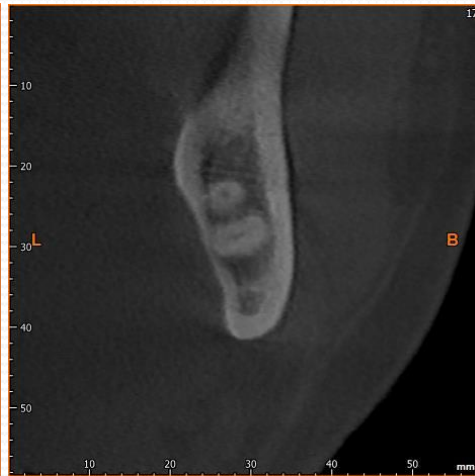


CBCT

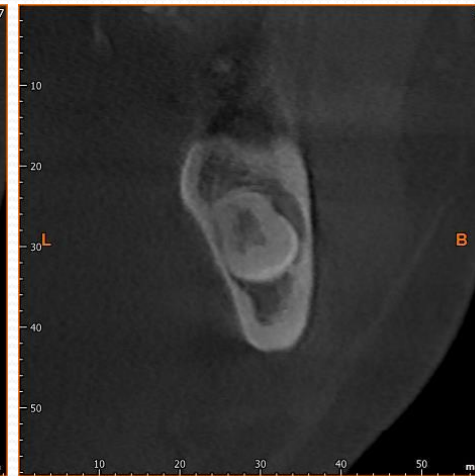
Orthoradialis átmetszet



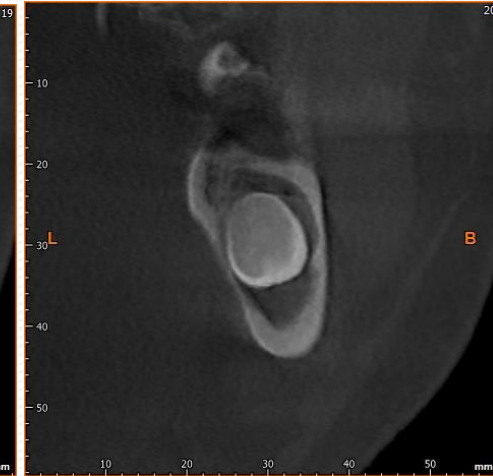
Distal



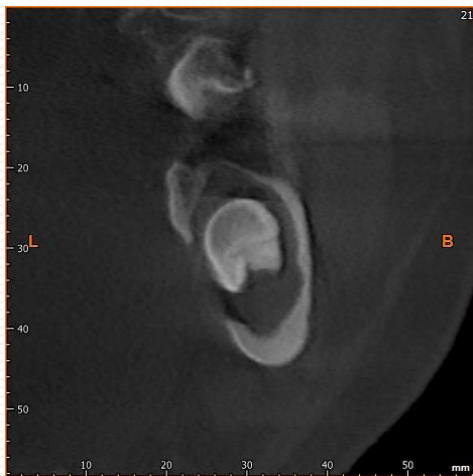
48



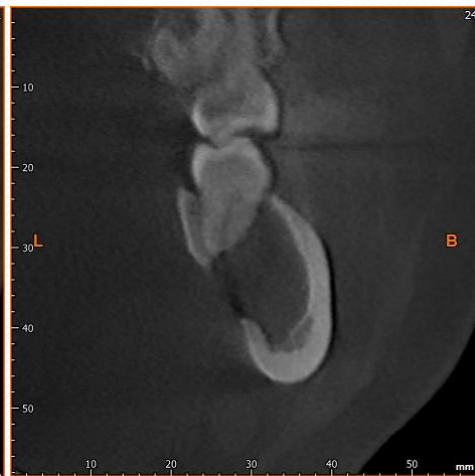
48



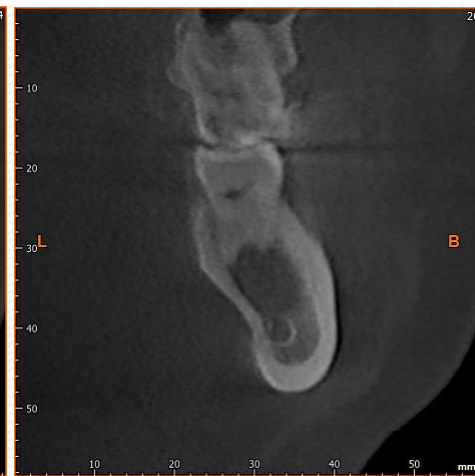
48



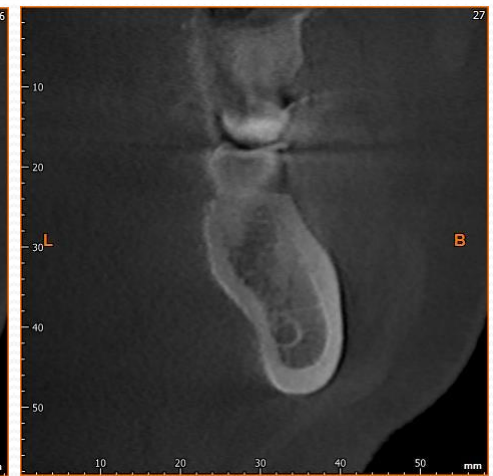
48



47

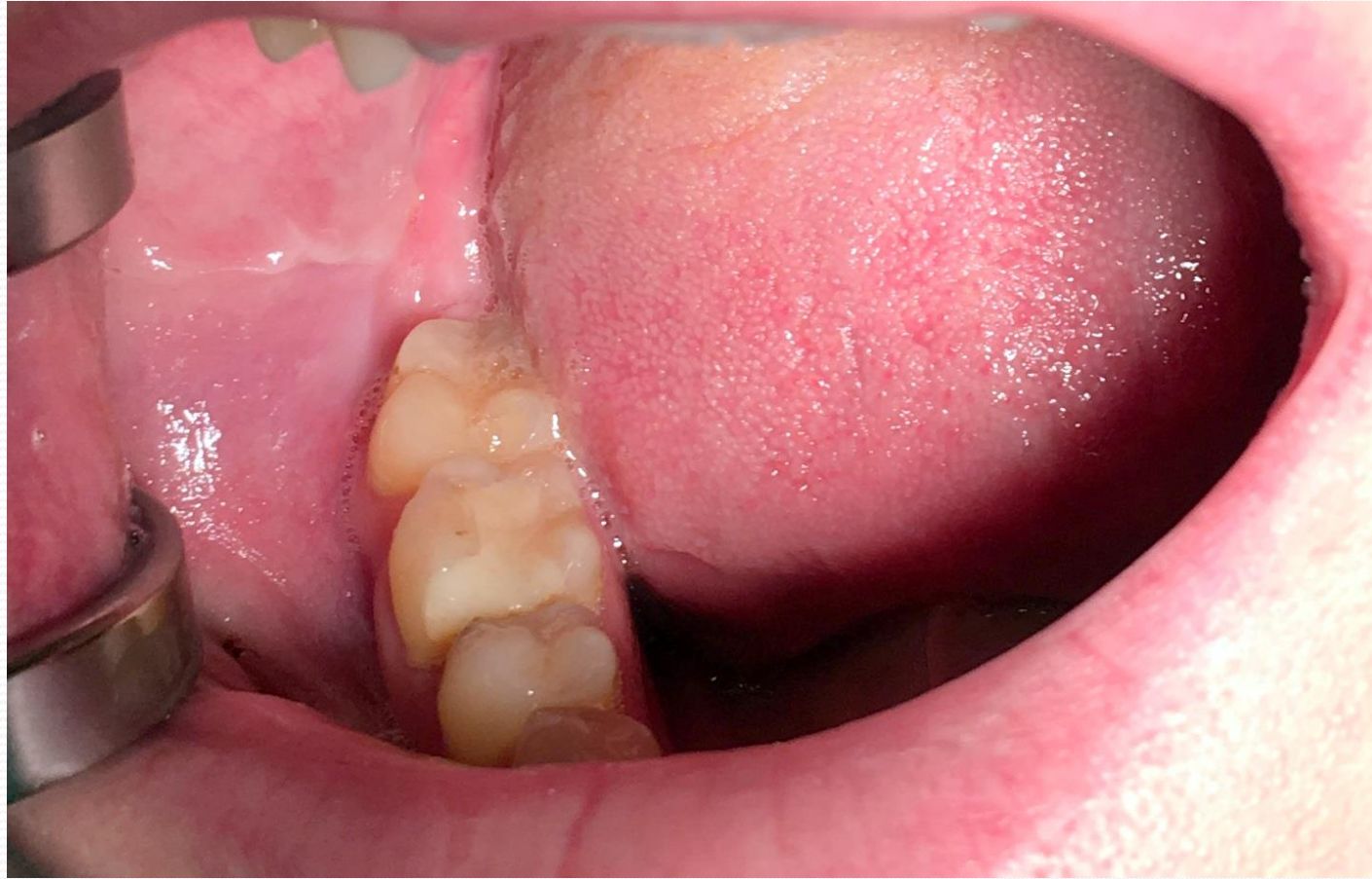

47



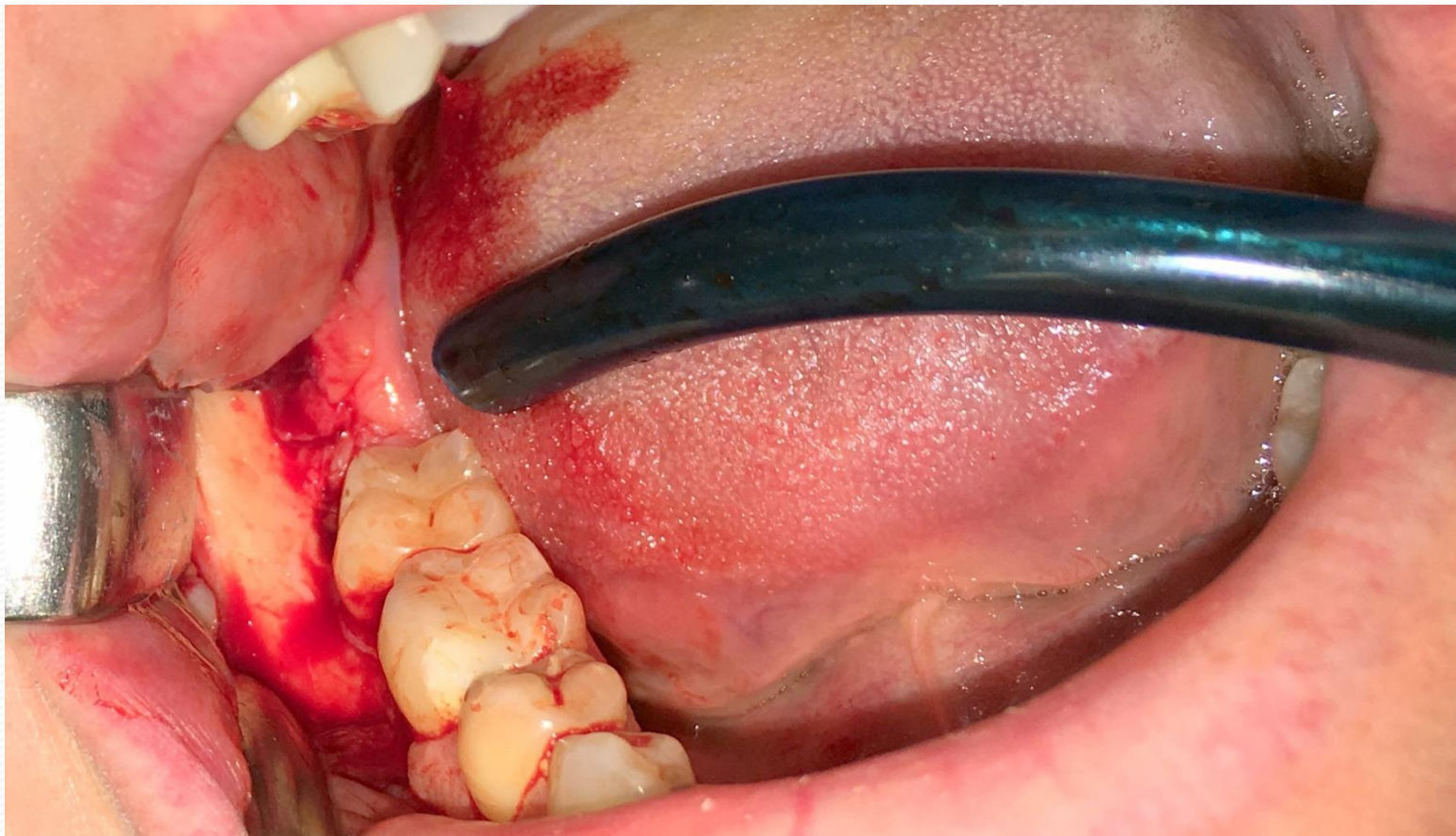
46

Intraorális kiindulási állapot



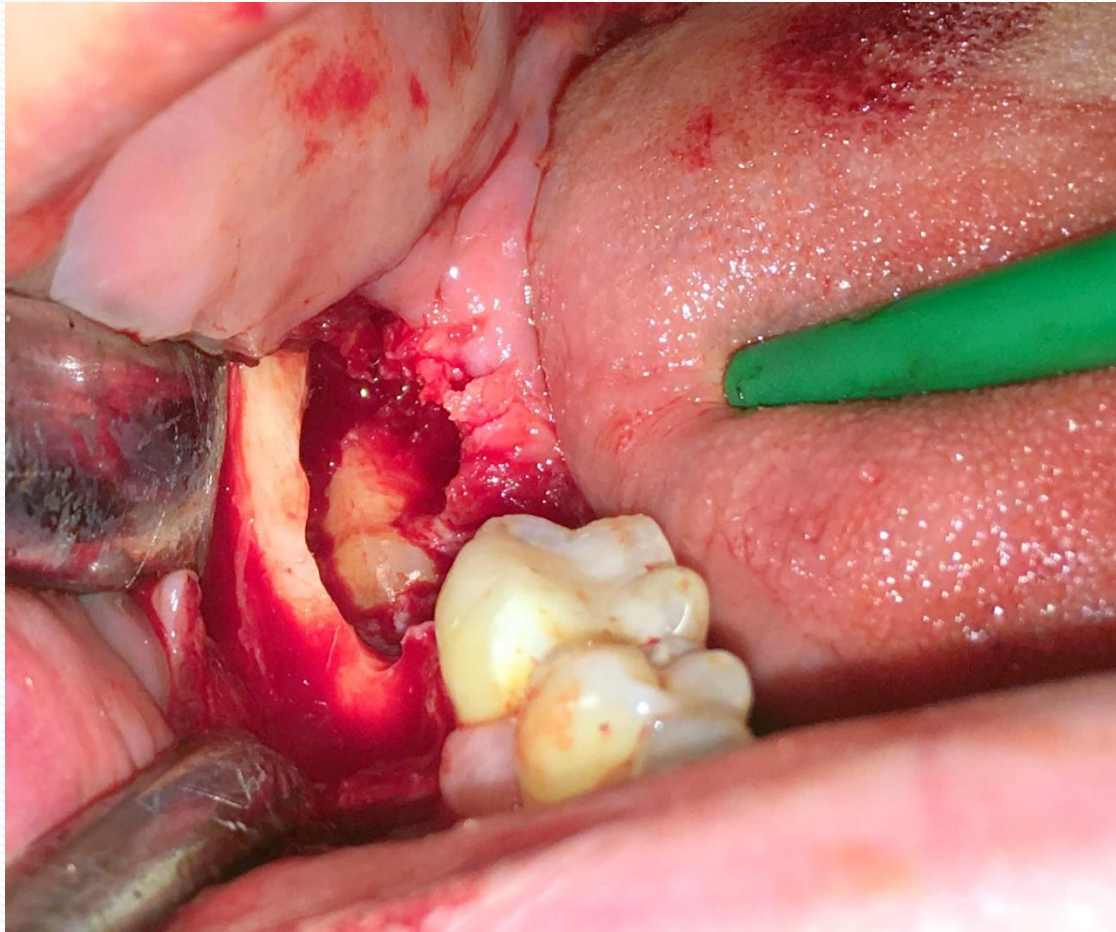
N. alveolaris inferior, n. lingualis és n. buccalis vezetékes érzéstelenítése

Mucoperiostealis lebeny képzése



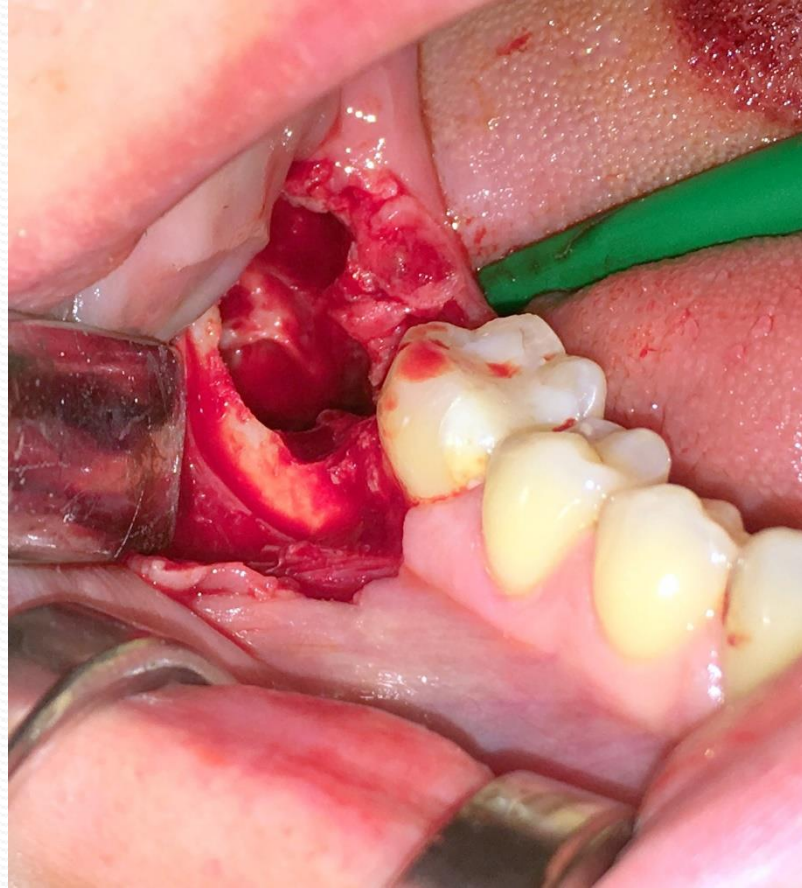
- Gerincéli metszést végzünk a 47-es fog distalis oldalától distal felé.
- Intrasulcularis metszést ejtünk a 47-es fog distalis oldalától a 46-os fog mesialis egyharmadáig.
- Verticalis segédmetszés a 46-os fog mesialis harmadától buccalisan, az áthajlásnak megfelelően

47-es fog eltávolítása, majd a 48-as impactalt bölcsességfog sebészi feltárása



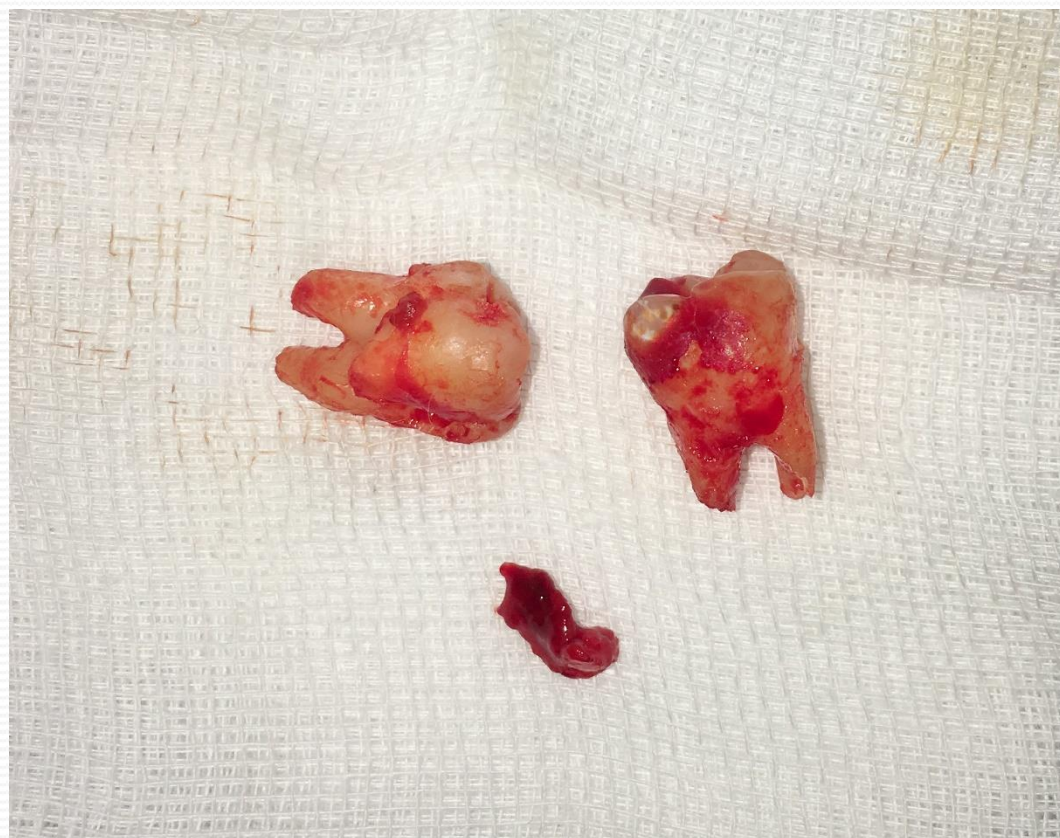- A 48-as fogat körülvevő occlusalis, buccalis és distalis csontfal megfelelő részének sebészi csontfűréssel végzett eltávolítása.
- Gondos lágyrésztvédelem

48-as impactalt bölcsességfog eltávolítása óvatos cystatok preparálás mellett

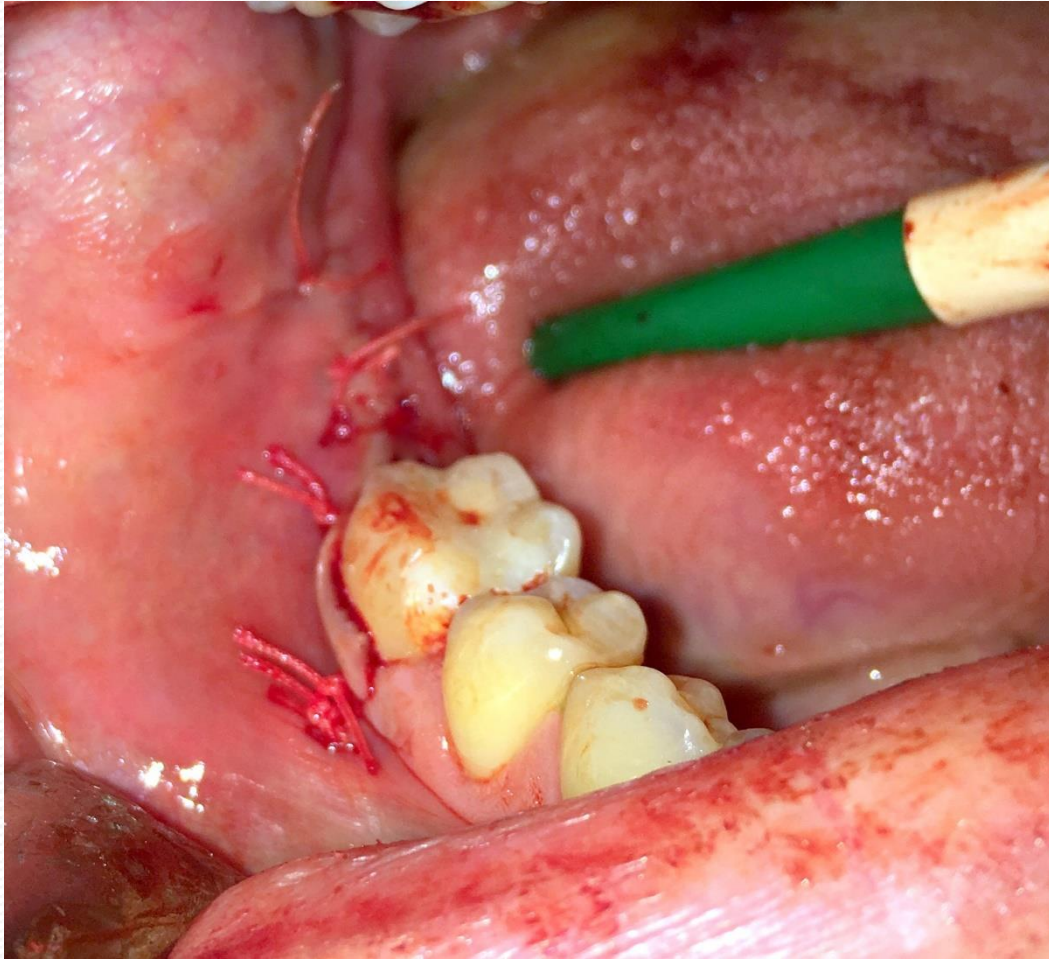


- Műtéti sebterület áttekintése, sebtoilette
- Ér-idegképlet nem került látótérbe.
- Szomszédos fog nem sérült.

Eltávolított 48-as és 47-es fogak a cystatokkal együtt



Sebzárás



Egyszerű csomós öltésekkel a 46-os fognál mesialisan a verticalis segédmetszésnél, valamint a distalis gerincéli metszés területén.

Szövettan

Makroszkópos leírás

Az edényben érkezett 2 db makroszkóposan épnek imponáló fog, amelyekhez cystafalnak megfeleltethető szakadozott szövetrészletek csatlakoznak. A két anyag együttes mérete 30x30x15 mm. A fogakból nem indítunk, a hozzájuk csatlakozó cystafalnak tűnő részletek indulnak és az anyagokról makrofotót készítettünk. Több db/2 blokk, anyag maradt.

Mikroszkópos leírás

Viszonylag sejtszegény kötőszövetes cystafal részletek, melyek belfelszínét néhány sejtsoros, elvékonyodott, többrétegű laphám jellegű hám béleli. Elszarusodás nem látható. A kötőszövetben emellett néhány kisméretű, inaktív jellegű laphámfészkek is azonosítható. Gyulladás jelei nincsenek.

Diagnózis

A szöveti kép cysta follicularisnak megfelel.

Kódolt kórszövettani leletek

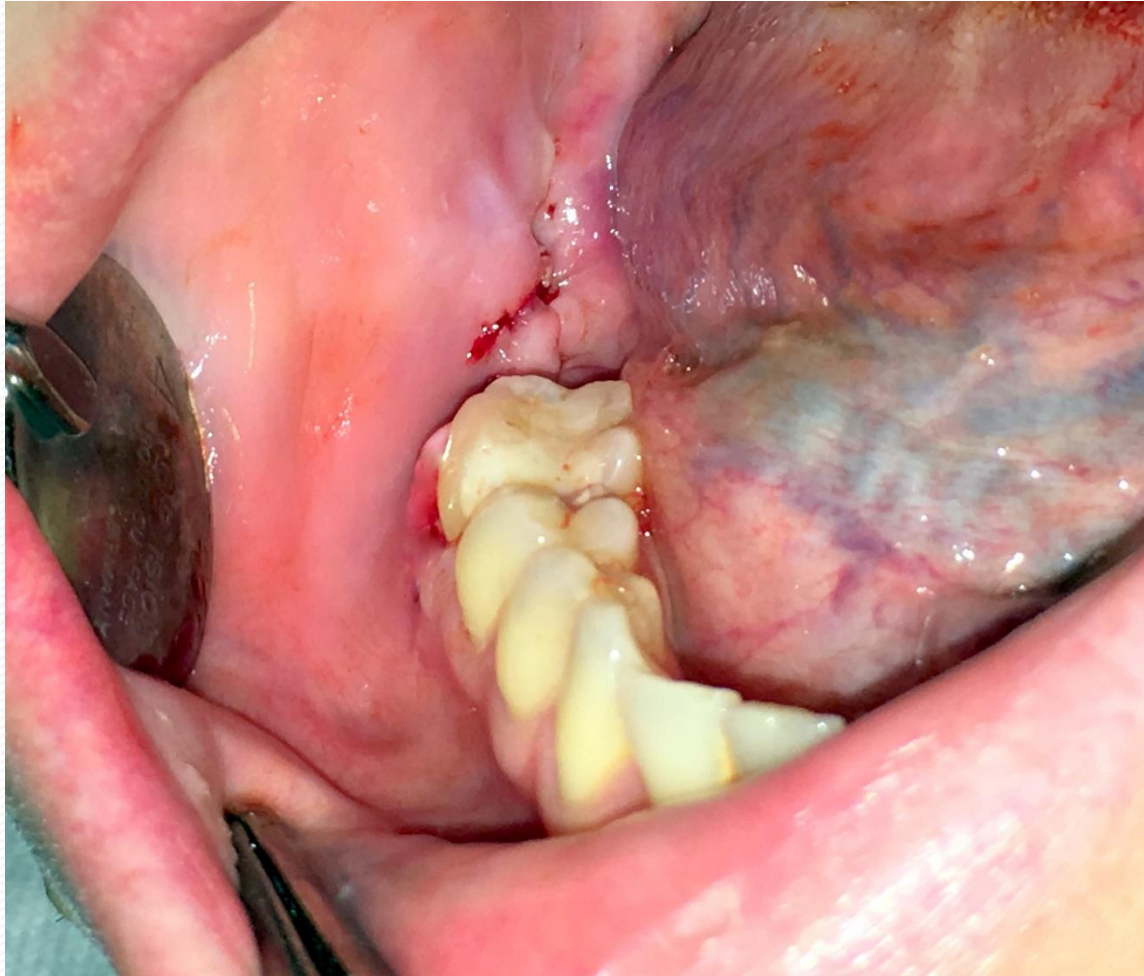
BNO: R89001

HISTOLOGIAI VIZSGÁLAT A T KODDAL JELZETT LOCALISATIOBAN

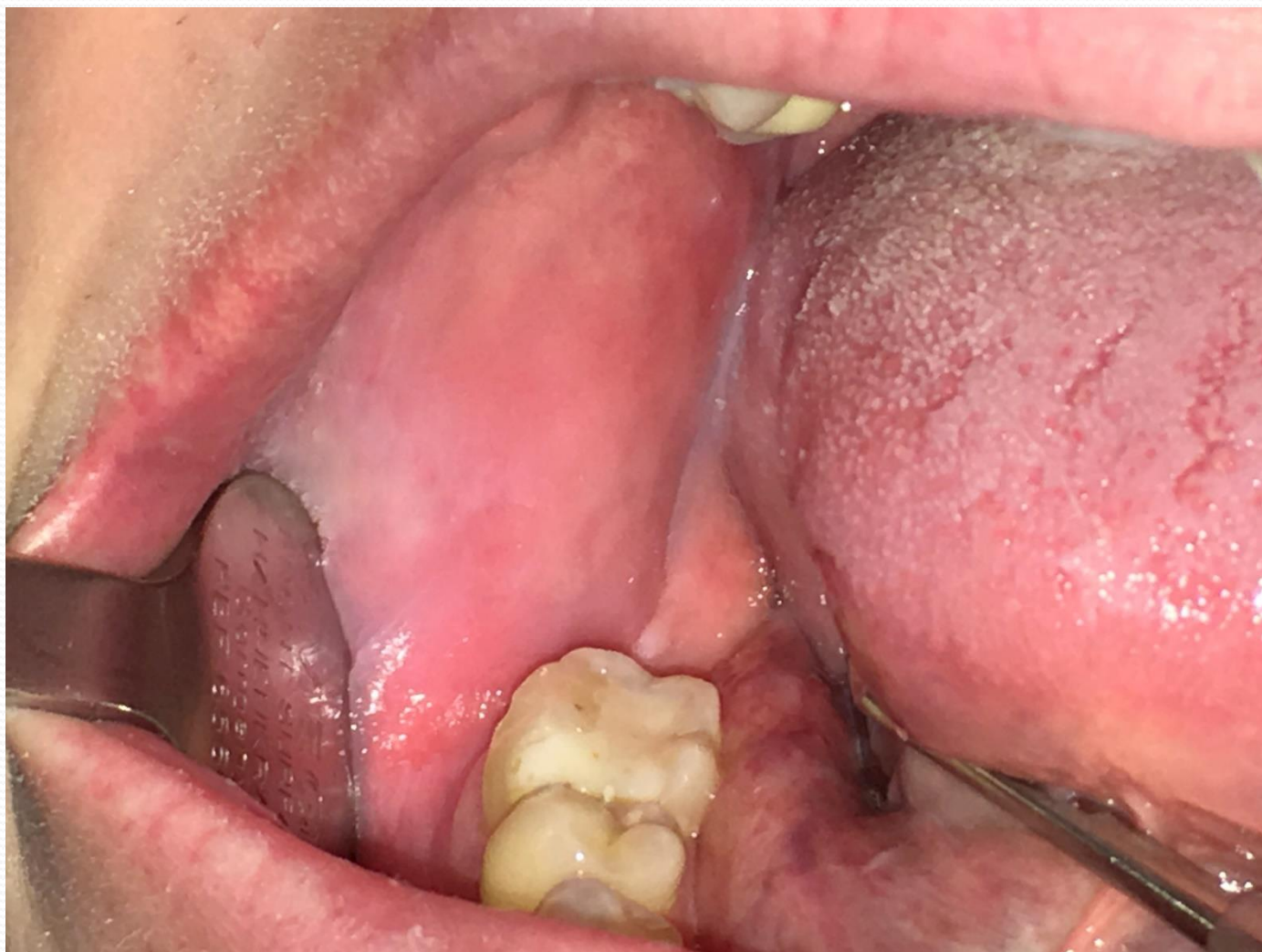M-SNOMED: 3350.01

Cysta follicularis odontogenes

Sutura eltávolítás 1 héttel post-op



Kontrolvizsgálat 14 hónappal a műtétet követően 1.



Kontrolvizsgálat 14 hónappal a műtétet követően 2.

