



# Semmelweis Egyetem Fogorvostudományi Kar Fogászati és Szájsebészeti Oktató Intézet

igazgató: Dr. Kivovics Péter c. egyetemi tanár

<http://semmelweis-egyetem.hu/fszoi/>

<http://facebook.com/fszoi/>



## Plakk okozta gingivitis kezelése



**Dr. Nikoli Rebeka**

dento-alveoláris sebész rezidens

**Tutor: Dr. Varga Lóránt**


Sürgősségi Osztály osztályvezető főorvosa

dento-alveoláris sebész

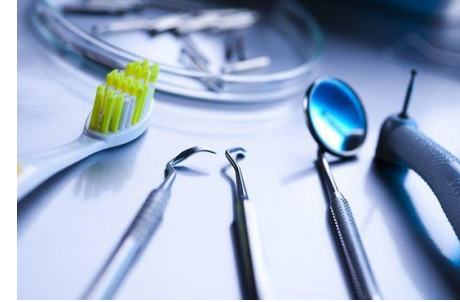**Mentor: Dr. Czinkóczy Béla**

Implantológiai Osztály osztályvezető főorvosa

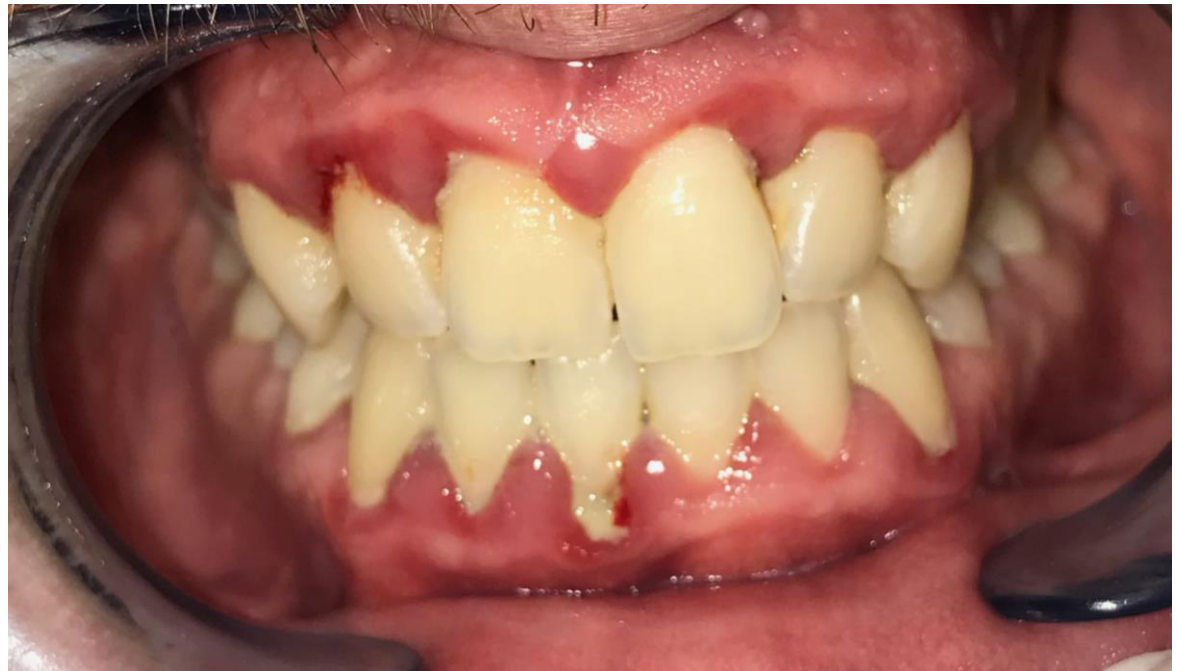dento-alveoláris sebész



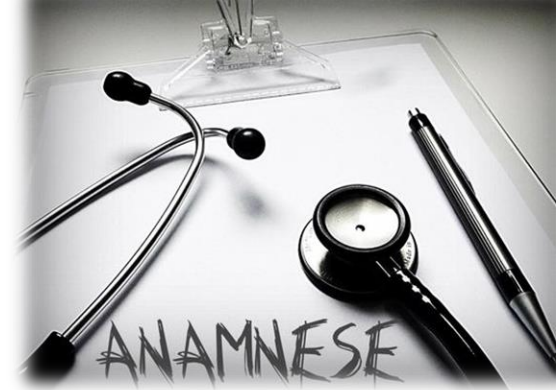# Fogorvosi vizsgálatra érkezés oka



A páciens a nyálkahártya gyakori vérzékenysége, fájdalma, valamint az íny visszahúzódása miatt kereste fel Intézetünket.

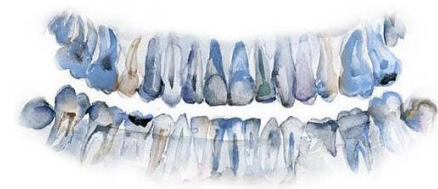

# Általános anamnézis

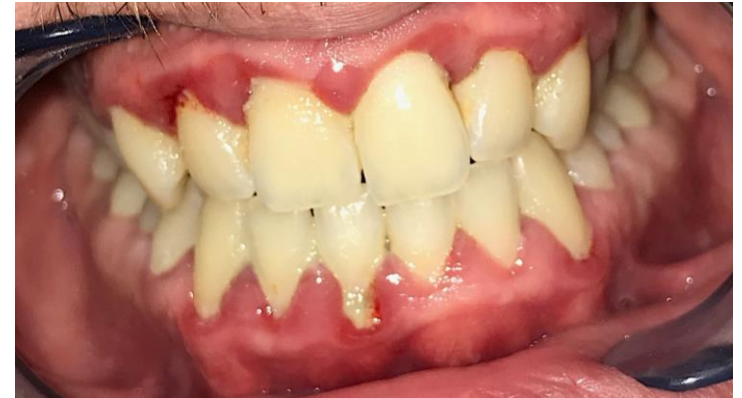

- ✧ 26 éves, férfi páciens
- ✧ általános anamnézisben fogászati-, szájsebészeti kezelést befolyásoló tényező nem szerepel
- ✧ gyógyszereket nem szed rendszeresen
- ✧ gyógyszerérzékenységről nem tud
- ✧ káros szokása nincs
- ✧ elmondása szerint éjszaka nyitott szájjal alszik
- ✧ fogorvoshoz rendszeresen, általában évente jár
- ✧ elmondása szerint mindennap 2x mos fogat

# Klinikai vizsgálat



- ✧ szimmetrikus arc
- ✧ megtartott fogazata
- ✧ szájhigiéne nem kielégítő
- ✧ stomato-onkológiai szűrés során eltérés nem tapasztalható
- ✧ TMI vizsgálat alapján diszfunkcióra utaló jel nem azonosítható
- ✧ Harapási forma: Angle I. (normocclusio)
- ✧ Fábián- és Fejérdy-féle protetika osztály: 0. osztály
- ✧ BPE érték:

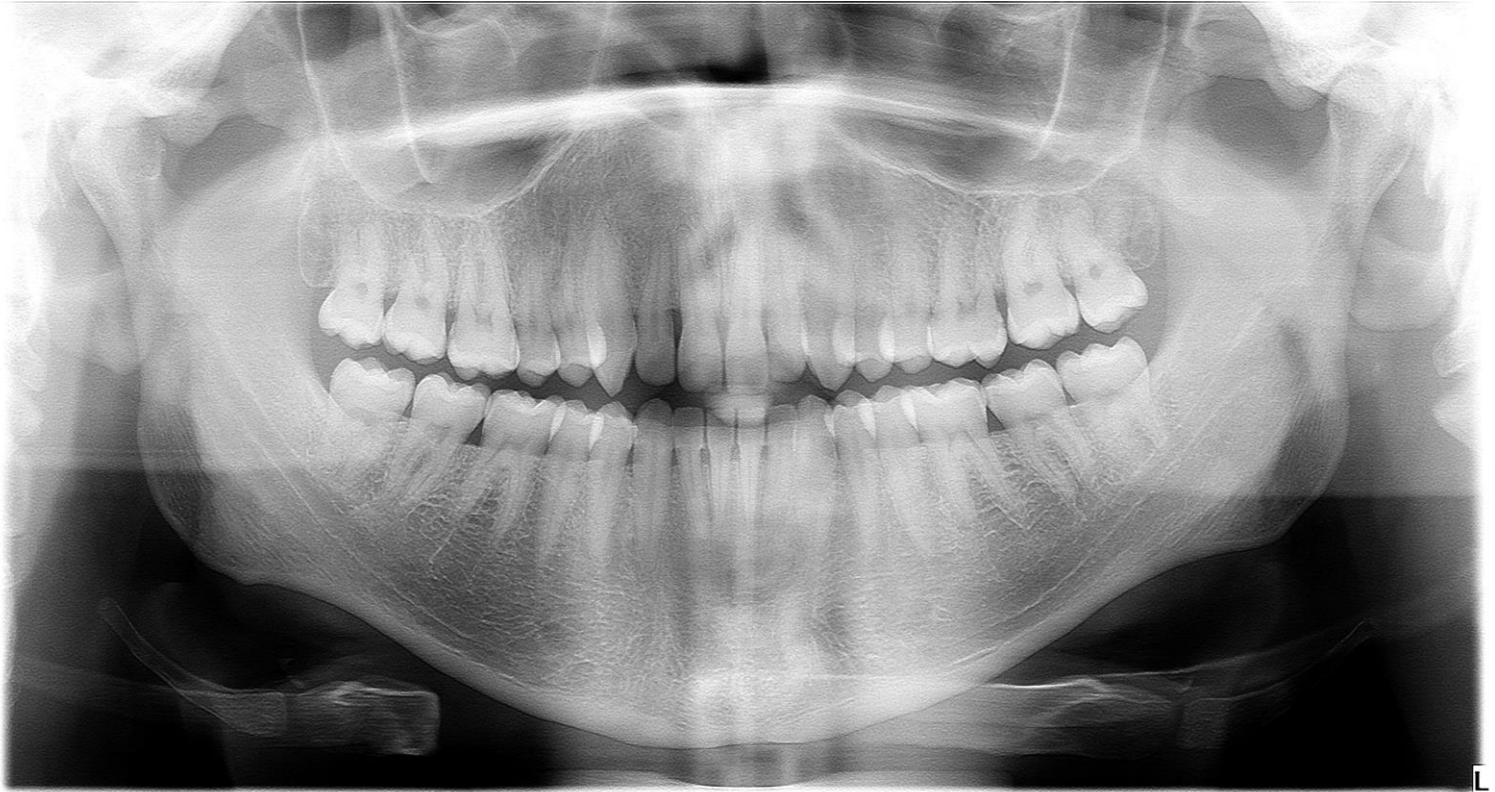

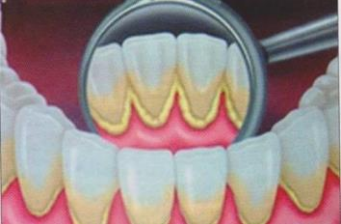- Szondázási mélység kisebb mint 3,5 mm
- A fogak felszínén, a gingivalis harmadban fogkő látható
- Szondázáskor erős ínyvérzés tapasztalható

2	2	2
---	---	---

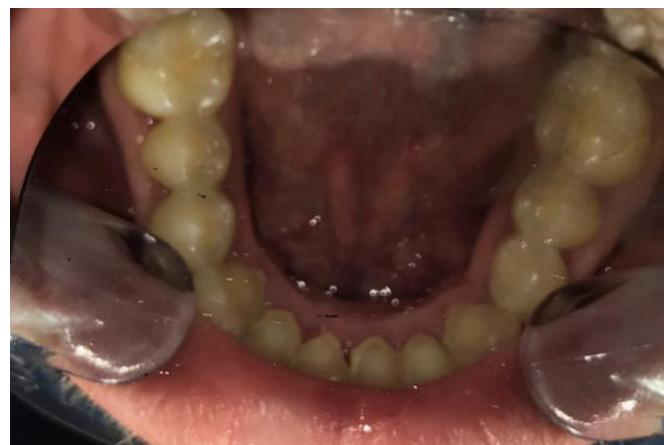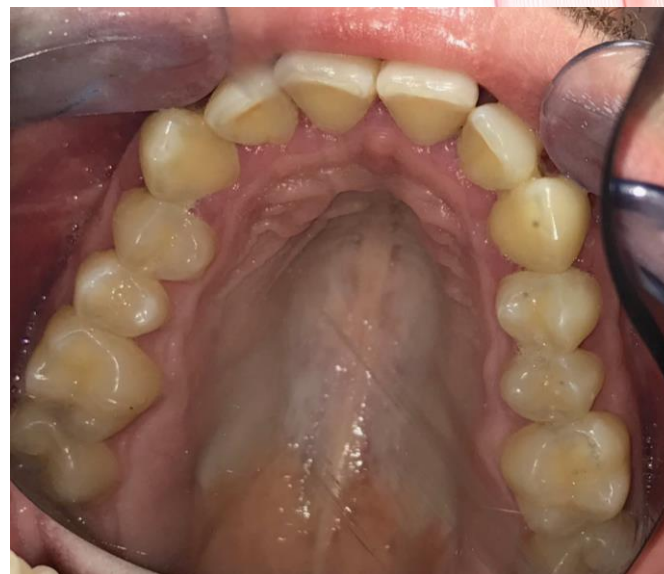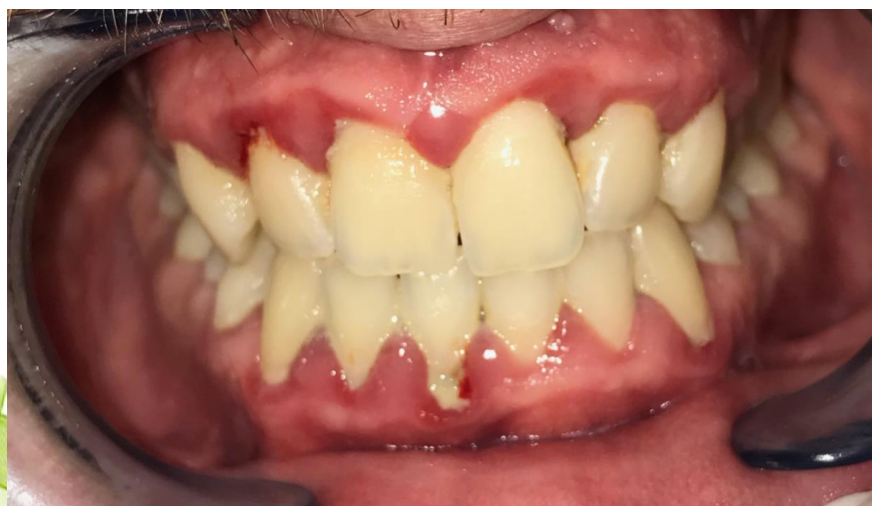2	2	2
---	---	---

# Orthopantomogram

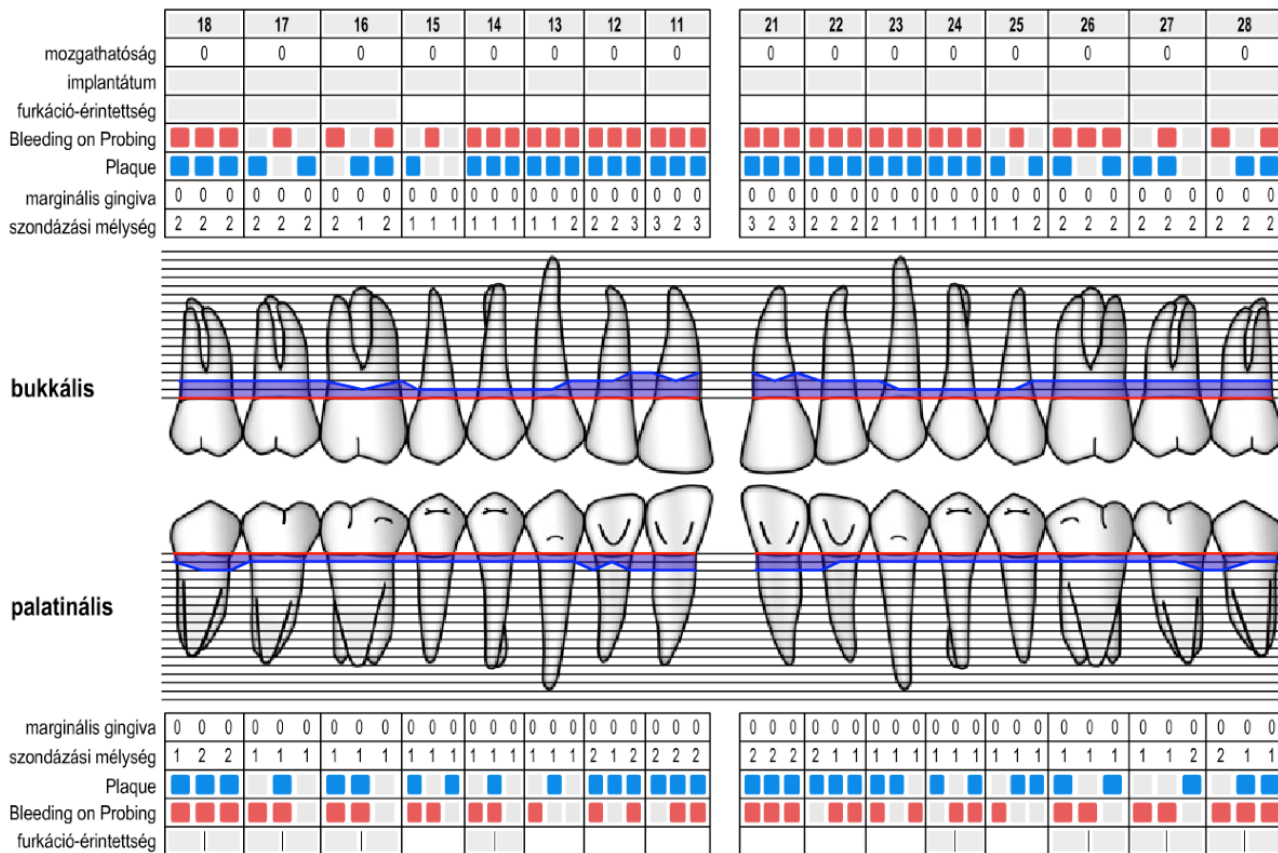




# Kiindulási állapot



# Felső fogív parodontalis státusz kiindulási állapot

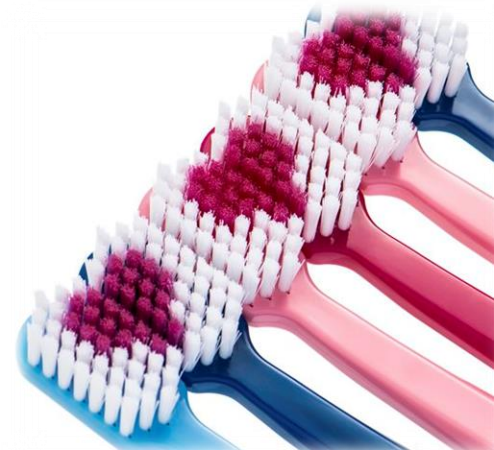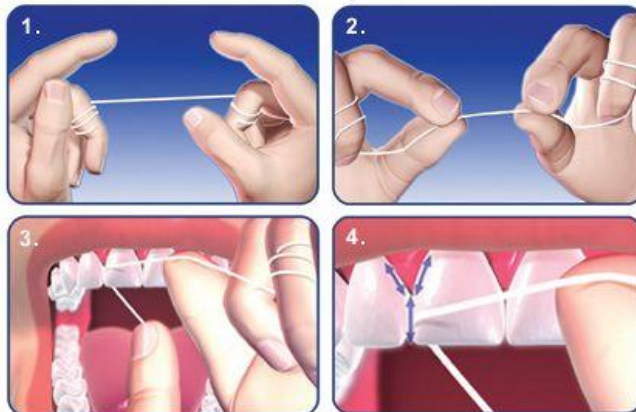



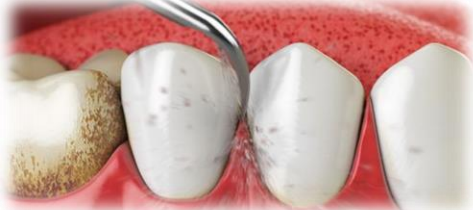


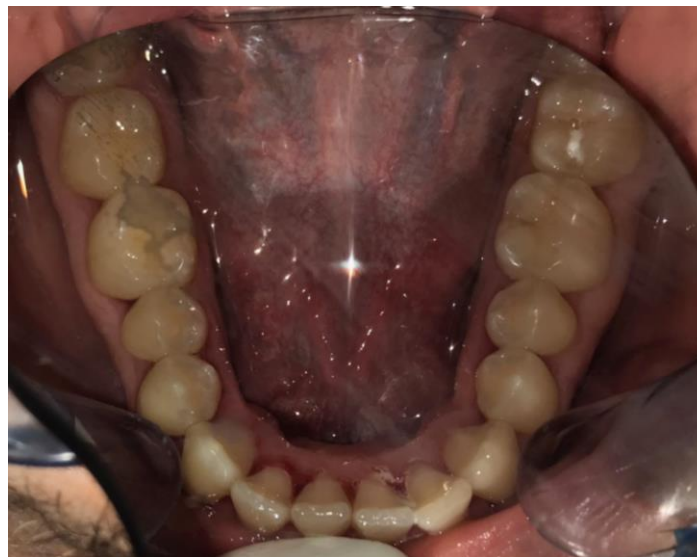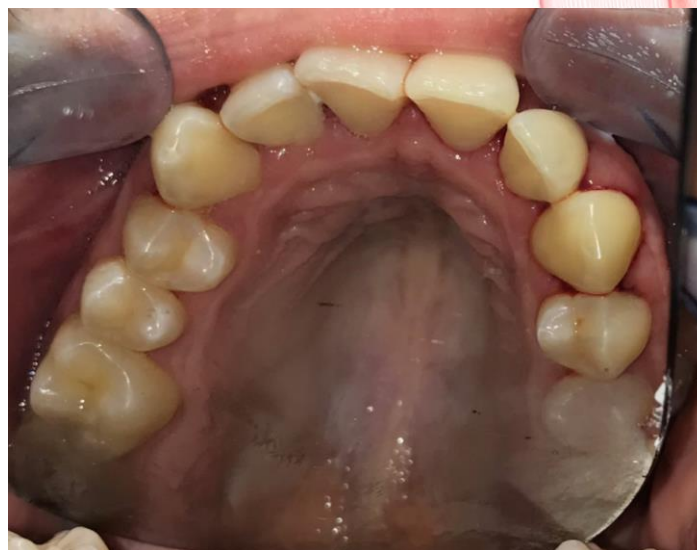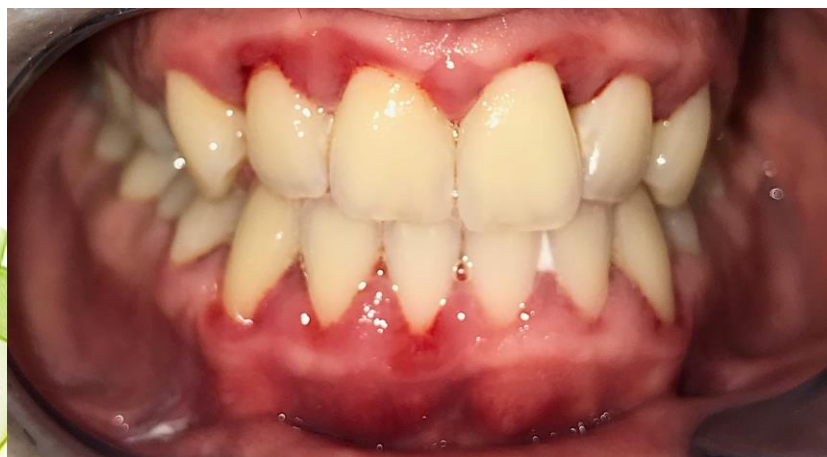# Kezelési terv

- ✧ **Dg.:** Fogkő okozta gingivitis
- ✧ **Oki parodontális kezelés**
  - ✓ Supra- és subgingivális depurálás, polírozás
  - ✓ Instruálás és motiválás
  - ✓ Helyi plakkretenciós tényezők eliminálása
  - ✓ Kontroll 1 hét múlva
  - ✓ Visszarendelés 1 – 3 hónap múlva
  - ✓ Újraértékelés

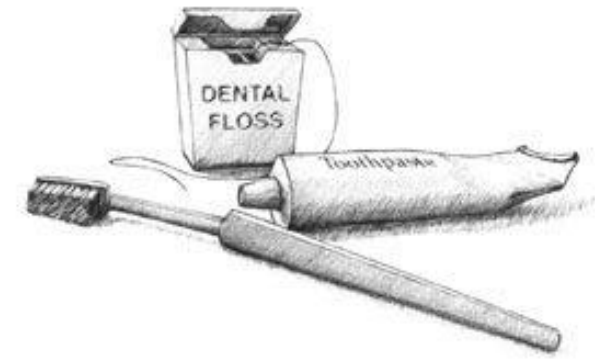



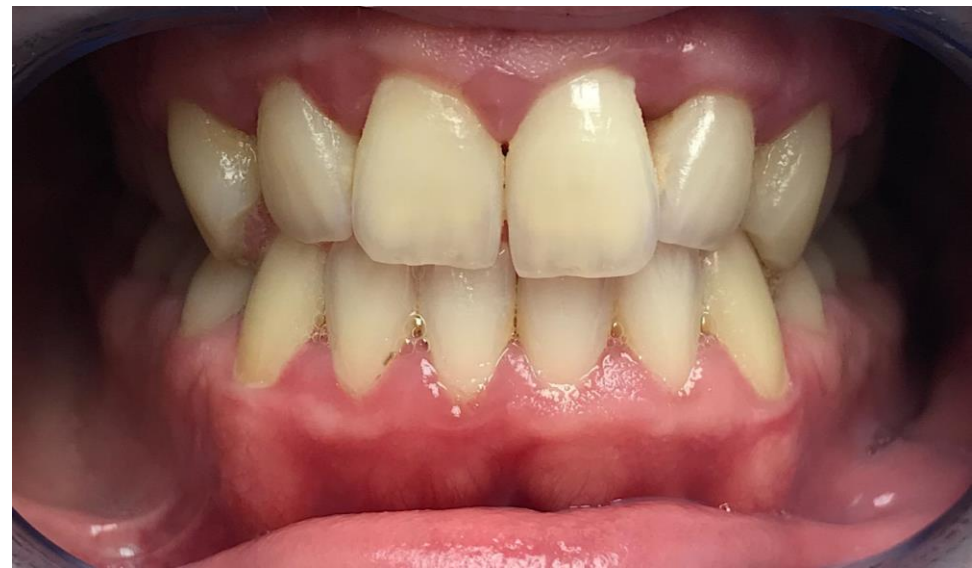# Oki parodontális kezelés

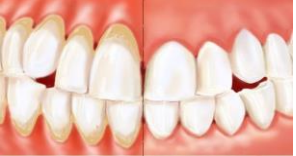

# Kontroll 1 hét múlva



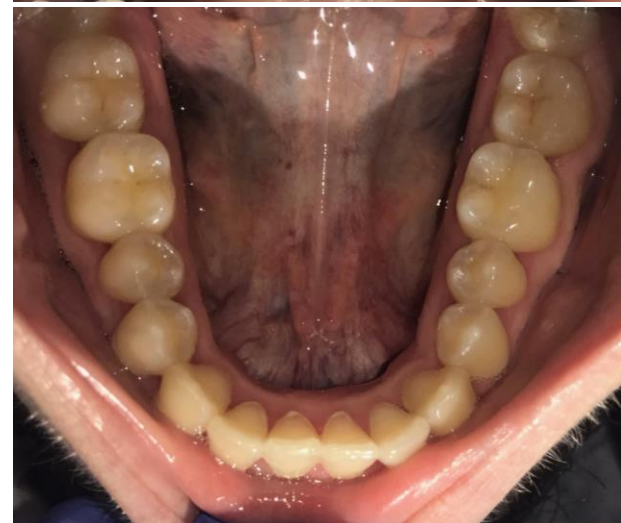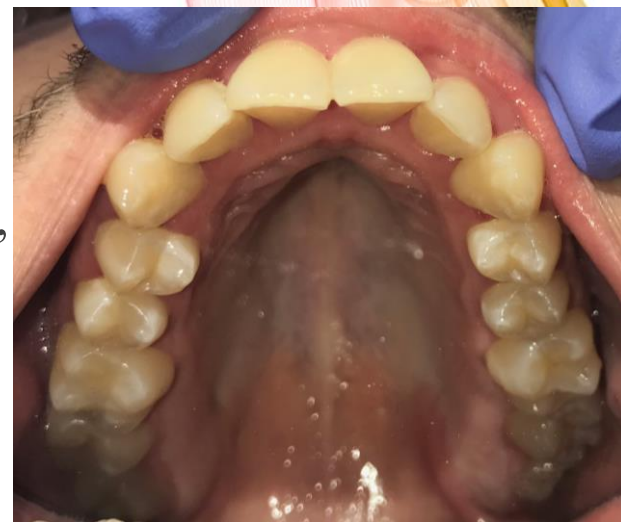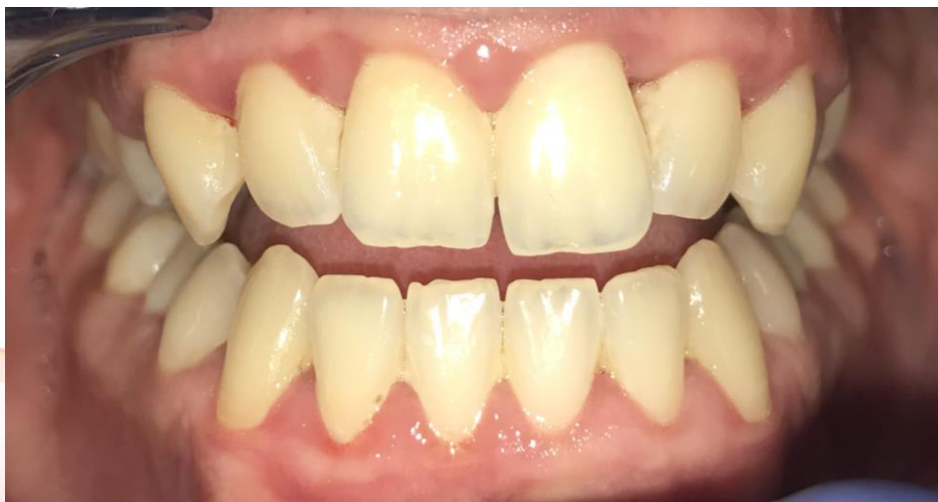- ✧ A páciens instruálása, motiválása pozitívan javította a páciens szájpolási szokásait
- ✧ Fogselyem, interdentalis kefe használata elmondása szerint heti kétszeri rendszeressé vált

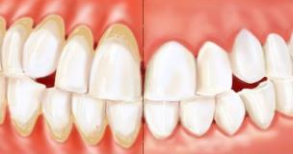



# Kontroll 8 hét múlva

Az íny színe és konzisztenciája megfelelő,  
dentális plakk az alsó front régió lingualis felszínén látható,  
szondázásra enyhe ínyvérzés tapasztalható



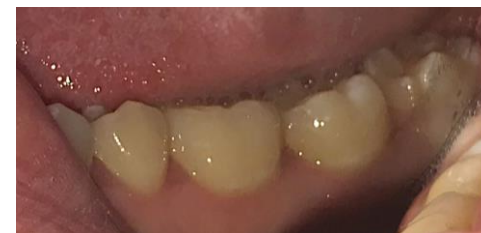
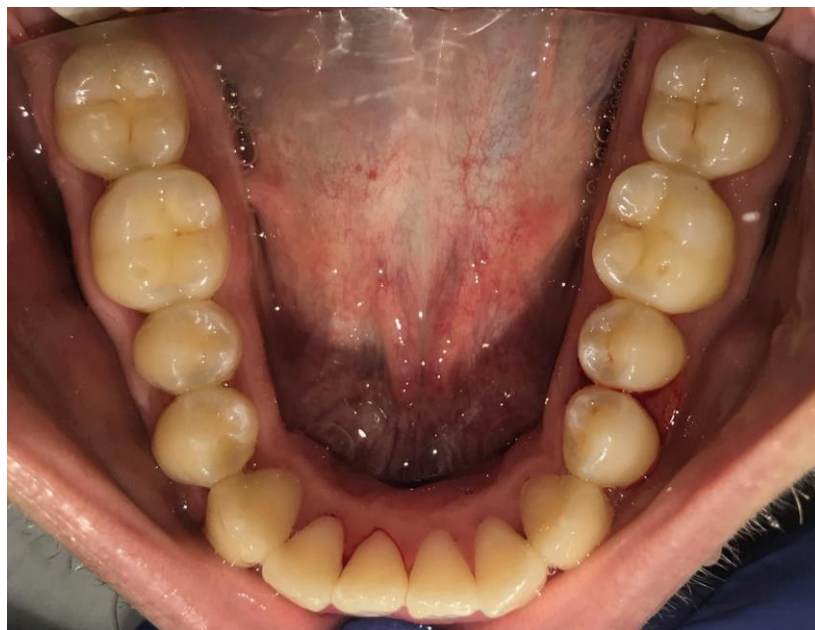
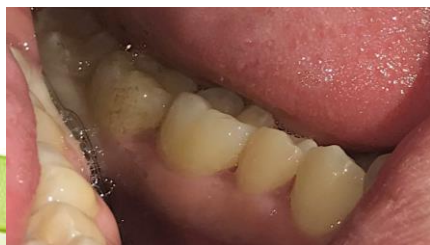# Kontroll 8 hét múlva

Az alsó állcsont ismételt depurálása

A páciens további folyamatos instruálása, motiválása

Re-call 1-3 havonta



# Újraértékelés – Alsó állcsont

Mind az alsó, mind a felső fogíven javulás tapasztalható az újraértékelés után

A páciens szájápolási szokásai jelentősen javultak

A gingivitis gyógyultnak tekinthető.

Note															
furkáció-érintettség															
Bleeding on Probing															
Plaque															
marginális gingiva	0	0	0	0	0	0	0	0	0	0	0	0	0	0	0
szondázási mélység	1	1	2	2	1	2	2	2	1	1	1	1	1	1	1

lingvális		
bukkális		

marginális gingiva	0	0	0	0	0	0	0	0	0	0	0	0	0	0	0
szondázási mélység	1	1	2	2	1	1	1	2	1	2	2	1	1	1	1
Plaque															
Bleeding on Probing															
furkáció-érintettség															
implantátum															
mozgathatóság	0	0	0	0	0	0	0	0	0	0	0	0	0	0	0
	48	47	46	45	44	43	42	31	32	33	34	35	36	37	38



**Köszönöm a figyelmet!**