



Semmelweis Egyetem Fogorvostudományi Kar Fogászati és Szájsebészeti Oktató Intézet

igazgató: Dr. Kivovics Péter c. egyetemi tanár

<http://semmelweis-egyetem.hu/fszoi/>

<https://www.facebook.com/fszoi>



Fogsor okozta mechanikai irritáció és terápiája



Szakorvosjelölt: Dr. Kapor Klára

Konzerváló Fogászat és Fogpótlástan rezidens

Tutor: Dr. Bíró Andrea szakorvos

Mentor: Dr. Kivovics Péter c. egyetemi tanár

2019.



Fogászatra érkezés indoka

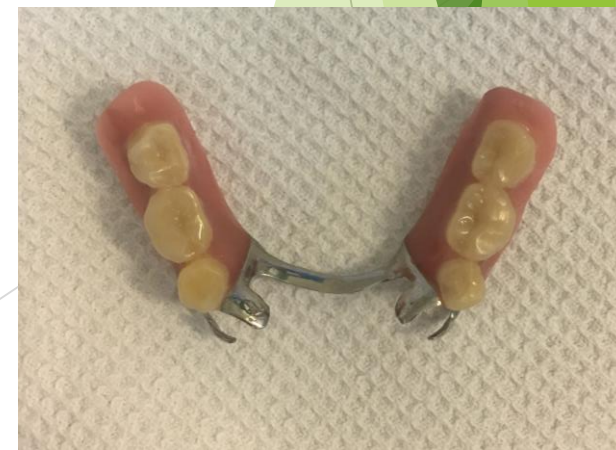A páciensnek nemrégiben alsó kombinált, fémlemezes fogsora készült, ennek kontrolljára érkezett. Elmondása szerint baldalt töri fogsor, fájdalmat érez

Általános anamnézis

- 65 éves férfi páciens
- Nem dohányzik
- Fogászati kezelést befolyásoló tényező nem szerepel

Fogászati anamnézis

A páciens az elmúlt hónapokban rendszeresen járt fogászati kezelésekre, alsó kombinált fogsor elkészülése miatt



Klinikai vizsgálat

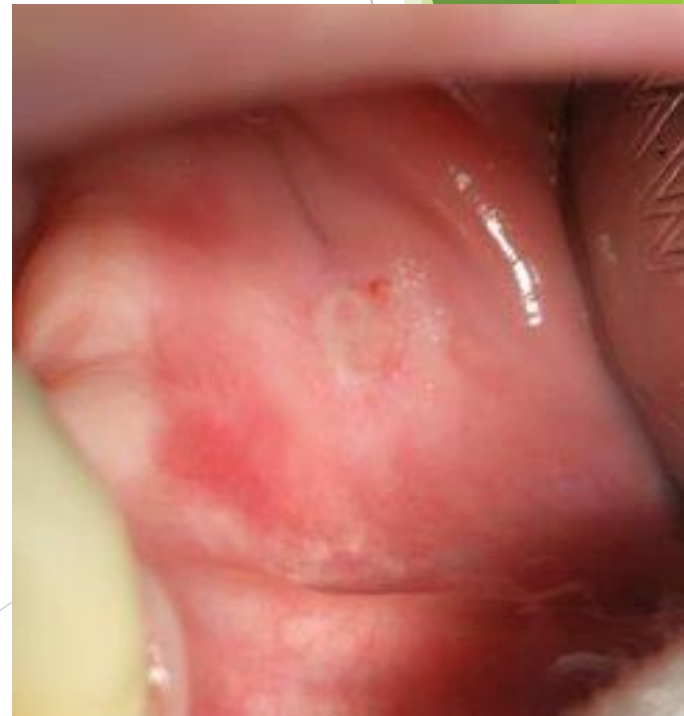Inspekció:

Bal oldalon, az alsó áthajlásban, a moláris fogak tájékán, a nyálkahártyán egy fehéres, ovális alakú vörös gyulladással körülvett elváltozás látható, apró bevérzéssel. A nyálkahártya hámja sérült. (kb. 4x2 mm)

Palpatio:

Sima felszínű,
környezetéből nem kiemelkedő,
fájdalmas elváltozás.

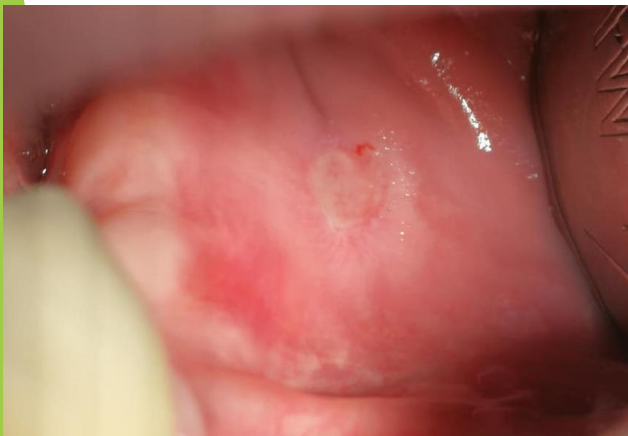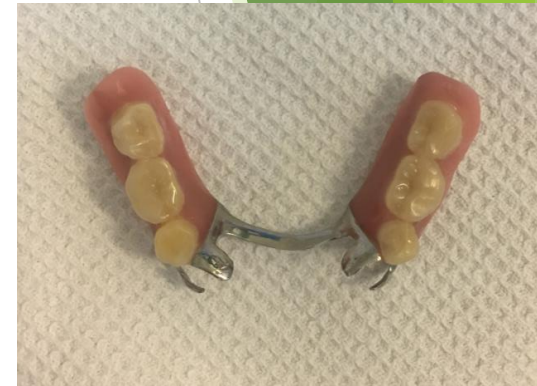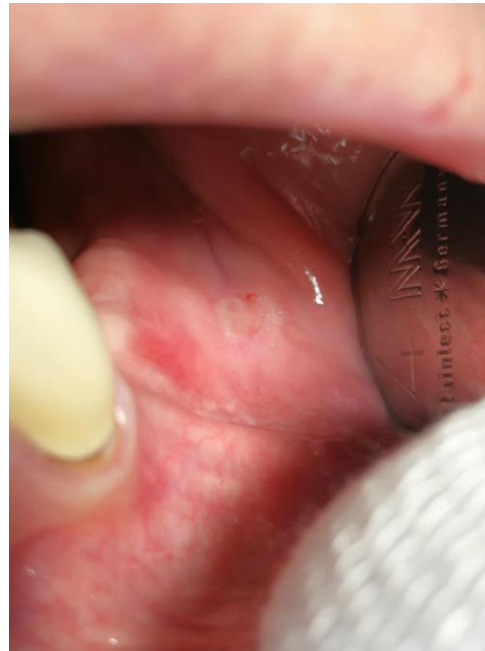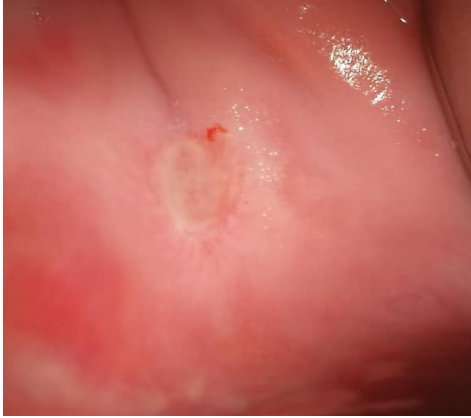Klinikai dg: mechanikai irritáció okozta
decubitus (fogsor okozta)



Terápia, kiindulási klinikai képek

Terápia:

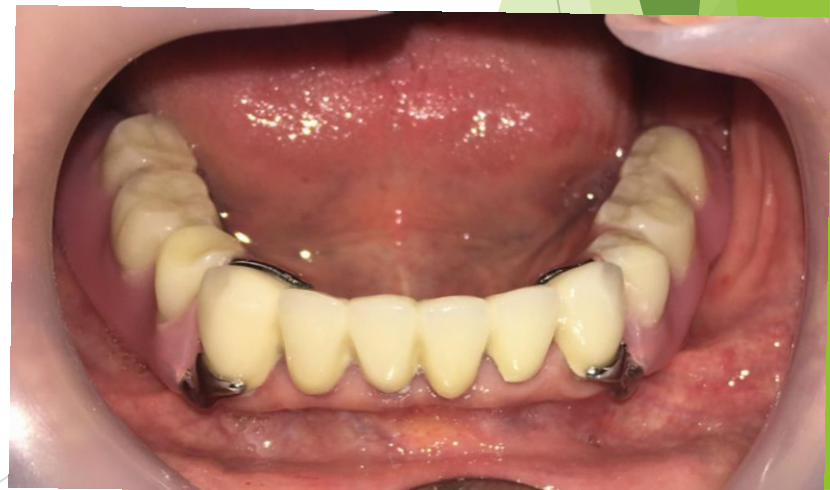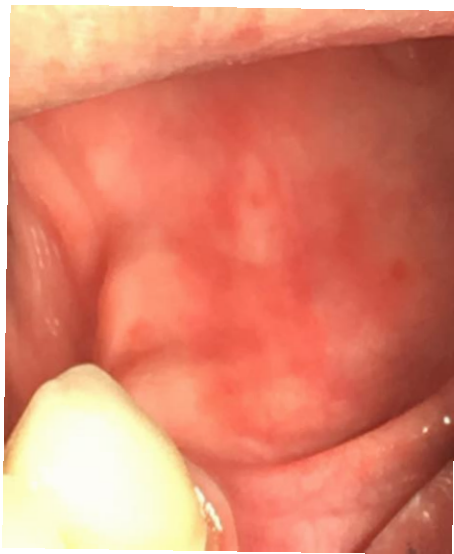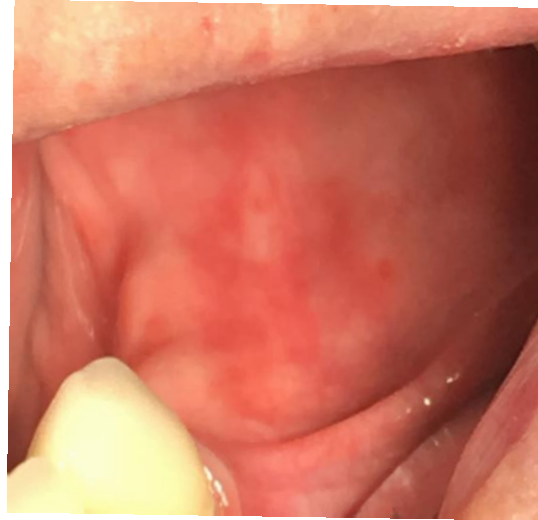
Fogsor korrigálása
Fogsort csak evéshez
használja
Carbosan gél napi 4x
Éjszaka ne használja



Kontroll 1 héttel később

A páciens panaszai jelentősen javultak, fájdalmat már nem érez. Nyálkahártya regenerációja előrehaladott, de még nem teljes.

Terápia: fogsor újabb enyhe korrigálása a fogsoron, további carbosan ecsetelés
1 hét múlva új kontroll



Köszönöm a megtisztelő figyelmet!

