



*Semmelweis Egyetem Fogorvostudományi Kar
Fogászati és Szájsebészeti Oktató Intézet*
igazgató: *Dr. Kivovics Péter c. egyetemi tanár*

<http://semmelweis-egyetem.hu/fszoi/>

<https://facebook.com/fszoi>




Fogszabályozás részvizsga **Retineált 13-as és 23-as szemfogak felszabadítása**

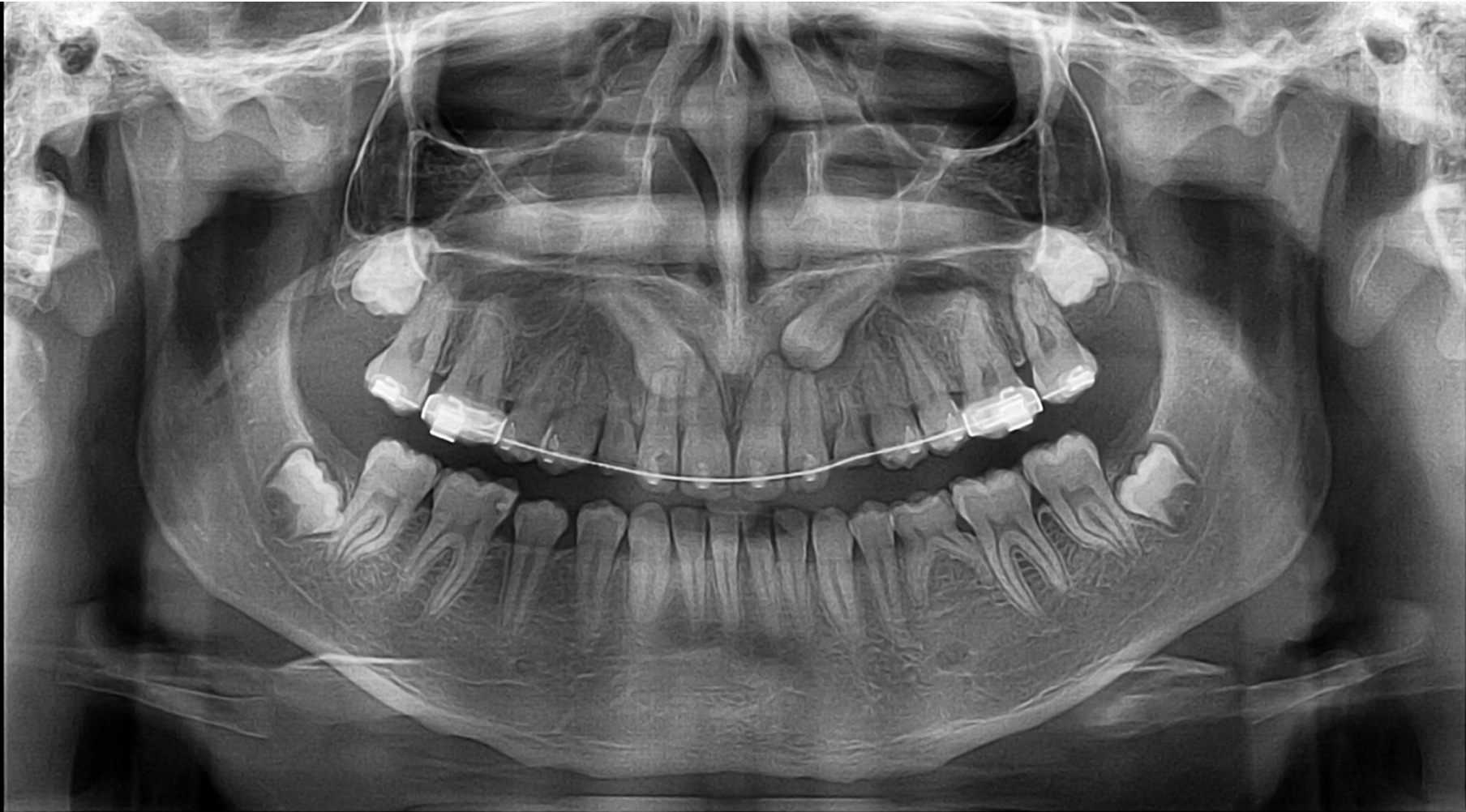Rezidens: Dr. Ruzsa Ádám

Tutor: Dr. Szmirnova Éva szájsebész szakorvos

Konzulens: Dr. Czinkóczy Béla Implantológiai Osztály osztályvezető főorvosa



Retineált szemfogak felszabadítása



SUPERDENT

R

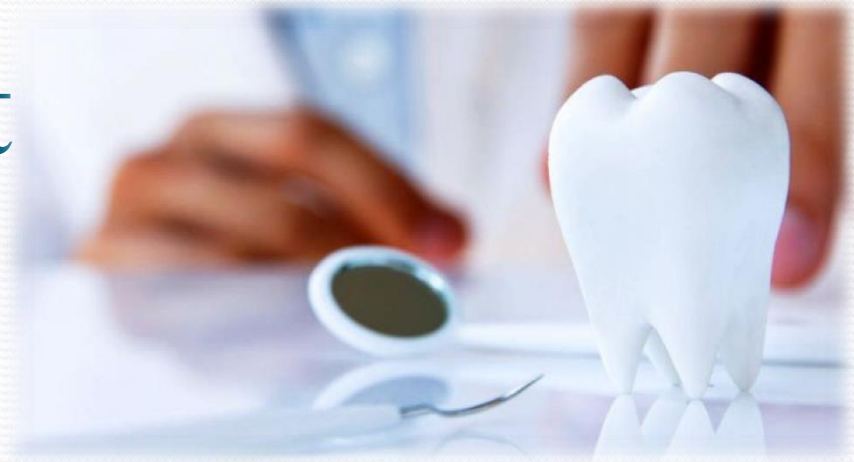Anamnézis

- 15 éves férfi beteg
- Általános anamnézisében fogászati-, szájsebészeti kezelést befolyásoló tényező jelenleg nem áll fenn
- Gyógyszereket nem szed rendszeresen, gyógyszerérzékenysége nincs
- Műtétei nem voltak
- Nem dohányzik



Klinikai vizsgálat

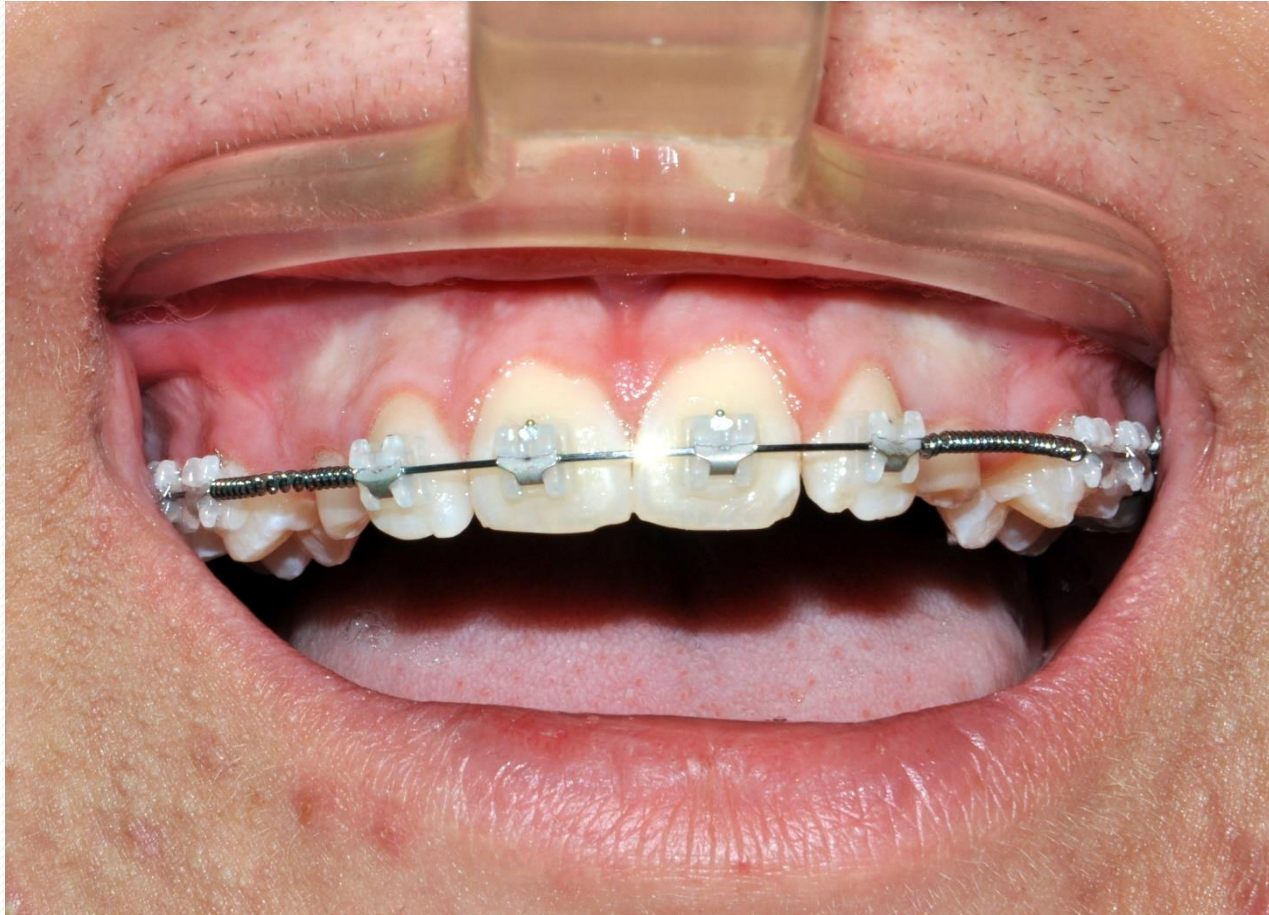- Jó általános állapot
- Szimmetrikus arc
- Megtartott fogazat
- Jó szájhigiéne
- Stomato-onkológiai szűrés negatív
- TMI diszfunkcióra utaló jel nem azonosítható
- Radiológiai vizsgálat alapján dg.:
13-as és 23-as fog retenció



Panasz

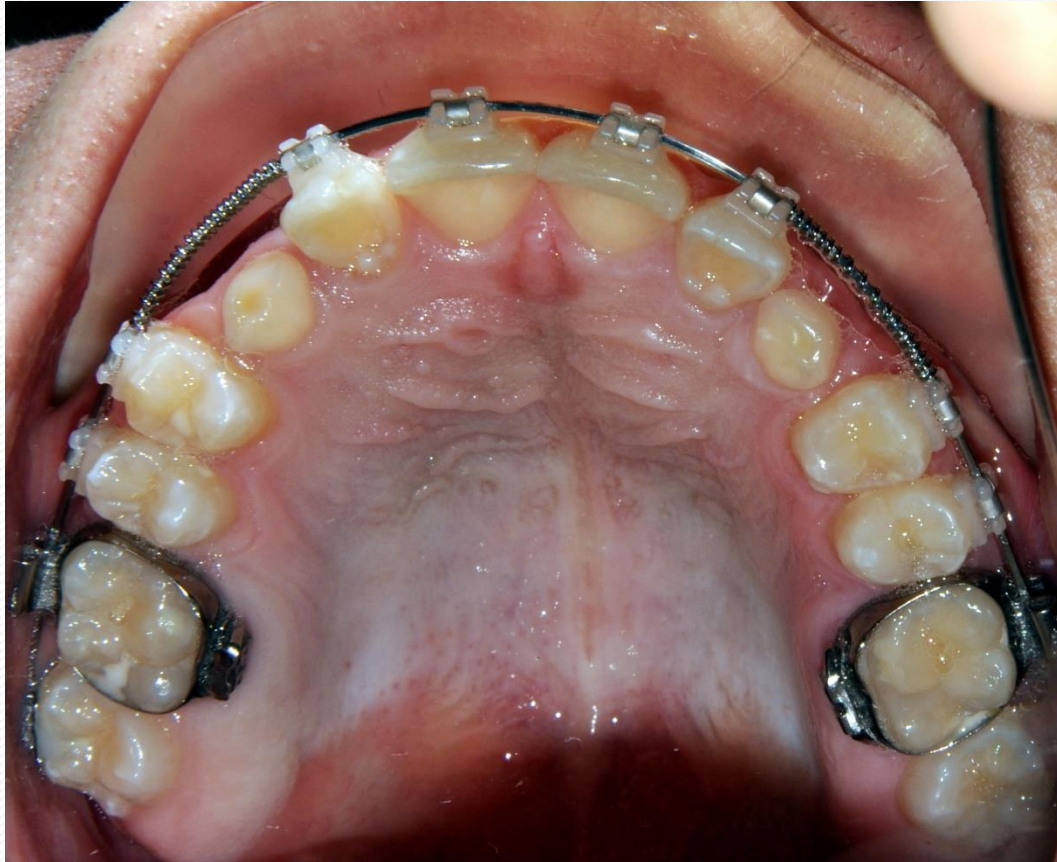- Felső maradó szemfogak „hiánya”,
a páciens esztétikai igénye

Intraorális kiindulási állapot 1.



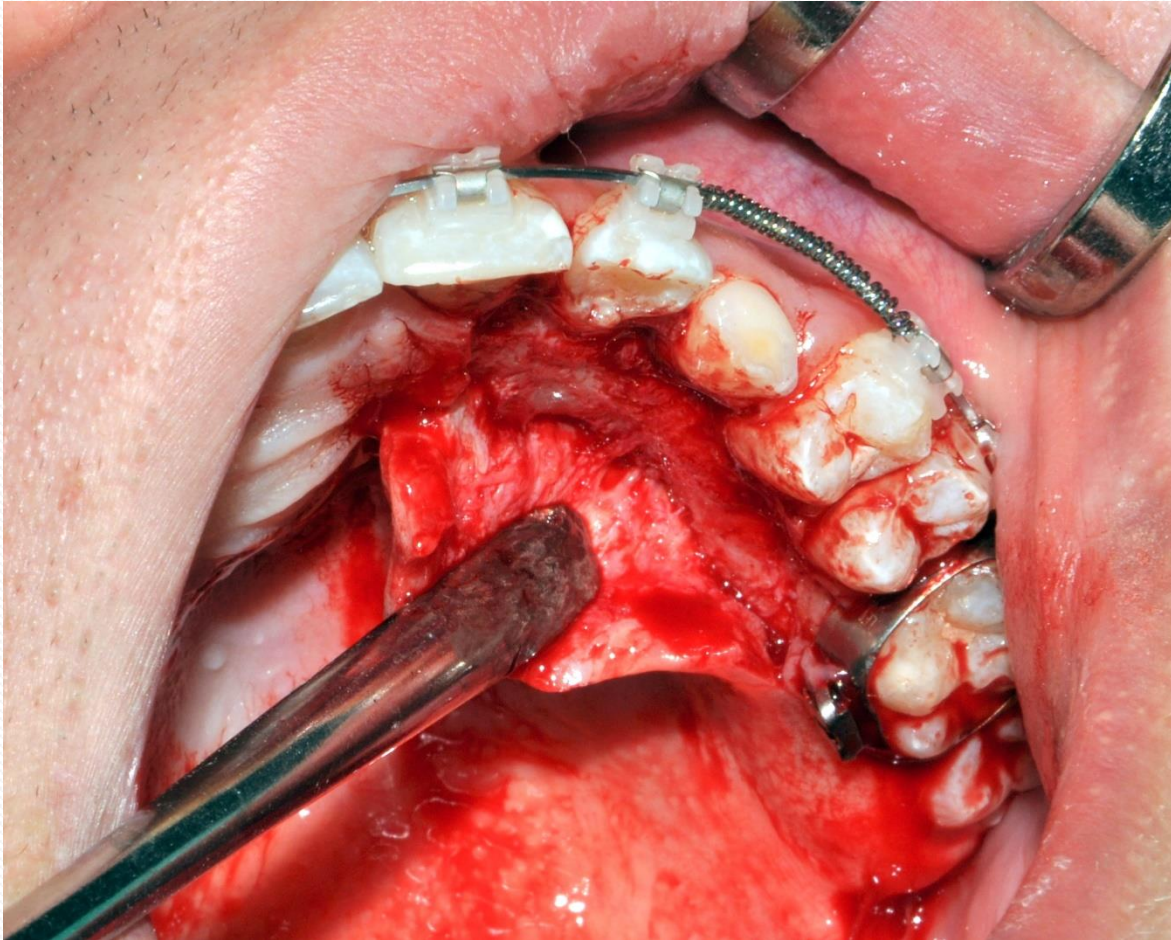
Terminális érzéstelenítés 11-es fogtól az 15-ös fogig buccalisan,
és 12-es fogtól a 25-ös fogig buccalisan

Intraorális kiindulási állapot 2.



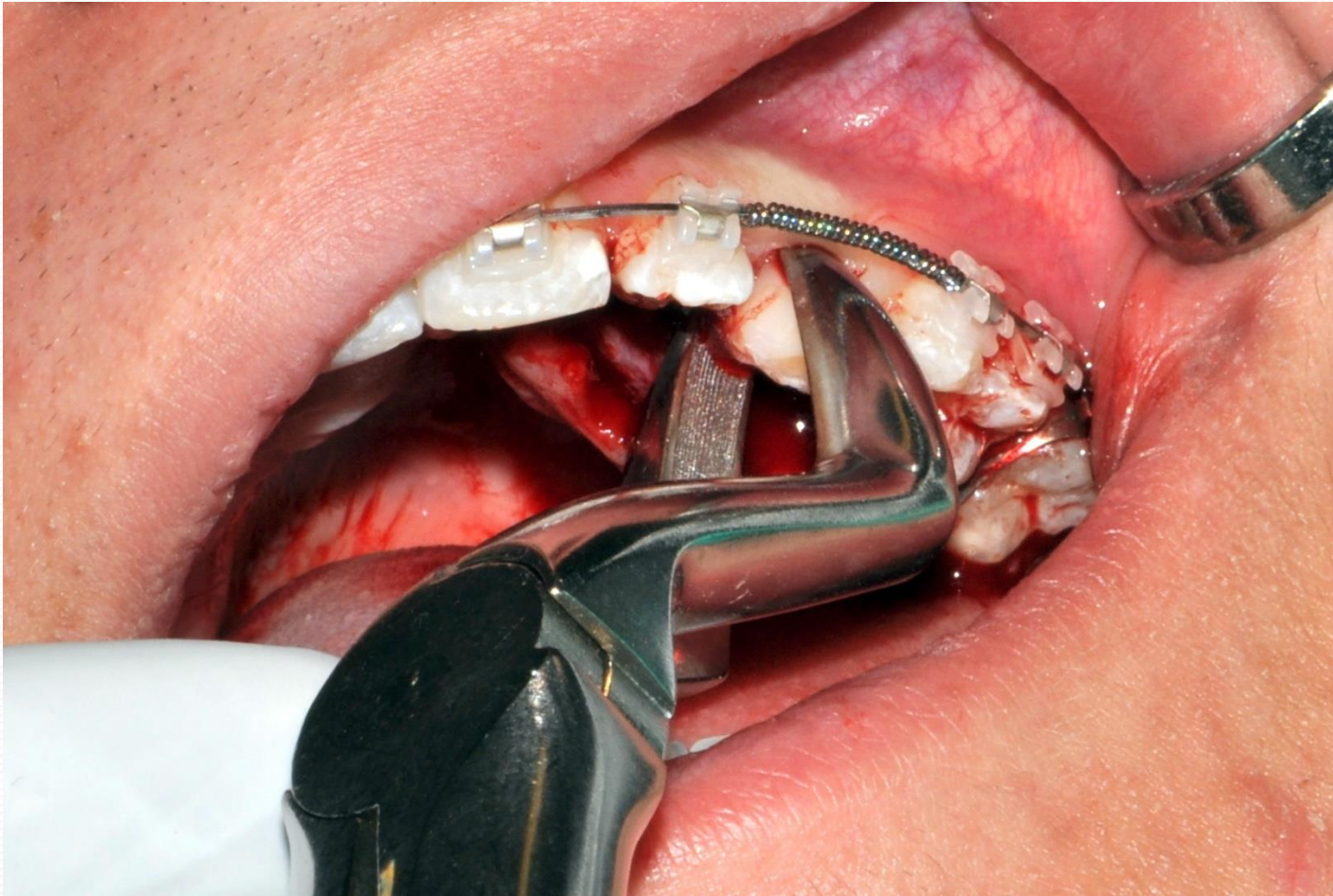N. incisivus és nn. palatinus majores et minores
vezetési érzéstelenítése

Mucoperiostealis lebeny képzése 1.

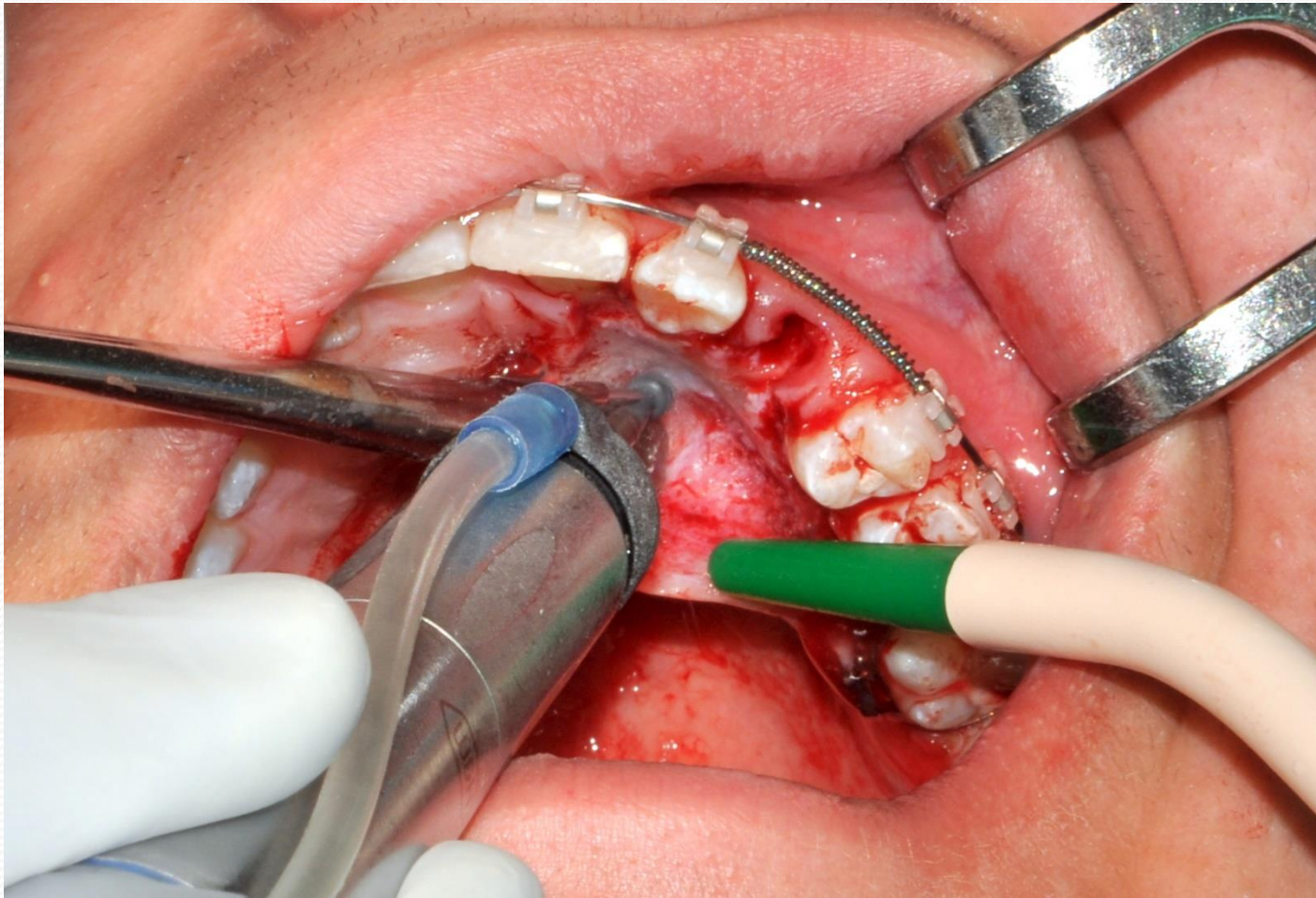


Intrasulcularis metszés a 21-es fog közepétől a 26-os fog mesialis harmadáig

Verticalis segédmetszés a 21-es fognak megfelelően a papilla incisiva megkímélésével

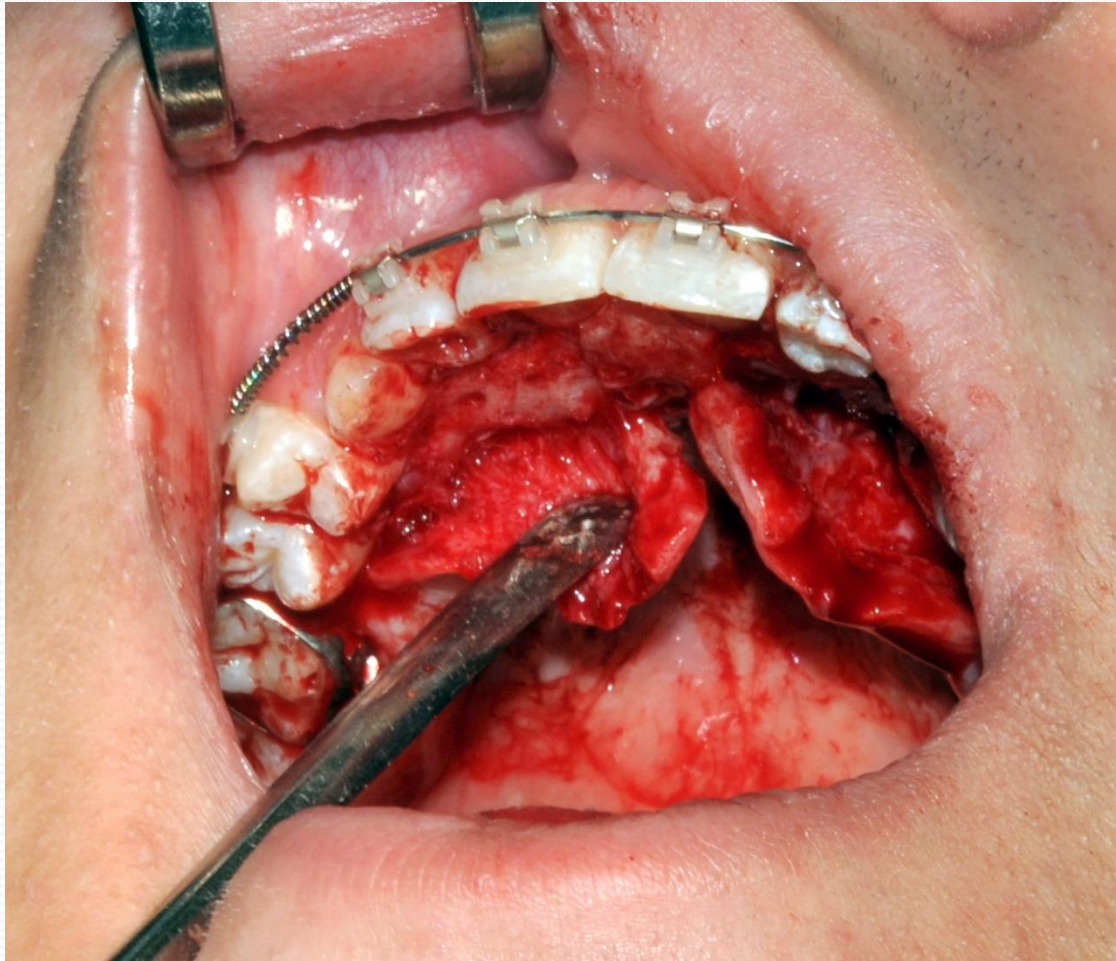


63-as tejszemfog eltávolítása



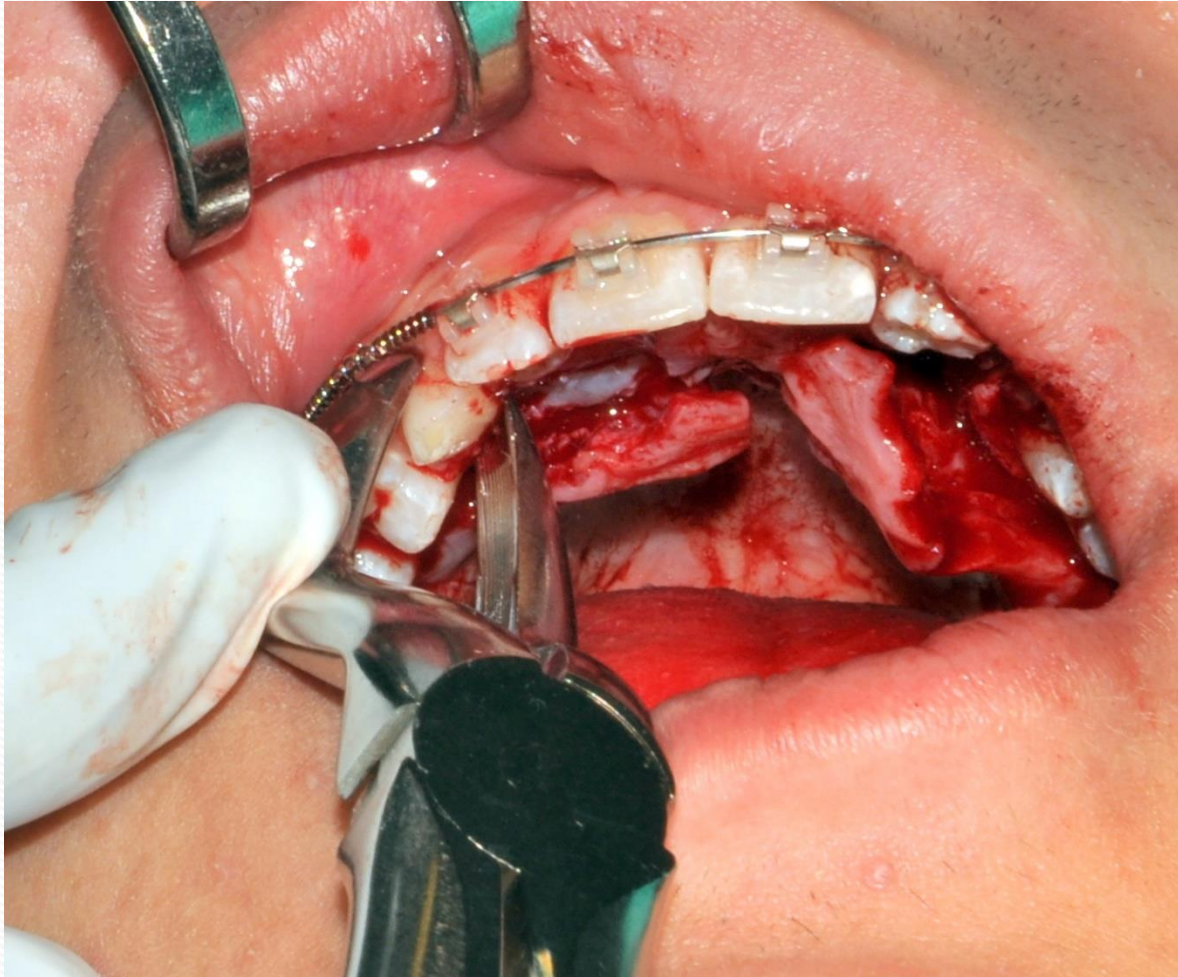
Retineált 23-as fog feltárása sebészi gömbfúró segítségével

Mucoperiostealis lebeny képzése 2.

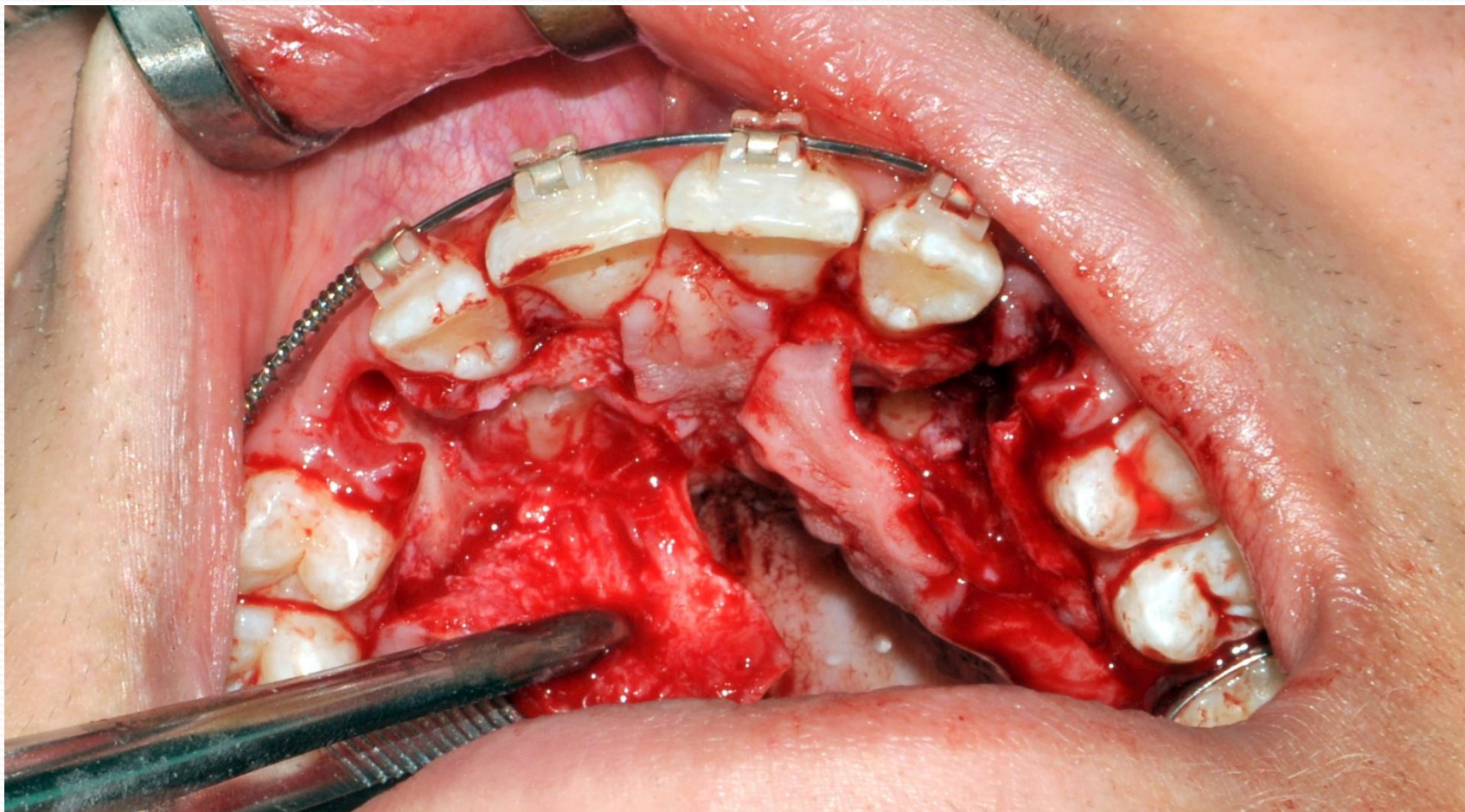


Intrasulcularis metszés az 11-es fog közepétől az 16-os fog mesialis harmadáig

Verticalis segédmetszés az 11-es fognak megfelelően a papilla incisiva megkímélésével

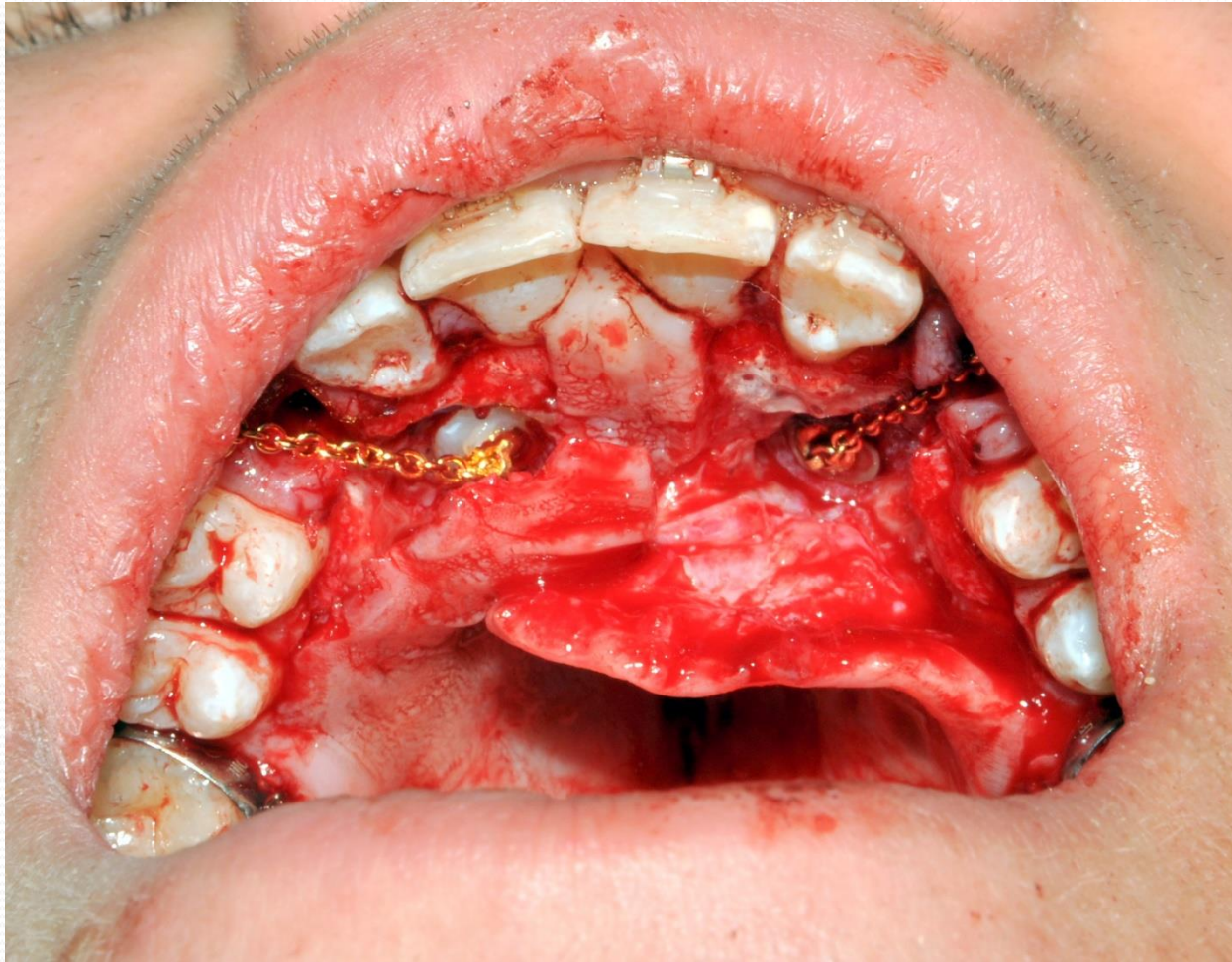

53-as tejszemfog eltávolítása

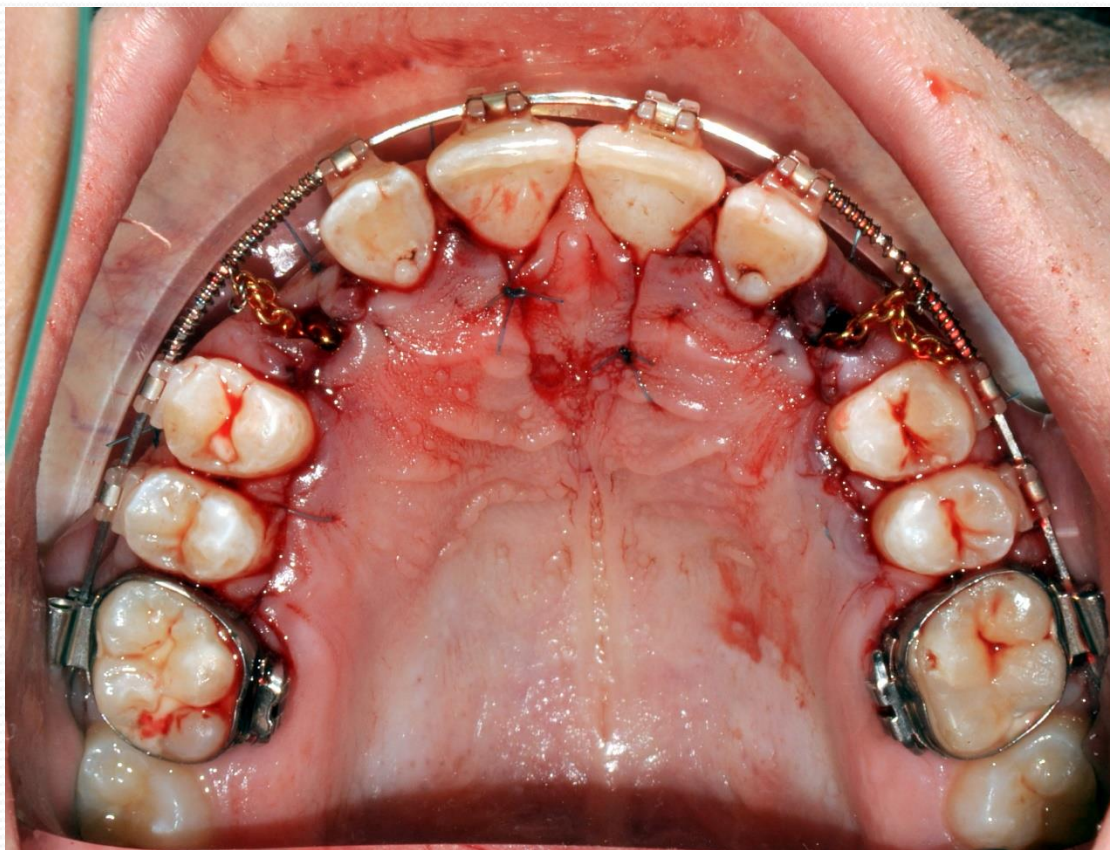

Retineált 13-as fog láthatóvá válik

Gombocska felragasztása 2.



Sebzárás



Egyszerű csomós öltésekkel az 11-es és 21-es fogaknak megfelelően a verticalis metszésnél
Verticalis matrac öltésekkel a papillák egyesítése a 16-15, 15-14, 14-12, 12-11,
valamint a 26-25, 25-24, 24-22, 22-12-es fogak között

Sutura eltávolítás 1 héttel post-op

