



*Semmelweis Egyetem Fogorvostudományi Kar
Fogászati és Szájsebészeti Oktató Intézet*
igazgató: *Dr. Kivovics Péter c. egyetemi tanár*

<http://semmelweis-egyetem.hu/fszoi/>

<https://facebook.com/fszoi>




Fogszabályozás részvizsga Retineált 21-es fog felszabadítása

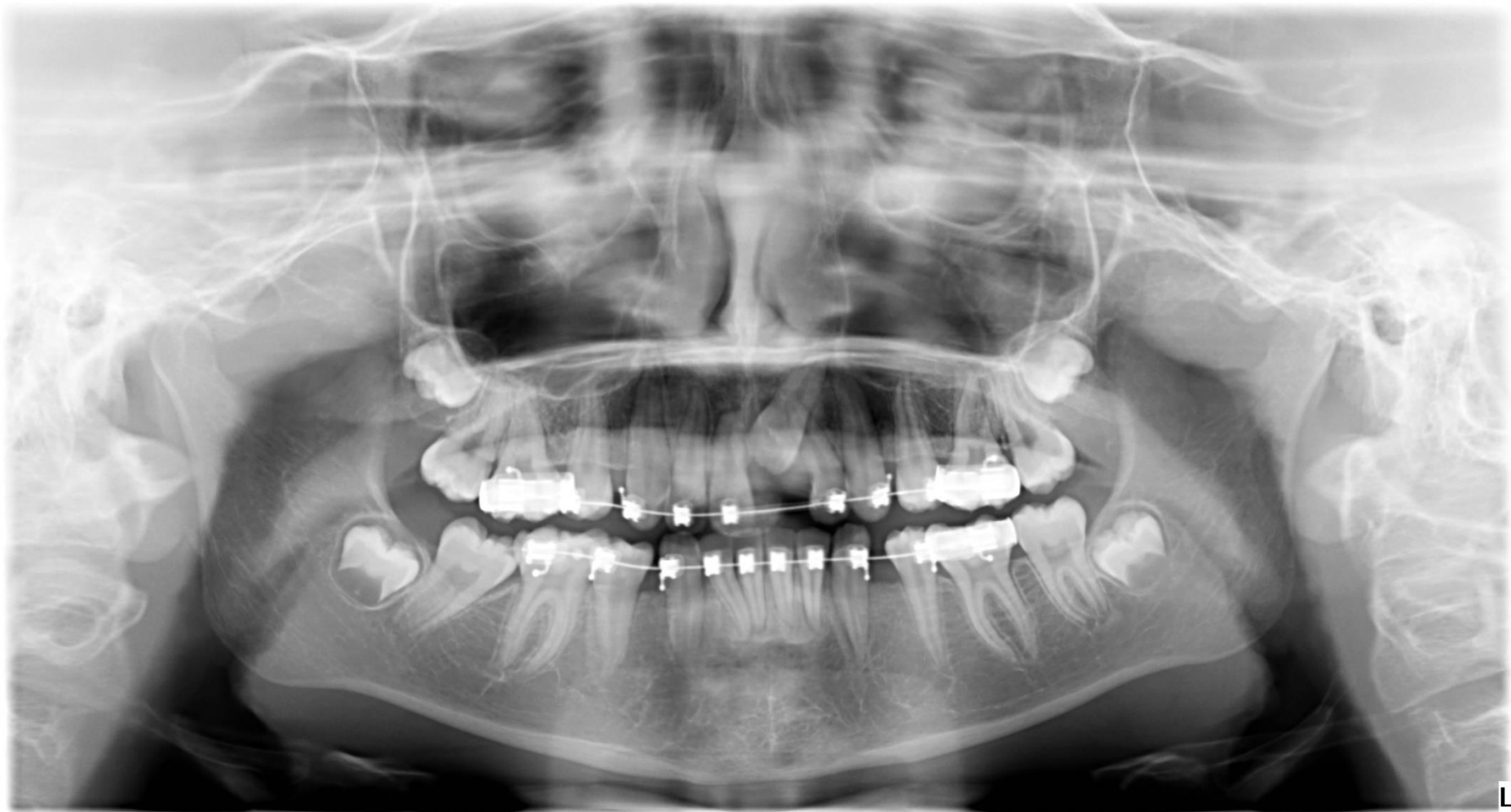Rezidens: Dr. Ruzsa Ádám

Tutor: Dr. Szmirnova Éva szájsebész szakorvos

Konzulens: Dr. Czinkóczy Béla Implantológiai Osztály osztályvezető főorvosa



Retineált 21-es fog felszabadítása



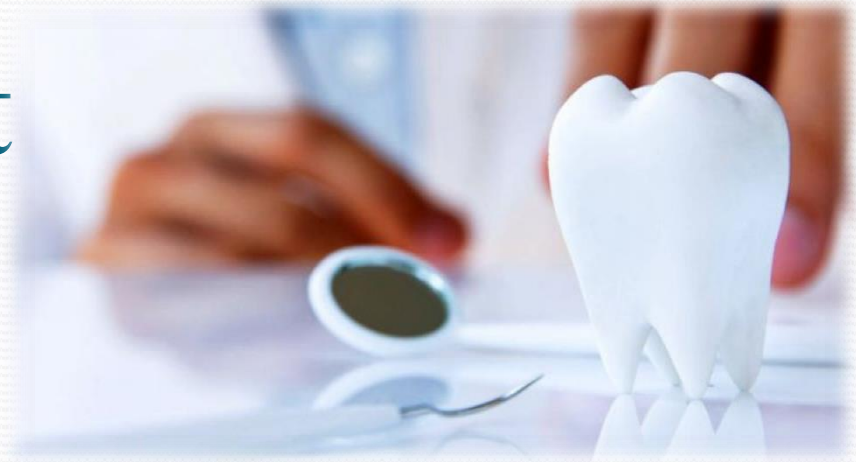Anamnézis

- 14 éves nő beteg
- Általános anamnézisében fogászati-, szájsebészeti kezelést befolyásoló tényező jelenleg nem áll fenn
- Gyógyszereket nem szed rendszeresen, gyógyszerérzékenysége nincs
- Műtétei nem voltak
- Nem dohányzik



Klinikai vizsgálat

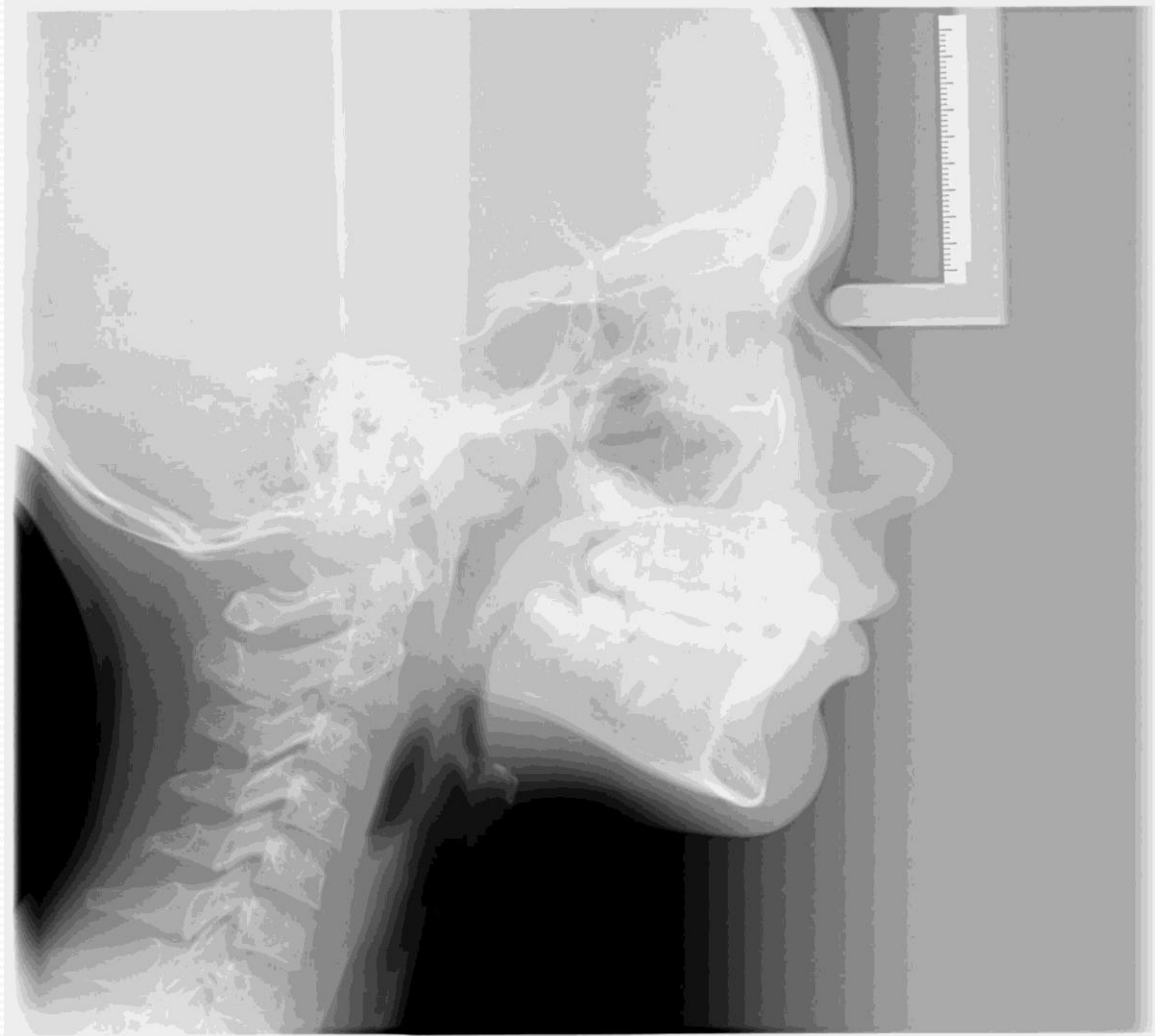
- Jó általános állapot
- Szimmetrikus arc
- Megtartott fogazat
- Jó szájhigiéne
- Stomato-onkológiai szűrés negatív
- TMI diszfunkcióra utaló jel nem azonosítható
- Radiológiai vizsgálat alapján dg.: 21-es fog retenció



Panasz

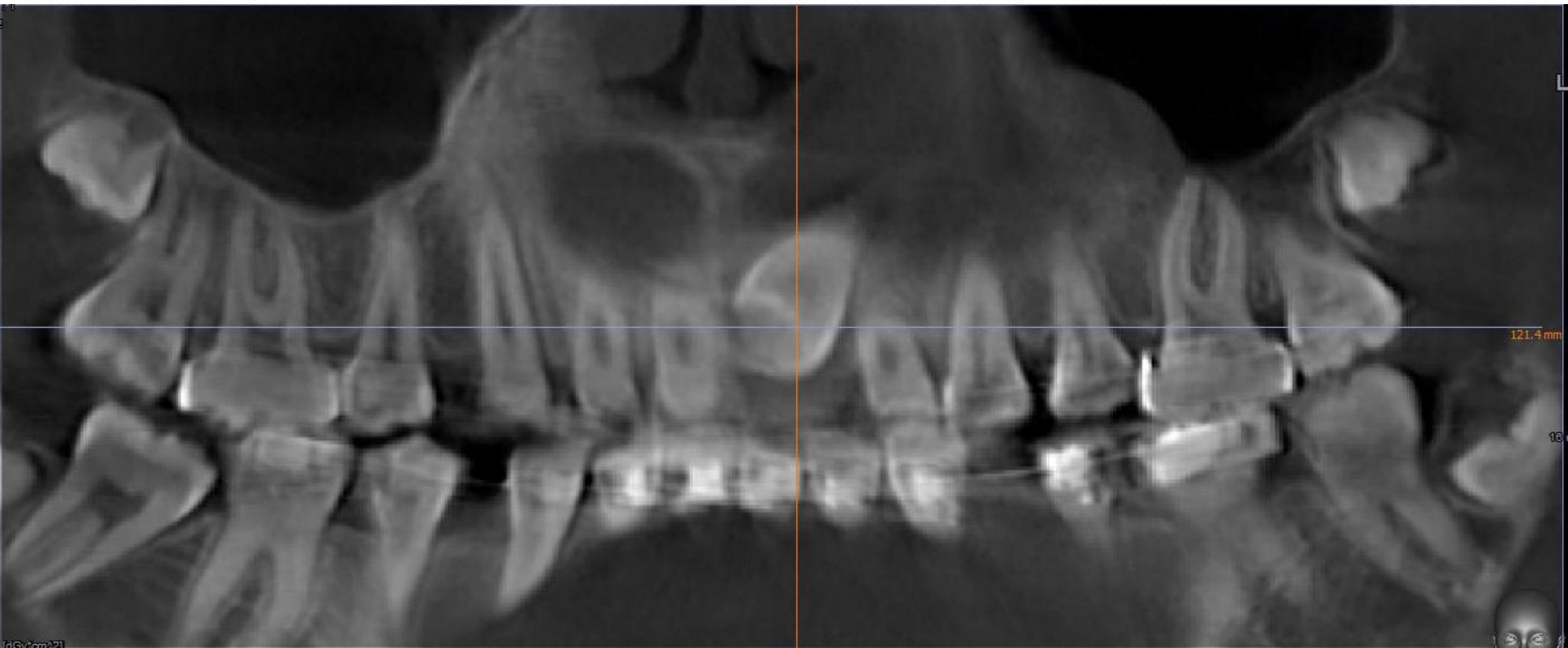- 21-es maradó metszőfog „hiánya”,
a páciens esztétikai igénye

Teleröntgen



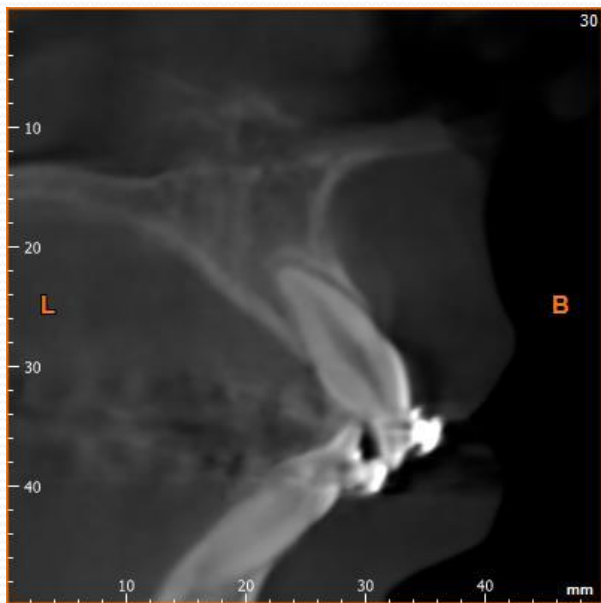CBCT

Orthopantomogram-szerű nézet

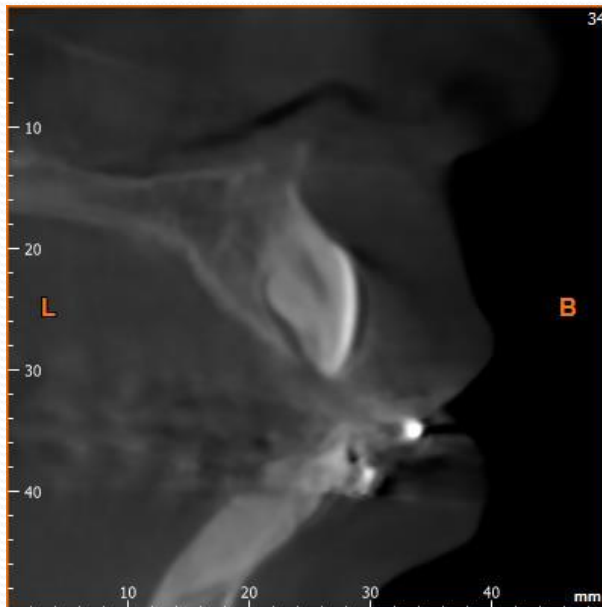

CBCT

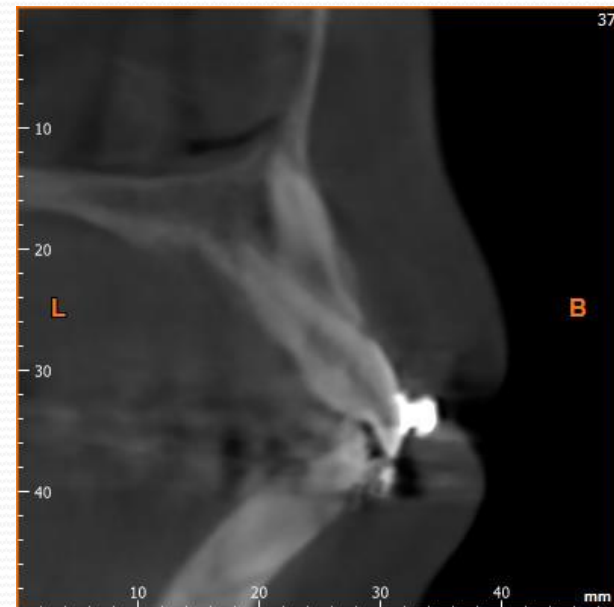Orthoradialis átmetszet



11-es fog



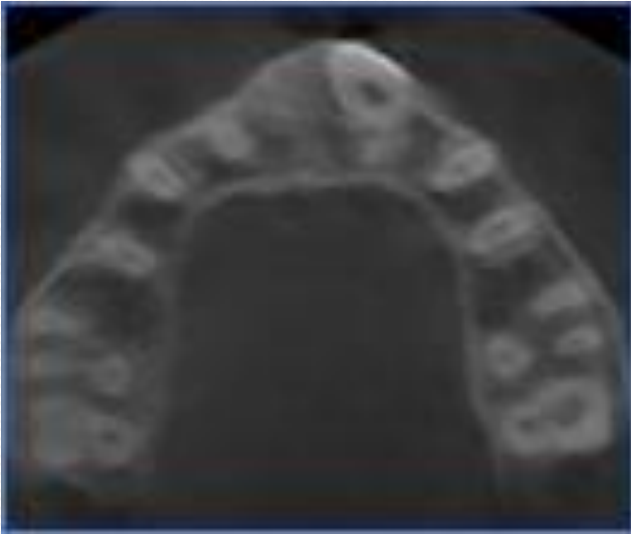
Retineált 21-es fog



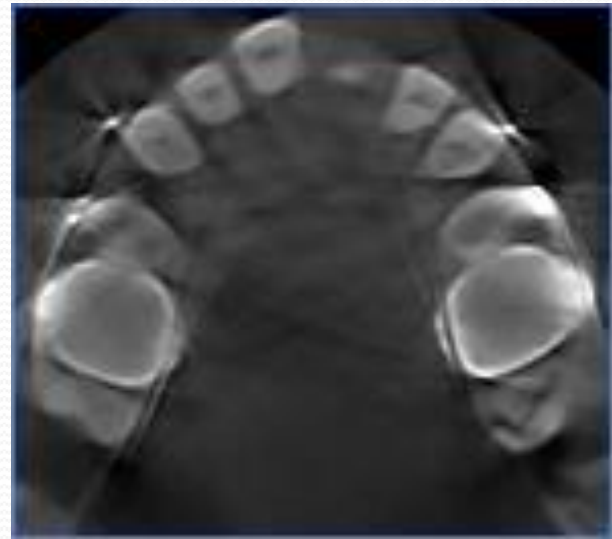
22-es fog

CBCT

Horizontalis átmetszet

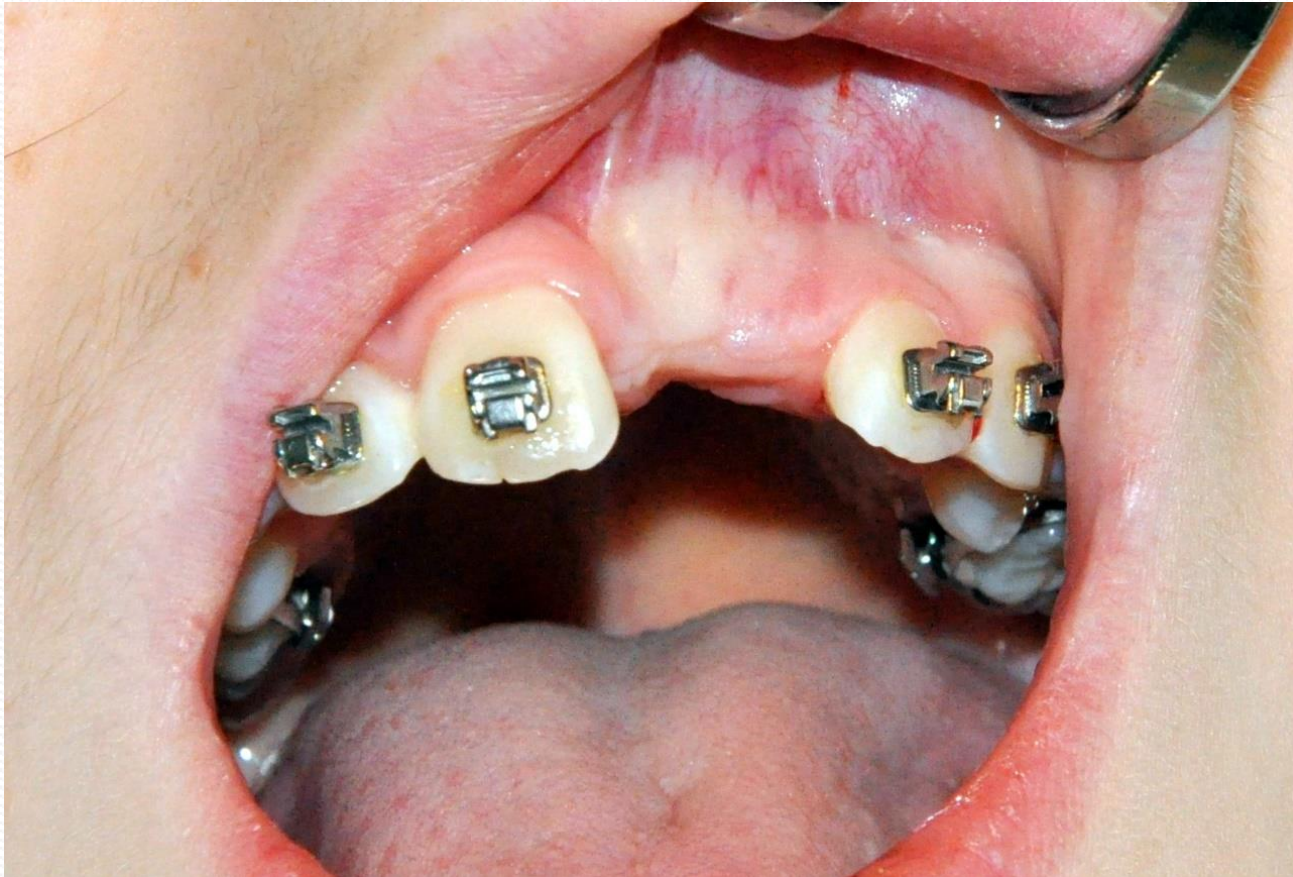

cranial



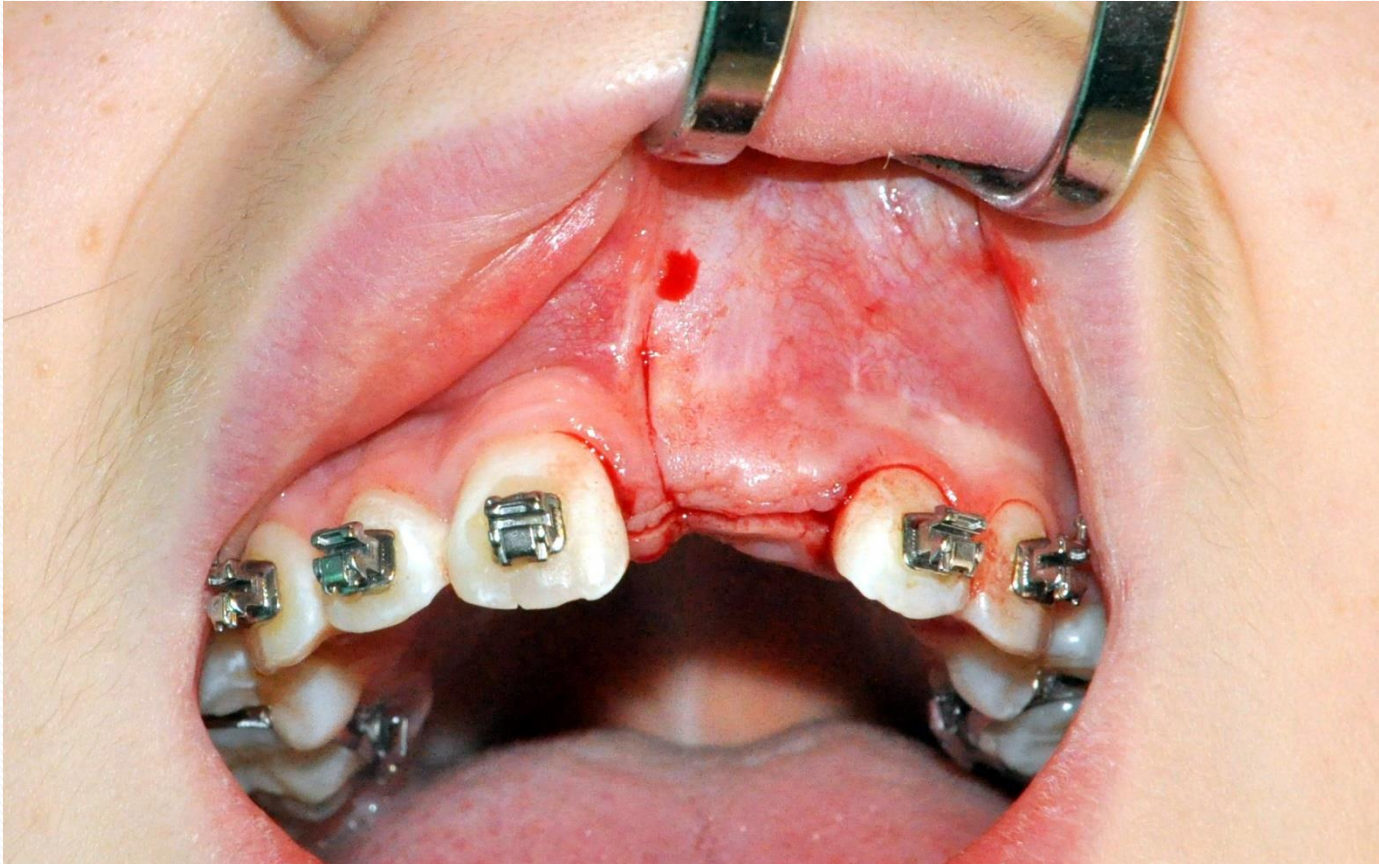
caudal

Intraorális kiindulási állapot



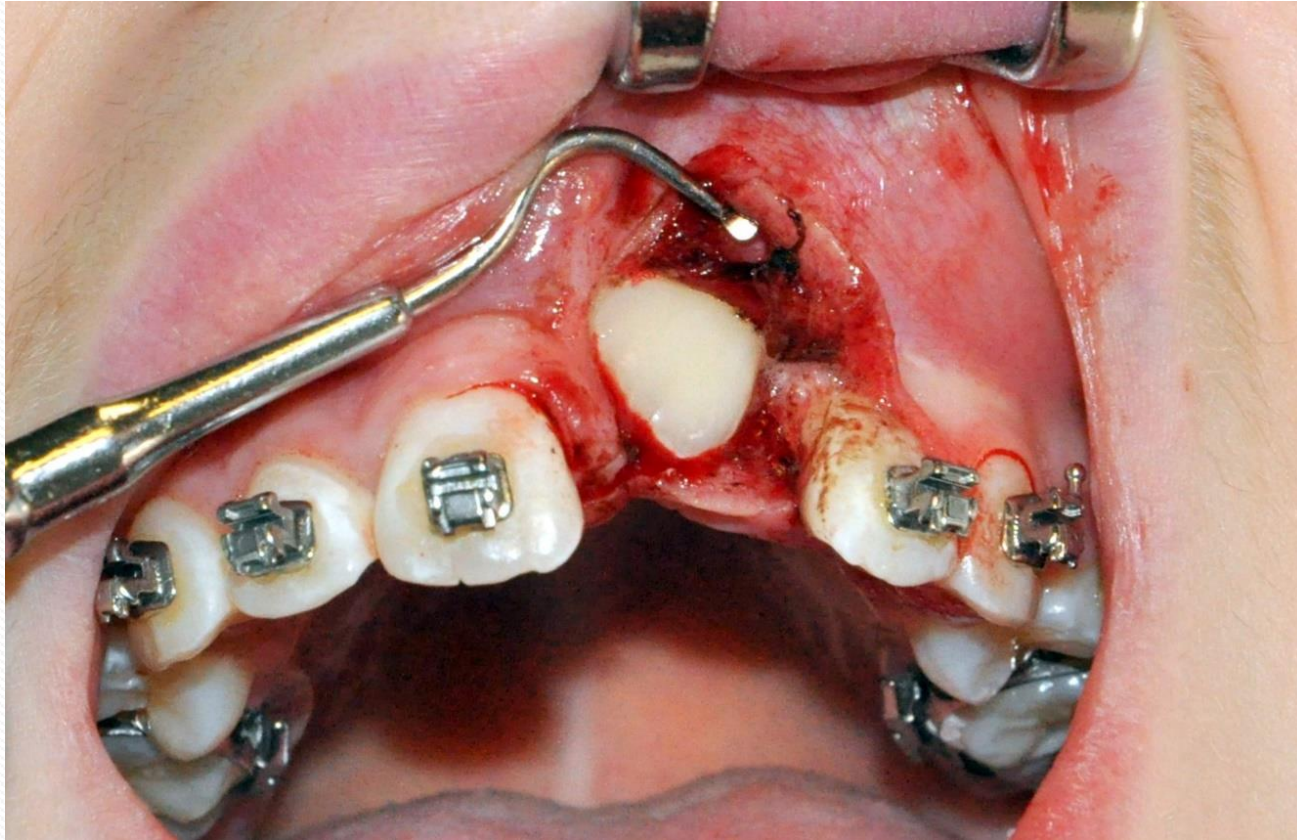
Terminális érzéstelenítés 21-es fognál buccalisan
N. incisivus vezetékes érzéstelenítése

Mucoperiostealis lebeny képzése 1.



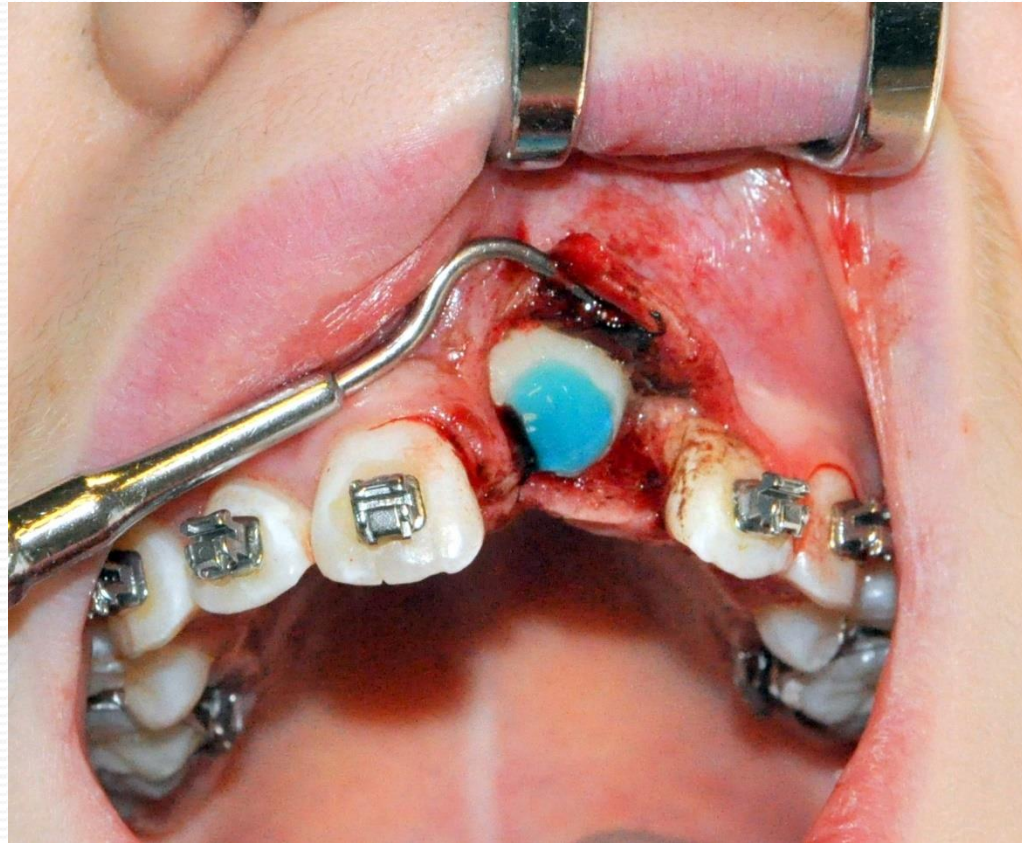
Intrasulcularis metszés a 21-es fog közepétől az 11-es fog mesialis harmadáig
Verticalis segédmetzés a 21-es fognak megfelelően a frenulum labii superior
megkímélésével

Mucoperiostealis lebeny képzése 2.



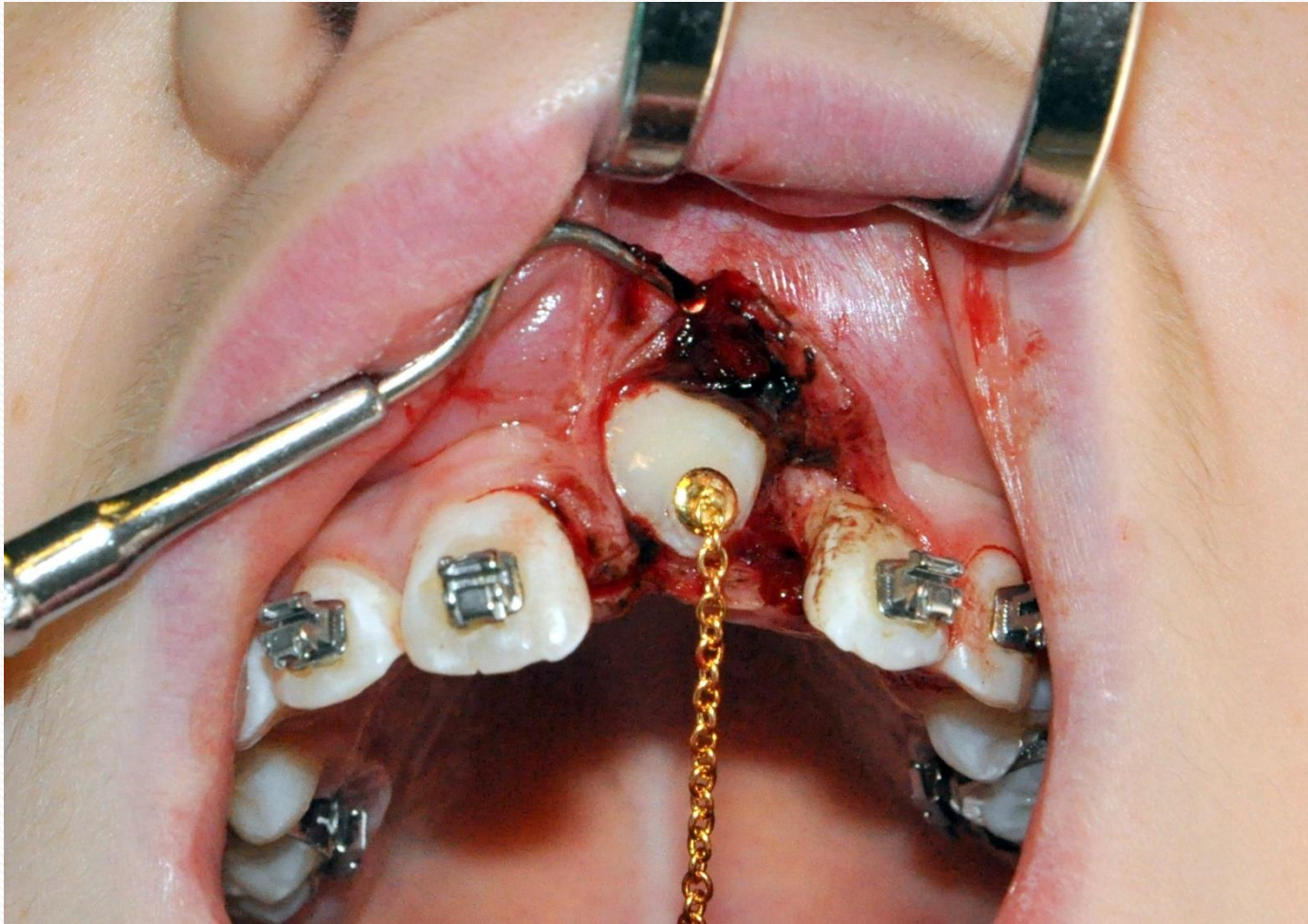
Láthatóvá válik a 21-es retineált metszőfog

Gombocska felragasztása 1.



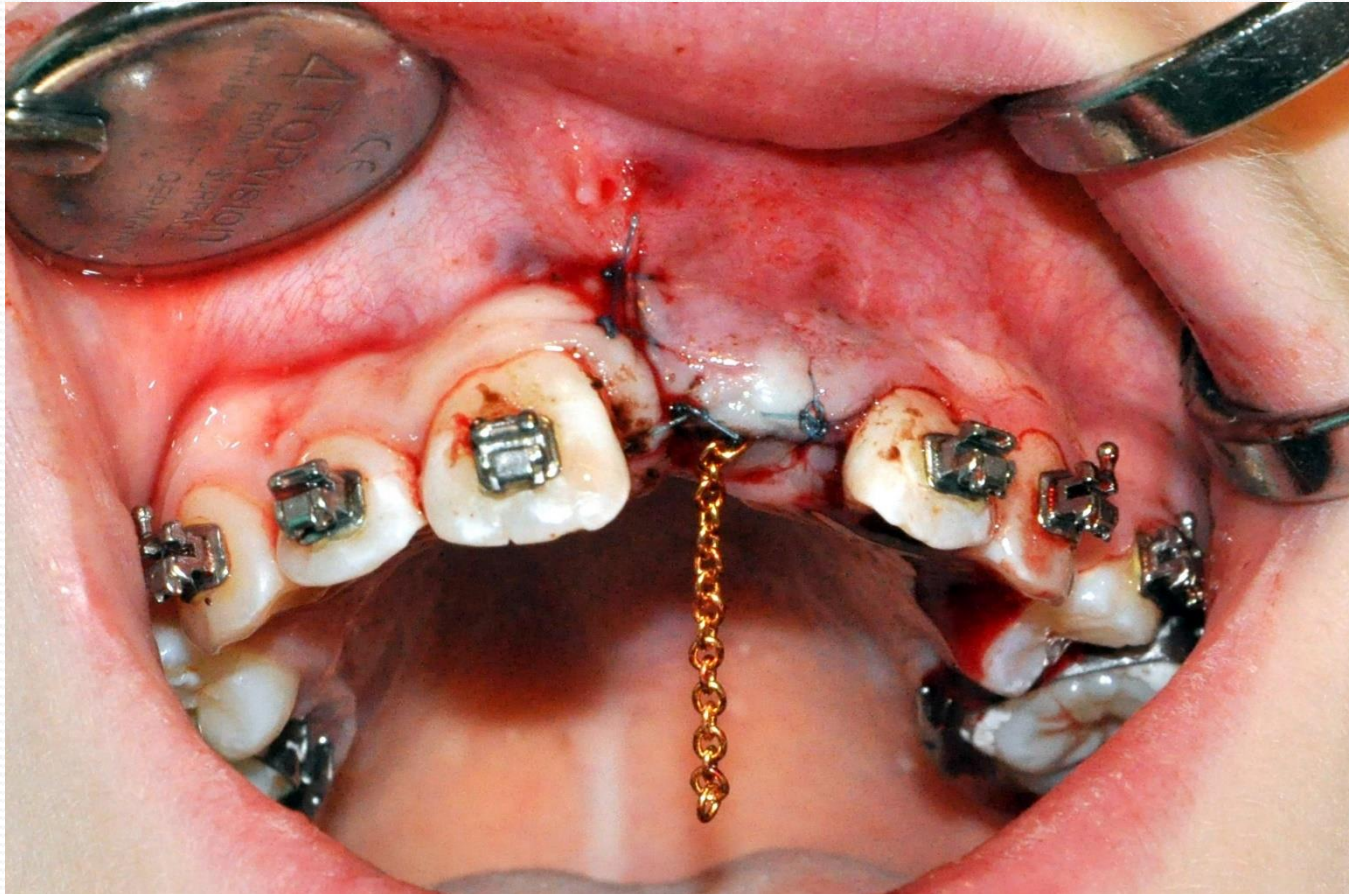
Kondicionálás

Gombocska felragasztása 2.



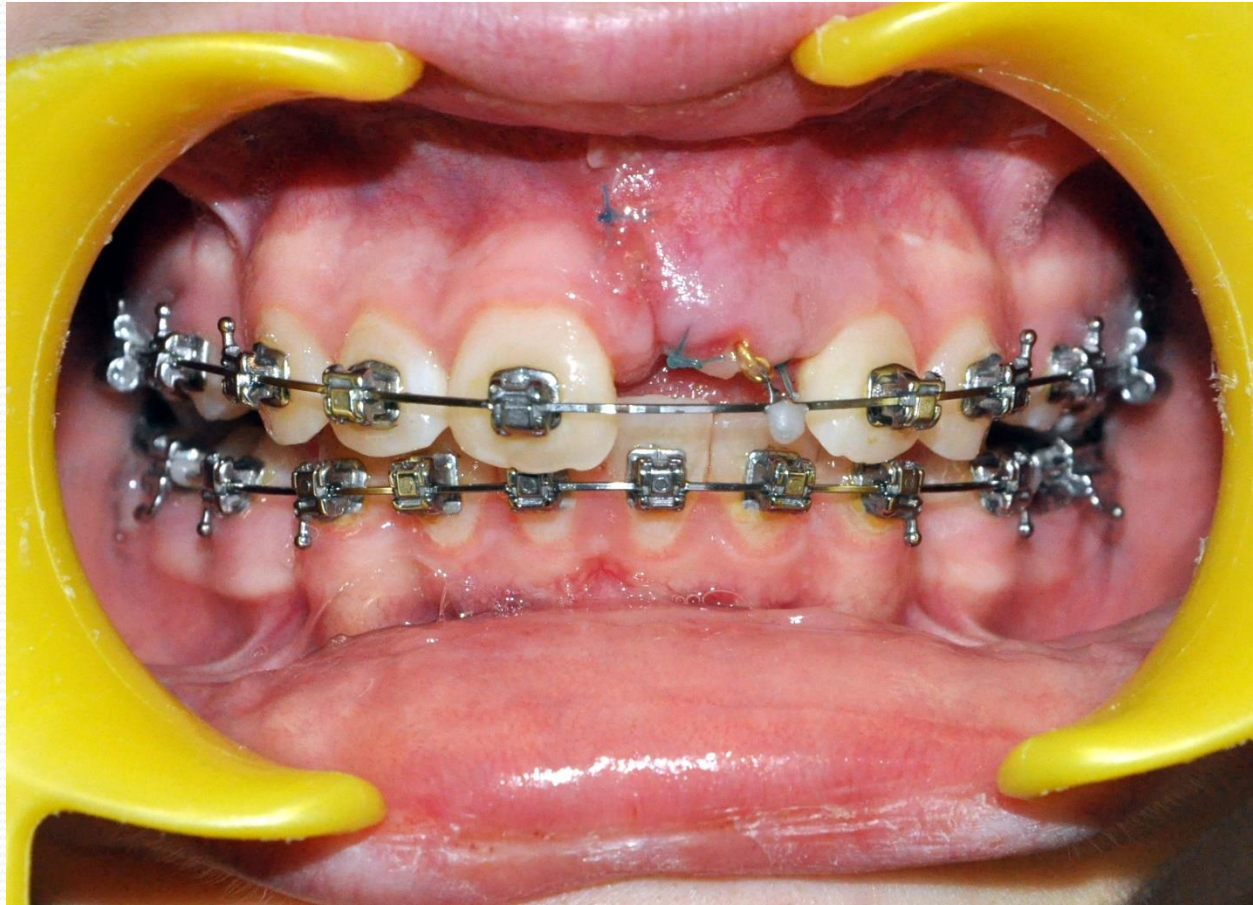
Bondozás, rögzítés kompozit-alapú bracket ragasztóval

Sebzárás



Egyszerű csomós öltésekkel a 21-es fognak megfelelően, illetve a verticalis metszésnél

Sutura eltávolítás 1 héttel post-op



4 hónap elteltével

