



**Semmelweis Egyetem Fogorvostudományi Kar**

**Fogászati és Szájsebészeti Oktató Intézet**

Igazgató: Dr. Kivovics Péter c. egyetemi tanár

<http://semmelweis-egyetem.hu/fszoi/>

<https://www.facebook.com/fszoi>



# MESIODENS ELTÁVOLÍTÁSA

**Dr. Pörzse Virág**

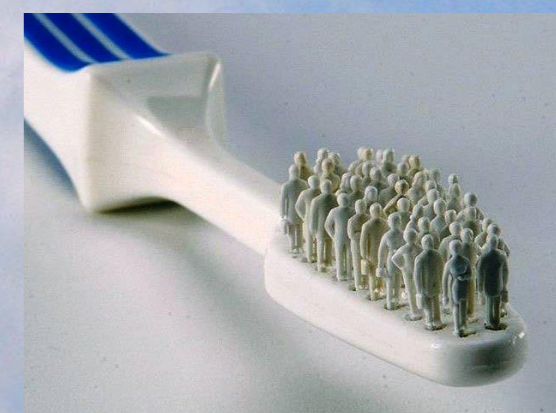**Szájsebészet részvizsga**

KEZELŐORVOS: DR. PÖRZSE VIRÁG

TUTOR: DR. HORVÁTH JÁNOS osztályvezető főorvos

KONZULENS: DR. HORVÁTH JÁNOS osztályvezető főorvos

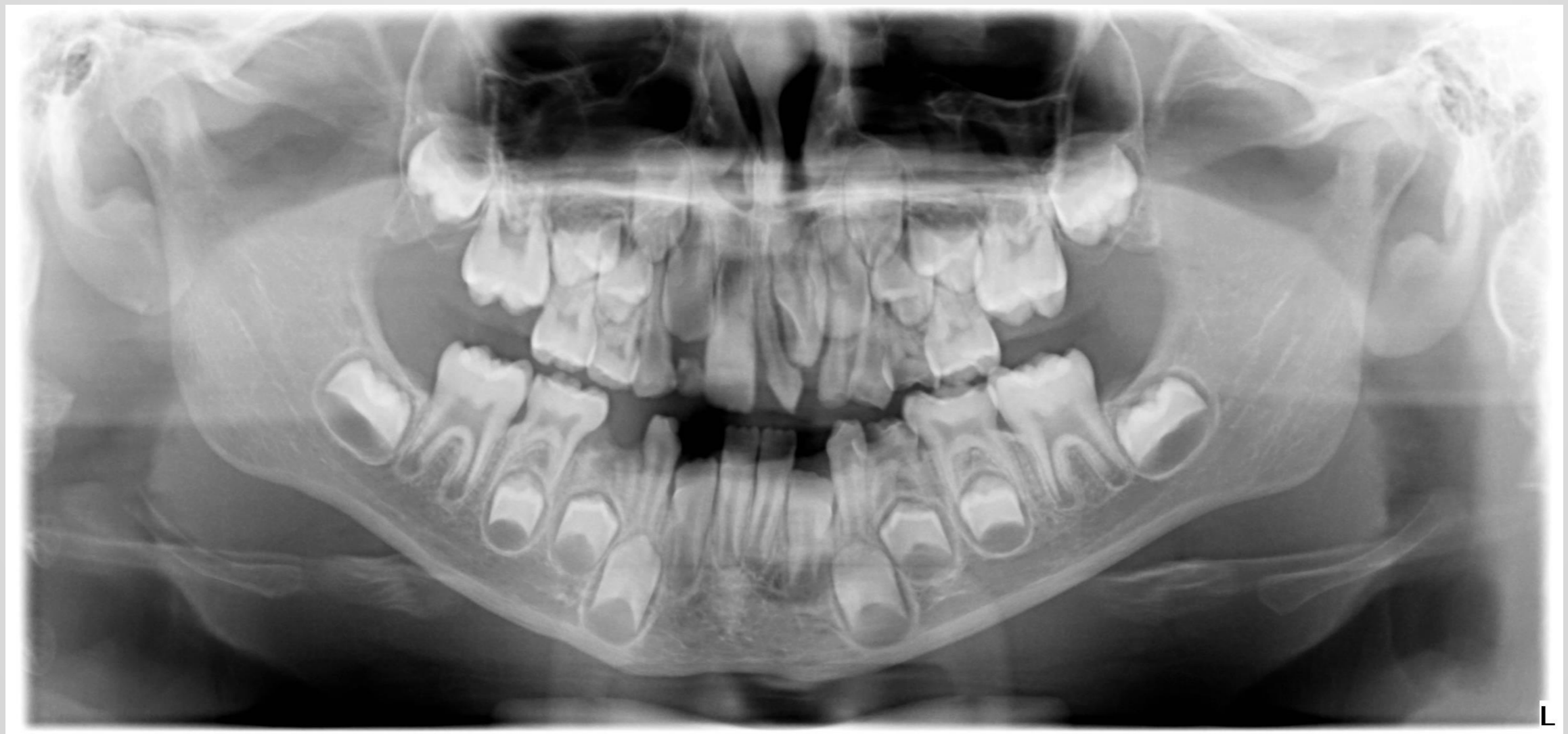2018.



# Fogorvosi vizsgálatra való érkezés oka

Páciens azzal a panasszal jelentkezett, hogy a bal felső nagymetsző helyén furcsa alakú fog nőtt. Az OP felvételen látni lehetett a mesiodens jelenlétét, valamint a 21 fog akadályozott előtörését, rotációját. Azonnali extrakció volt javasolt.

**Kiindulási OP felvétel:**

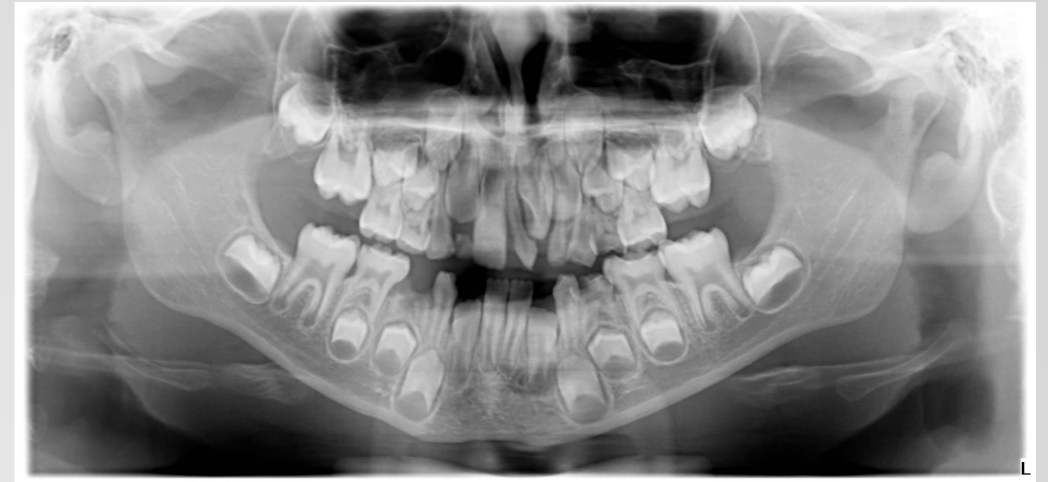

# ANAMNÉZIS

V. Dániel, 7 éves

**Általános:**

**Fogászati:**



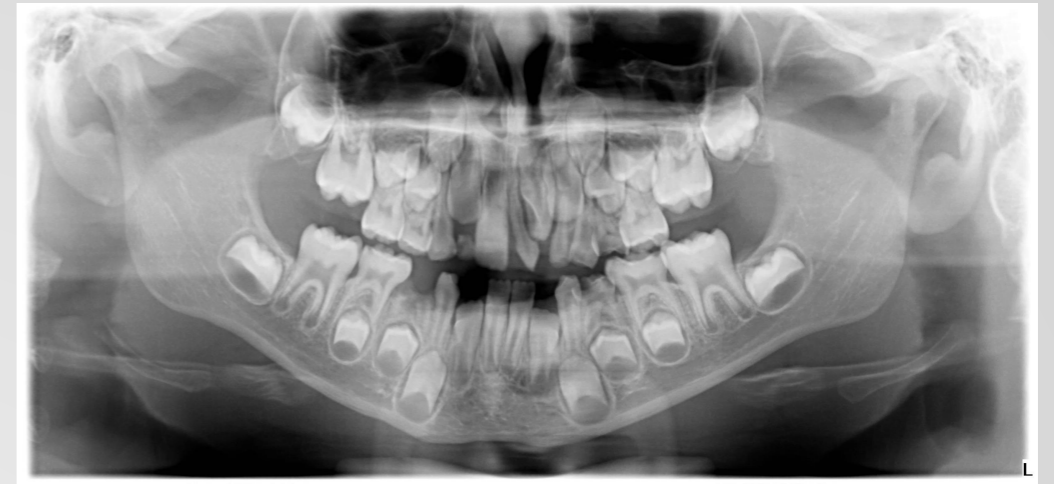Korábban ugyanezzel a panasszal jártak fogorvosnál, de ő nem tartotta indokoltnak a mesiodens eltávolítását, azt javasolta az majd magától kiesik.

Allergia	∅
Gyógyszerérzékenység	∅
Cardio-vascularis betegség	∅
Epilepszia	∅
Véralvadási zavar	∅
Idegrendszeri betegség	∅
Daganat	∅
Anyagcsere betegség	∅
Szedett gyógyszerek	∅
Korábbi műtétek	∅
Mozgásszervi betegségek	∅
Veleszületett fejlődési rendellenesség	∅

**Kezelést befolyásoló tényezőt nem találtunk.**

# Szájvizsgálat

V. Dániel, 7 éves



(7)	(6)	(5) V	(4) IV	(3) III	(2) II	1	(1) M	(2) II	(3) III	(4) IV	(5) V	(6)	(7)
(7)	6	(5) V	4 IV radix	(3) III	(2)	1	1	(2)	(3) III	(4) IV	(5) V	6	(7)

- Vegyes fogazati stádium
- Cariológiai státusz: 64, 74 fog caries

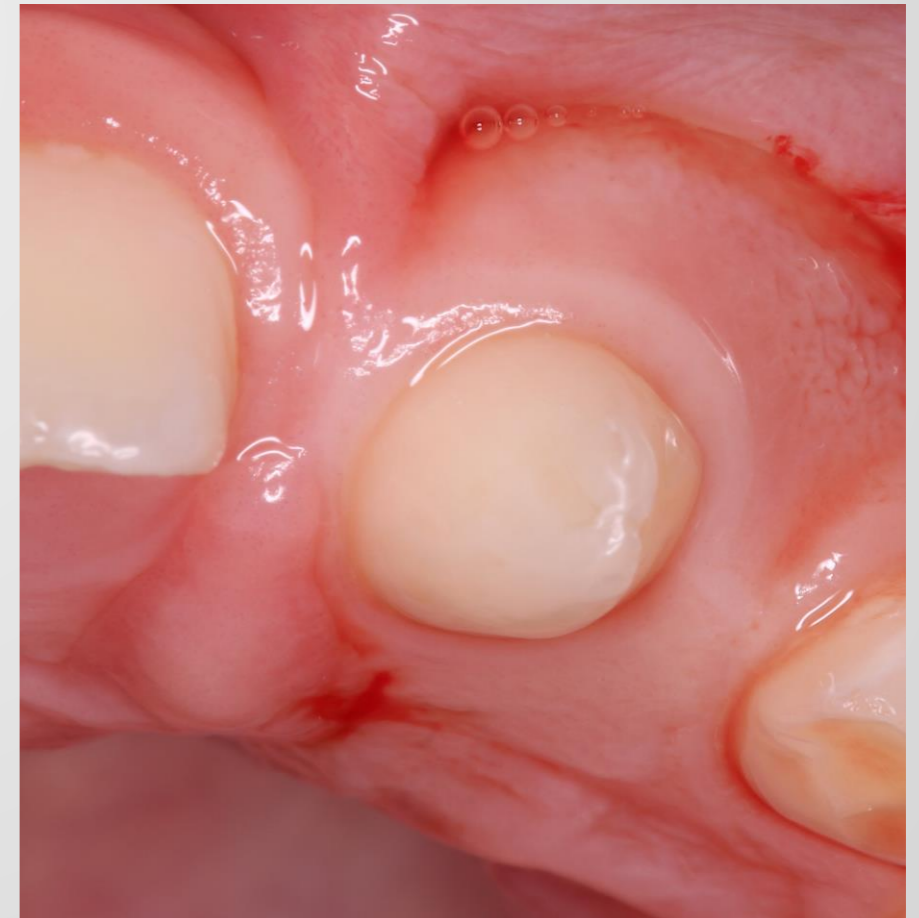
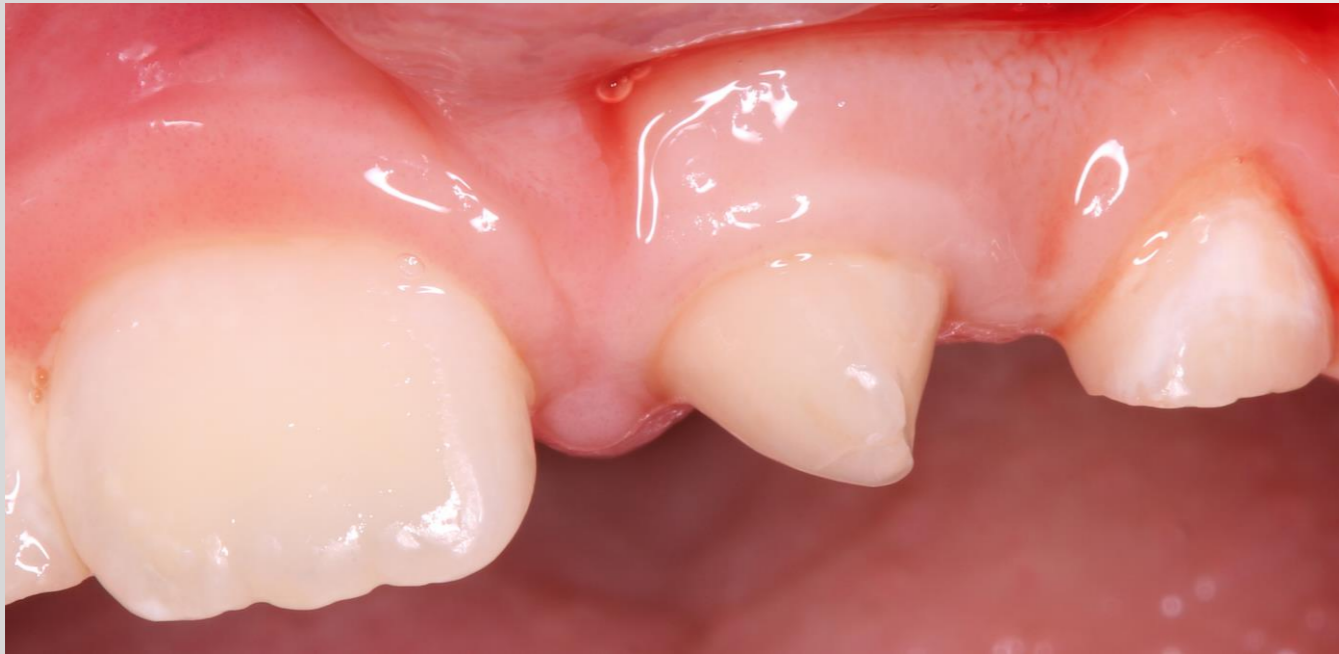Fej-nyak régió vizsgálata:

- sztomatoonkológiai szűrés során elváltozás nem látható
- TMI vizsgálat során rendellenesség, panasz nincs

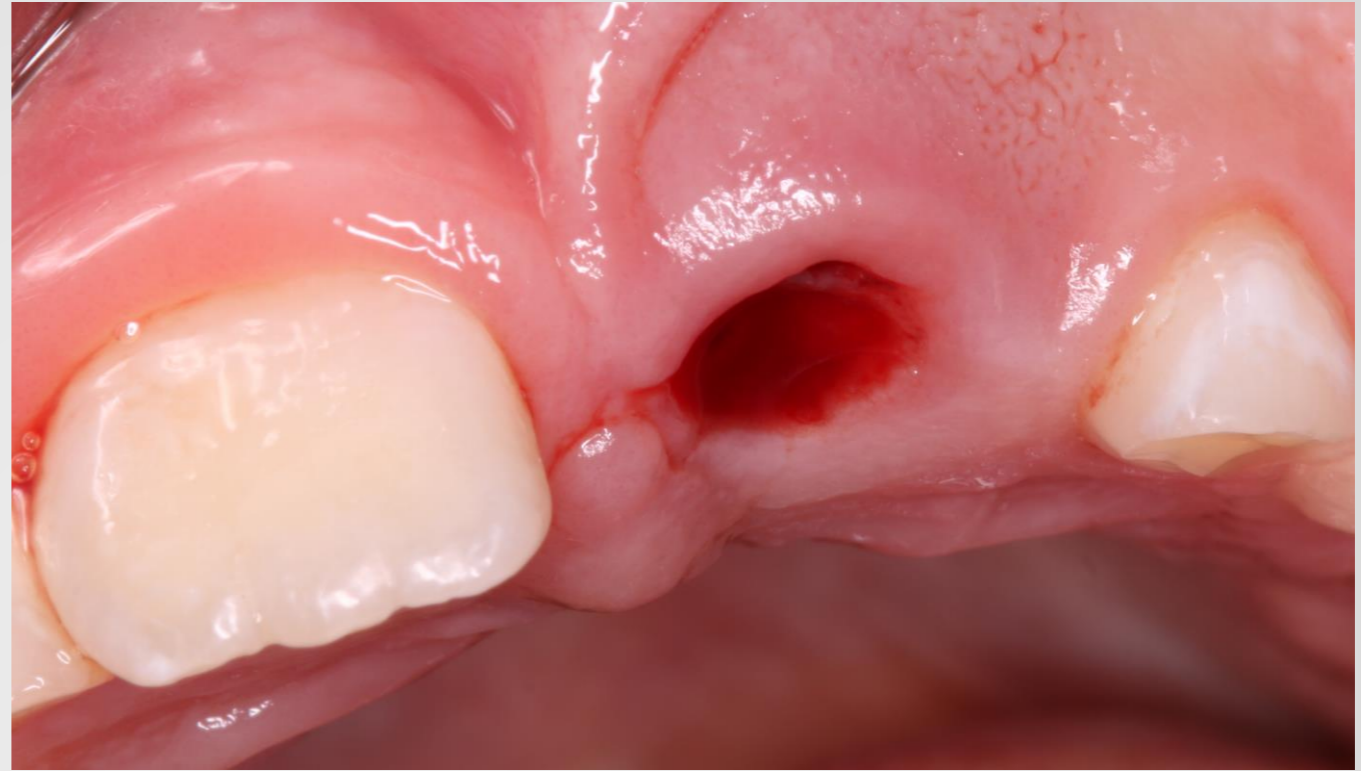
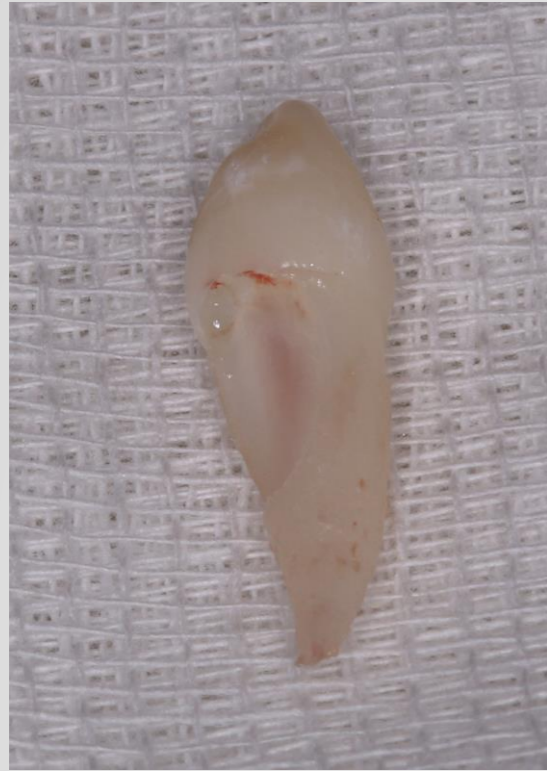# Mesiodens extrakciója

- Mesiodens eltávolítása
- Érzéstelenítés:
  - 2 ml Lidocain (Adrenalinós)  
lokálisan (0,2 ml palatinálisan)

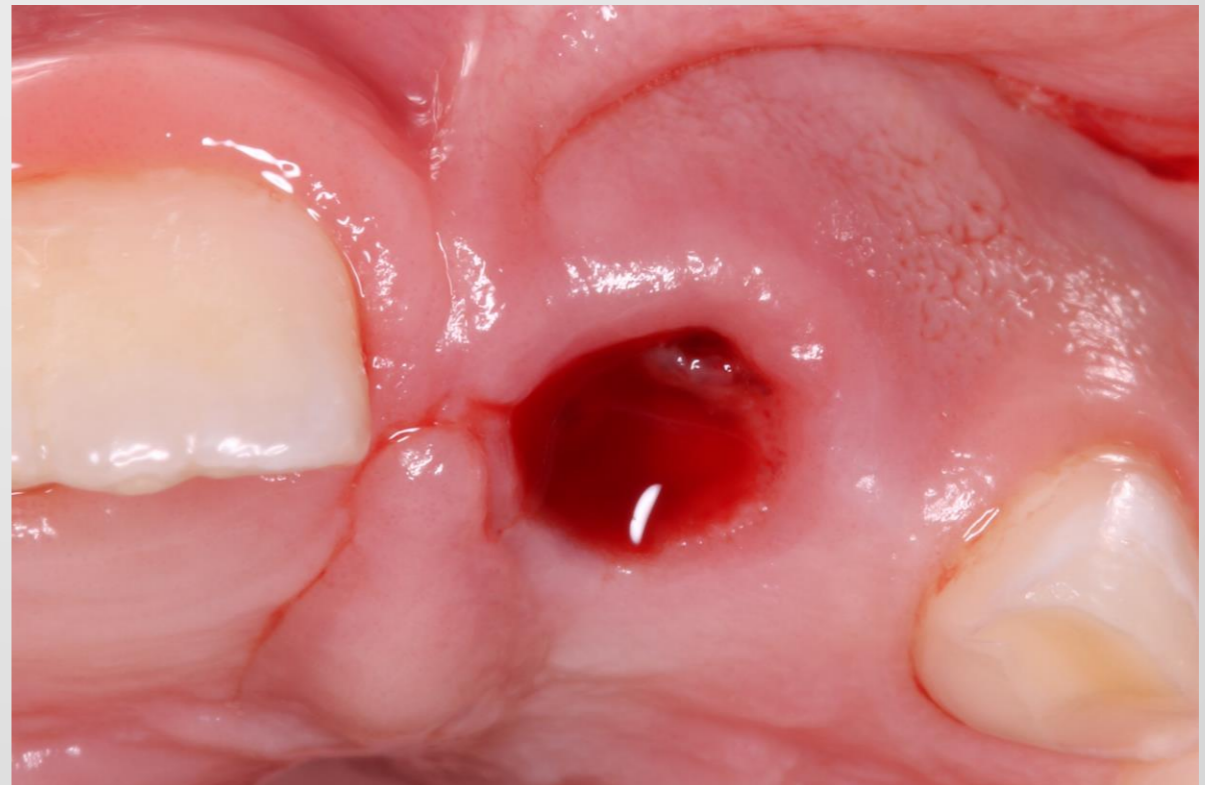
**Kiindulás:**



# Mesiodens extrakciója

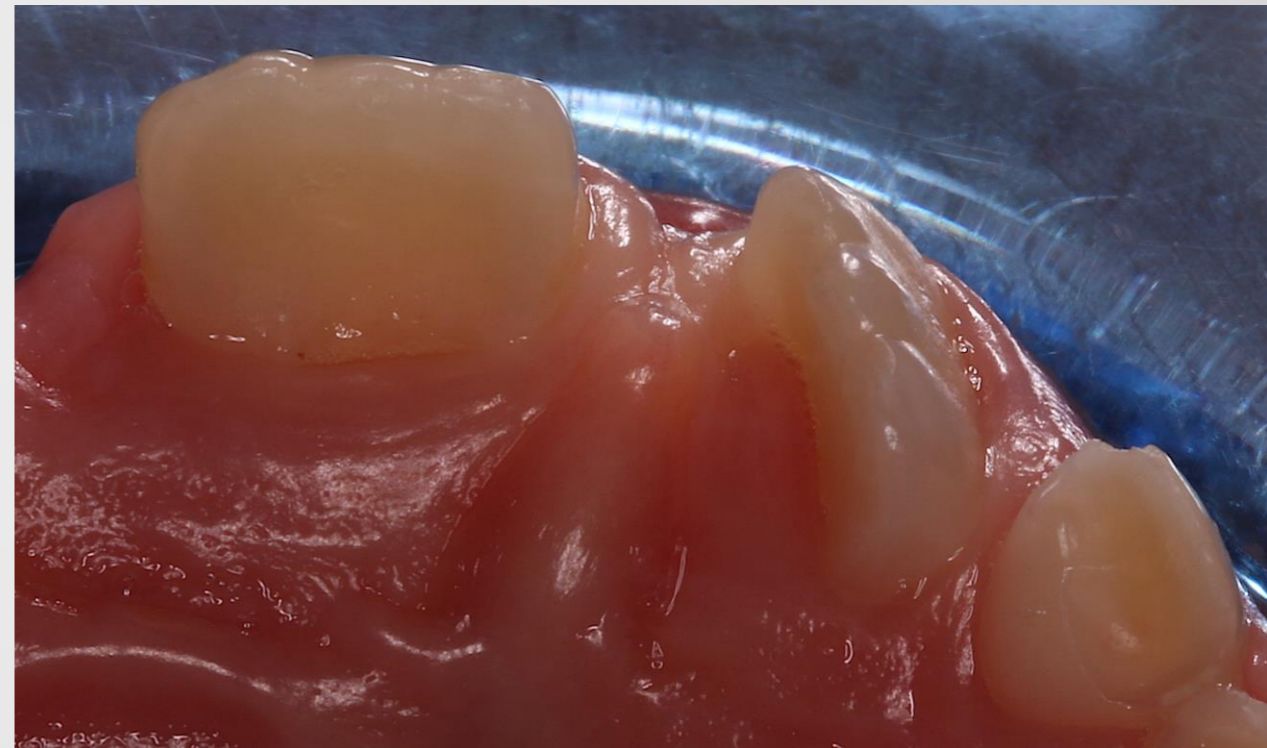
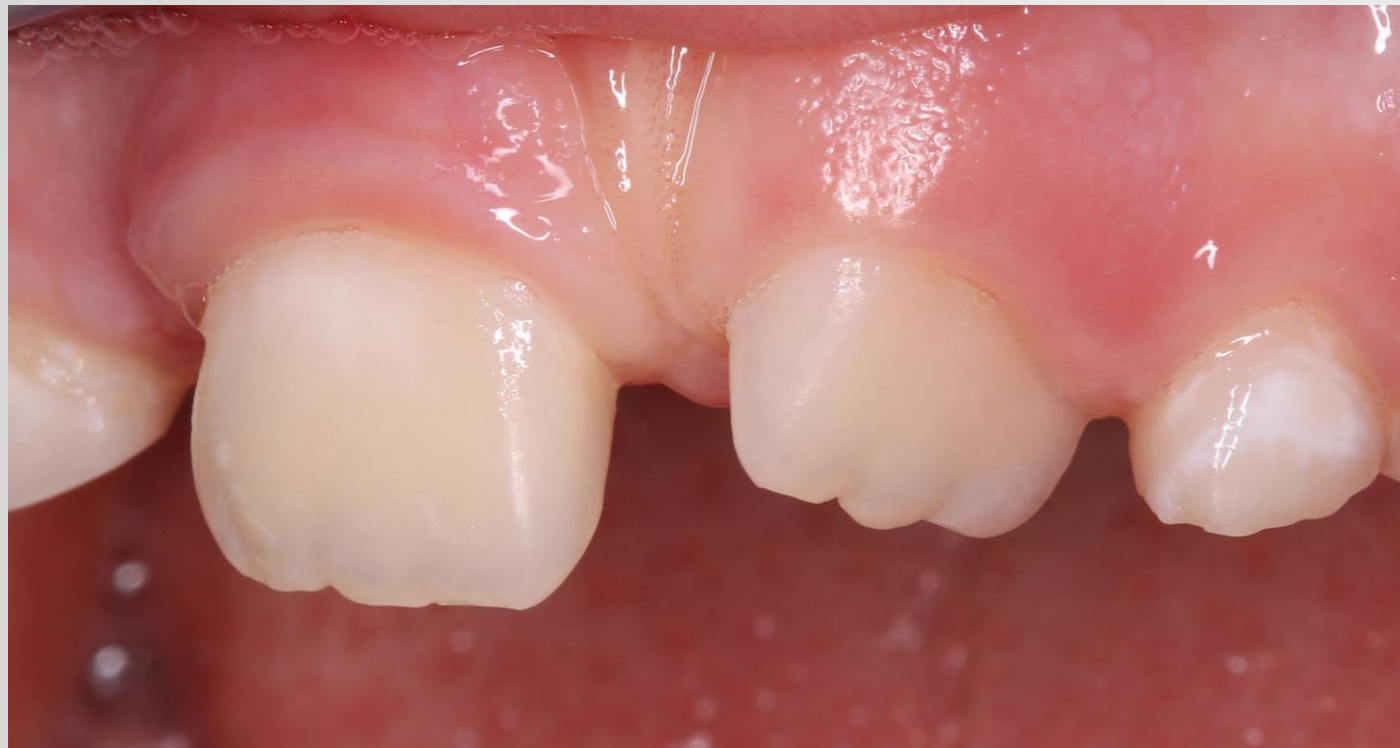

**Az eltávolított mesiodensen jól látható, hogy a 21 fog előtörési akadályát képezte, gyökerén felszívódás látszódik**



# JELENLEGI ÁLLAPOT (4 HÓNAPOS KONTROLL)

- A sebgyógyulás zavartalanul lezajlott.



**KÖSZÖNÖM A  
MEGTISZTELŐ  
FIGYELMET!**

