



Semmelweis Egyetem Fogorvostudományi Kar
Fogászati és Szájsebészeti Oktató Intézet
igazgató: **Dr. Kivovics Péter** c. egyetemi tanár
<http://semmelweis-egyetem.hu/fszoi/>




38-as fog sebészi eltávolítása



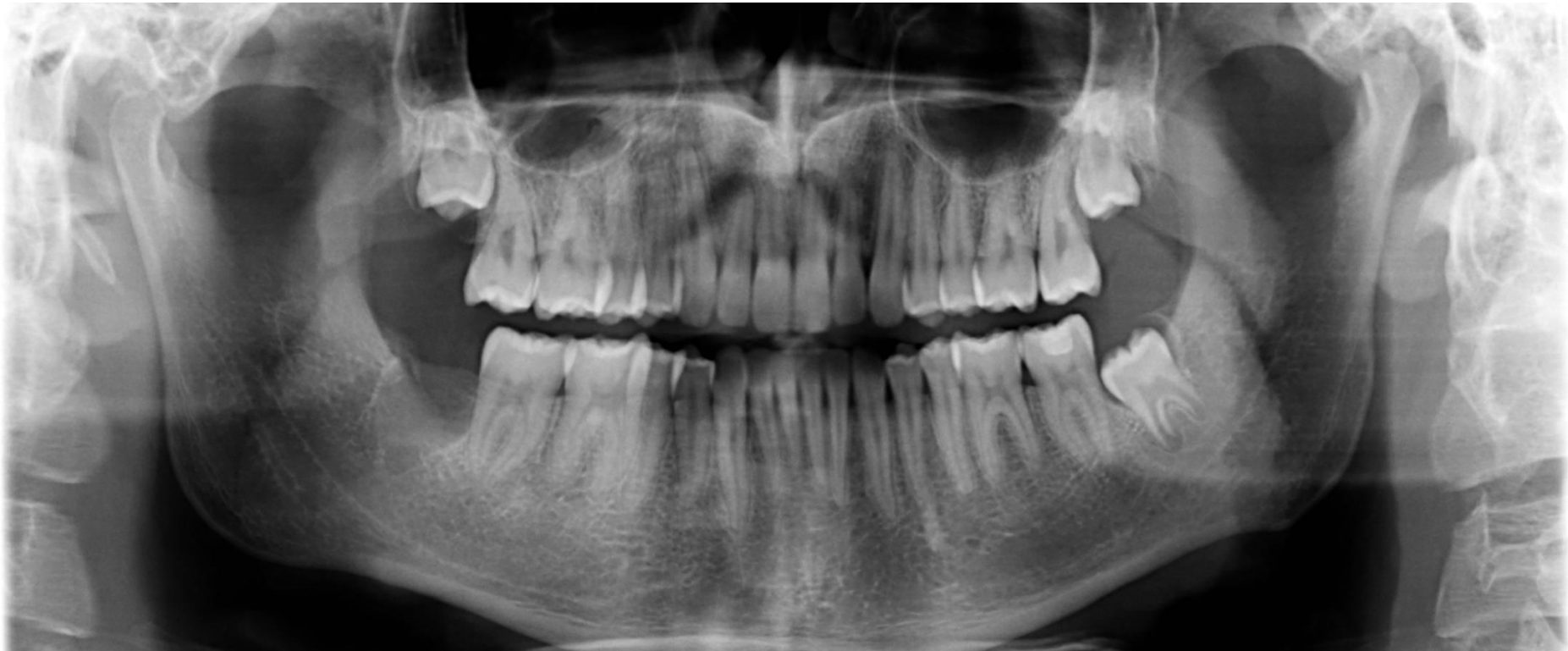Vizsgáló: dr. Pénzes Dorottya

Tutor: Dr. Czinkóczy Béla,
osztályvezető főorvos



A fogorvosi vizsgálatra érkezés indoka

- ▶ A beteget a fogszabályozó szakorvos kolléga küldte, hogy a torlódást megelőzendően preventíven távolítsuk el a 18,28,38-as fogakat



Anamnézis

Általános anamnézis

- ▶ 18 éves férfi páciens
- ▶ Foglalkozás: tanuló
- ▶ Gyógyszerallergia: nem ismert
- ▶ Fogászati kezelést befolyásoló egyéb tényező nincs
- ▶ Dohányzik

Fogászati anamnézis

- ▶ Szájhygiénés szokásai megfelelőek
- ▶ 2016-2018. közt rögzített fogszabályozó készülék
- ▶ 2018-ban 48-as fog sebészi eltávolítása

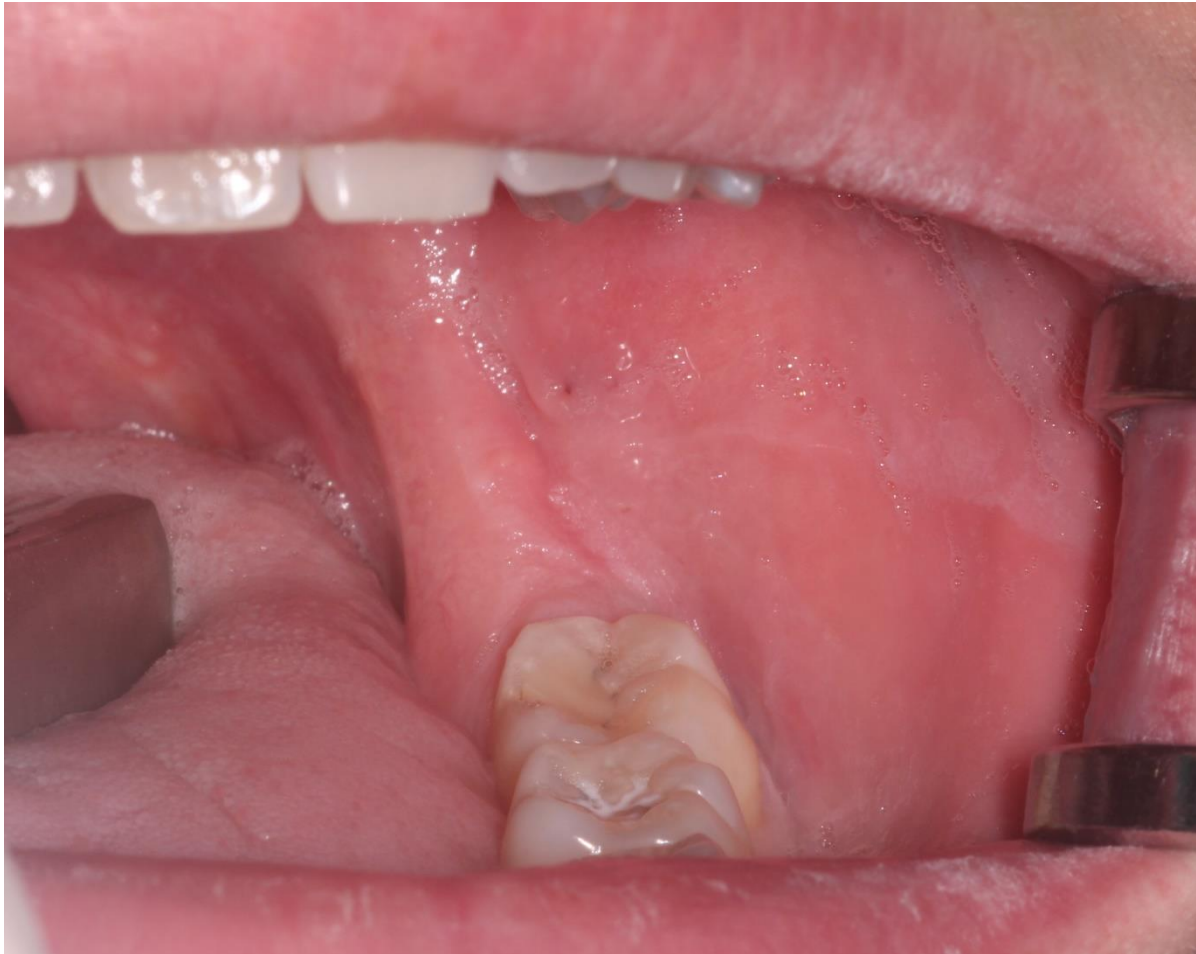

Fej-, nyak régió vizsgálata, intraorális vizsgálat

- TMI vizsgálat: negatív
- Sztomato-onkológiai szűrés: kóros elváltozást nem tapasztaltam
- Nyirokcsomók: nem tapinthatók
- Parodontális státusz:
 - PSR index

I	I	I
I	I	I
- DMF-T szám: 4
- Angle I

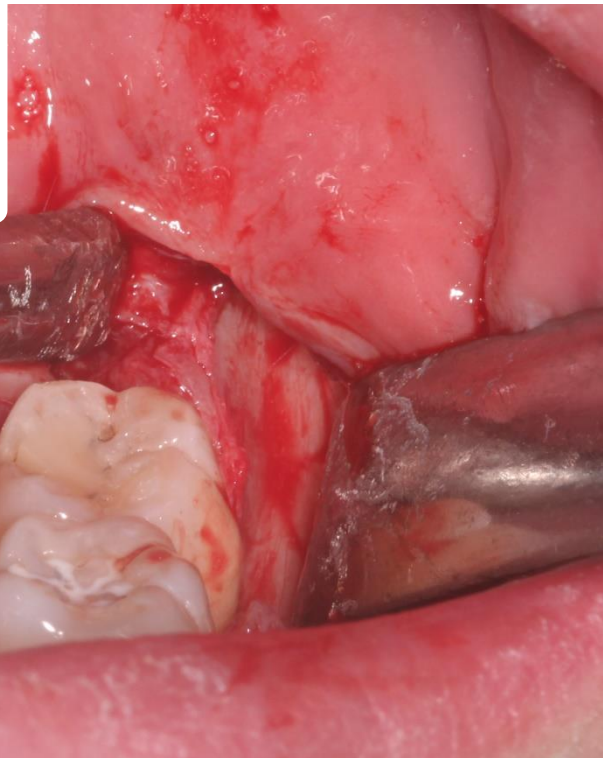
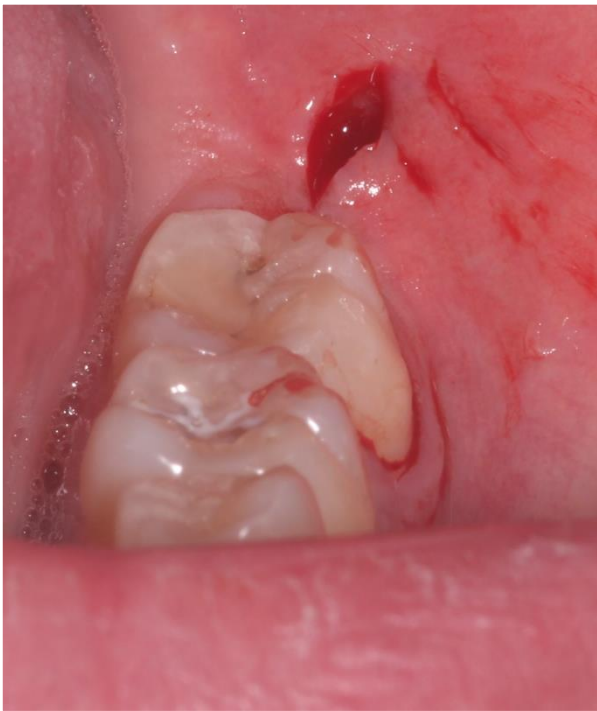



Kiindulási állapot

2 ml Lidocain-Adr 2%
inj. vezetékesen 3-as
quadransba

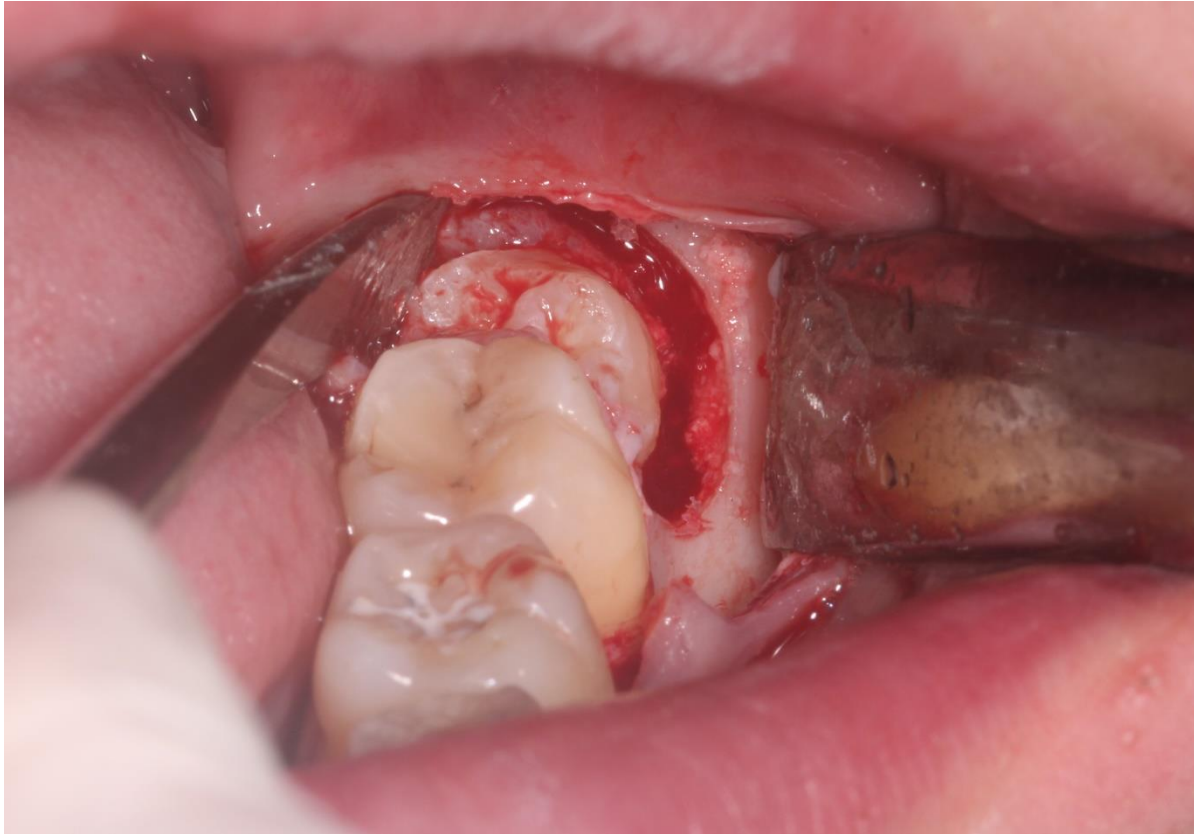




Lebény- képzés

Envelope
mucoperiostealis
lebeny

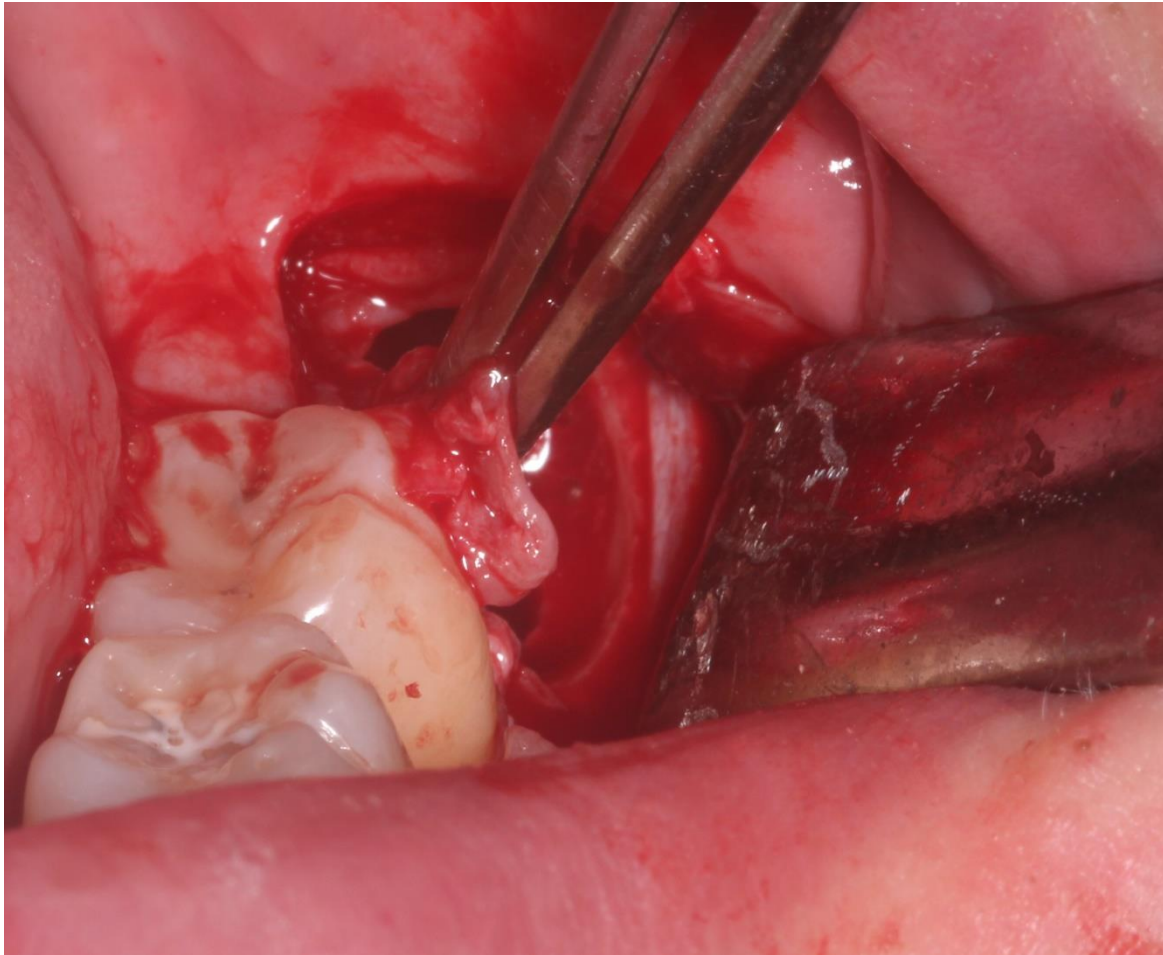




Csontfúrás

Sebészi fúróval (40.000 rpm) bőséges fiziológias sóoldatos hűtéssel a buccalis csontot részben eltávolítottam, majd a fogat emelők segítségével távolítottam el

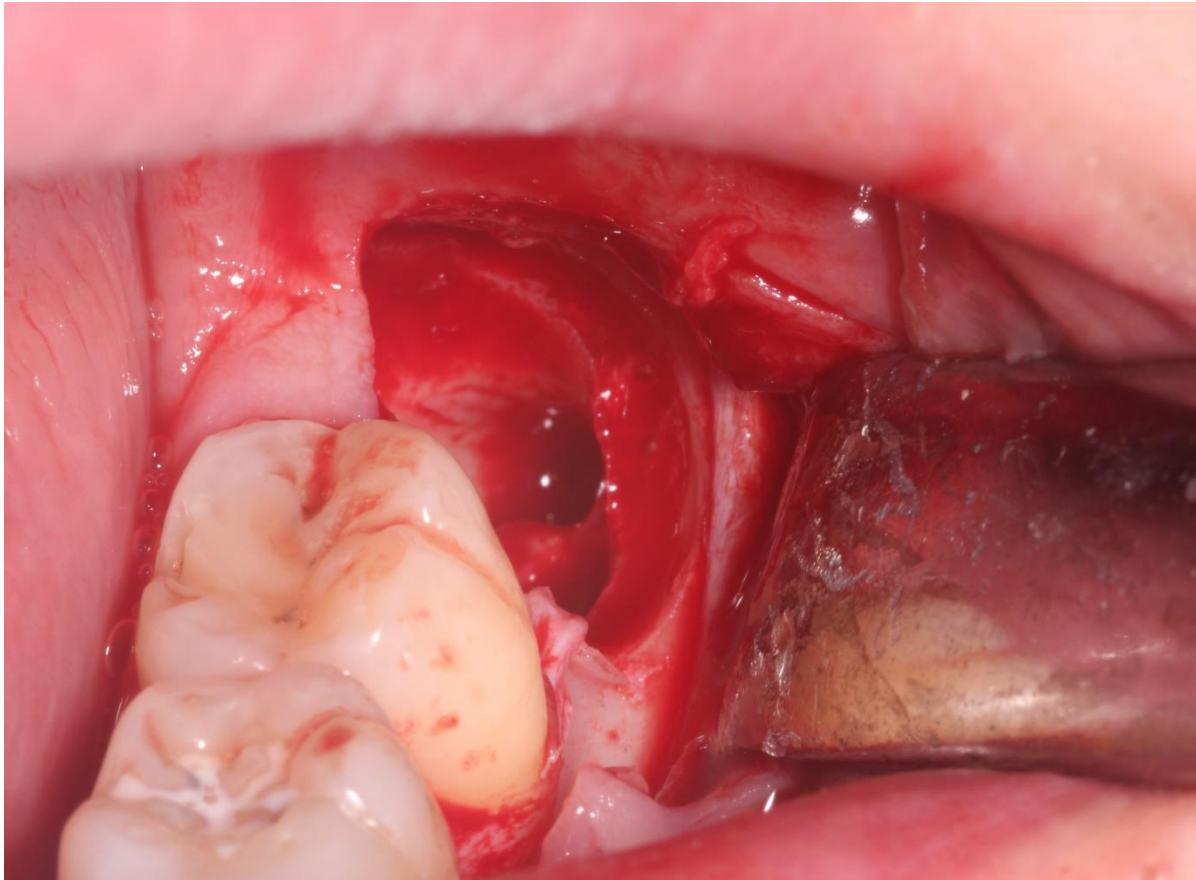




Sebtoilette

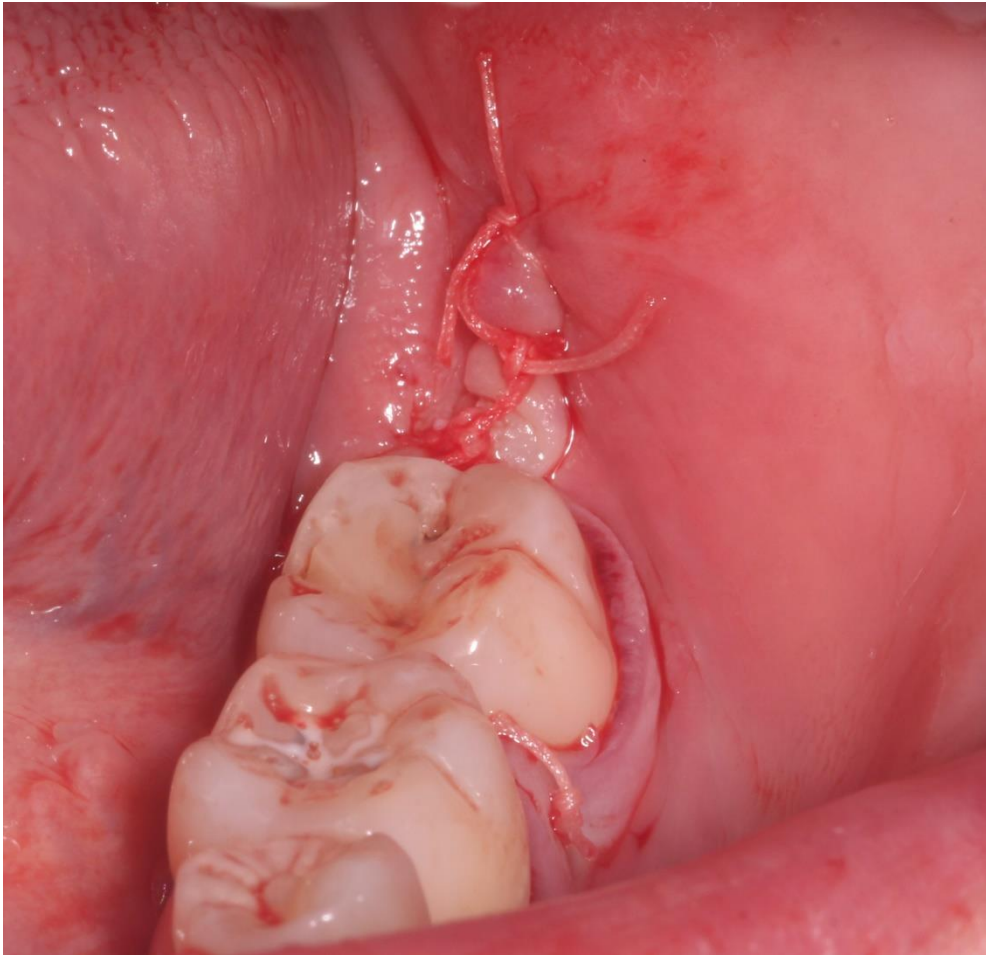
Fogzacskó eltávolítása





Alveolus

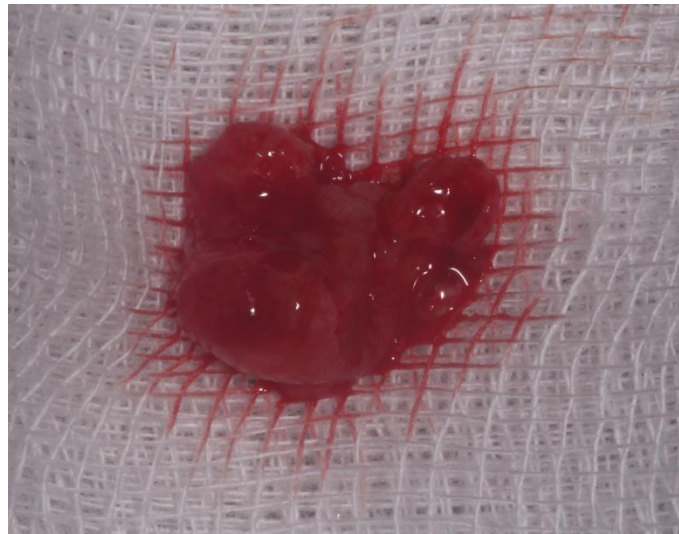
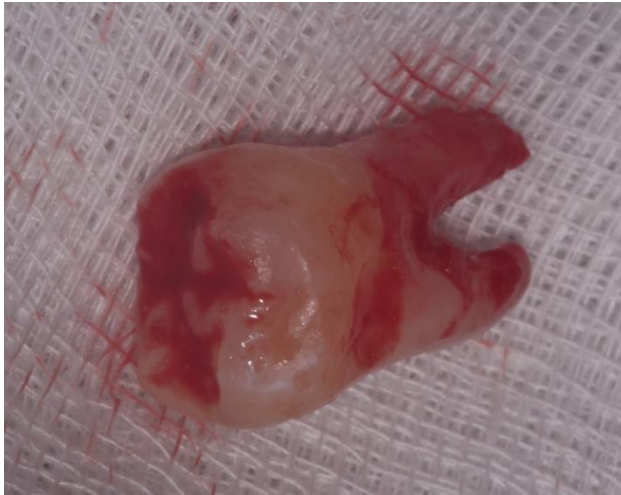



Sebzárás

Egyszerű csomós
öltésekkel





**Eltávolított
fog**



Köszönöm a figyelmet!