




Semmelweis Egyetem Fogorvostudományi Kar
Fogászati és Szájsebészeti Oktató Intézet
igazgató: **Dr. Kivovics Péter** c. egyetemi tanár
<http://semmelweis-egyetem.hu/fszoi/>



23-as fog felszabadítás

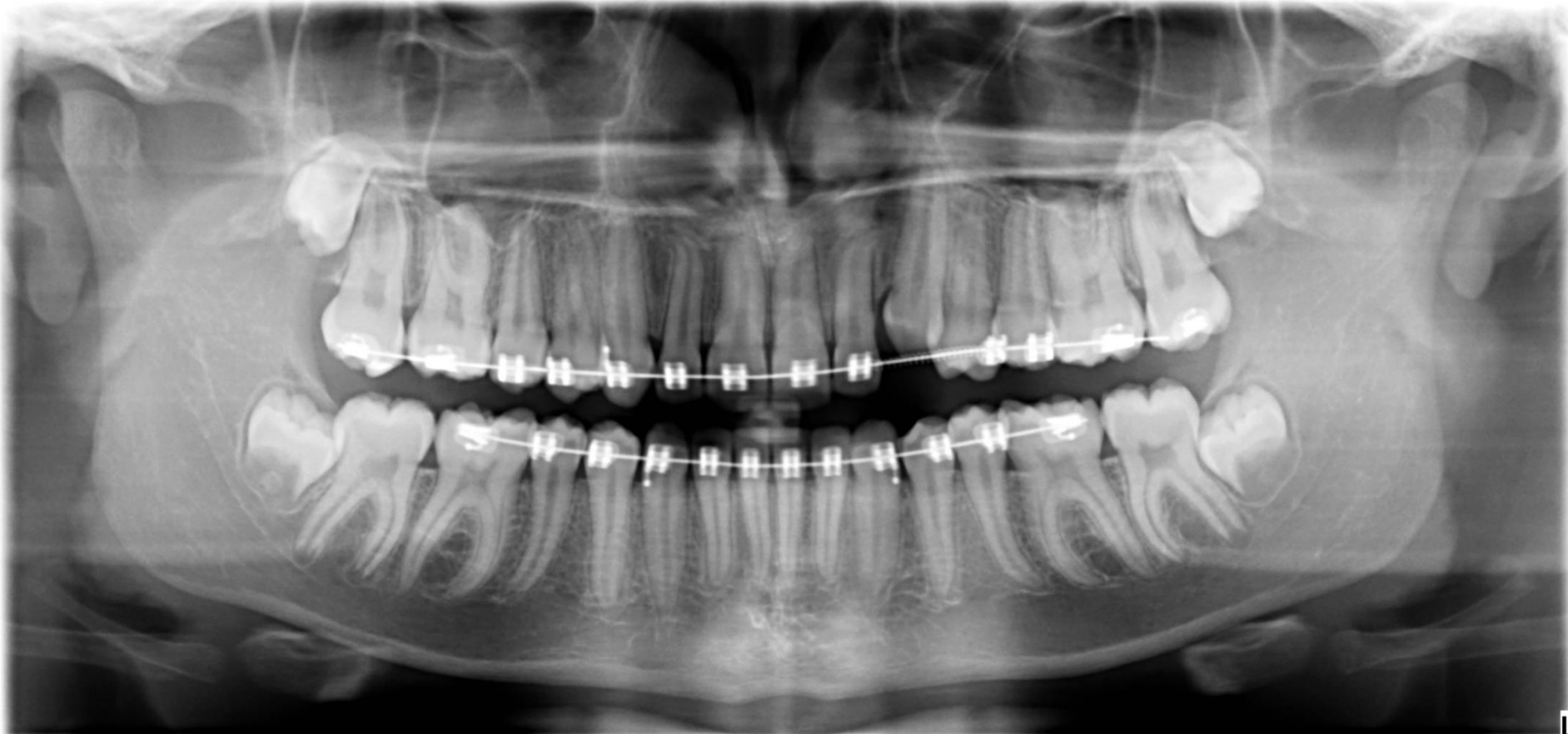Vizsgáló: dr. Pénzes Dorottya

Tutor: Dr. Czinkóczy Béla,
osztályvezető főorvos



A fogorvosi vizsgálatra érkezés indoka

- ▶ A beteget a fogszabályozó szakorvos kolléga küldte
 - ▶ 23-as fog deliberalizációja



Anamnézis

Általános anamnézis

- ▶ 14 éves nő páciens
- ▶ Foglalkozás: tanuló
- ▶ Gyógyszerallergia: nem ismert
- ▶ Fogászati kezelést befolyásoló egyéb tényező nincs

Fogászati anamnézis

- ▶ Szájhygiénés szokásai megfelelőek
- ▶ 2018-tól rögzített fogszabályozó készüléket visel

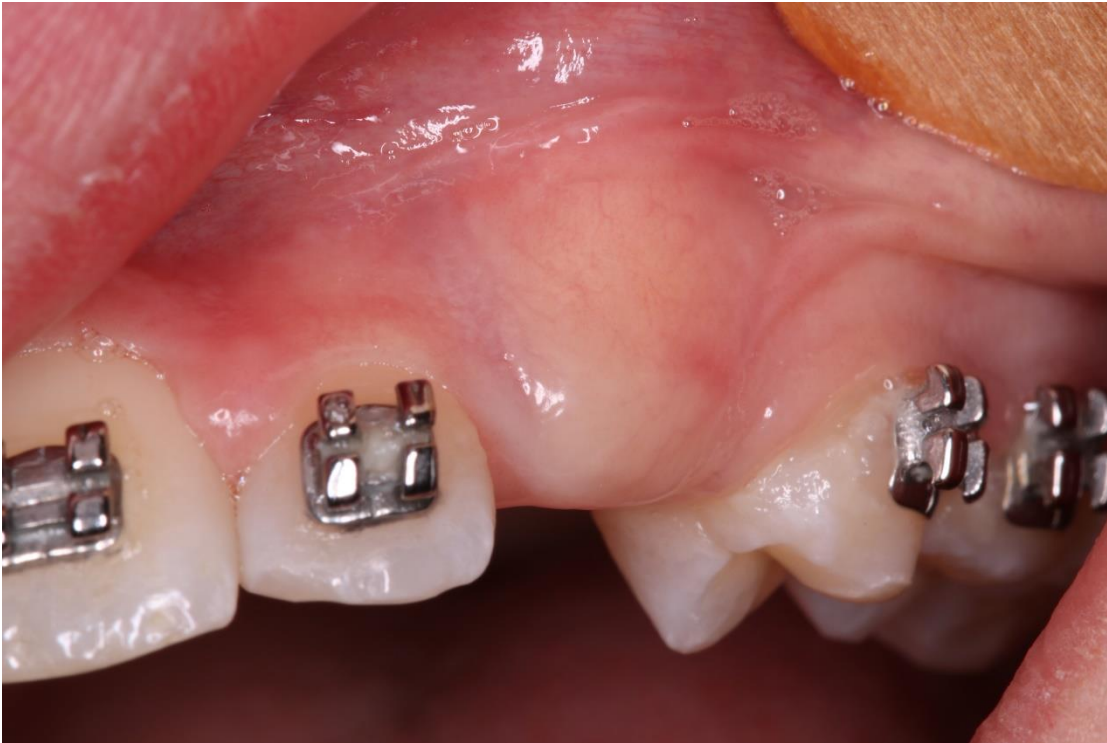


Fej-, nyak régió vizsgálata, intraorális vizsgálat

- TMI vizsgálat: negatív
- Sztomato-onkológiai szűrés: kóros elváltozást nem tapasztaltam
- Nyirokcsomók: nem tapinthatók
- Parodontális státusz:
 - PSR index

I	I	I
I	I	I
- DMF-T szám: I
- Angle I

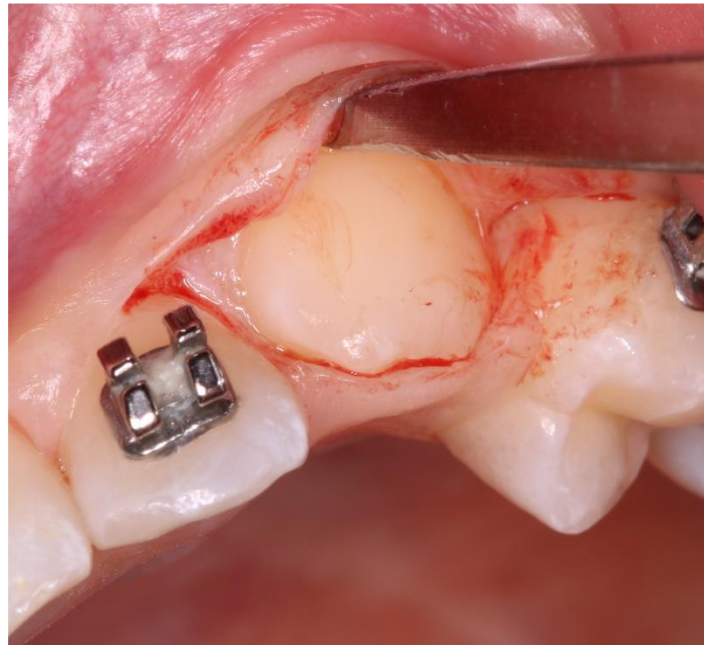
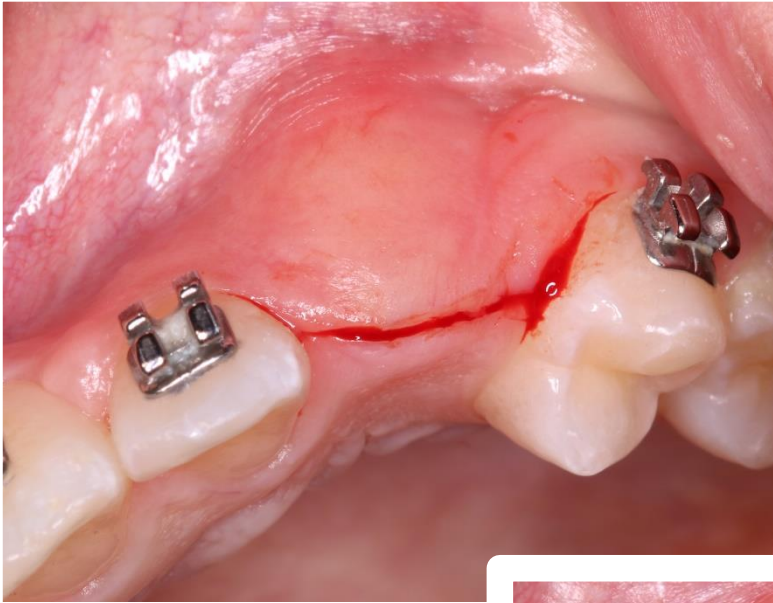




Kiindulási állapot

2*2 ml Lidocain-Adr.
2% inj. Lokálisan a 22-
24-es fogakhoz

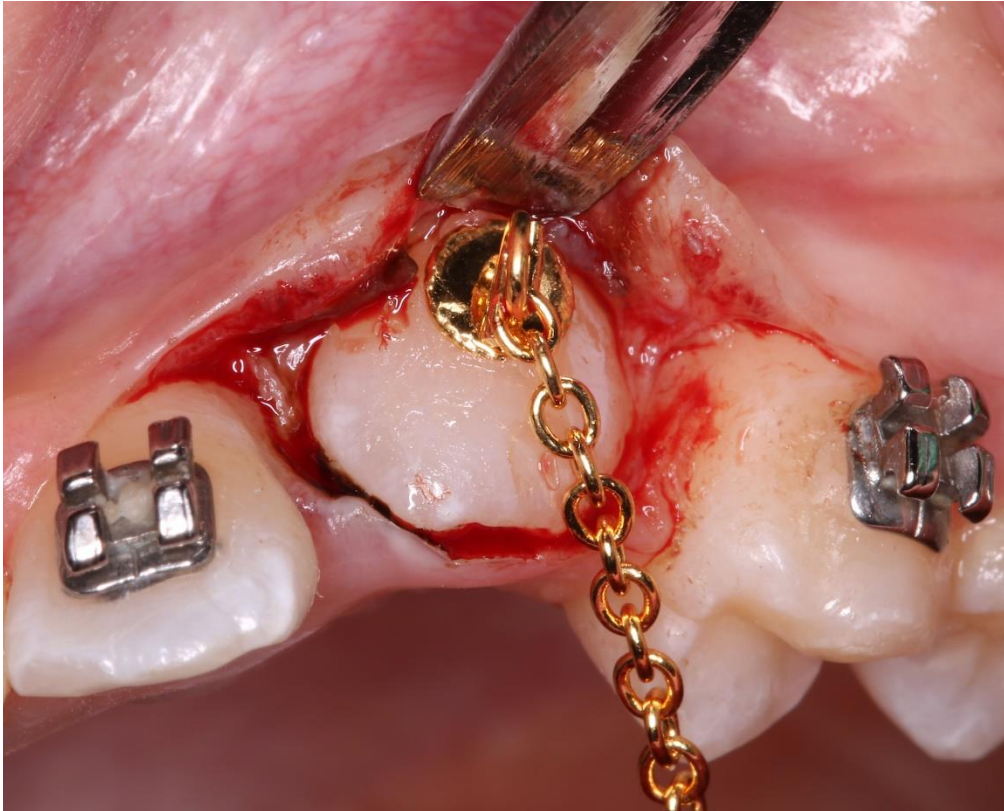




Lebny- képzés

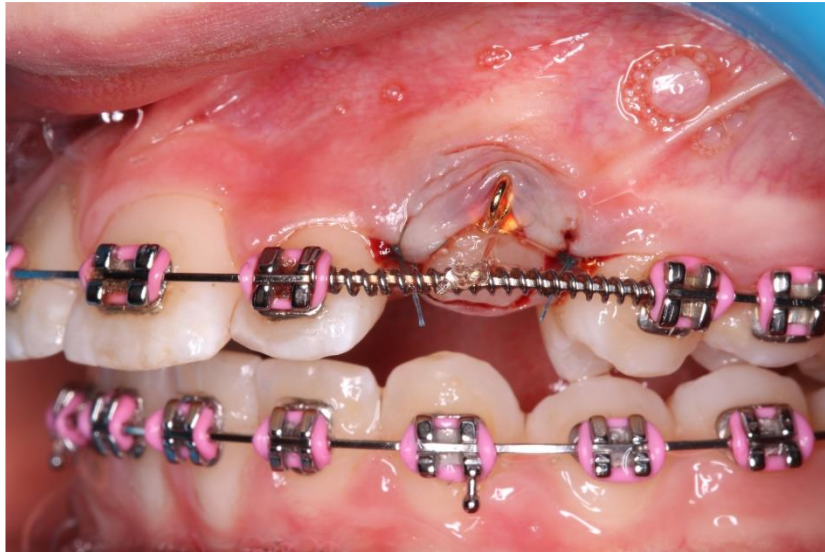
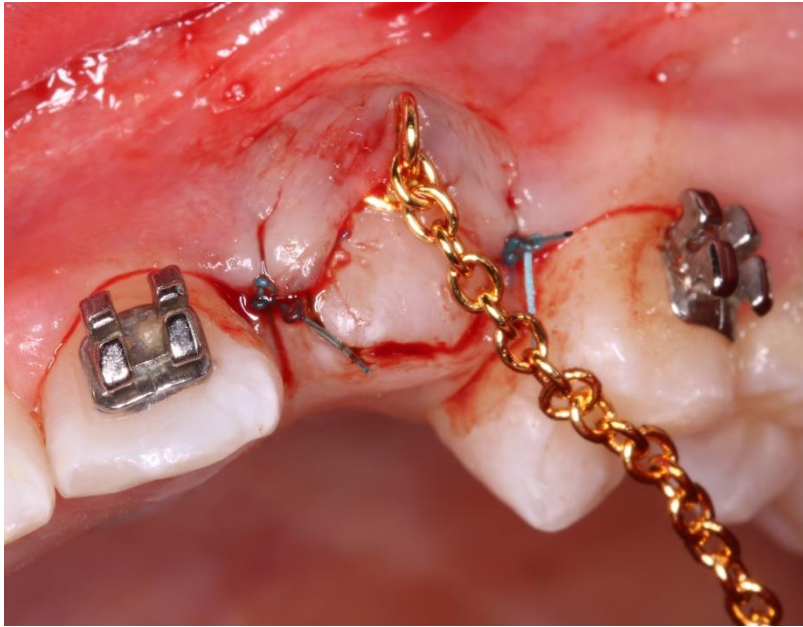
Envelope
mucoperiostealis
lebeny





**Eruption
chain
felhelyezése**





Sebzárás

Egyszerű csomós
öltésekkel

Per secundam

Köszönöm a figyelmet!