



Semmelweis Egyetem Fogorvostudományi Kar Fogászati és Szájsebészeti Oktató Intézet

igazgató: Dr. Kivovics Péter c. egyetemi tanár

<http://semmelweis-egyetem.hu/fszoi/>

<https://www.facebook.com/fszoi>



Fábián és Fejérdy szerinti 2A osztályú foghiányok ellátása (alsó és felső állcsont)



Készítette: Dr. Körhegyi Eszter

Tutor: Dr. Bognár Tibor

Konzulens: Dr. Kivovics Péter c. egyetemi tanár

2018.



Fogorvosi vizsgálatra érkezés indoka

- A páciensnek két hónappal ezelőtt a szájsebészen eltávolították régi híd pótlásait, több fogát is ki kellett húzni, ezért új fogpótlásokat szeretett volna készíttetni.



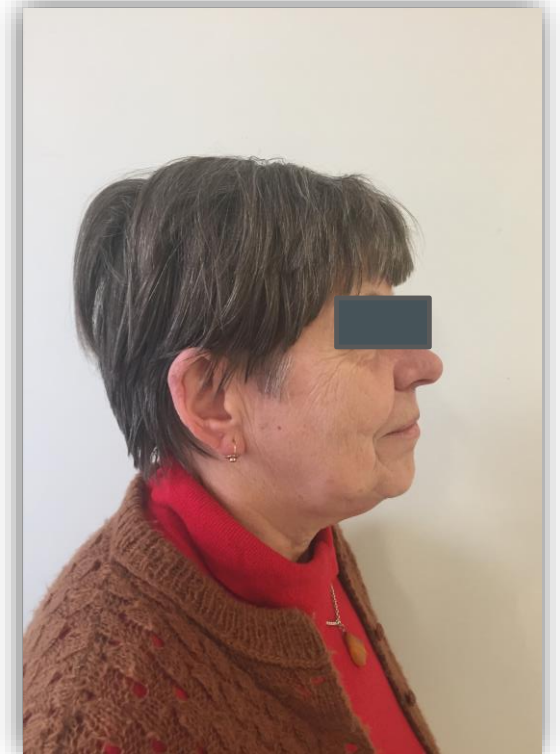Anamnézis

Általános anamnézis:

- 71 éves nő
- Foglalkozása: háziorvos
- Általános anamnézisében fogászati kezelést befolyásoló tényező nem szerepel
- Gyógyszert nem szed rendszeresen
- Nem dohányzik

Fogászati anamnézis:

- Szűrővizsgálatra korábban nem járt rendszeresen
- Két hónapja a szájsebészetten kezelték, I6, I5, I4, 25, 35 fogait eltávolították
- Meglévő fogpótlásai több, mint 20 évesek
- Szájhygiénés szokásai közepesek

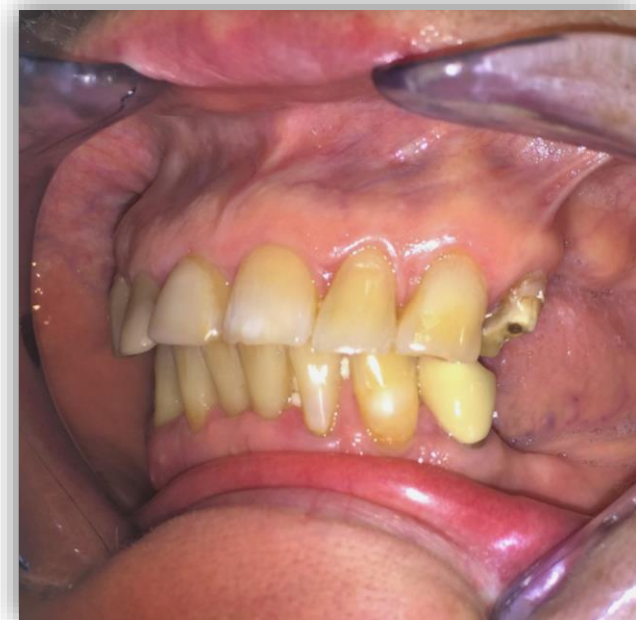
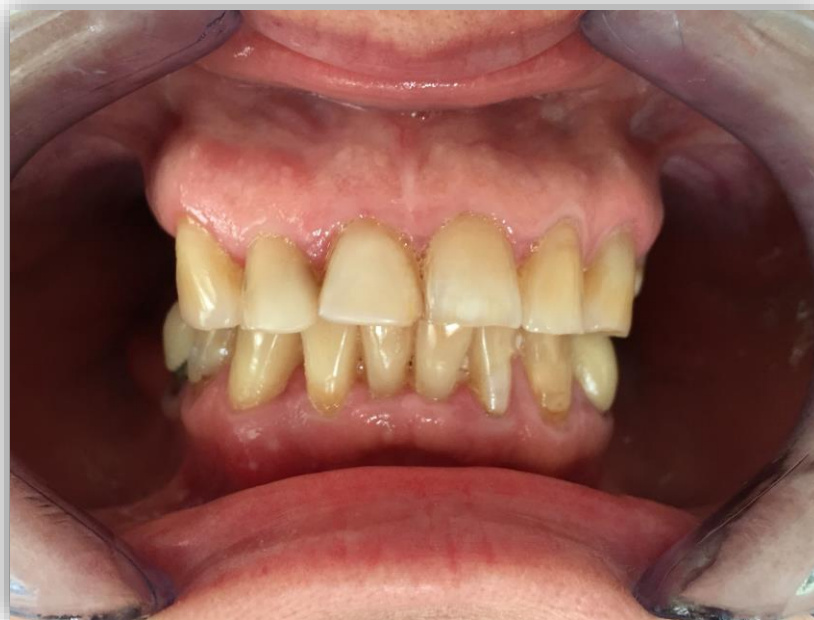
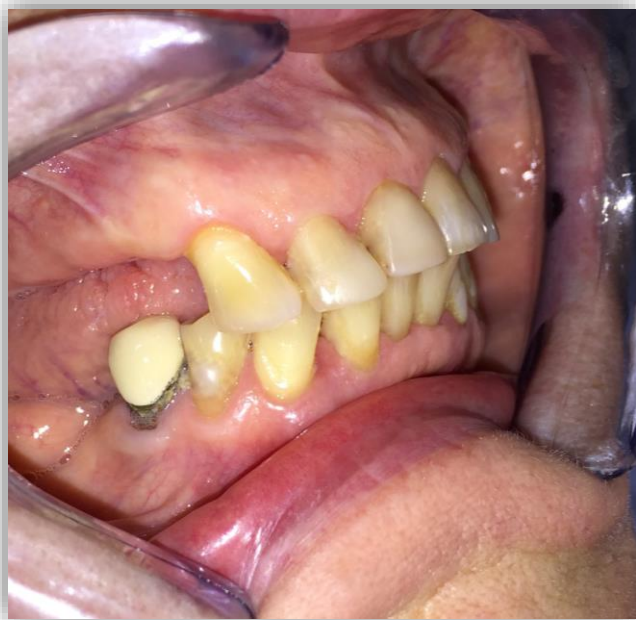Fej-nyak régió vizsgálata, intraorális vizsgálat

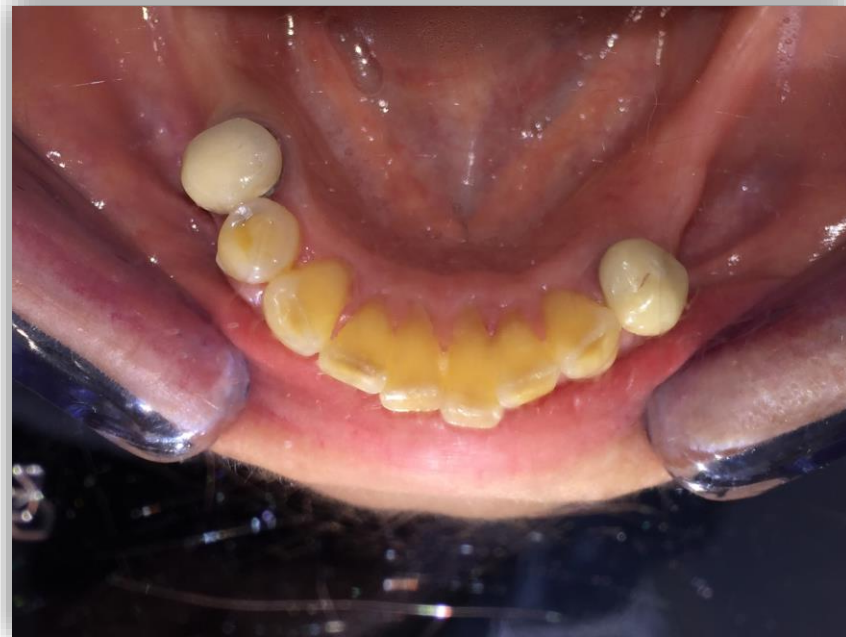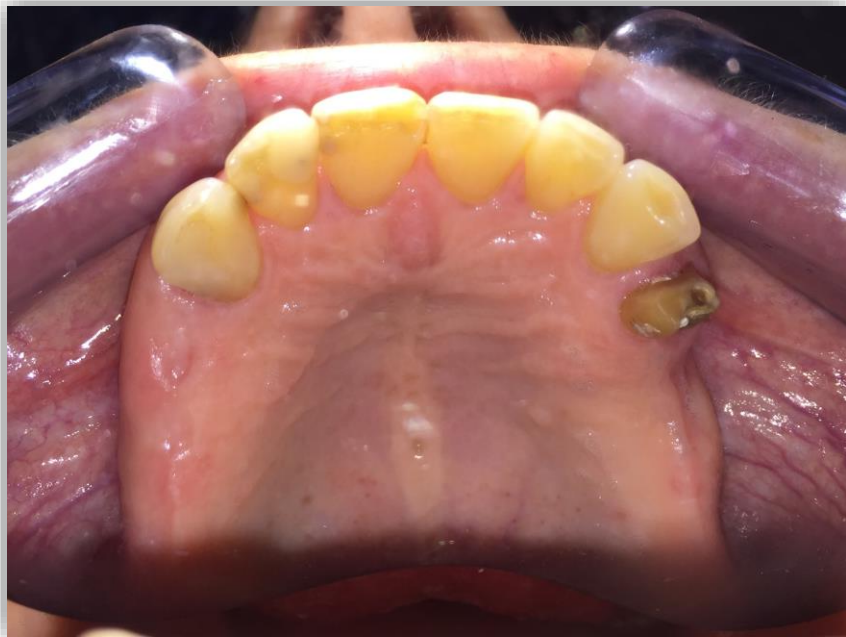- **TMI vizsgálata:** negatív
- **Sztomato-onkológiai vizsgálat:** negatív
- **Harapási forma:** ollóharapás
- **Szájhigiéne:** közepes
- **Fábián-, és Fejérdy oszt.:** 2A (felső állcsont)
2A (alsó állcsont)
- **Parodontális státusz (PSR-index):**

-	2	2
2	2	2

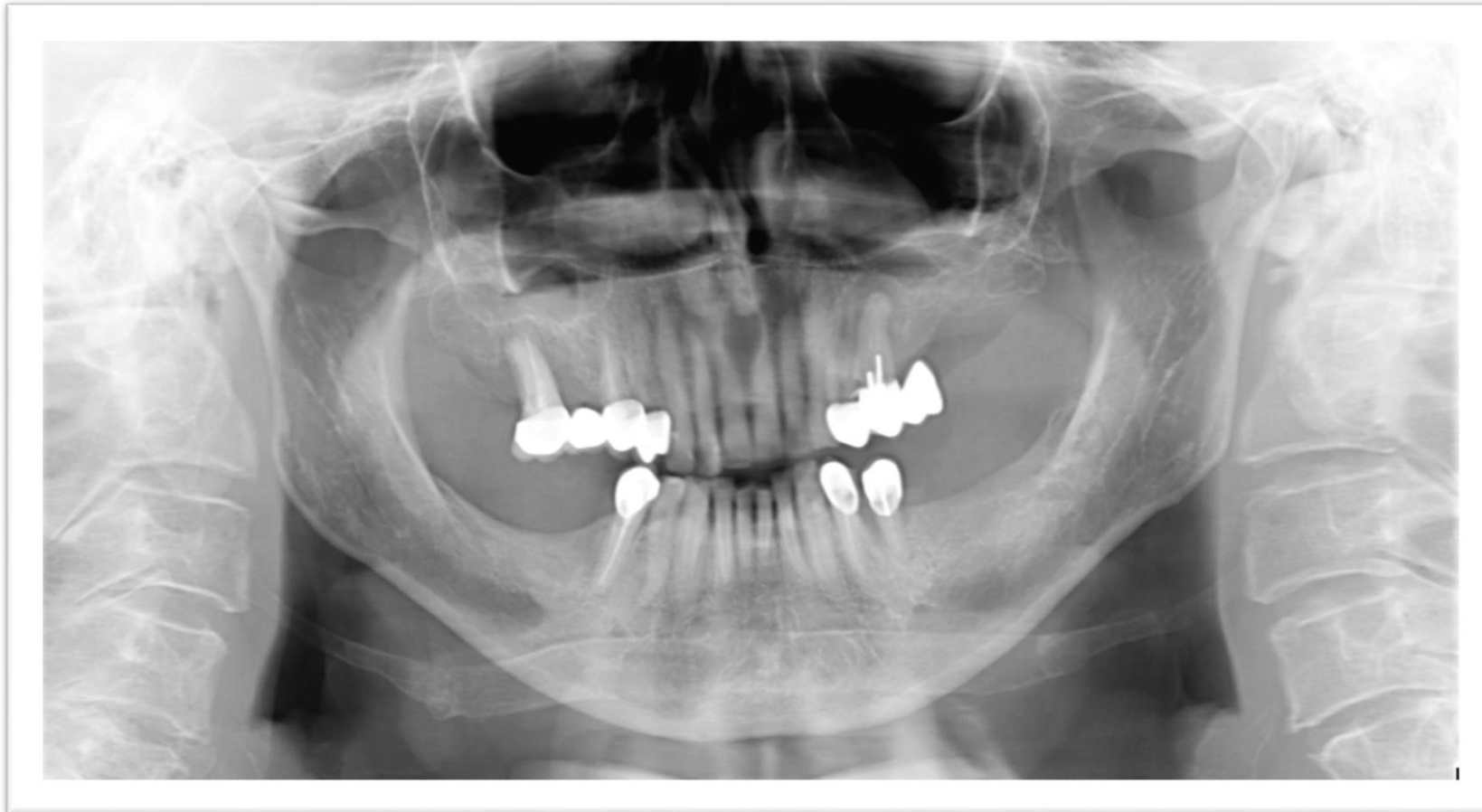Kiindulási állapot I.



Kiindulási állapot 2.

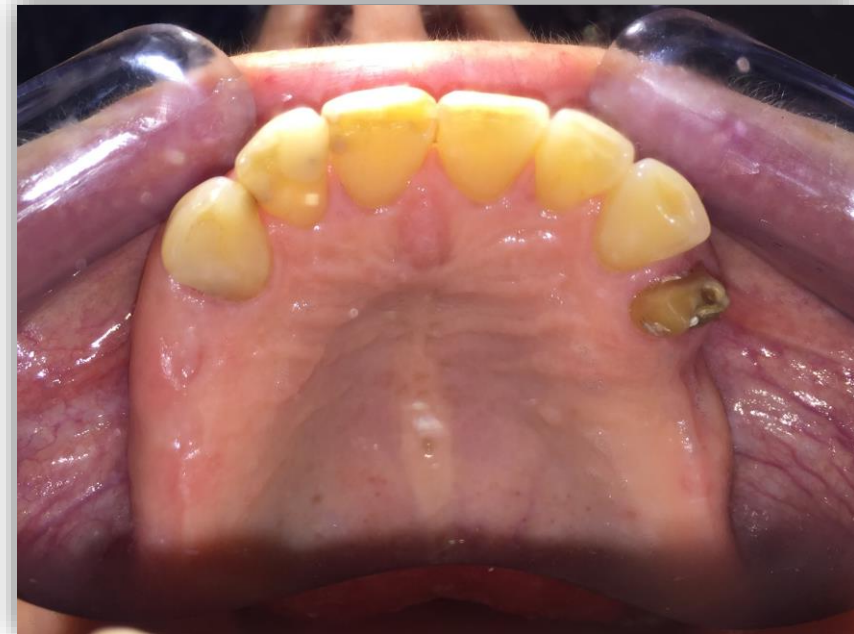

OP felvétel



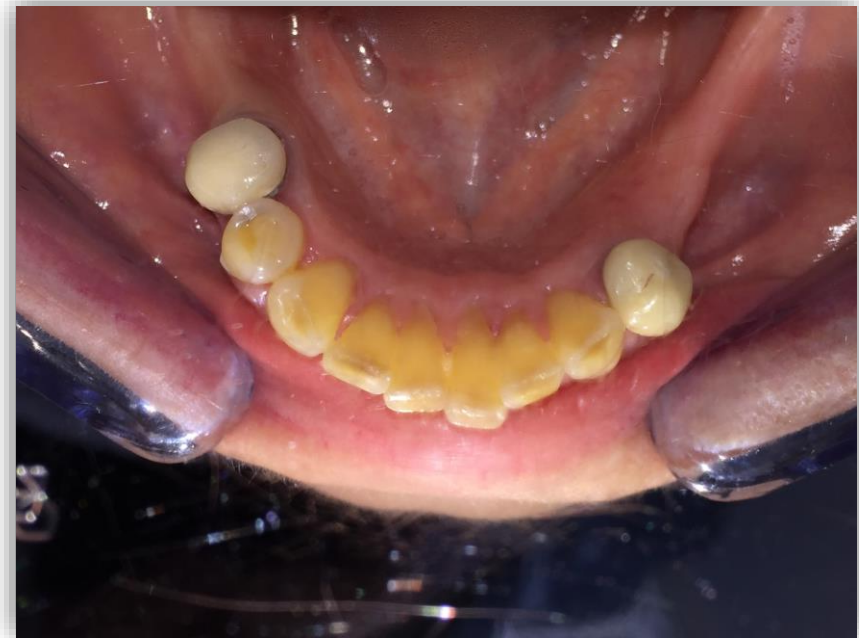Dentális státusz (felső állcsont)

- 18, 17, 16, 15, 14: hiányzik
- 13: D komp. tömés
- 12: D és M komp. tömés
- 11: B kompozit tömés
- 21, 22, 23: ép
- 24: tangencionális előkészítésű csonk, D caries
- 25, 26, 27, 28: hiányzik



Dentális státusz (alsó állcsont)

- 48, 47, 46: hiányzik
- 45: gy.t., fémkerámia korona
- 44: L komp. tömés, abrázió
- 43, 42, 41: ép
- 31, 32: ép
- 33: L komp. tömés, abrázió
- 34: gy.t, fémkerámia korona
- 35, 36, 37, 38: hiányzik



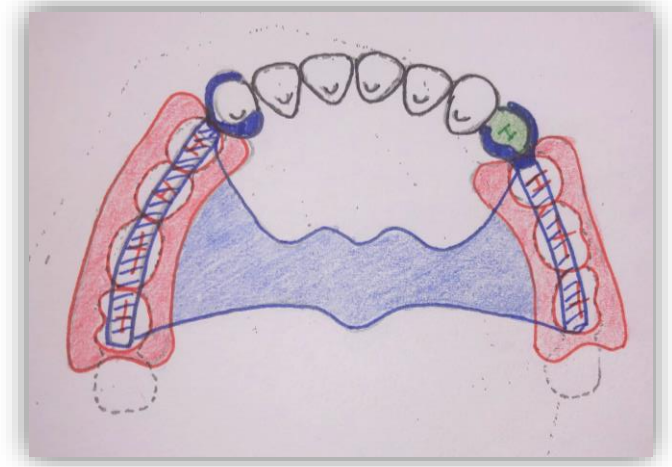
Kezelési terv (előkészítő műveletek)

- Professzionális szájhigiénés kezelés (supragingivális, subgingivális depurálás)
- Szájhigiénés tanácsadás (instruálás, motiválás)
- Régi fémkerámia koronák eltávolítása
- Szuvas léziók ellátása (24, 34, 33, 44, 45)
- Ideiglenes koronák készítése szituációs lenyomat alapján

Kezelési terv (felső állcsont)

Öntött kapocs elhorgonyzású kombinált fogpótlás

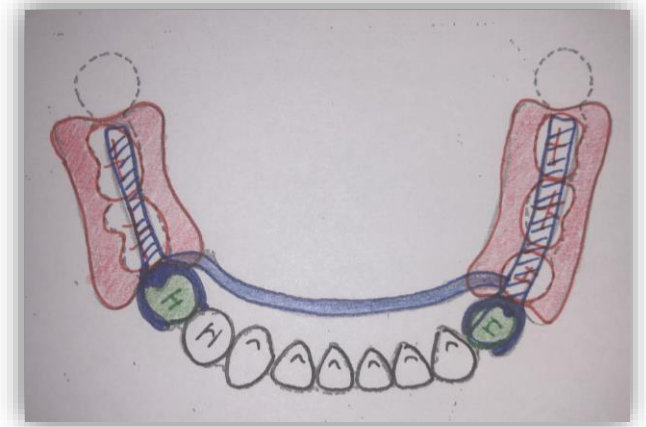
- a) **Fix rész:**
 - Öntött technológiával készült fémkerámia kapocstartó korona, frézelt vállal és interlockkal (24 fog)
- b) **Kivehető rész:**
 - 7 fogat pótló öntött kapcsokkal elhorgonyzott, dentomucosálisan megtámasztott, fém alapmezű részleges lemezes fogpótlás
 - Pótolts fogak: 17, 16, 15, 14, 25, 26, 27



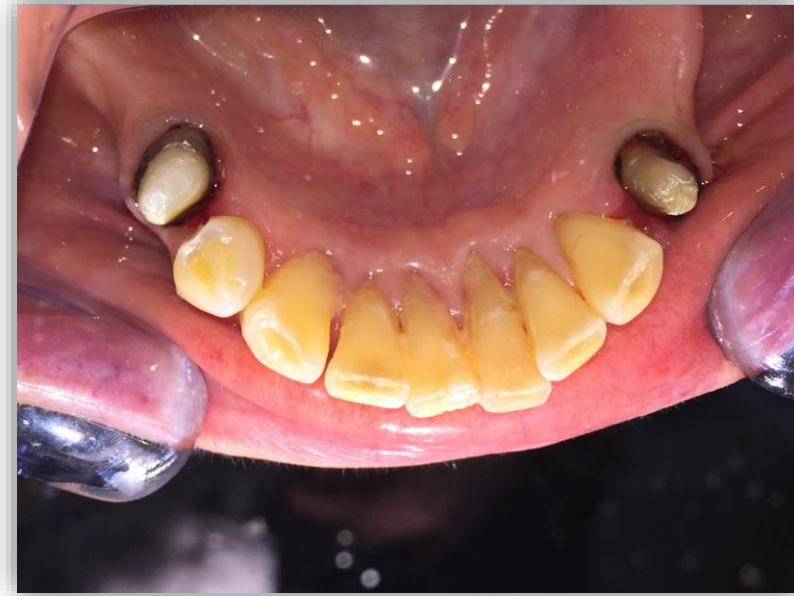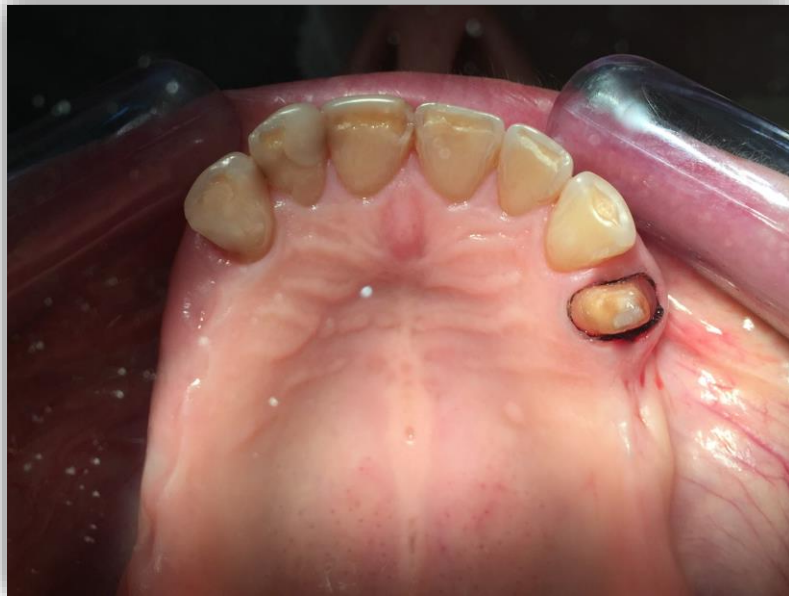Kezelési terv (alsó állcsont)

Öntött kapocs elhorgonyzású kombinált fogpótlás

- a) **Fix rész:**
 - Öntött technológiával készült fémkerámia kapocstartó korona, frézelt vállal és interlockkal (34, 45 fog)
- b) **Kivehető rész:**
 - 5 fogat pótló öntött kapcsokkal elhorgonyzott, dentomucosálisan megtámasztott, fém alaplemezű részleges lemezes fogpótlás
 - Pótolts fogak: 47, 46, 35, 36, 37

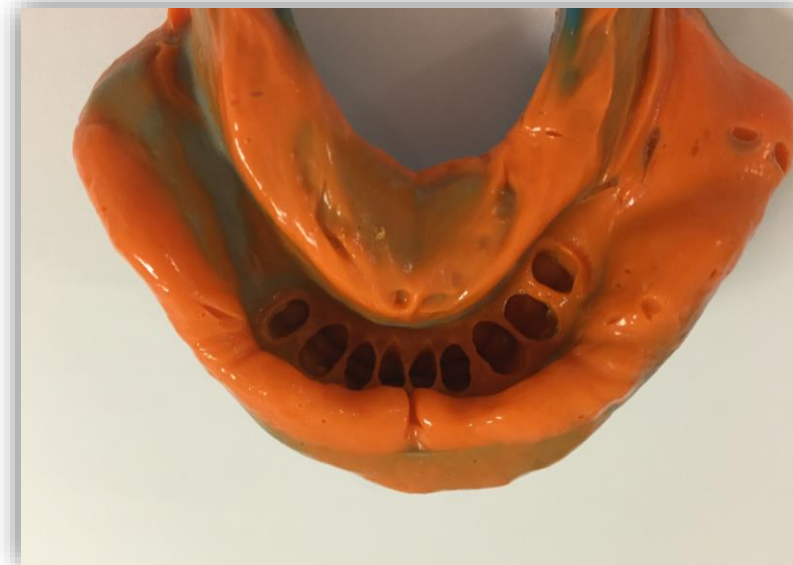
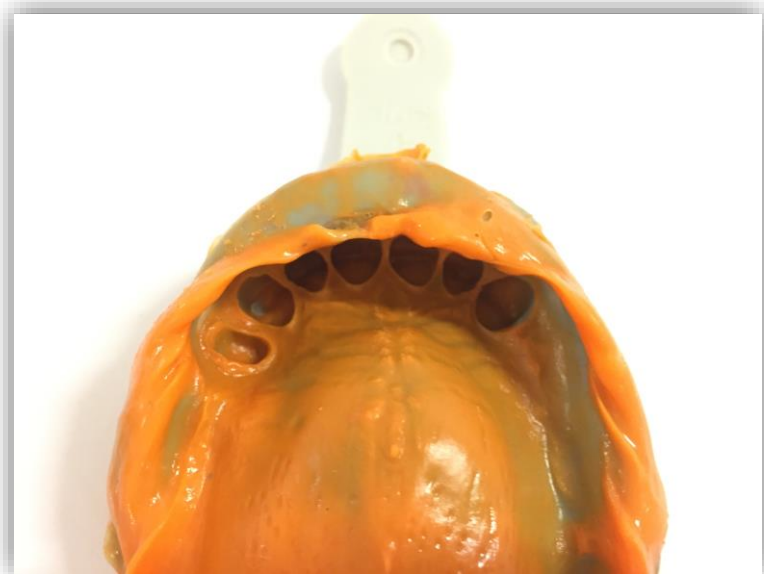
Csonkelőkészítés



Legömbölyített vállas előkészítés

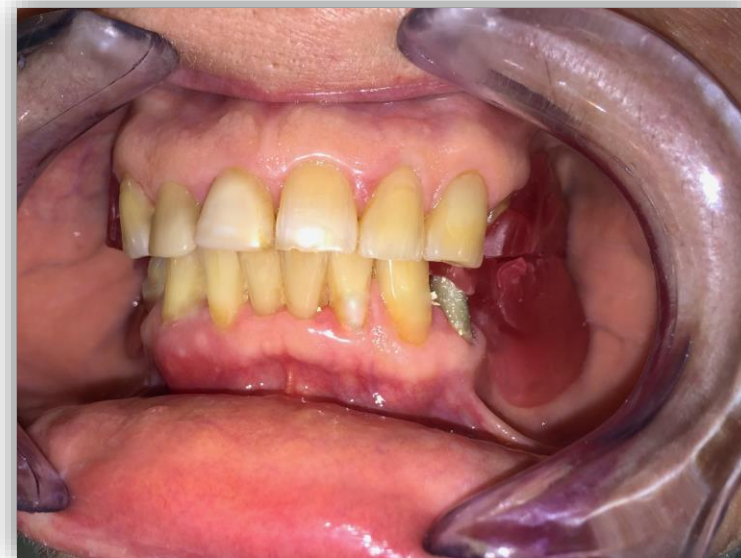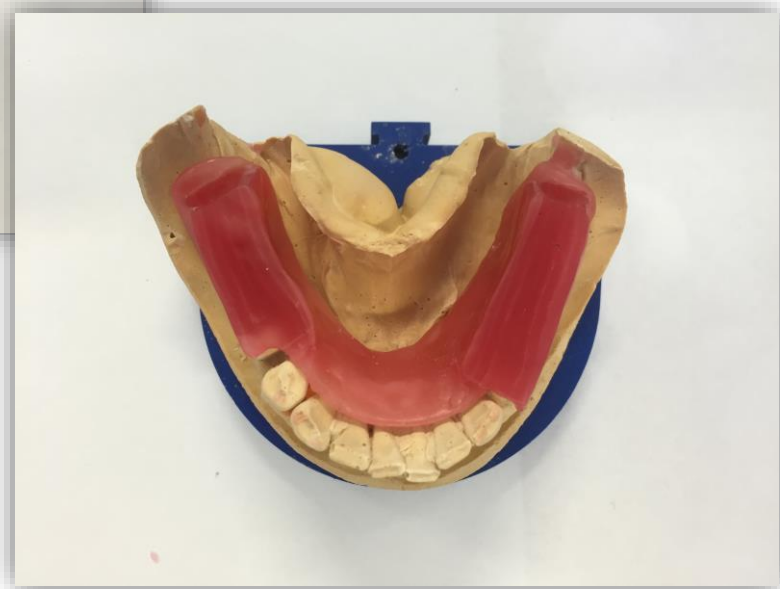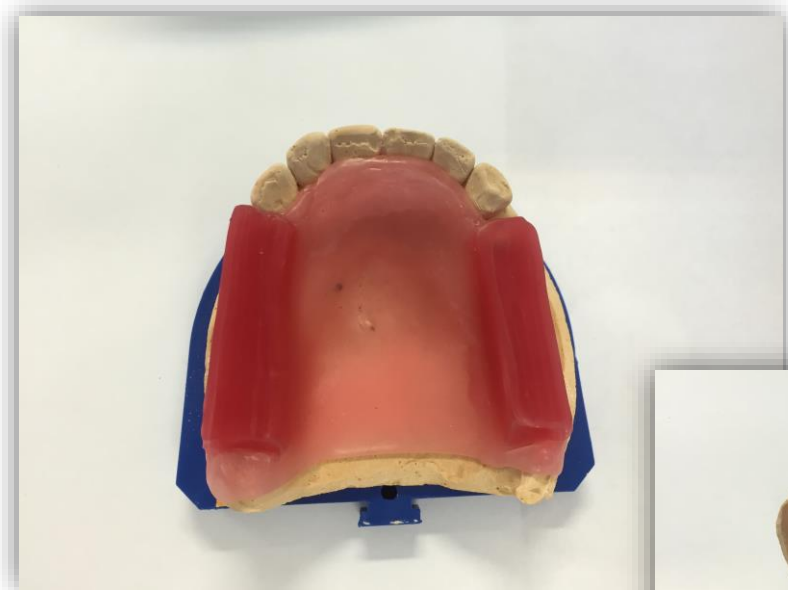Lenyomatvételel



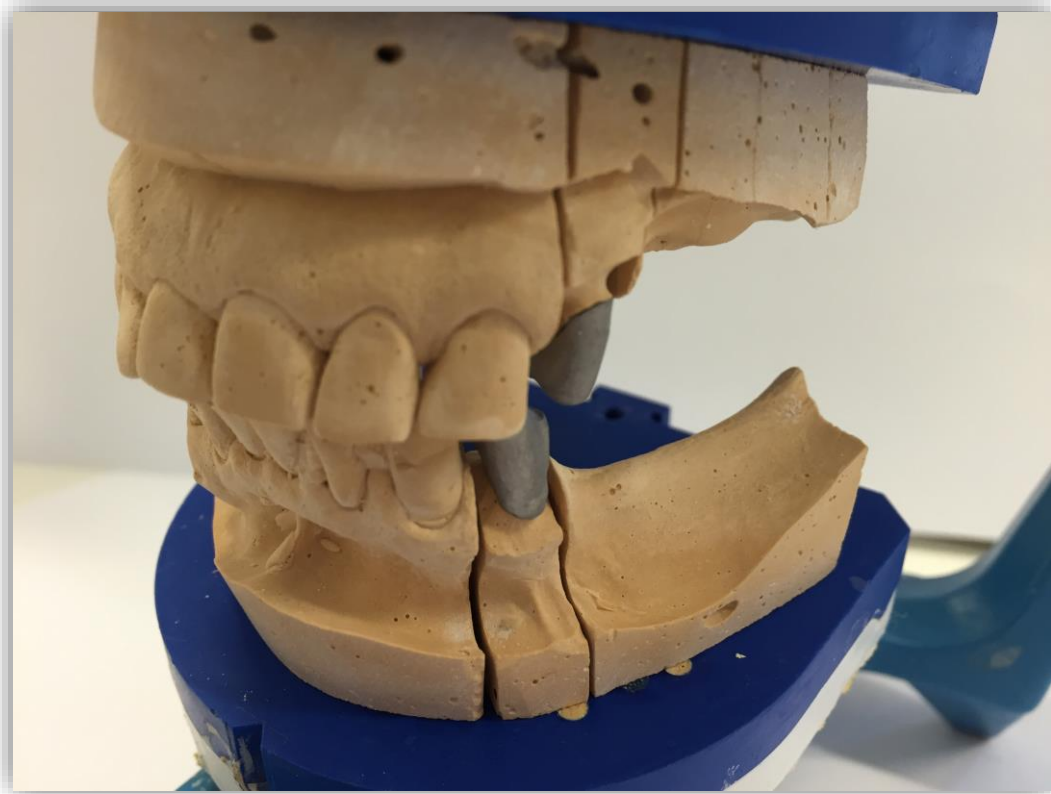Felső állcsont: kétfázisú, kétidejű precíziós-szituációs lenyomat (C-szilikon)

Alsó állcsont: kétfázisú, kétidejű precíziós-szituációs lenyomat (C-szilikon)

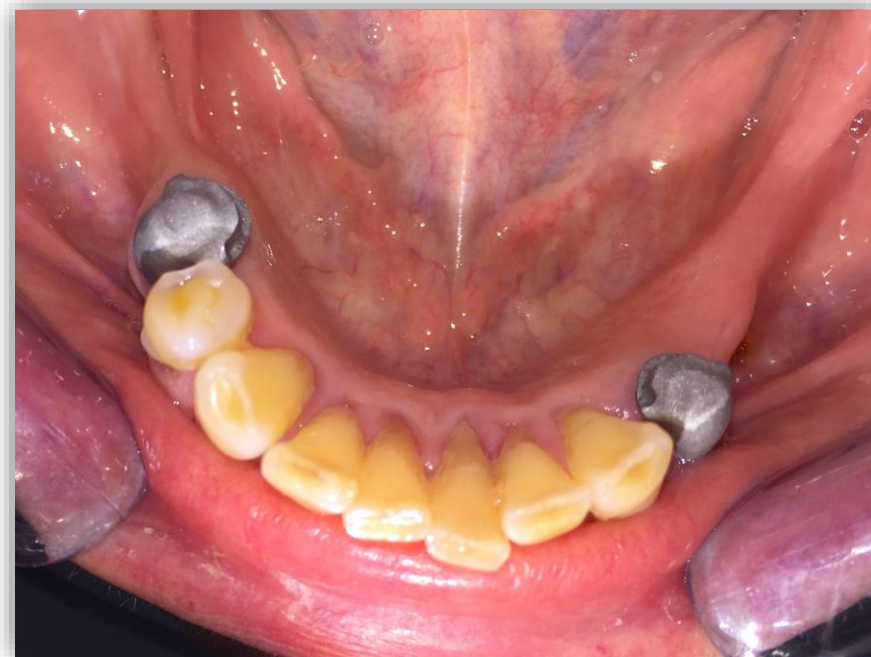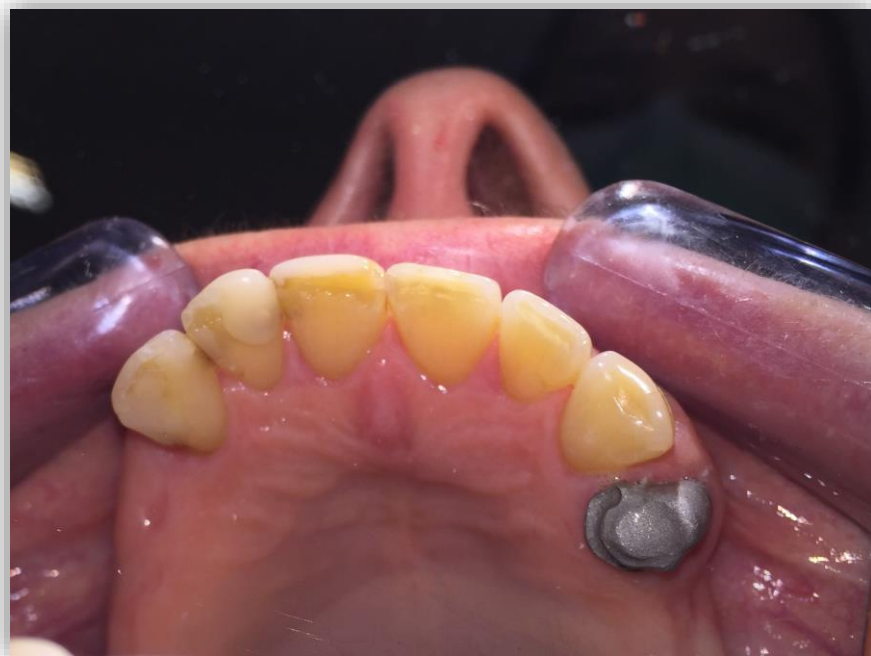Centrális occlusio meghatározása harapási sablonok segítségével



Fémváz a mintán és artikulátorban



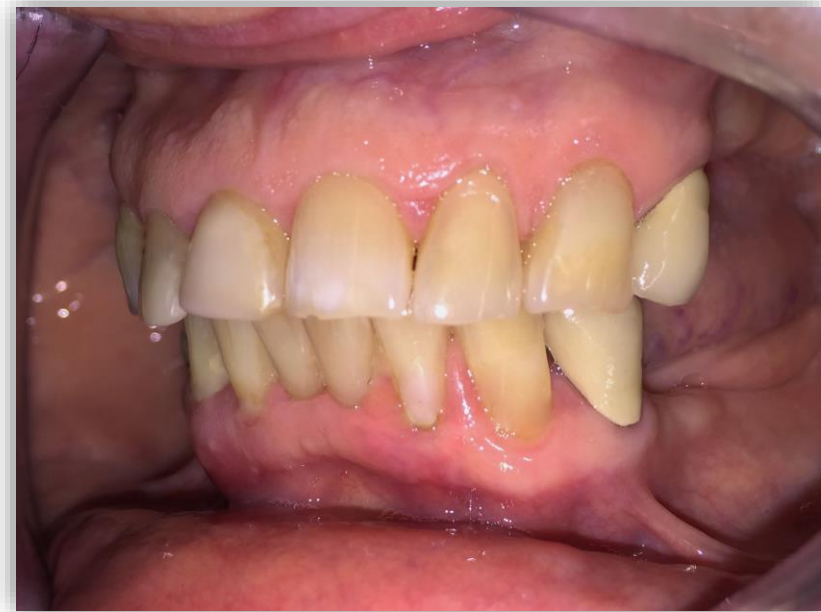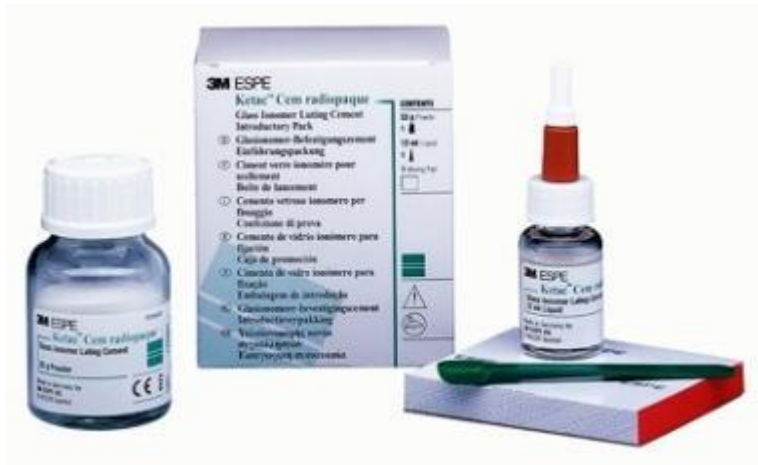Vázpróba, fogszínmeghatározás



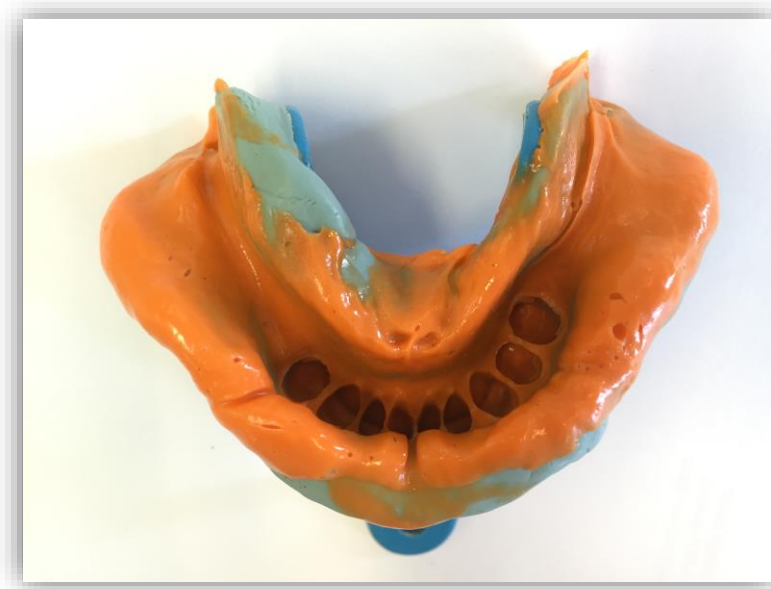
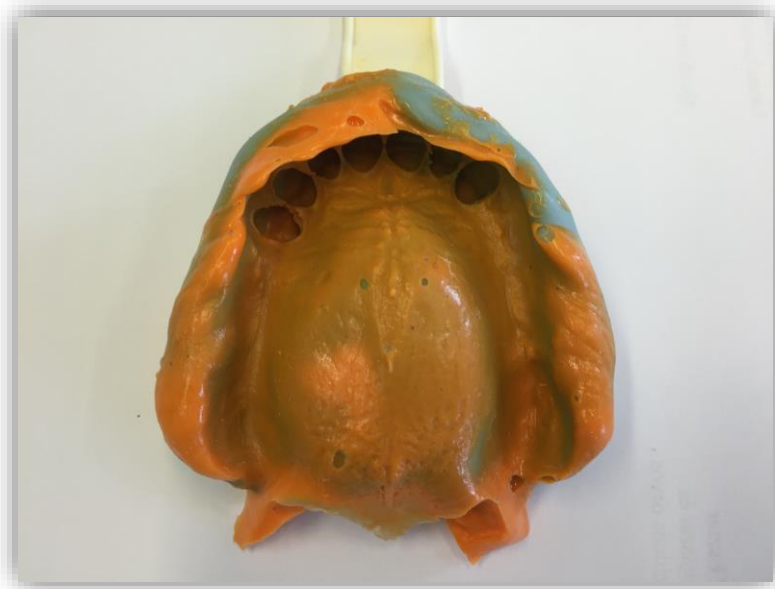
- **Választott fogszín: A3,5**

Kész koronák rögzítése

- Rögzítőcement: Ketac Cem (üveginomer cement)

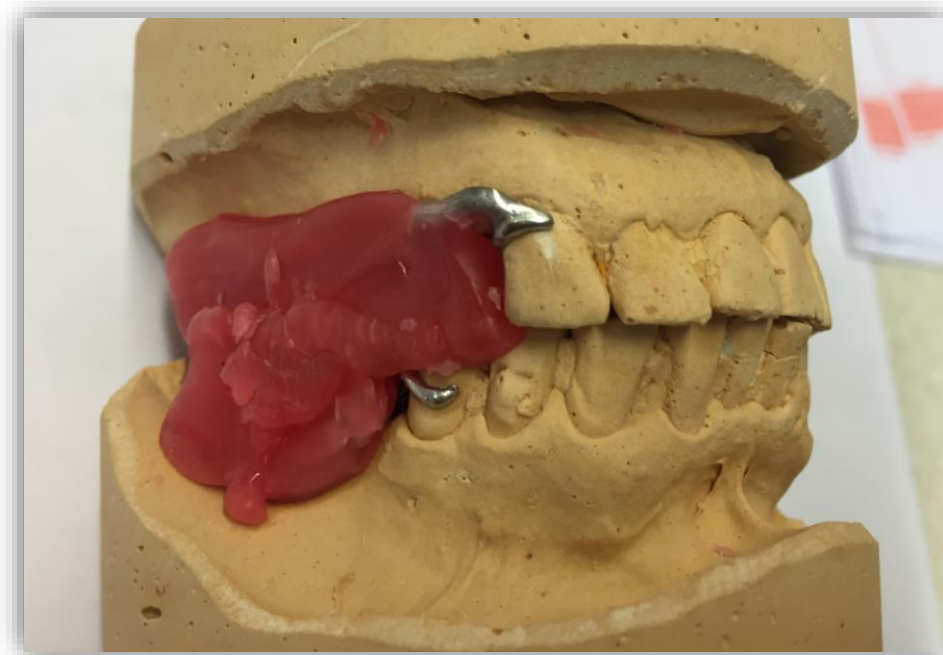
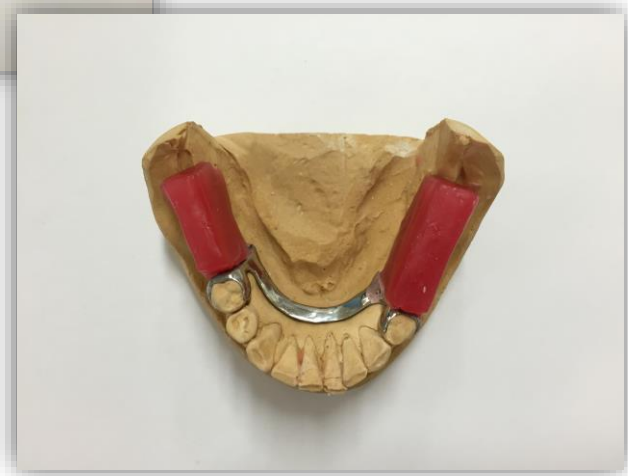
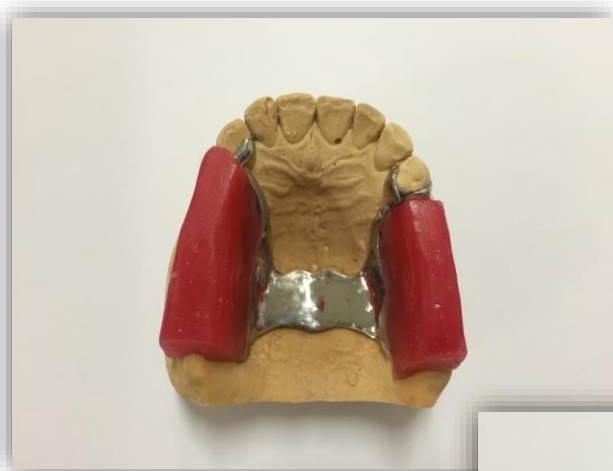
Szituációs lenyomatvéétel

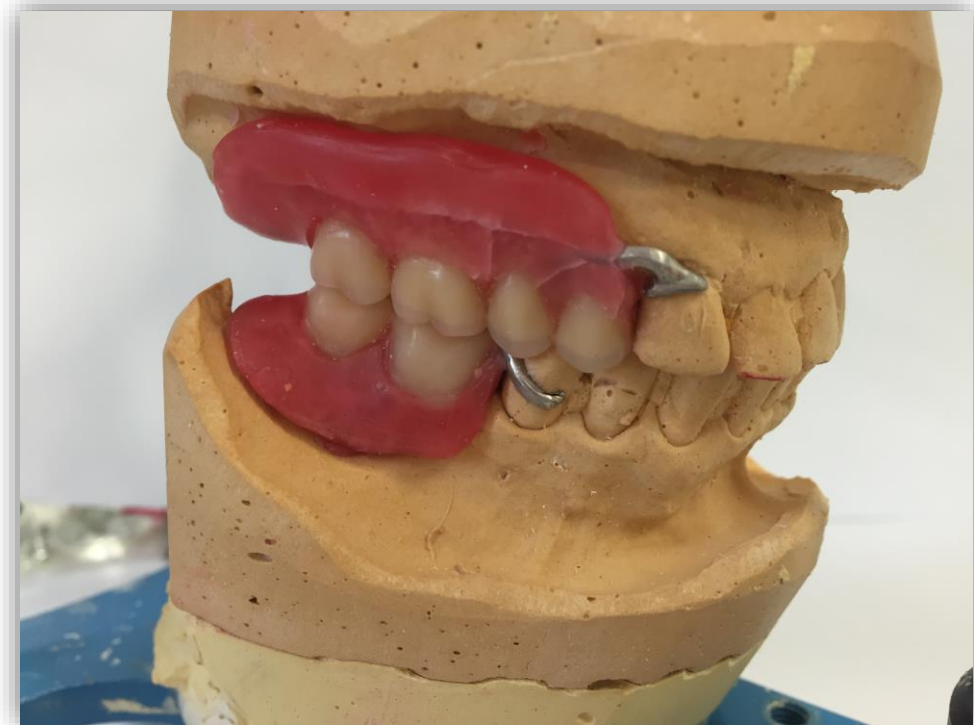
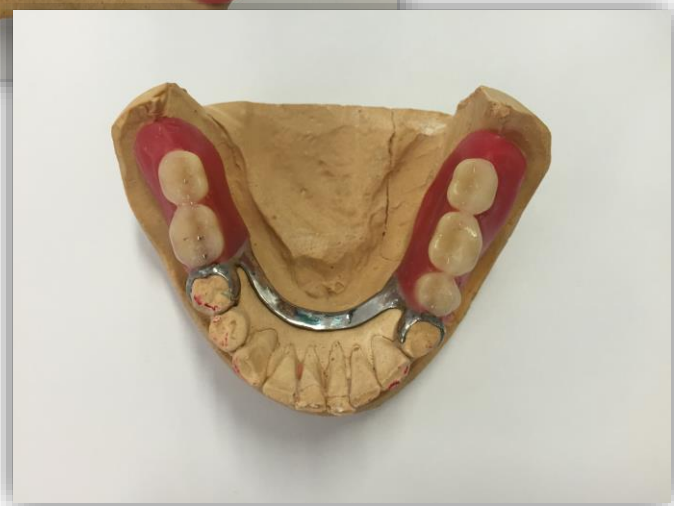
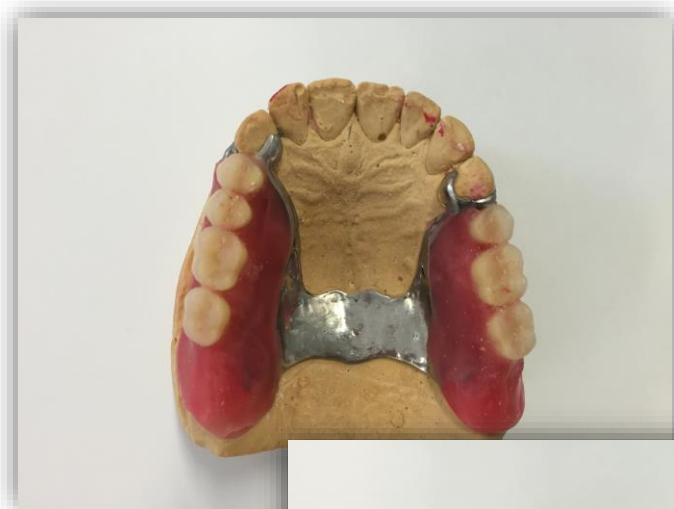- Kétfázisú, kétidejű szituációs lenyomat (C-szilikon)

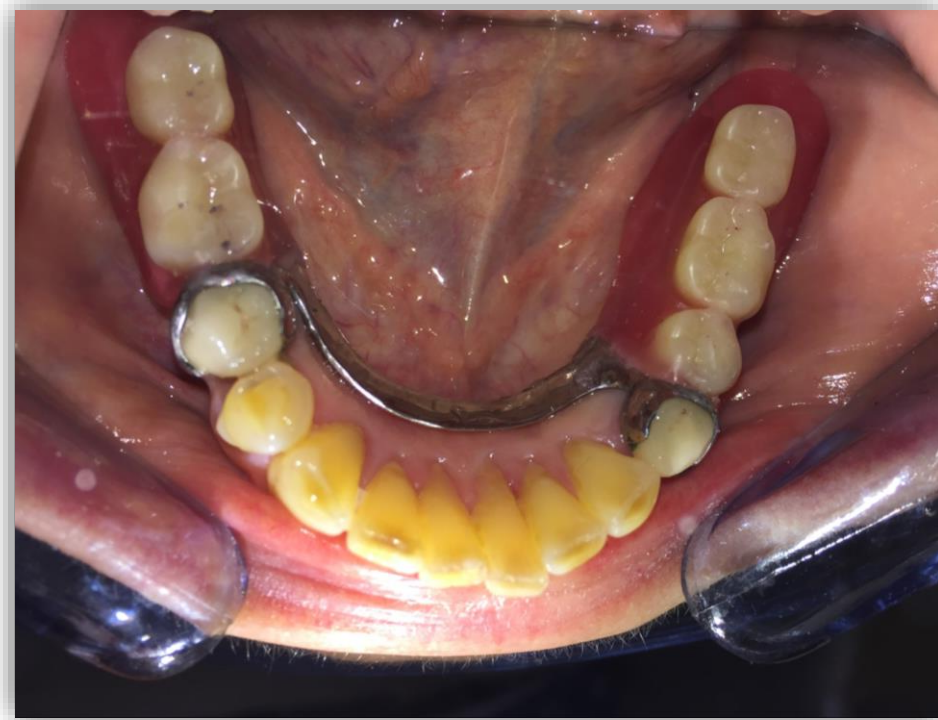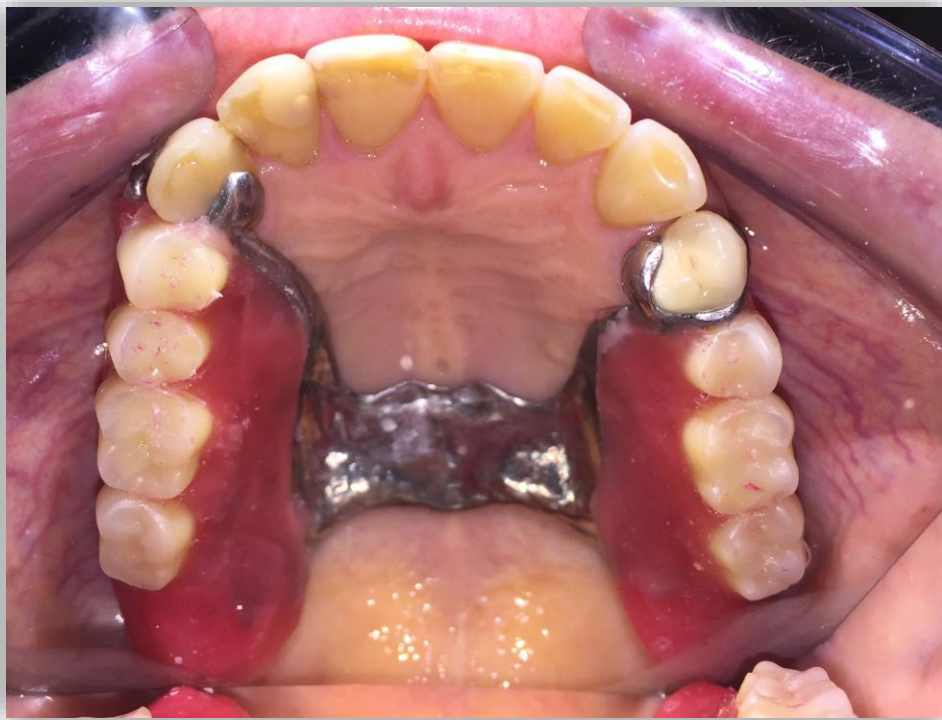
Fémlemez ellenőrzése a mintán, CO meghatározás



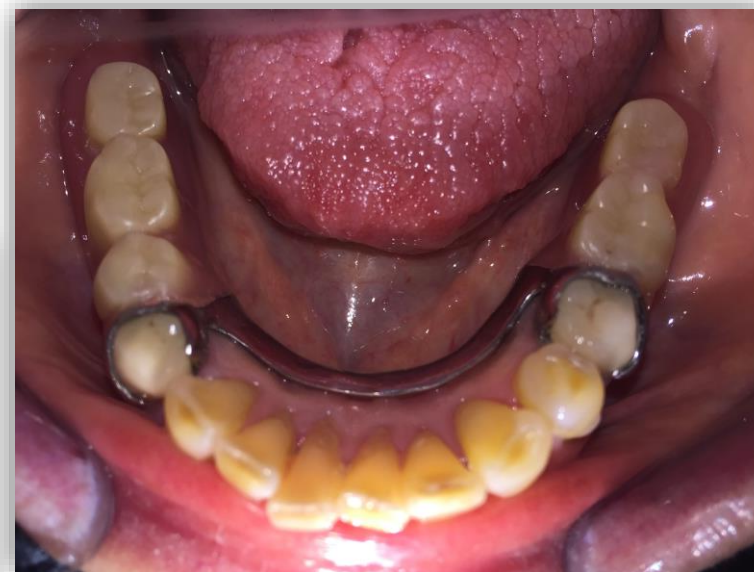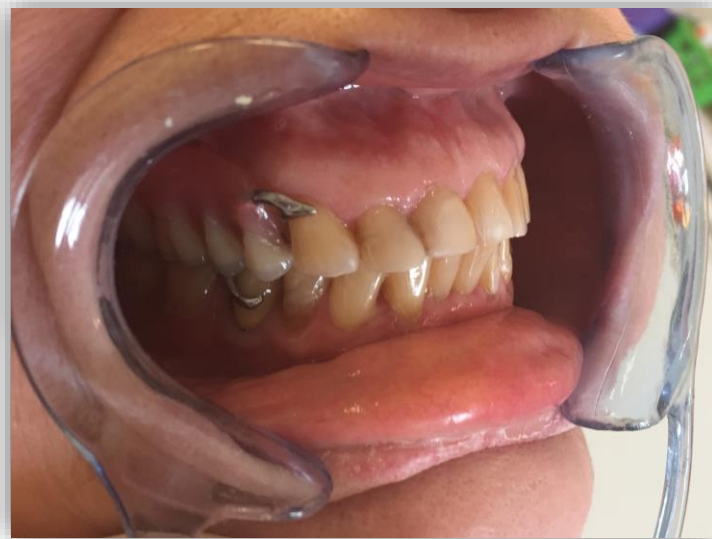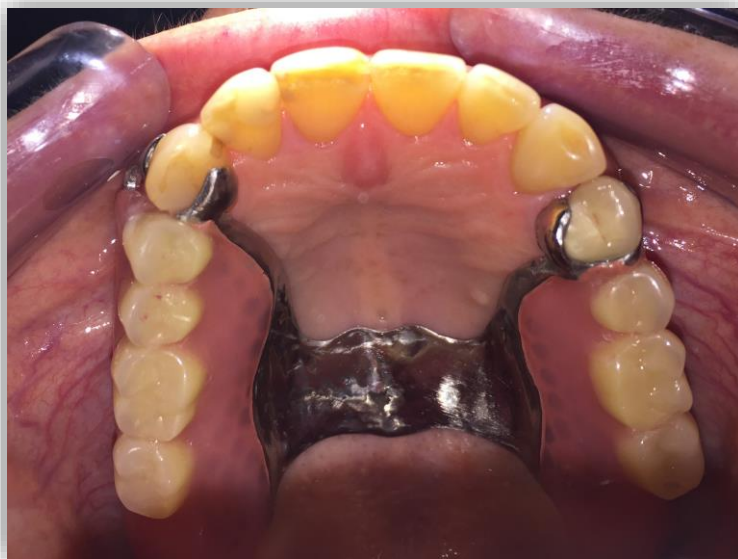Próba fogsor a mintán és artikulátorban



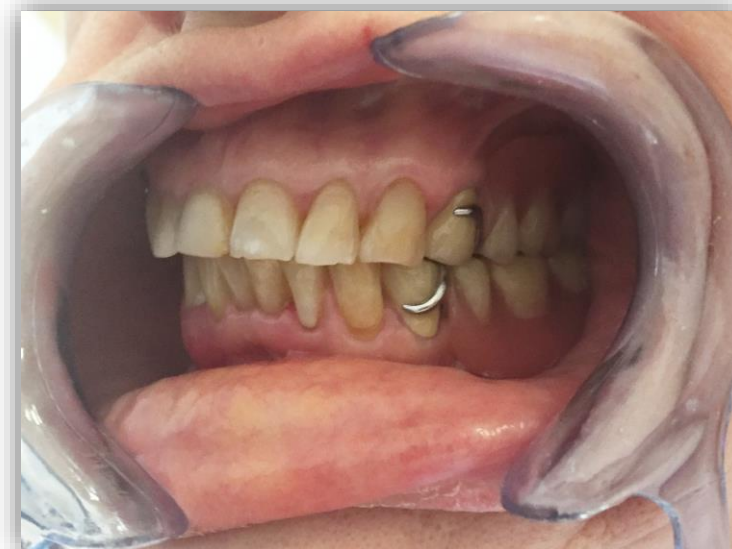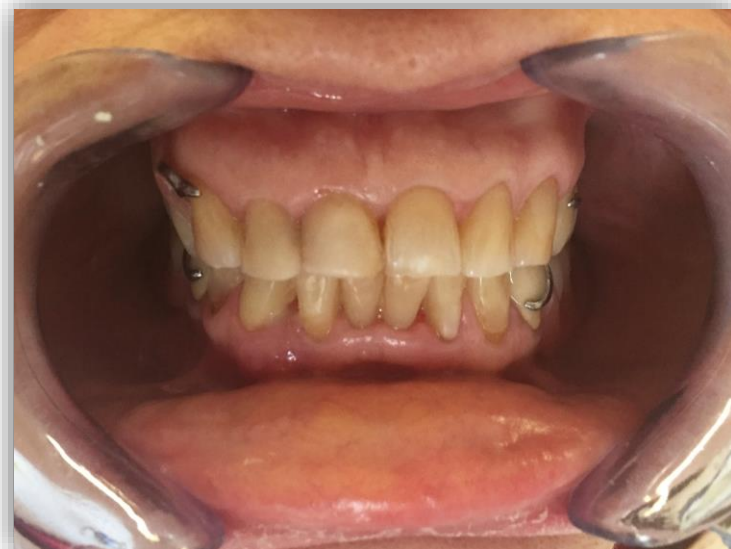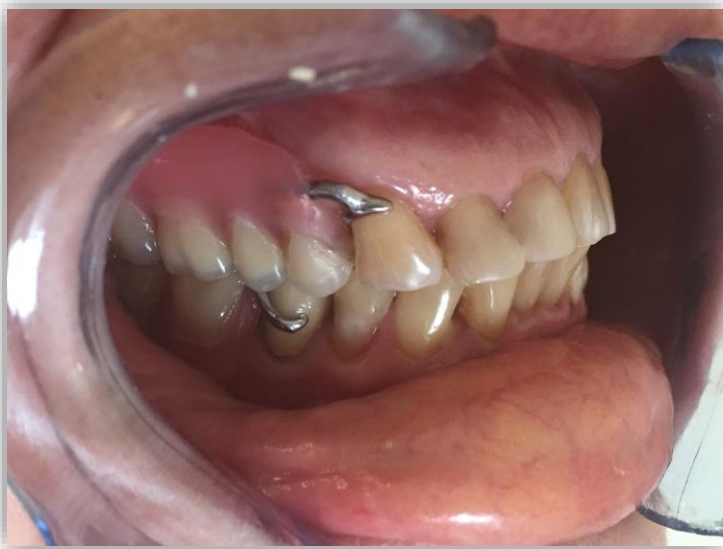Fogpróba



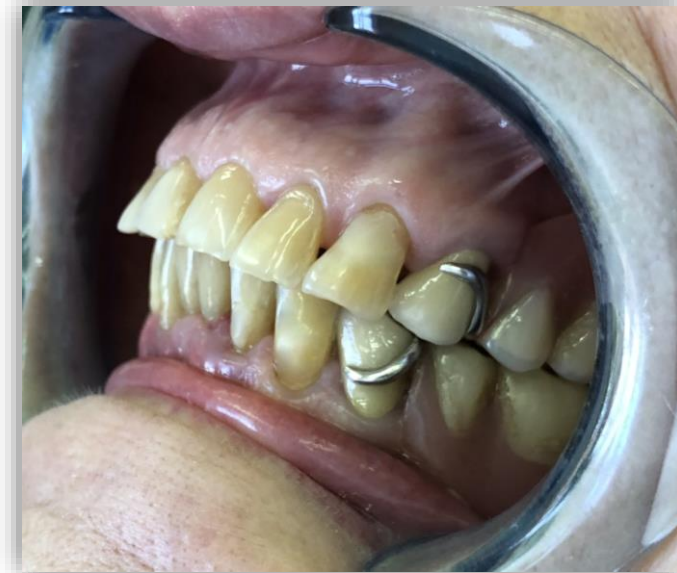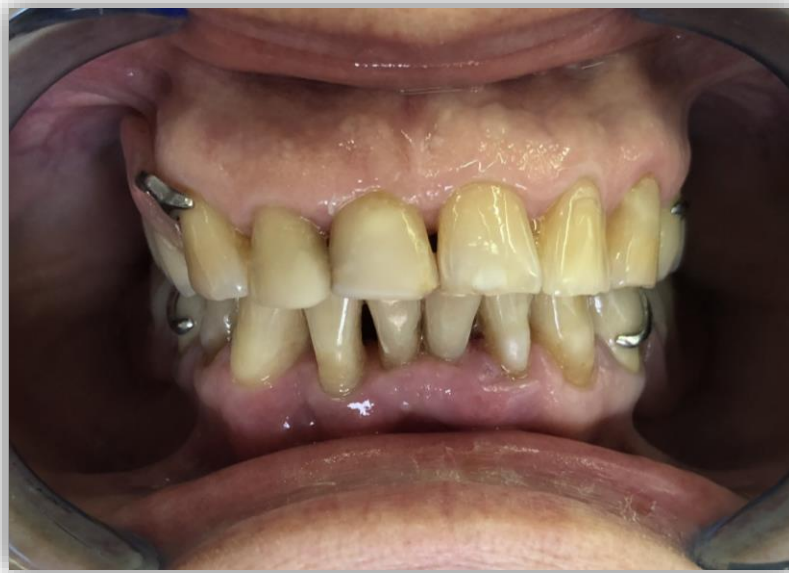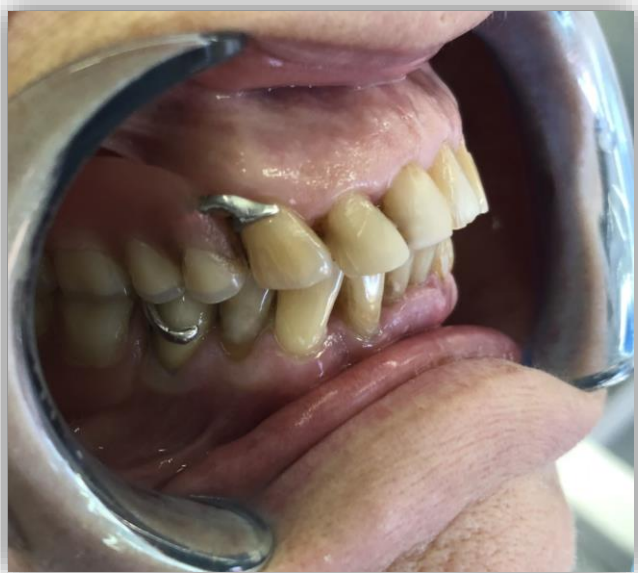Kész fogmű átadása



Rövid távú kontroll (I hét)



Hosszú távú kontroll (6 hét)





Köszönöm a figyelmet!