



Semmelweis Egyetem Fogorvostudományi Kar Fogászati és Szájsebészeti Oktató Intézet

igazgató: Dr. Kivovics Péter c. egyetemi tanár

<http://semmelweis-egyetem.hu/fszoi/>

<https://www.facebook.com/fszoi>



Fábián és Fejérdy szerinti 2B (felső) és 2A (alsó) osztályú foghiány ellátása




Készítette: Dr. Körhegyi Eszter

Tutor: Dr. Bognár Tibor

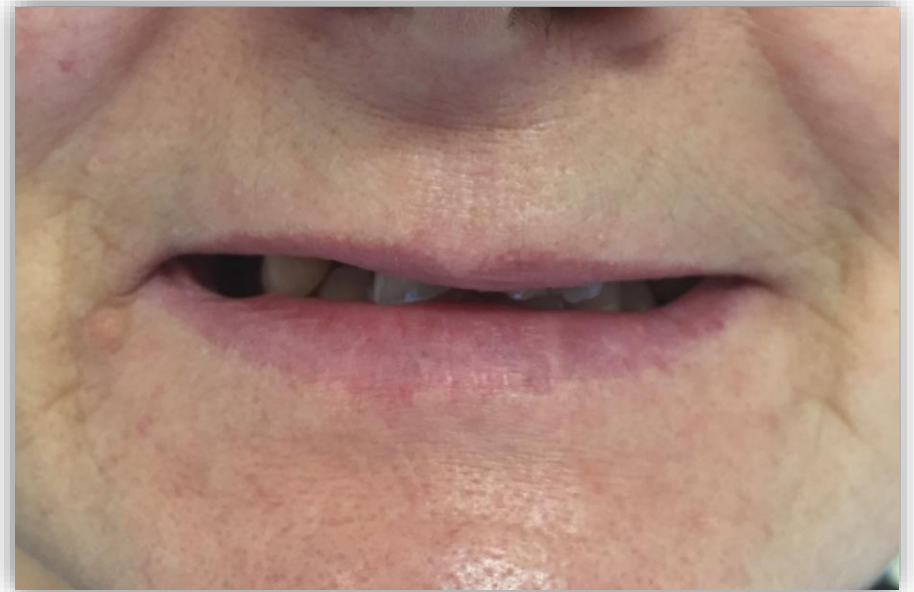Konzulens: Dr. Kivovics Péter, c. egyetemi tanár

2018.



Fogorvosi vizsgálatra érkezés indoka

- A páciens szájüregének teljes rehabilitációja miatt érkezett, elsősorban felső foghiányait szeretne volna pótoltatni.



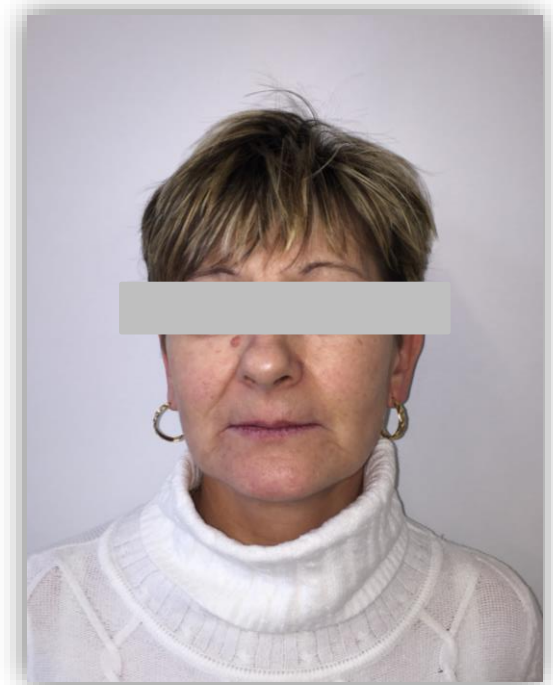Anamnézis

Általános anamnézis:

- 56 éves nő
- Foglalkozása: bolti eladó
- Általános anamnézisében fogászati kezelést befolyásoló tényező nem szerepel
- Gyógyszert nem szed rendszeresen
- Dohányzik (napi 10 szál)

Fogászati anamnézis:

- Szűrővizsgálatra nem járt rendszeresen
- Utolsó foghúzása kb. 5 évvel ezelőtt volt, 11 fogát fél éve gyökérkezelték, 21 fogában ugyanekkor gyökértömést cseréltek, azóta panaszmentes
- Pótlást sosem viselt
- Szájhygiénés szokásai nem megfelelőek

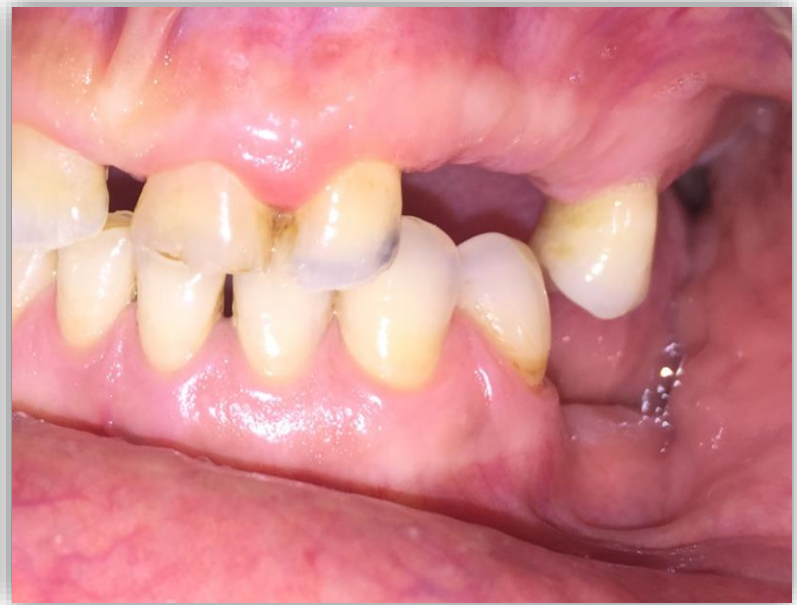
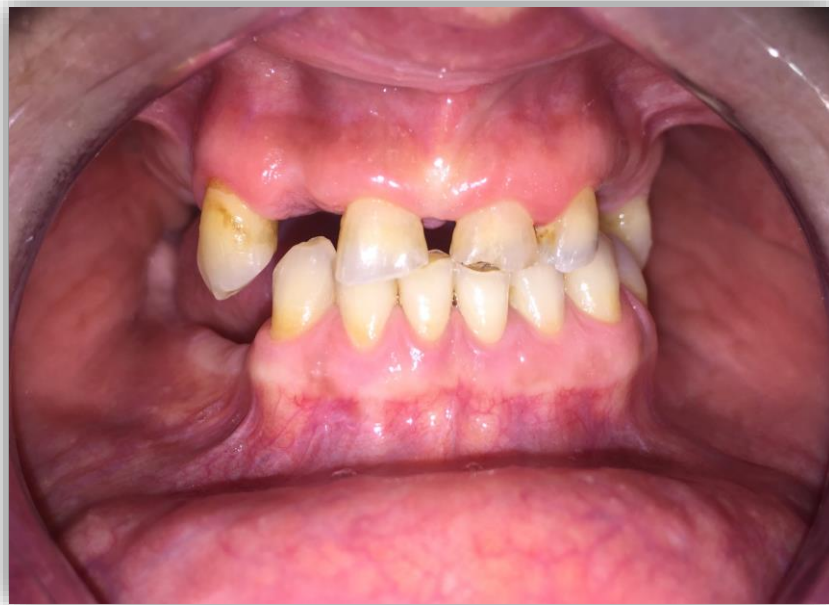
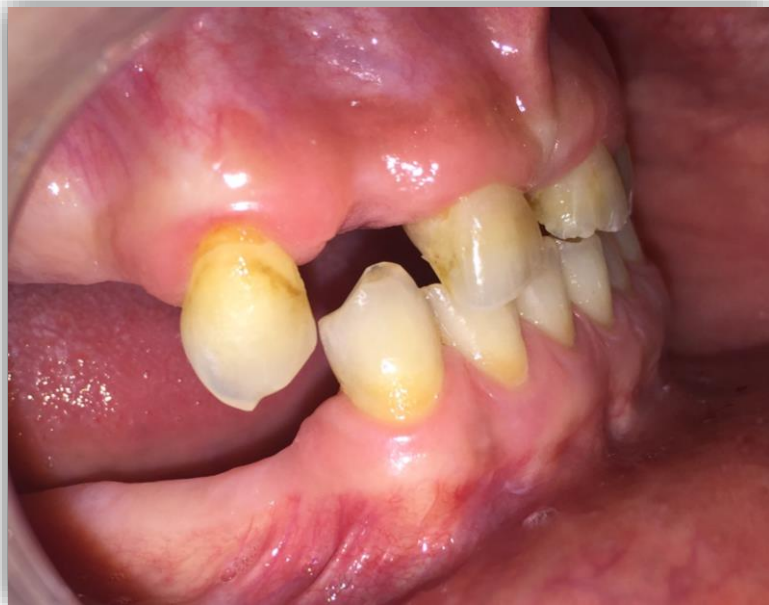Fej-nyak régió vizsgálata, intraorális vizsgálat

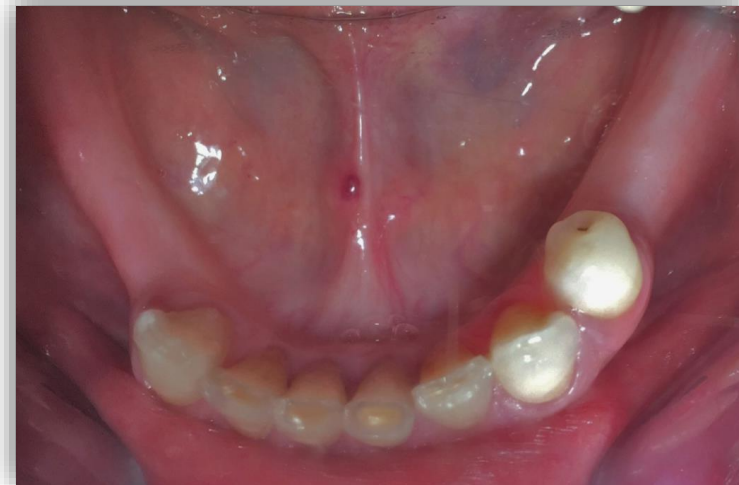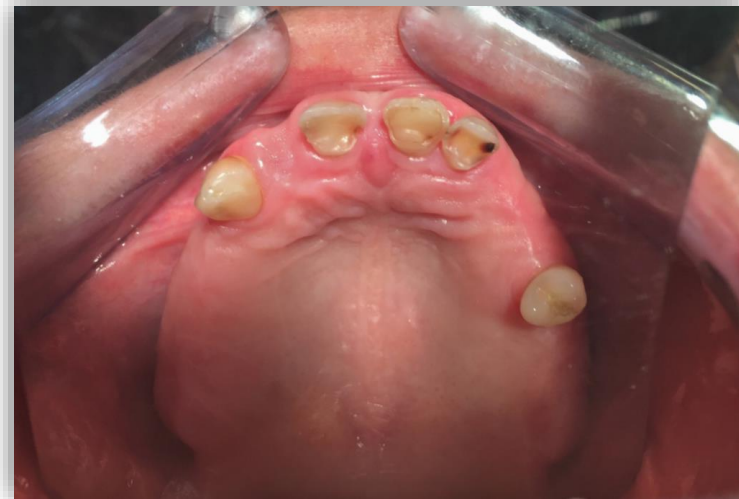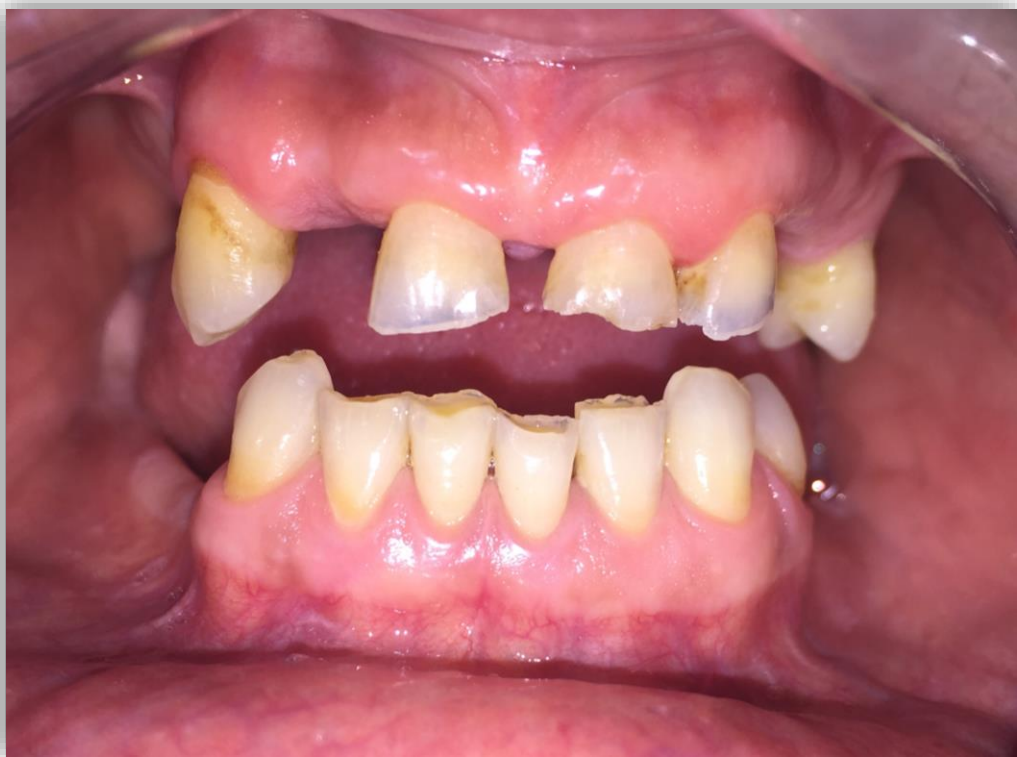- **TMI vizsgálata:** negatív
- **Sztomato-onkológiai vizsgálat:** negatív
- **Harapási forma:** mélyharapás
- **Szájhigiéne:** nem megfelelő
- **Fábián-, és Fejérdy oszt.:** 2B (felső állcsont)
2A (alsó állcsont)
- **Parodontális státusz (PSR-index):**

-	3	3
-	3	3

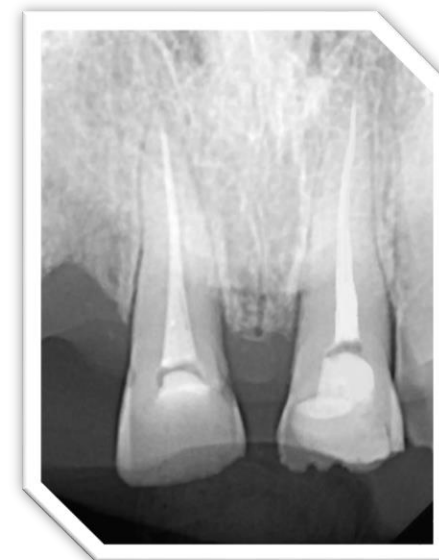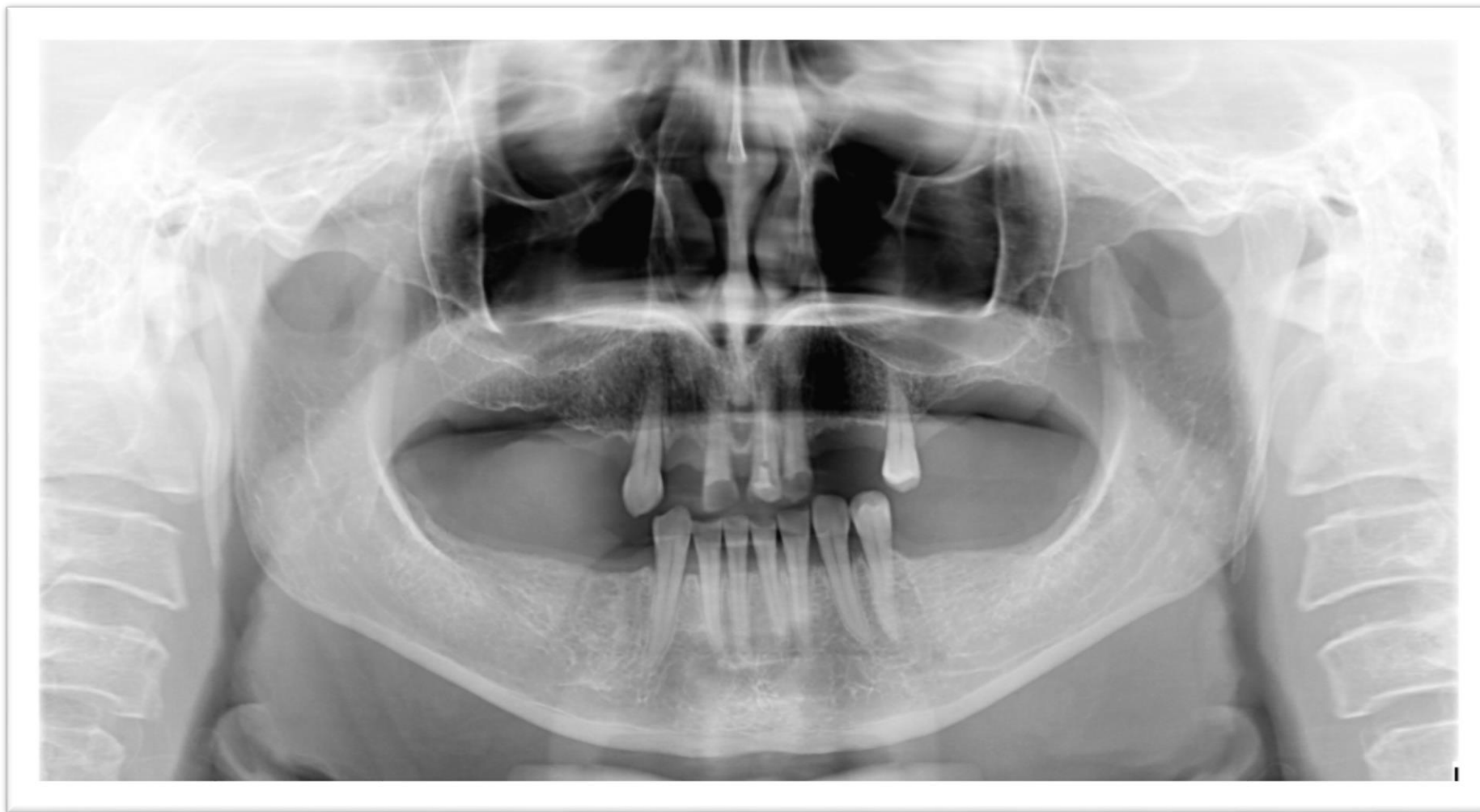
Kiindulási állapot I.



Kiindulási állapot 2.

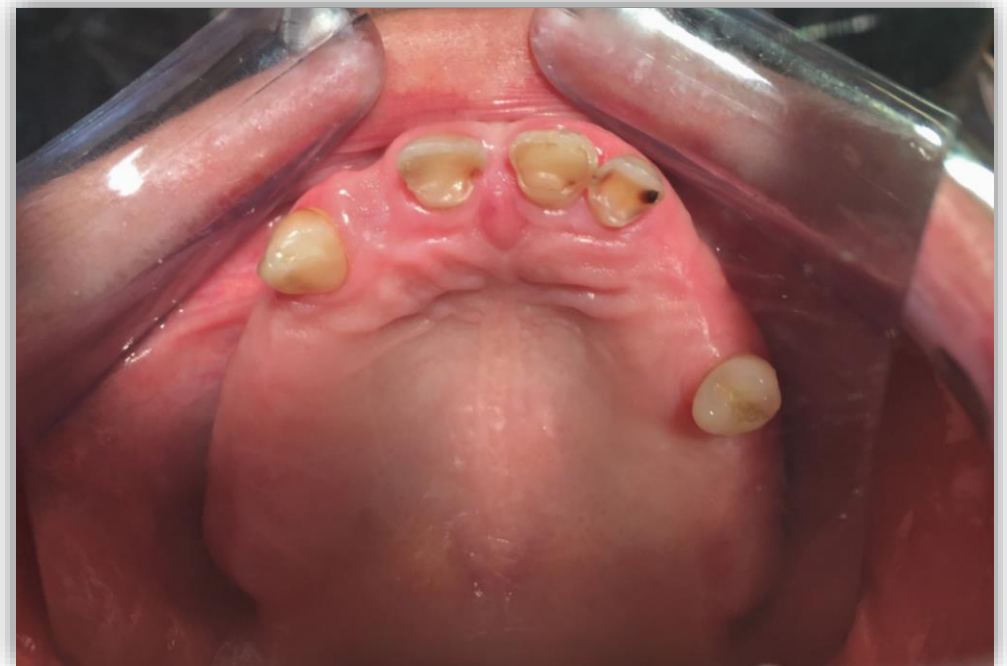

Kiindulási OP-felvétel, periapikális felvétel



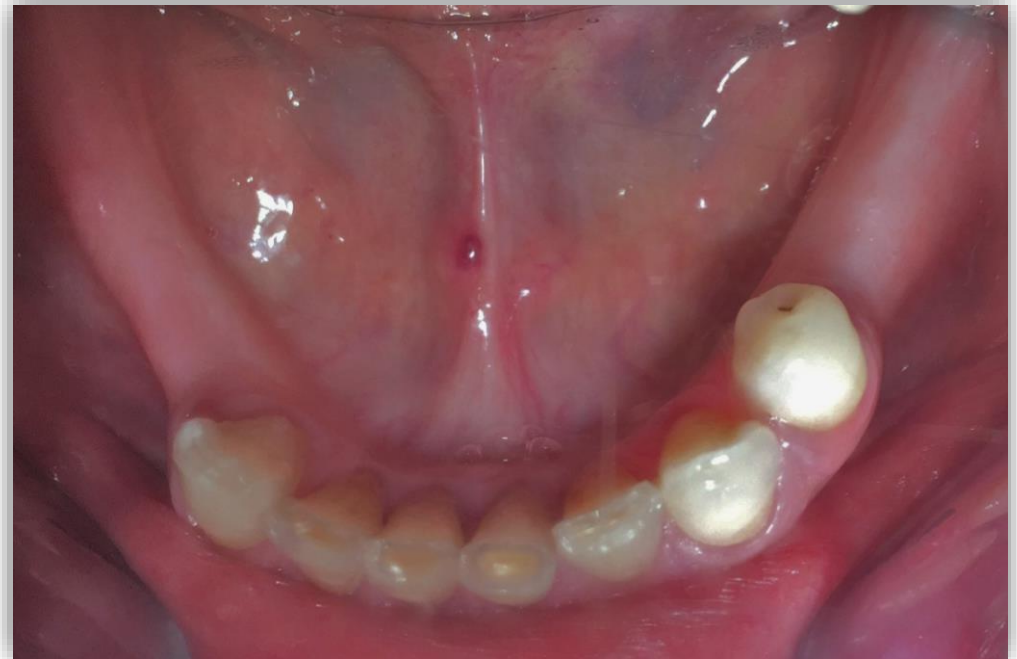Dentális státusz (felső állcsont)

- 18, 17, 16, 15, 14, 12: hiányzik
- 13: ép, vitális, enyhén elongálódott
- 11: attritio, gyt., P komp. tömés, M caries
- 21: attritio, gyt., P komp. tömés, D caries
- 22: attritio, M és D caries, vitális
- 25: D caries, enyhén disztalizálódott és elongálódott, vitális
- 23, 24, 26, 27, 28: hiányzik



Dentális státusz (alsó állcsont)

- 48, 47, 46, 45, 44: hiányzik
- 43, 42, 41: attritio, vitális
- 31, 32, 33: attritio, vitális
- 34: ép, vitális
- 35, 36, 37, 38: hiányzik



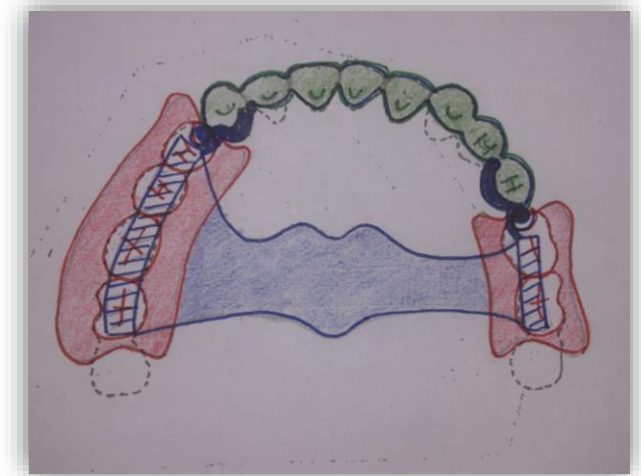
Kezelési terv (előkészítő műveletek)

- Professzionális szájhyi n s kezelés (supragingiv lis, subgingiv lis depur l s)
- Sz jhyi n s tan csad s (instru l s, motiv l s)
- Szuvas l zi k ell t sa (11, 21, 25)
- Ideiglenes p tl s k sz t se szitu ci s lenyomat alapj n

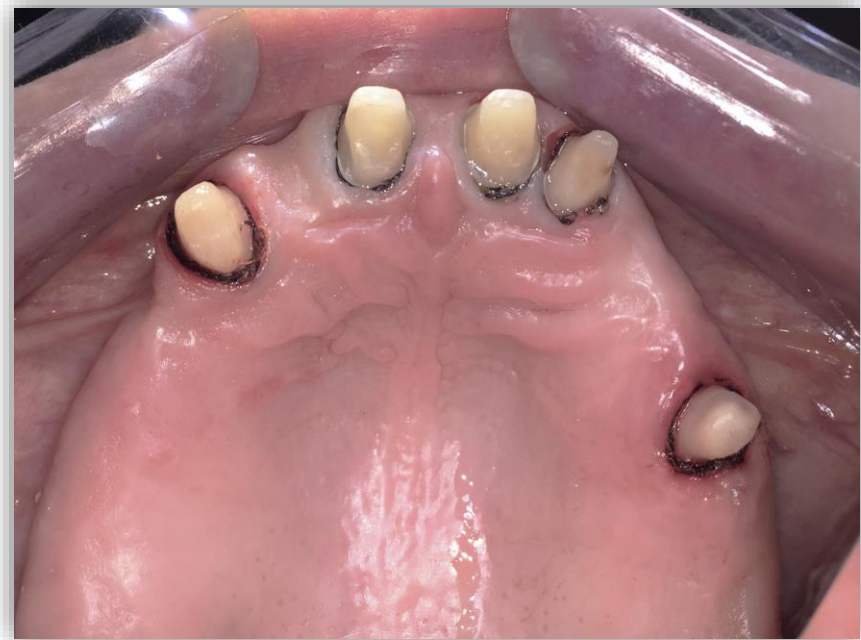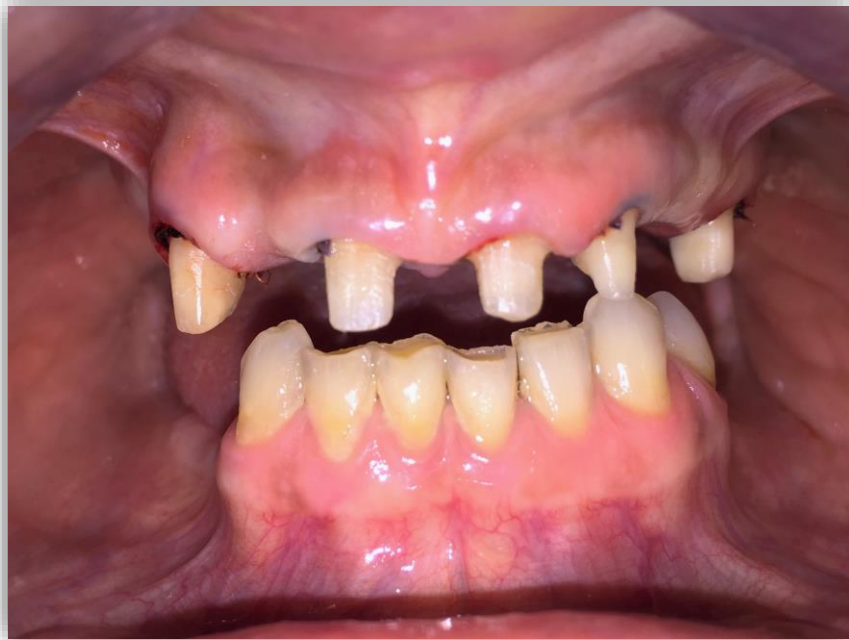Kezelési terv (felső állcsont)

Precíziós elhorgonyzású kombinált fogpótlás

- **a) Fix rész:**
 - 8 tagú egybeöntött technológiával készült fémkerámia hídpótlás
 - Leplezett horgonykoronák: I3, I1, 21, 22, 25
 - Leplezett hézagfogak: I2, 23, 24
 - Precíziós elhorgonyzás (OtCap): I3, 25
 - Frézelt váll, interlock: I3, 25
- **b) Kivehető rész:**
 - 6 fogat pótló finommechanikai rögzítővel elhorgonyzott, dentomucosálisan megtámasztott, fém alaplemezű részleges lemezes fogpótlás
 - Pótolts fogak: I7, I6, I5, I4, 26, 27

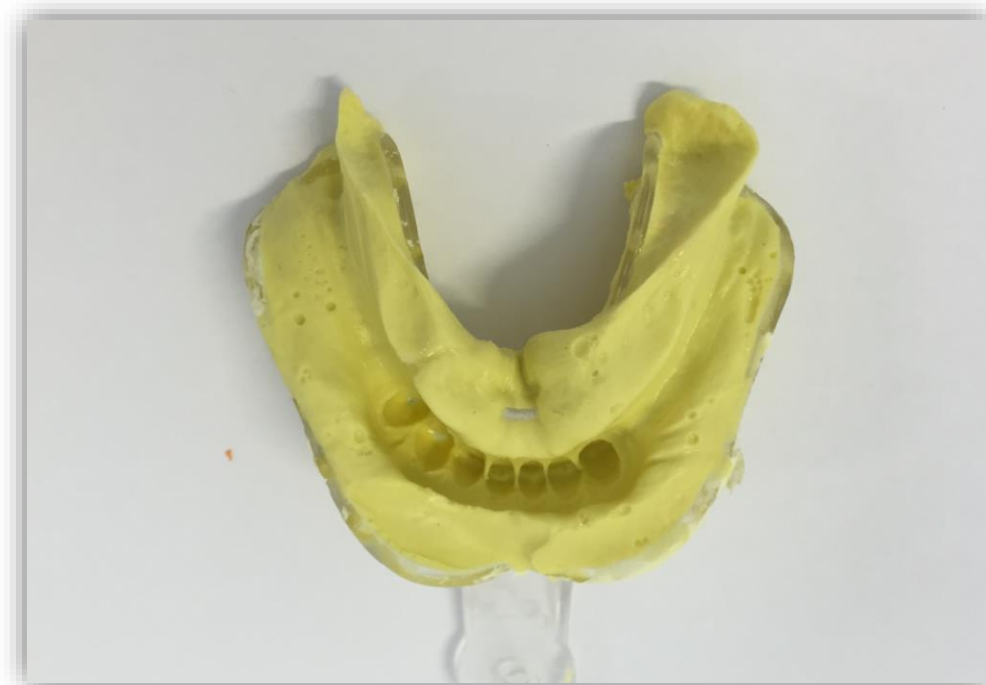

Csonkelőkészítés



Legömbölyített vállas előkészítés

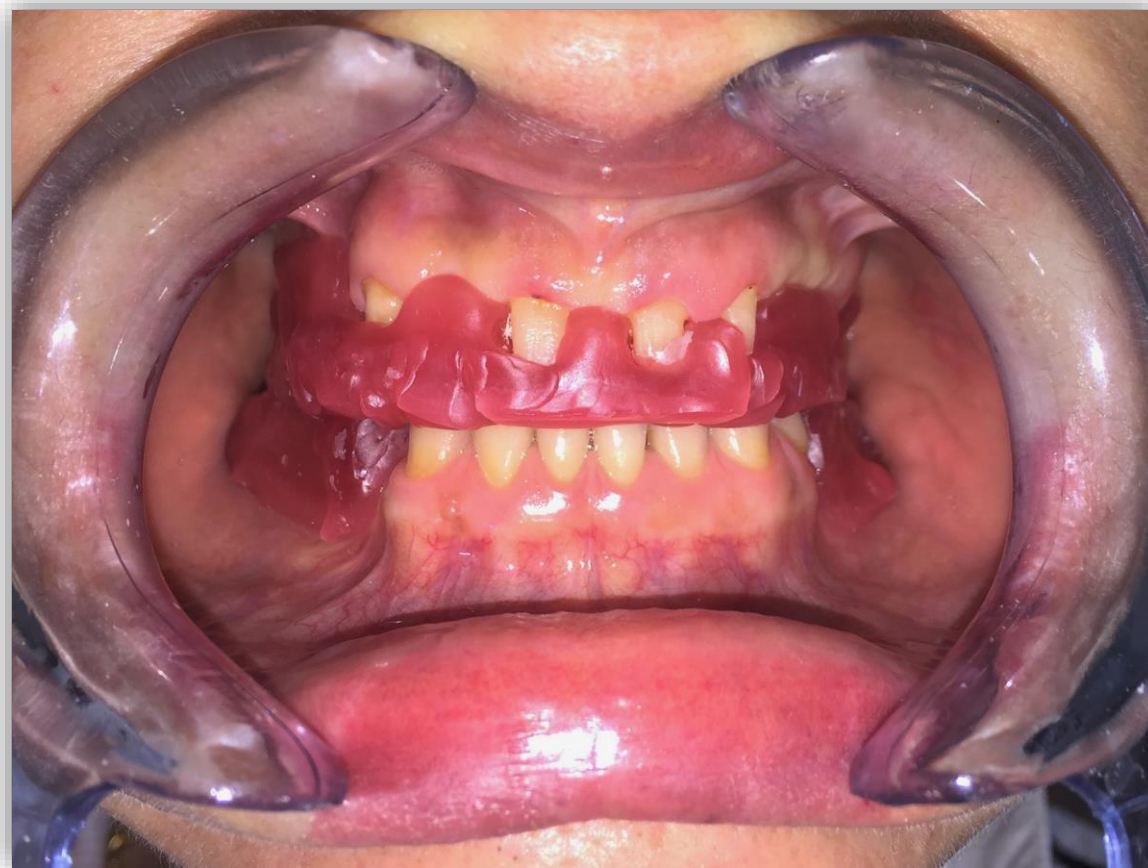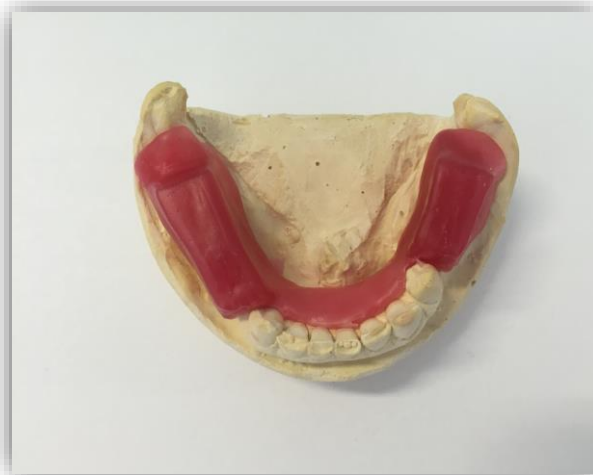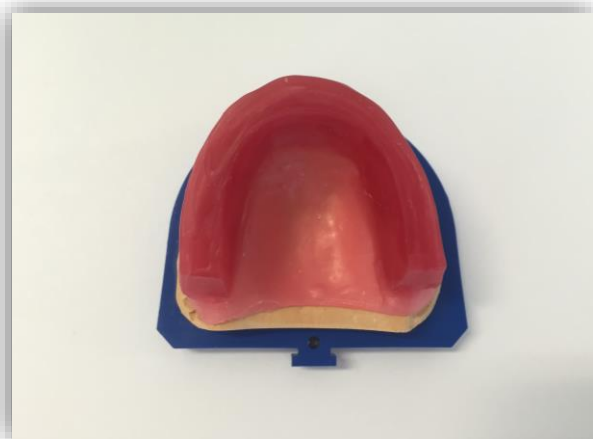Lenyomatvételel



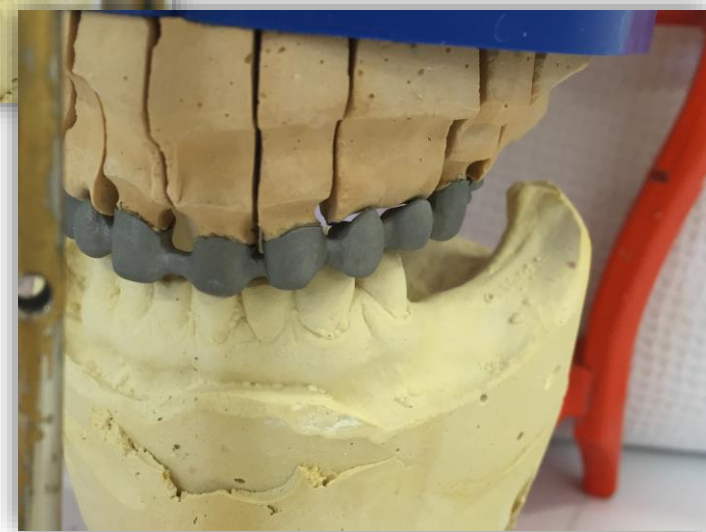
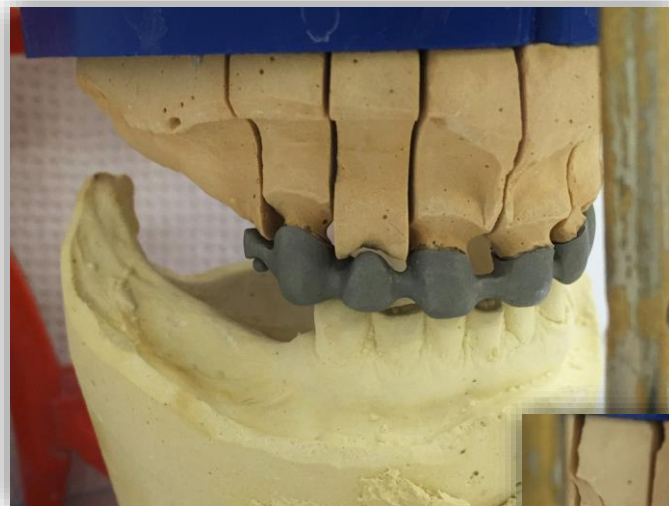
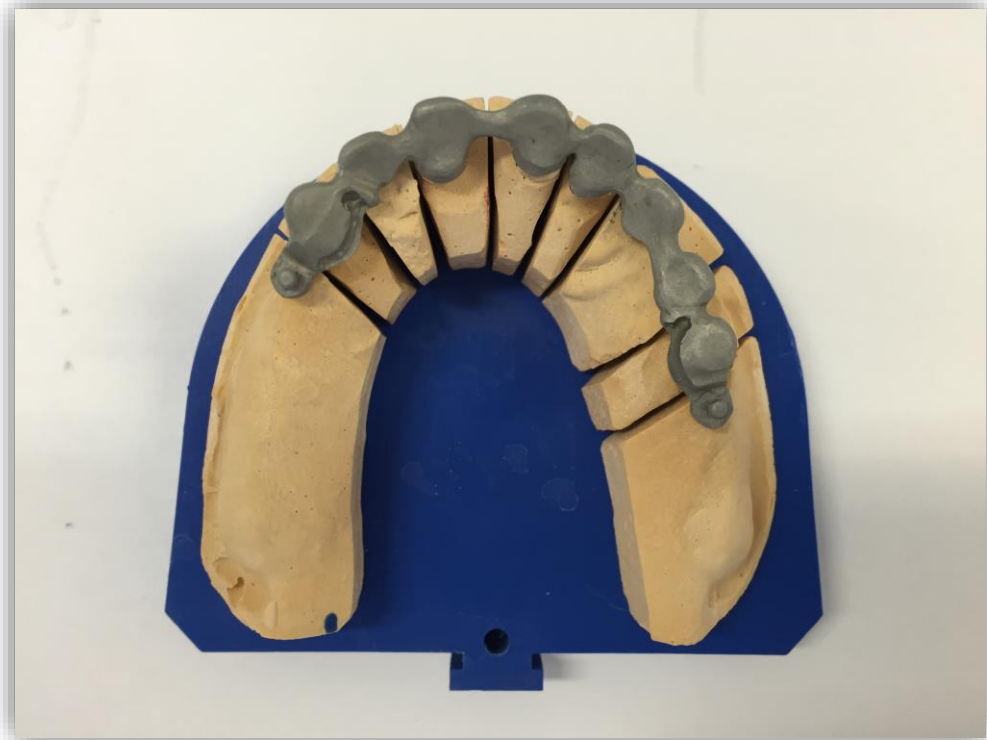Felső állcsont: kétfázisú, kétidejű precíziós-szituációs lenyomat (C-szilikon)

Alsó állcsont: antagonista lenyomat (alginát)

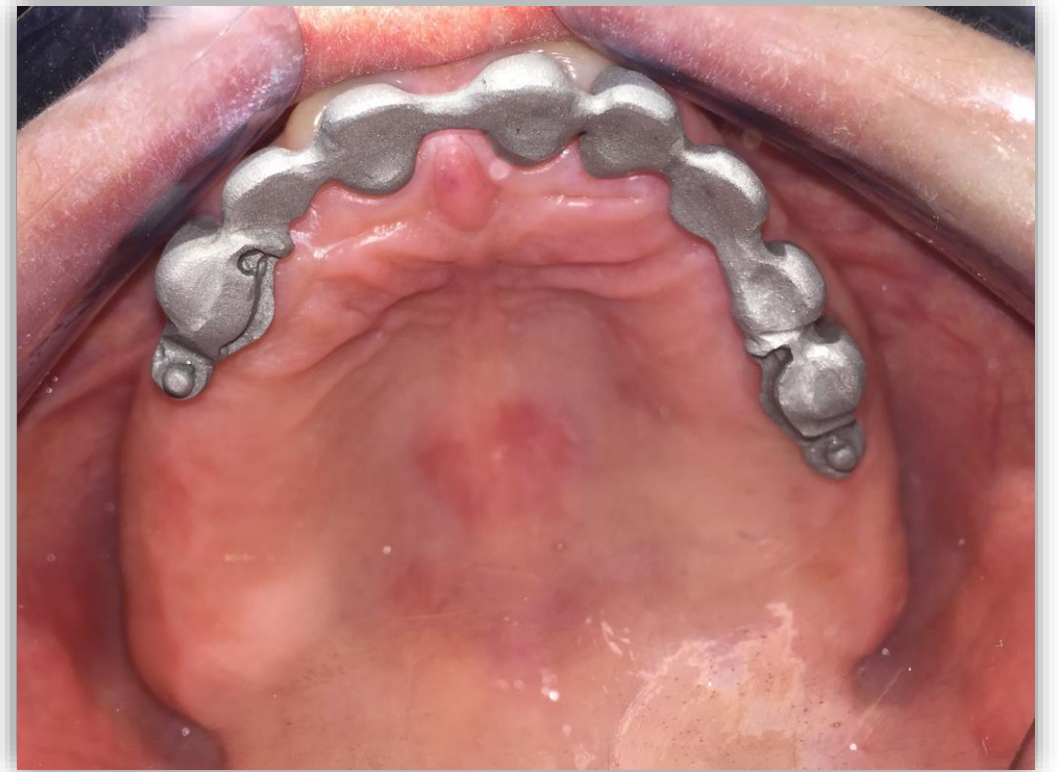
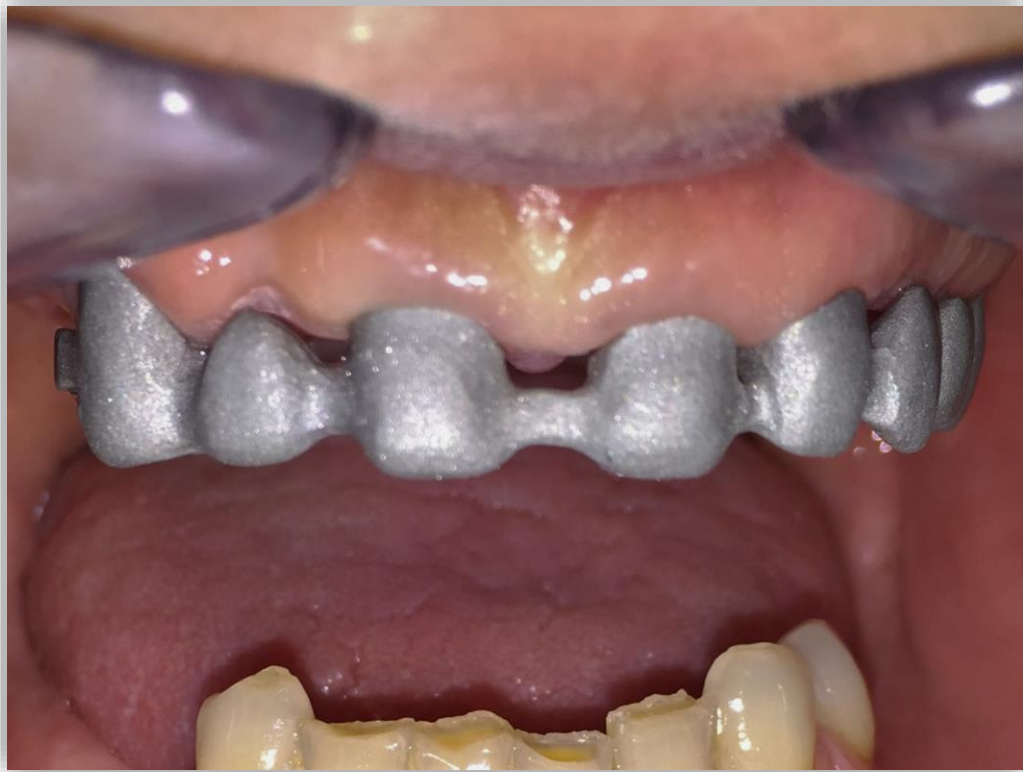Centrális occlusio meghatározása harapási sablonok segítségével



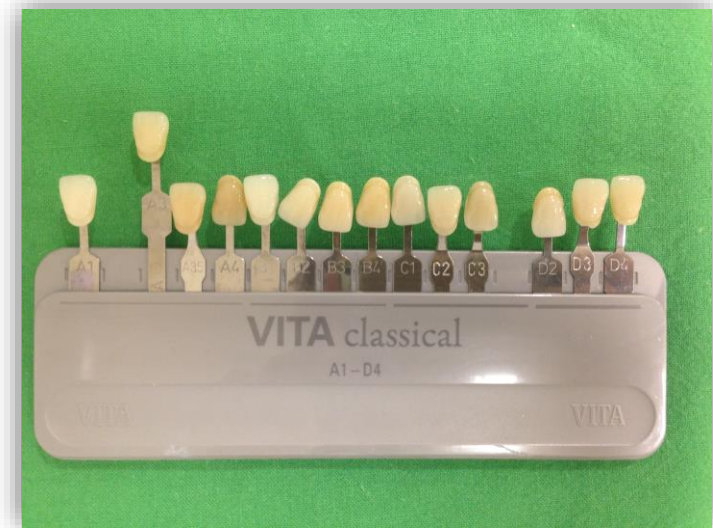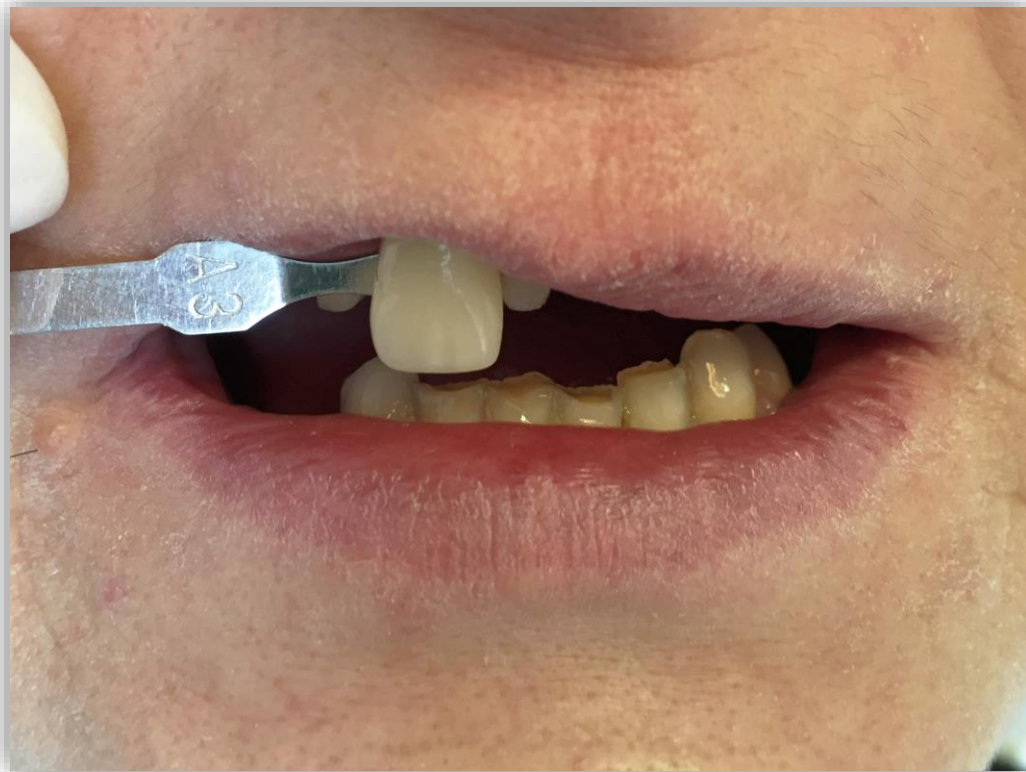Fémváz a mintán és artikulátorban



Vázpróba

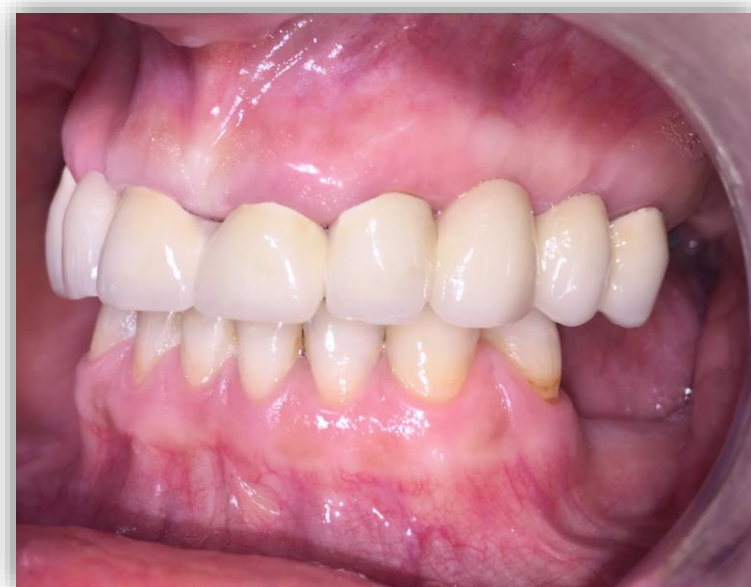
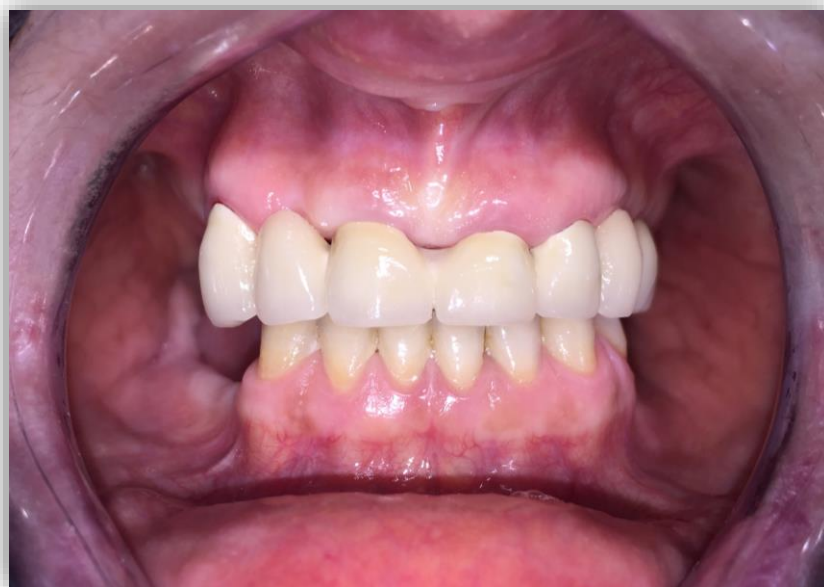
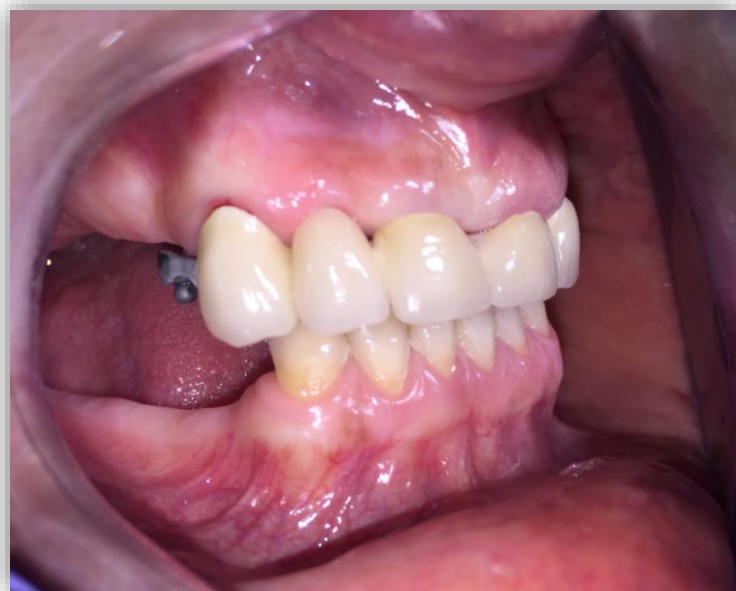Fogszínmeghatározás

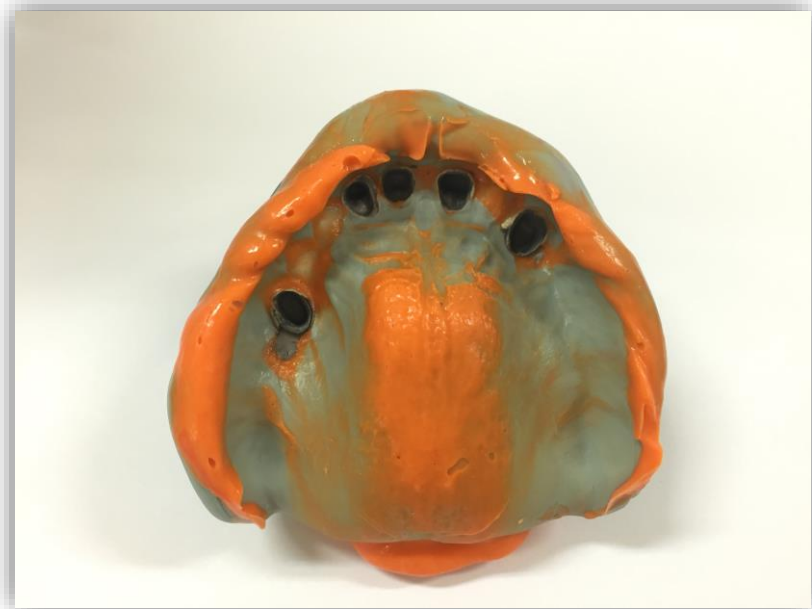

- **Választott fogszín: A3**

Nyerspróba szájban

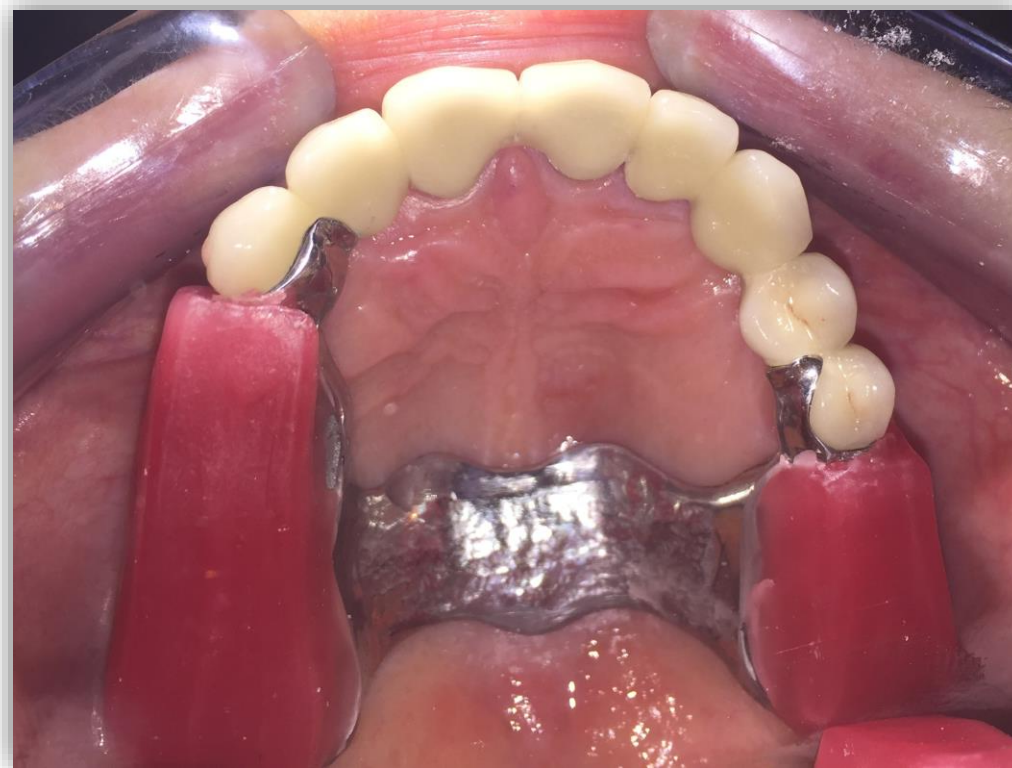
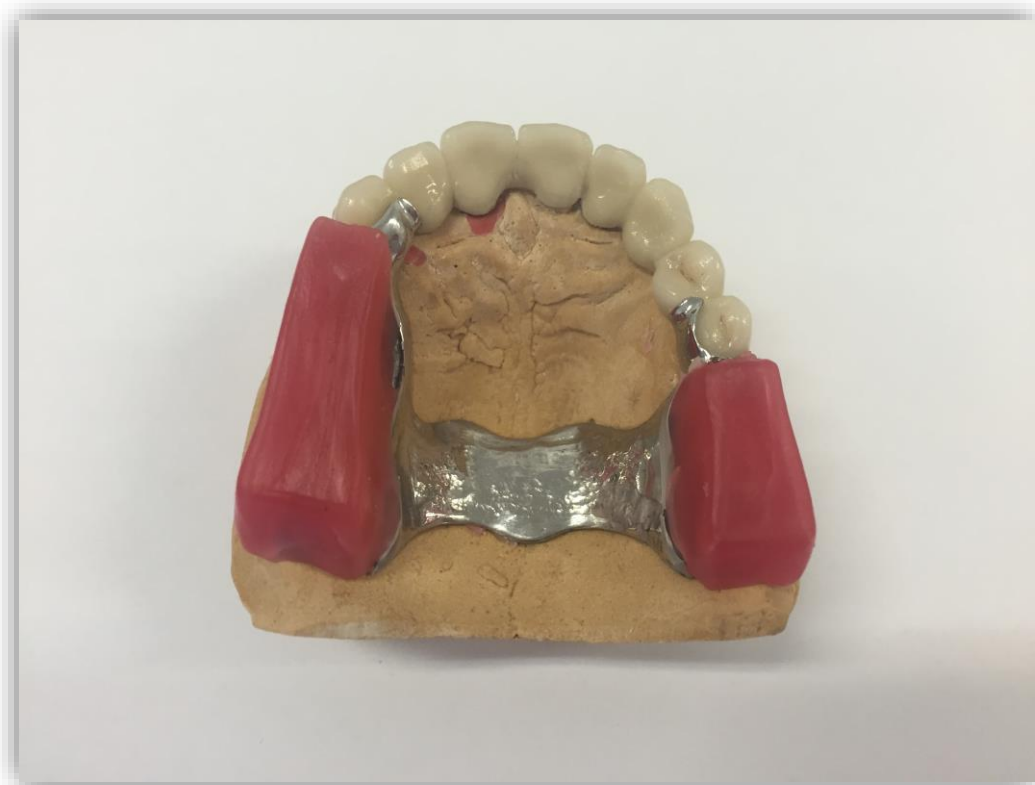
Szituációs lenyomatvétel

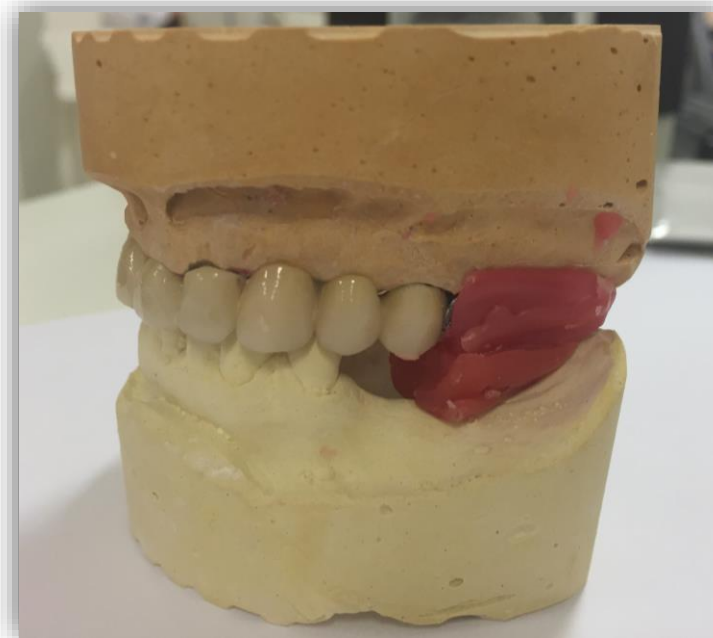
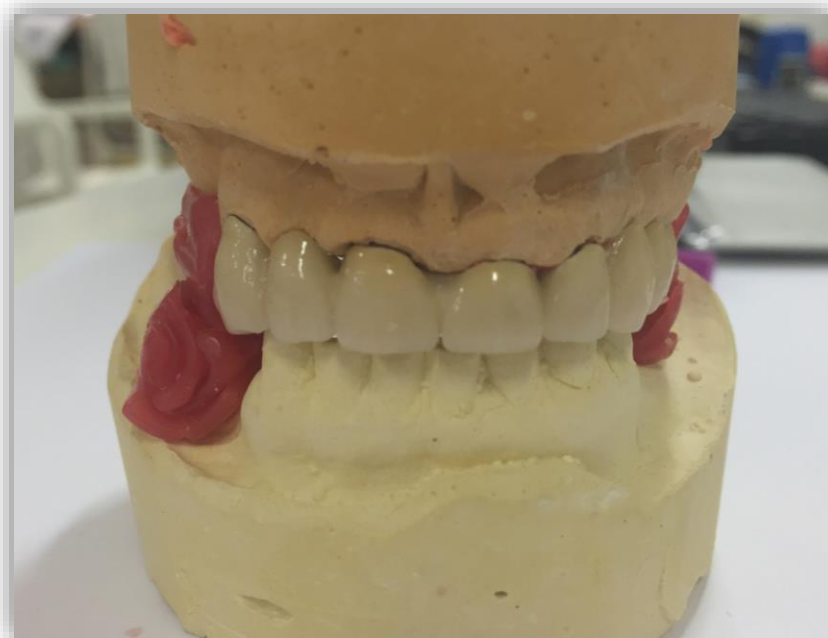
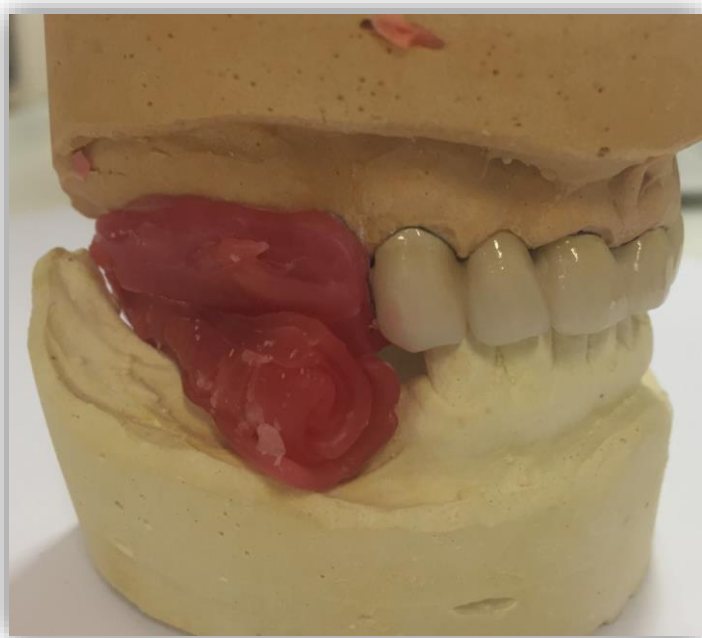- Kétfázisú, egyidejű szituációs lenyomat (C-szilikon)

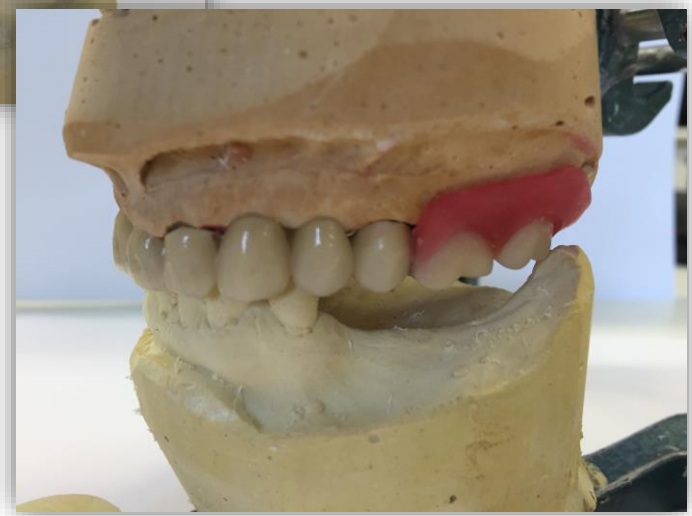
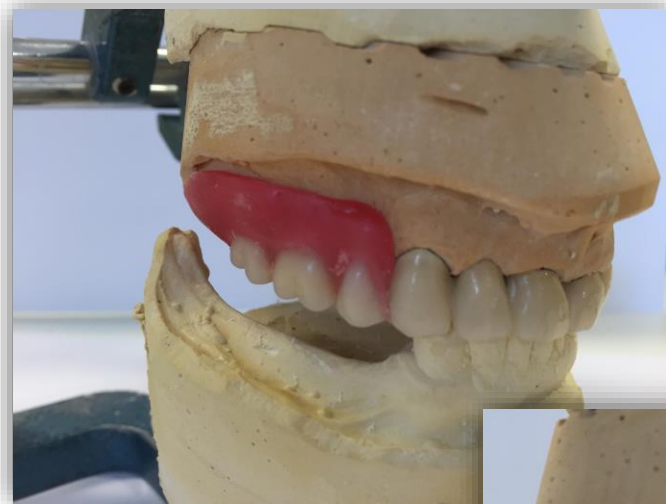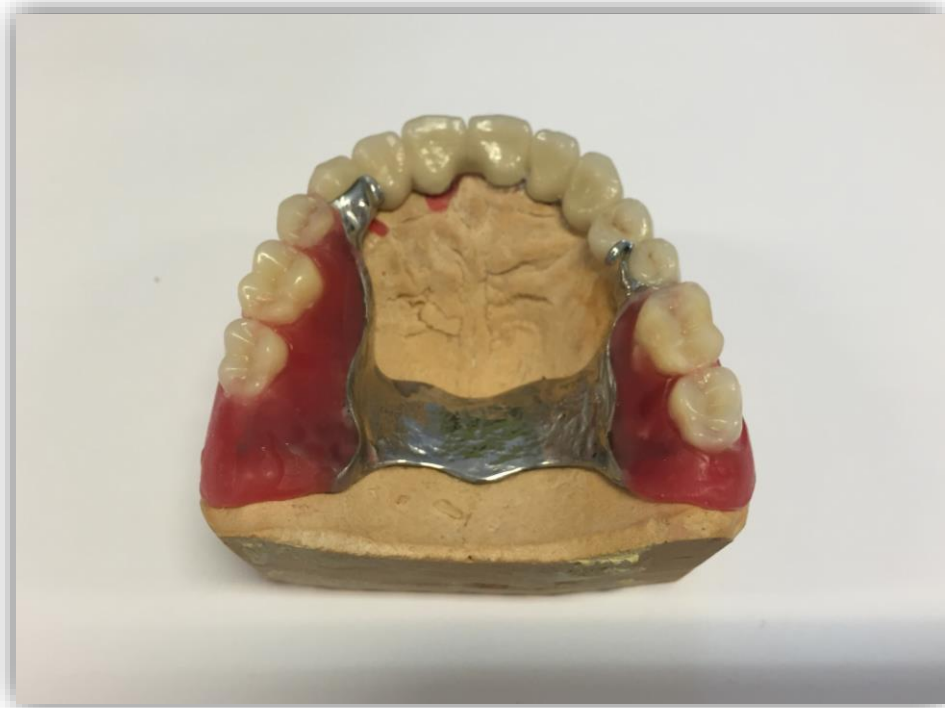Fémlemez ellenőrzése a mintán és szájban



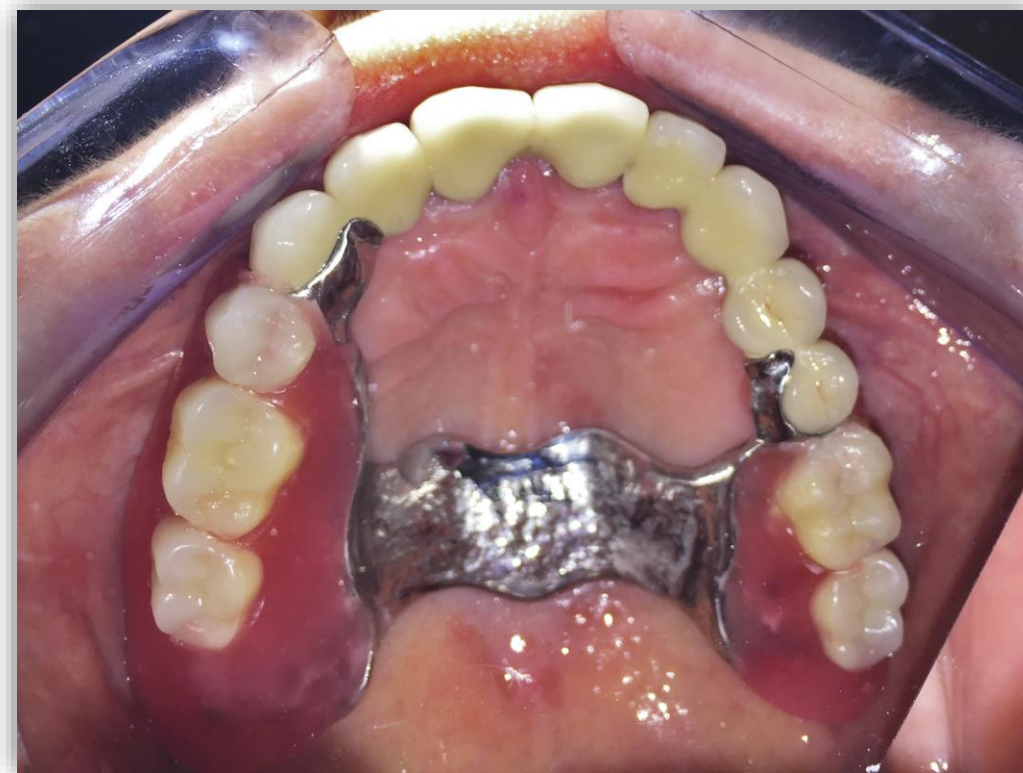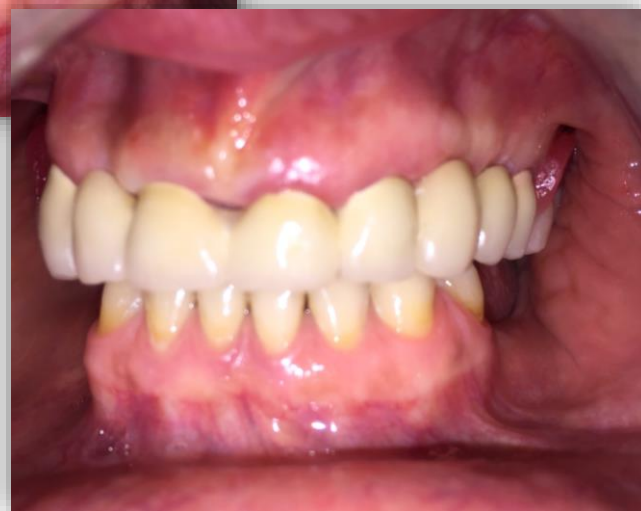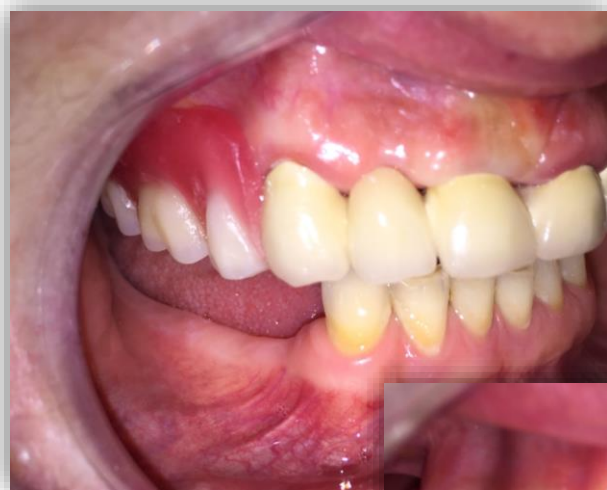Centrális occlusio meghatározása



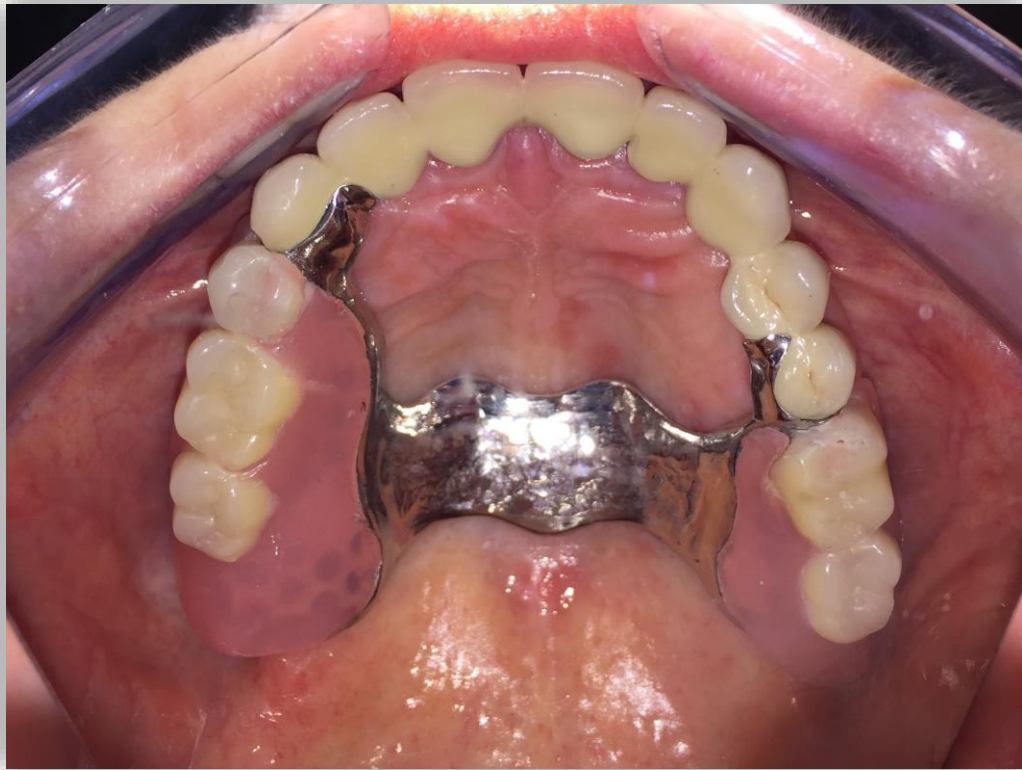Próba fogsor a mintán és artikulátorban



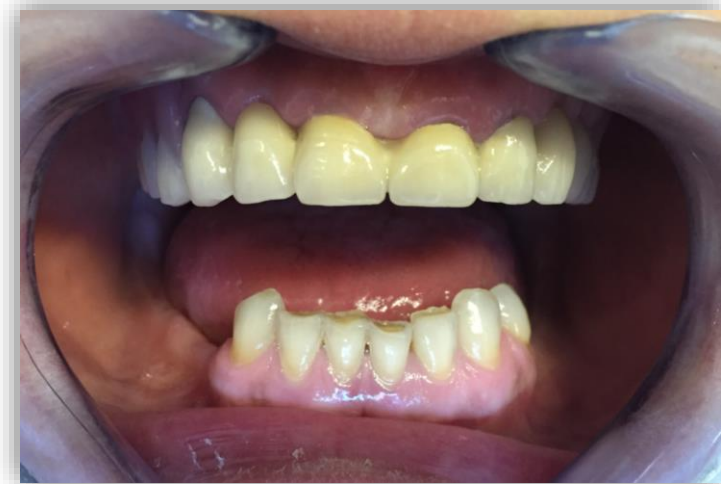Fogpróba



Kész fogmű rögzítése, átadása



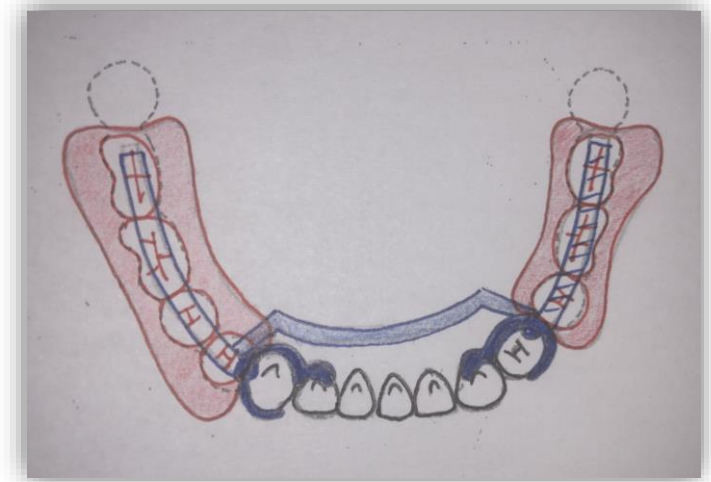
- Rögzítőcement: Ketac Cem (üvegeionomer cement)




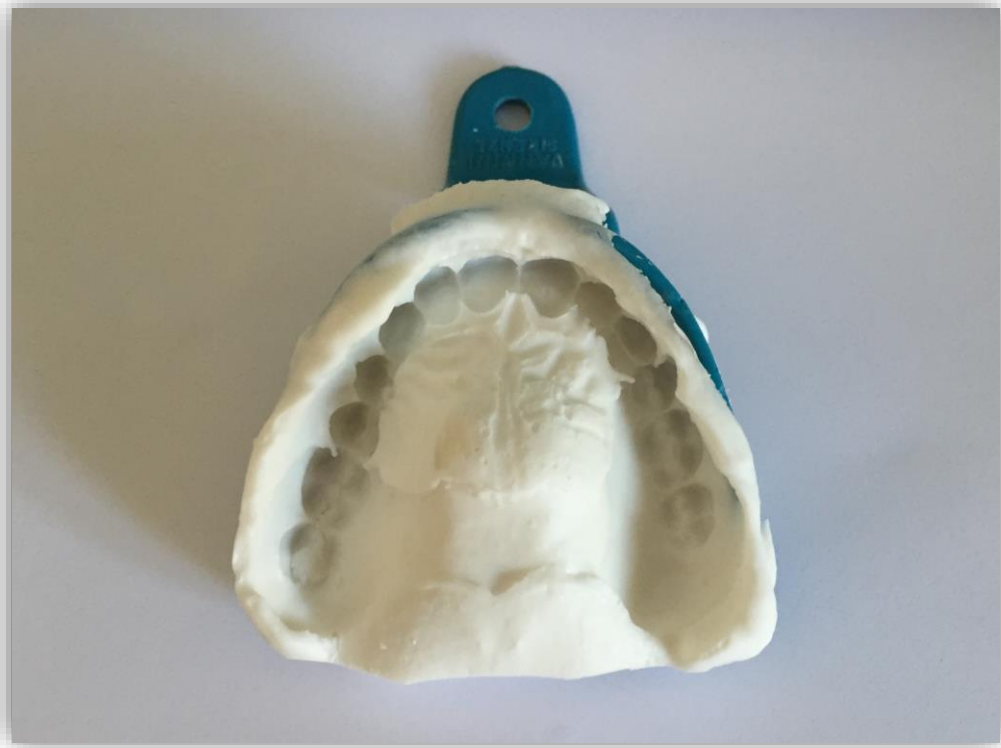
Kezelési terv (alsó állcsont)

Részleges lemezes fogpótlás:

- 7 fogat pótló öntött kapcsokkal elhorgonyzott, dentomucosalisan mereven megtámasztott, fém alaplemezű részleges lemezes fogpótlás
- Pótolt fogak: 47, 46, 45, 44, 35, 36, 37



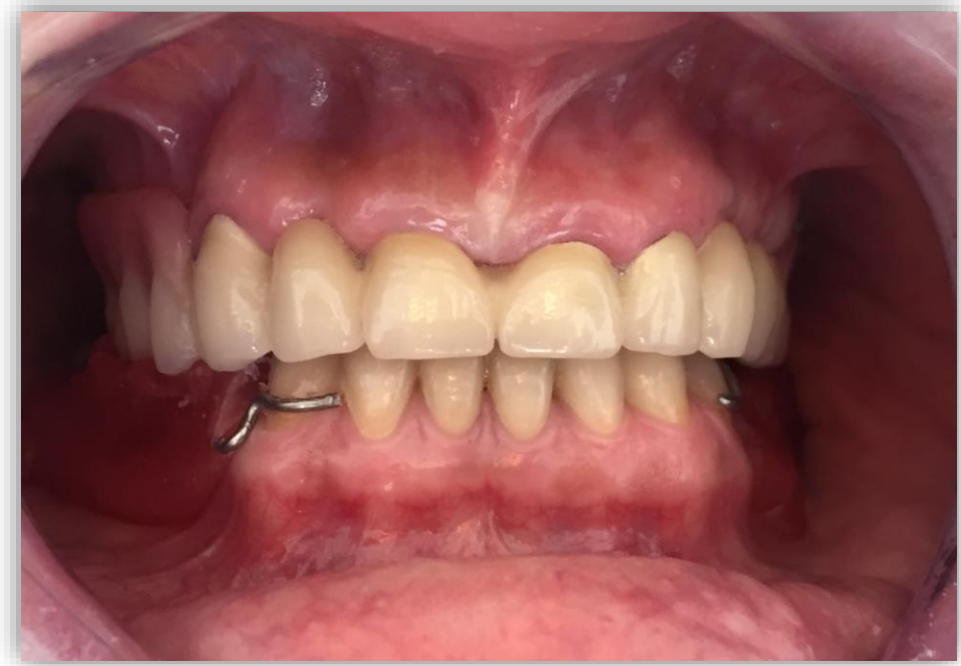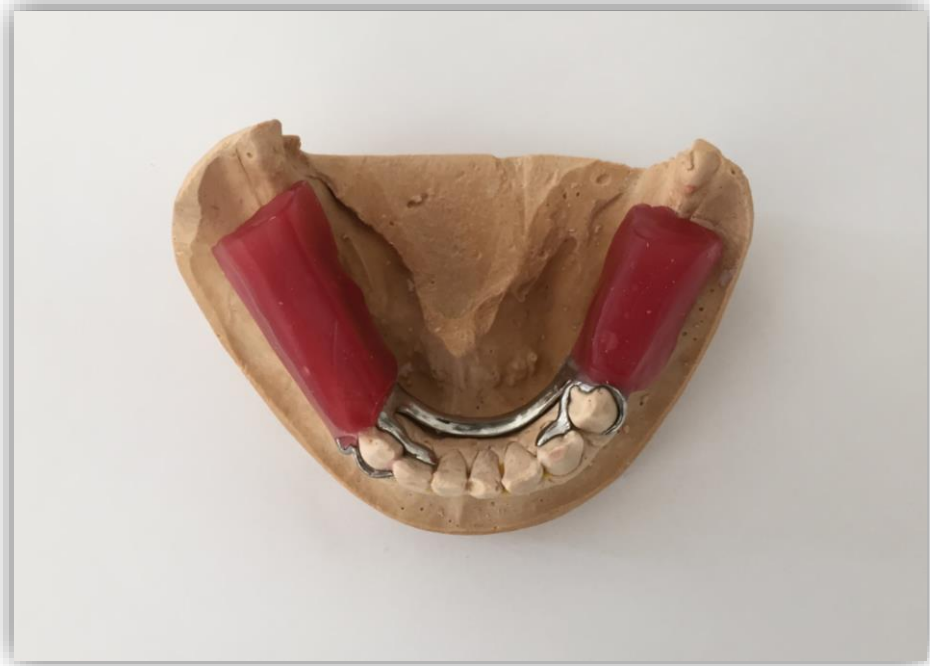Lenyomatvéétel



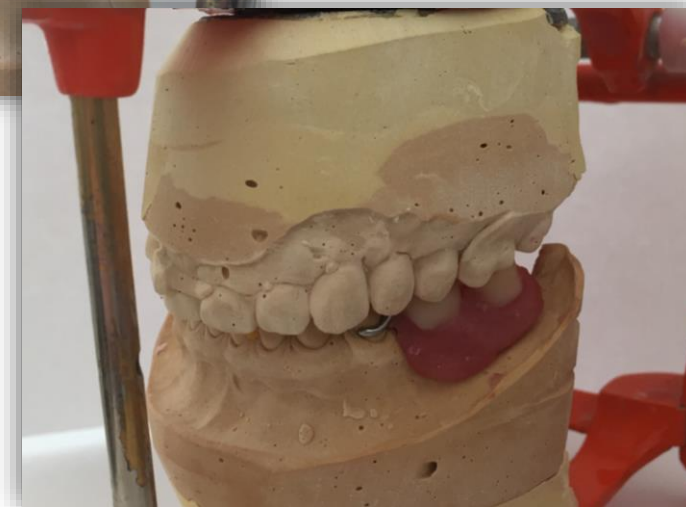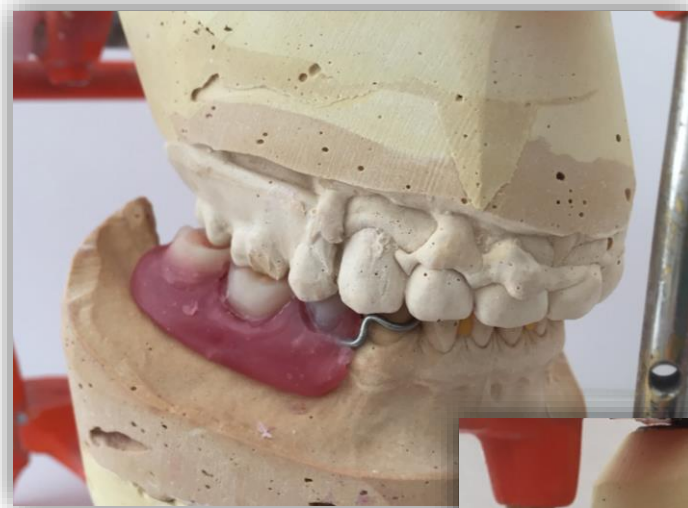
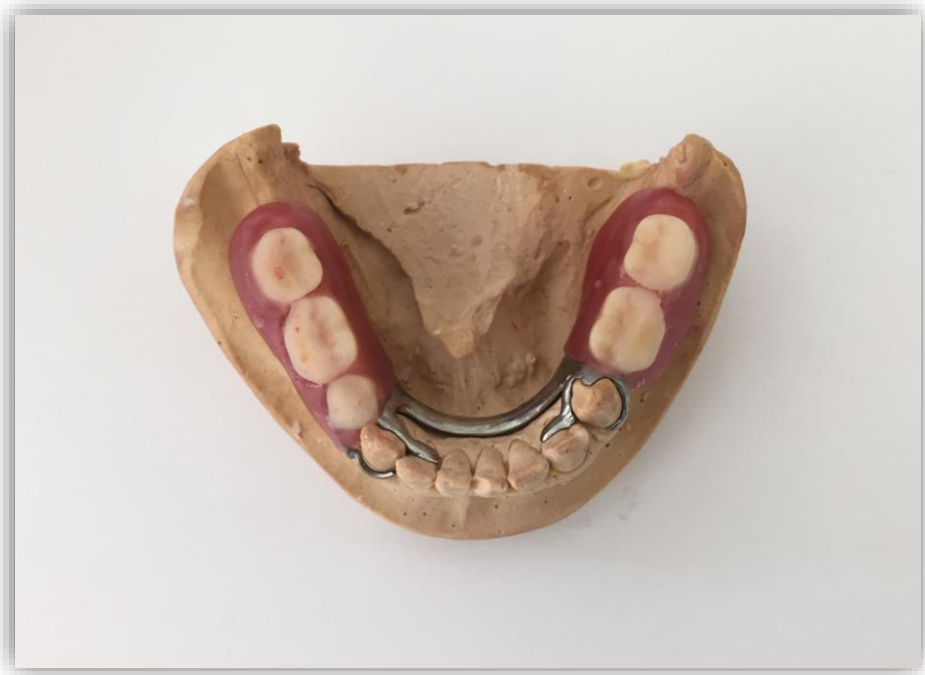Felső állcsont: antagonista lenyomat (alginát)

Alsó állcsont: kétfázisú-kétidejű szituációs lenyomat (C-szilikon)

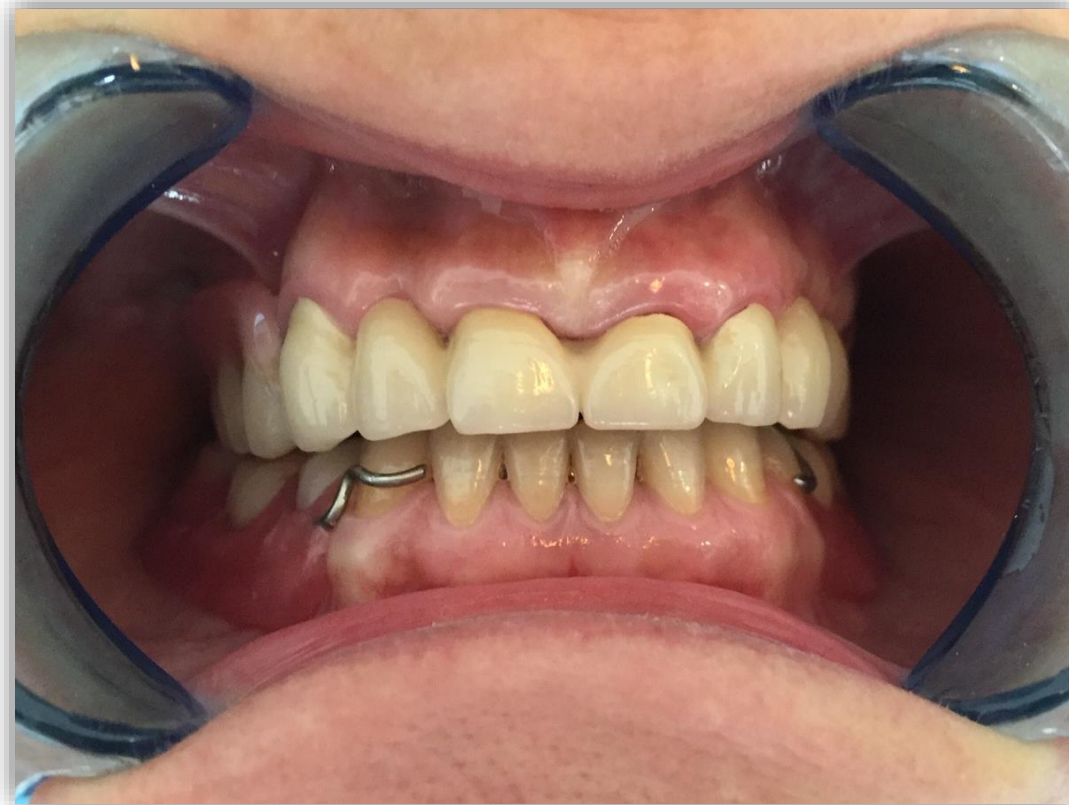Fémlemez próbája, centrális occlusio meghatározása harapási sablon segítségével



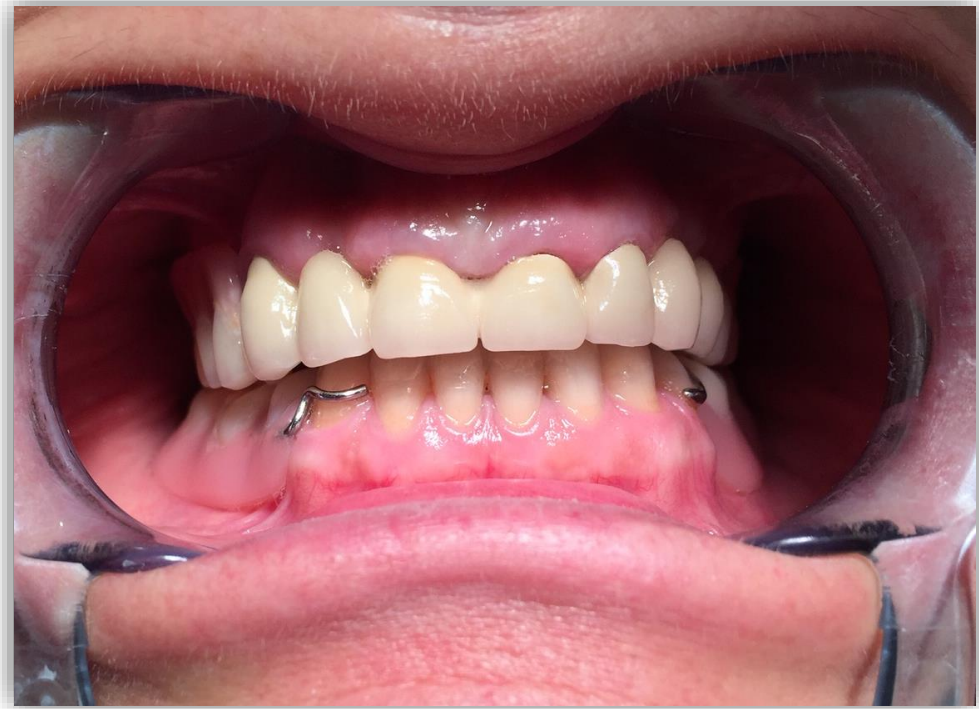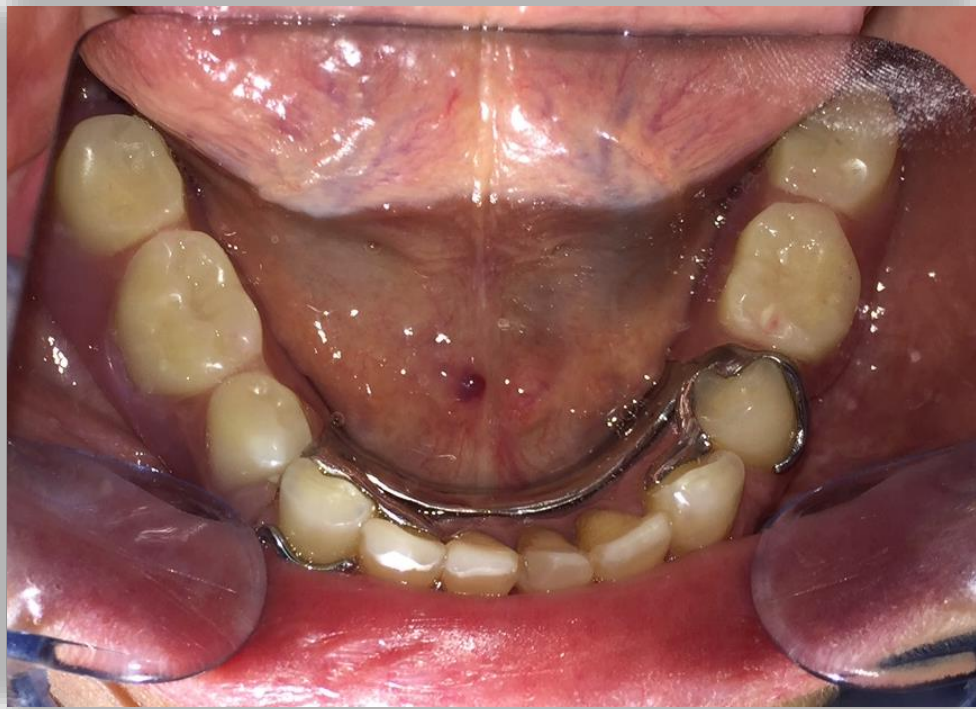
Próba fogsor a mintán és artikulátorban



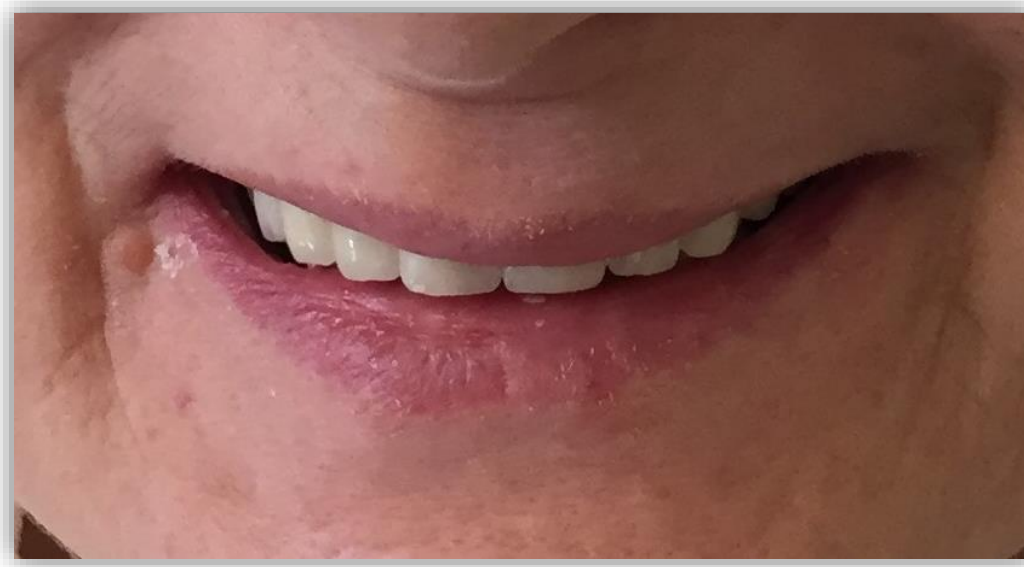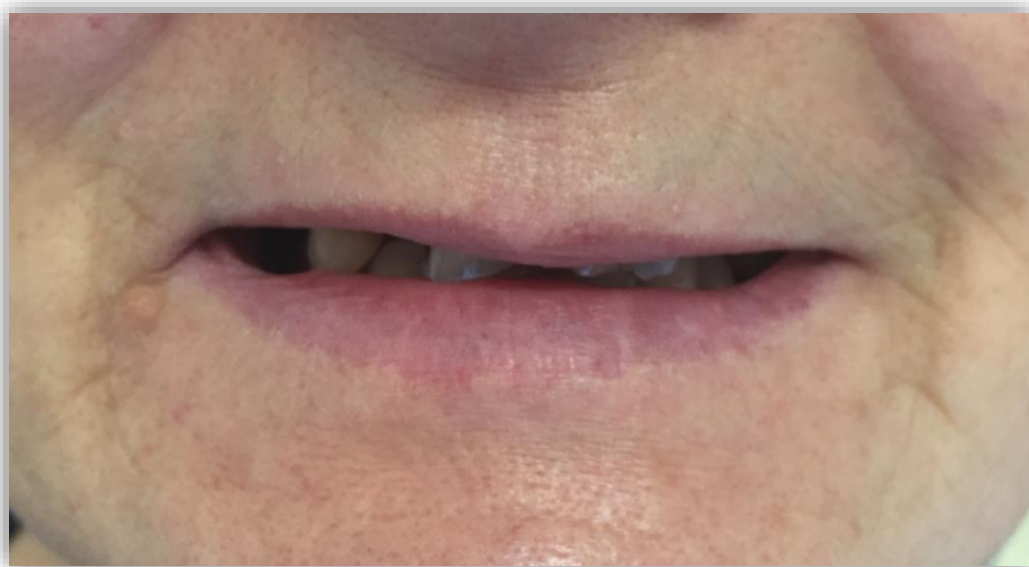Fogpróba szájban



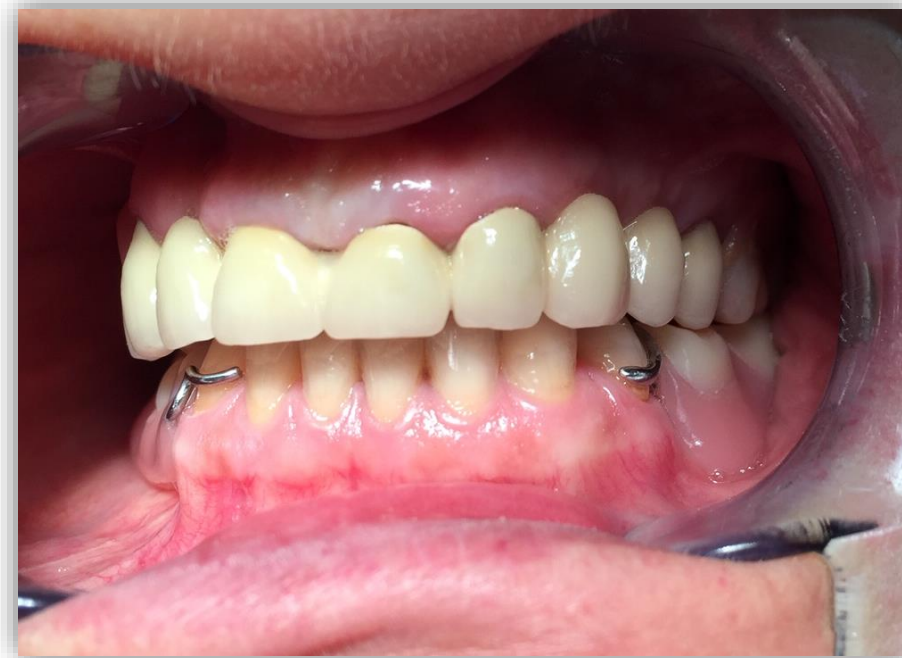Kész fogmű átadása



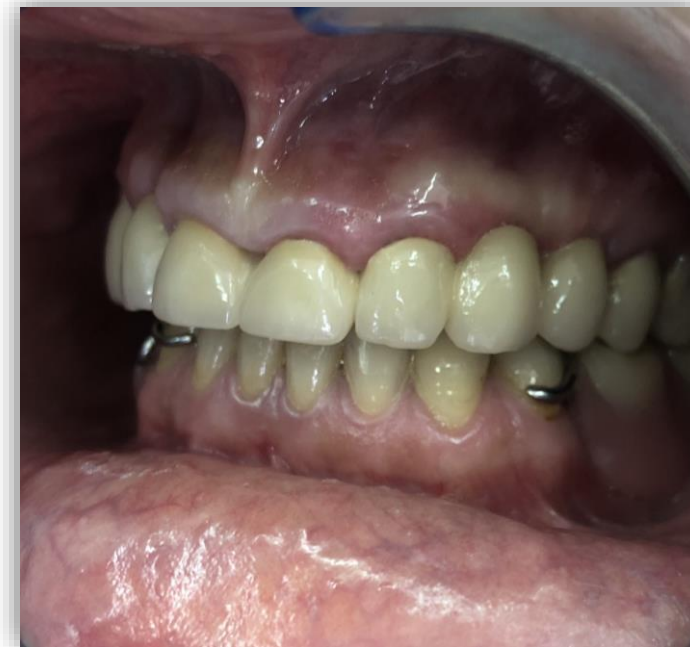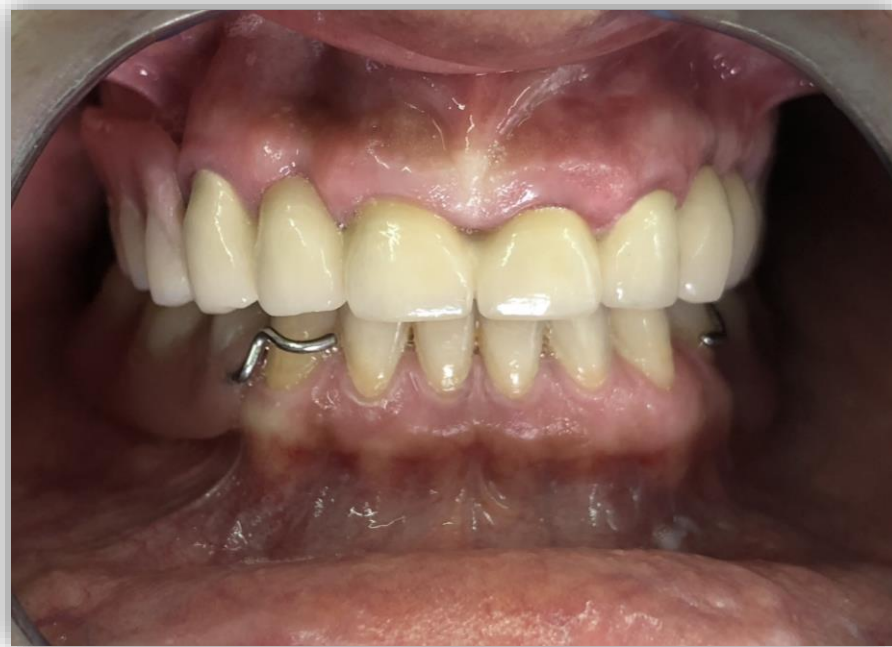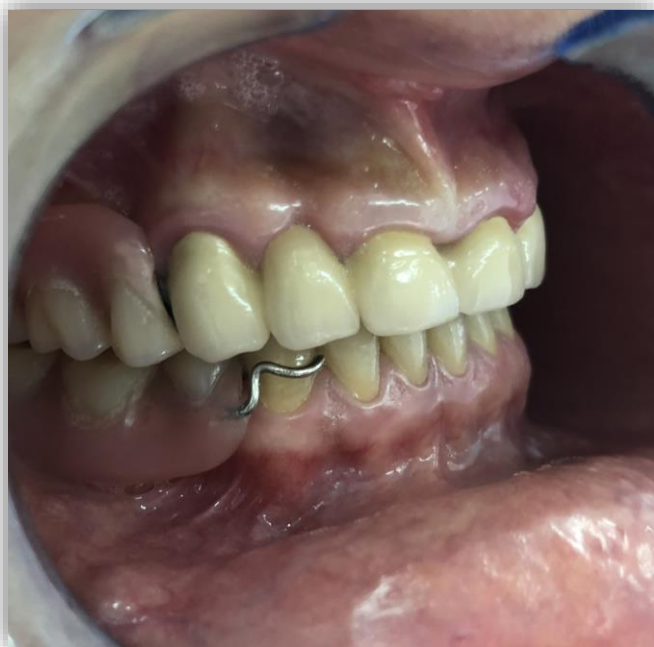Mosoly a rehabilitáció előtt és után



Rövid távú kontroll (1 hét)



Hosszútávú kontroll (12 hónap)





Köszönöm a figyelmet!