



# Semmelweis Egyetem Fogorvostudományi Kar Fogászati és Szájsebészeti Oktató Intézet

igazgató: Dr. Kivovics Péter c. egyetemi tanár

<http://semmelweis-egyetem.hu/fszoi/>

<https://www.facebook.com/fszoi>




## Implantátumokon elhorgonyzott felső front híd elkészítése

Jelölt: Dr. Gallatz Katalin

Tutor: Dr. Katona István főorvos

Mentor: Dr. Kivovics Péter c. egyetemi tanár



# A beteg panasza

- A páciens balesetben veszítette el felső metszőfogait.
- A foghiány pótlása céljából kereste fel intézetünket.
- A páciens fiatal kora, megfelelő mennyiségű és minőségű csontállománya valamint motiváltsága miatt az implantációs fogpótlás készítése mellett döntöttünk.



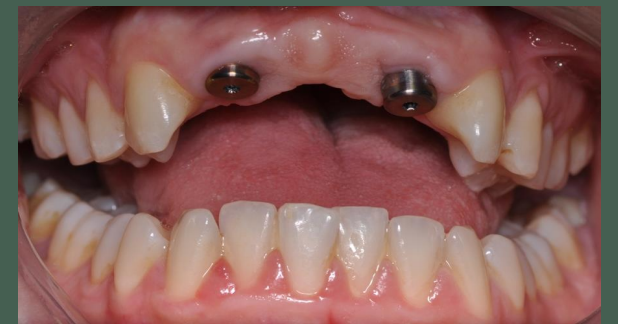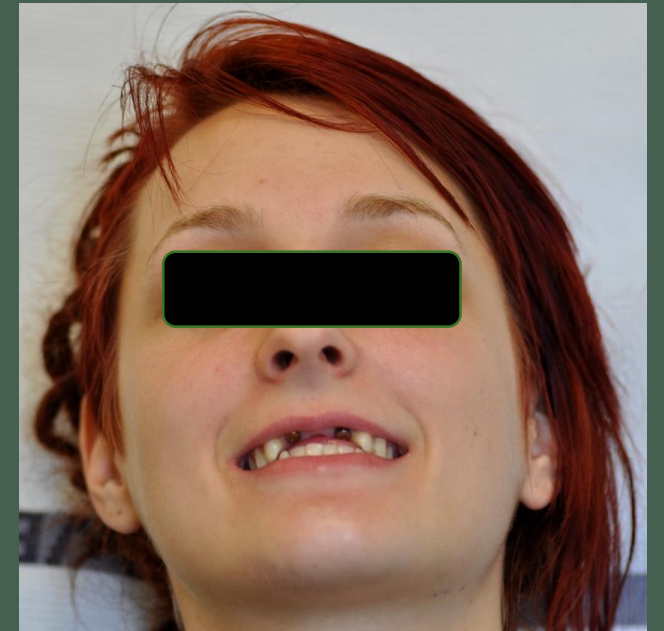# Anamnesis

- 20 éves nő páciens
- Tanuló
- Általános anamnézisében fogászati kezelést befolyásoló tényező nem szerepel
- Gyógyszereket rendszeresen nem szed
- Allergiáról nem tud
- Más, kezelést befolyásoló betegsége nincs



# Fej-nyak régió vizsgálata, intraoralis vizsgálat

- Stomato-onkológiai szűrés negatív
- Szájhygiéna: kielégítő; kevés plakk, calculus
- TMI vizsgálat eredménye negatív
- Harapási forma: eugnath
- Fábián- és Fejérdy-féle protetikai osztályozás:
  - Felső állcsont: 1B
  - Alsó állcsont: 0



# Előkészítő műveletek

- **Parodontológiai**

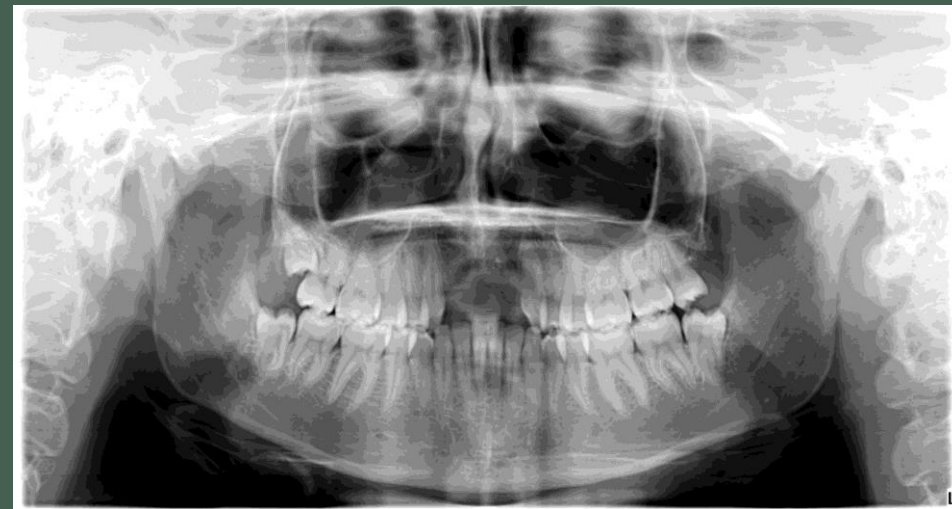- Supragingivalis depurálás és polírozás
- Szájhygiéniai instruálás, motiválás

- **Konzerváló fogászati**

- Az implantációs műtétet megelőzően a száj teljes szanálása szükséges
- Jelen páciens esetében szanálásra nem volt szükség

- **Szájsebészeti**

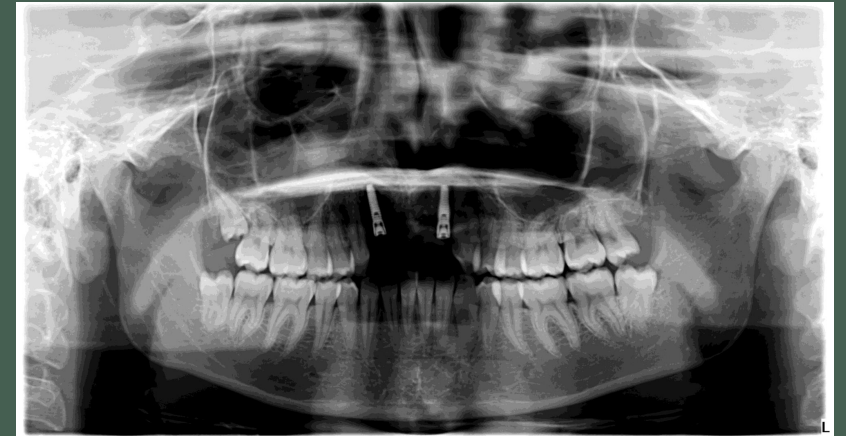- CBCT felvétel elemzése
- Implantátumok behelyezése



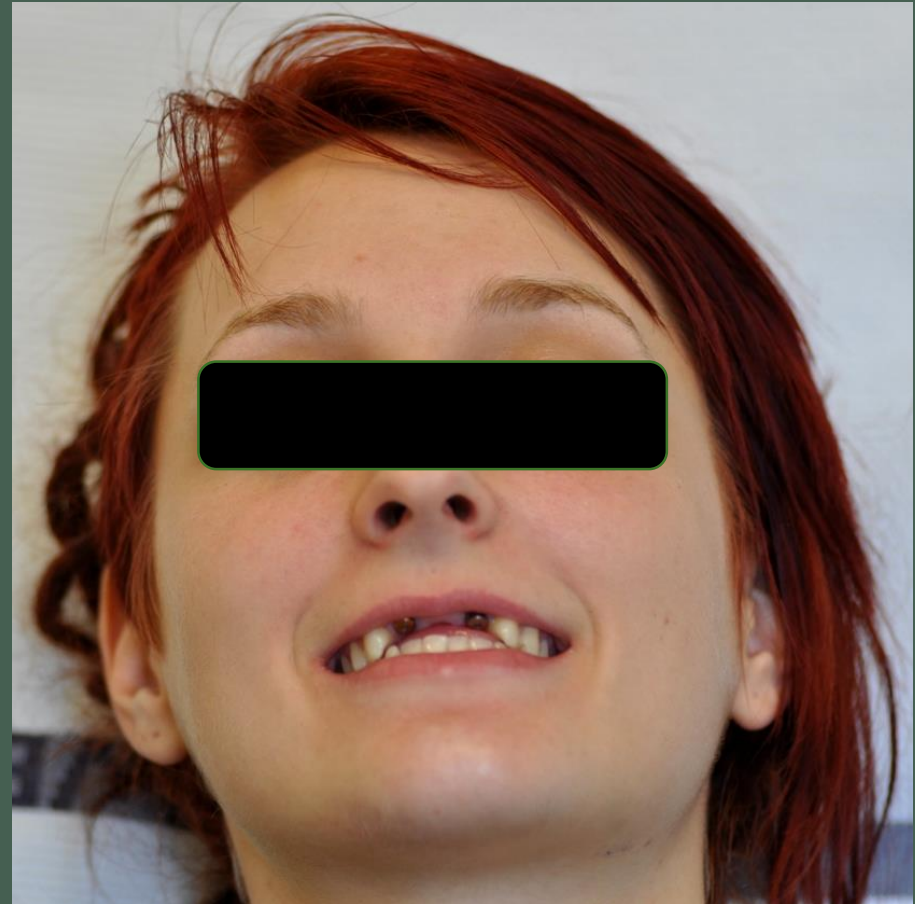
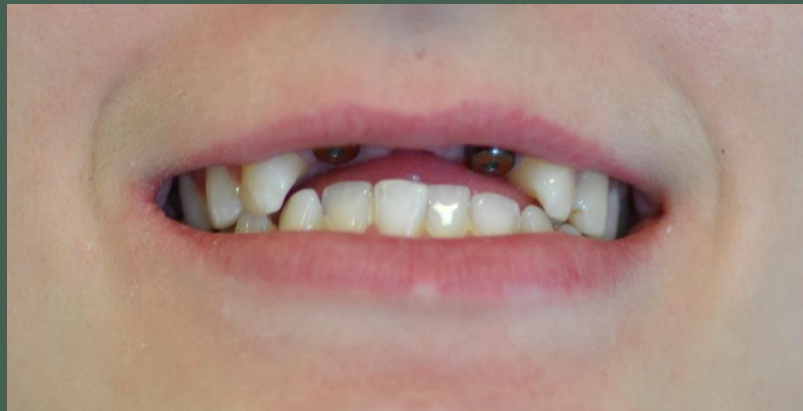
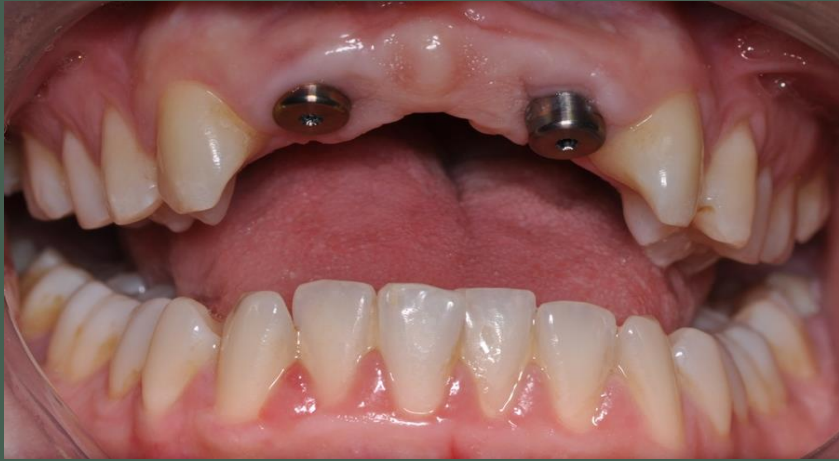# Implantátumok behelyezése

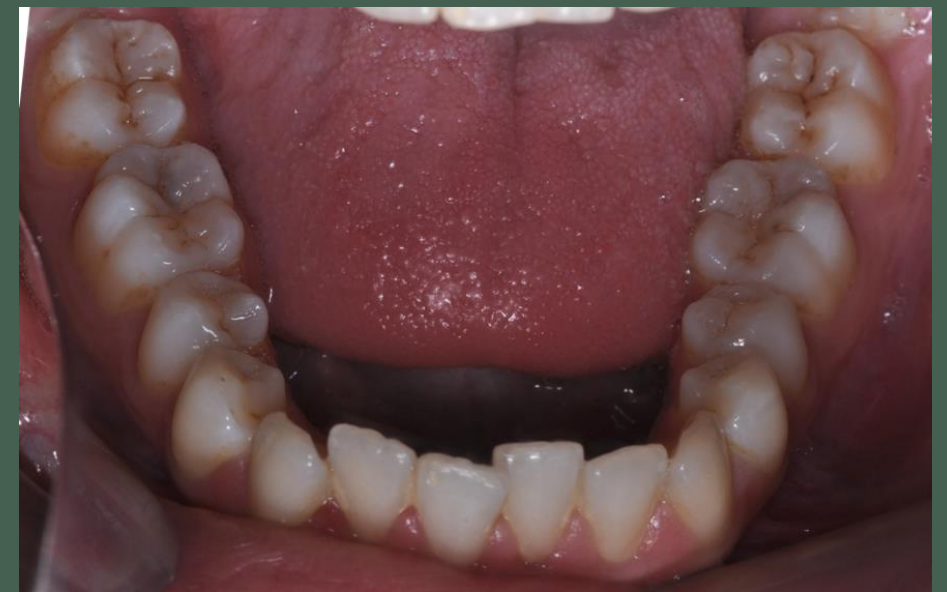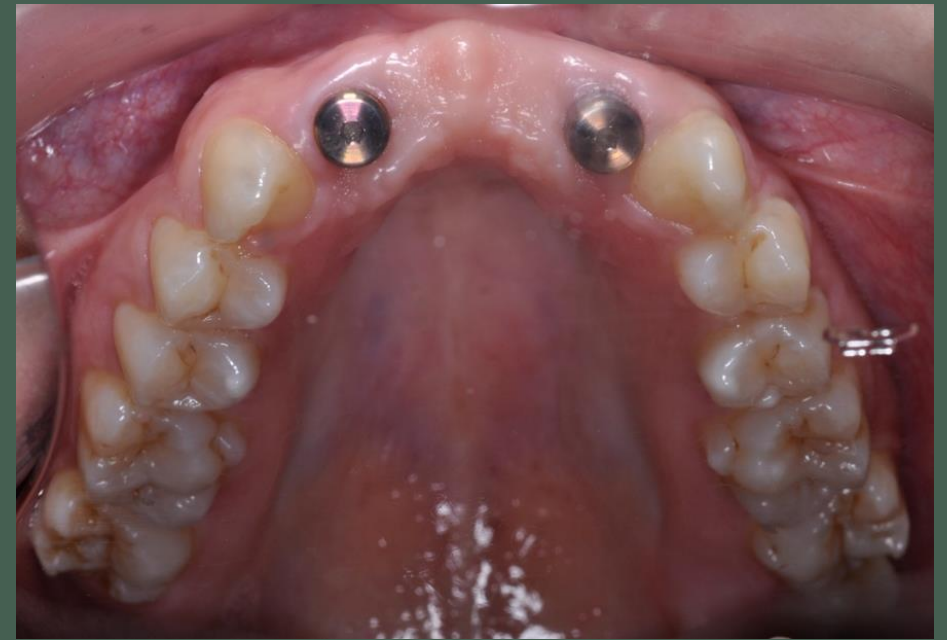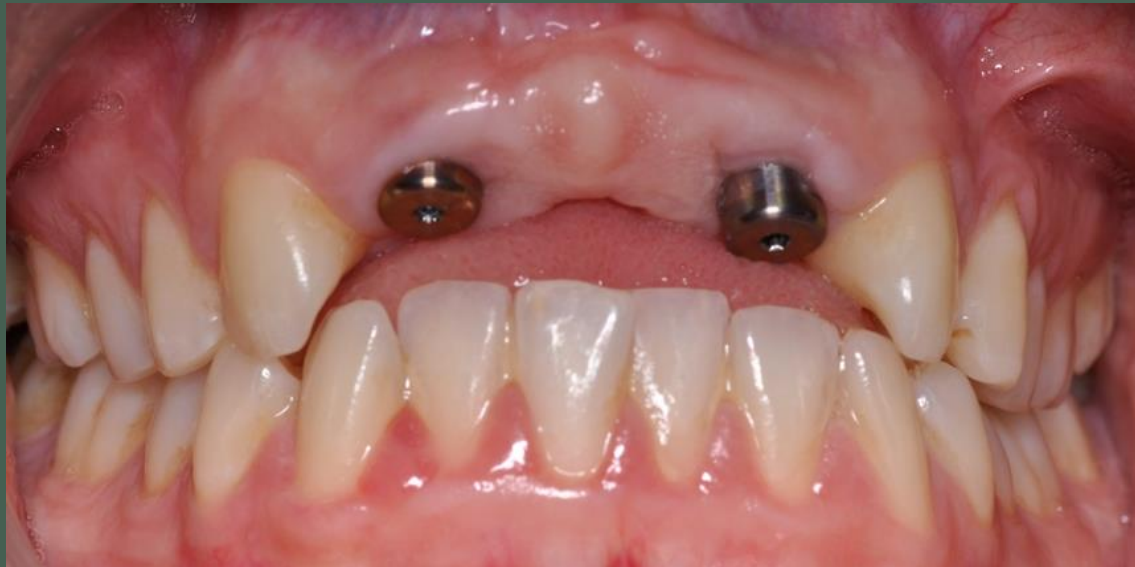- Konzultáció, CBCT felvétel elemzése, műtéti terv elkészítése
- Implantációt végezte: Dr. Seereiner Tamás, felügyelte: Dr. Czinkóczy Béla
- 2 db Nobel Biocare implantátum került behelyezésre a 12 (3,5 x 13) és 22 (3,5 x 13) fog helyére (bone level)
- A műtétet után 1 héttel, eseménytelen sebgyógyulást követően varratszedés történt
- Zárt gyógyulás 3 hónapon keresztül
- Feltárás és gyógyulási ínformázó csavarok behelyezése
- További 2 hét gyógyulás
- Protetikai ellátás megkezdése



# Kiindulási állapot

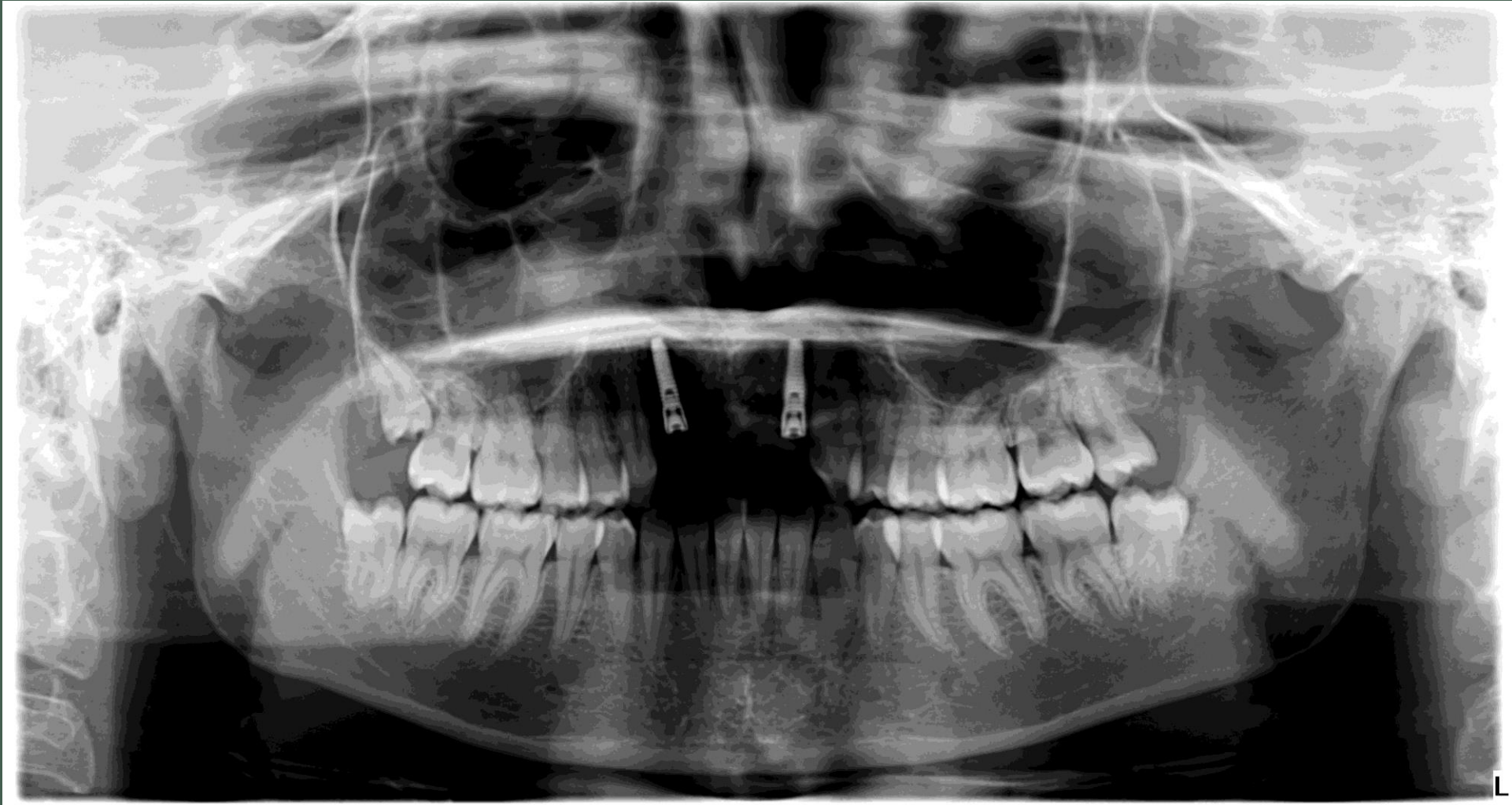

# Kiindulási állapot



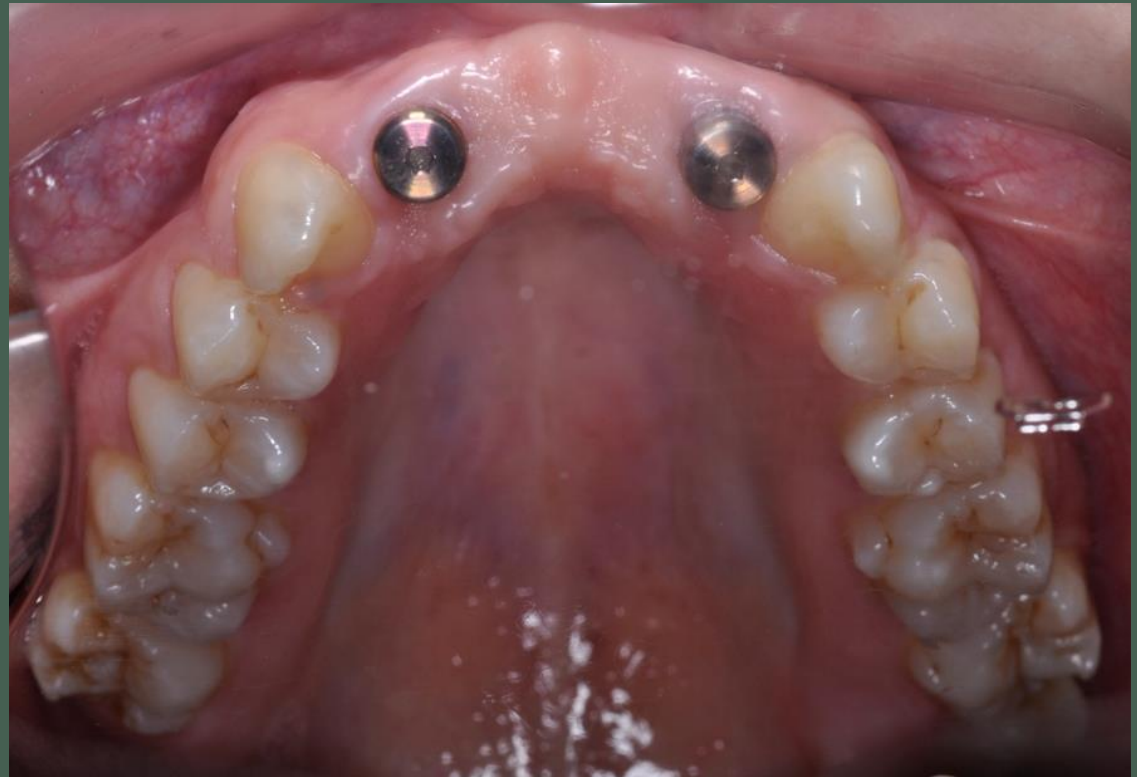


# Orthopantomogram



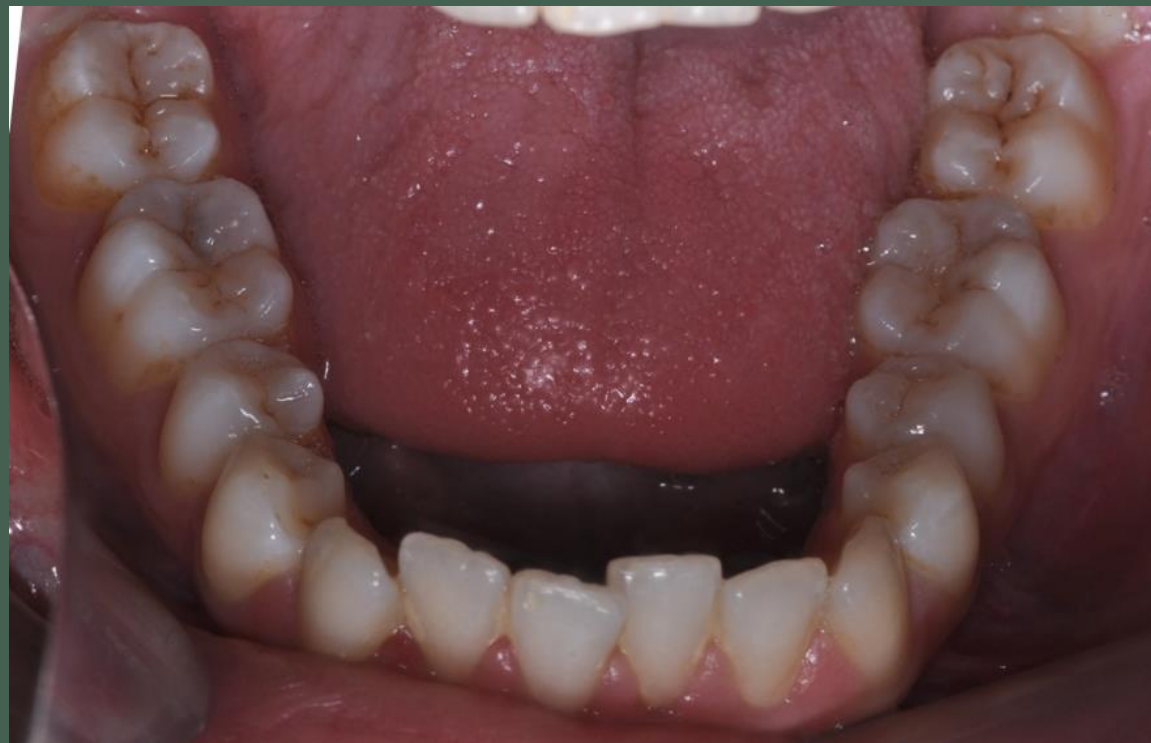# Status – Felső állcsont

- 13, 14, 23, 24 buccalisan fluorosisos foltok
- 15, 25 fluorosisos foltok
- Barázda elszíneződések
- Calculus



# Status – Alsó állcsont

- 38, 48 impactált
- Barázda elszíneződések
- Calculus



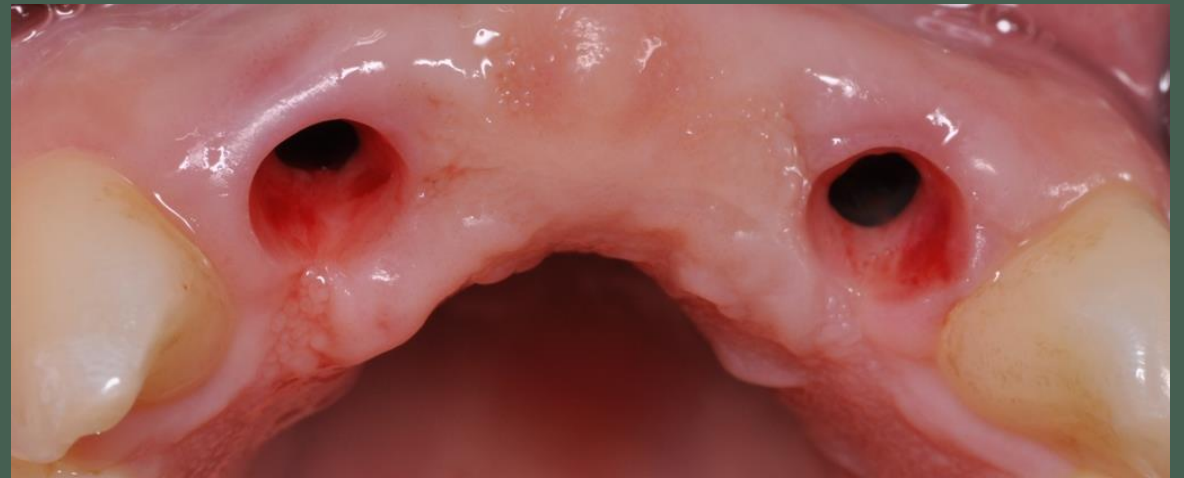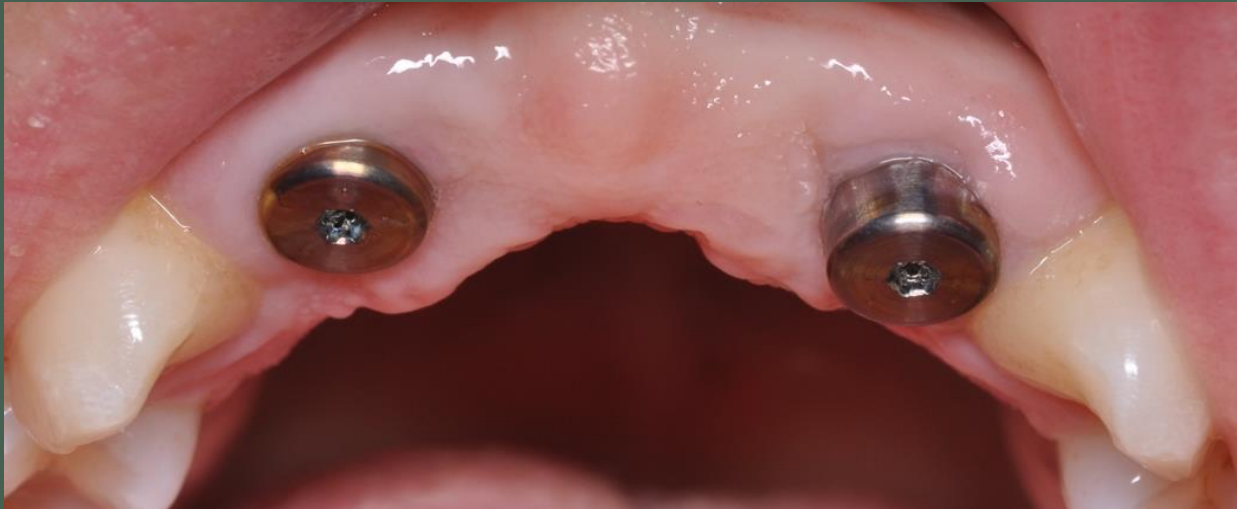# Kezelési terv (protetikai)



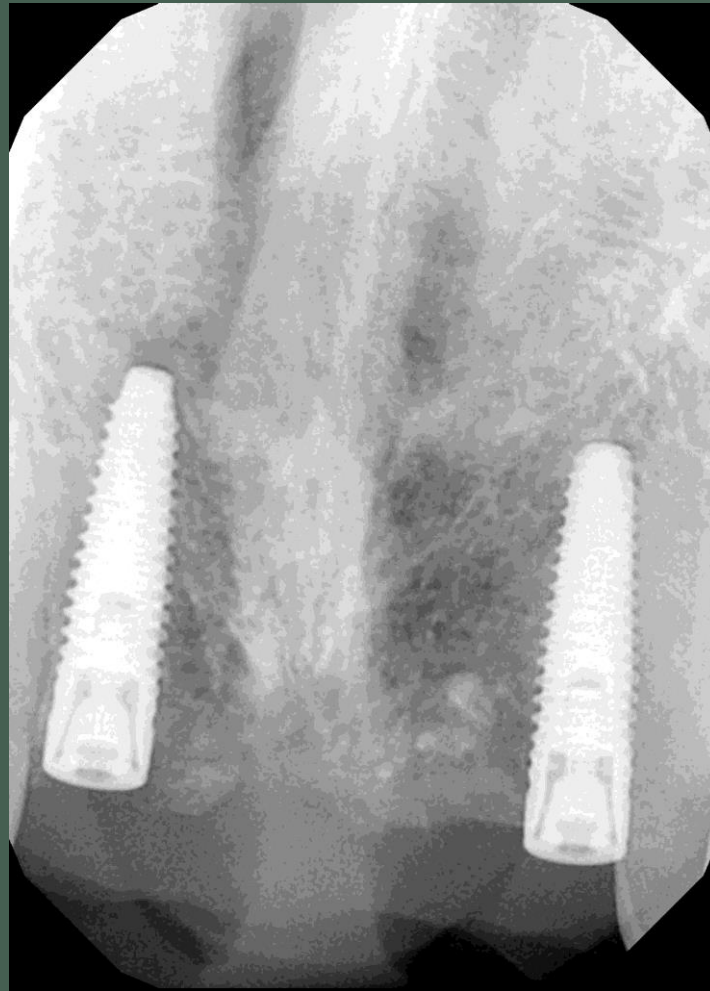
- 4 tagú lézer szinter technológiával készült fémkerámia híd
  - Horgonykoronák( implantátumon): 12, 22
  - Hézagfogak: 11, 21
- **A kezelés menete:**
  - Lenyomati fejek kiválasztása
  - Lenyomatvétele: Zárt kanalas kétfázisú kétidejű precíziós szituációs szilikon lenyomat
  - Lenyomati fej összecsavarozása a technikai analóggal, majd visszaillesztés a lenyomatba
  - Antagonista lenyomat vétel, IKP rögzítése
  - Implantátum fejek (15°-ban szögtört, 1,5 mm nyakmagasságú esztétikus fejek) próbája, a helyes tengelyállások ellenőrzése pattern resin kulcs segítségével
  - Vázpróba, színmeghatározás
  - Mattpróba
  - A kész fogpótlás beragasztása (ideiglenes, Tempbond)
  - Végleges rögzítés



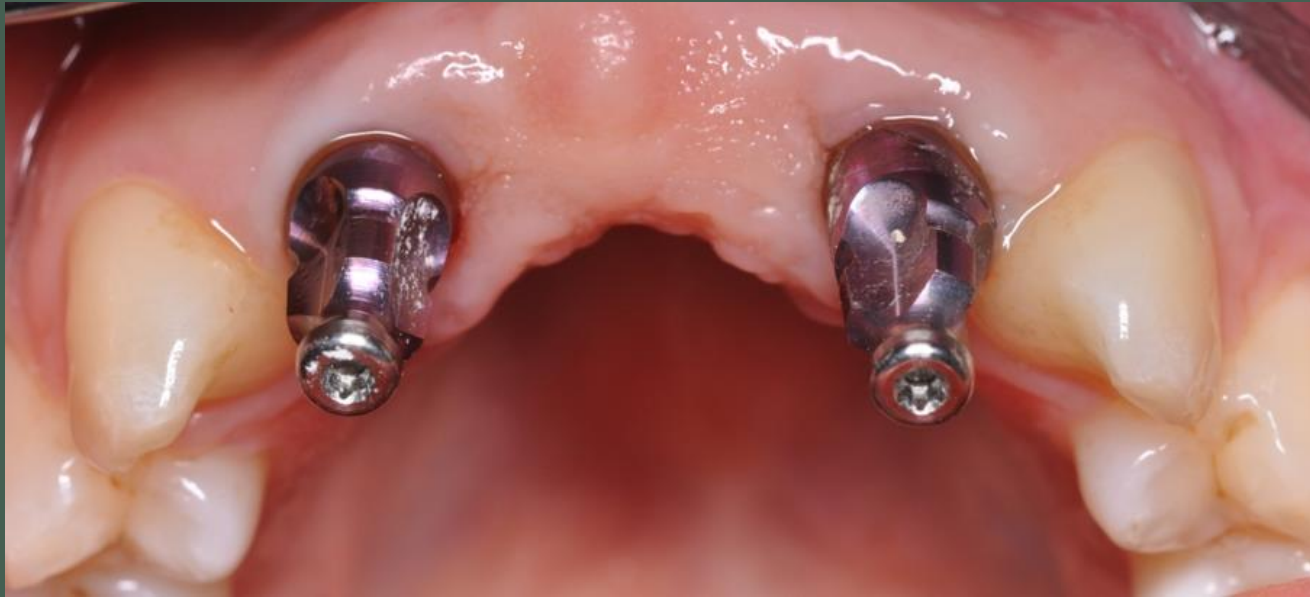
# Osseointegrálódott implantátumok



# Osseointegrálódott implantátumok



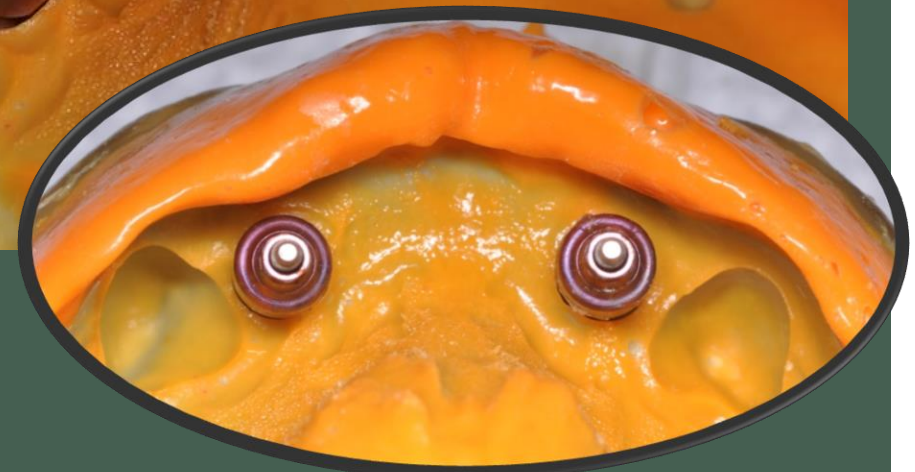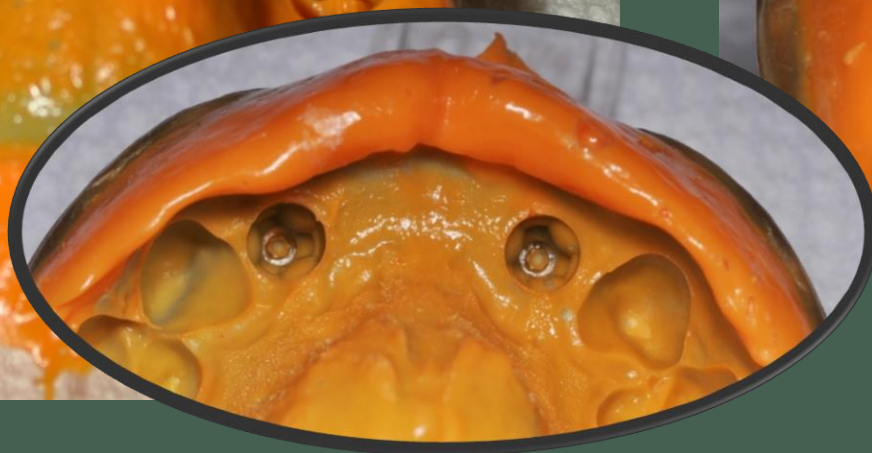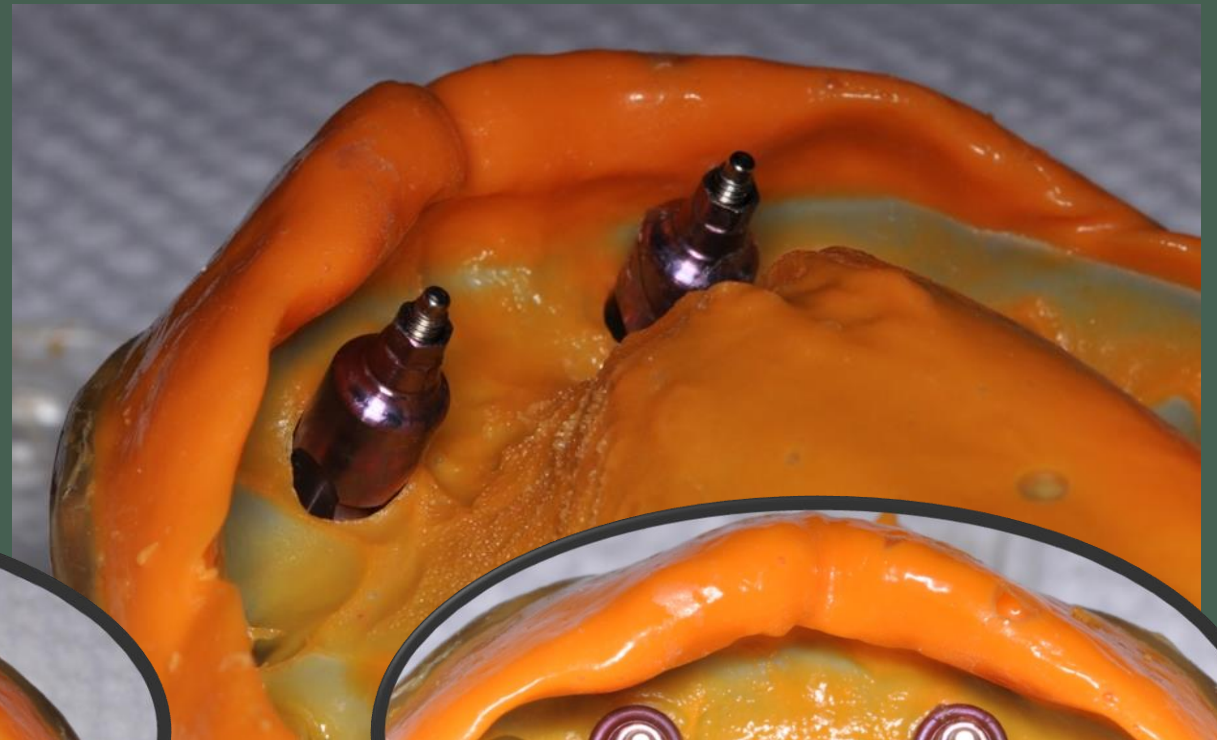
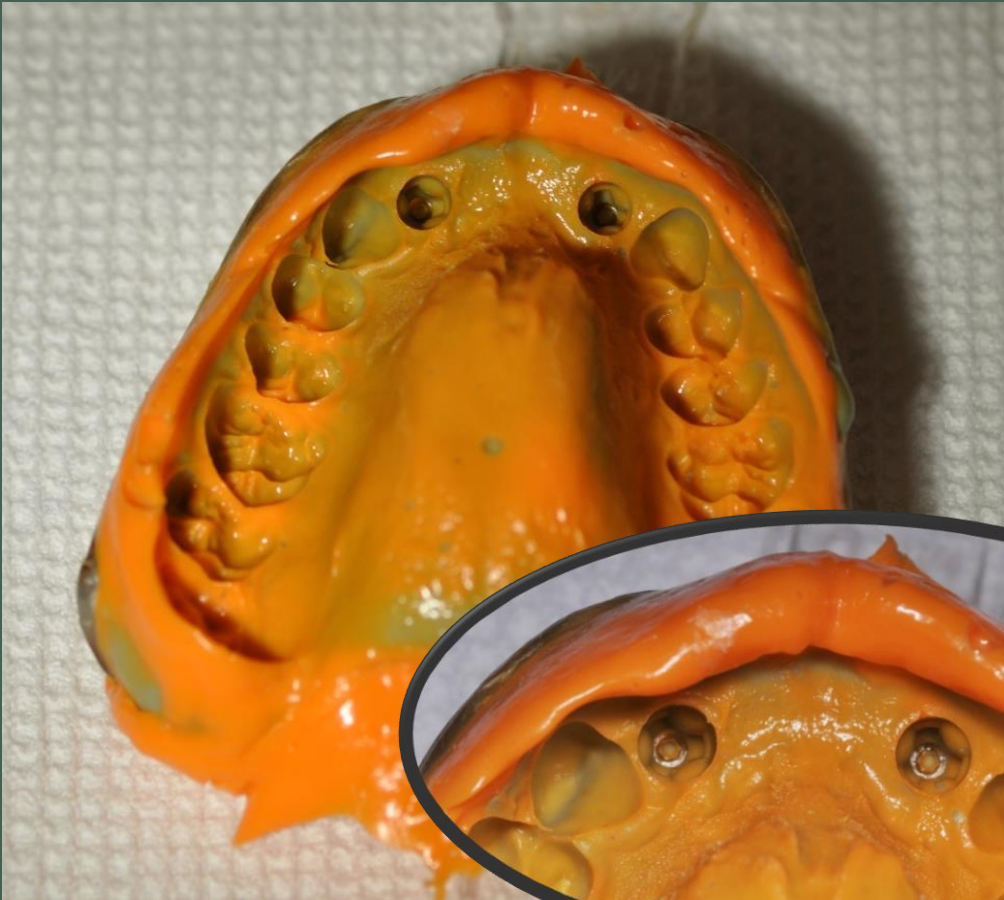
# Lenyomati fejek





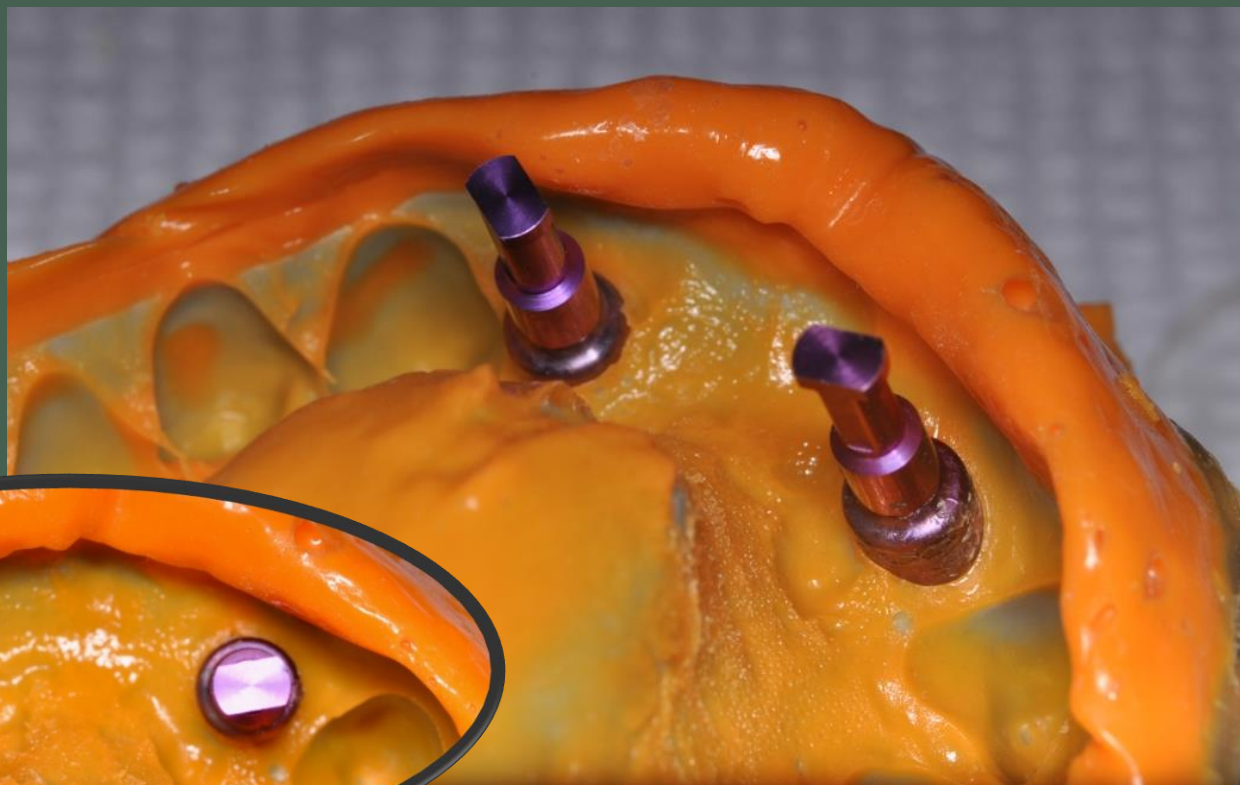

# Lenyomatvételel

Zárt kanalas, kétidejű kétfázisú  
precíziós szituációs szilikon lenyomat

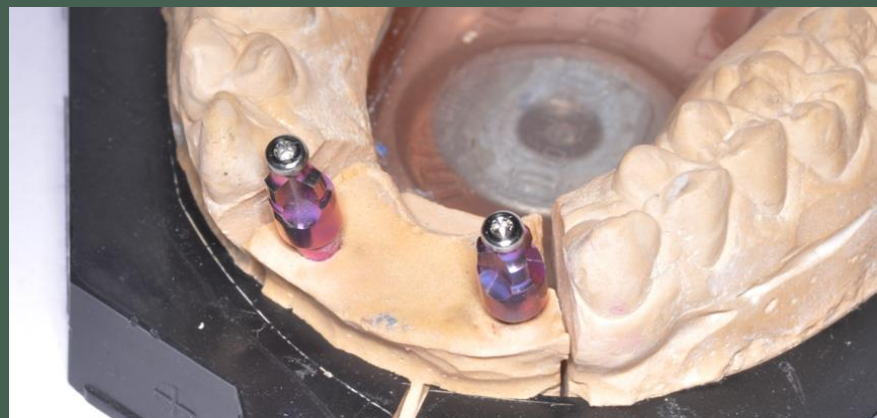
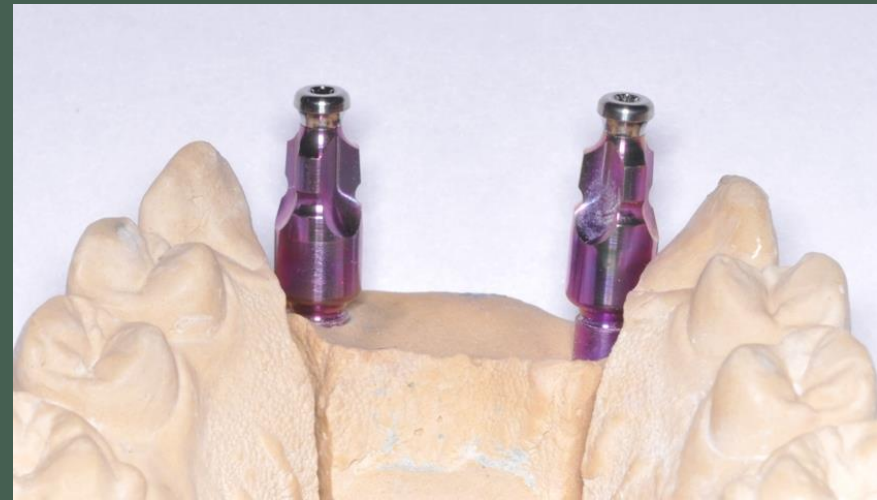
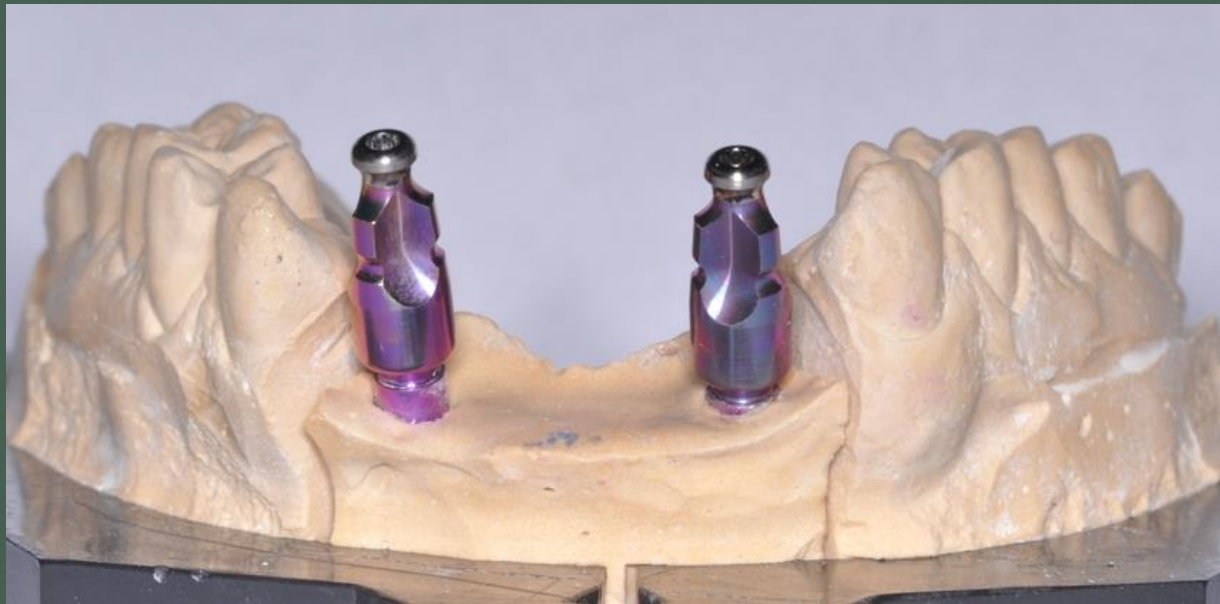

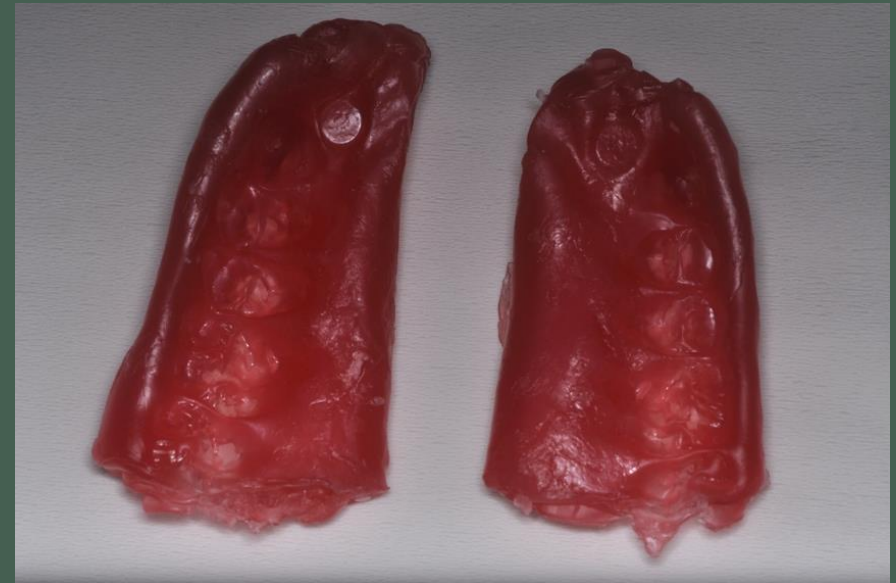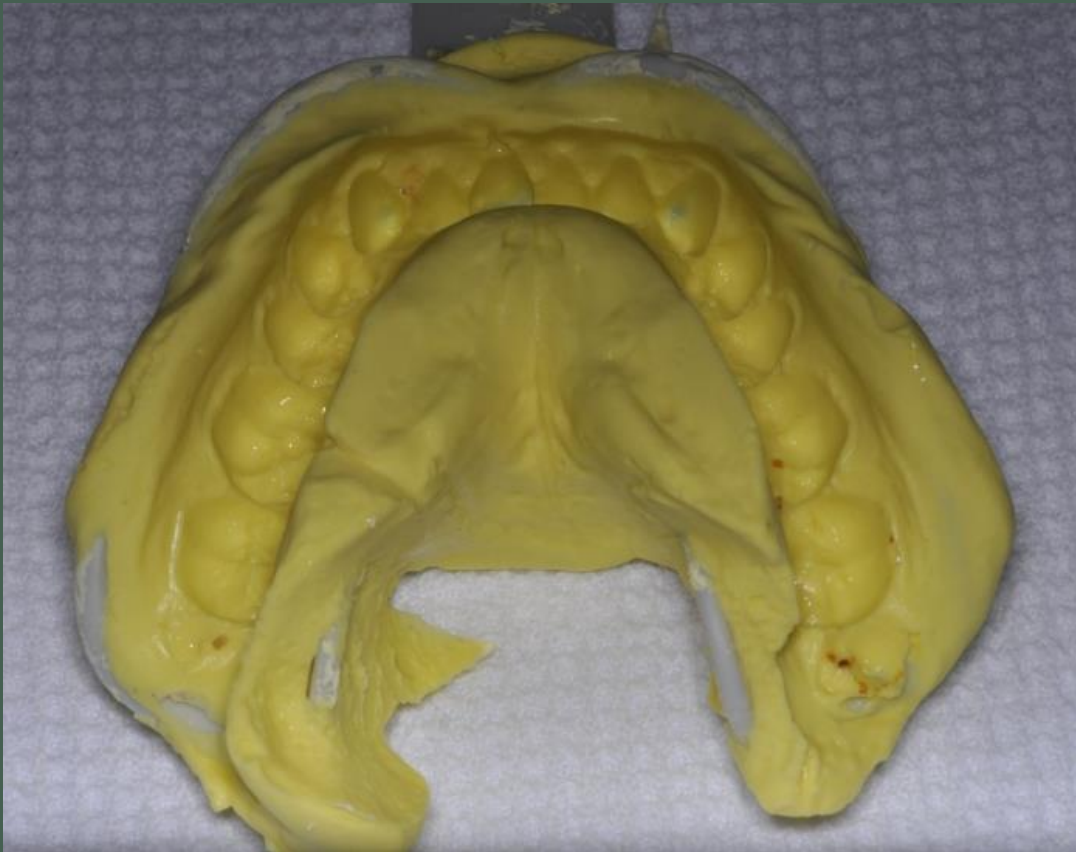# Technikai analóg



# Lenyomati fejek a kiöntött mintán

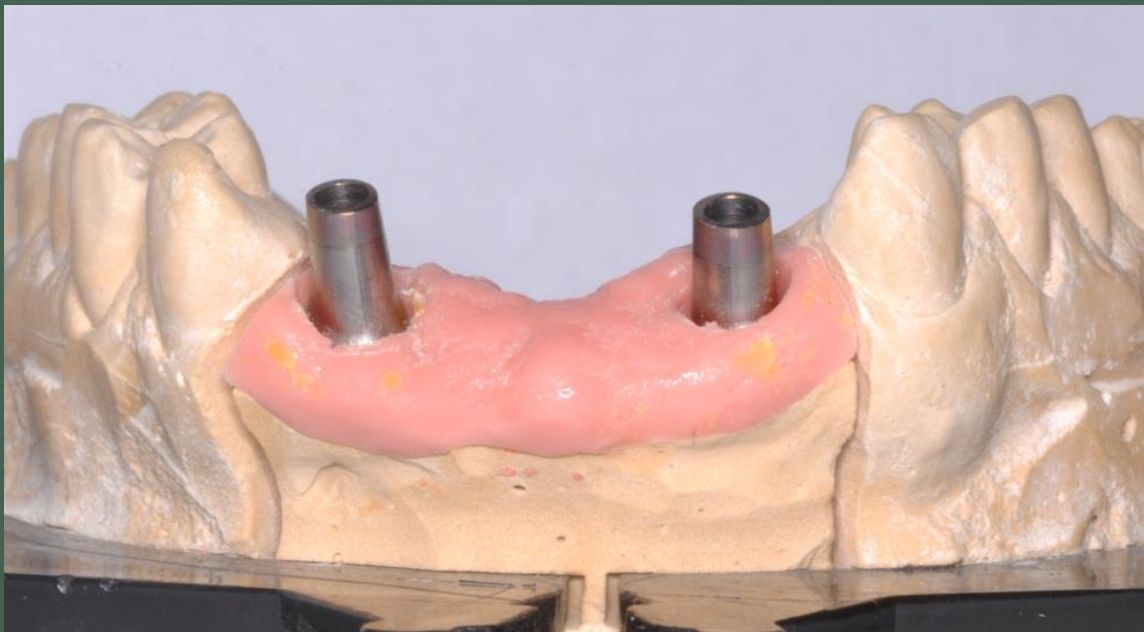

# Antagonista lenyomat és viaszharapás

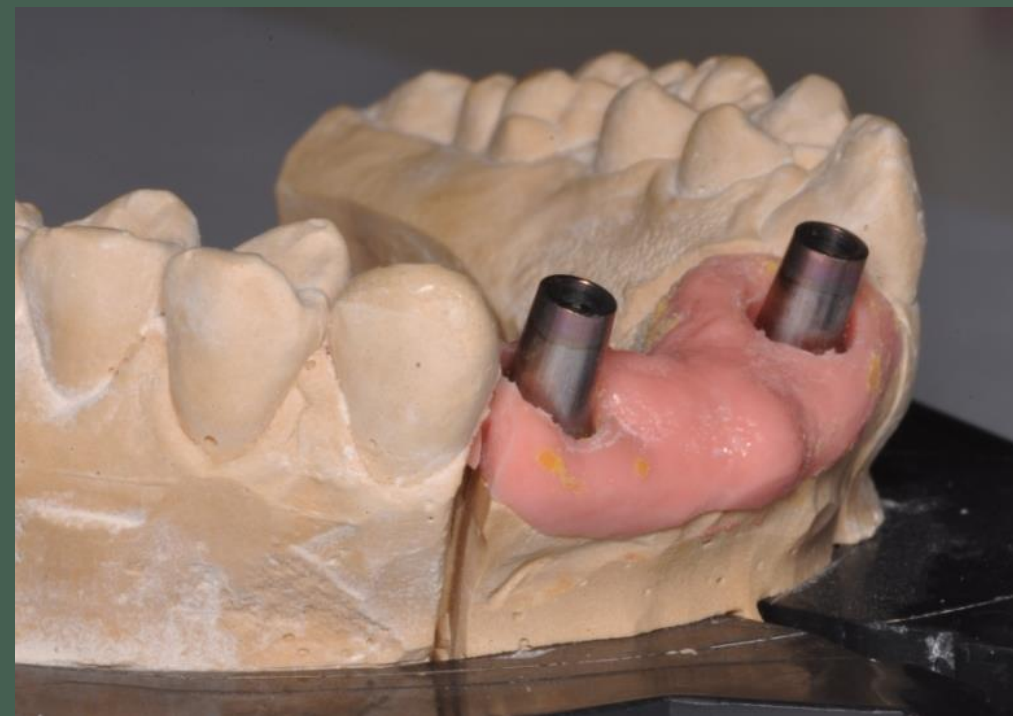



# Implantátum fejek – a mintán

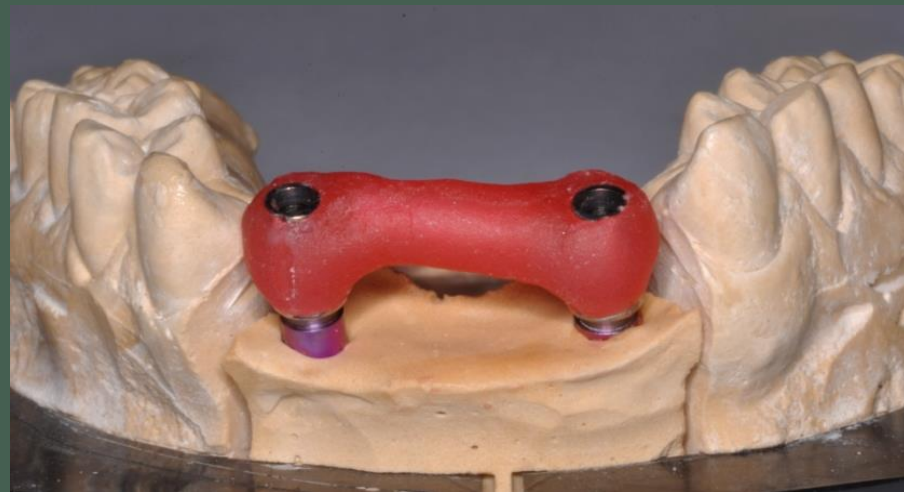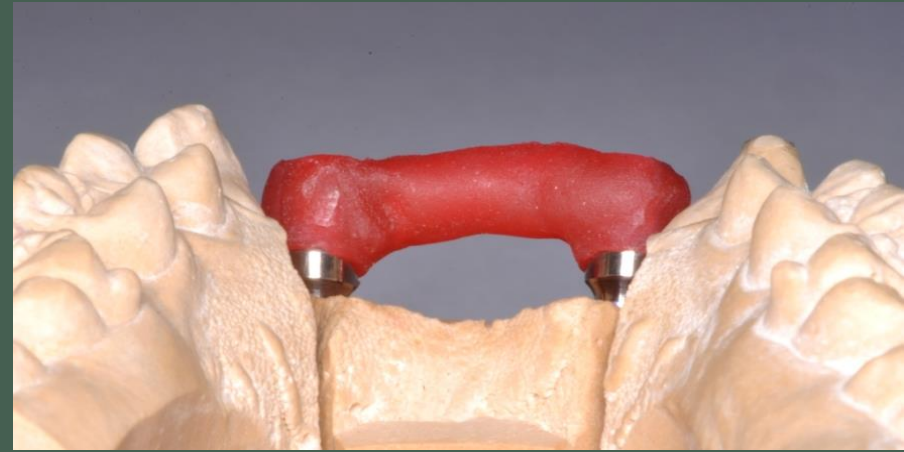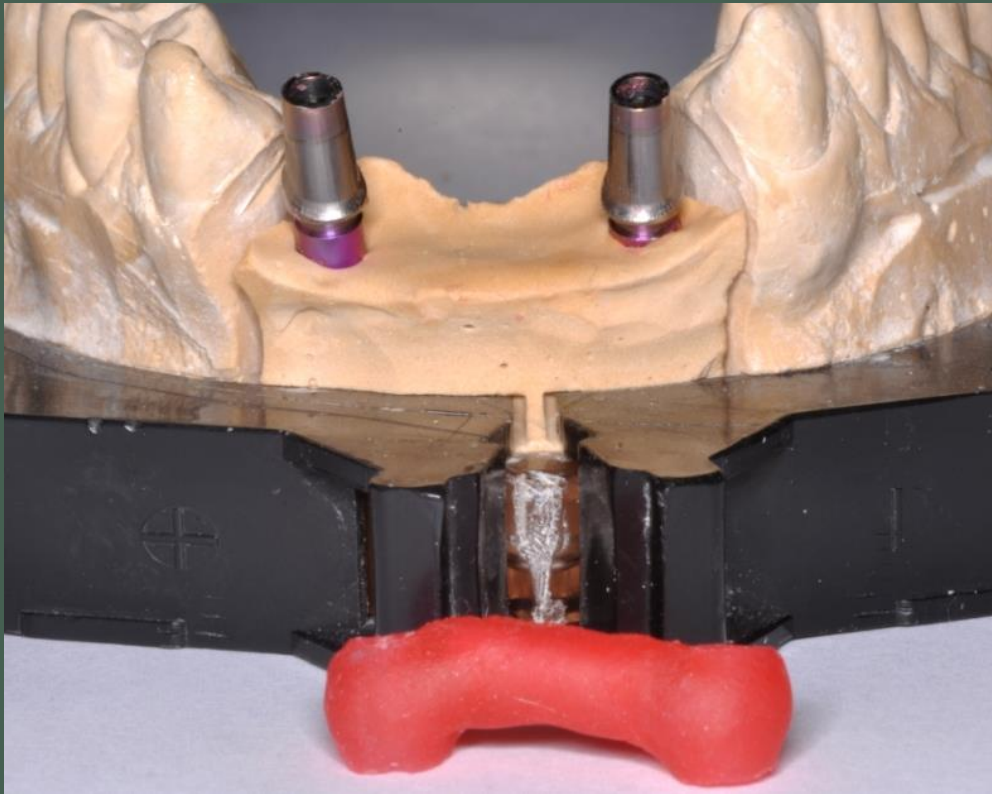


15°-ban szögtört, 1,5 mm nyakmagasságú fejek

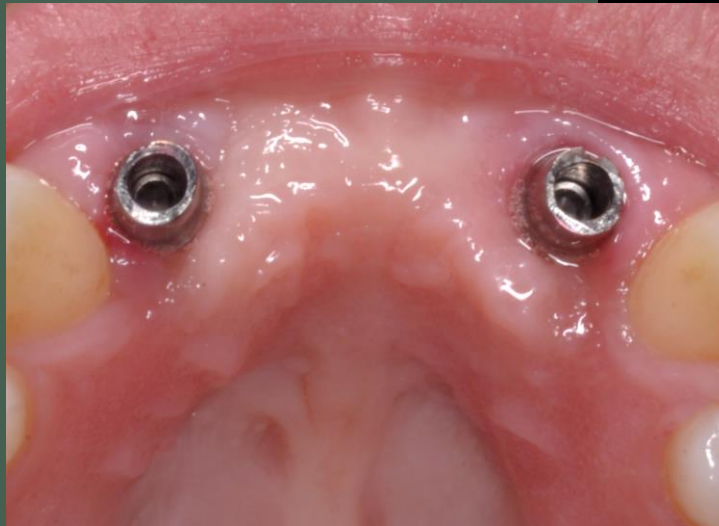
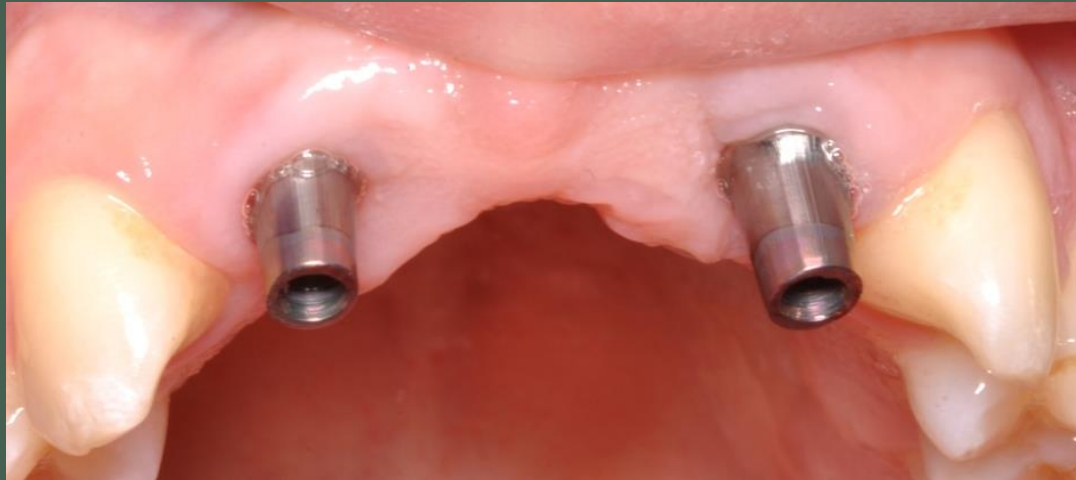


# Átvivő kulcs – pattern resin

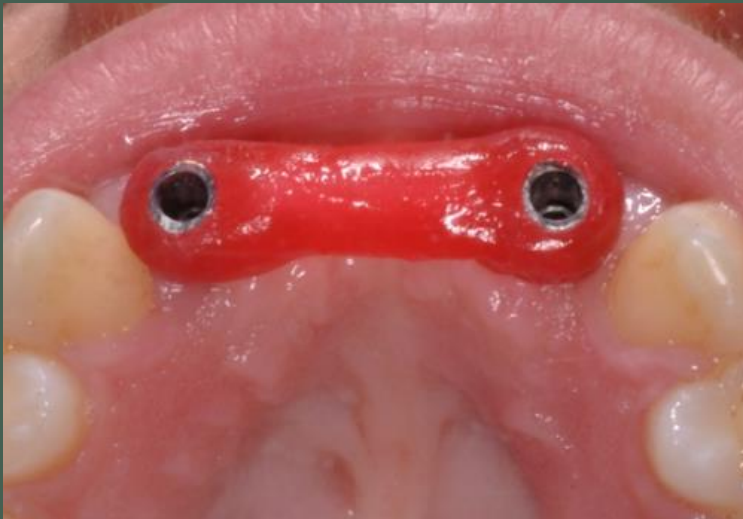
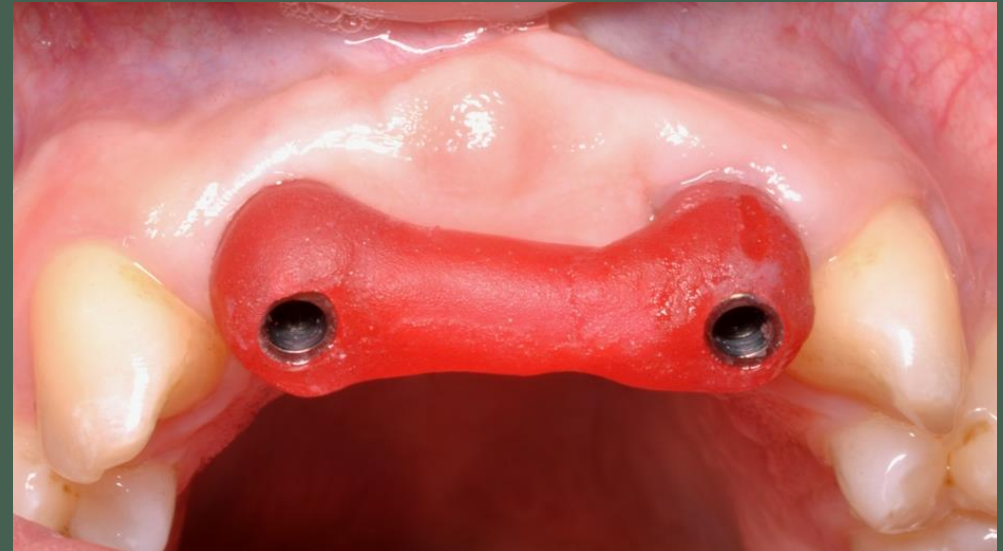
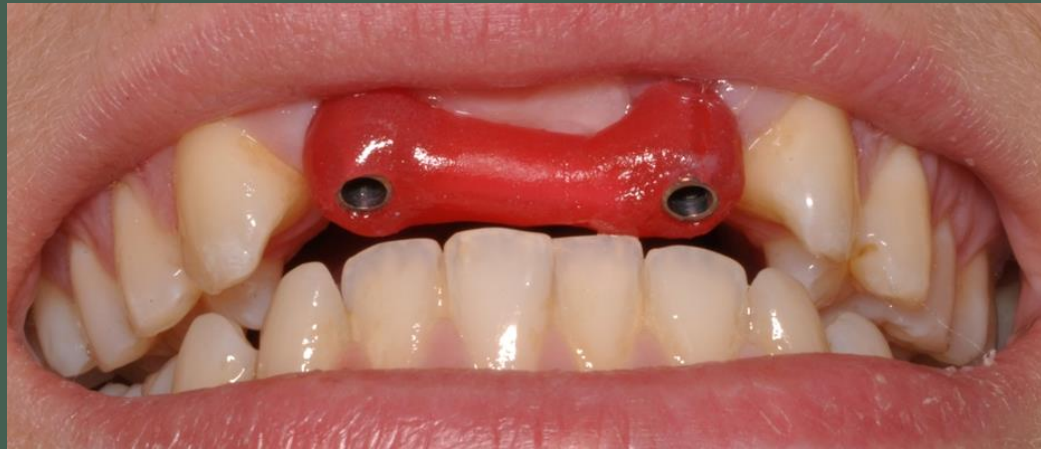# Implantátum fejek – a szájban

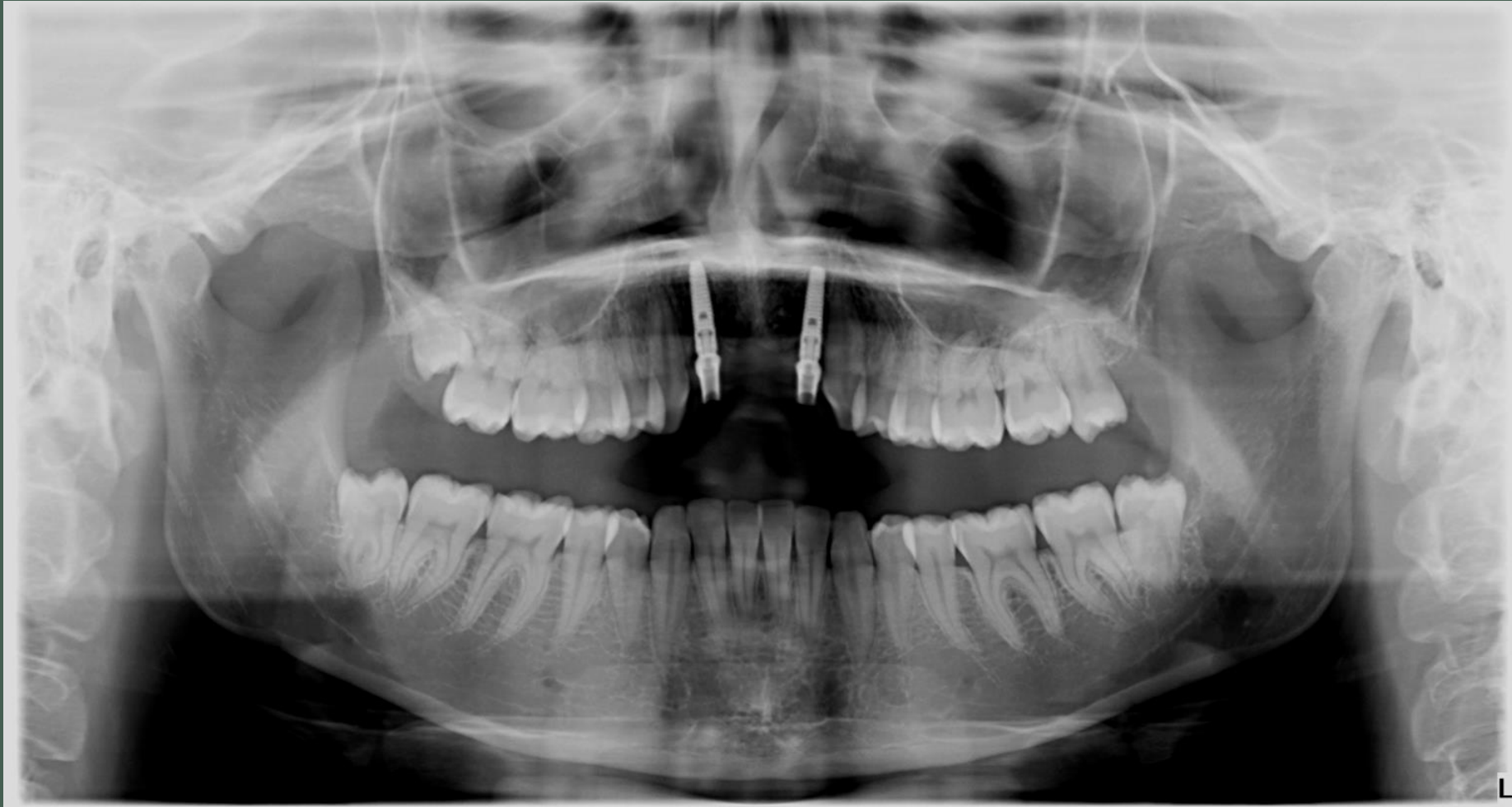



# Helyes tengelyállás ellenőrzése átvivő kulccsal

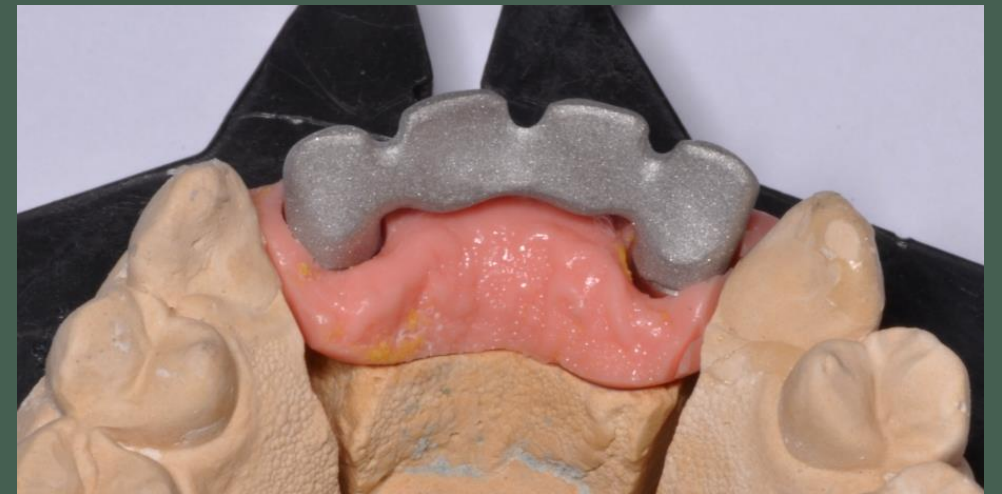
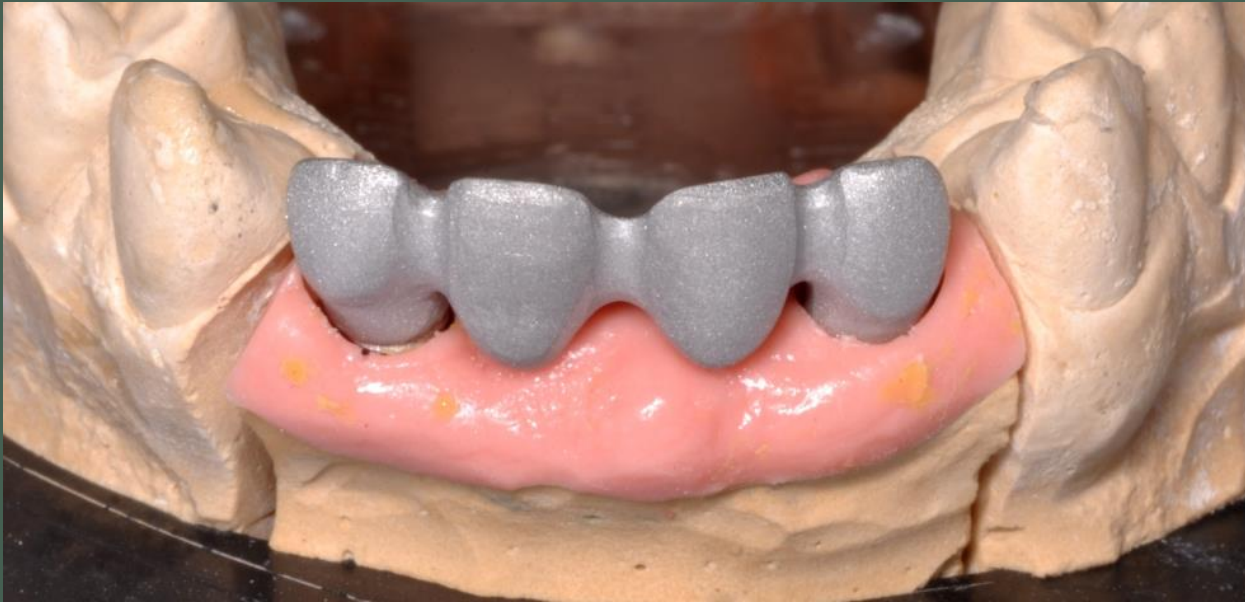
# Résmentes illeszkedés ellenőrzése

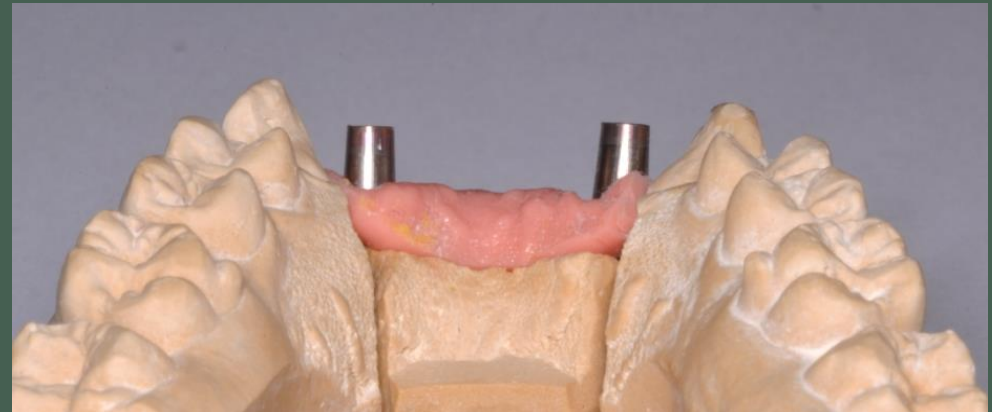
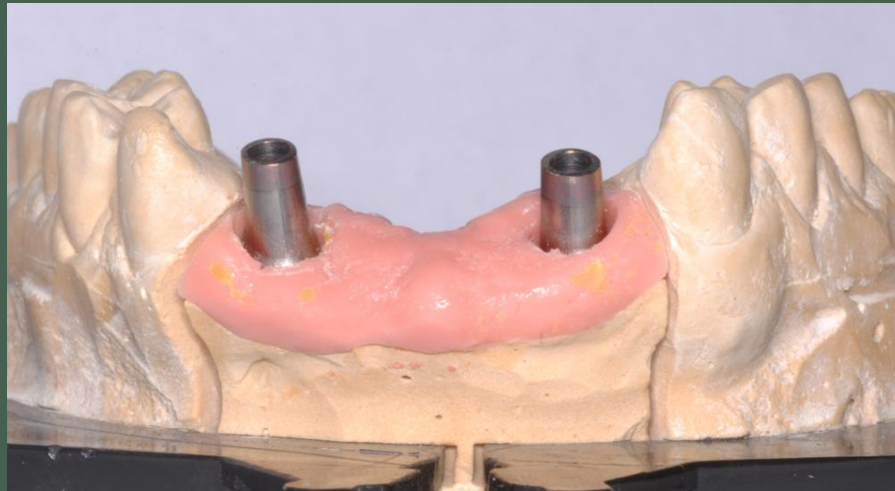
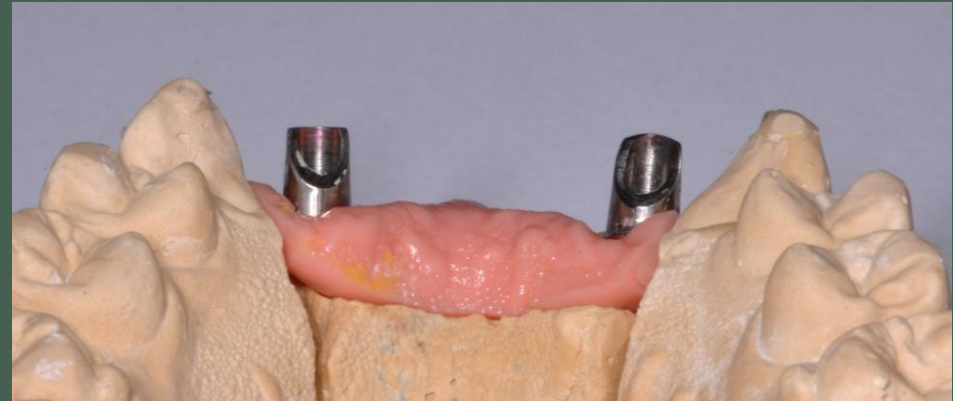
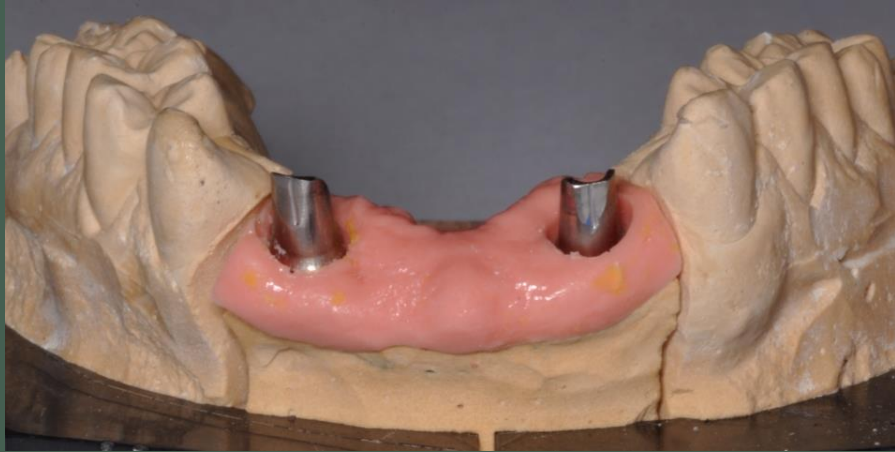
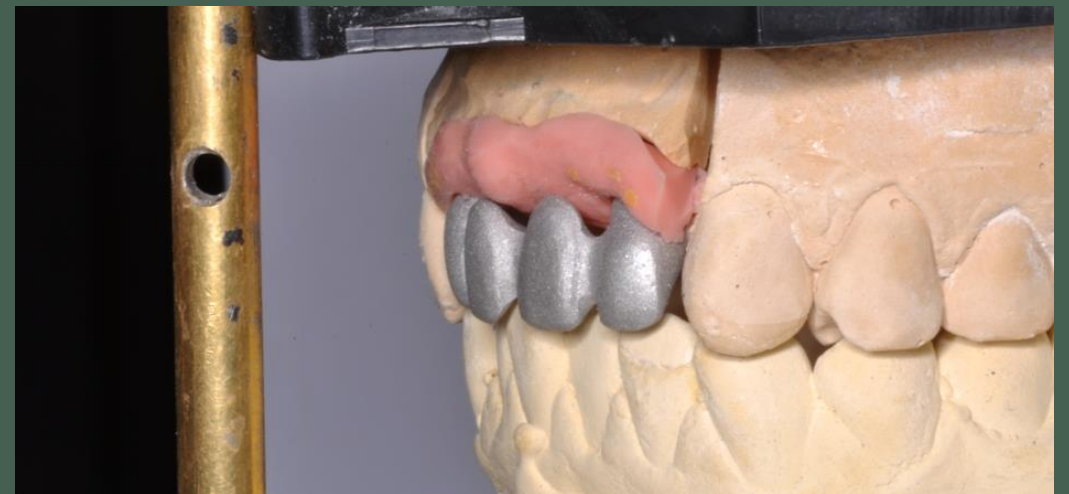
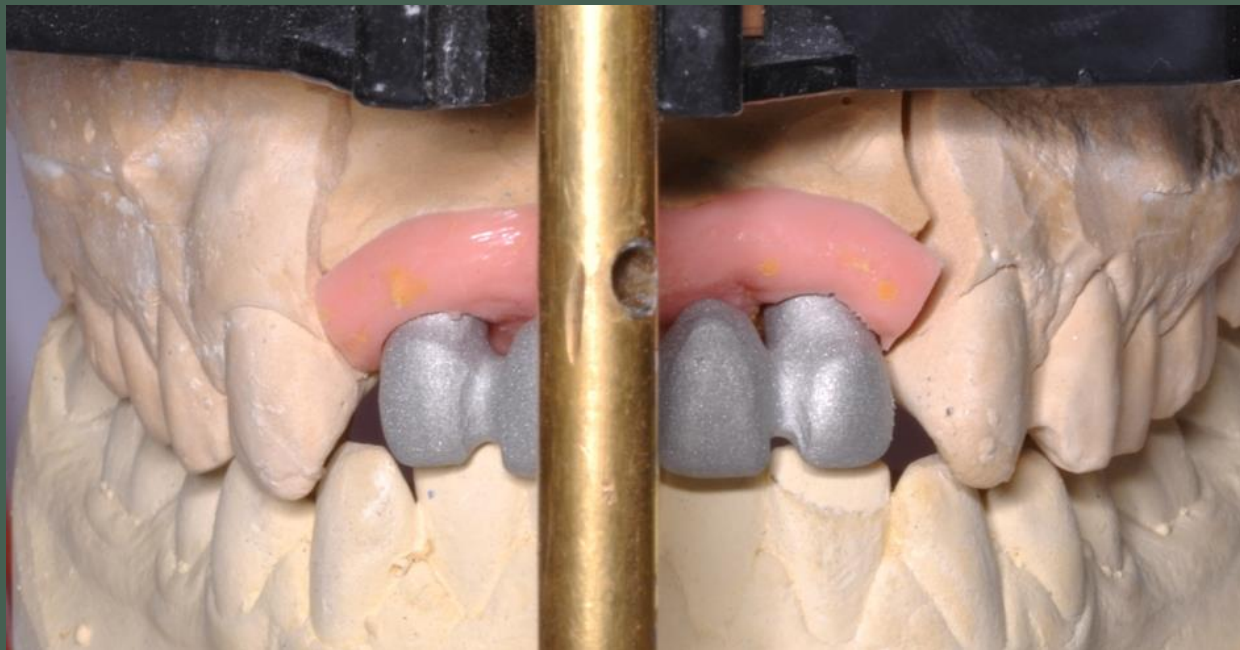
# Vázpróba – a mintán



# Vázpróbaéhoz frézelt fejek

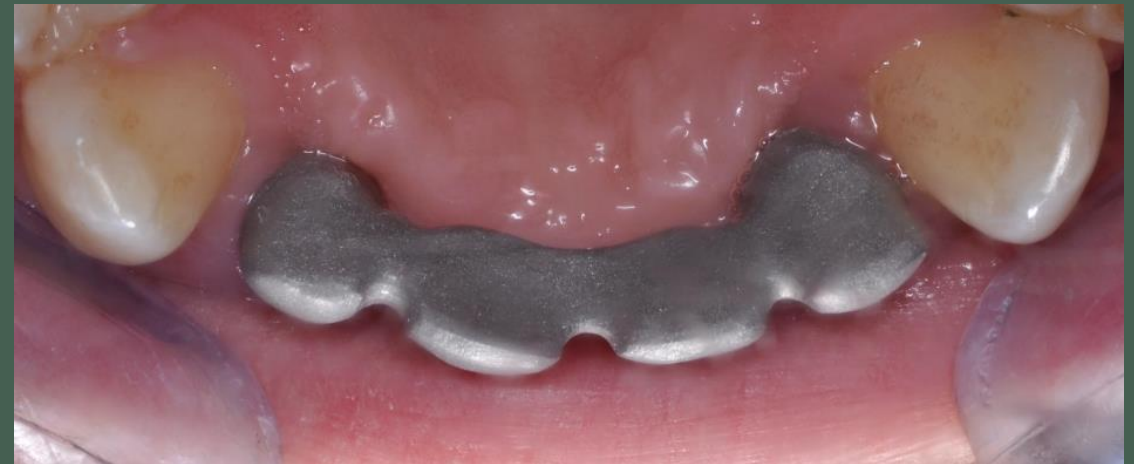
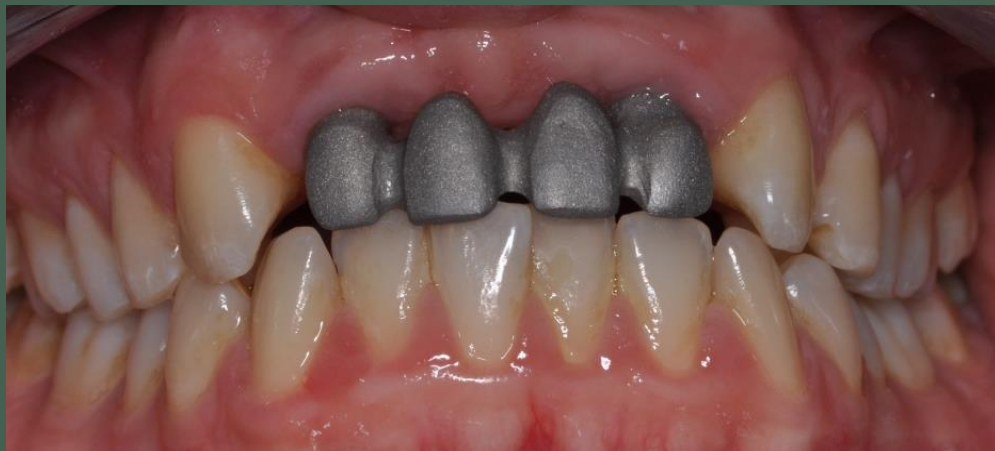
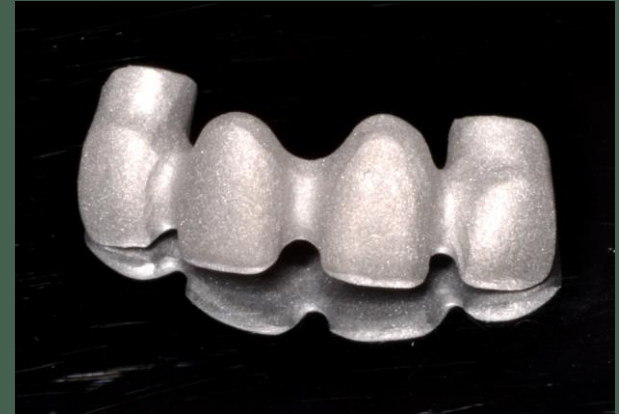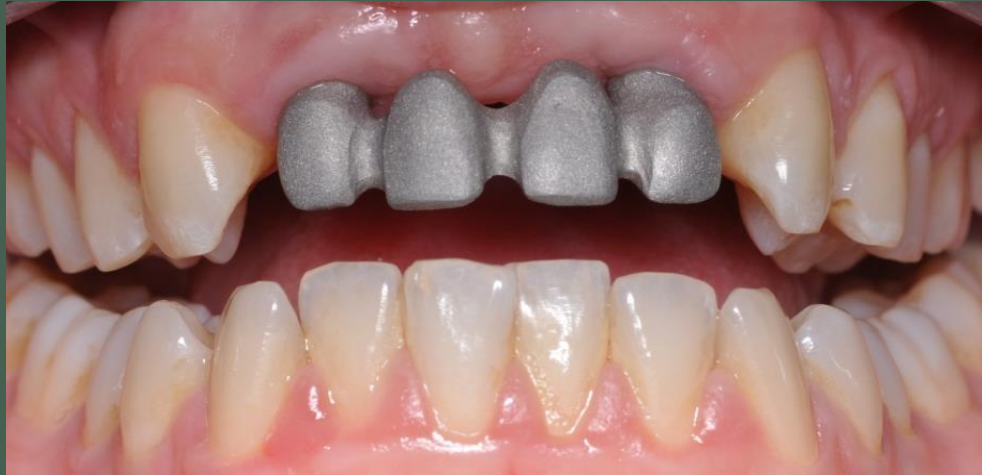# Vázpróba – artikulátorban





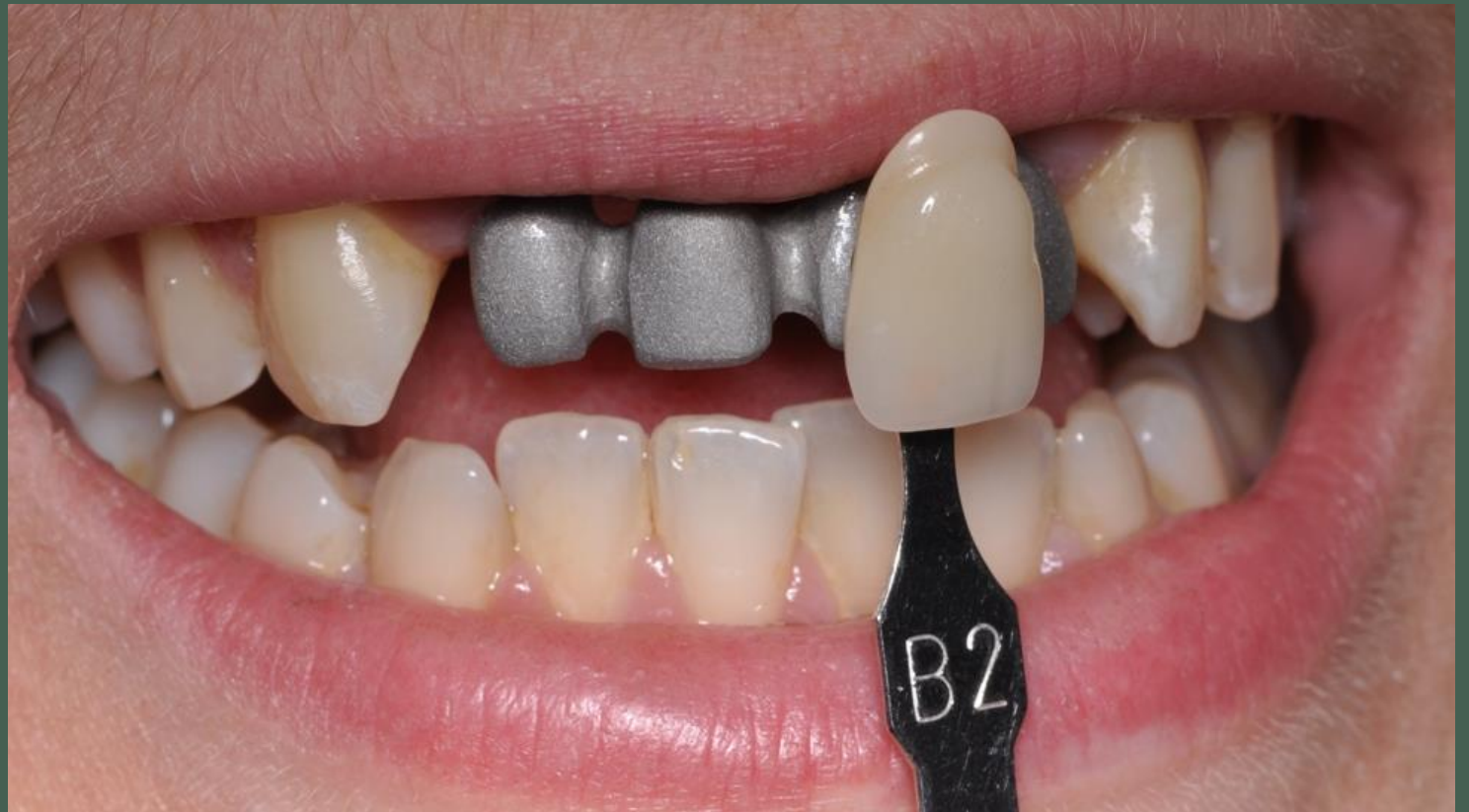# Vázpróba – a szájbán



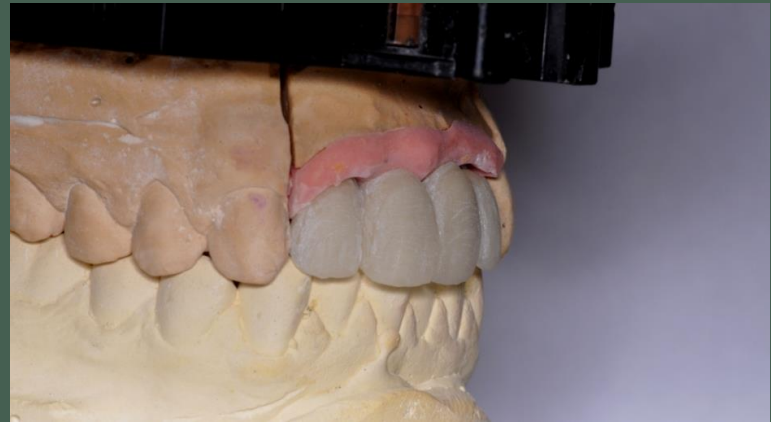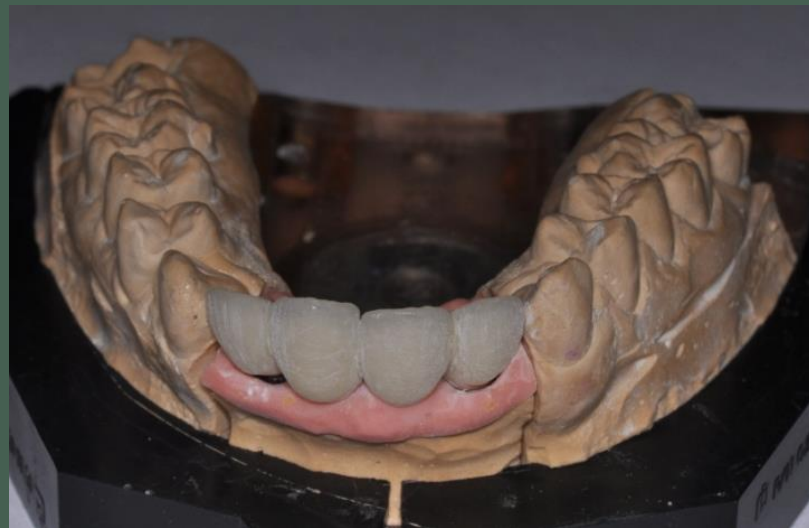
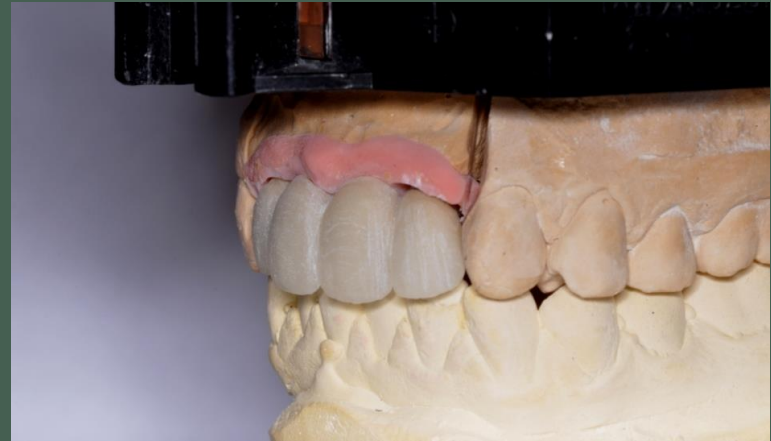

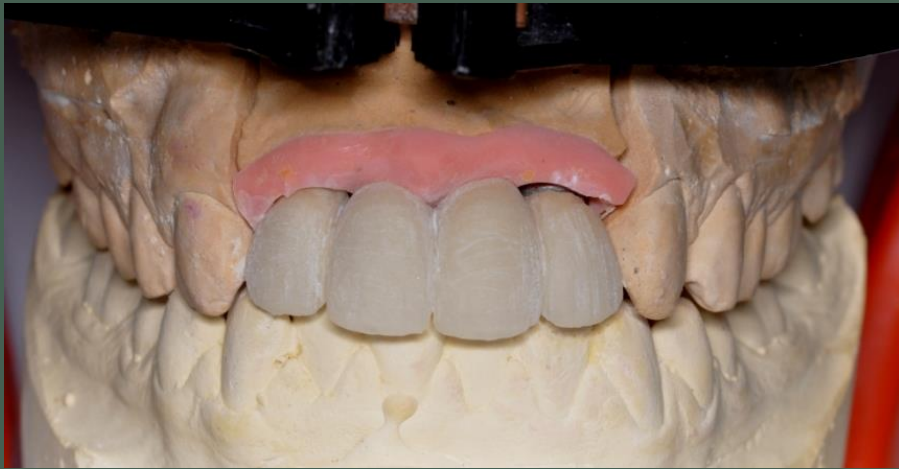
# Fogszín meghatározás

- VITA Classic B2

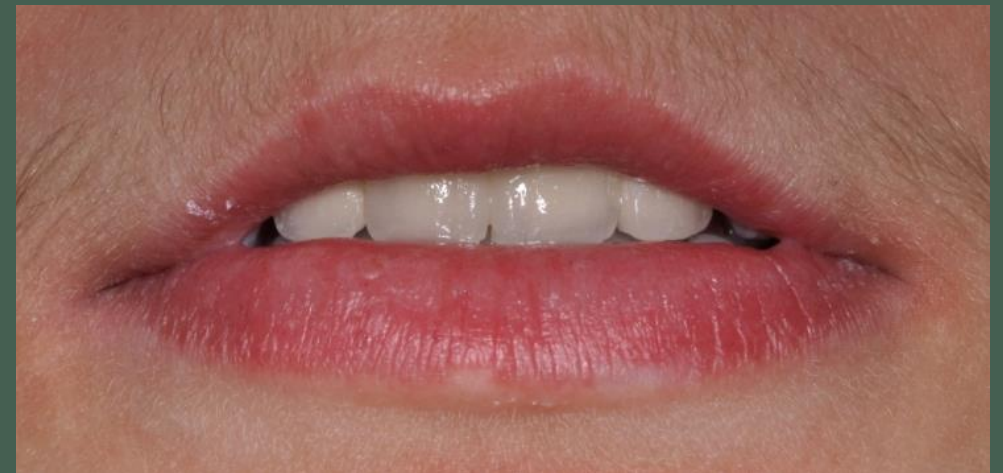
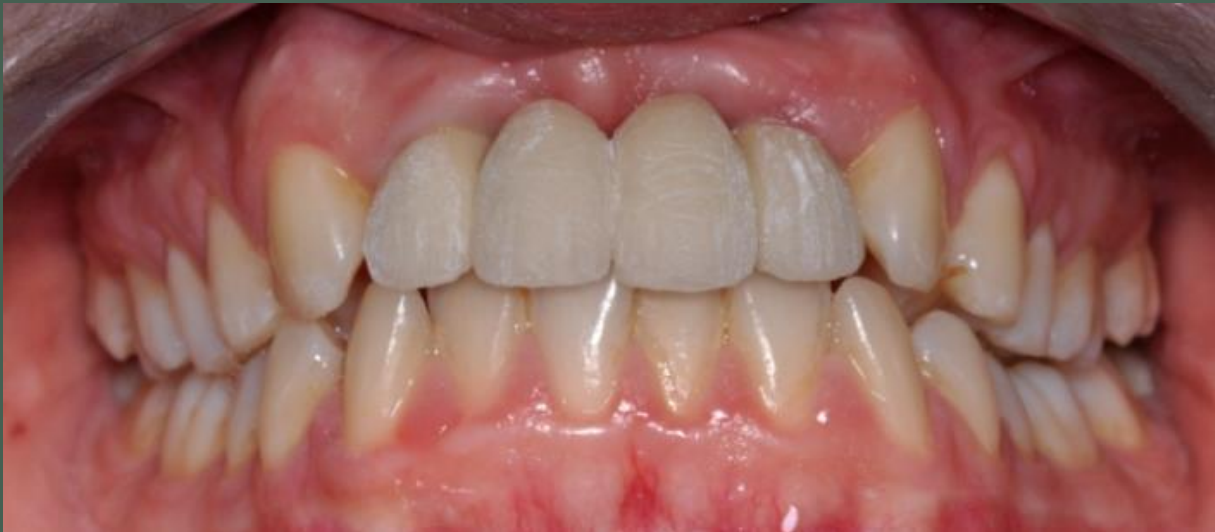
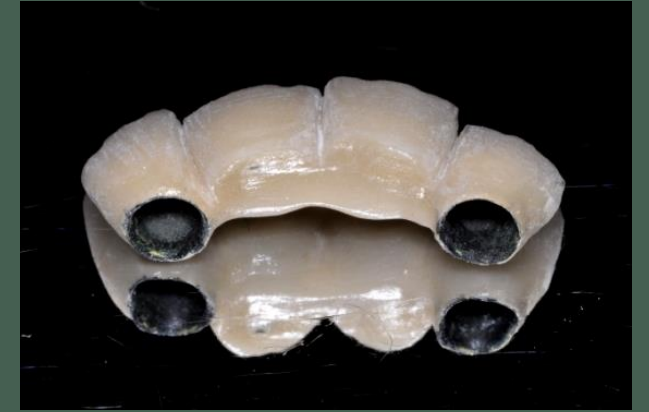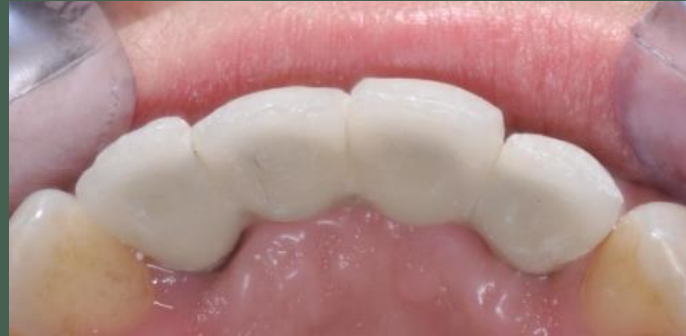# Nyerspróba – a mintán



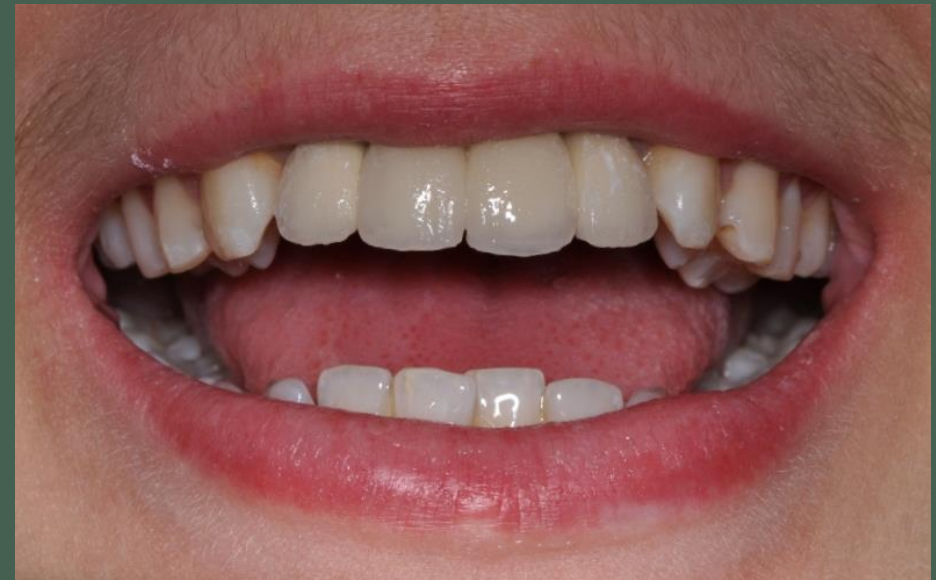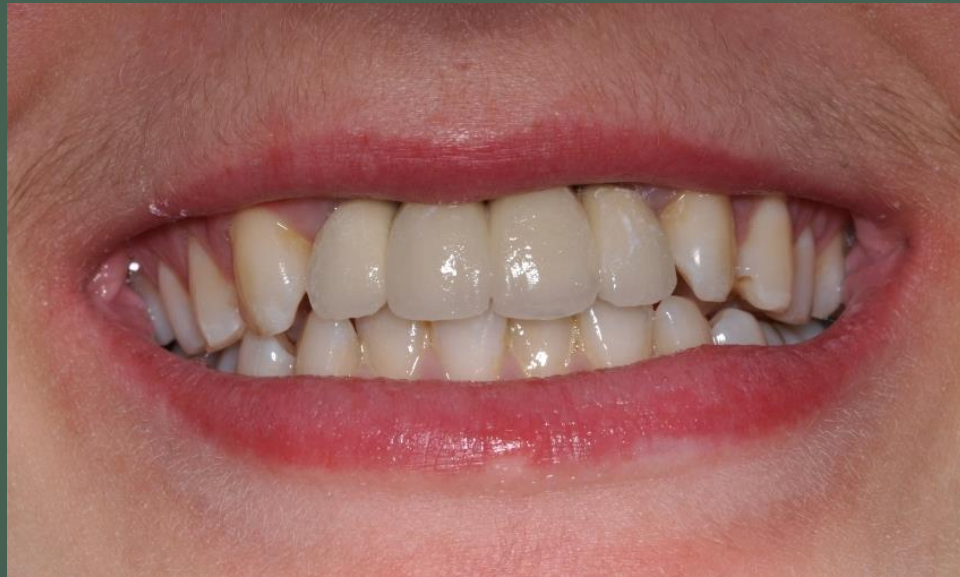# Nyerspróba – a szájbán

- A forma és szín ellenőrzése
- Az artikuláció beállítása



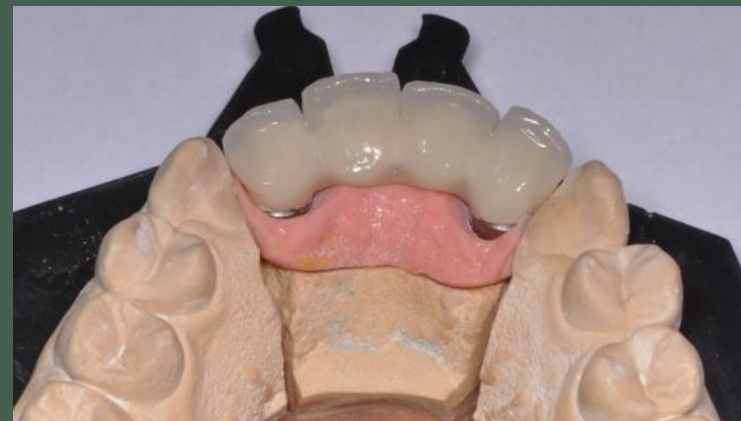
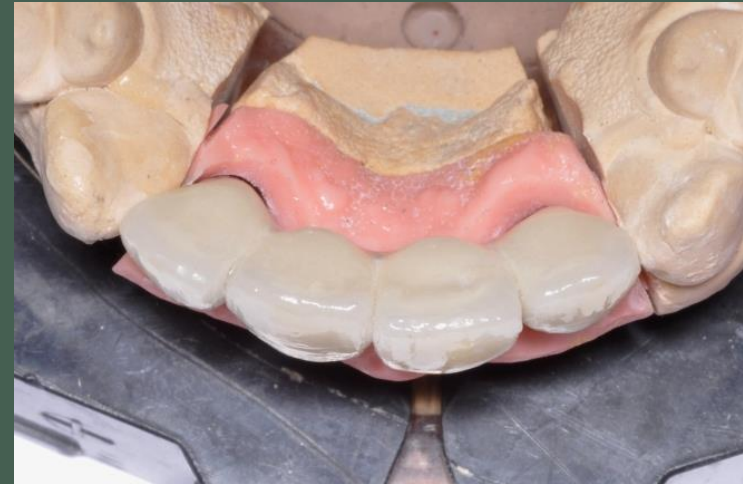
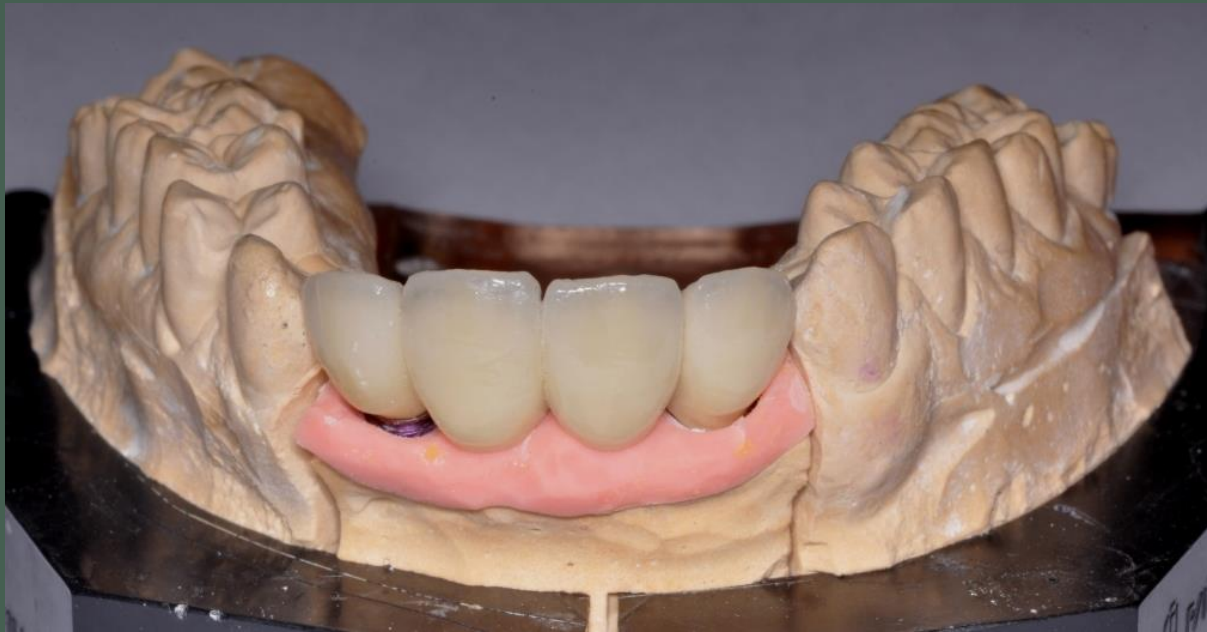# Nyerspróba – a szájbán

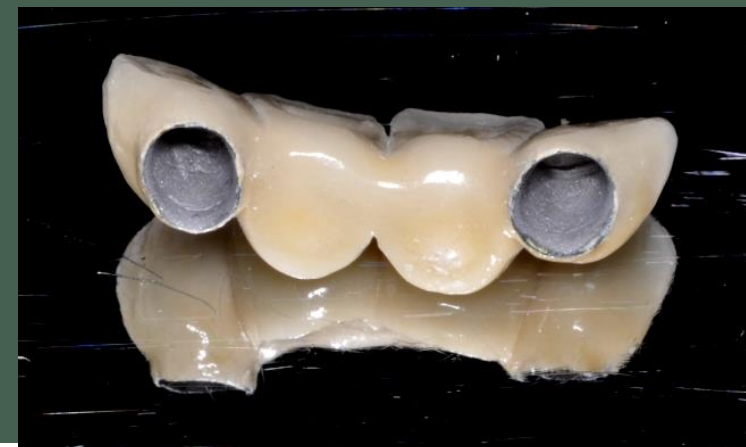
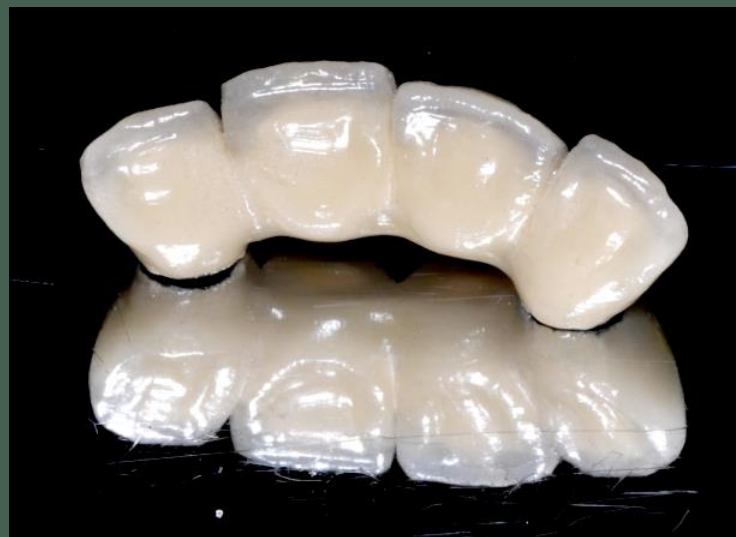
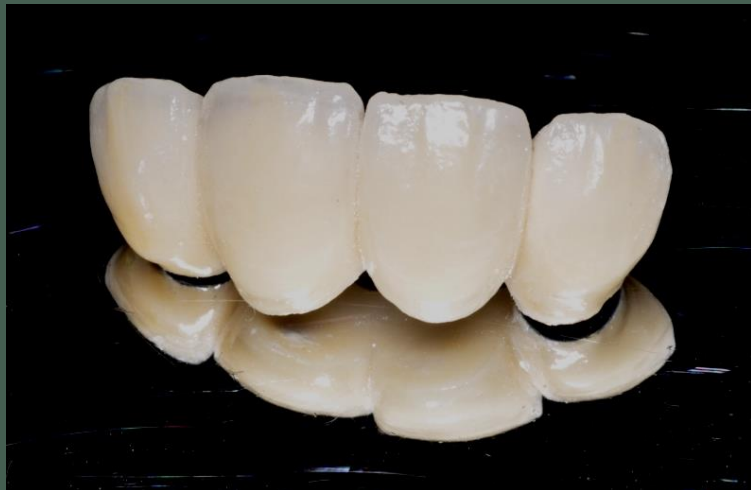

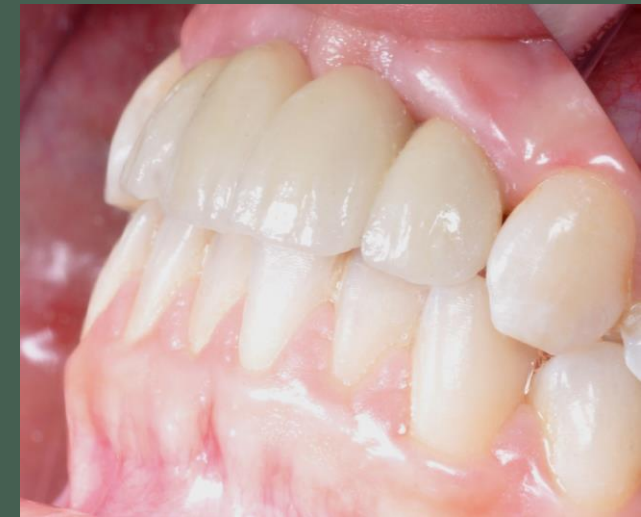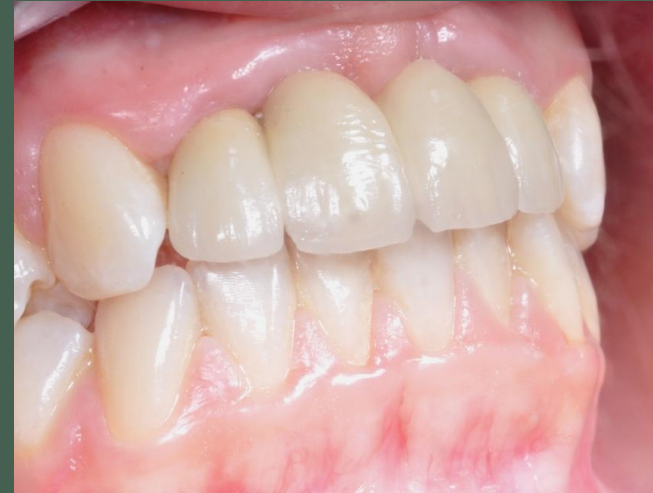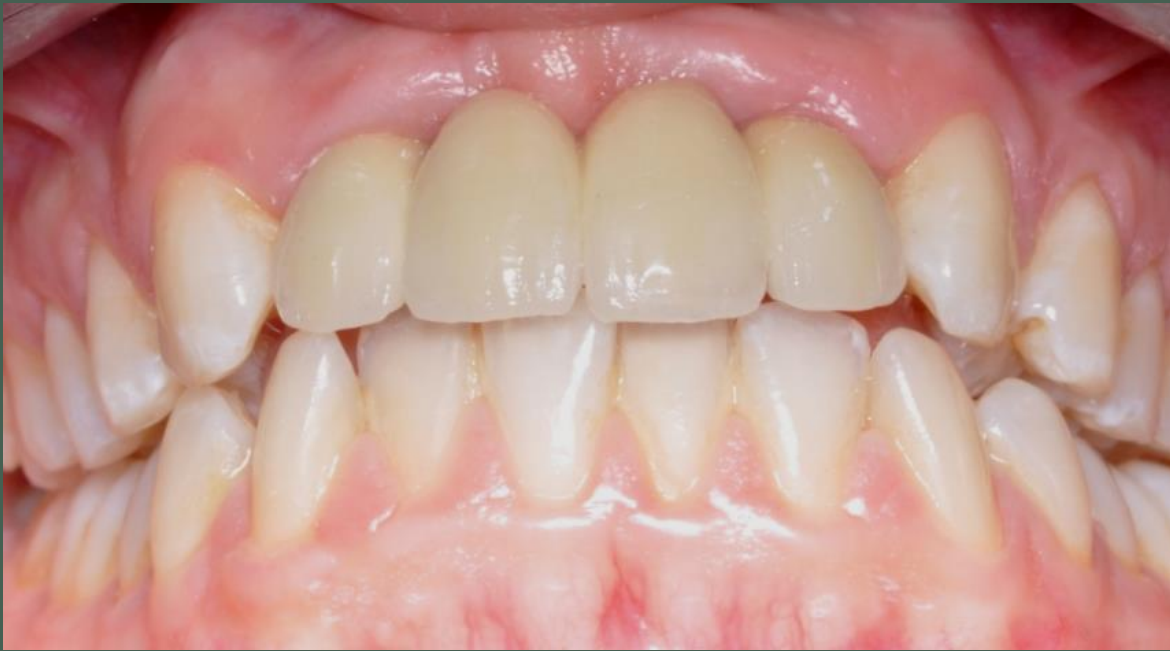# Elkészült fogpótlás – a mintán



# Elkészült fogpótlás



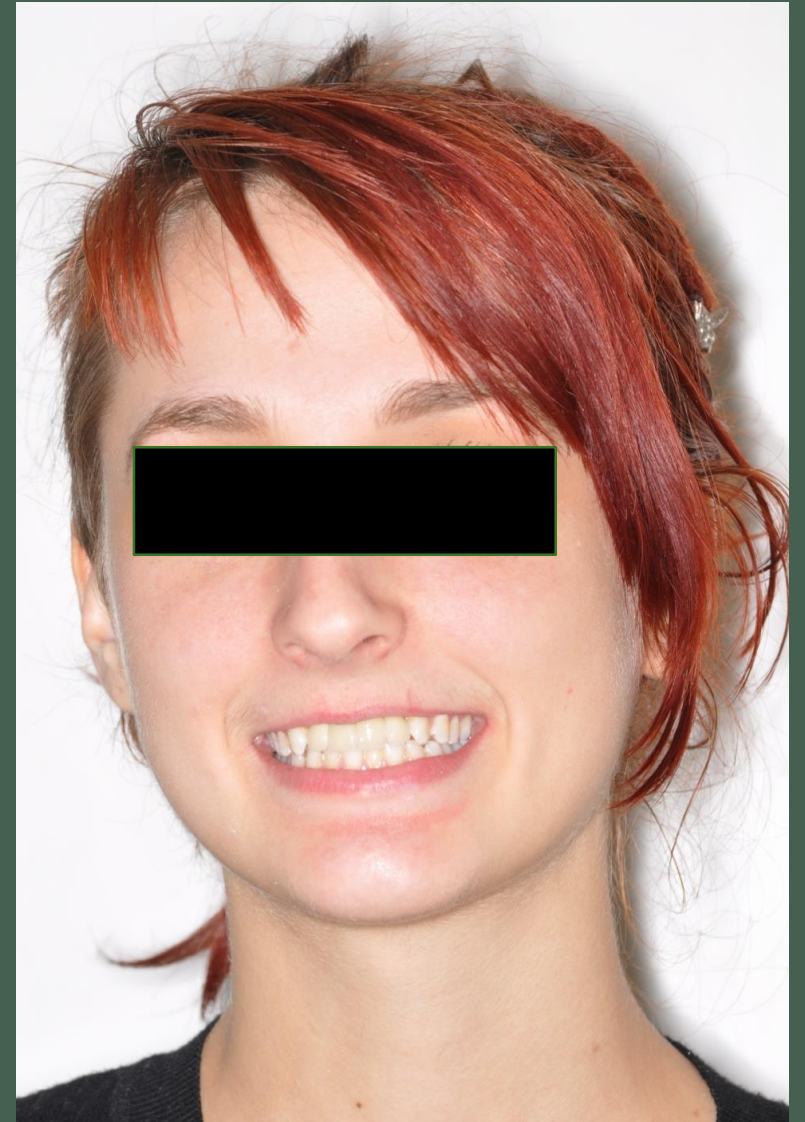
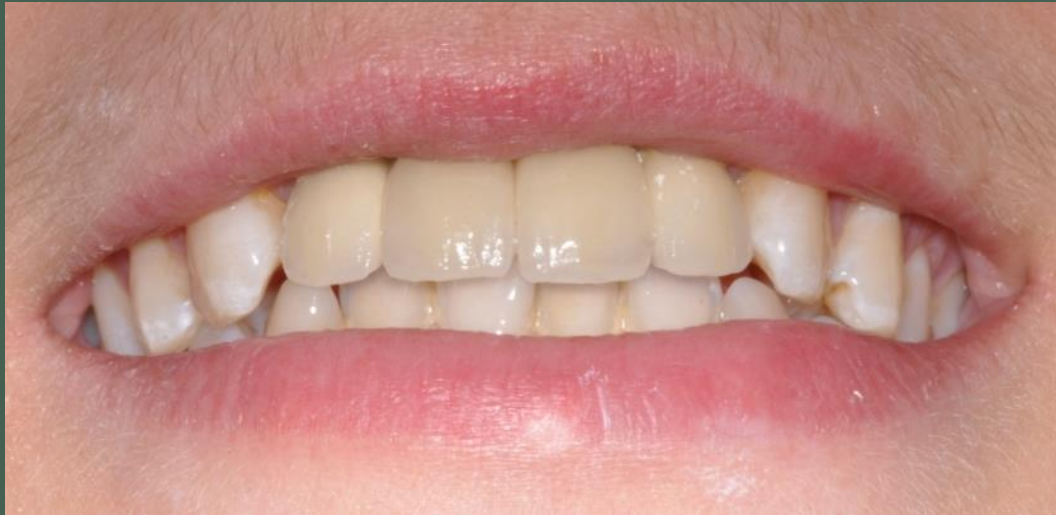# Elkészült fogpótlás – a szájbán



- Ideiglenes rögzítés (Tempbond)

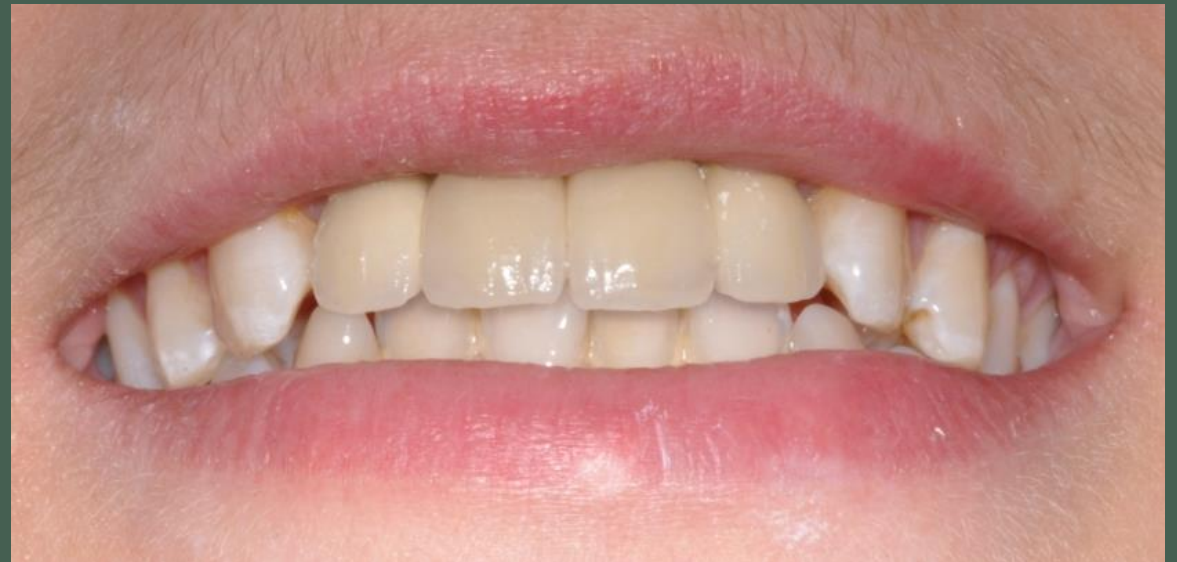
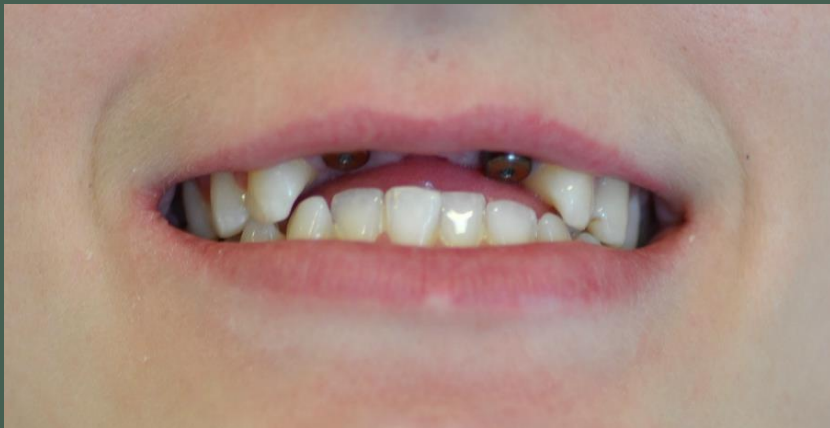
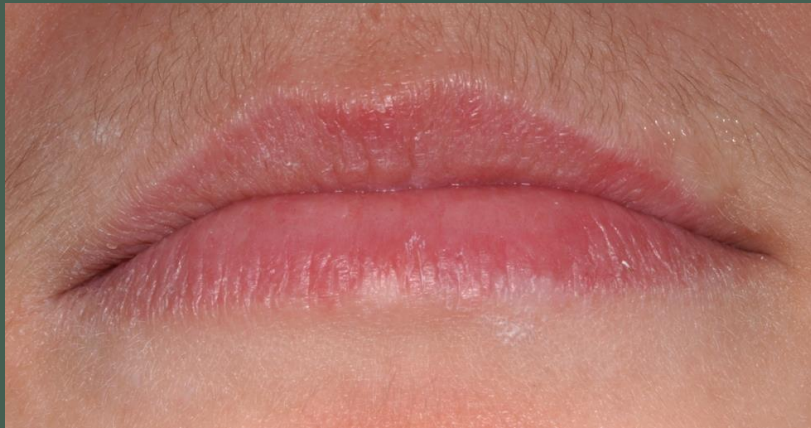Rögzítés után





# A kezelés eredménye



# Rövid távú kontroll

- Szájhygiénés instruálás, motiválás (Superfloss használat)

# Hosszútávú kontroll

- A szájhygiéne javítása, ismételt instruálás és motiválás szükséges
- Kontroll OP

