



Semmelweis Egyetem Fogorvostudományi Kar Fogászati és Szájsebészeti Oktató Intézet

igazgató: Dr. Kivovics Péter c. egyetemi tanár

<http://semmelweis-egyetem.hu/fszoi/>

<https://www.facebook.com/fszoi>



Fábián és Fejérdy szerinti 1A típusú foghiány ellátása



Dr. Kondrác Márk

Parodontológus rezidens

Semmelweis egyetem fogászati és szájsebészeti oktató intézet

Parodontológia osztály

Tutor: dr. Kránitz Ivett parodontológus szakorvos

Konzulens: dr. Büchler János osztályvezető főorvos



Általános anamnézis

- ▶ 31 éves férfi páciens
- ▶ Általános betegsége vagy gyógyszerérzékenysége nem ismert
- ▶ Kezelést befolyásoló tényező nem áll fent

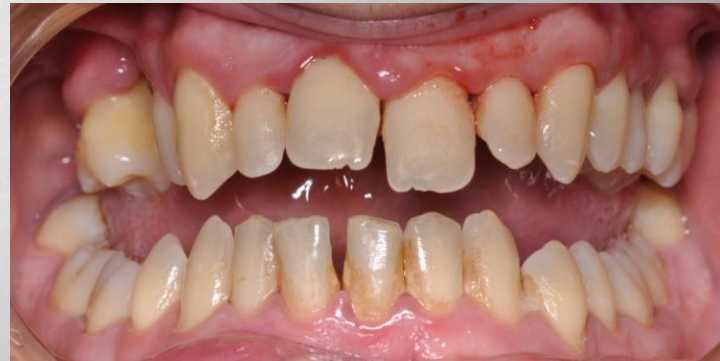Milyen gyógyszereket szed?	Igen	Nem
antibiotikum		<input checked="" type="checkbox"/>
vérnyomáscsökkentő		<input checked="" type="checkbox"/>
gyógyszer szívbetegségre		<input checked="" type="checkbox"/>
vérhígítót/ véralvadásgátlót		<input checked="" type="checkbox"/>
gyógyszer cukorbetegségre		<input checked="" type="checkbox"/>
nyugtató/ altató		<input checked="" type="checkbox"/>
szteroid (pl. prednisolon)		<input checked="" type="checkbox"/>
gyógyszer epilepsziára		<input checked="" type="checkbox"/>
Szedi-e/szedte-e az alábbi készítmények valamelyikét?		<input checked="" type="checkbox"/>
Alendronát, Calcisedron-D, Sedron	<input checked="" type="checkbox"/>	

Szenved-e valamilyen betegségben?	Igen	Nem
szív-érrendszeri betegség		<input checked="" type="checkbox"/>
volt-e infarktus 6 hónapon belül?		<input checked="" type="checkbox"/>
székélybetegség		<input checked="" type="checkbox"/>
immunhiánnyal járó betegség		<input checked="" type="checkbox"/>
pajzsmirigyét érintő betegség		<input checked="" type="checkbox"/>
tüdőbetegség (pl. asztma, TBC stb.)		<input checked="" type="checkbox"/>
reumás vagy egyéb ízületi betegség		<input checked="" type="checkbox"/>
emésztőrendszeri betegség (pl. reflux)		<input checked="" type="checkbox"/>
vesebetegség		<input checked="" type="checkbox"/>
idegrendszeri betegség (pl. epilepszia)		<input checked="" type="checkbox"/>
szennedett-e stroke-/ agyvérzést?		<input checked="" type="checkbox"/>
fertőző betegség (HIV, hepatitis, TBC)		<input checked="" type="checkbox"/>
volt/van-e pszichológiai betegsége		<input checked="" type="checkbox"/>
állt/ áll-e pszichológiai kezelés alatt		<input checked="" type="checkbox"/>
magas vérnyomás		<input checked="" type="checkbox"/>
anémia		<input checked="" type="checkbox"/>
csonttritkulás		<input checked="" type="checkbox"/>
egyéb betegség:		

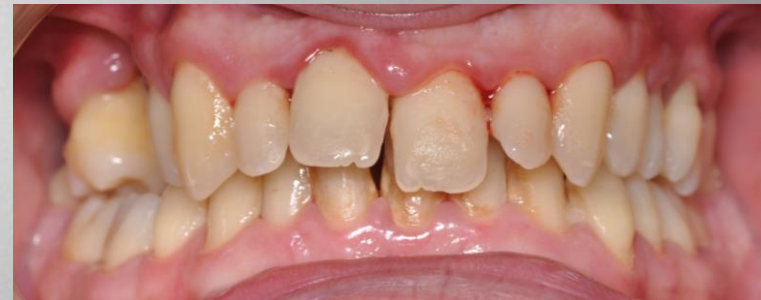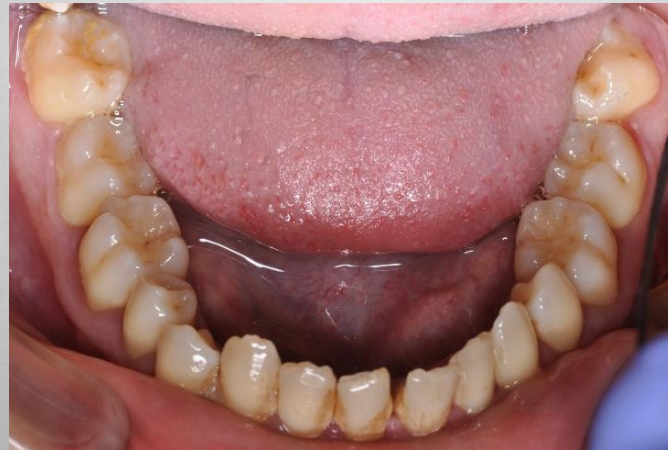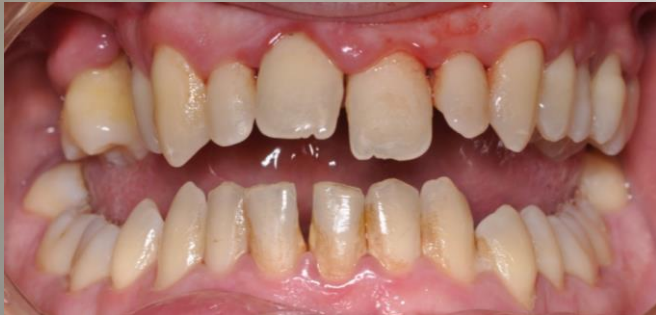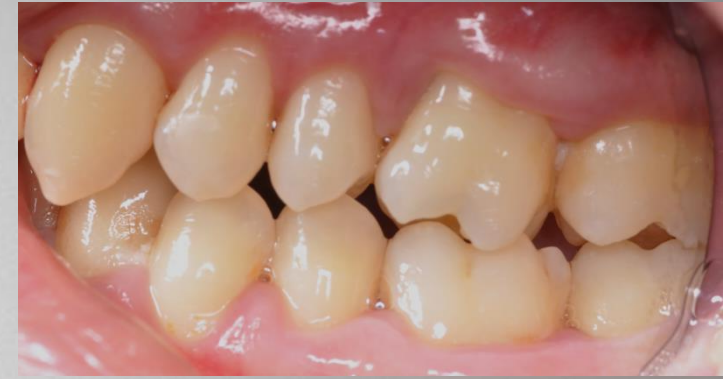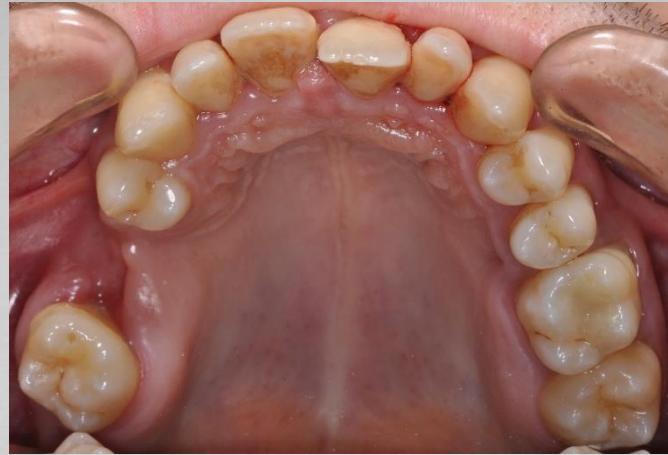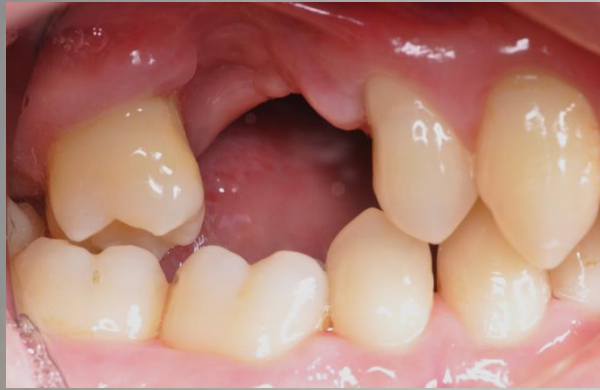	Igen	Nem
Hajlamos álulásra?		<input checked="" type="checkbox"/>
Vissel szívritmus szabályzót?		<input checked="" type="checkbox"/>
Allergiás-e valamire?		<input checked="" type="checkbox"/>
Ha igen, mire?		
Van-e vesezúlethei fejlődési rendellenessége?		<input checked="" type="checkbox"/>
Volt/van-e májpanasza, sárgasága?		<input checked="" type="checkbox"/>
Kapott-e vérátömlesztést?		<input checked="" type="checkbox"/>
Dohányzik?		<input checked="" type="checkbox"/>
Fogyaszt rendszeresen alkoholt?		<input checked="" type="checkbox"/>
Fogyaszt drogokat?		<input checked="" type="checkbox"/>
Volt/van-e a családban daganatos beteg?		<input checked="" type="checkbox"/>
Volt/van-e daganatos betegsége?		<input checked="" type="checkbox"/>
Kapott-e sugárkezelést?		<input checked="" type="checkbox"/>
Térhes-e jelenleg?		<input checked="" type="checkbox"/>
Korábbi műtétek:		
Kapott-e valamilyen protézist?		<input checked="" type="checkbox"/>
Égéséget érintő egyéb fontos adat:		

Fogászati anamnézis, klinikai vizsgálat

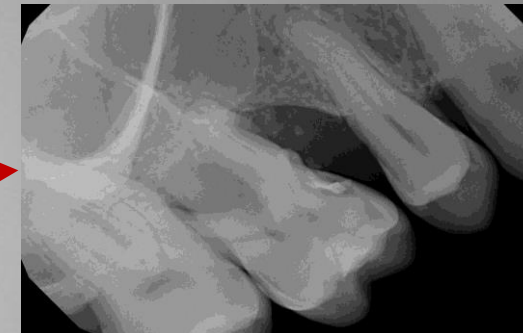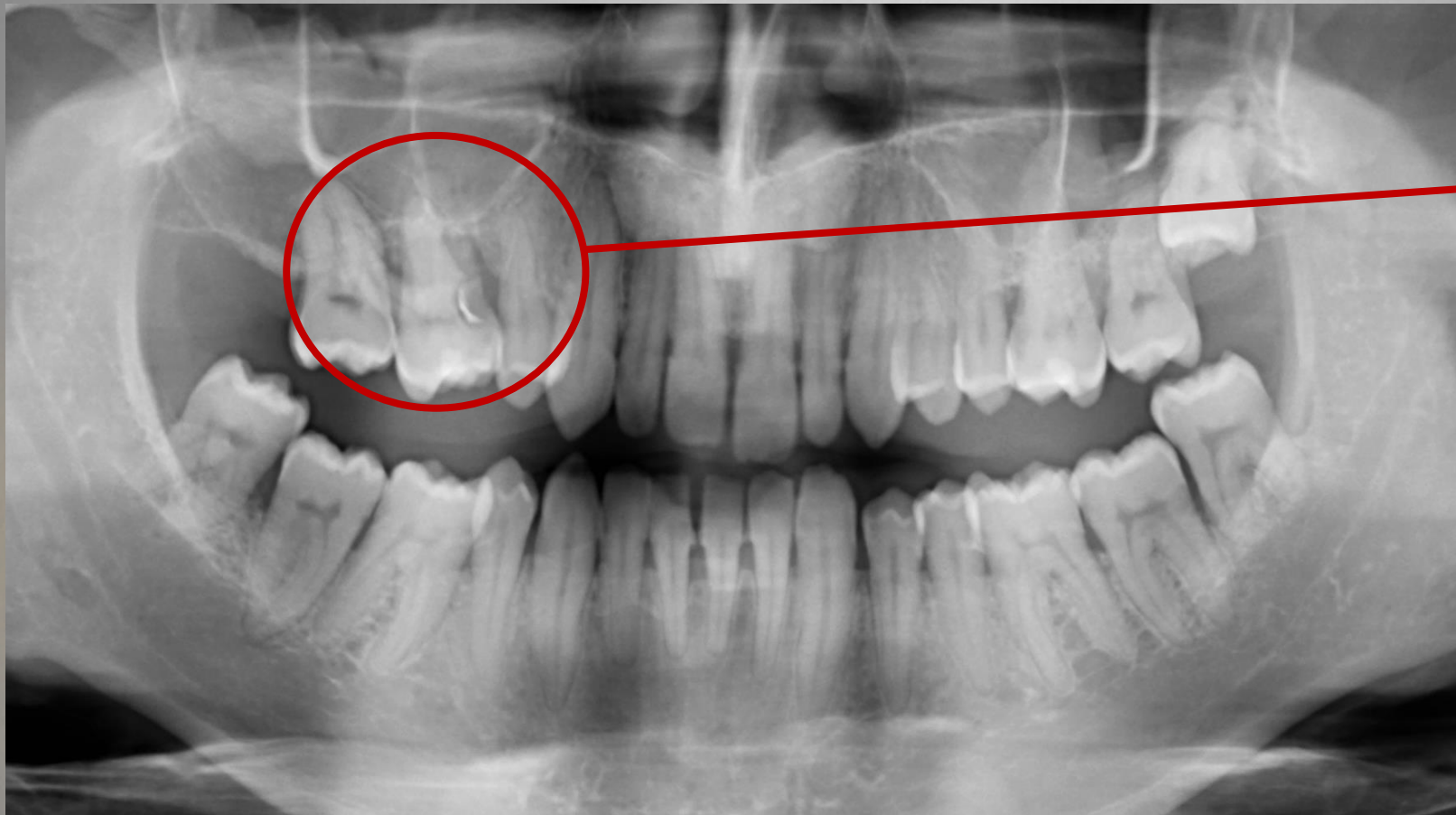
- ▶ Stomatoonkológiai szűrés negatív
- ▶ Temporomandibuláris ízületi diszfunkció nincs
- ▶ Oldalsó nyitott harapás, Angle II., mély harapás
- ▶ Szájhigiénia foka nem megfelelő



Kiindulási fotók



Kiindulási orthopantomogram

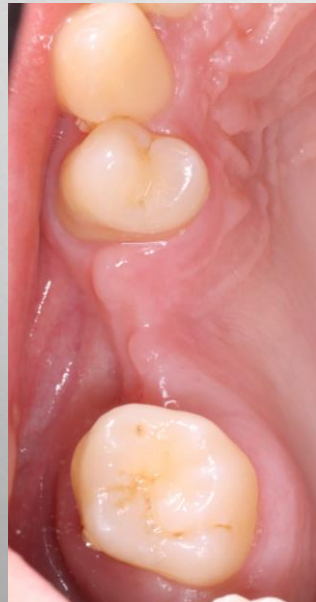

Jelen panaszok:
16-os fog ráharapási
érzékenysége.

Diagnózis:
Kombinált
endoparodontális lézió.

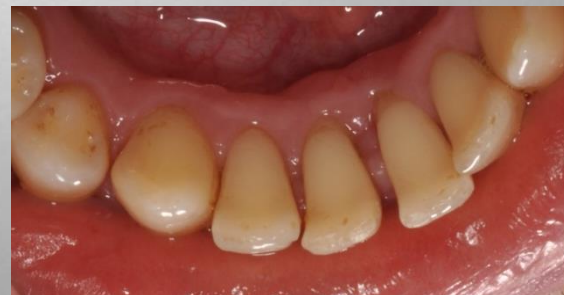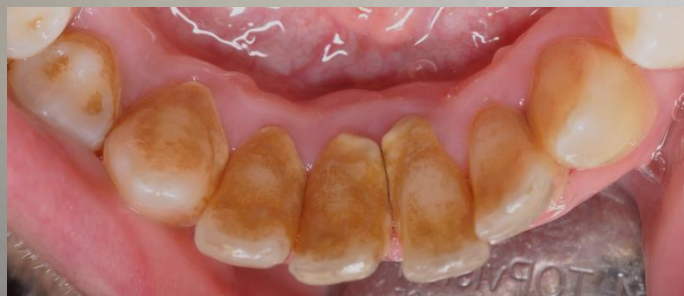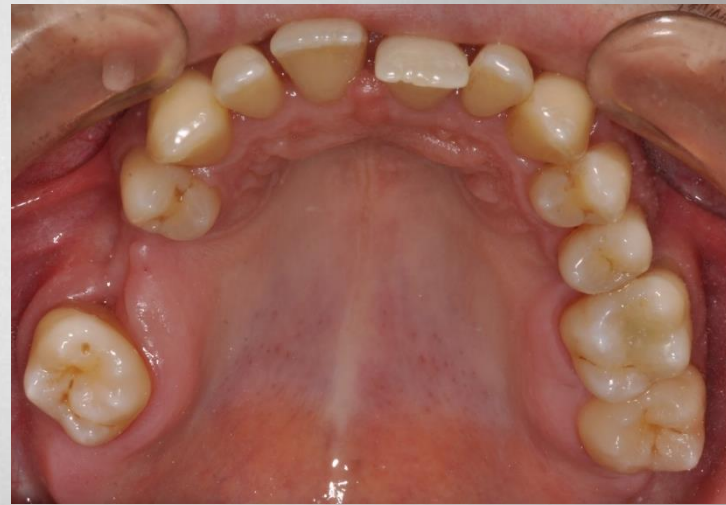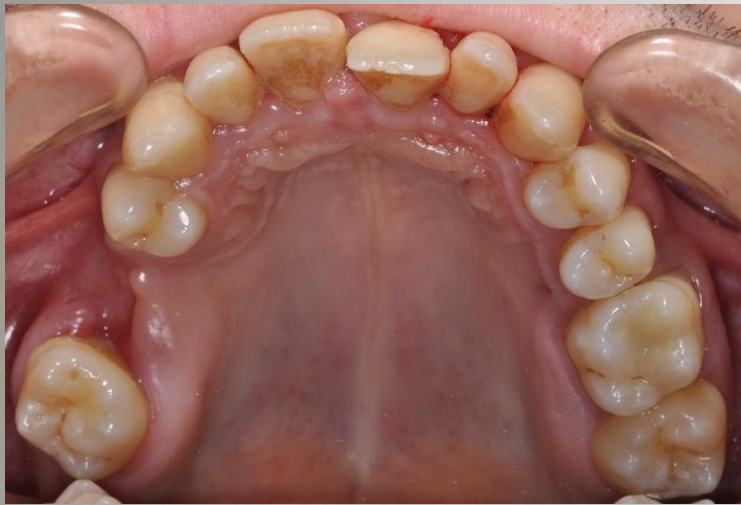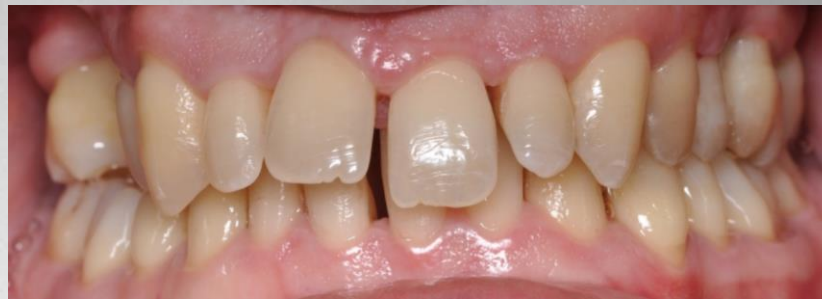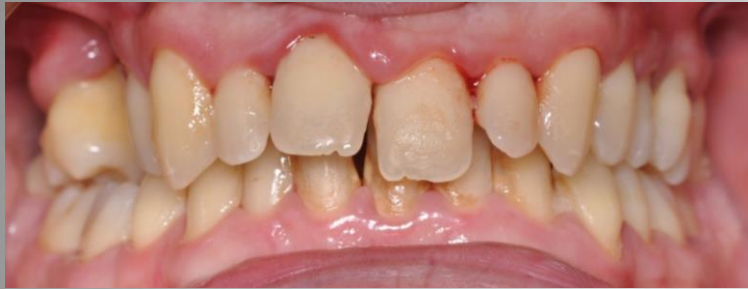Kezelési terv

- ▶ 16-os fog extrakciója (ügyeletben)
- ▶ Professzionális szájhigiénés kezelés, instruálás és motiválás
- ▶ Komplex konzervatív és sebészi parodontális terápia
- ▶ 4 tagú egybeöntött technológiával készült fémkerámia híd készítése
horgonykoronák: 14, 17, hézagfogak: 15,16.




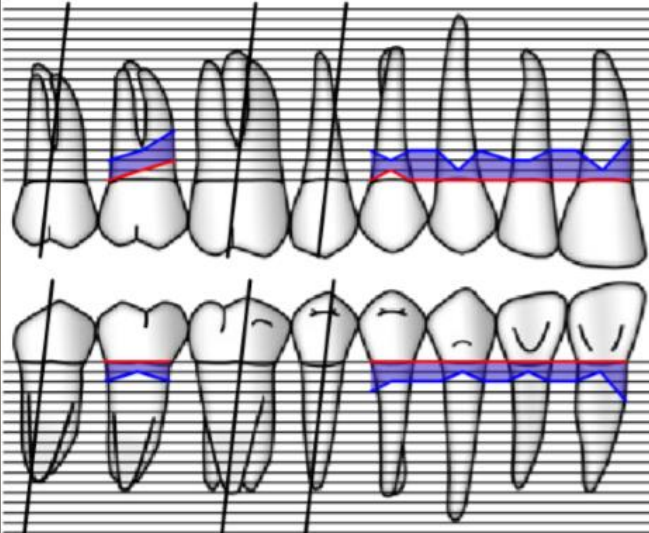
Fábián- és Fejérdy- féle
osztályozás: 1A osztály

Klinikai kép parodontális oki terápia után

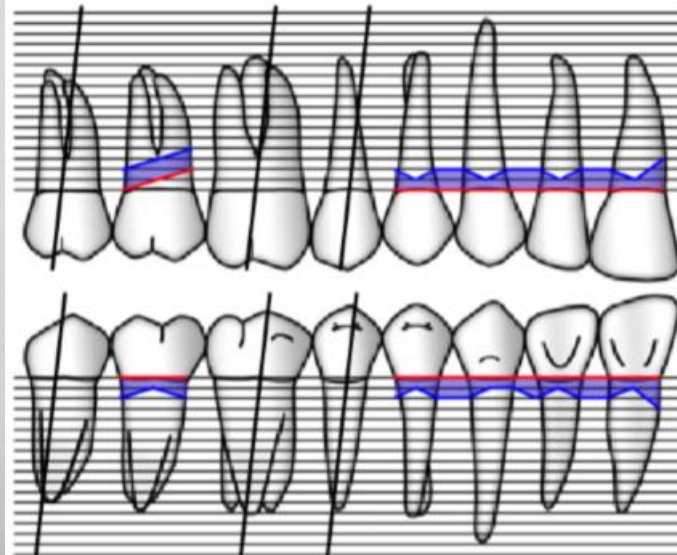


Jobb felső kvadráns parodontális állapotának javulása

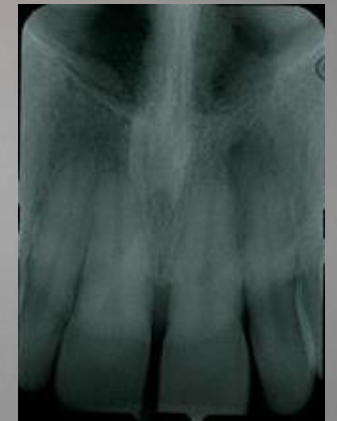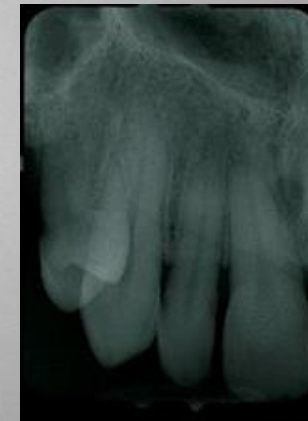
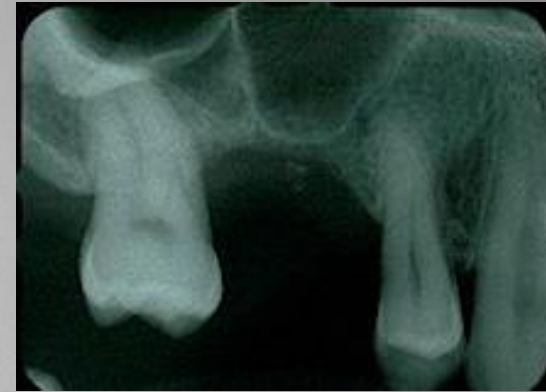18	17	16	15	14	13	12	11
	0			0	0	0	0
	■ ■ ■			■ ■ ■ ■ ■ ■ ■ ■			
	■ ■ ■			■ ■ ■ ■ ■ ■ ■ ■			
	0 -1 -2			0 -1 0 0 0 0 0 0 0 0			
	2 2 3			3 1 3 3 1 3 2 2 3 3 1 4			



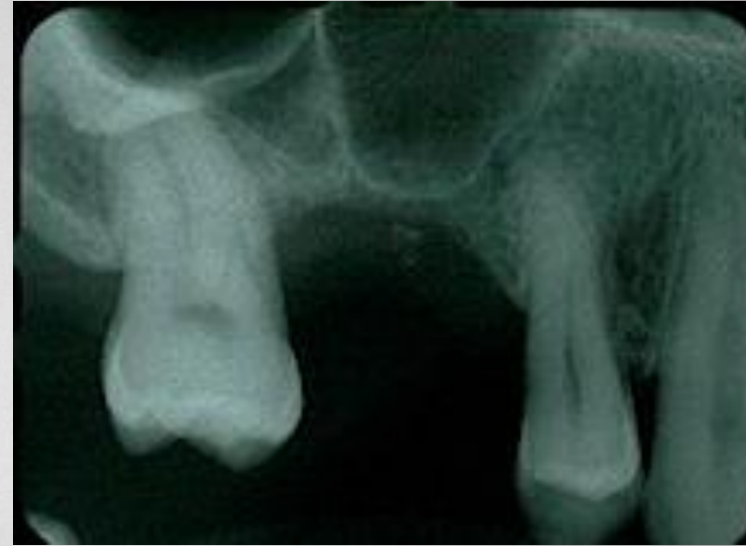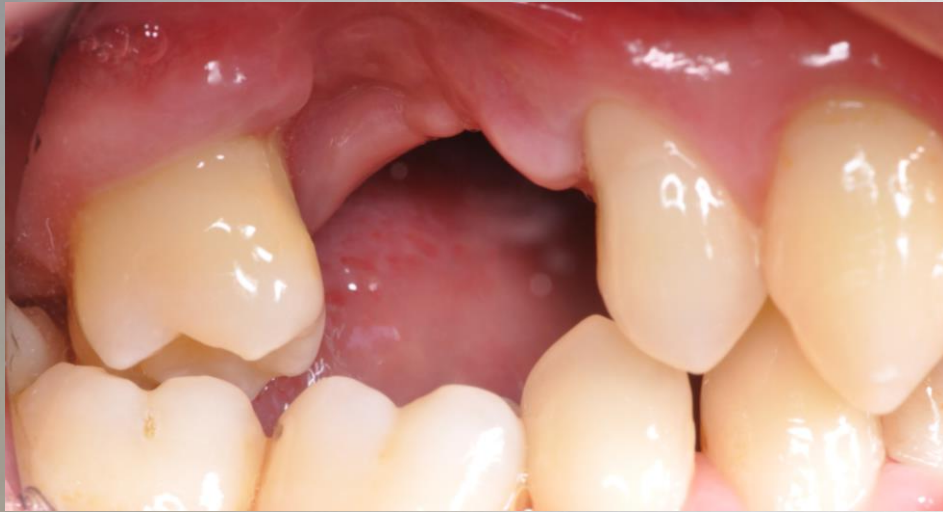18	17	16	15	14	13	12	11
	0			0	0	0	0
	0 -1 -2			0 0 0 0 0 0 0 0 0 0			
	2 2 2			2 1 2 2 1 2 2 1 2 2 1 3			



18	17	16	15	14	13	12	11
	0			0	0	0	0
	0 0 0			0 0 0 0 0 0 0 0 0 0			
	2 1 2			2 1 2 2 1 1 2 1 2 2 1 3			

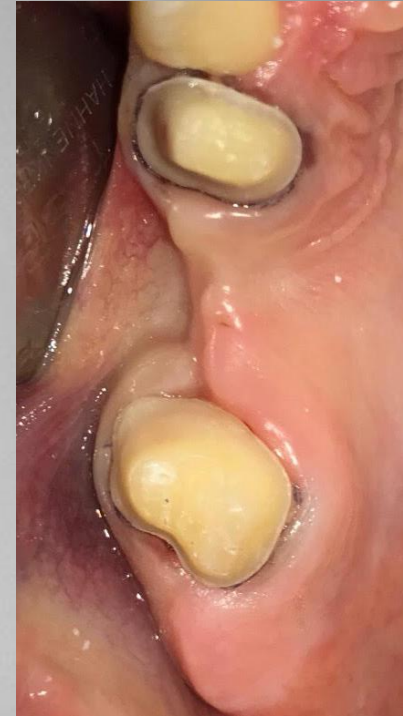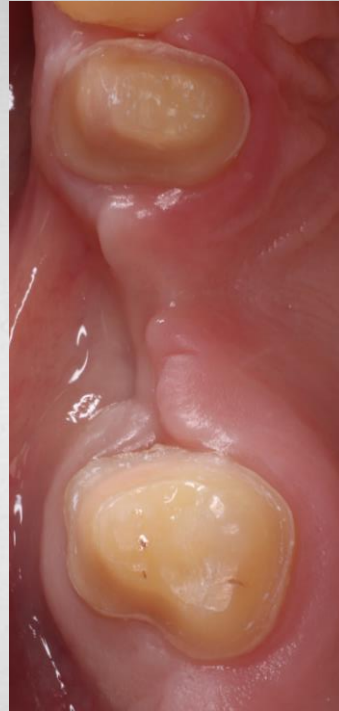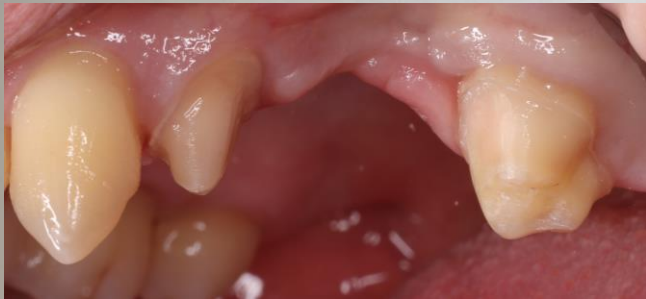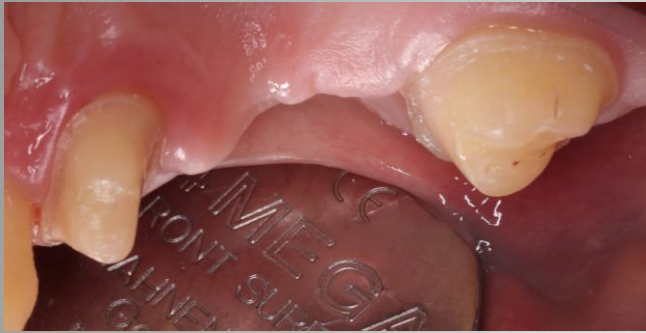


Foghiány



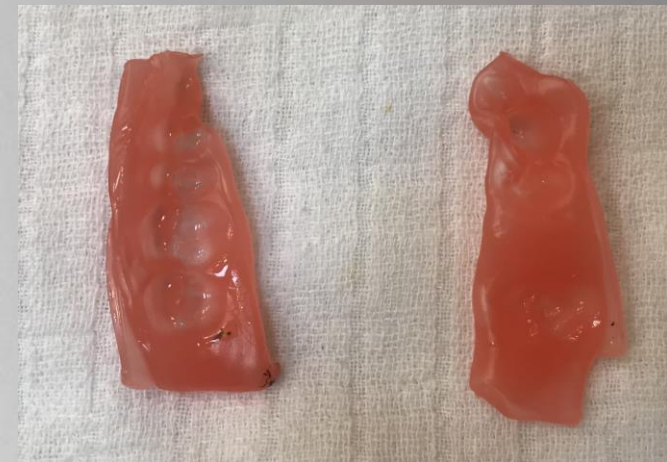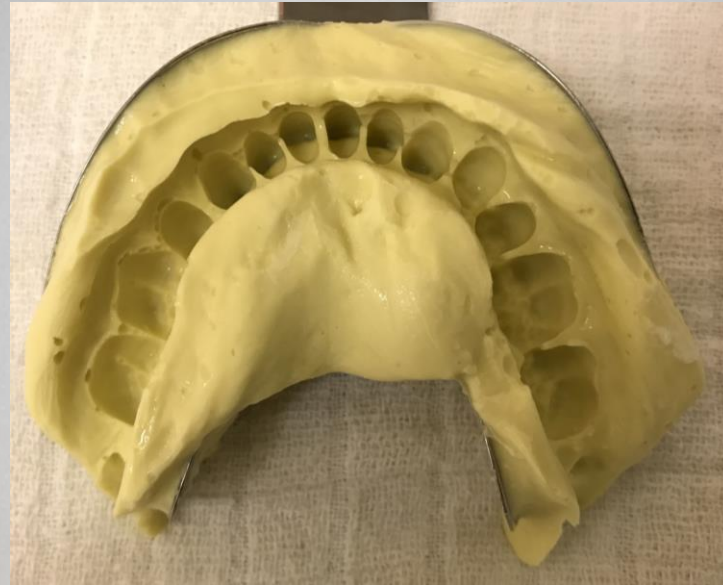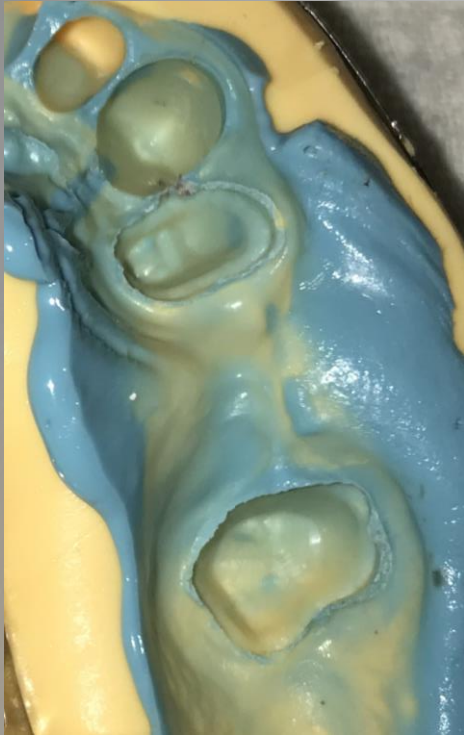Fábián- és Fejérdy- féle osztályozás: 1A osztály

Lenyomatvéétel 4 tagú fémkérámia hídhoz



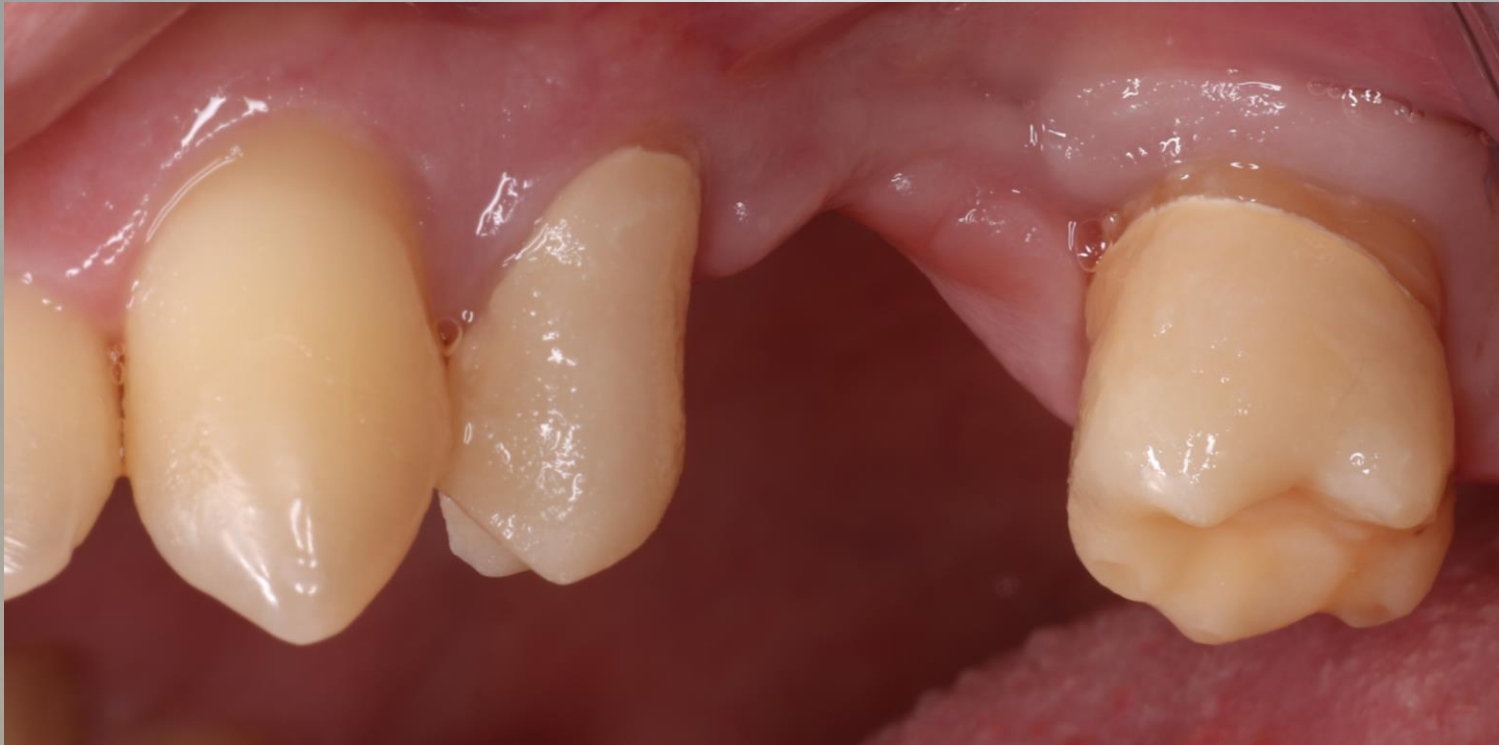- Chamfer vállas preparálás
- Csonkok mgasságának és párhuzamosságának ellenőrzése
- Sulcustágító fonal alkalmazása: 1 fonalas technika, 2/0-ás fonal behelyezése

Lenyomatvéétel 4 tagú fémkkerámia hídhoz

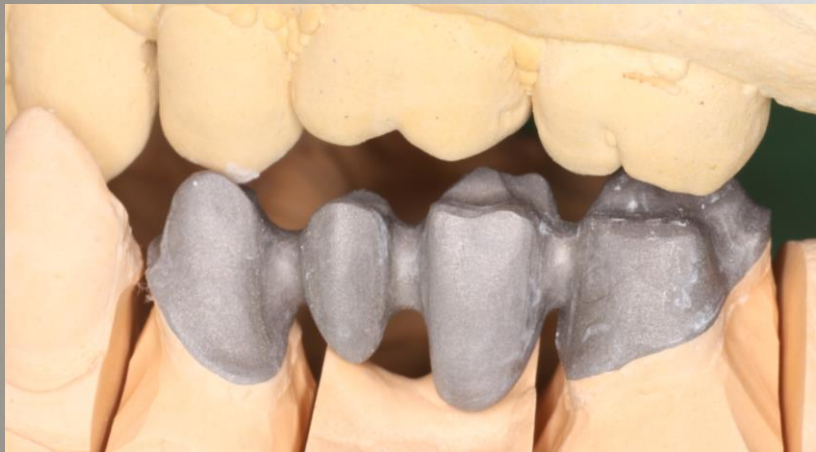
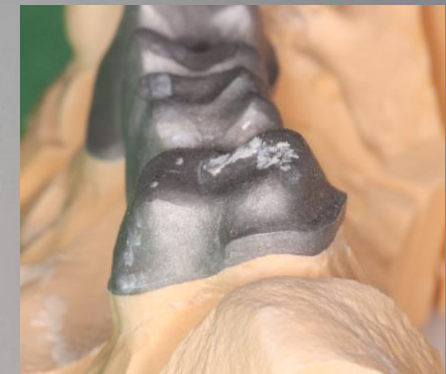
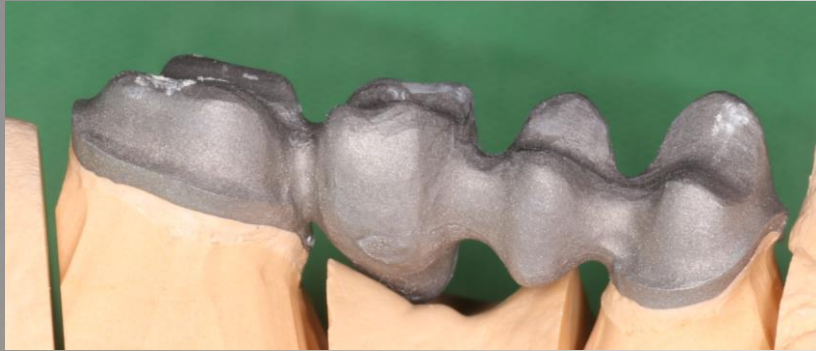- 2-fázisú, 2-idejű precíziós-sziuációs lenyomat, A-szilikkonnal
- Viaszharapás regisztrálása
- Antagonista lenyomat algináttal

Szék mellett készített ideiglenes pótlás önkötő akrilátból

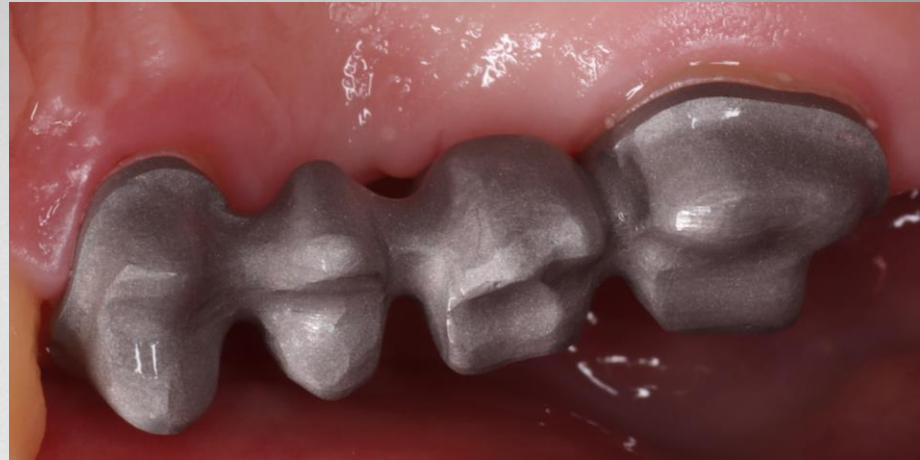
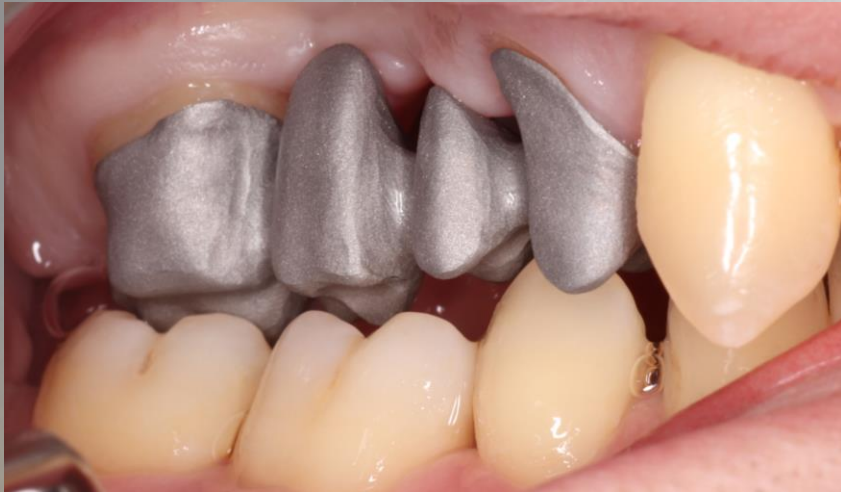
Fémváz próbája a mintán

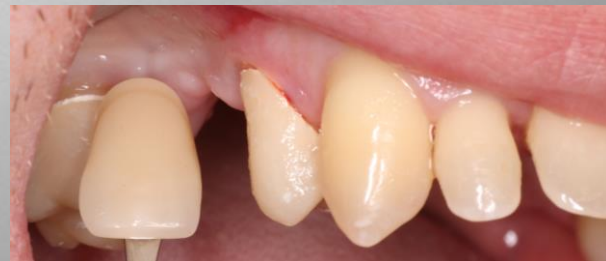
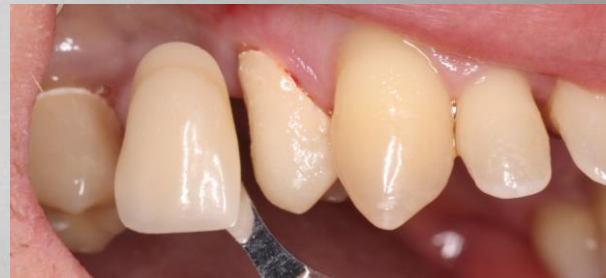
- Széli záródás ellenőrzése
- Stabilitás ellenőrzése

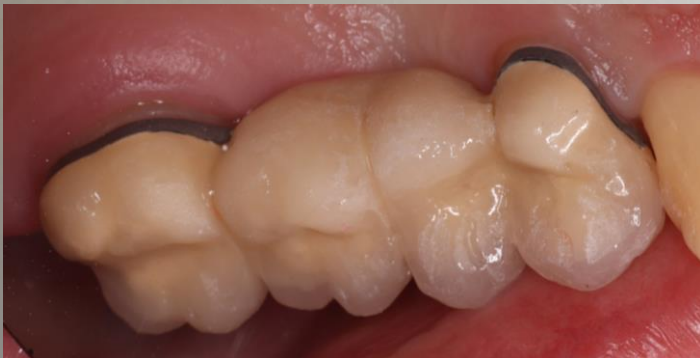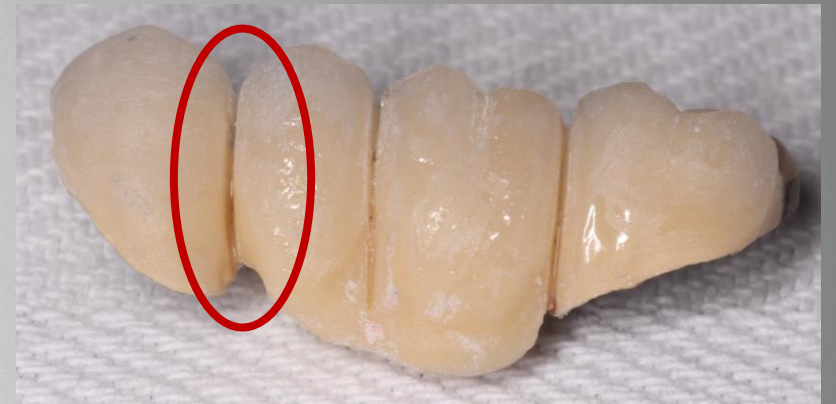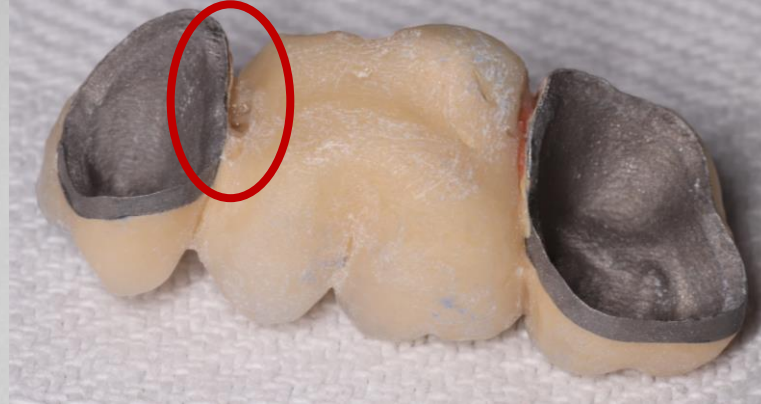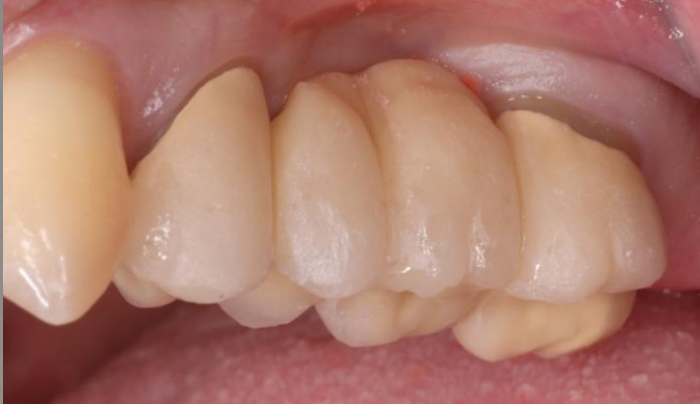Fémváz próbája a szájbán



- Széli záródás ellenőrzése
- Fémváz viszonya a nyélkahártya-csont alapzathoz
- Occlusiós viszonyok
- Fogszín meghatározás: test A3, nyak A3,5

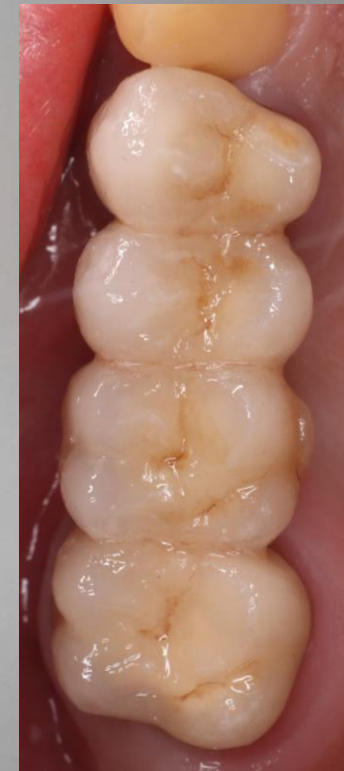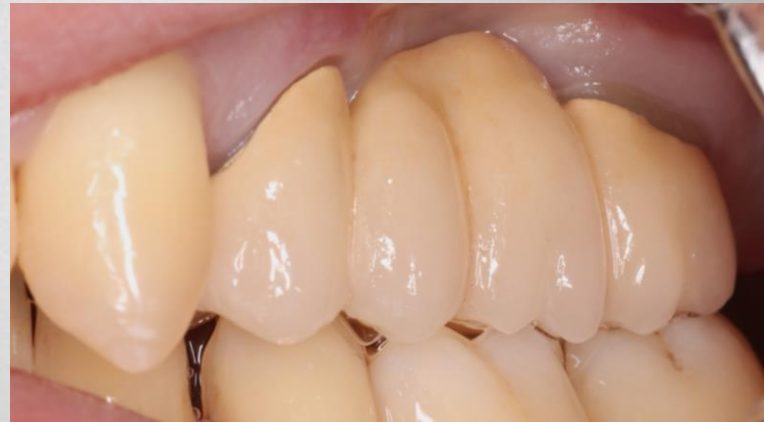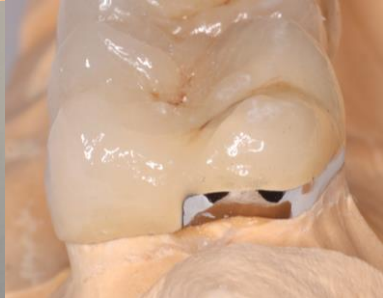


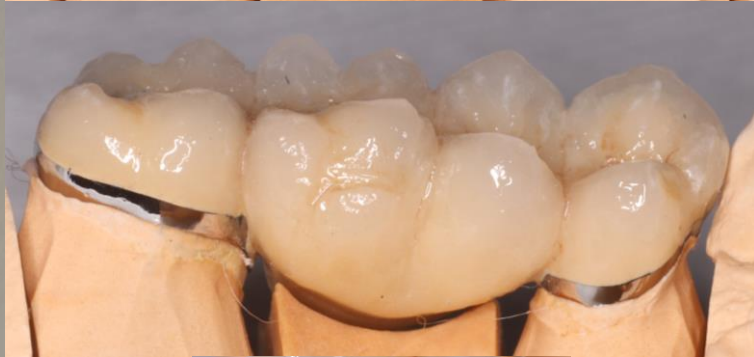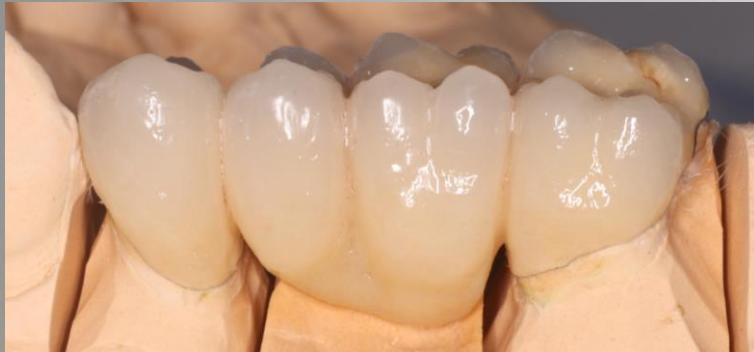Mattpróba



- Kontaktpont ellenőrzése
- Okklúzió ellenőrzése
- Fogszín ellenőrzése
- Hídtest nyálkahártyával érintkező felszínének korrekciója
- Kérés a fogtechnikus felé:
 - hídtest alsó felszínén lévő egyenetlenségek és bukkális felszínén lévő túlzott szeparálás korigálása

Kész fémkerámia híd ellenőrzése mintán és szájban, átadás



Köszönöm a figyelmet!