



# Semmelweis Egyetem Fogorvostudományi Kar Fogászati és Szájsebészeti Oktató Intézet

igazgató: Dr. Kivovics Péter c. egyetemi tanár

<http://semmelweis-egyetem.hu/fszoi/>

<https://www.facebook.com/fszoi>



## Fábián és Fejérdy szerinti 1A típusú foghiány ellátása implantációs szőlőkoronával



**Dr. Kondrác Márk**


Parodontológus rezidens

Semmelweis egyetem Fogászati és Szájsebészeti Oktató Intézet

Parodontológia osztály

**Tutor:** dr. Kránitz Ivett parodontológus szakorvos

**Konzulens:** dr. Büchler János osztályvezető főorvos



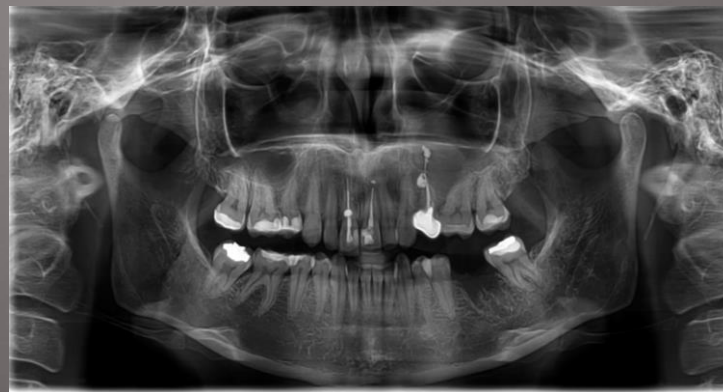# Általános anamnézis

- ▶ 42 éves nő páciens
- ▶ Általános betegsége vagy gyógyszerérzékenysége nem ismert
- ▶ Kezelést befolyásoló tényező nem áll fent

Milyen gyógyszereket szed?	Igen	Nem		Igen	Nem
antibiotikum		X	Hajlamos ájulásra?		X
vényomáscsökkentő		X	Visel szívritmus szabályzót?		X
gyógyszer szívbetegségre		X	Allergiás-e valamine?		X
véralvadásgátló/ vértünet		X	Ha igen, mire?		
gyógyszer cukorbetegségre		X	Van-e veleszületett fejlődési rendellenessége?		
nyugtató/ alvató		X	Volt/van-e mélypanasza, sárgasága?		X
steroid (pl. prednisolon)		X	Kapott-e vértömlesztést?		X
gyógyszer epilepsziára		X	Dohányzik?		X
Szedi-e/szedte-e az alábbi készítmények valamelyikét?			Fogyaszt rendszeresen alkoholt?		X
Alendronat, Calcisedron-D, Sedron	X		Fogyaszt drogokat?		X
			Volt/van-e a családban daganatos beteg?		X
Szenved-e valamilyen betegségben?	Igen	Nem	Volt/van-e daganatos betegsége?		X
szív-érrendszeri betegség		X	Kapott-e sugárkezelést?		X
volt-e infarktus 6 hónapon belül?		X	Terhes-e jelenleg?		X
székélybetegség		X	Korábbi műtétek:		
immunhiányos jelű betegség		X	Kapott-e valamilyen protézist?		X
pajzsmirigy érintő betegség		X	Egészséget érintő egyéb fontos adat:		
tüdőbetegség (pl. asztma, TBC stb.)		X			
reumás vagy egyéb ízületi betegség		X			
emésztőrendszeri betegség (pl. reflux)		X			
vesebetegség		X			
idegrendszeri betegség (pl. epilepszia)		X			
szenvedett-e stroke-/ agyvérzést?		X			
fertőző betegség (HIV, hepatitis, TBC)		X			
volt/van-e pszichológiai betegsége		X			
állt/ áll-e pszichológiai kezelés alatt		X			
magas vérnyomás		X			
anémia		X			
csonttritkulás		X			
egyéb betegség:					

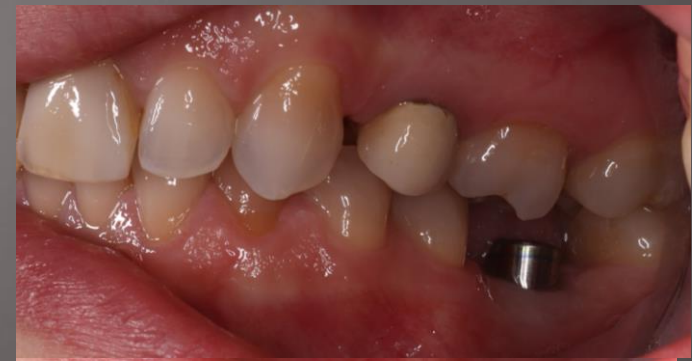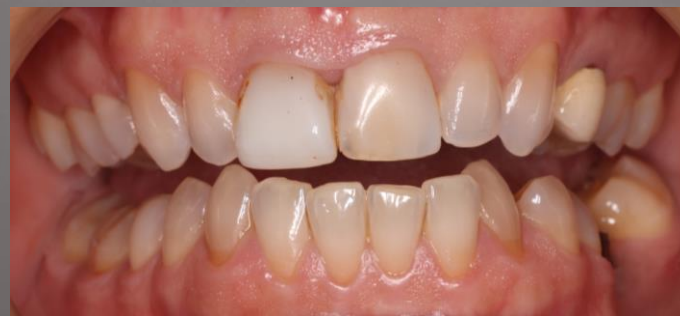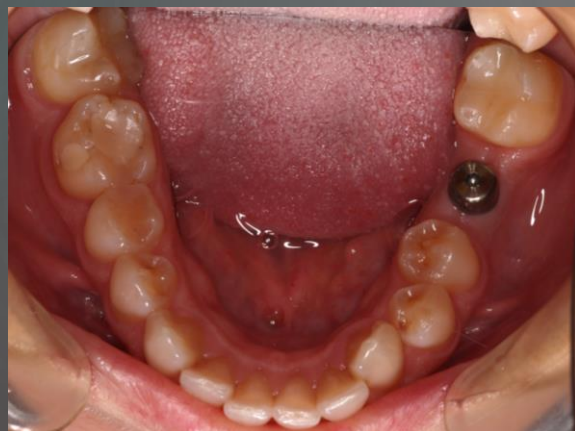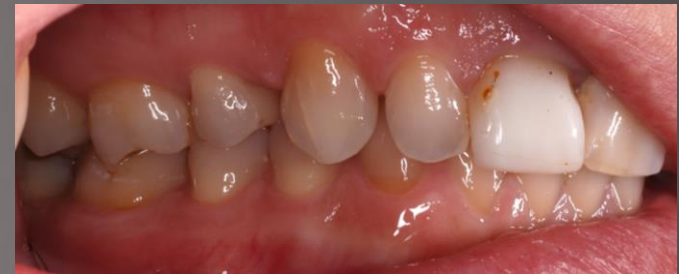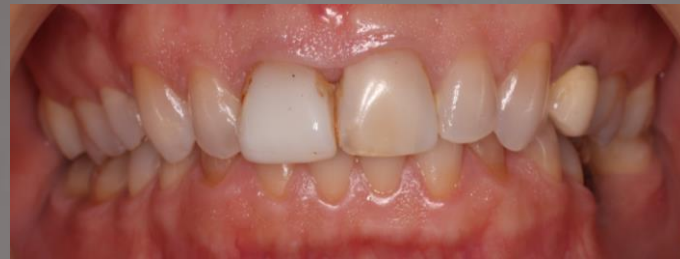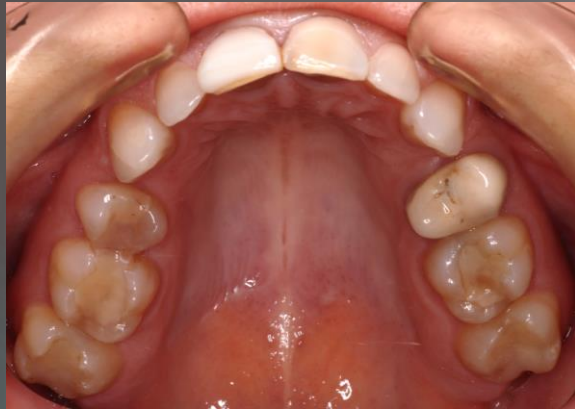# Fogászati anamnézis, jelen panaszok

- ▶ Stomatoonkológiai szűrés negatív
- ▶ Temporomandibuláris ízületi diszfunkció nincs
- ▶ Szájhigiénia foka megfelelő
- ▶ Jelen panasz: a páciens 36-os fogának eltávolítását követően a foghiány pótlásának igényével jelentkezett intézetünkben

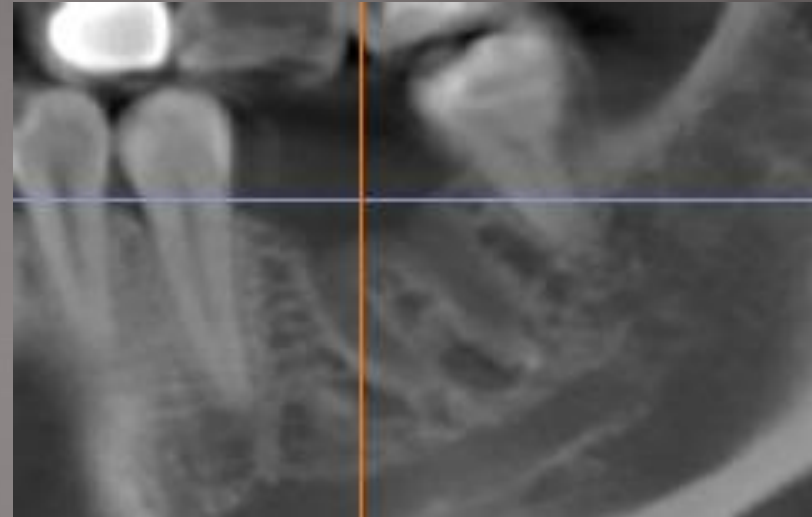
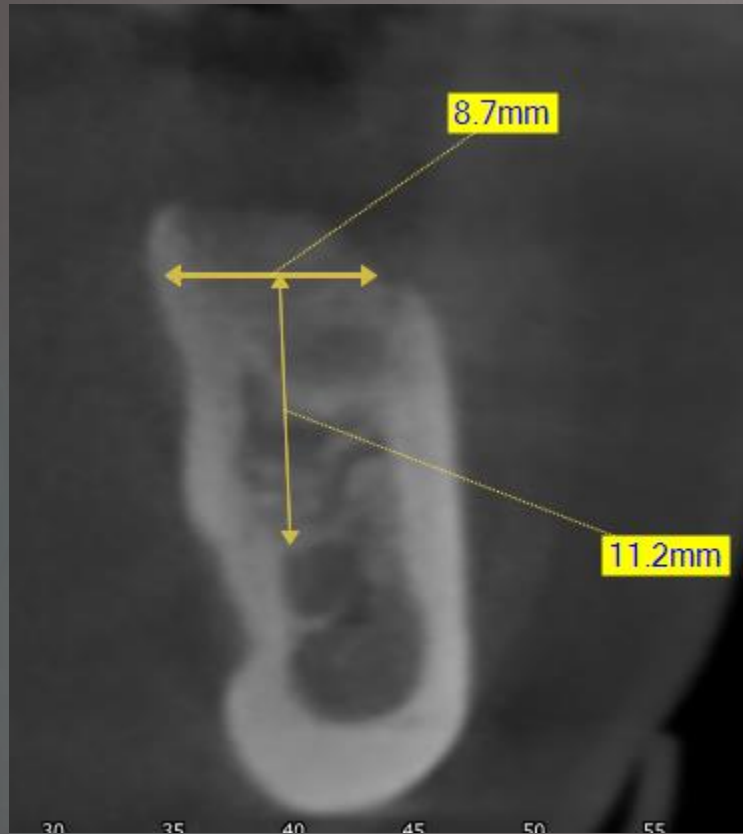




# Kiindulási fotók



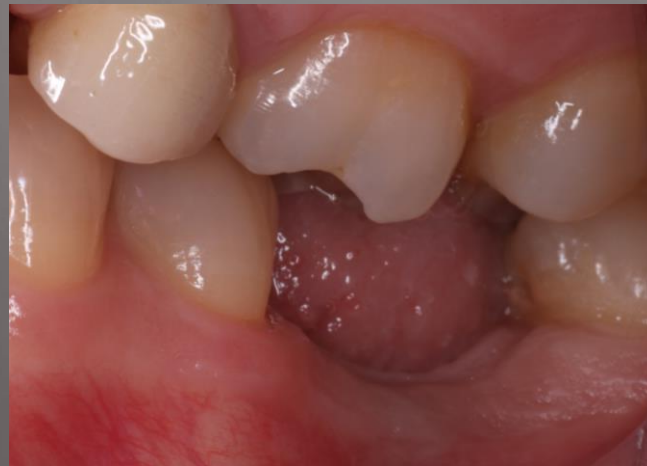# Cbct felvétel



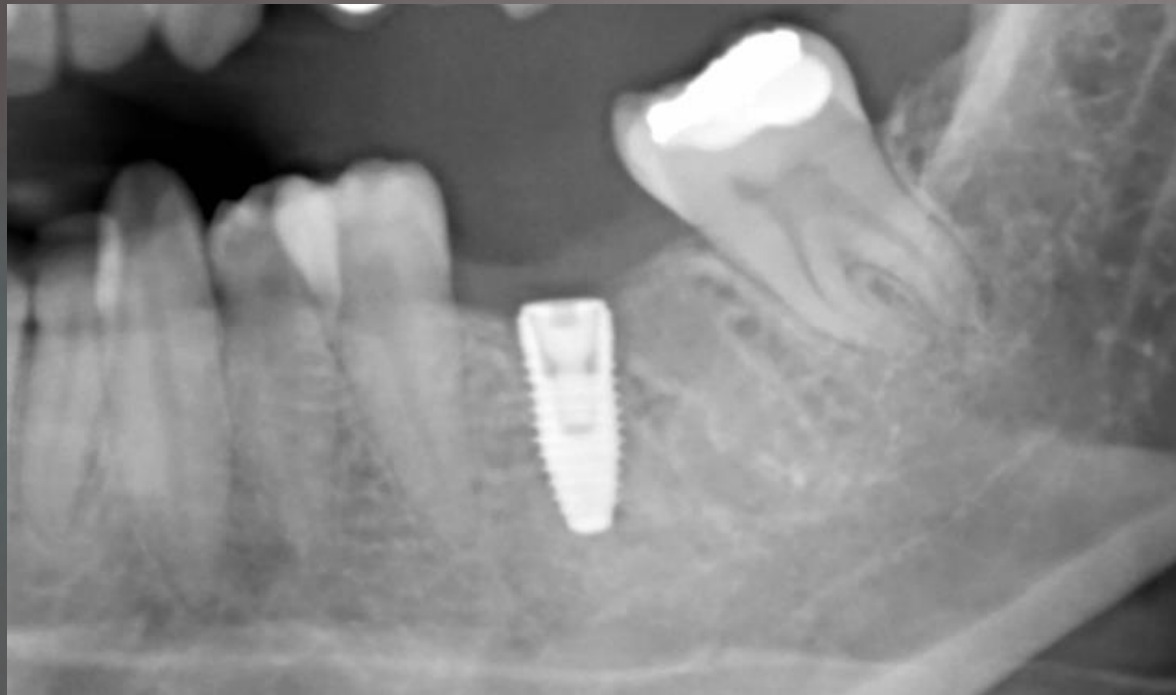
A 36-os fog helyének csontos telődése ábrázolódik 3 hónap után

# Kezelési terv

- ▶ Professzionális szájhigiénias kezelés, instruálás és motiválás
- ▶ 36-os fog helyére 4,3x10 mm-es Nobel Replace Conical Connection típusú implantátum behelyezése
- ▶ Négy hónap elteltével implantátum felszabadítása, ínyformázás
- ▶ Hat hét elteltével csavarral rögzülő fémkerámia korona készítése



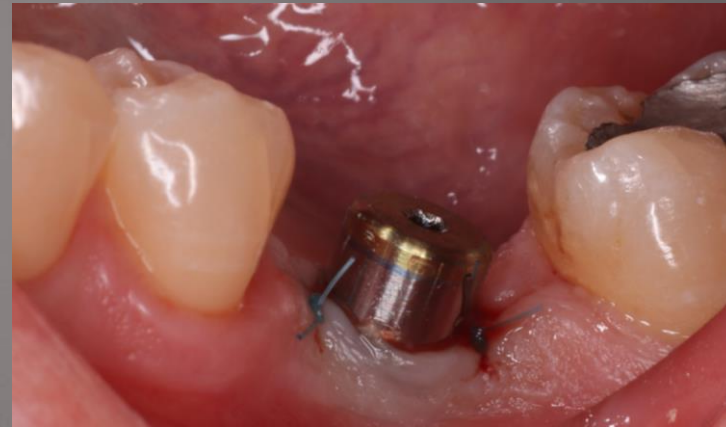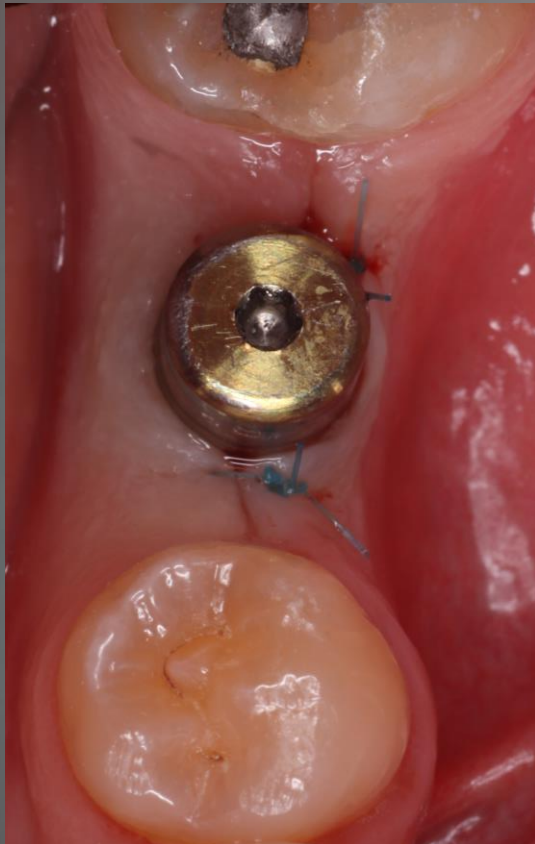# Post-operatív kontroll röntgen



Implantációt végezte: Dr. Kondrács Márk  
Felügyelte: Dr. Büchler János, ov. főorvos

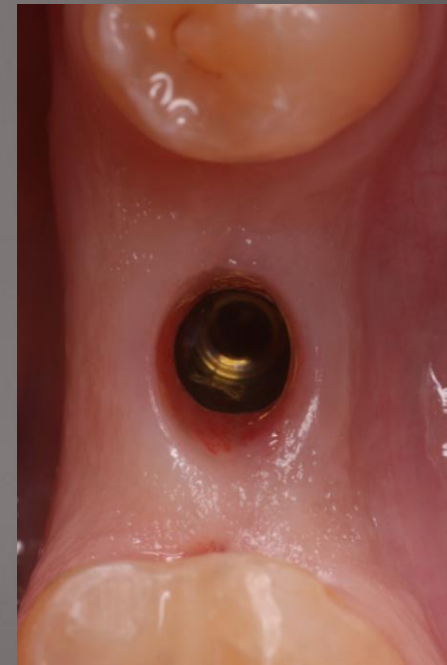
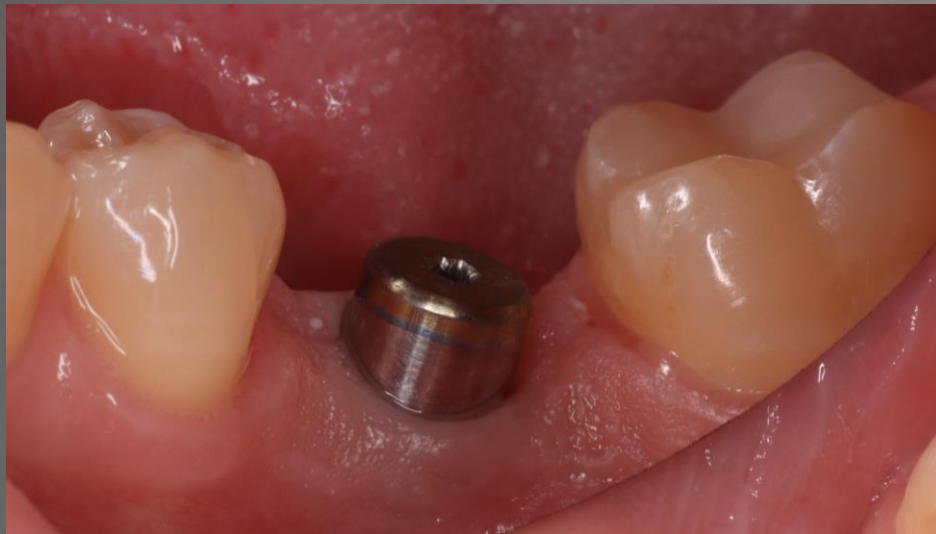
# Implantátum felszabadítása és gyógyulás 6 hét után

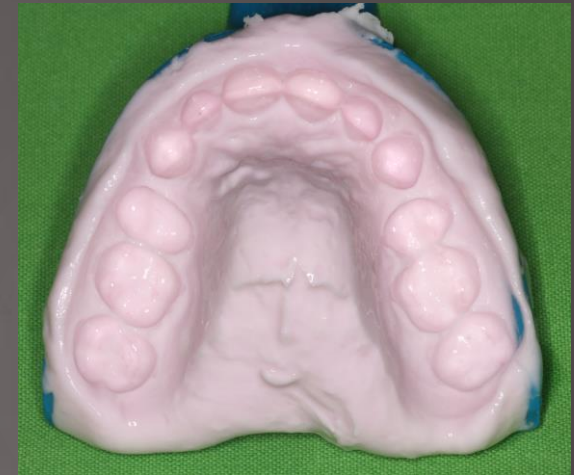
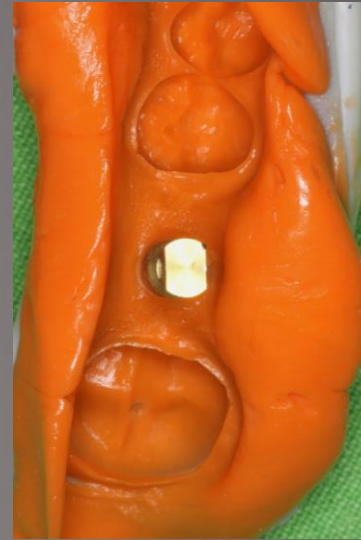
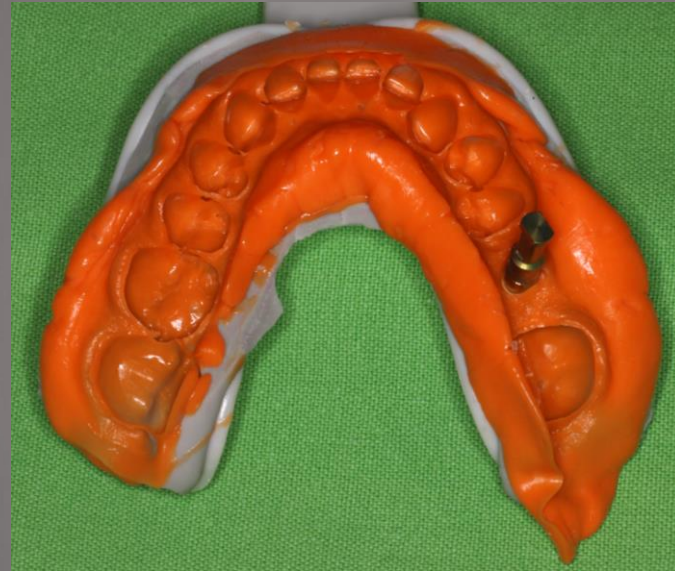
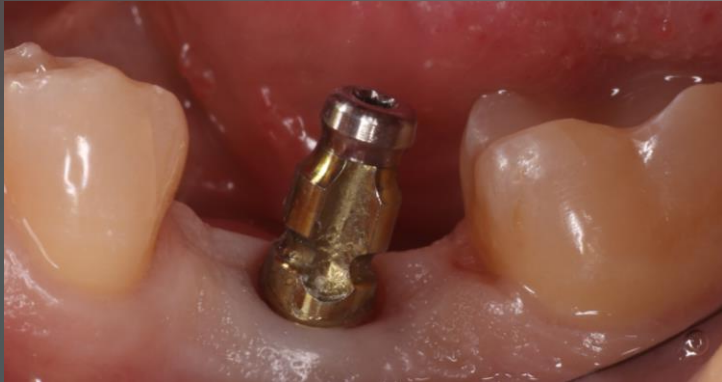
# Gyógyulás 6 hét után



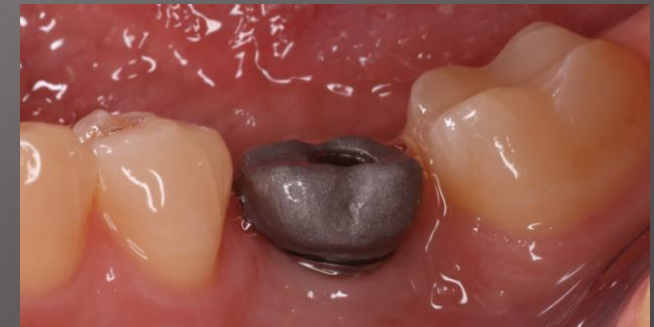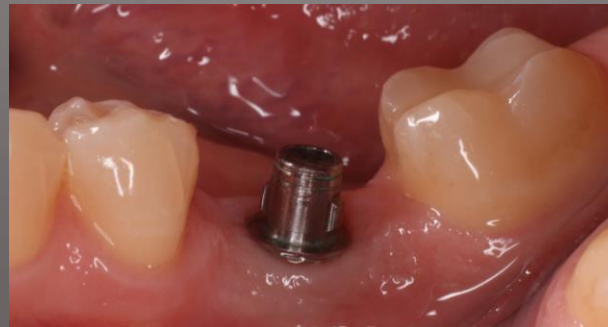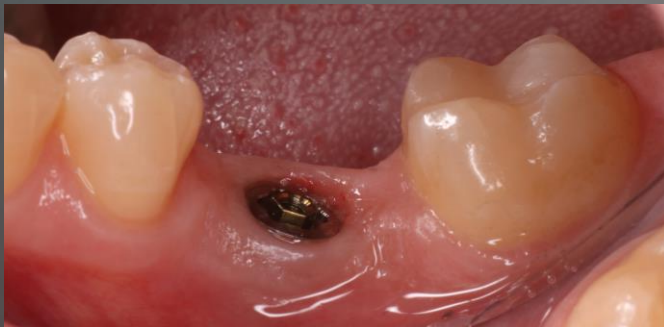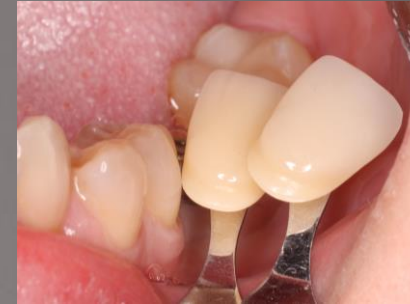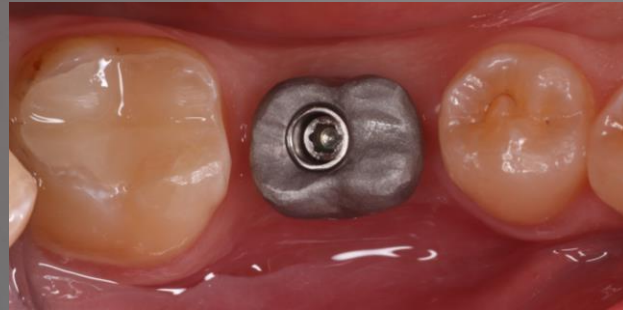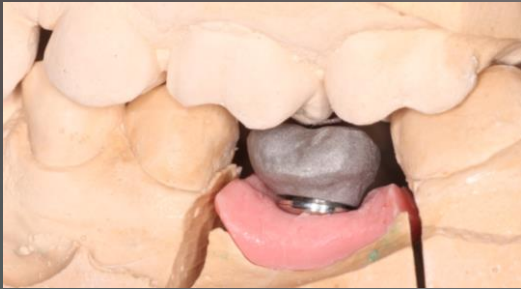# Lenyomatvétele fémkerámia koronához



- Zárt kanalas lenyomati fej behelyezése
- Precíziós-szituációs lenyomat vétele: C-szilikonnal, 2 fázis - 1 időben
- Antagonista lenyomat: algináttal
- Viaszharapás vétele
- Lenyomati fej eltávolítása szájból, technikai analóghoz rögzítése és lenyomatba helyezése

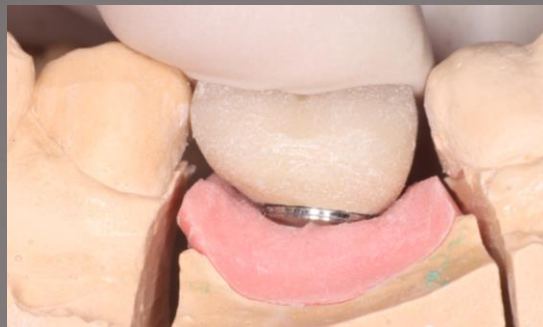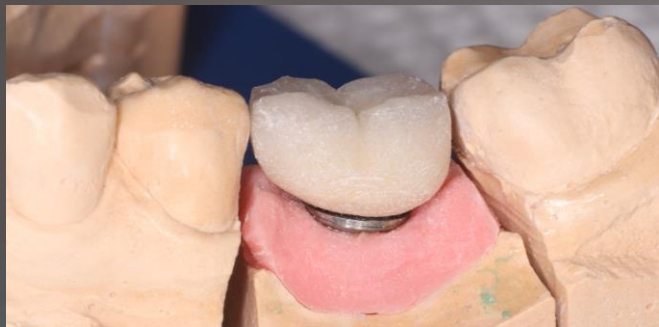# Köztielem és vázpróba, fogszín vétele

- Ellenőrzés mintán és a szájban
- Okklúziós magasság ellenőrzése
- Fogszín: nyak – D3, test és él: A3
- Köztielem típusa: Nobel OnOneConcept

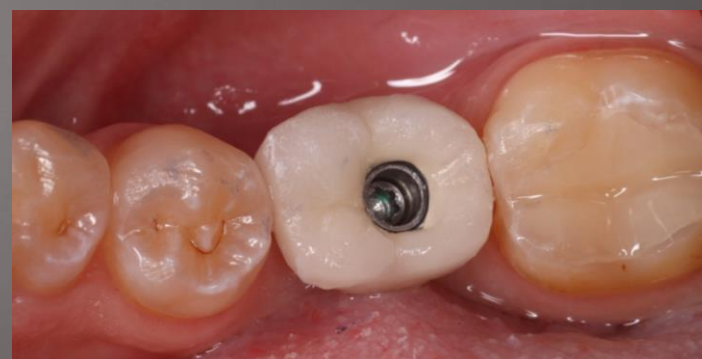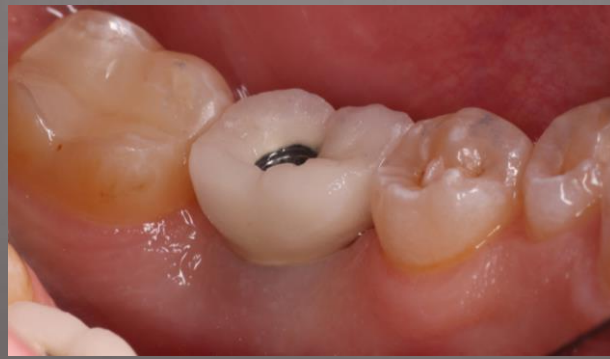

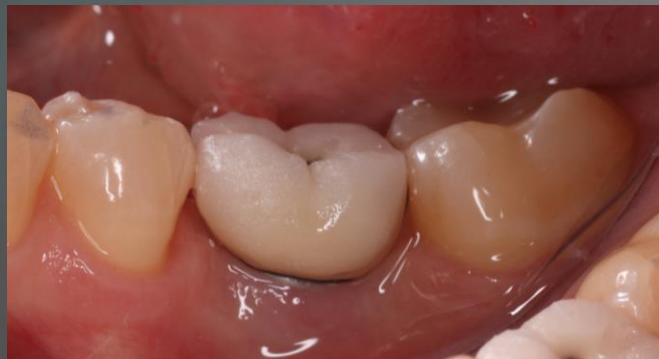


# Mattpróba

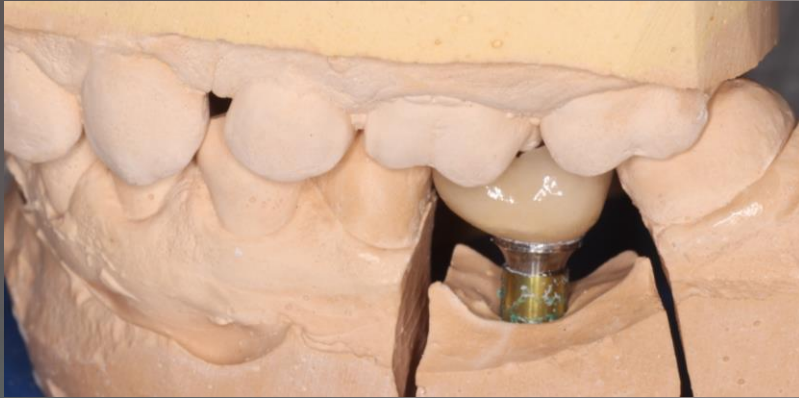

- Ellenőrzés mintán és artikulátorban
- Ellenőrzés számban (kontaktpont, széli záródás, tisztíthatóság, okklúzió, fogszín)
- Kérés a labor fele:
  - Erősebb distalis kontaktpont
  - Sötétebb szín



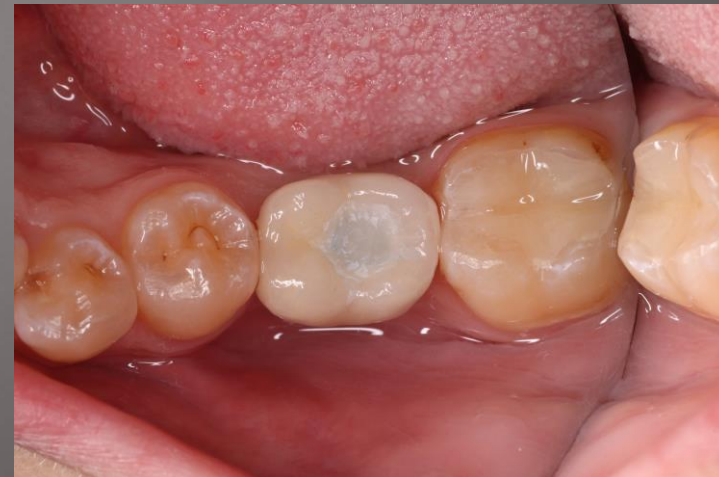
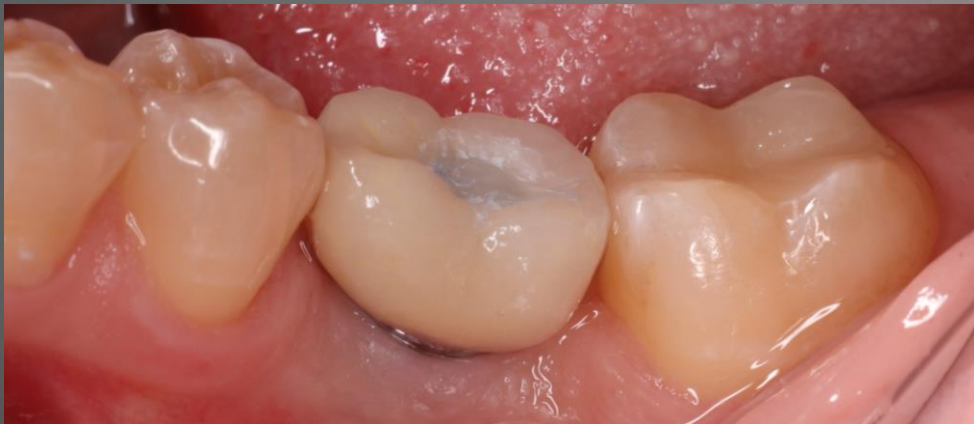
# Szóló fémkerámia korona átadása



Ínymaszk nélkül

- Ellenőrzés mintán és artikulátorban
- Ellenőrzés szájban (kontaktpont, széli záródás, tisztíthatóság, okklúzió, fogszín)
- Rögzítés: csavarral
- Kompozit zárás készítése



Köszönöm a figyelmet!