



Semmelweis Egyetem Fogorvostudományi Kar Fogászati és Szájsebészeti Oktató Intézet

igazgató: Dr. Kivovics Péter c. egyetemi tanár

<http://semmelweis-egyetem.hu/fszoi/>

<https://www.facebook.com/fszoi>



FELSŐ TELJES LEMEZES FOGPÓTLÁS ÉS ALSÓ IMPLANTÁTUMOKON ELHORGONYYZOTT OVERDENTURE


Semmelweis Egyetem Fogászati és Szájsebészeti Oktató Intézet

Igazgató: Dr. Kivovics Péter c. egyetemi tanár

Jelölt: Dr. Gallatz Katalin

Tutor: Dr. Katona István főorvos

Mentor: Dr. Kivovics Péter c. egyetemi tanár



Anamnézis

- A fogorvosi vizsgálatra érkezés indoka

A páciens régi, teljes lemezes fogsorának cseréje végett érkezett, annak instabilitása miatt.

- Fogászati anamnézis

Régi fogsora 15 évvel ezelőtt készült.

Korábban rendszeres fogászati ellenőrzésekre járt



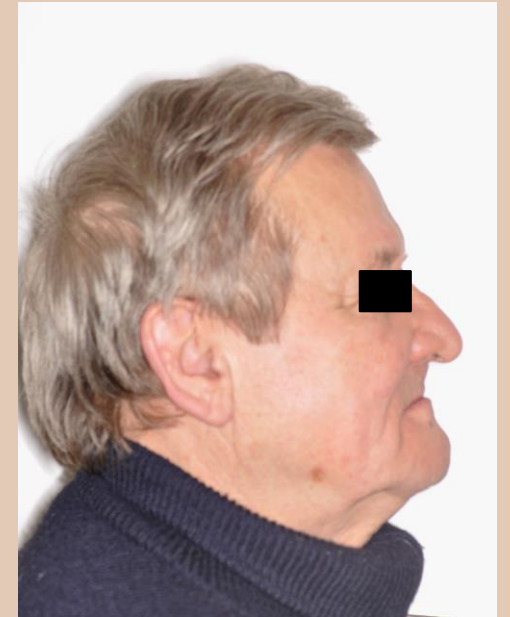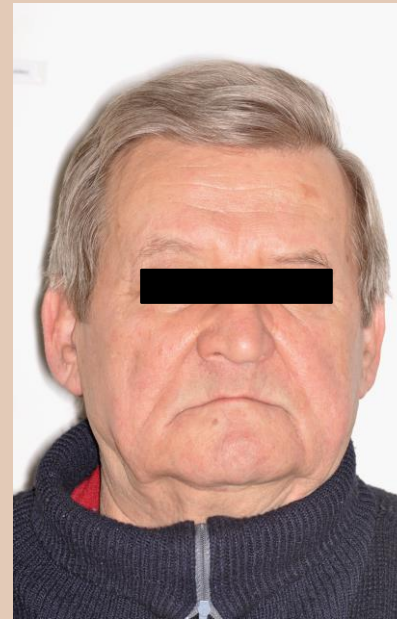Anamnézis

- 75 éves férfi páciens
- Nyugdíjas
- Általános anamnézisében fogászati kezelést befolyásoló tényező nem szerepel (hypertonia, II. típusú diabetes, kezdődő szürkehályog, autóbaleset: koponya alapi törés, jobb oldali facial paresis)
- Szedett gyógyszerek: D-vit., Trajenta, Glimepid, Chinotal, Nebirep, Pretanix Kombi, Doxazosin, **Astrix(1x)**, Lercaton
- Más, kezelést befolyásoló betegsége nincs
- Allergiáról nem tud

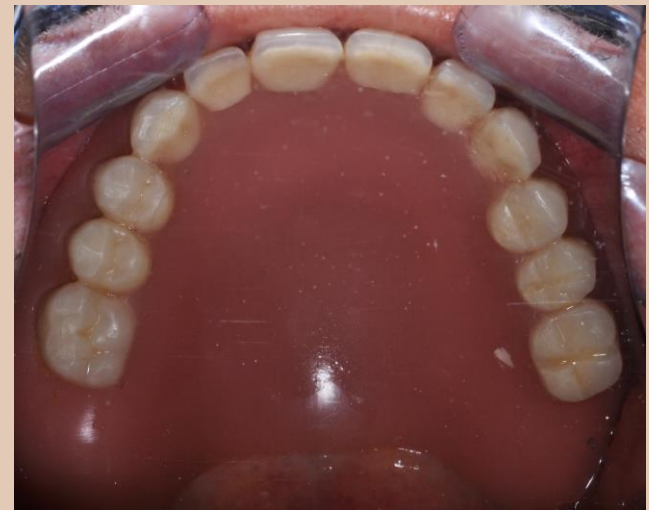
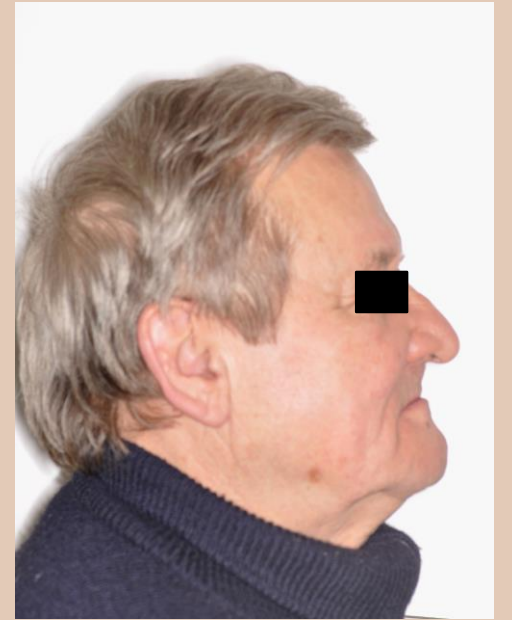
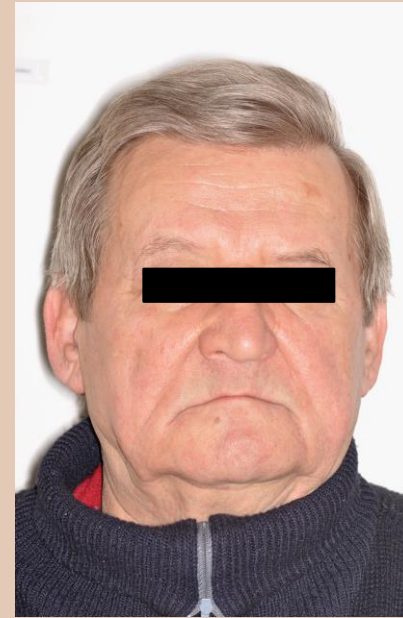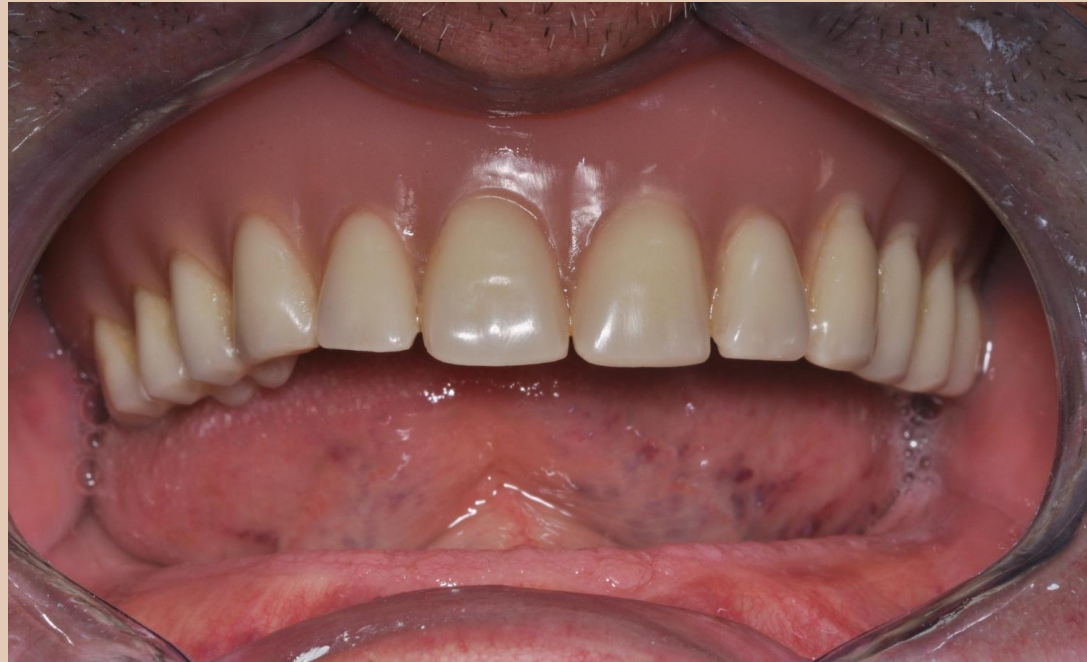Fej-nyak régió vizsgálata, intraoralis vizsgálat

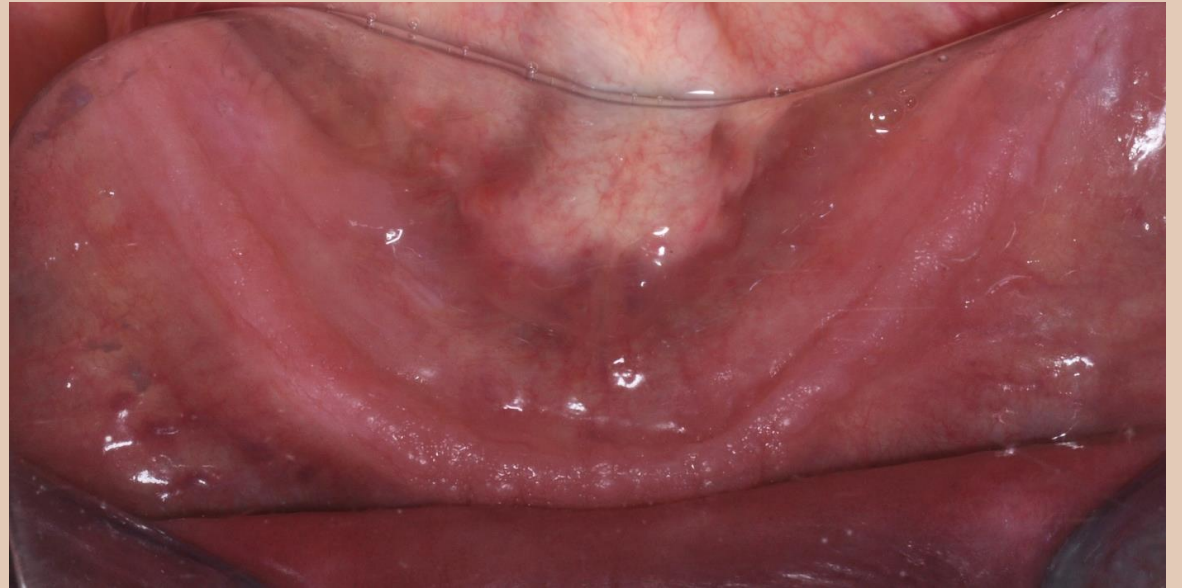
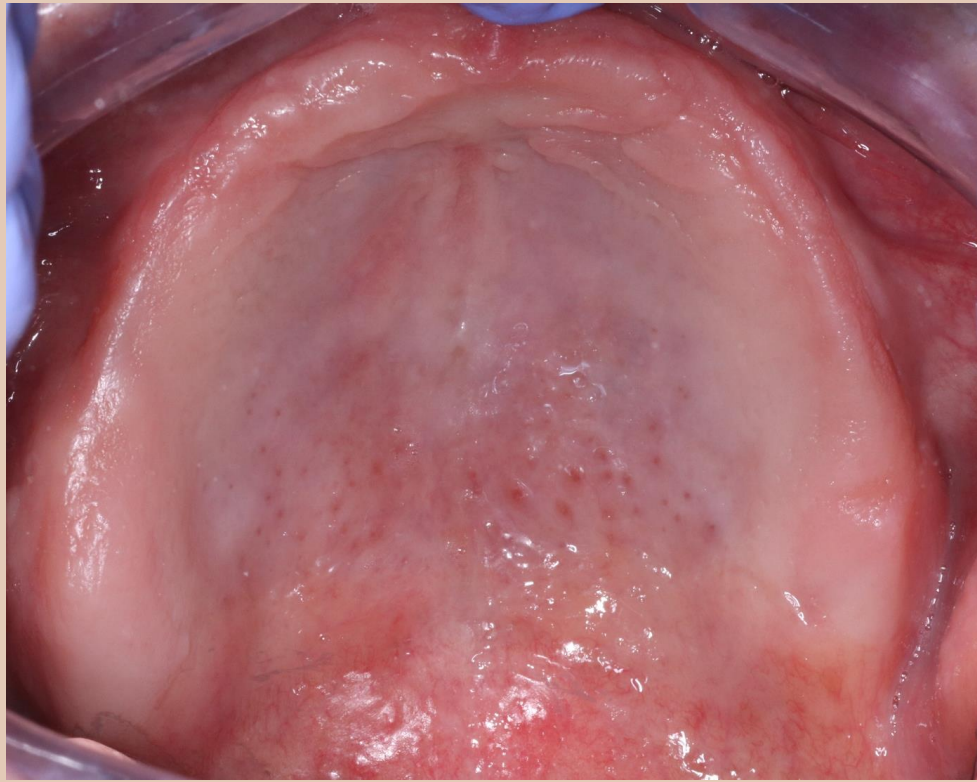- Stomato-onkológiai szűrés negatív
- Szájhygiéna: közepes; régi fogpótlásokon plakk, calculus
- TMI vizsgálat eredménye: negatív
- Harapási forma: Angle III.



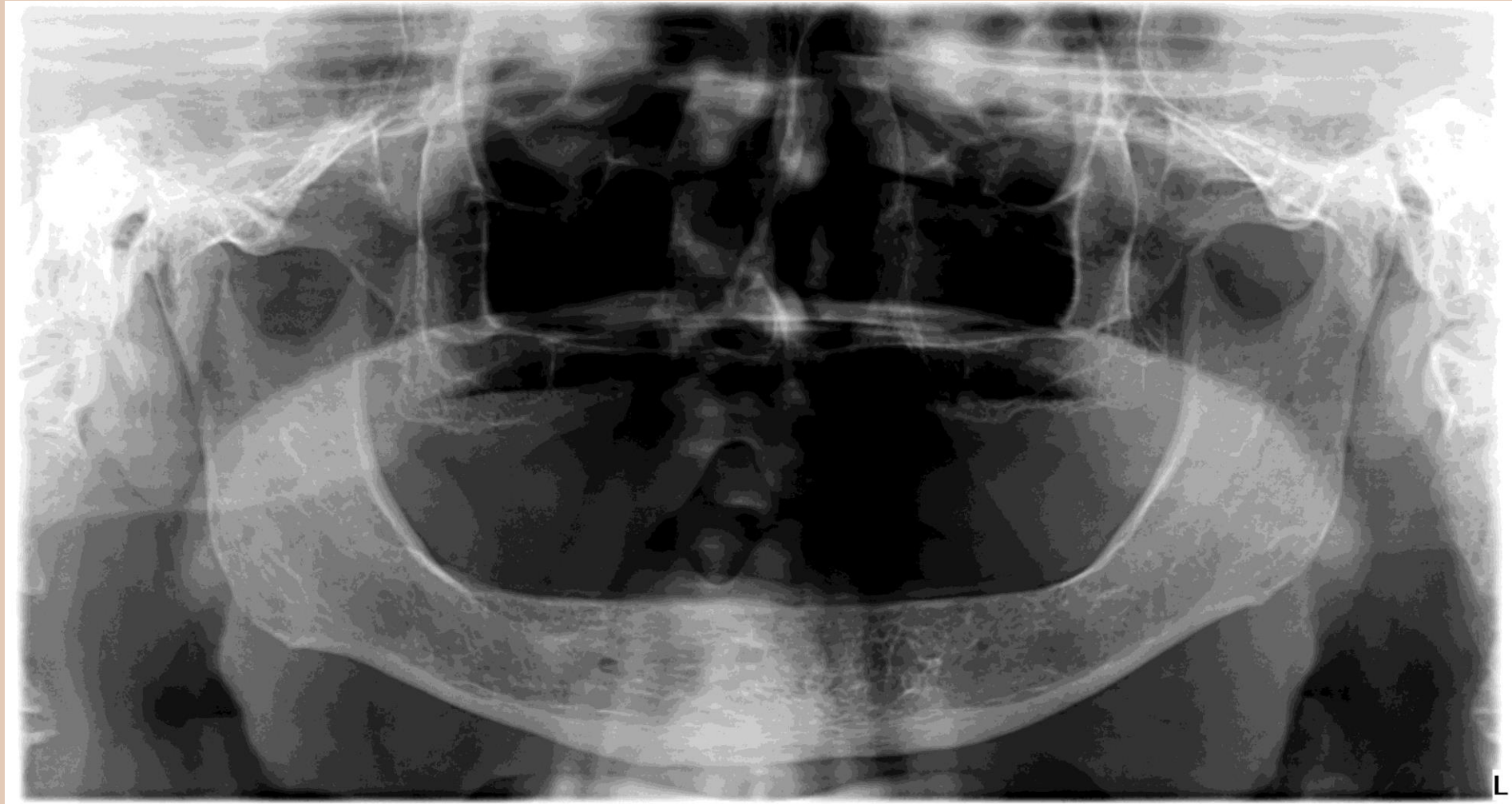
Kiindulási állapot



Kiindulási állapot

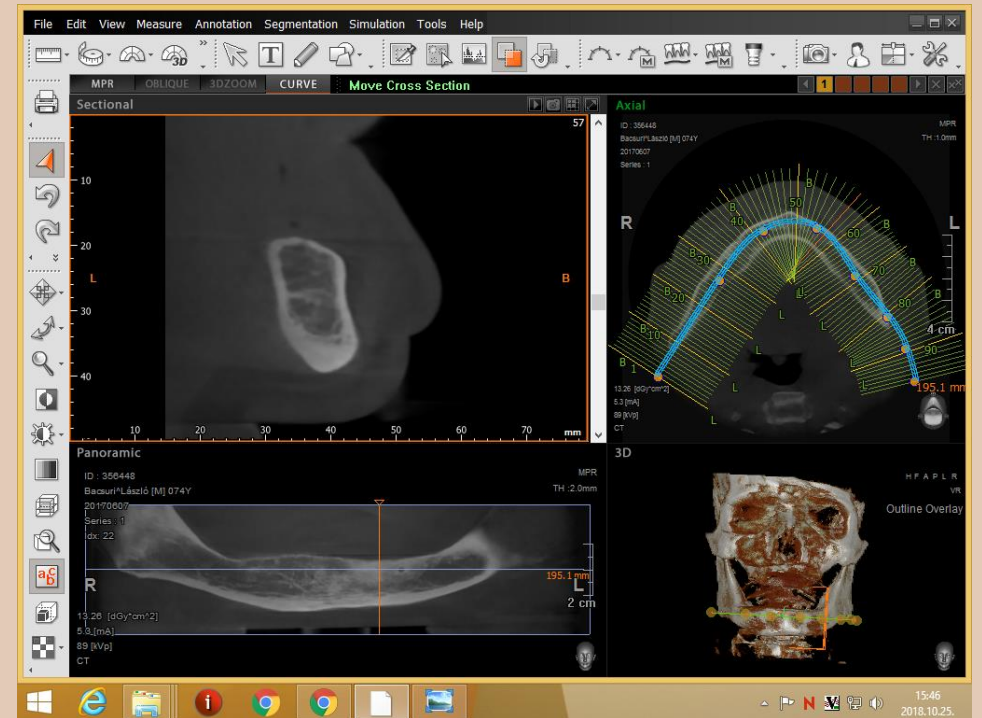


Kiindulási állapot, orthopantomogram



Kezelési terv

- **Felső állcsont:**
 - Akrilát alaplemezű teljes lemezes fogpótlás
 - 12 db keményakrilát műfog (sagittális irányban redukált rágófelszín)
- **Alsó állcsont:**
 - Szájsebészeti előkészítő műveletek:
 - 2 db Denti implantátum beültetése (33, 43)
 - 3 hó íny alatti gyógyulás (osseointegráció)
 - Implantátumok felszabadítása, ínyformázó csavarok
 - Protetika:
 - Akrilát alaplemezű overdenture
 - 12 db keményakrilát műfog
 - Gömbretenciós implantátum fej



Implantátumokon elhorgonyozott teljes lemezes fogpótlás

• Hagyományos fogpótlás

- + Nincs műtét
- + Gyors (3-4 hét)
- + Kevésbé stabil
- + Nehezebb megszokni


Implantátumon elhorg.

- Gyors megszokás
- Jó stabilitás
- Műtét
- Műtét után 3 hó gyógyulás

Beleegyező nyilatkozat

A tájékoztatót megértettem, és a felkínált lehetőségek közül az implantációs fogpótlást választom. A fogpótlás költségeit vállalom.

Budapest, 2017.:06:


.....
aláírás

SEMMEIWEIS EGYETEM
Fogorvostudományi Kar
Fogászati és Szájsebészeti Oktató Intézet
Igazgató: Dr. Kivovics Péter, egyetemi docens
1088 Budapest, Szentkirályi u. 40.
Tel: (+36-1) 317-6600 Fax: (+36-1) 317-91-90
e-mail: fszo@dent.semmelweis-univ.hu

Betegájékoztató teljes alsó foghiányos páciensek számára

Kedves Páciensünk!

Önök teljes alsó foghiánya van. Fogak pótlására két lehetőséget javasolunk.

1. Hagyományos teljes kivethető fogor készítése.
2. 2 db implantátum (műgyökér beültetése) csonthúzó behelyezése, majd erre jó stabilitású kivethető fogor készítése.

Az elsőként említett lehetőség (teljes kivethető fogor készítése) előnye, hogy nincs műti beavatkozás, a fogpótlás relatív gyorsan (3-4 hét) elkészül. Hátránya, hogy elkészülte után a fogor stabilitása gyakran kívánni való hogy maga után. Megszokáshoz túlzott és a kezdeti nehézségek elviselése szükséges. A teljes alsó kivethető fogor műteti munkadíja, abban az esetben ha Ön 62 évvel fiatalabb 36.000 Ft, ha Ön elmulit 62 éves, abban az esetben műteti díjat nem kell fizetnie. A teljes kivethető fogor fogtechnikai díja 44.100 Ft. A fogtechnikai díjat abban az esetben is fizetnie kell, ha Ön elmulit 62 éves.

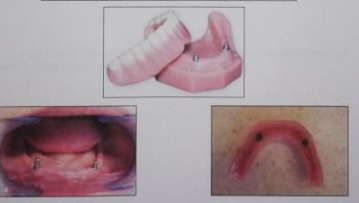


SEMMEIWEIS EGYETEM
Fogorvostudományi Kar
Fogászati és Szájsebészeti Oktató Intézet
Igazgató: Dr. Kivovics Péter, egyetemi docens
1088 Budapest, Szentkirályi u. 40.
Tel: (+36-1) 317-6600 Fax: (+36-1) 317-91-90
e-mail: fszo@dent.semmelweis-univ.hu

A másodikként említett lehetőség (implantációs fogor készítése) lényege, hogy az alsó állkapocsba két-többel készült implantátum (műgyökér) kerül. A műtét után az implantátum becsontosodik, és ezek az implantátumok biztosítják a rákerülő teljes fogor stabilitását. Ennek a beavatkozásnak az előnye az, hogy a fogor megszokási ideje letróvidék és jó funkcionális, stabil fogpótlást tudnak az implantátumokon elhorgonyozni. Hátránya, hogy elkészítése hosszabb ideig tart, mint a hagyományos fogor és a műti beavatkozás rövid ideig tartó utóájdalommal járhat. A teljes alsó, implantátumokon elhorgonyozott kivethető fogor műteti munkadíja, abban az esetben ha Ön 62 évvel fiatalabb 36.000 Ft, ha Ön elmulit 62 éves, abban az esetben műteti díjat nem kell fizetnie. A teljes alsó, implantátumokon elhorgonyozott kivethető fogor fogtechnikai díja 58.100 Ft. A fogtechnikai díjat abban az esetben is fizetnie kell, ha Ön elmulit 62 éves. Ehhez jön még a 2 implantátum és a tartóterek ára, melyek összesen 63.500 Ft. Az implantációs műteti díjat a Fogászati és Szájsebészeti Oktató Intézet jelentősen mérsékli. A más esetekben kötelező 30.000,- forint helyett 5.000,- forintot kell befizetnie implantátumonként.

A tájékoztató költségei:

	Hagyományos kivethető fogor	Implantációs fogor
62 évvel fiatalabb	72.800 Ft	167.800 Ft
62 évvel idősebb	43.800 Ft	131.800 Ft

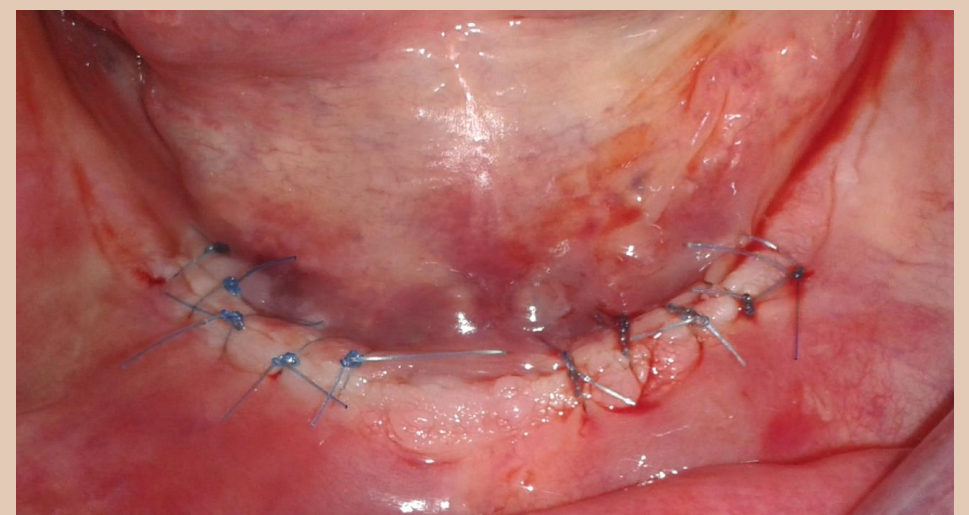
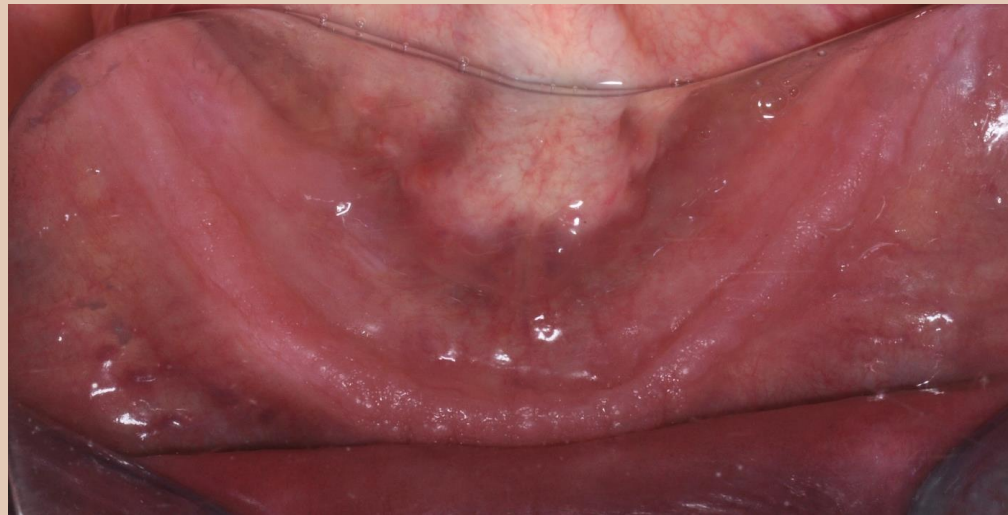
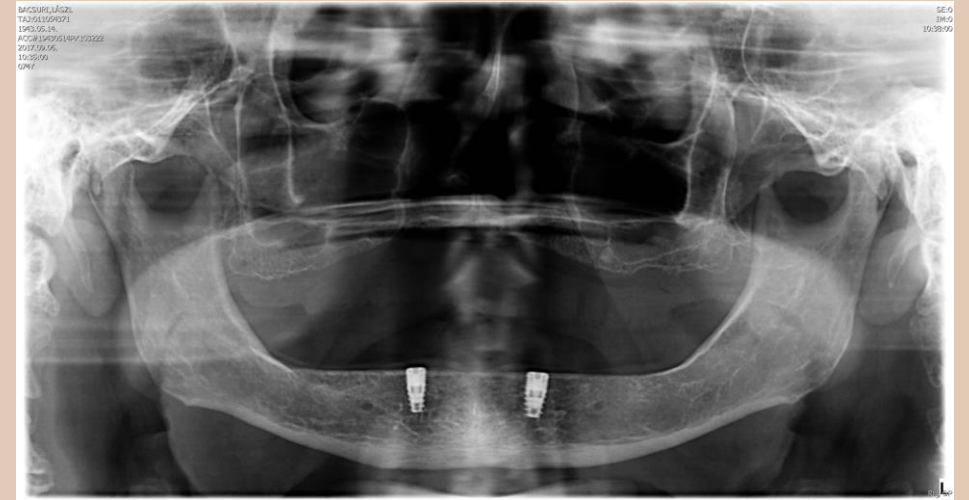


Ha a tájékoztató előváltása után kérdései vannak, kérjük, szőhán tegye fel, kezelő orvosá minden kérdésre választ ad.

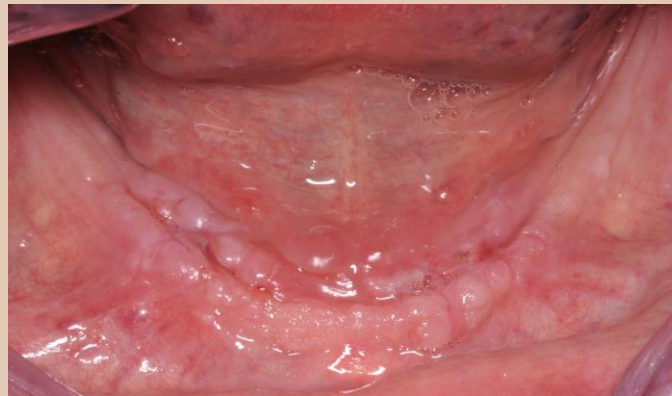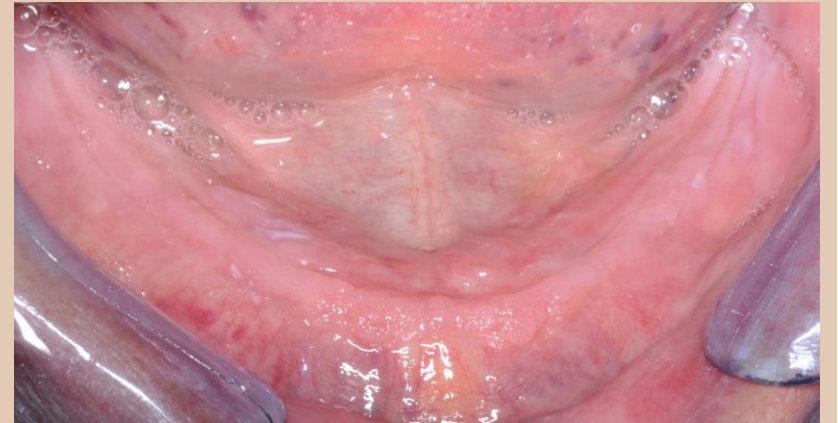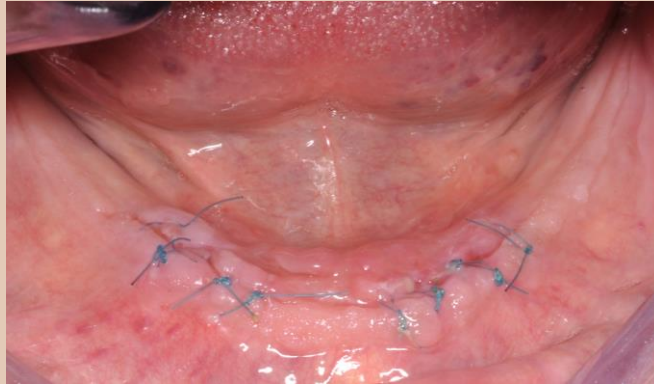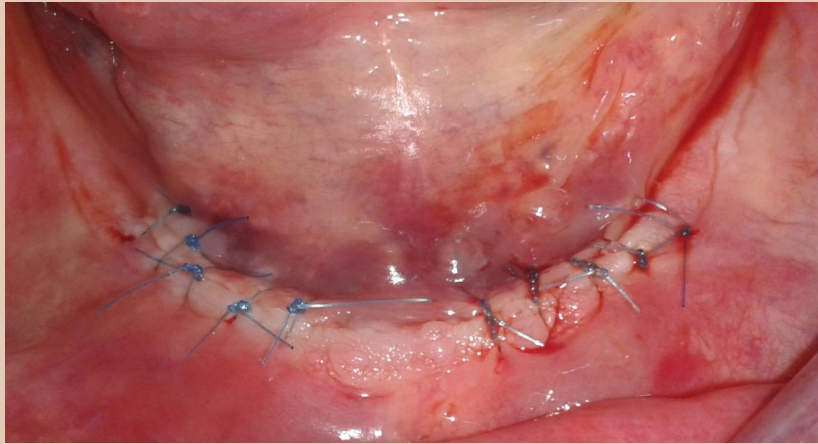
Implantátumok beültetése

Implantációt végezte: Dr. Gallatz Katalin, felügyelte: Dr. Katona István

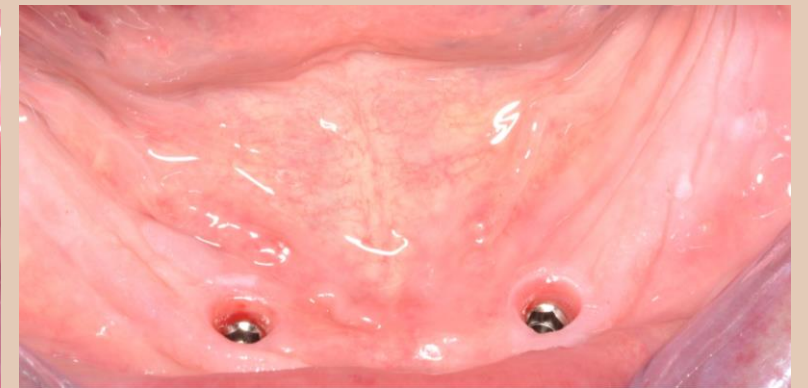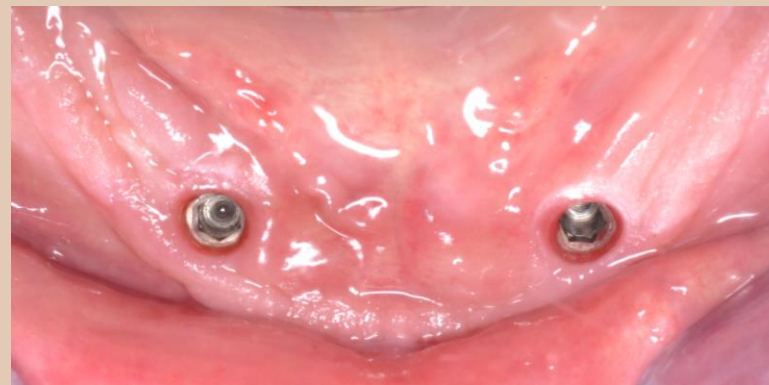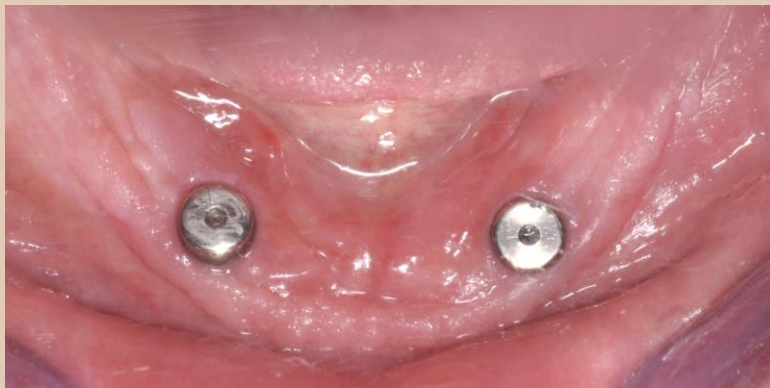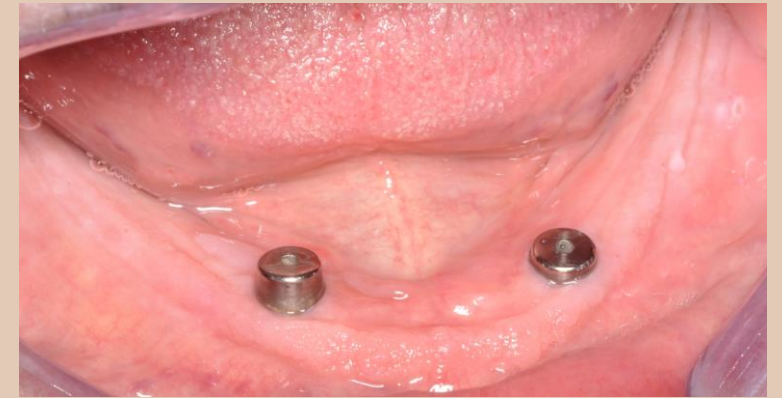
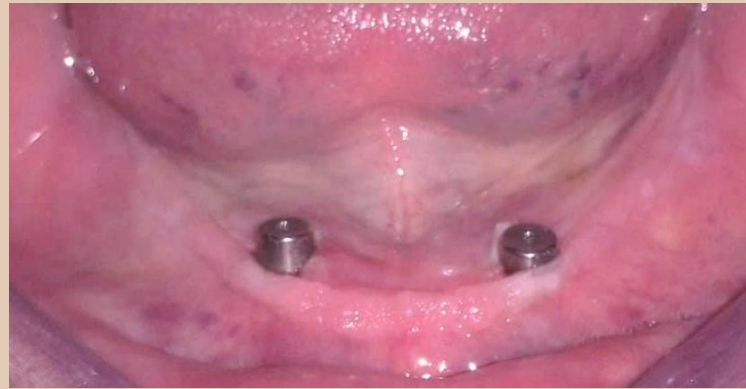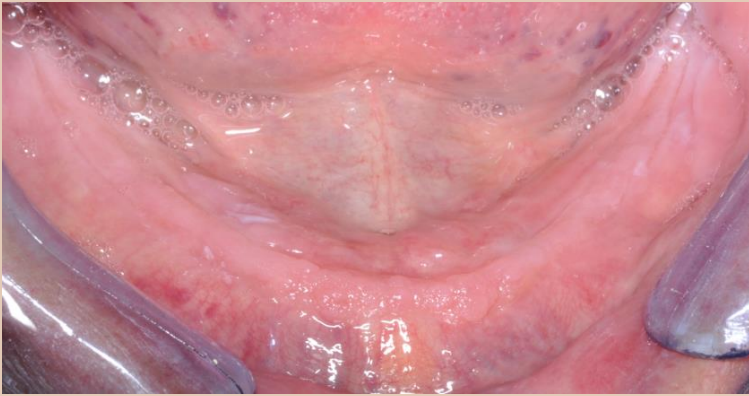- 2 db Denti implantátum (50 Ncm)
 - 33: 3,8x9,5
 - 43: 3,8x9,5



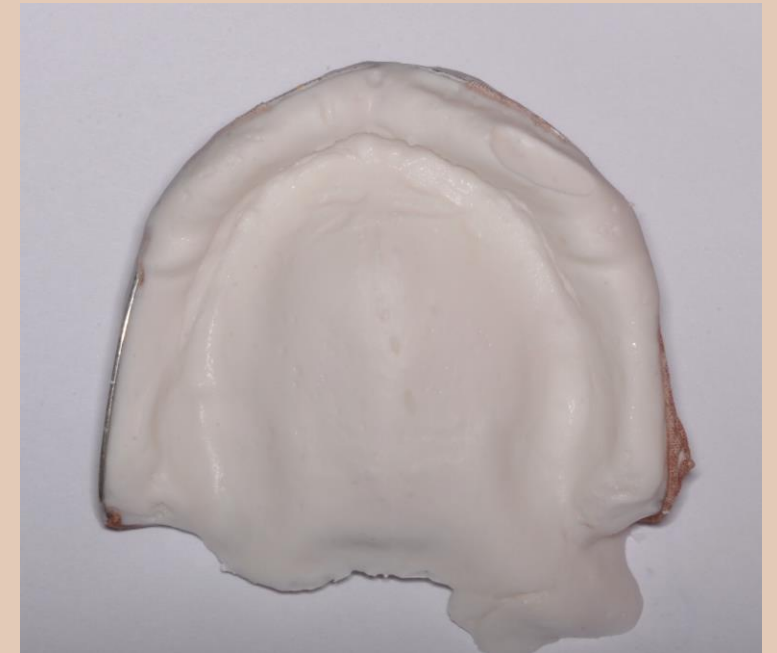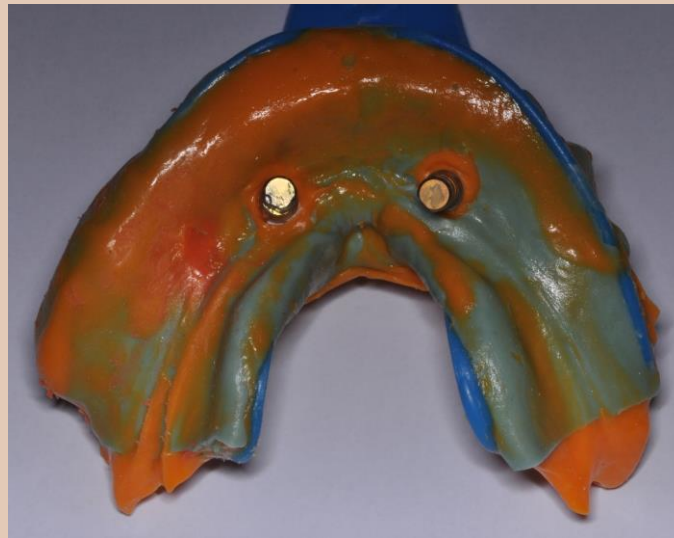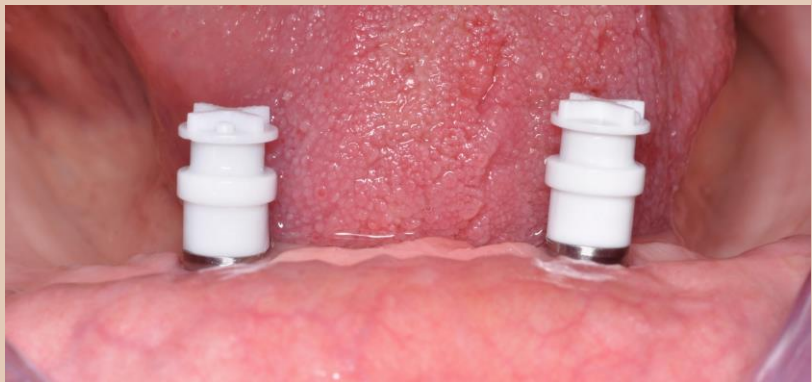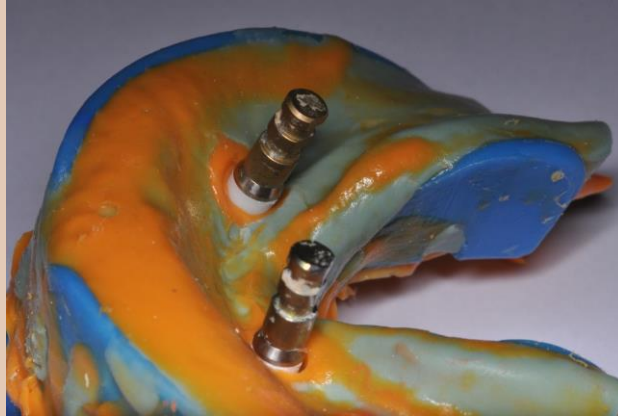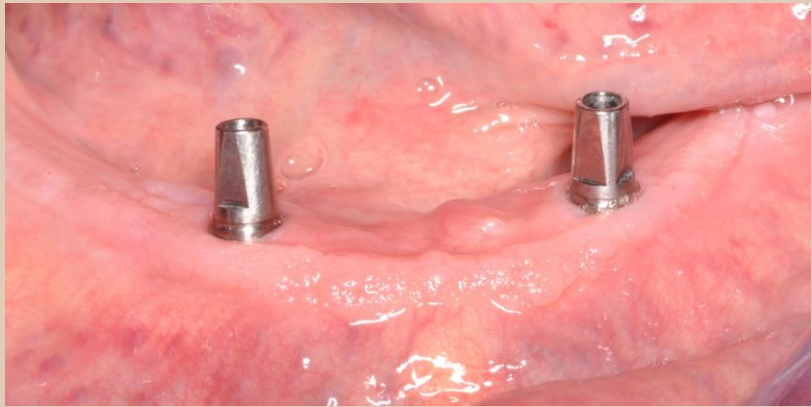Varratszedés (1 hét)



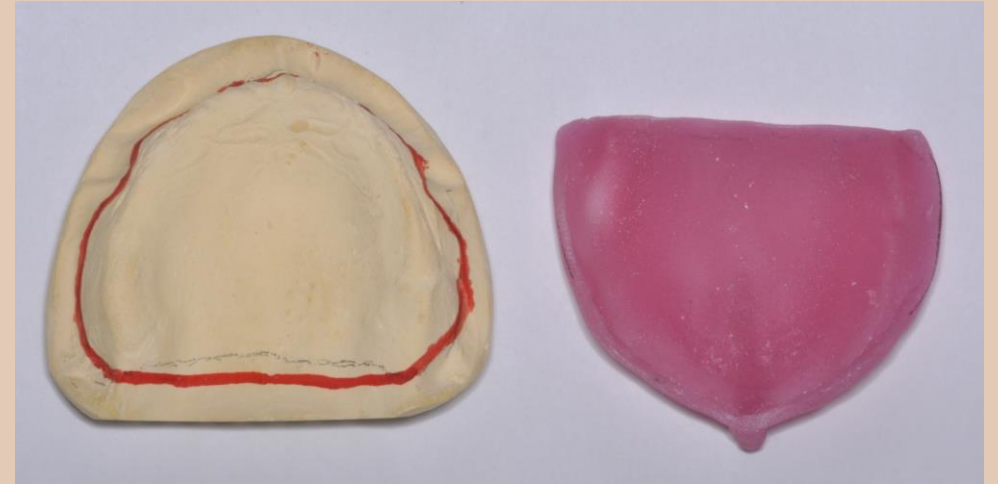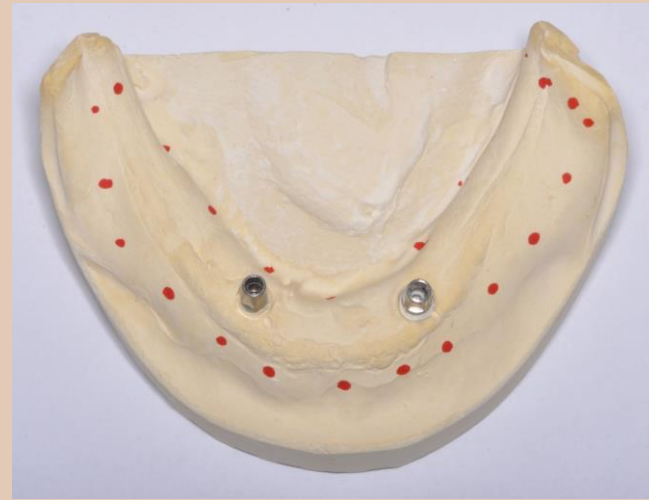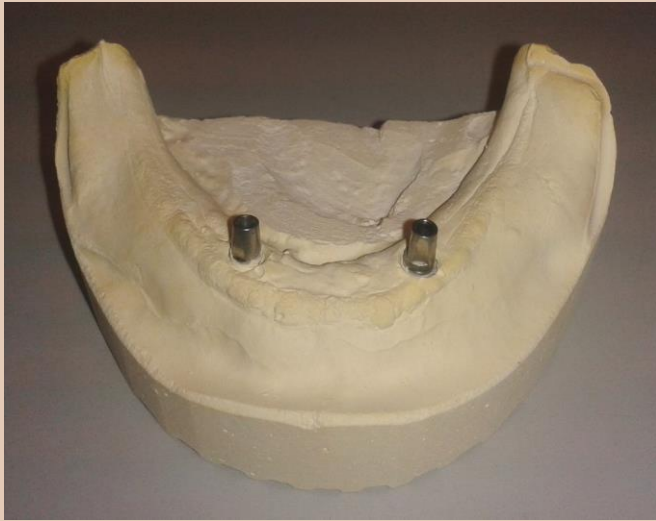Ínyformázó csavarok (felszabadítás: 3 hó) és a kialakult hámcSATORNA



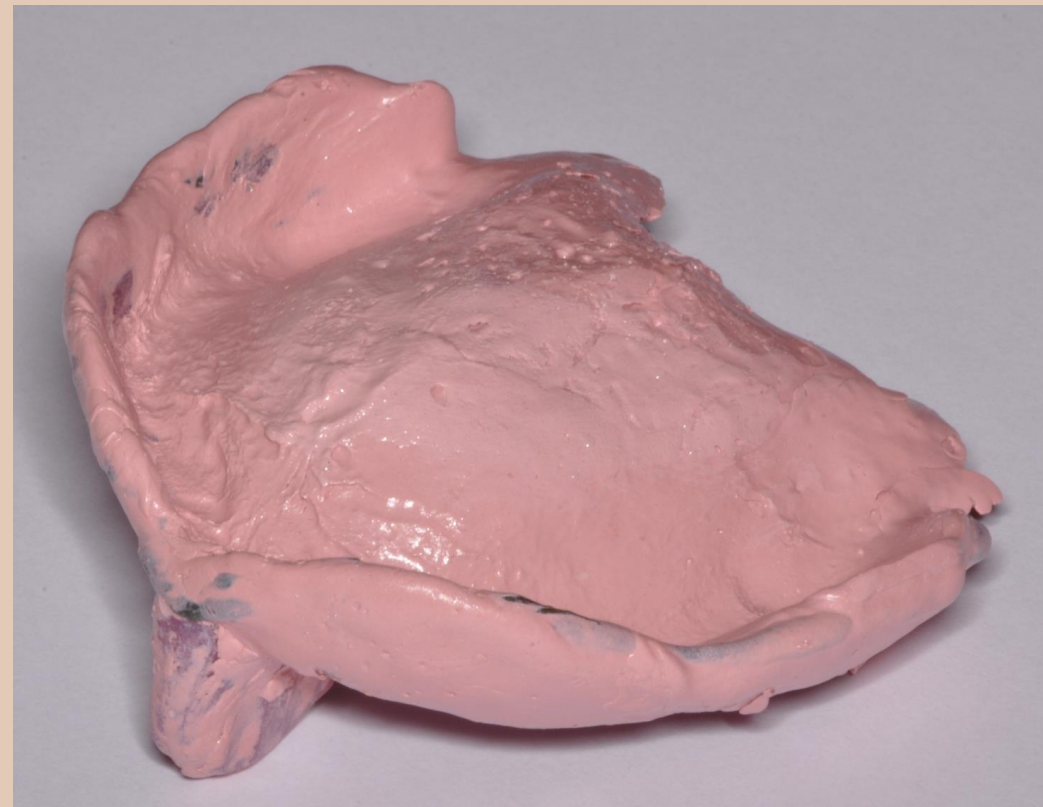
Kétidejű kétfázisú szituációs (pick up) és anatómiai lenyomatvétel



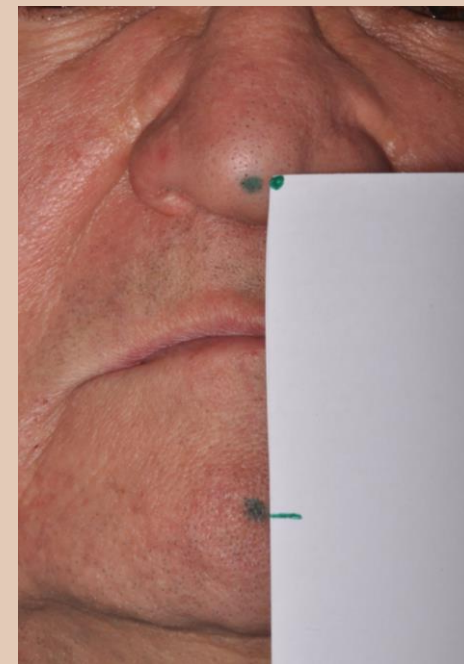
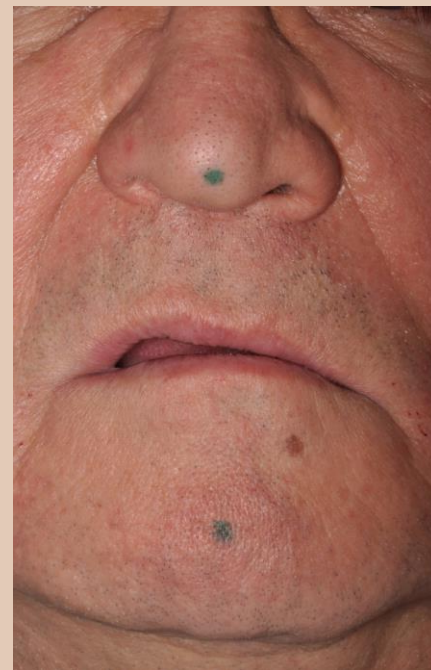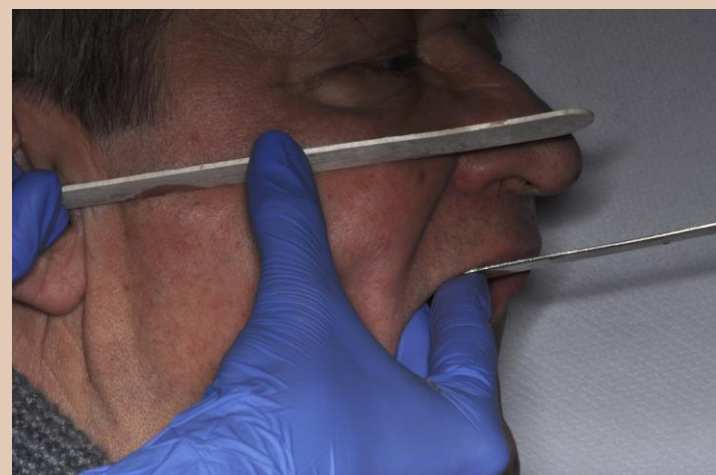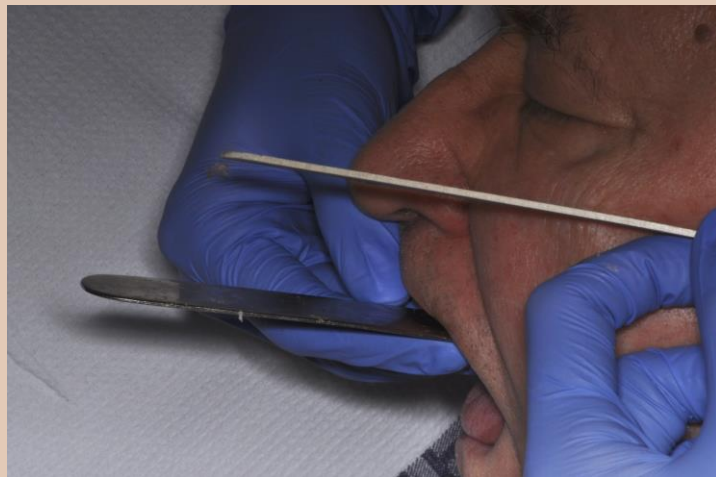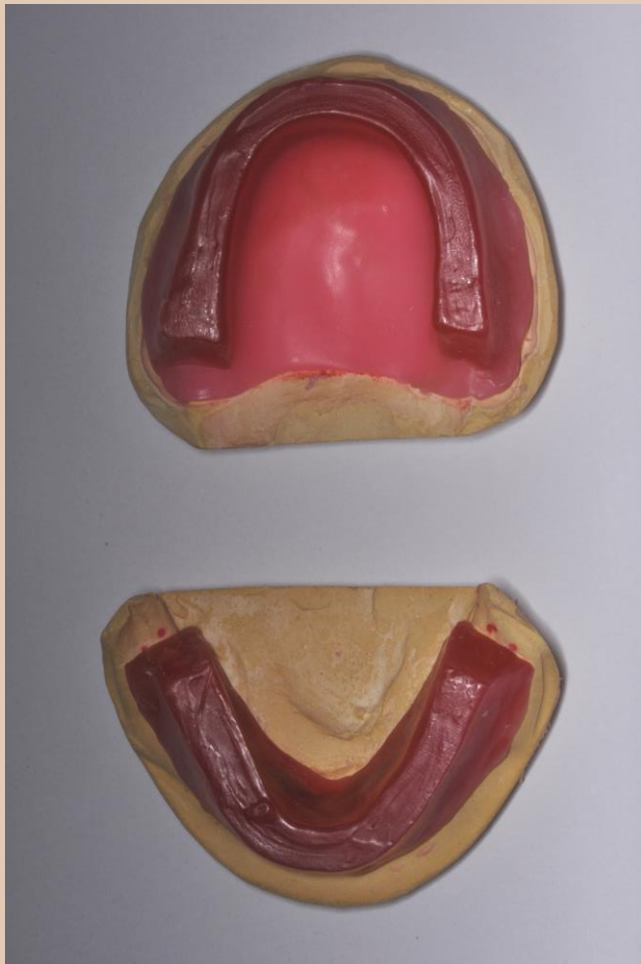
Minták és egyéni kanál



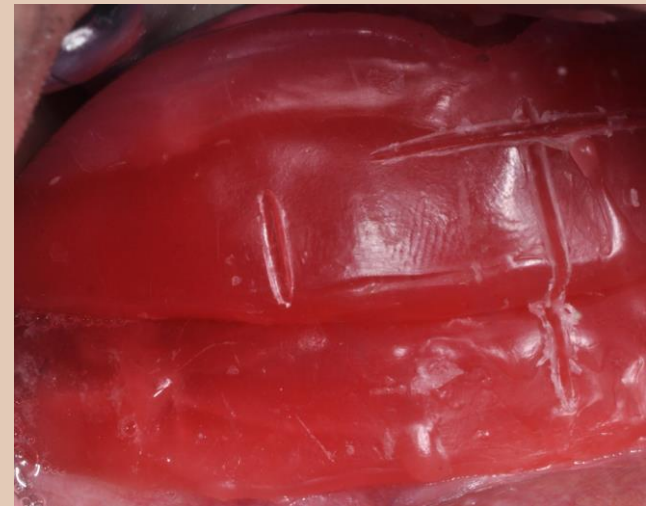
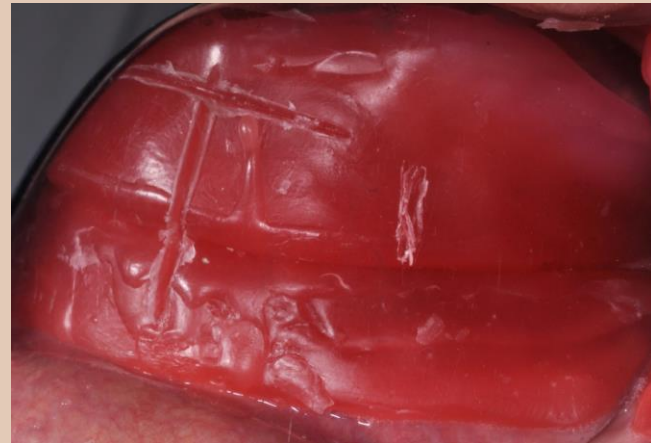
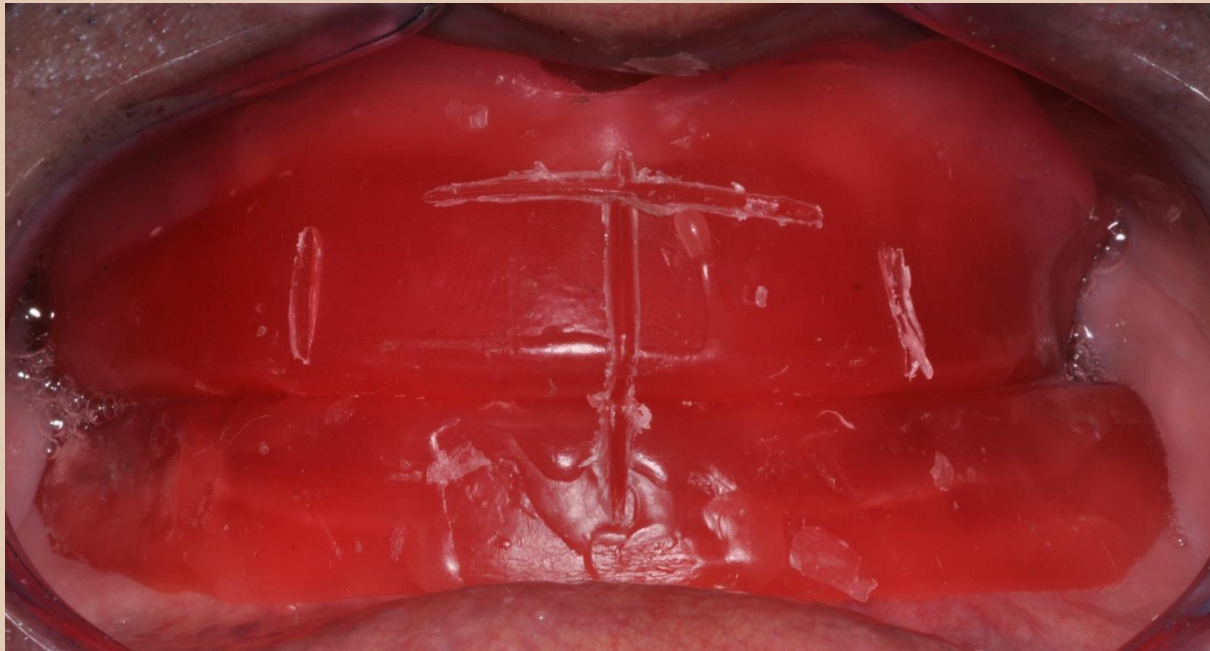
Funkciós lenyomatvétel



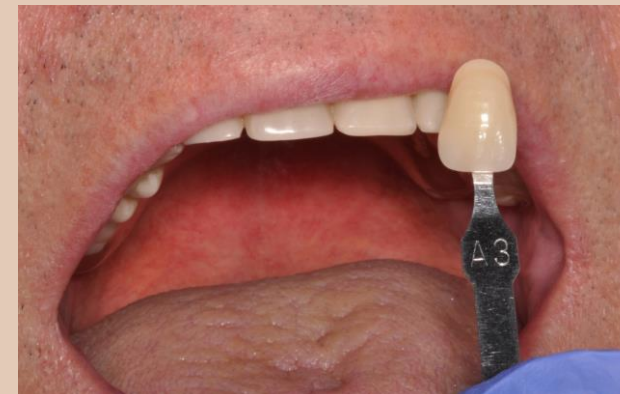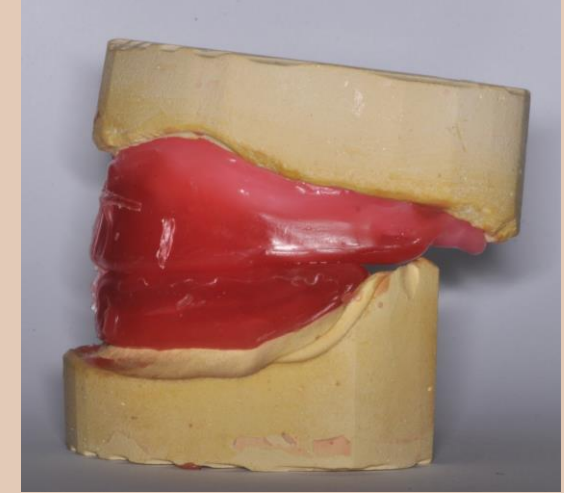Centralis occlusio meghatározása



Centralis occlusio meghatározása

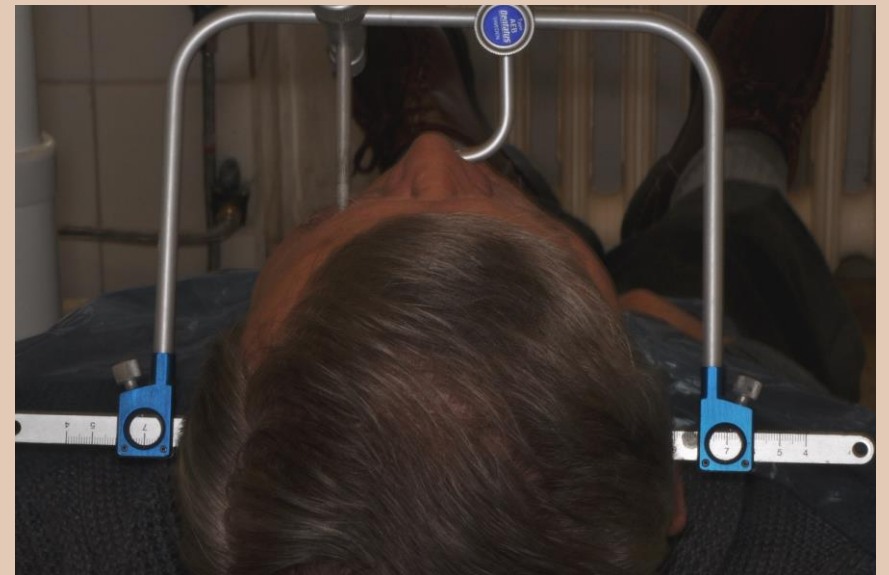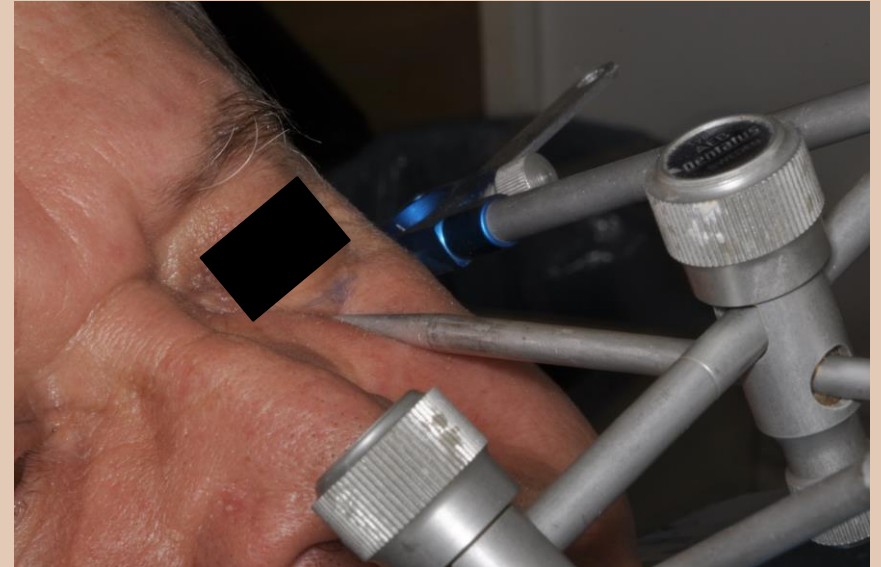

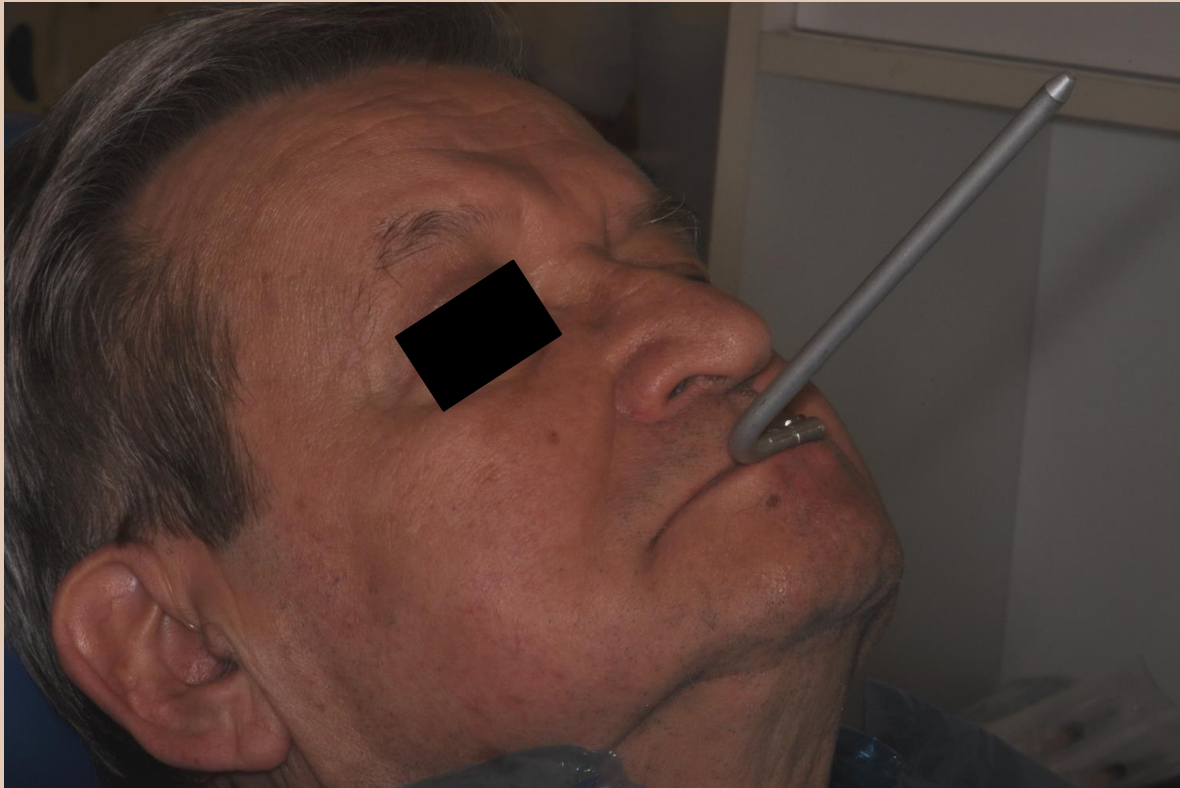
Centralis occlusio meghatározása

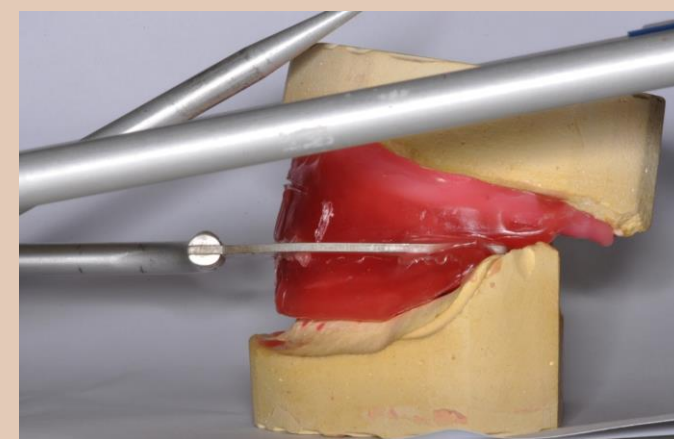
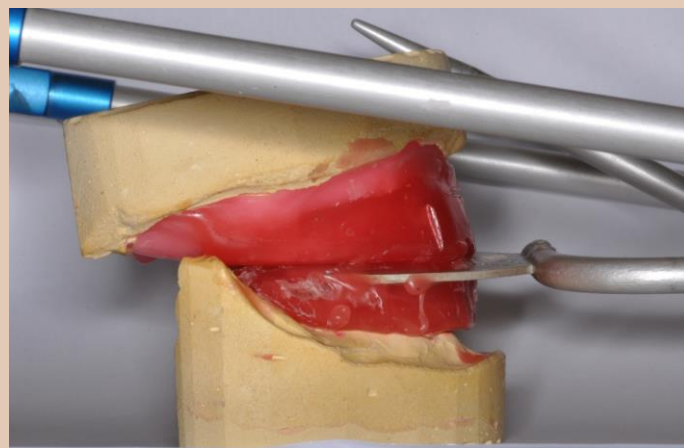
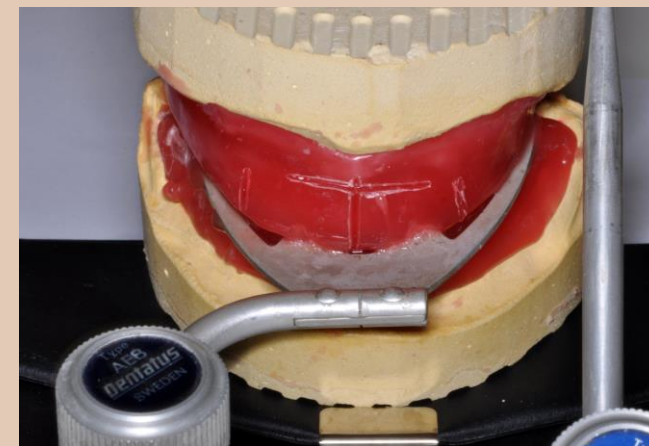
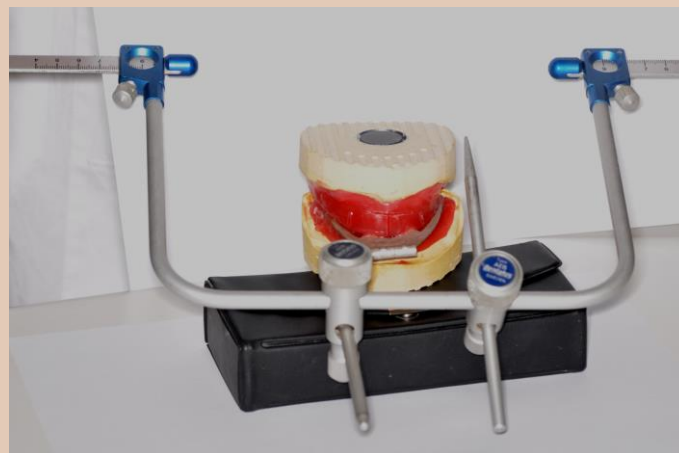

Arcíves regisztráció

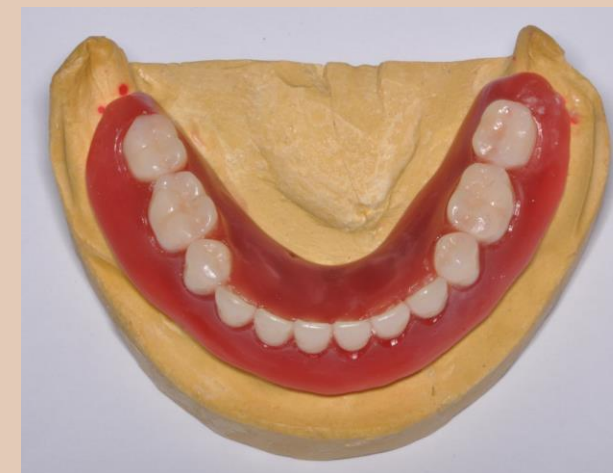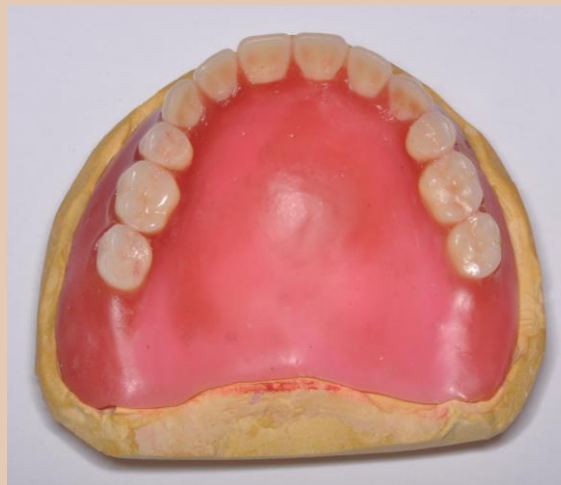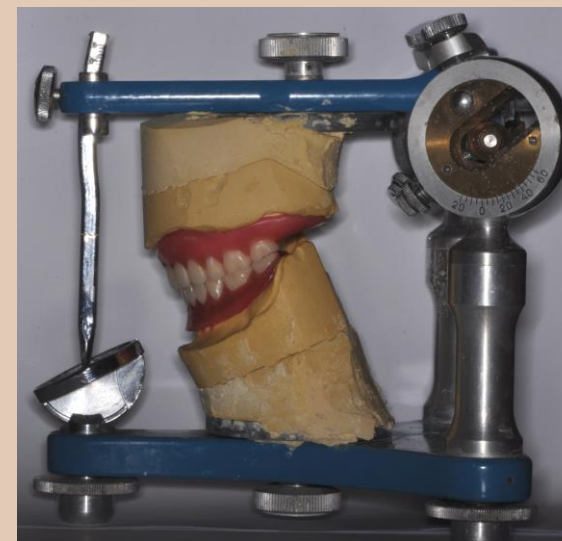
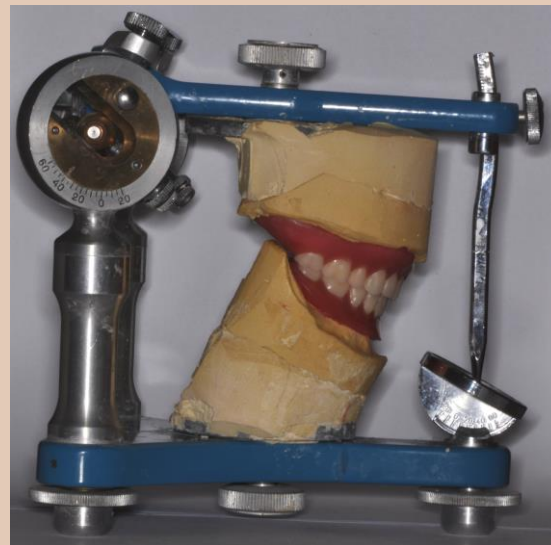
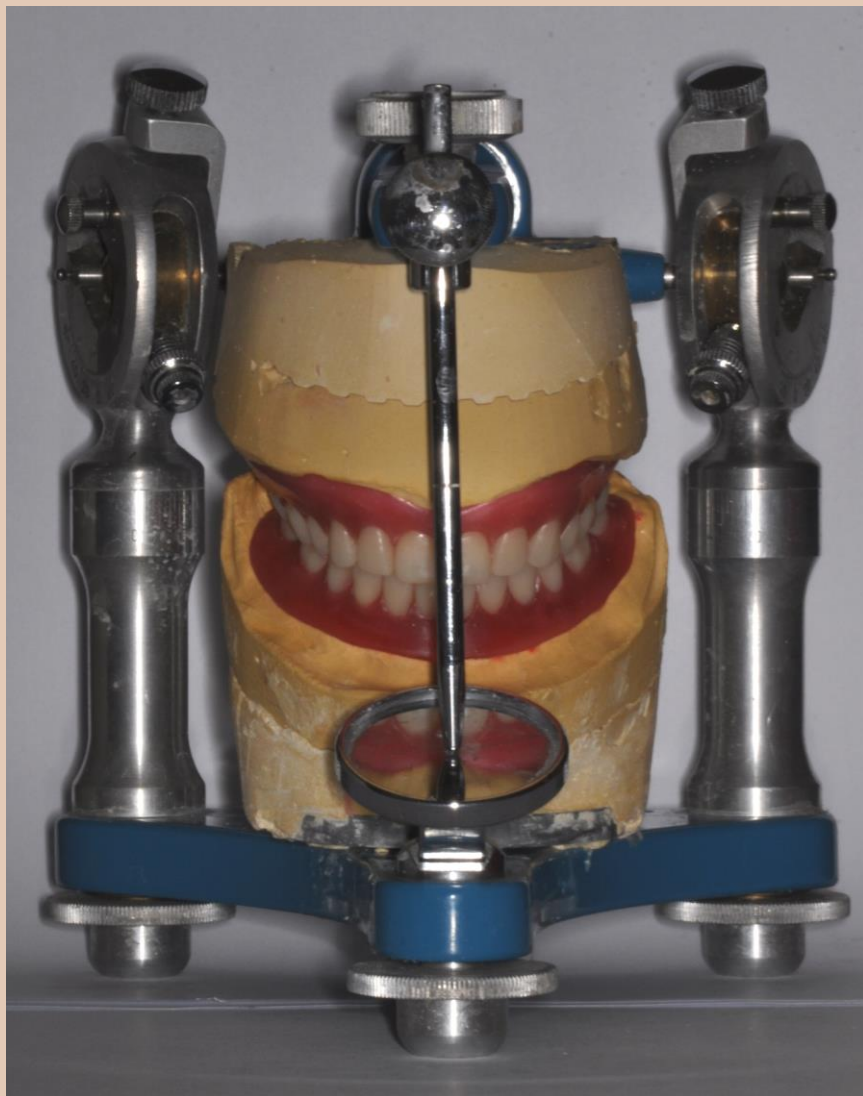
Dentatus arcív



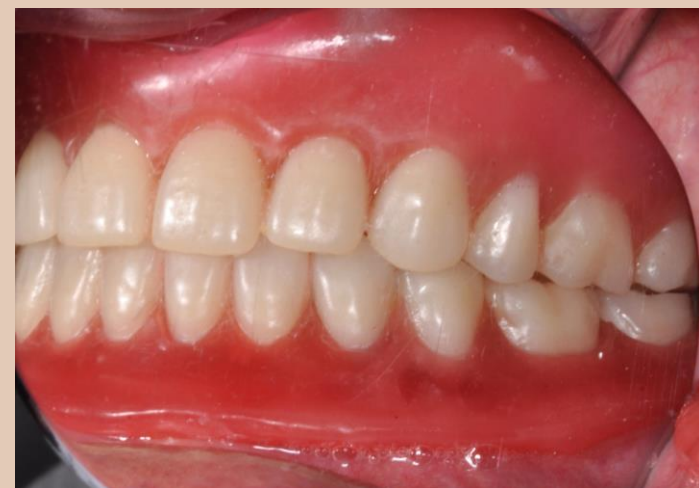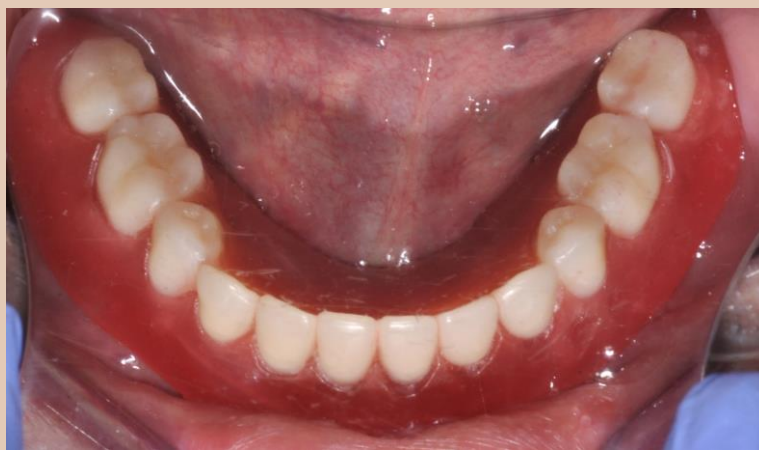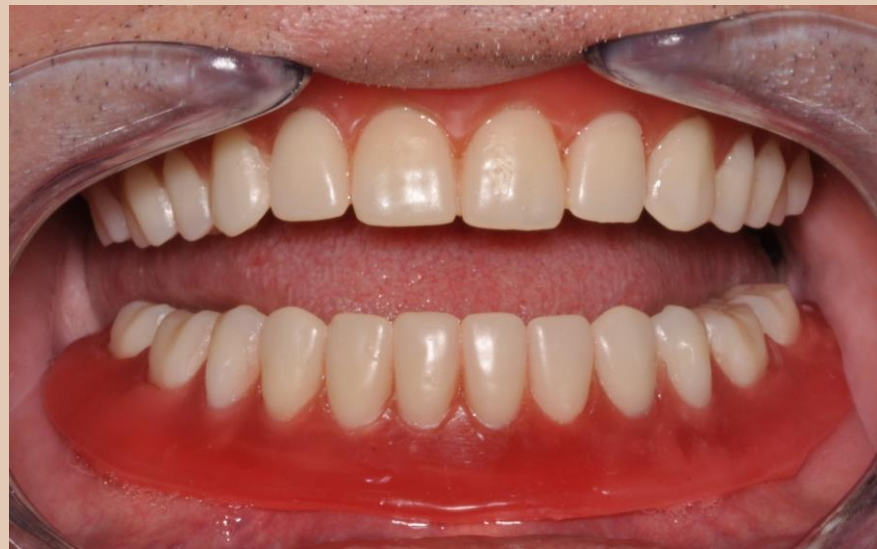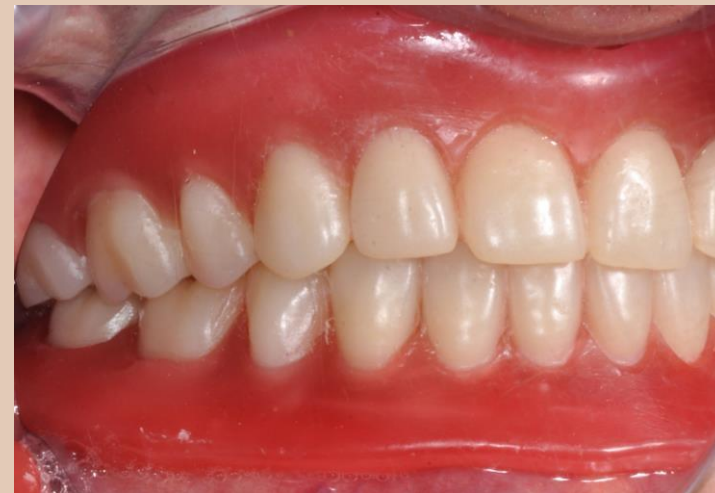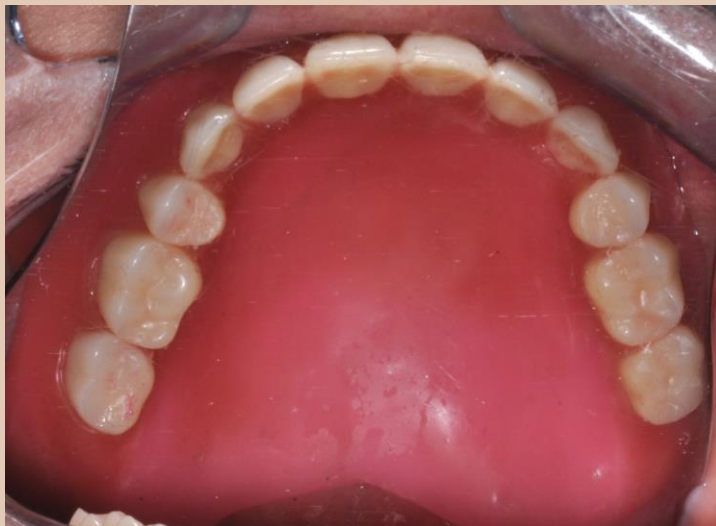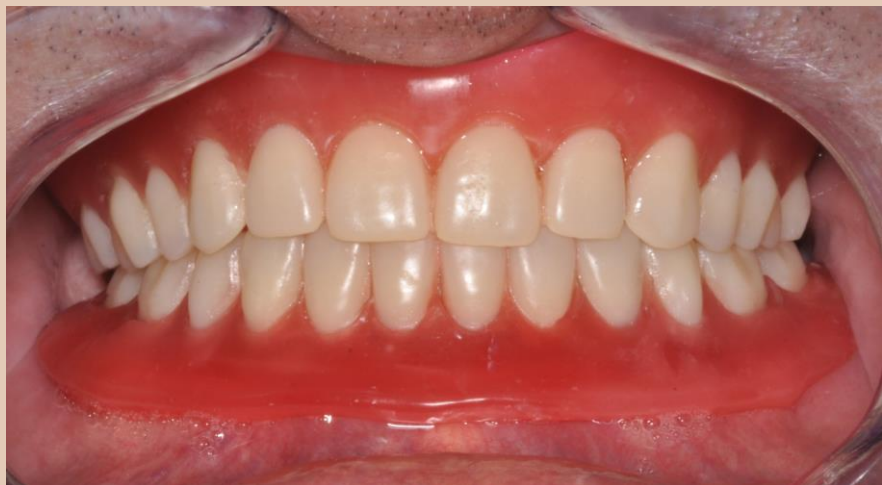Arcíves regisztráció



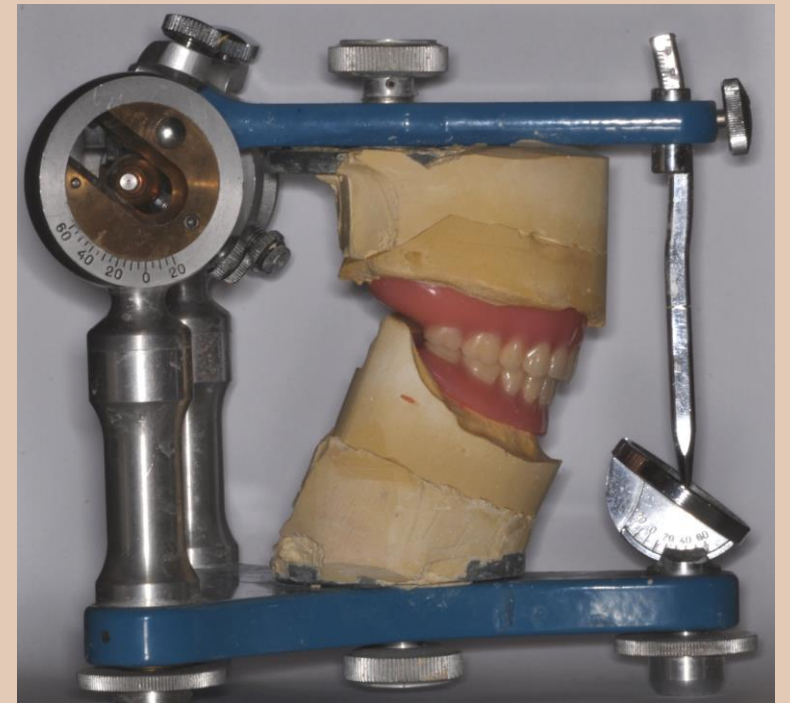
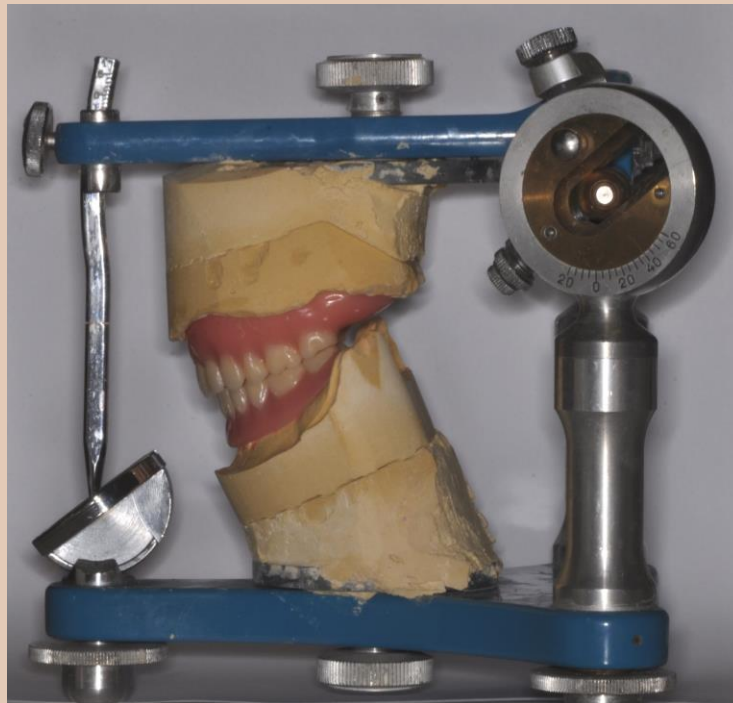
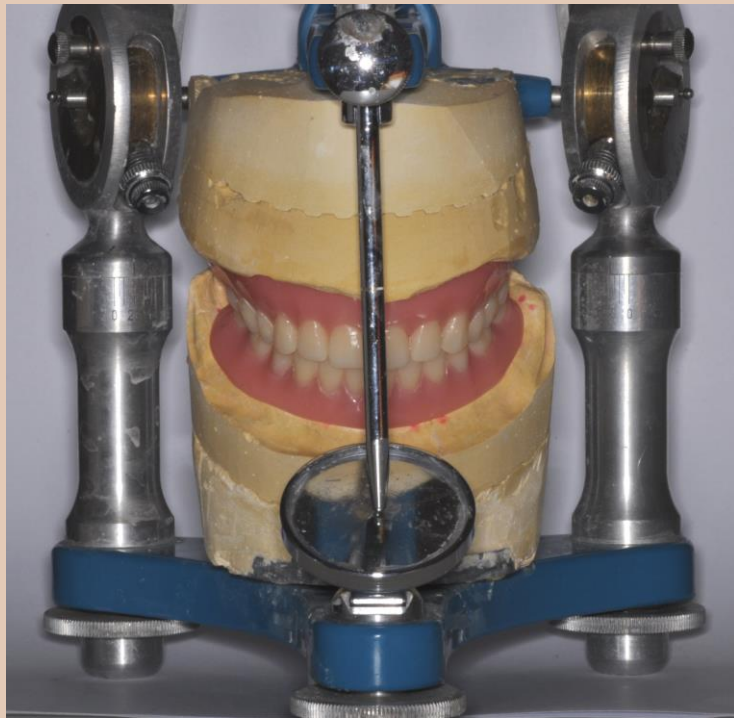
Próba fogisor ellenőrzése a mintán; remontage



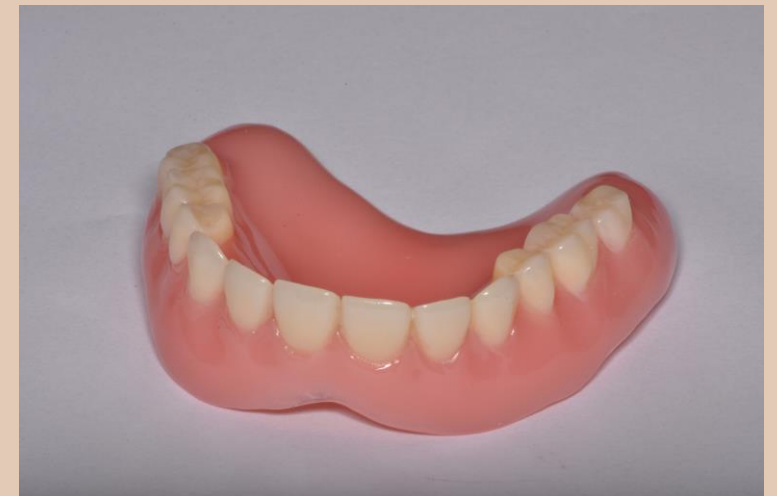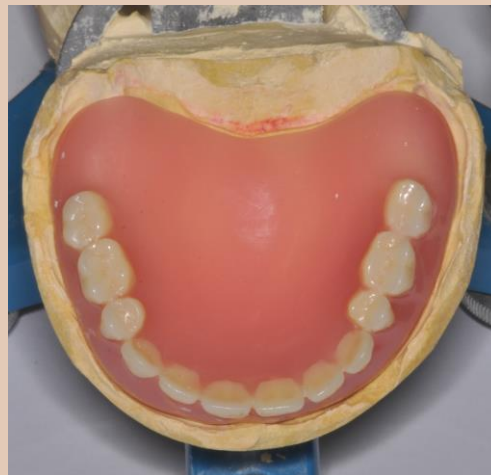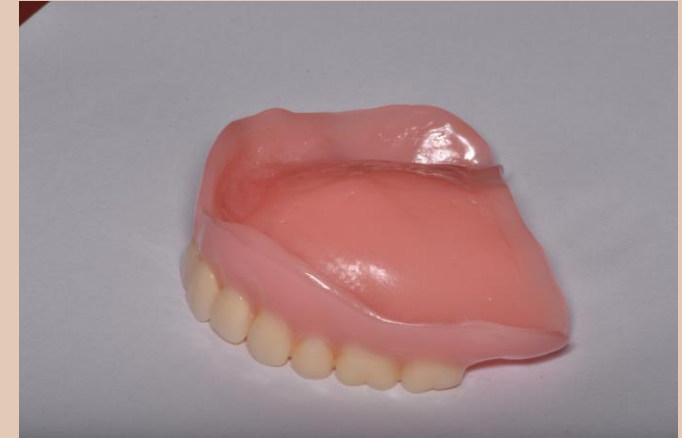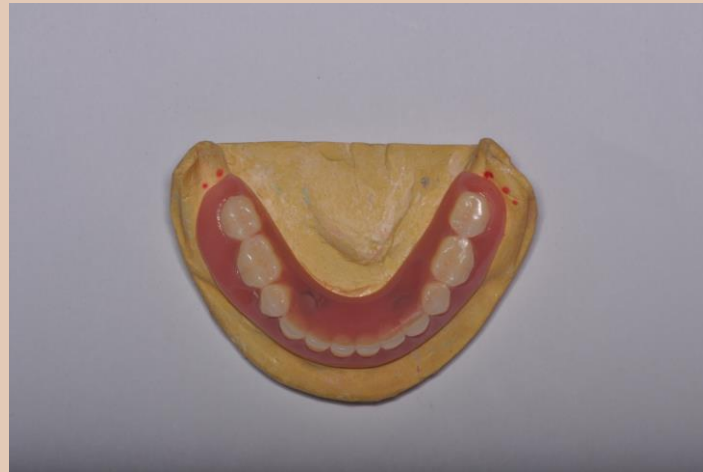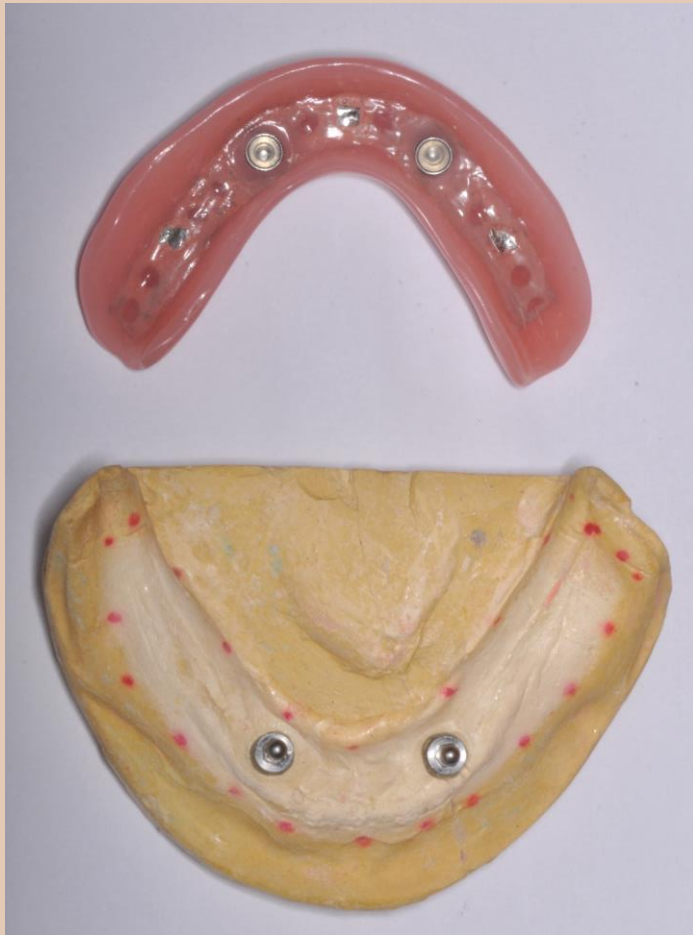Próba fogSOR ellenőrzése szájban



Az elkészült fogpótlások ellenőrzése artikulátorban

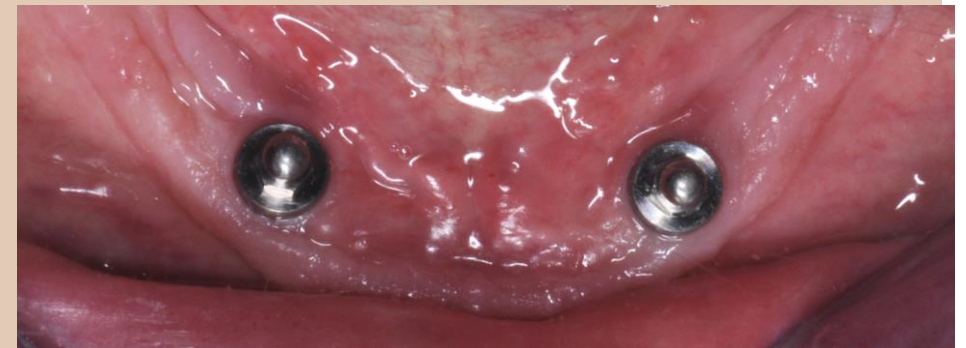
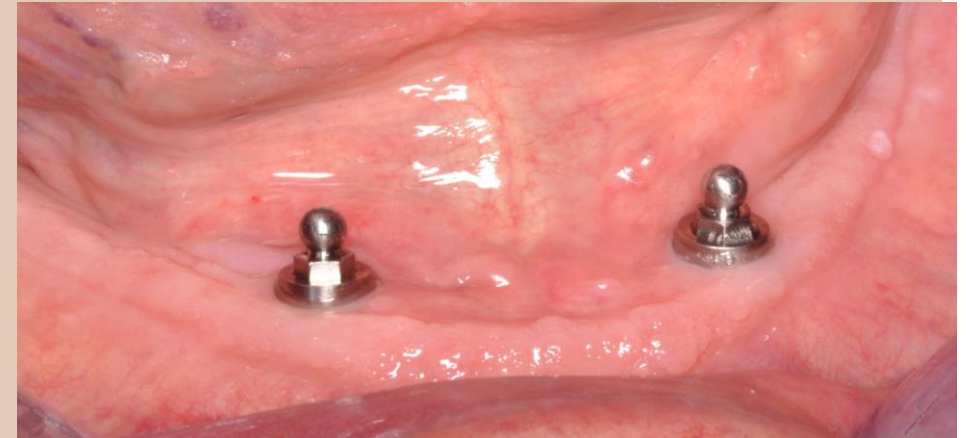
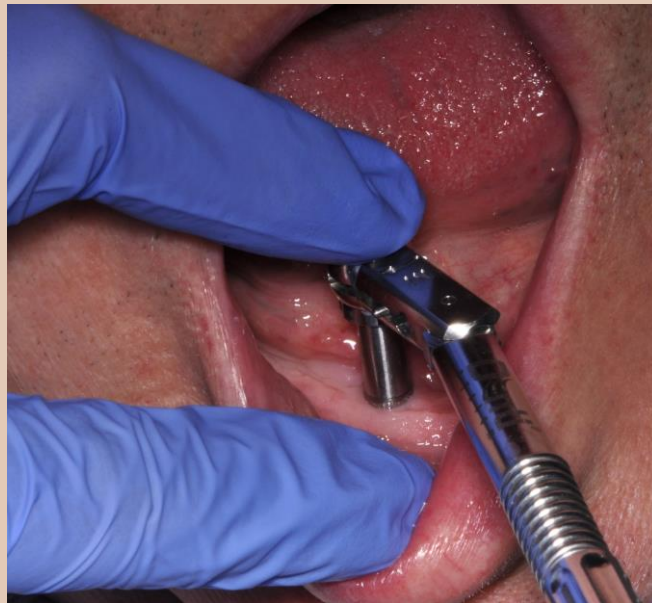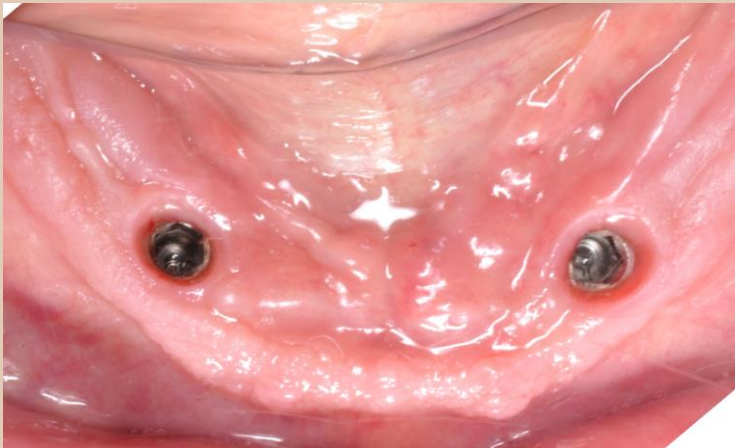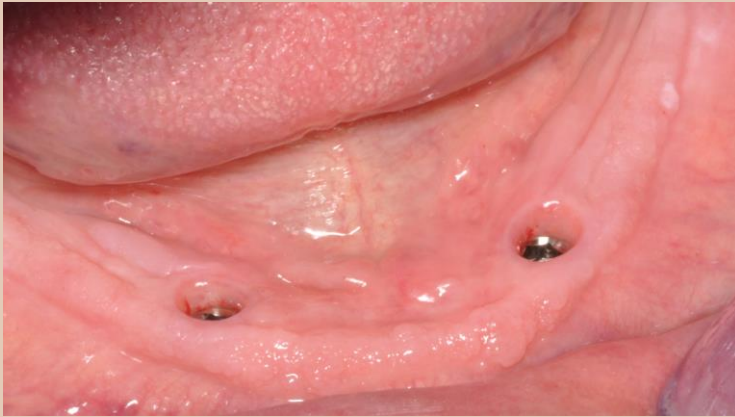Az elkészült fogpótlások ellenőrzése mintán

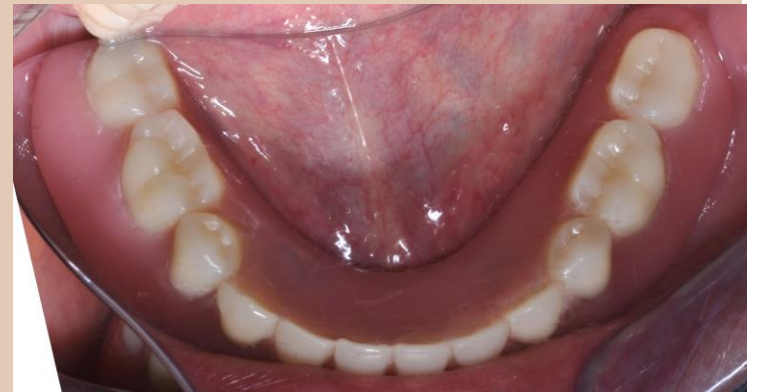
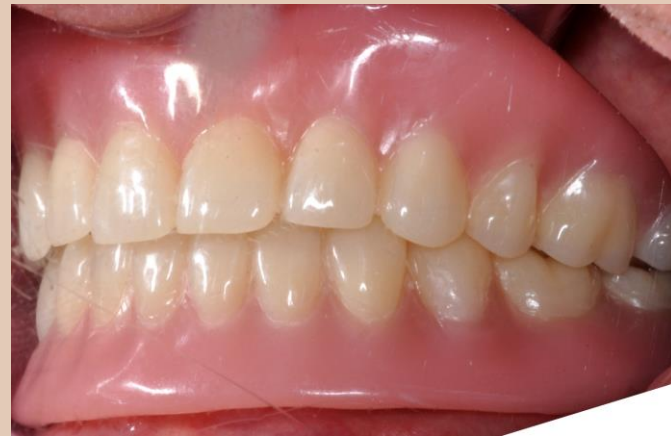
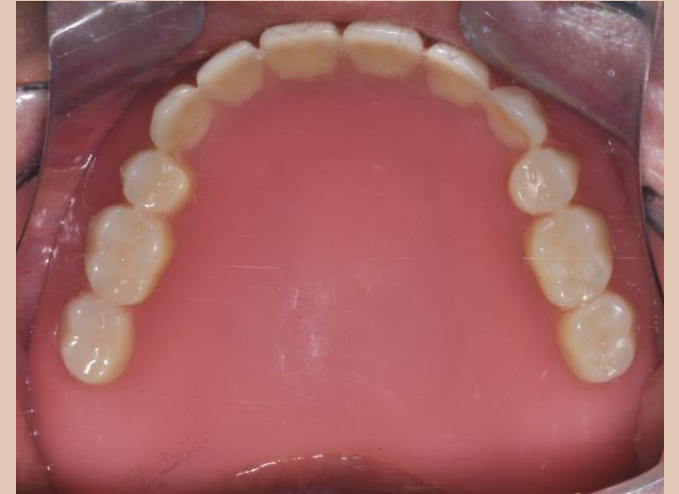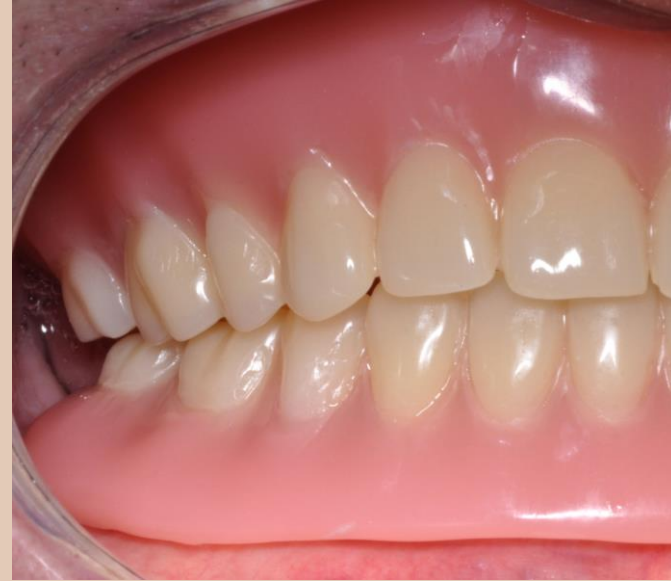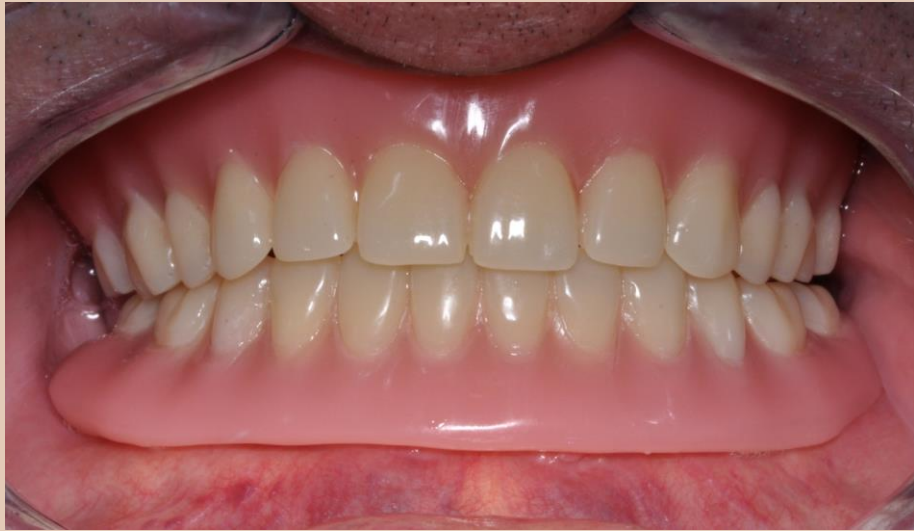Átadás – Gömbretenciós fejek rögzítése

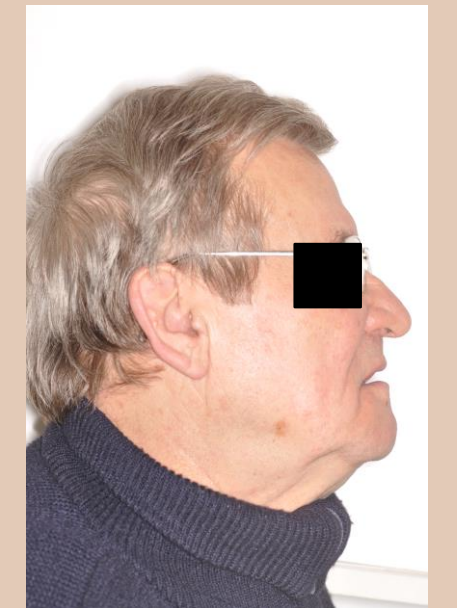
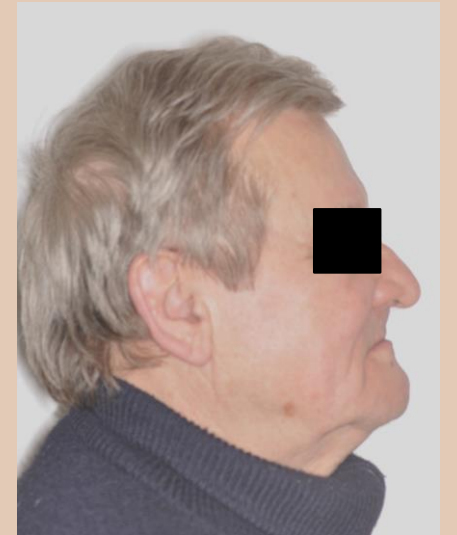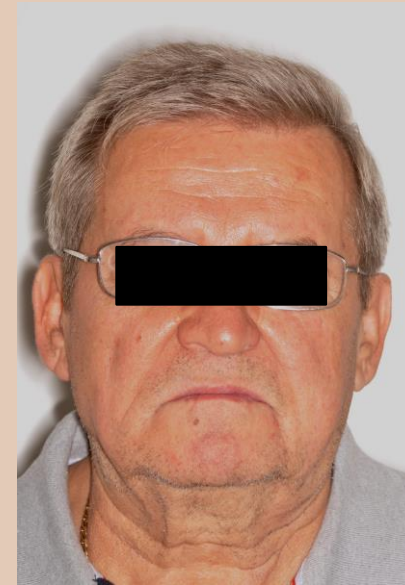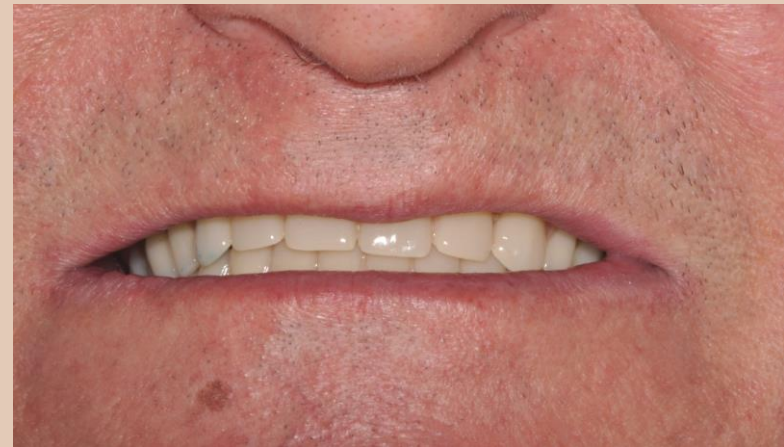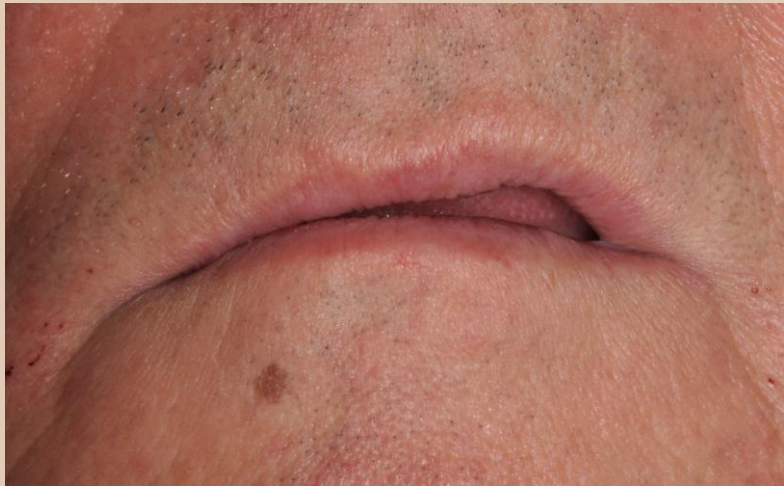Nyomatékkulcs: 35 Ncm



Átadás



Átadás; előtte – utána



Rövidtávú kontroll

- Fogpótlás fogatlan állcsont felé néző oldalának korrekciója

Hosszútávú kontroll

- A szájhigiéne javítása, ismételt instruálás és motiválás szükséges



