



# Semmelweis Egyetem Fogorvostudományi Kar Fogászati és Szájsebészeti Oktató Intézet

igazgató: Dr. Kivovics Péter c. egyetemi docens

<http://semmelweis-egyetem.hu/fszoi/>

<https://www.facebook.com/fszoi>



## FELSŐ RÖGZÍTETT ÉS ALSÓ KOMBINÁLT FOGPÓTLÁS KÉSZÍTÉSE


**Semmelweis Egyetem Fogászati és Szájsebészeti Oktató Intézet**

Igazgató: Dr. Kivovics Péter c. egyetemi tanár

Jelölt: Dr. Gallatz Katalin

Tutor: Dr. Katona István főorvos

Mentor: Dr. Kivovics Péter c. egyetemi tanár



# ANAMNÉZIS

- A fogorvosi vizsgálatra érkezés indoka

Klinikánkon családtagja bátorítására jelentkezett, fogpótlás készítése céljából ill. szeretne volna rendbe hozatni fogait

- Fogászati anamnézis

A páciens elmondása szerint legutóbb fogászati ügyeleten járt, ahol több fogát eltávolították, illetve ideiglenes töméssel látták el.

Korábban rendszeres fogászati ellenőrzésekre járt



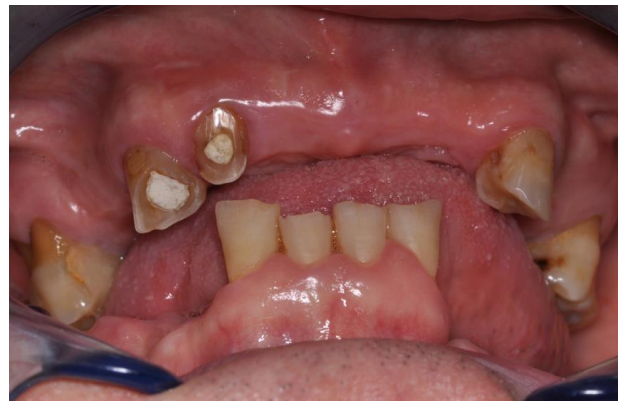
# ANAMNÉZIS

- 67 éves férfi páciens
- Nyugdíjas, könyvelő
- Általános anamnézisében fogászati kezelést befolyásoló tényező nem szerepel  
(hypertonia, II. típusú diabetes, Gyermekkorban Heine-Medin kór járványos gyermekbénulás, kezdődő szürkehályog)
- Szedett gyógyszerek: Carvedilol, Viditon, Pomongin, Adimet
- Más, kezelést befolyásoló betegsége nincs
- Allergiáról nem tud



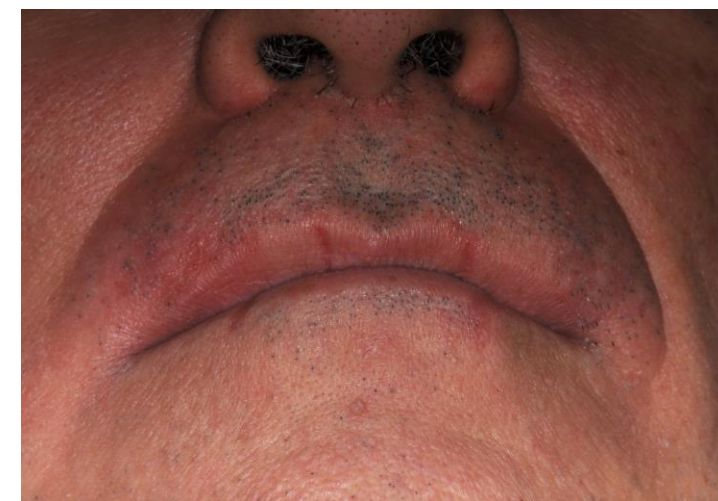
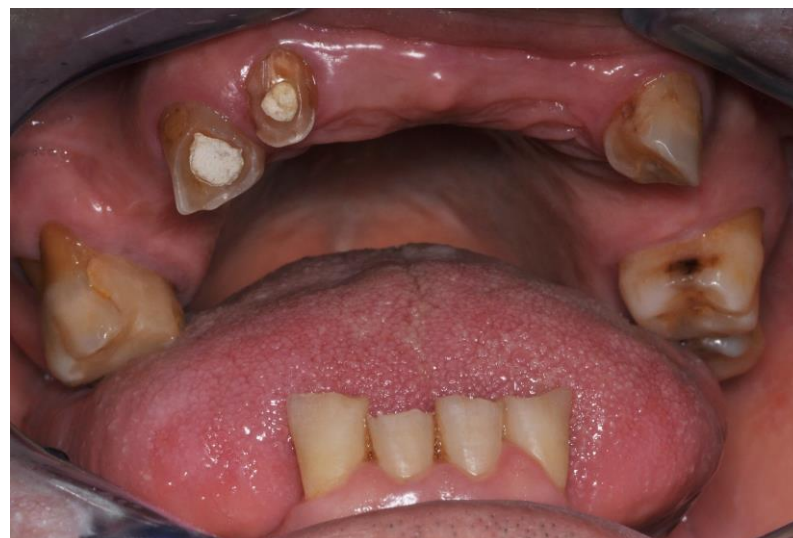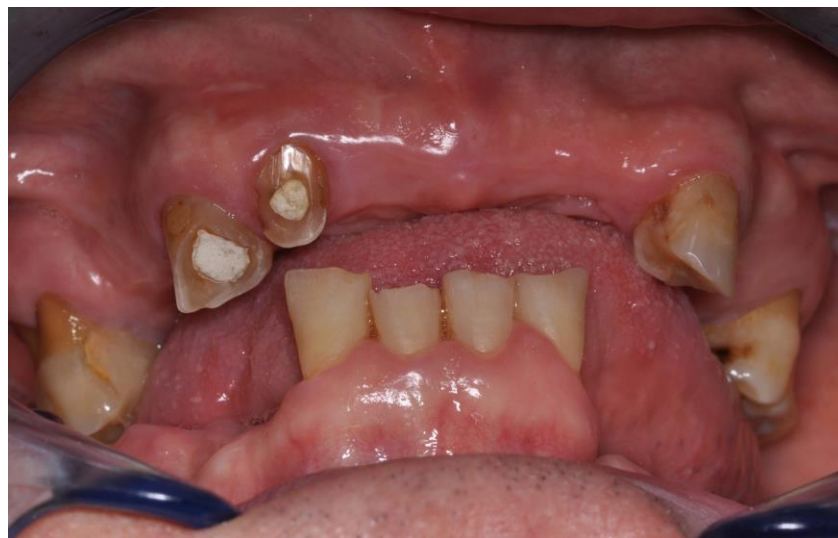# FEJ-NYAK RÉGIÓ VIZSGÁLATA, INTRAORALIS VIZSGÁLAT

- Stomato-onkológiai szűrés negatív
- Szájhygiénia: közepes; kevés plakk, calculus
- TMI vizsgálat eredménye: negatív
- Harapási forma: ollóharapás
- Fábián- és Fejérdy-féle protetikai osztályozás:
  - Felső állcsont: 1A
  - Alsó állcsont: 2A

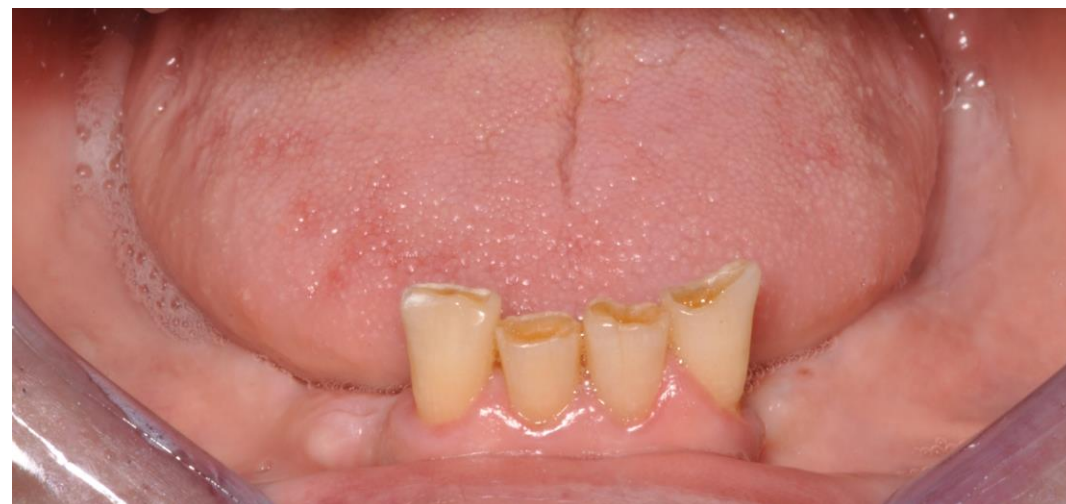
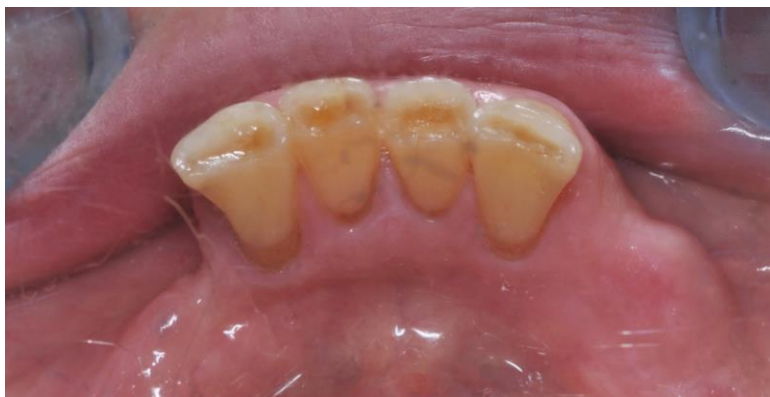
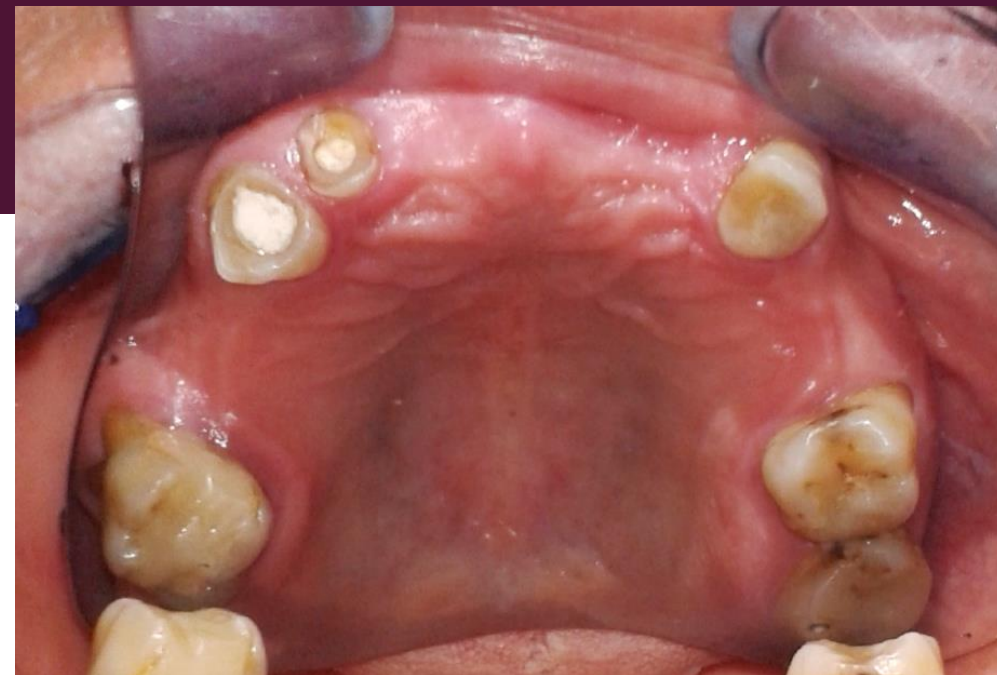
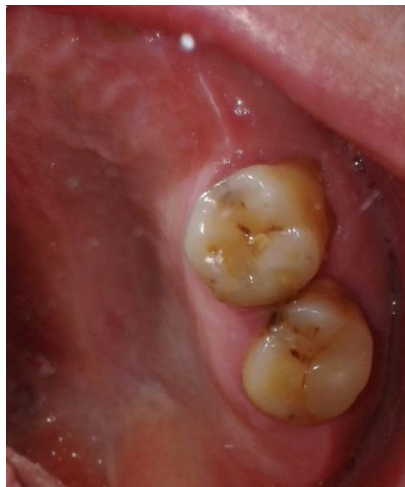
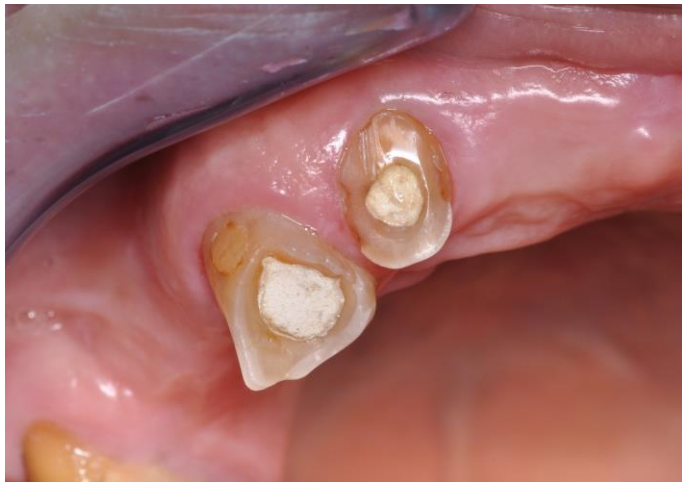# KIINDULÁSI ÁLLAPOT

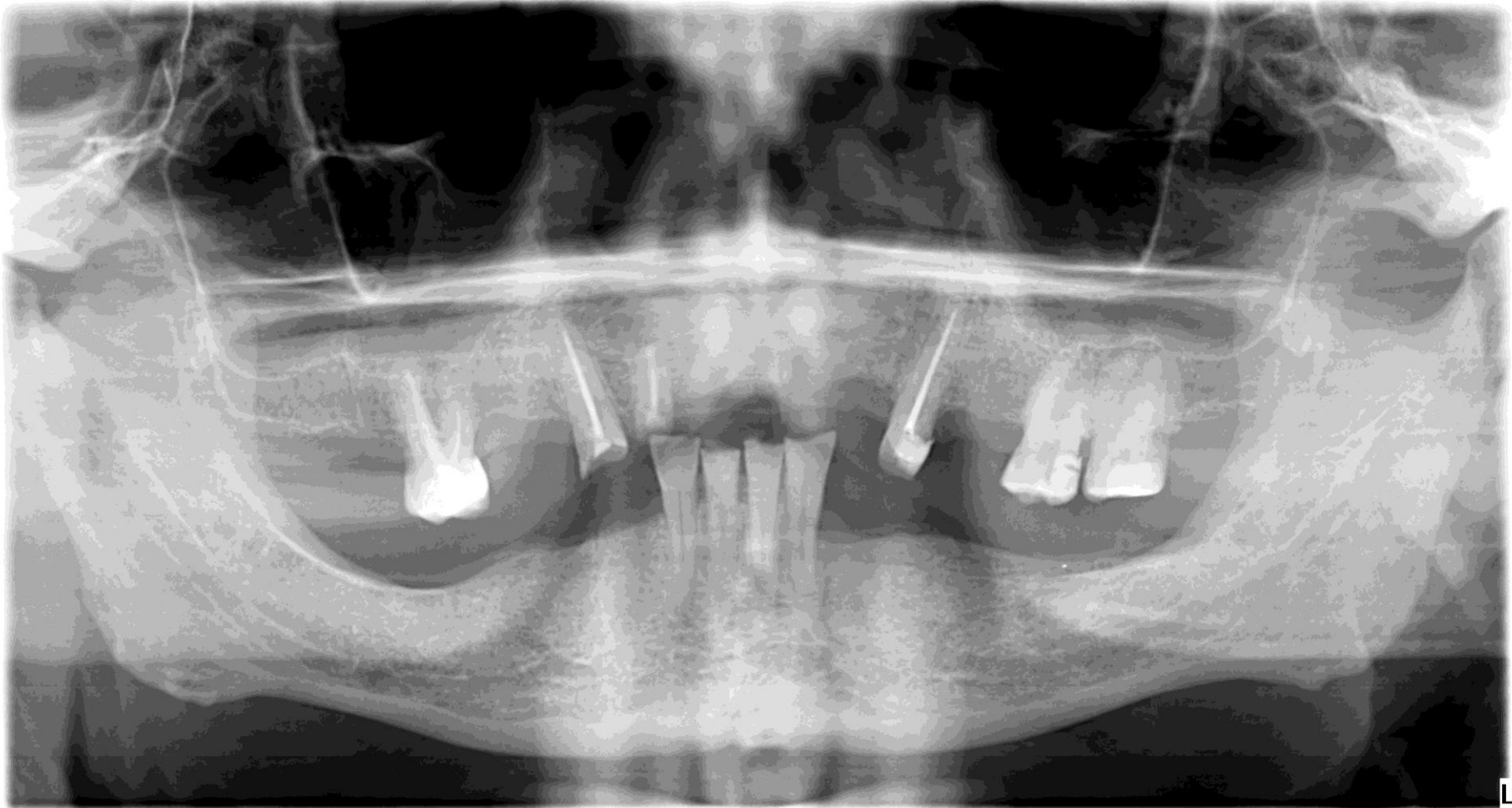


# KIINDULÁSI ÁLLAPOT



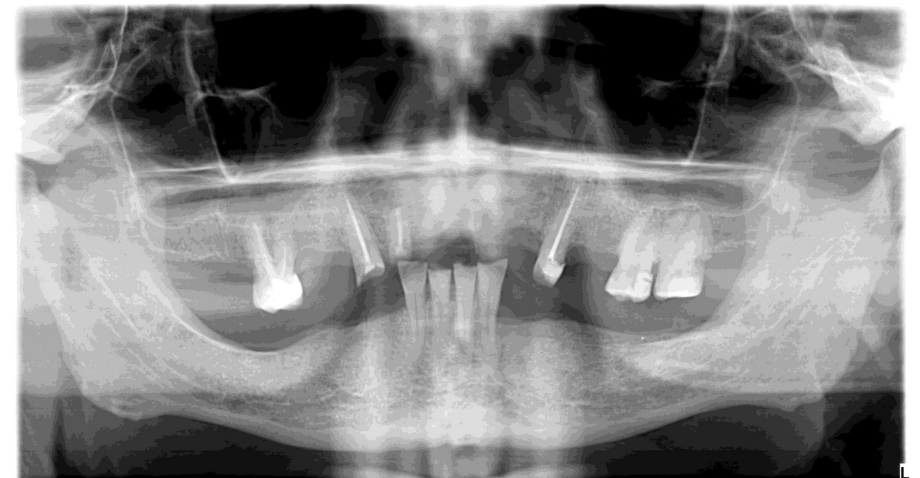
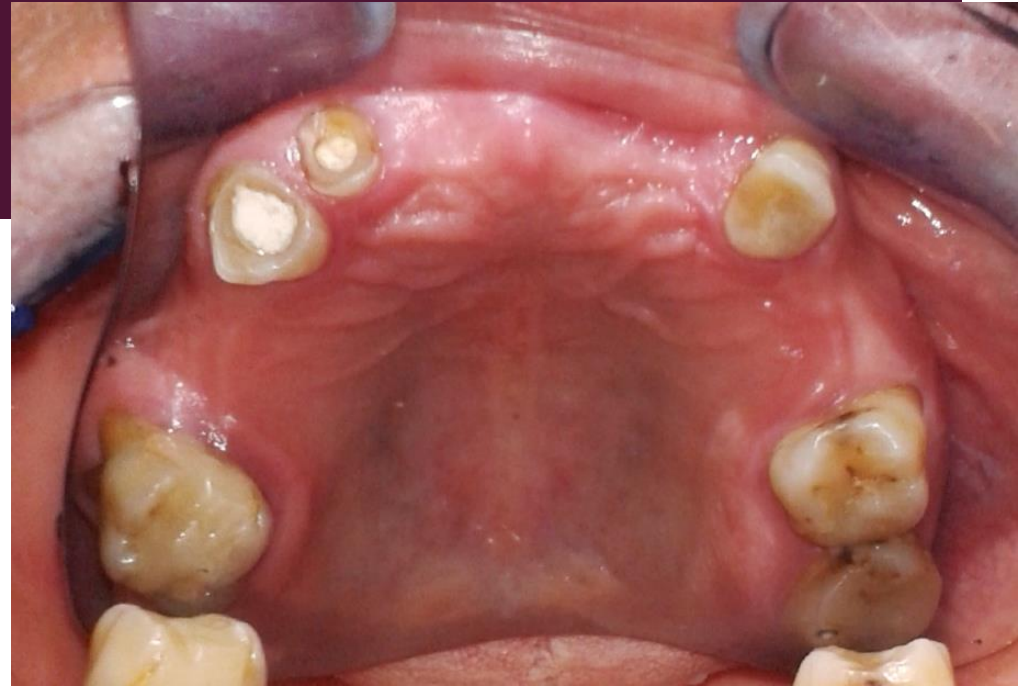


# KIINDULÁSI ÁLLAPOT, ORTHOPANTOMOGRAM



## STATUS – FELSŐ ÁLLCSONT (IA)

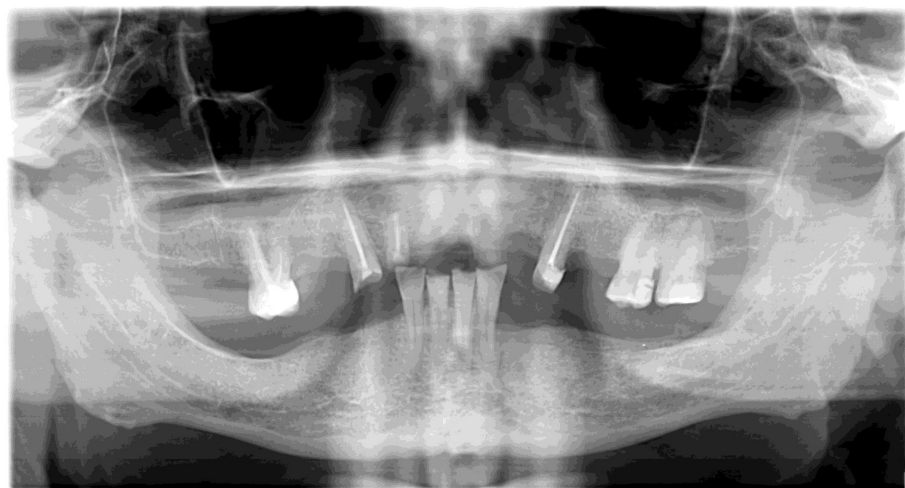
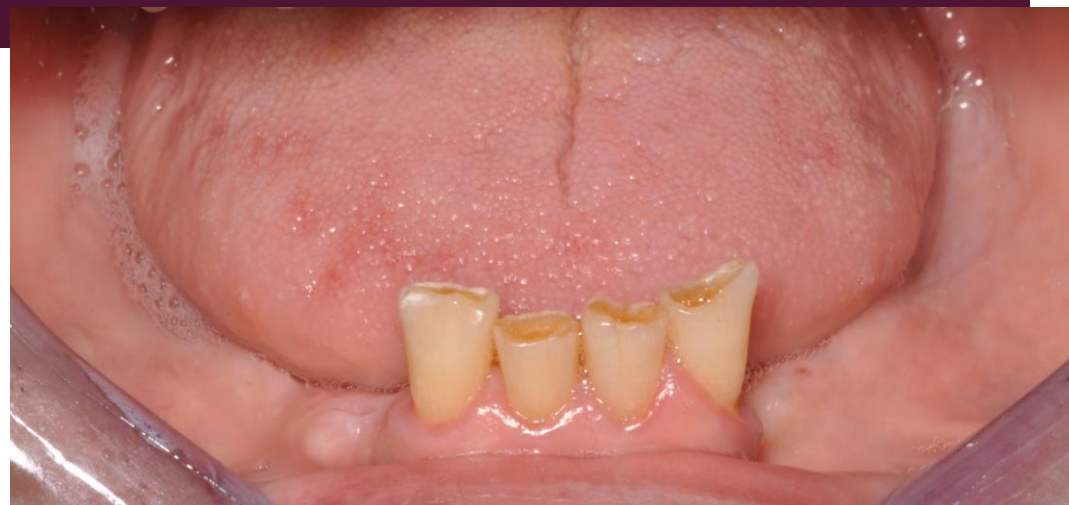- 12: gyökerkezelt és resekált
- 13: gyökerkezelt
- 16: gyökerkezelt, MO kompozit tömés
- 23: gyökerkezelt, OD kompozit tömés
- 26: OD kompozit tömés, caries superficialis (M)
- 27: OD kompozit tömés, caries superficialis (M)





## STATUS – ALSÓ ÁLLCSONT (2B)

- 31, 32, 41, 42
- Attritio, krónikus parodontitis  
vertikális csontpusztulás



# ELŐKÉSZÍTŐ MŰVELETEK

## ❑ Szájsebészeti

- ❑ Reménytelen prognózisú fogak eltávolítása: korábbi fogászati (ügyelet) kezelések során

## ❑ Parodontológiai

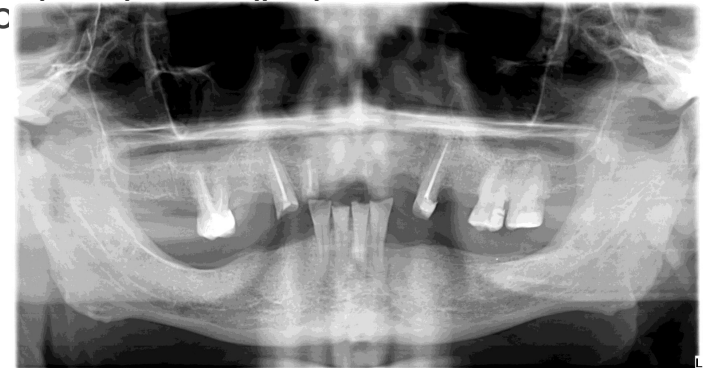
- ❑ Alsó és felső supra- és subgingivalis depurálás és polírozás
- ❑ Szájhygiéniai instruálás, motiválás

## ❑ Konzerváló fogászati

- ❑ 16 fogban MO kompozit tömés cseréje

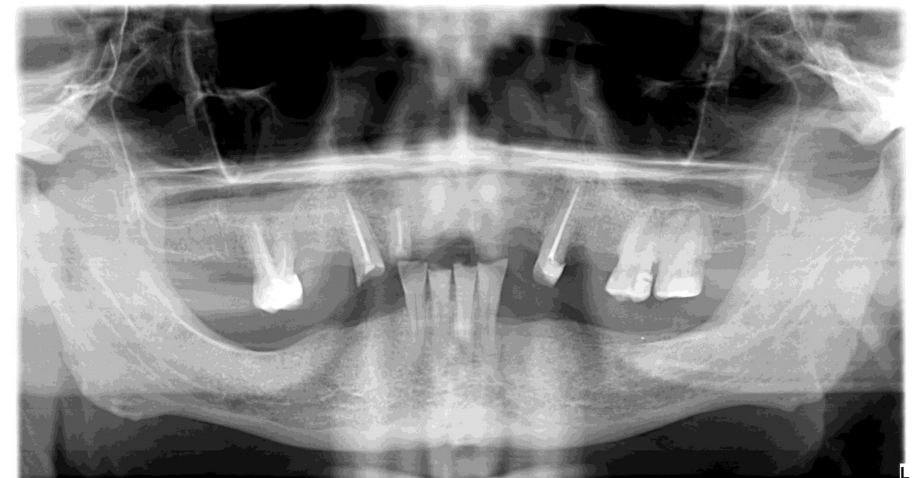
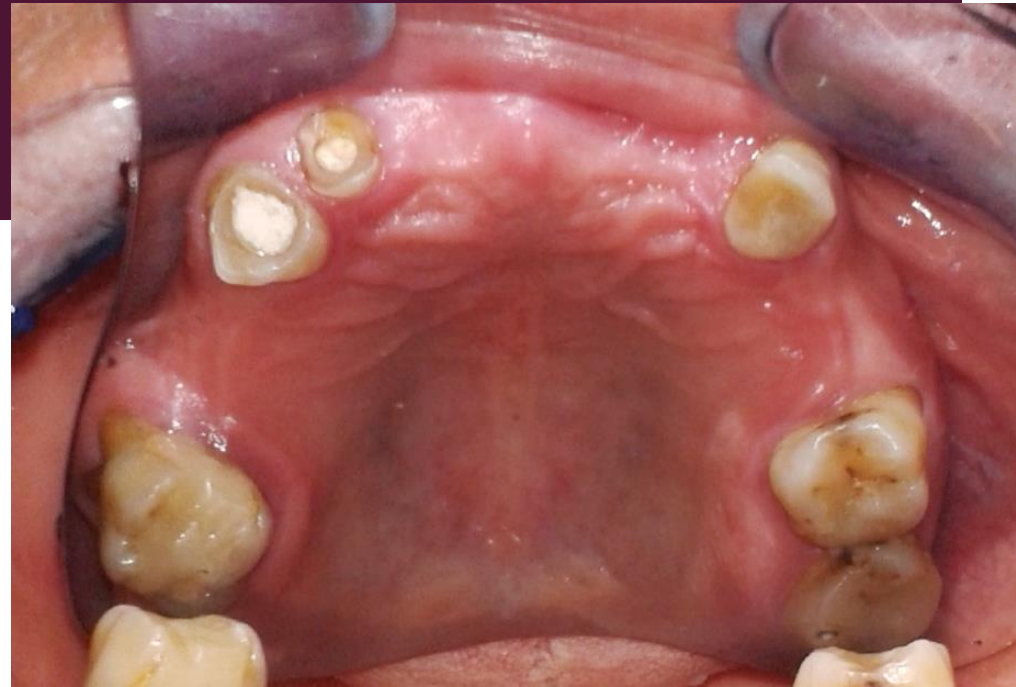
## ❑ Protetikai

- ❑ Alsó, felső szituációs lenyomat



# KEZELÉSI TERV

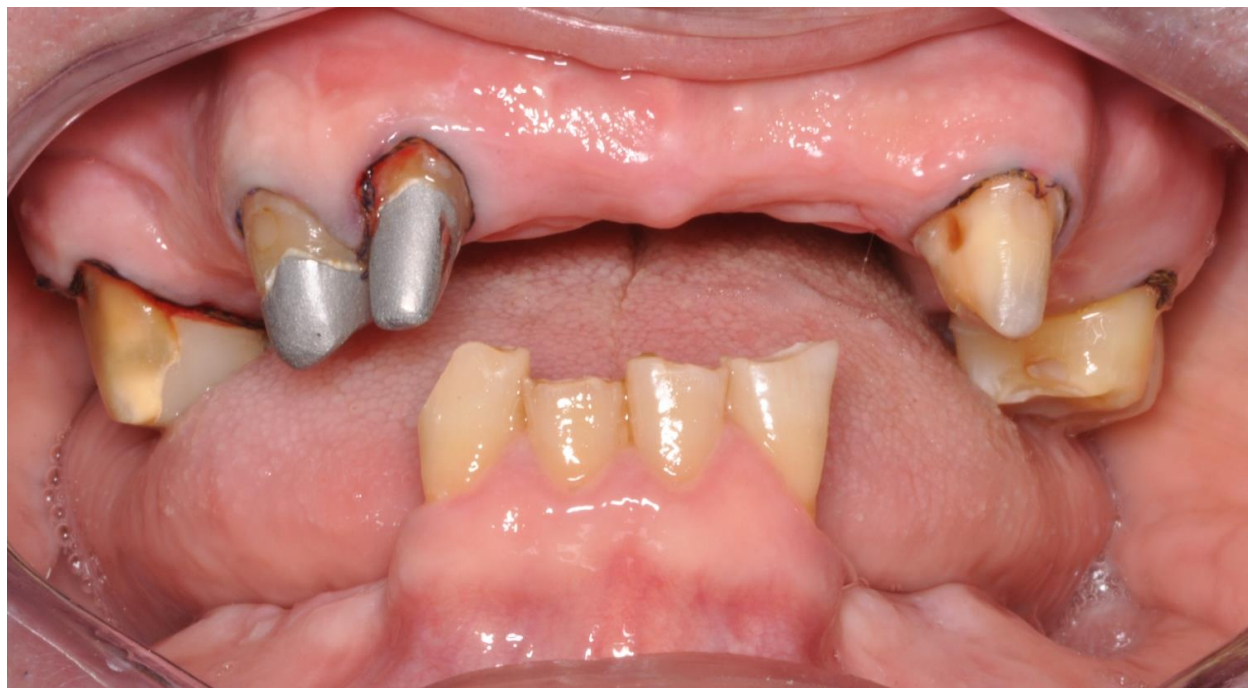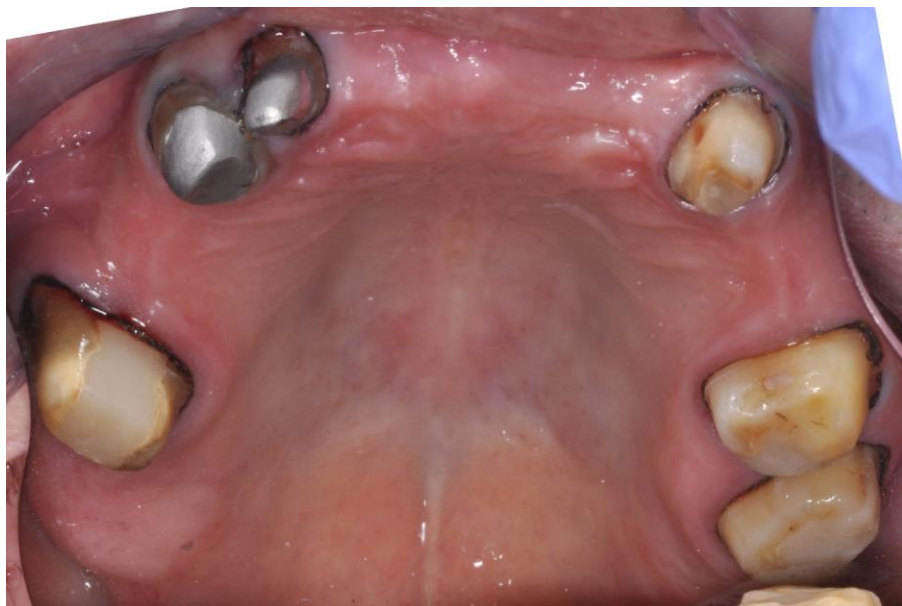- **Felső állcsont (IA) – Rögzített fogpótlás**
  - 13 tagú, lézer szinter technológiával készülő fémkerámiai fogpótlás
    - Horgonykoronák: 12, 13, 16, 23, 26, 27
    - Hézagfogak: 11, 14, 15, 21, 22, 24, 25



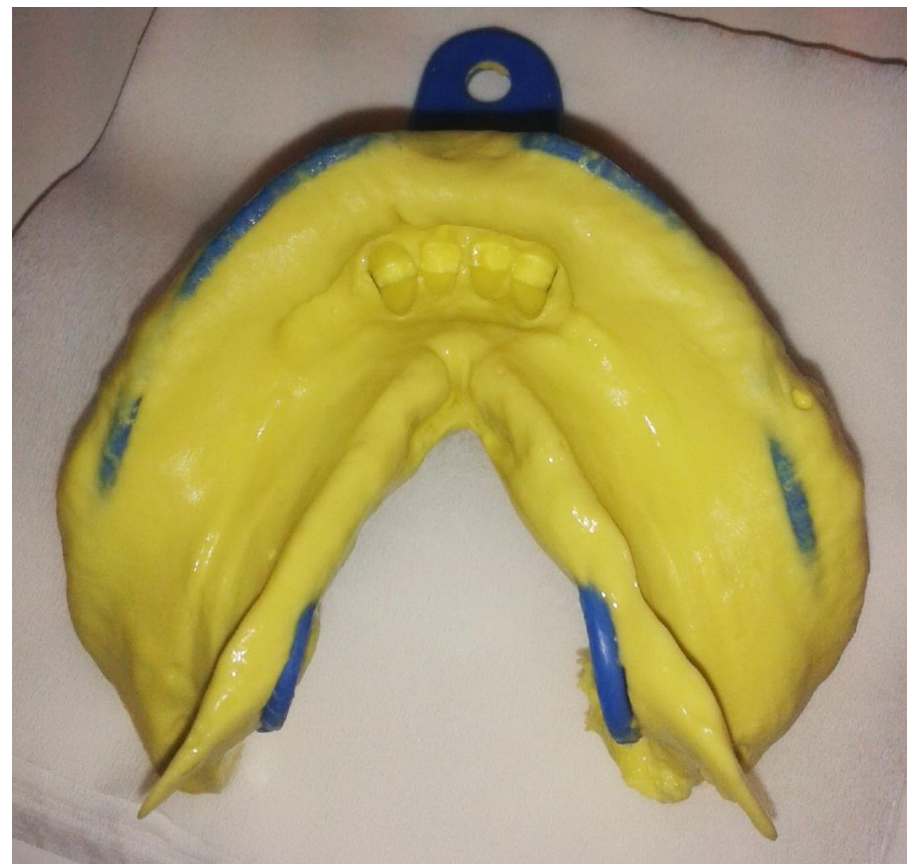
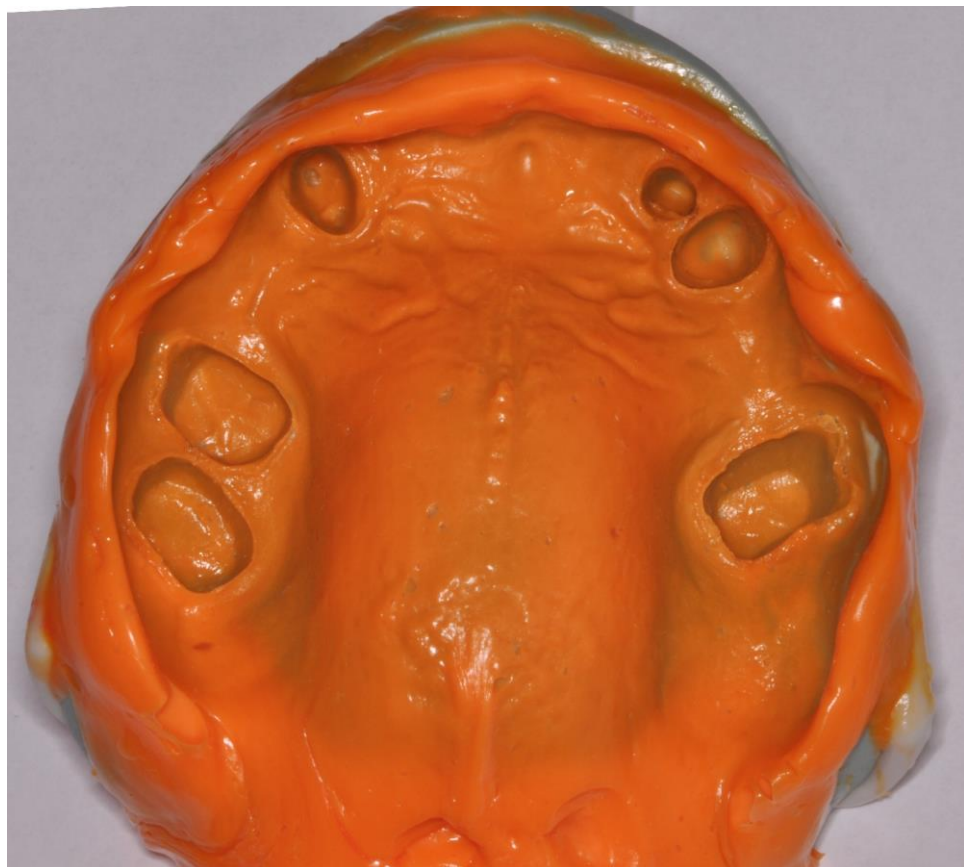
# CSONKELŐKÉSZÍTÉS

- Para- illetve supragingivalis elhelyezkedésű, Chamfer-vállas preparálás
- Szimpla, illetve duplafonalas sulcustágítás

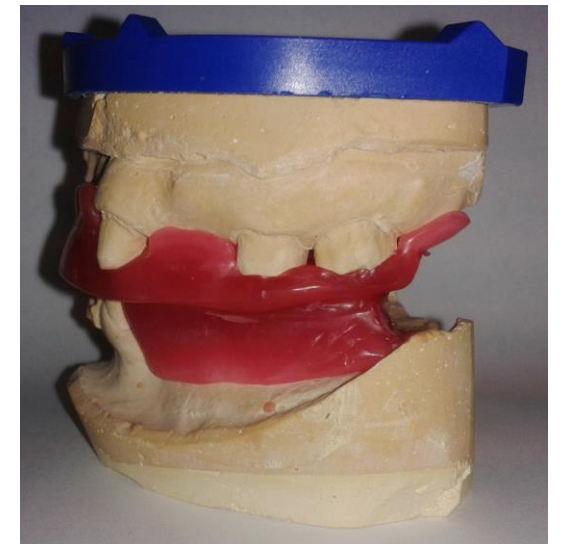
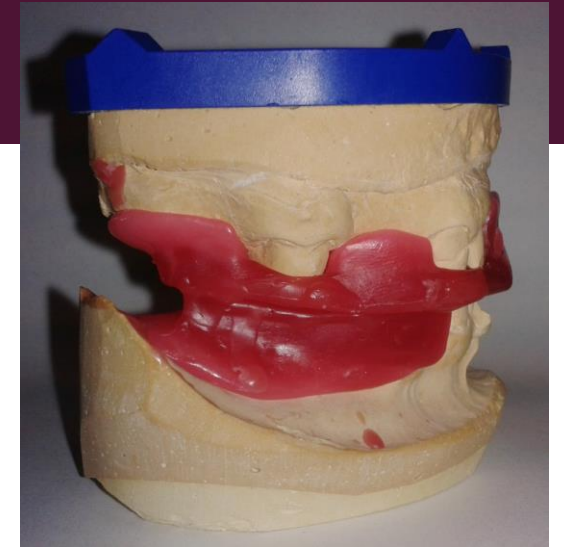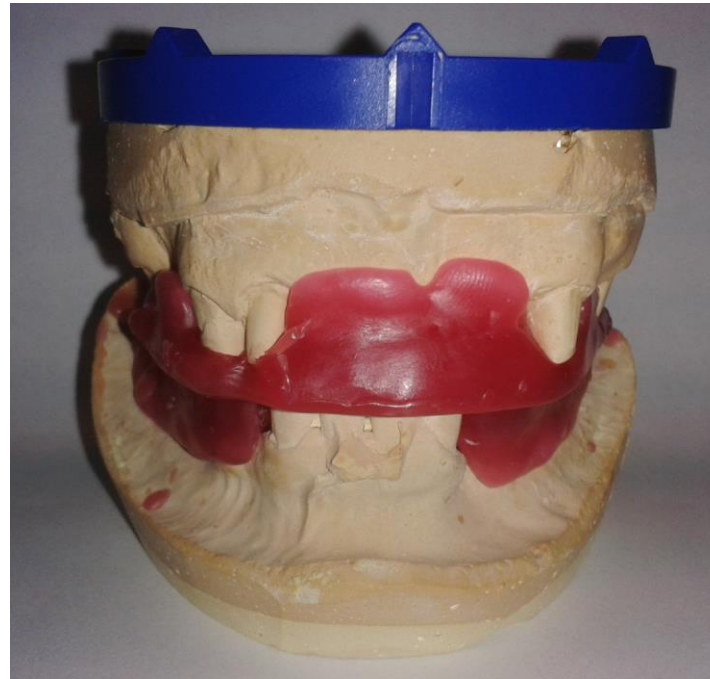

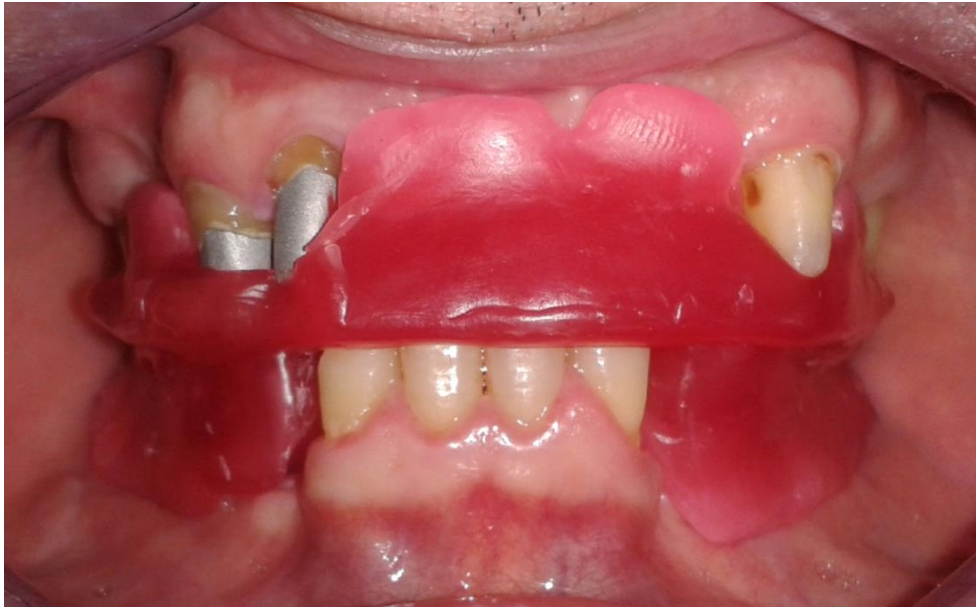
# KÉTIDEJŰ KÉTFÁZISÚ PRECÍZIÓS-SZITUÁCIÓS LENYOMATVÉTEL ÉS ANTAGONISTA LENYOMAT



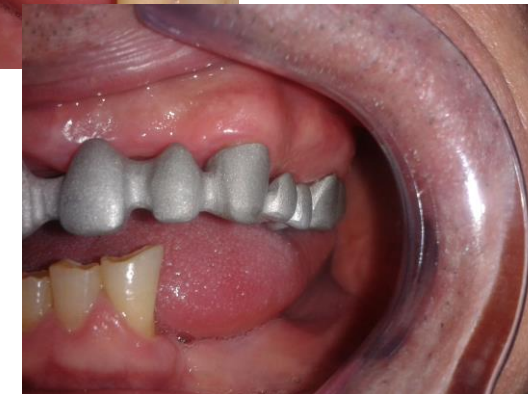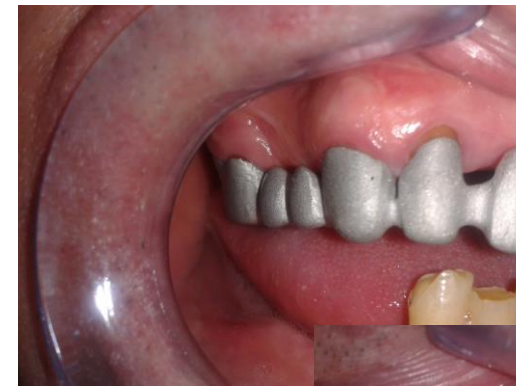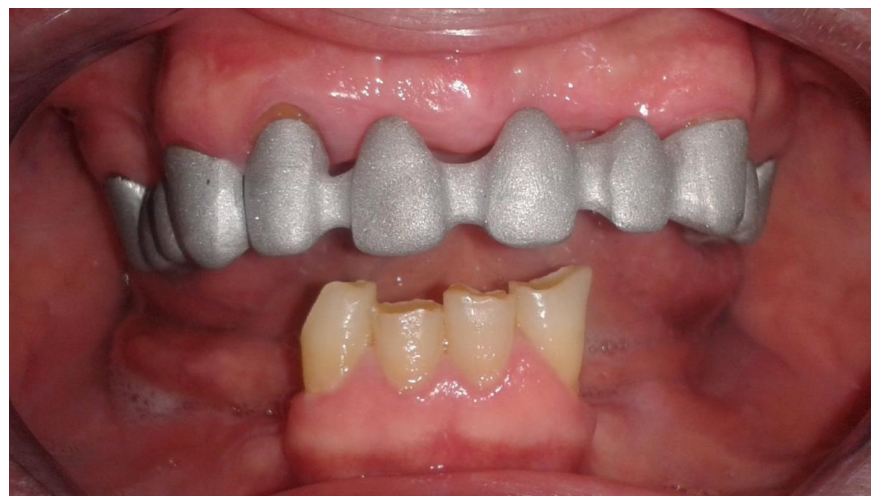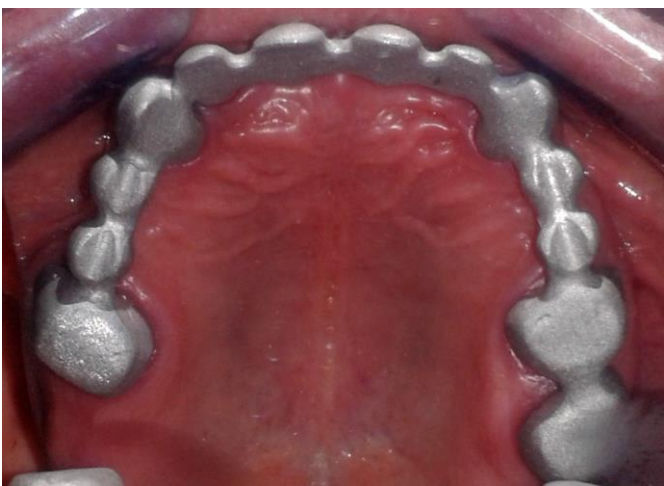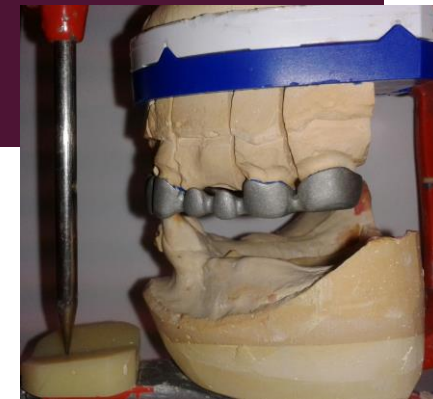


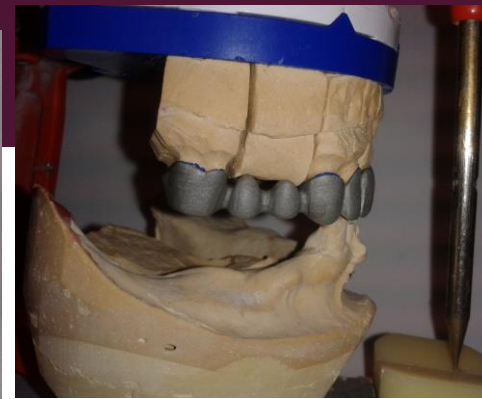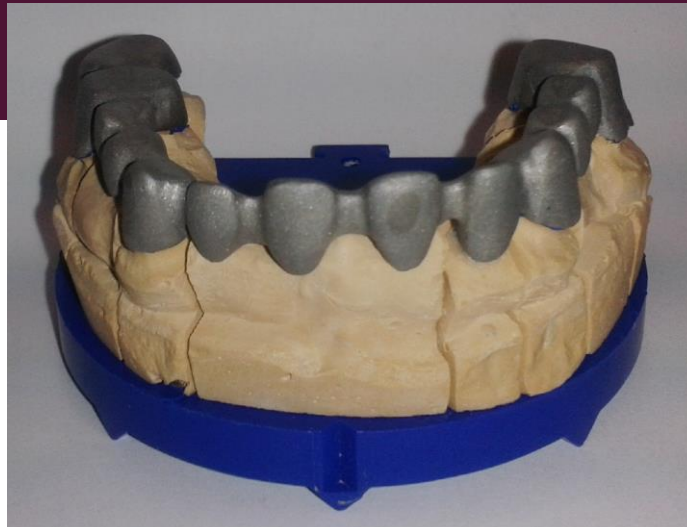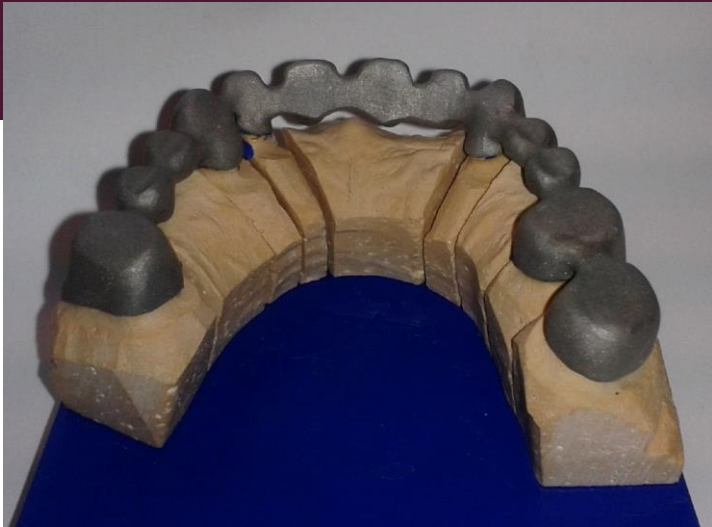# CENTRÁLIS OCCLUSIO MEGHATÁROZÁSA





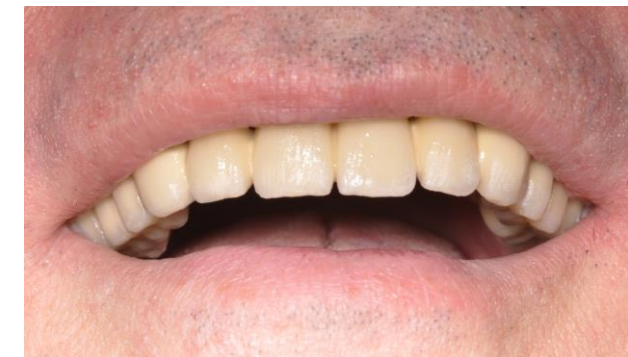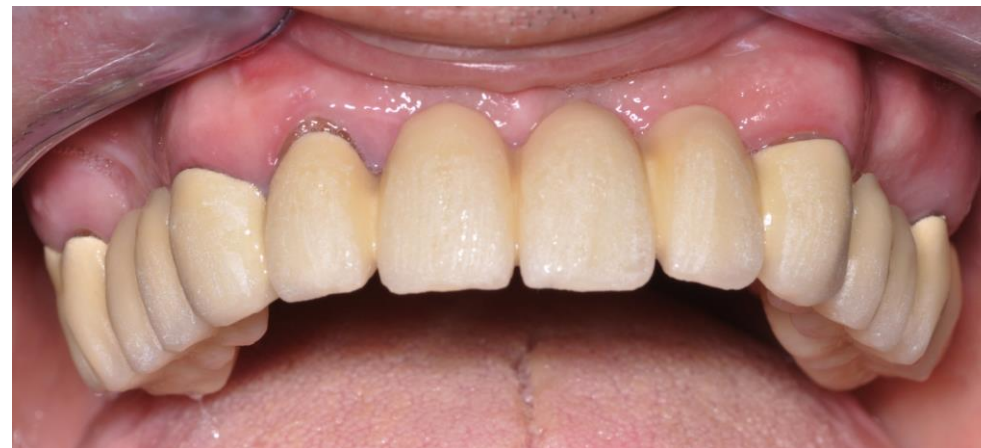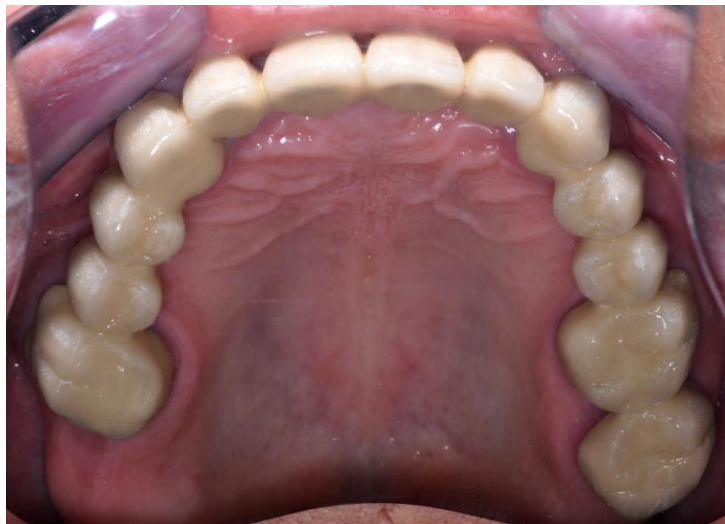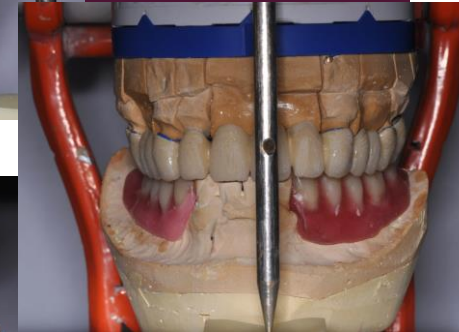
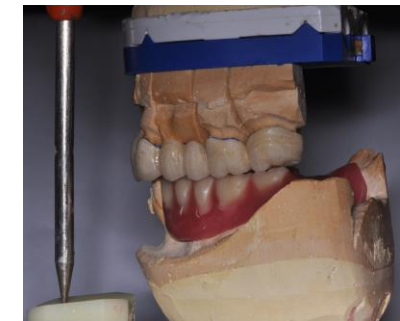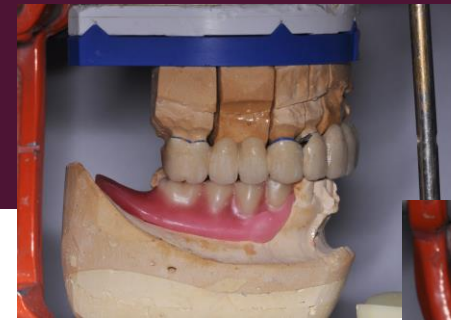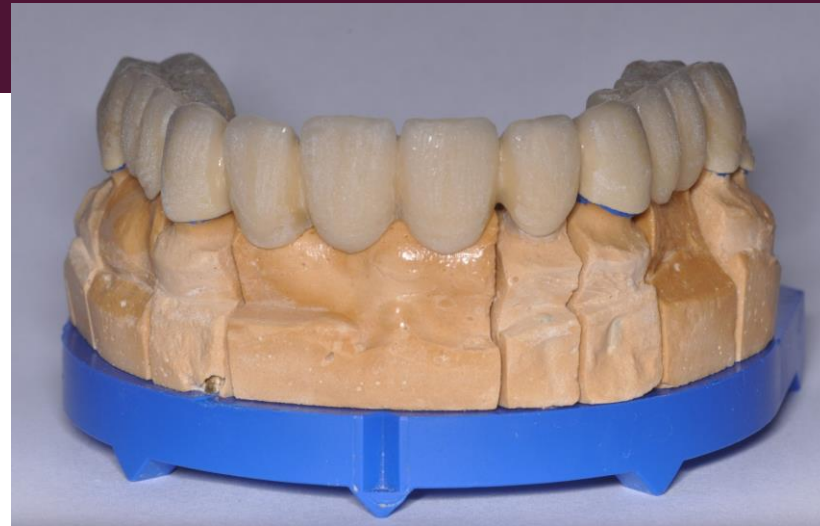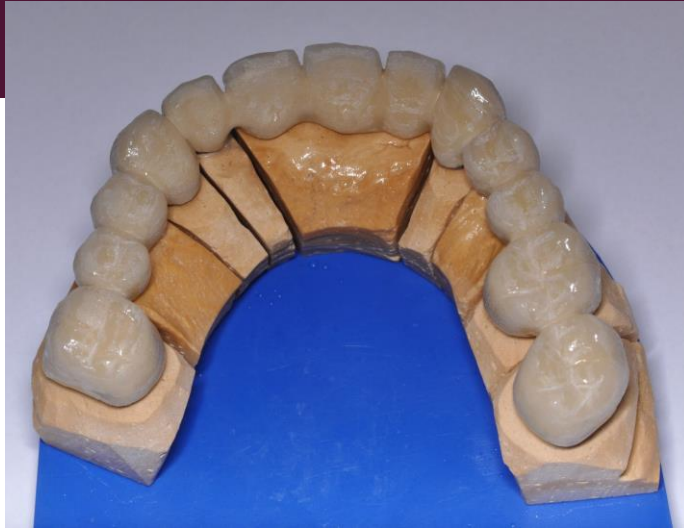# VÁZPRÓBA – MINTÁN ÉS SZÁJBAN



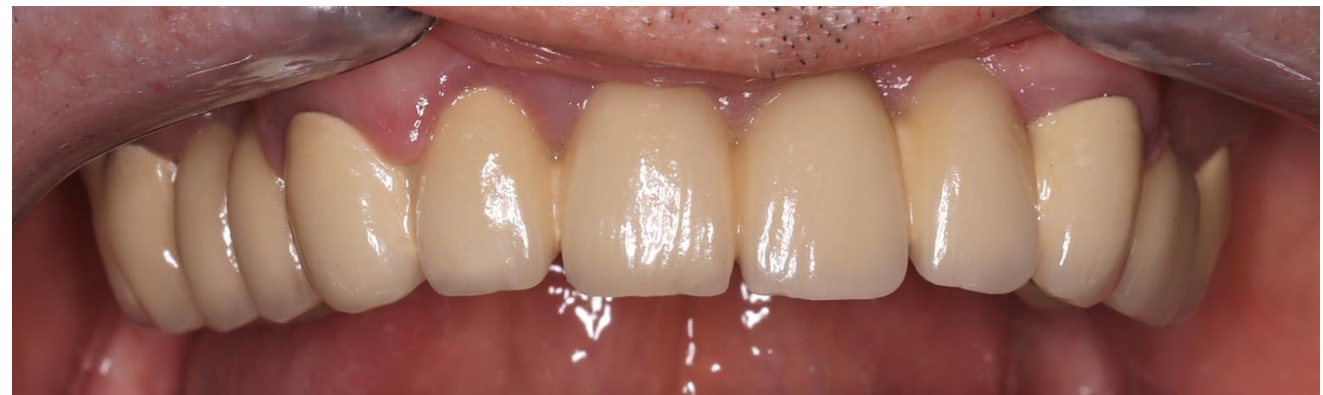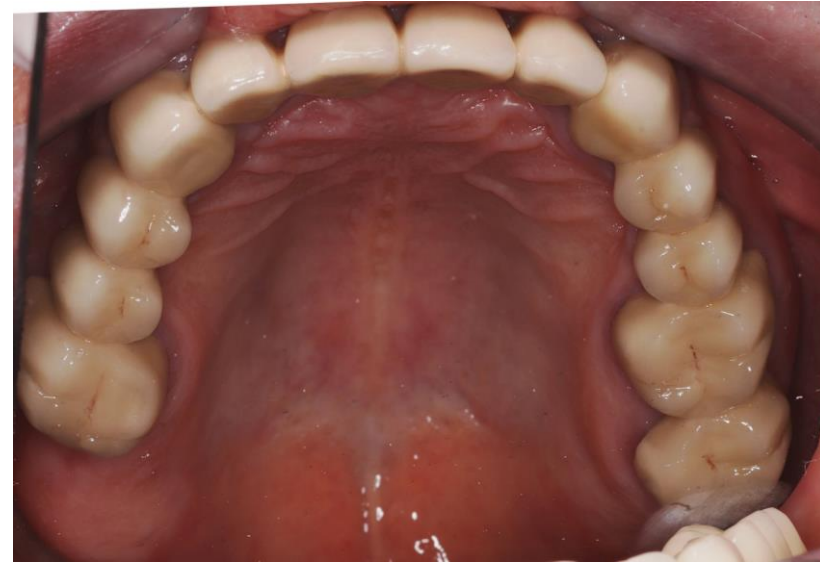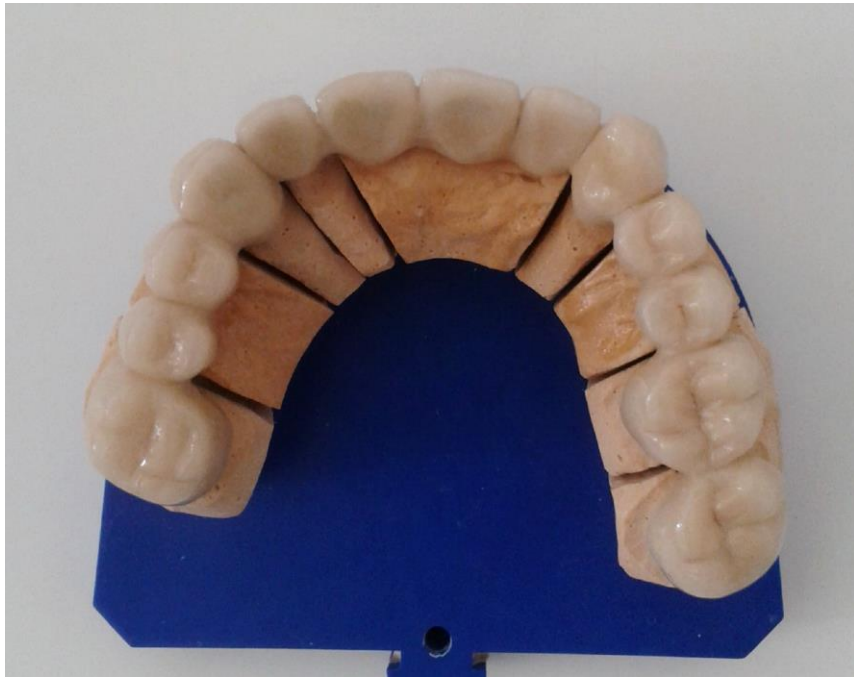Fogszín meghatározás: VITA Classical A3.5 / A4



# NYERSPRÓBA – MINTÁN ÉS SZÁJBAN

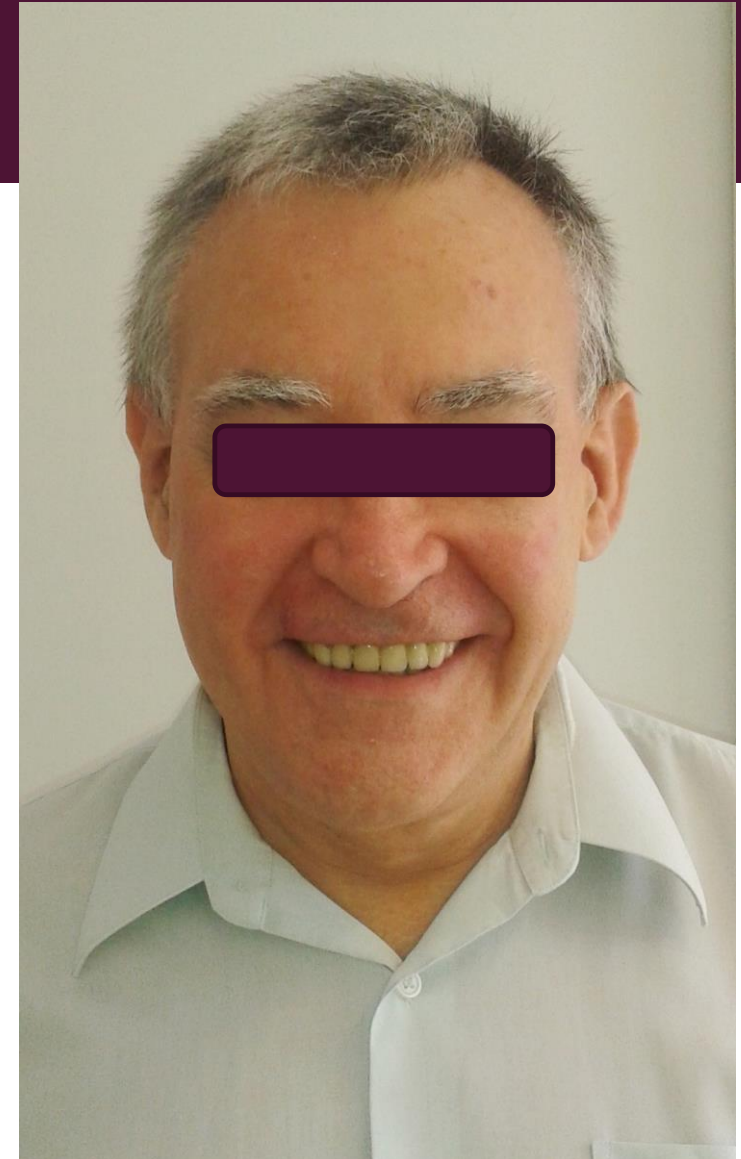
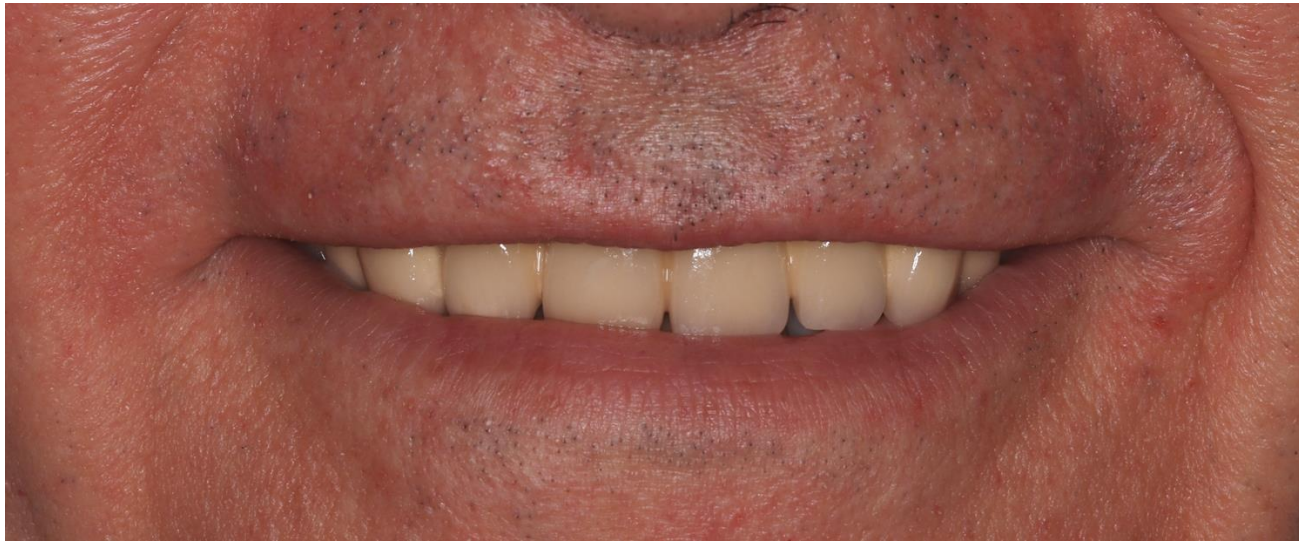

# AZ ELKÉSZÜLT FOGPÓTLÁS, ÁTADÁS

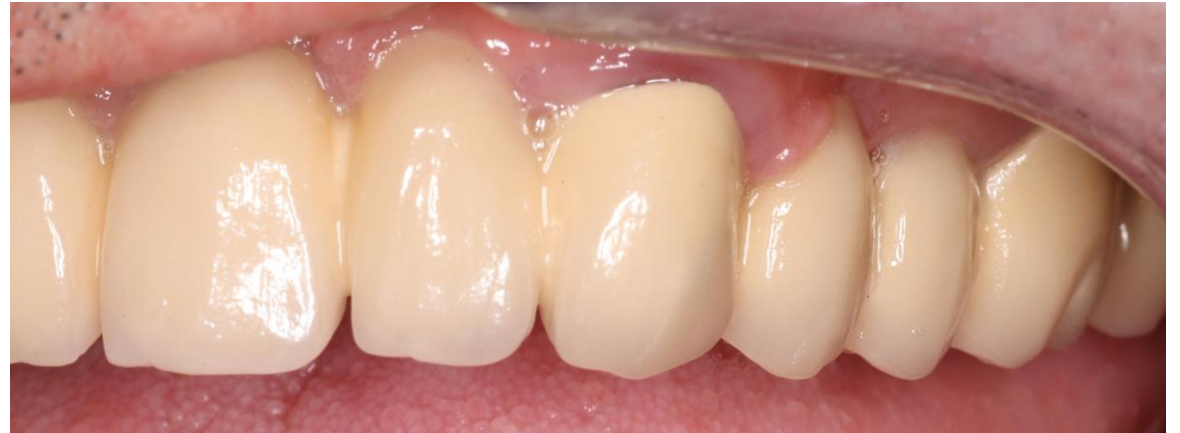
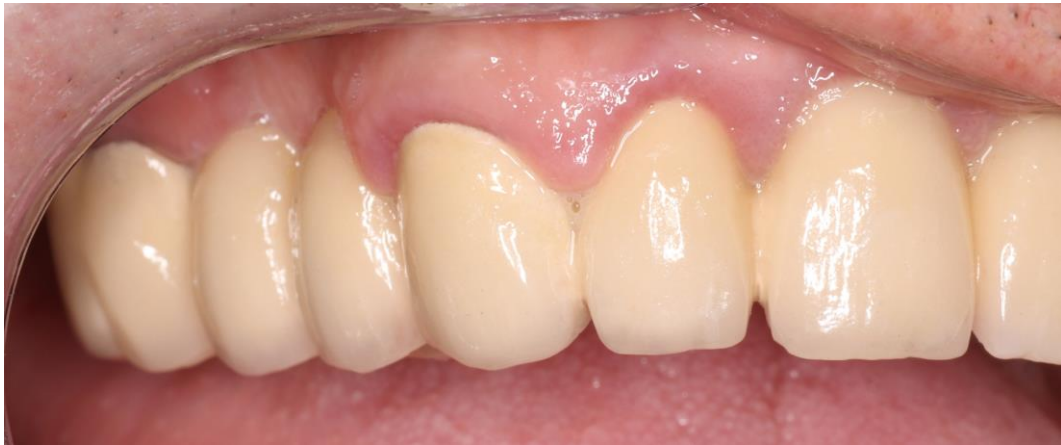


# AZ ELKÉSZÜLT FOGPÓTLÁS, ÁTADÁS



# RÖVID TÁVÚ KONTROLL



- Enyhe gingivitis
- Szájhyi enes instru al as, motiv al as (Superfloss)

# KEZELÉSI TERV

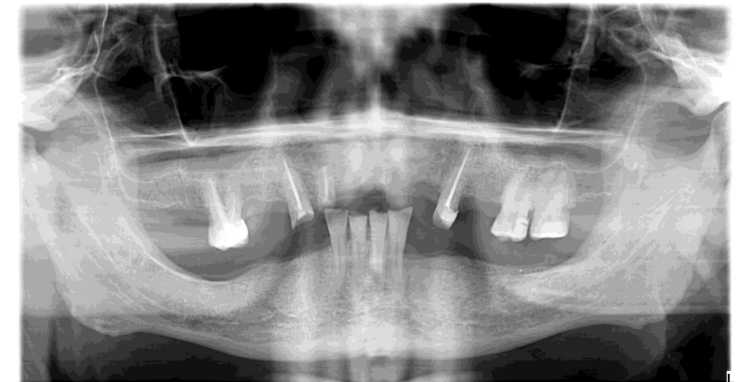
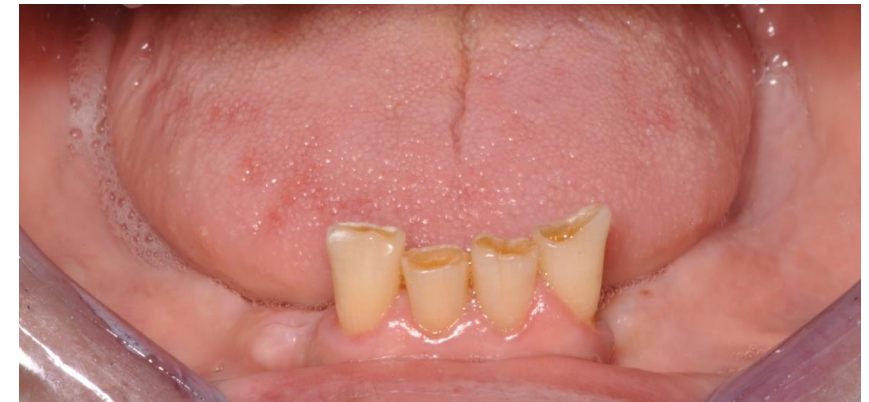## ■ Alsó állcsont (2A) – Kombinált fogpótlás

- *Fix rész:* 4 tagú, egyeöntött technológiával készült fémkerámia sín (31, 32, 41, 42, fogakon )

32, 42 fogakon csúsztató típusú finommechanikai rögzítőelem (Preci-Vertex) patrix része, 2 db frézelt váll és interlock

- *Kivehető rész:* 10 fogat pótló, dentomucosalis megtámasztású, rejtett és finommechanikai elhorgonyzású részleges lemezes fogpótlás

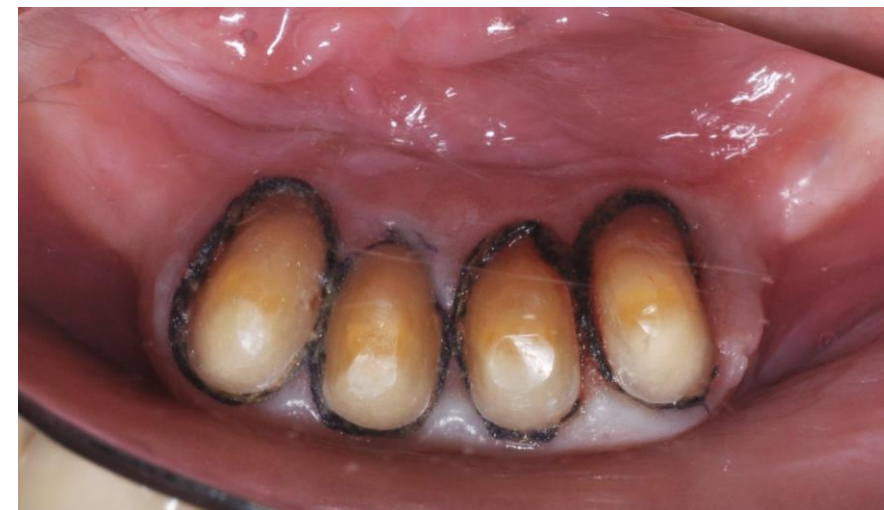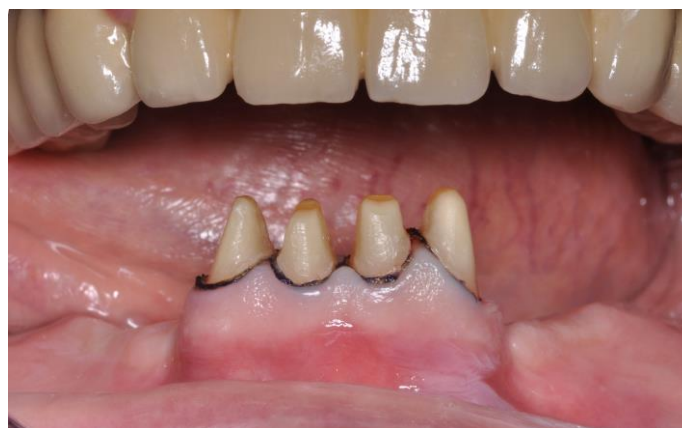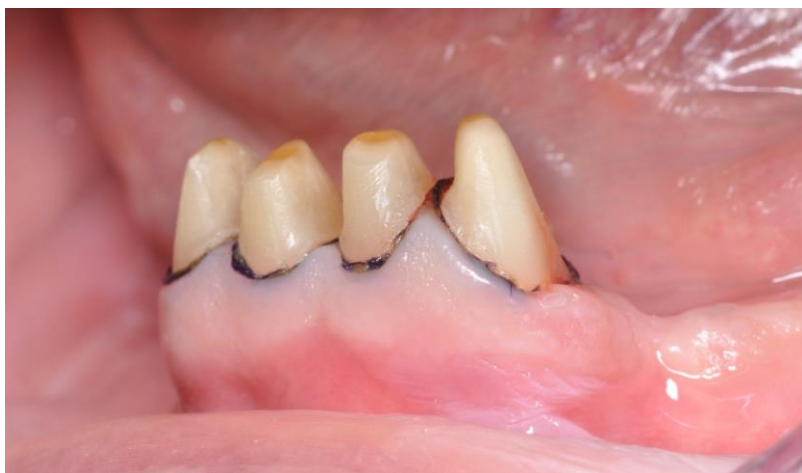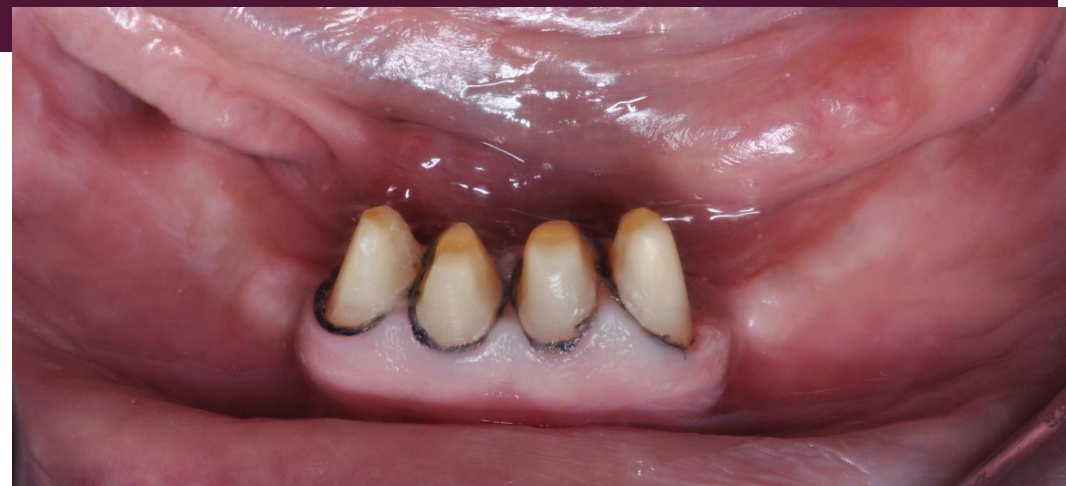- Alaplemez: redukált mintára öntött fémlemez lingualis ívvel
- Elhorgonyzás eszközei: 33, 43 pótolts fogaknál rejtett csúsztató típusú finommechanikai rögzítőelem (Preci-Vertex) cserélhető műanyag matrix része
- Keményakrilát műfogak: 33, 34, 35, 36, 37, 43, 44, 45, 46, 47



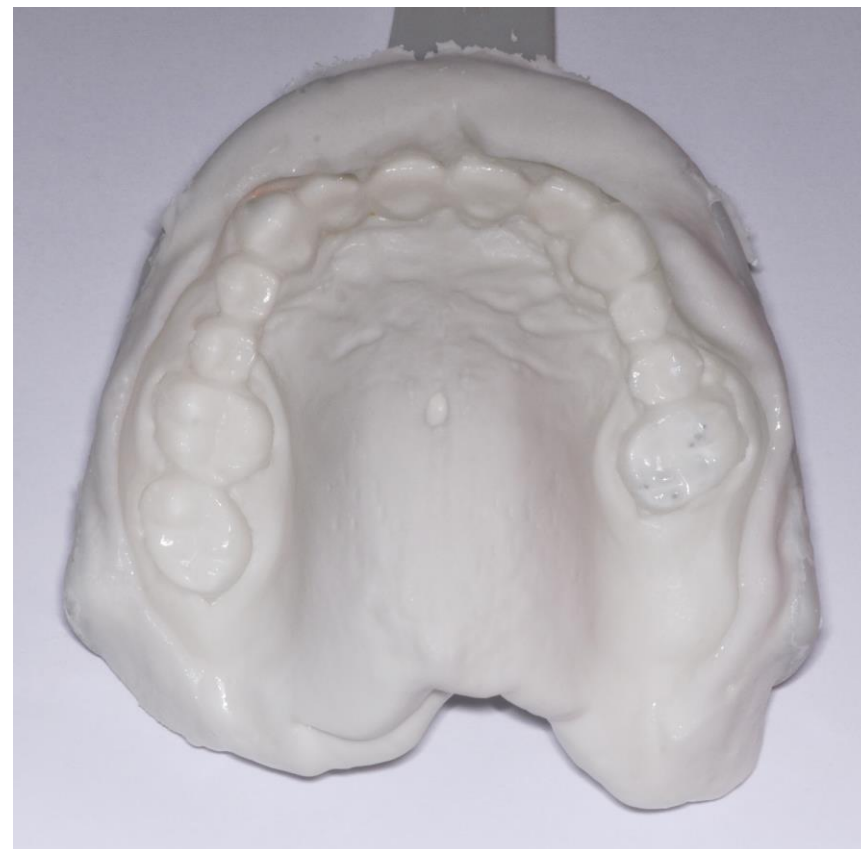
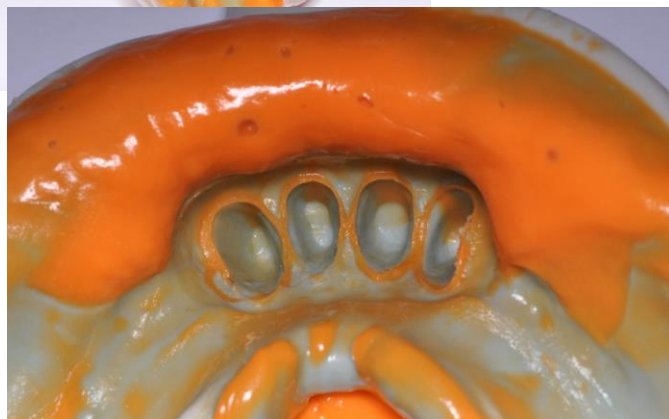
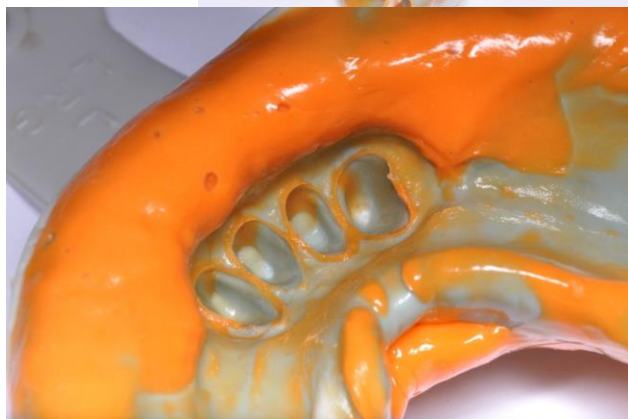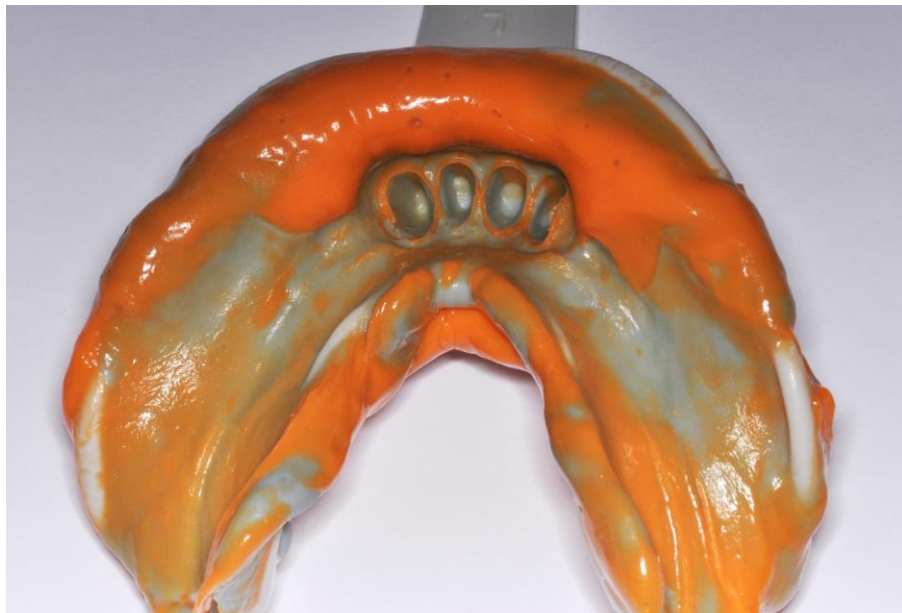# CSONKELŐKÉSZÍTÉS

- Para- illetve supragingivalis elhelyezkedésű, Chamfer-vállas preparálás
- Szimpla, illetve duplafonalas sulcustágítás

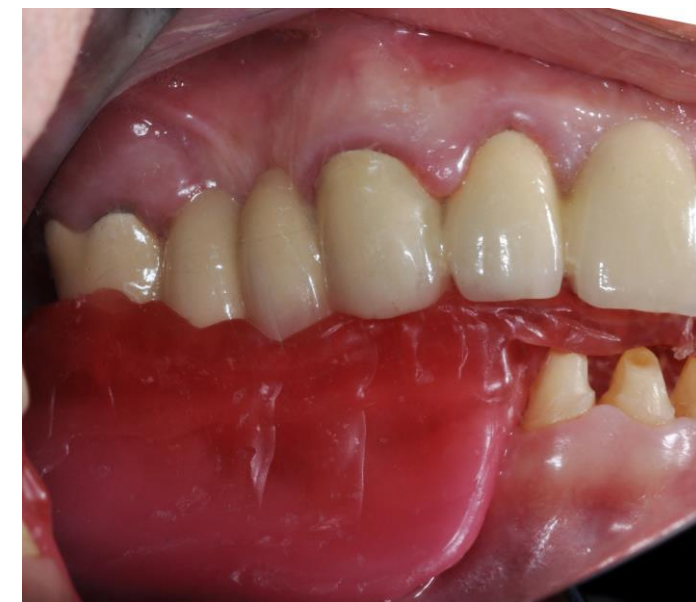
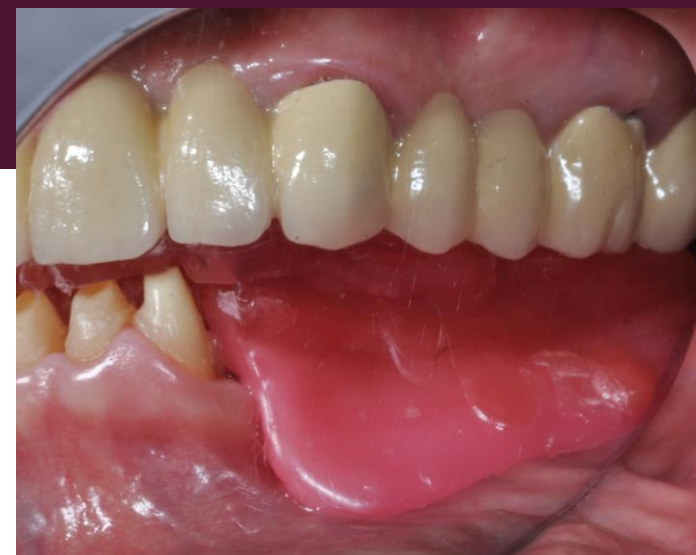
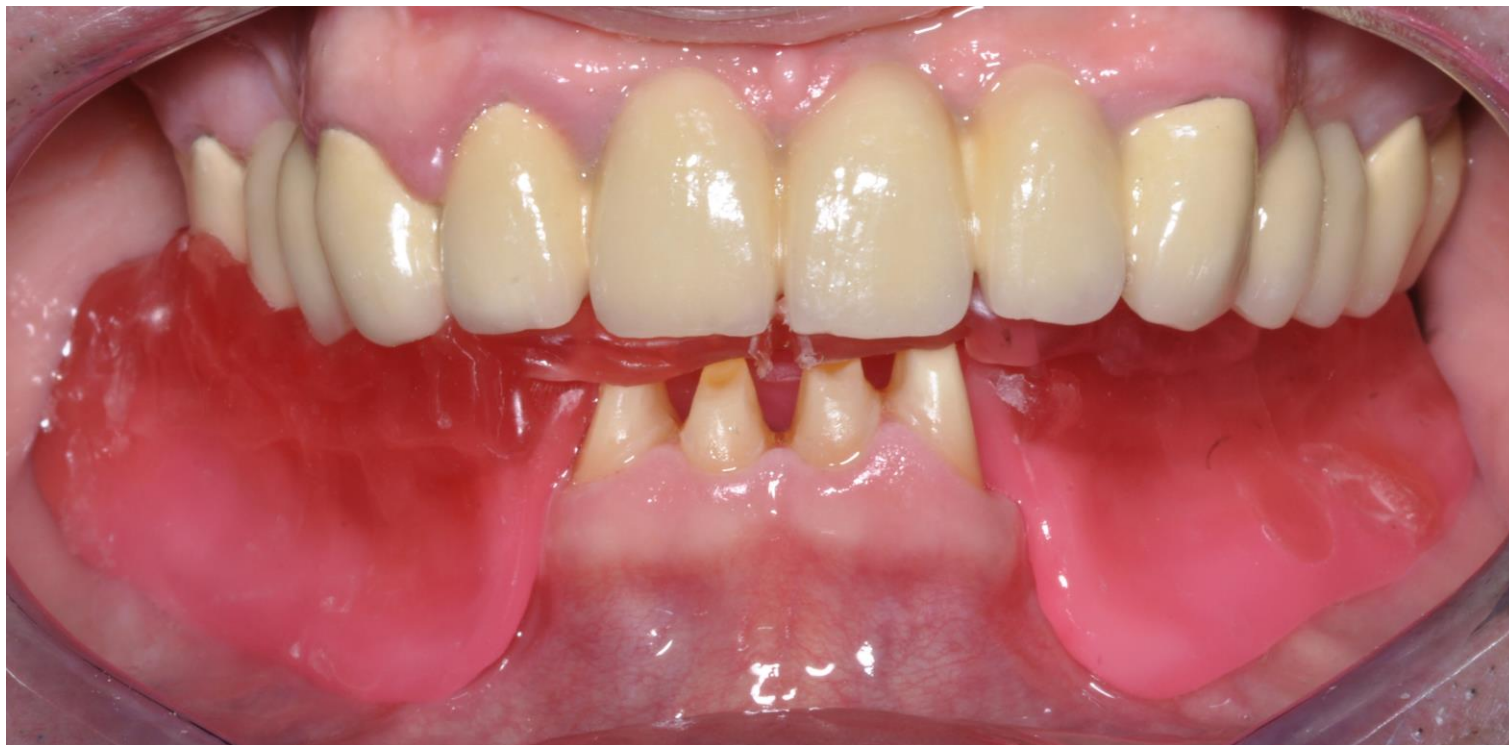# KÉTIDEJŰ KÉTFÁZISÚ PRECÍZIÓS-SZITUÁCIÓS LENYOMATVÉTEL ÉS ANTAGONISTA LENYOMAT

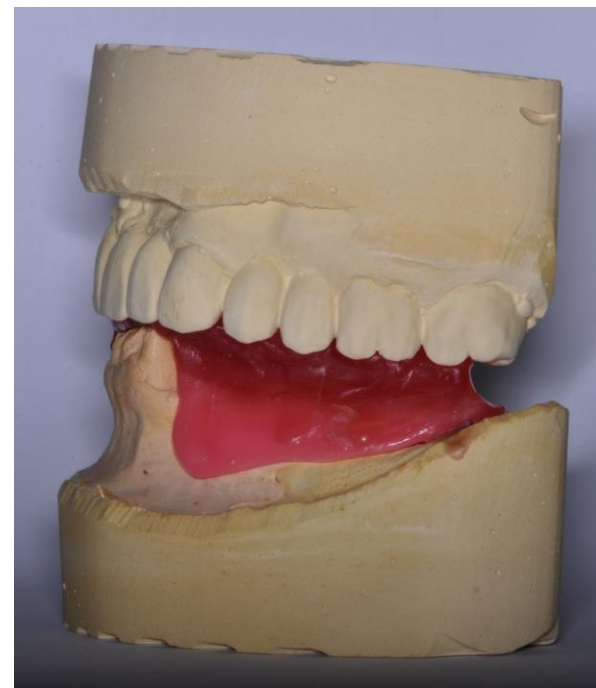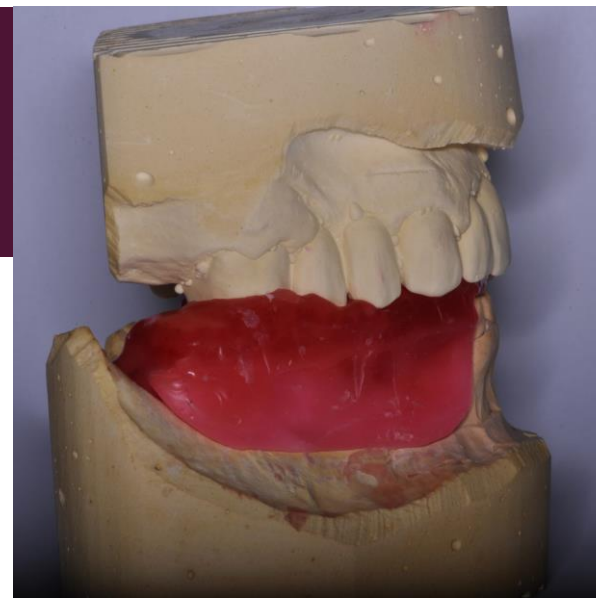

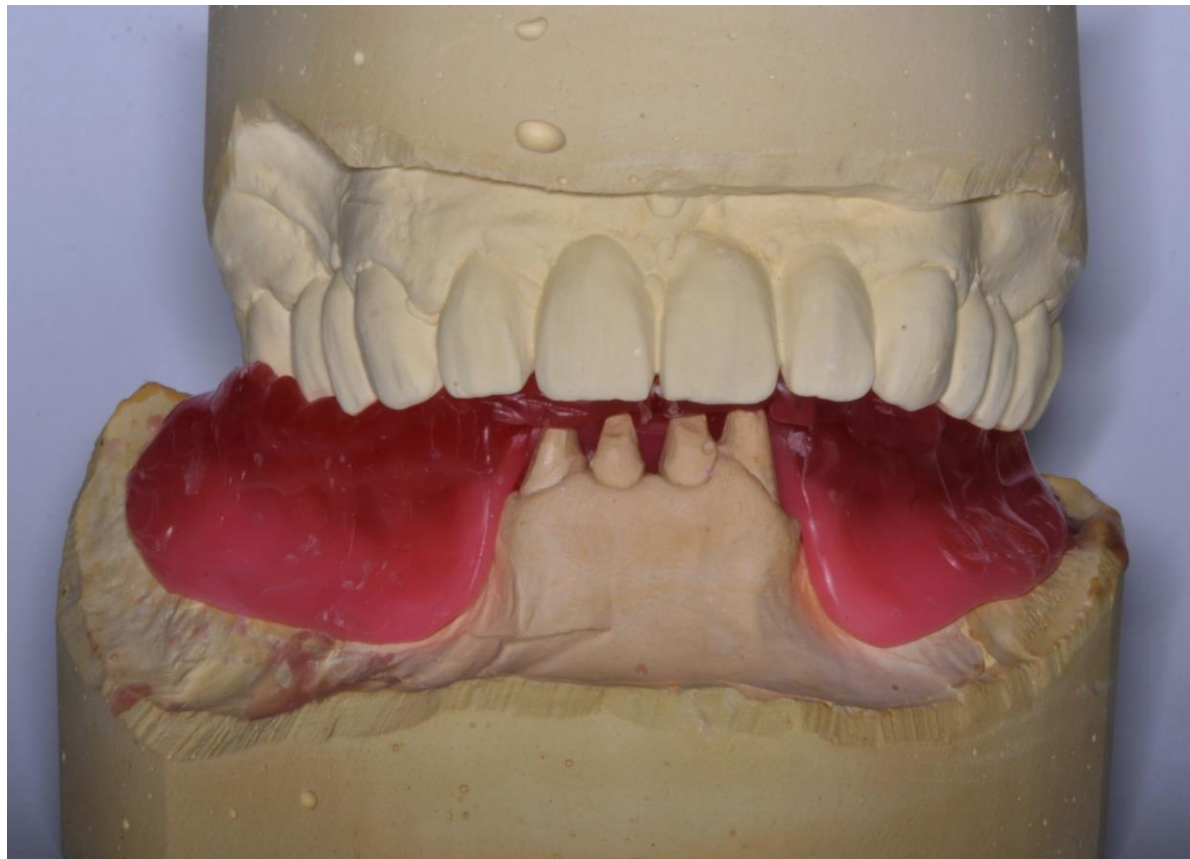


# CENTRÁLIS OCCLUSIO MEGHATÁROZÁSA

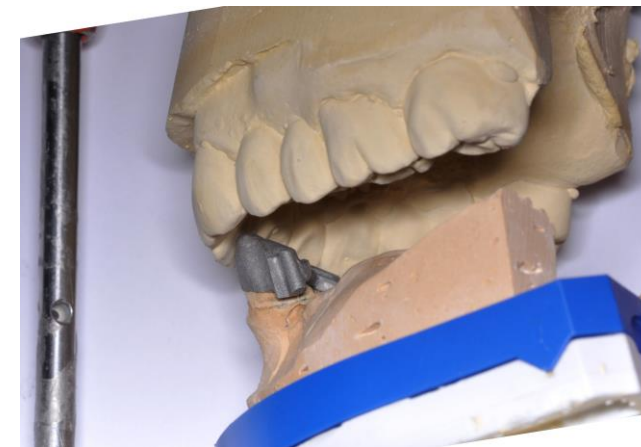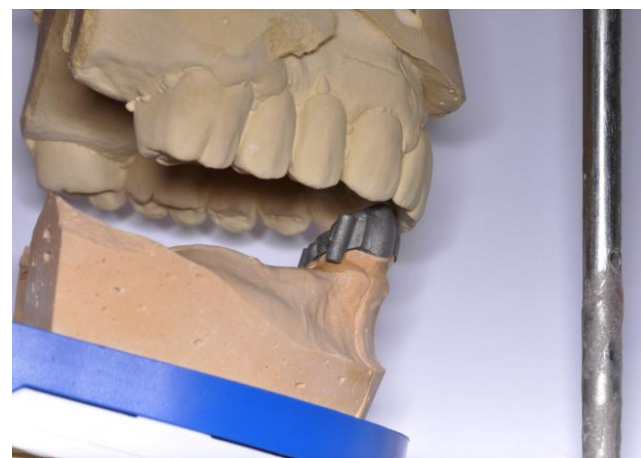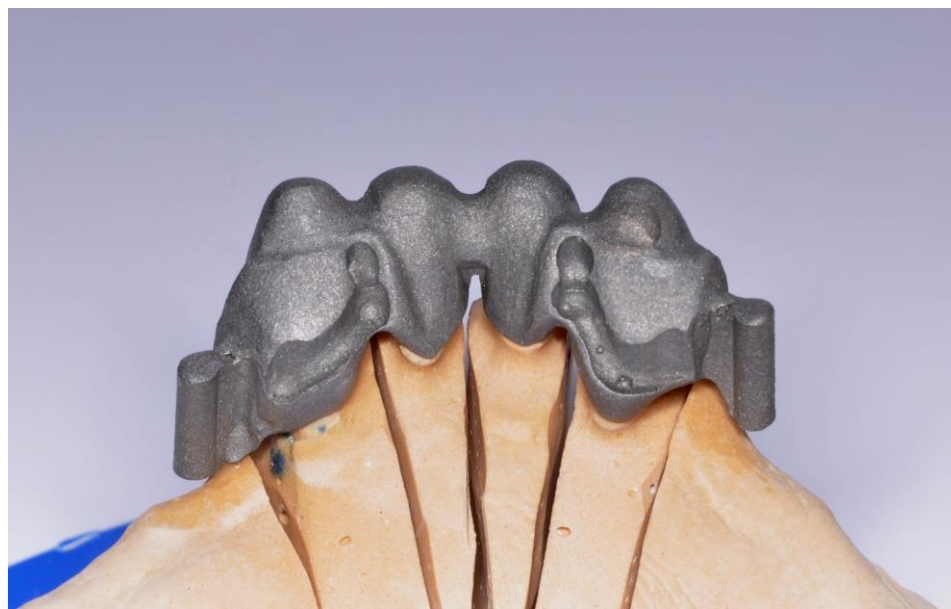
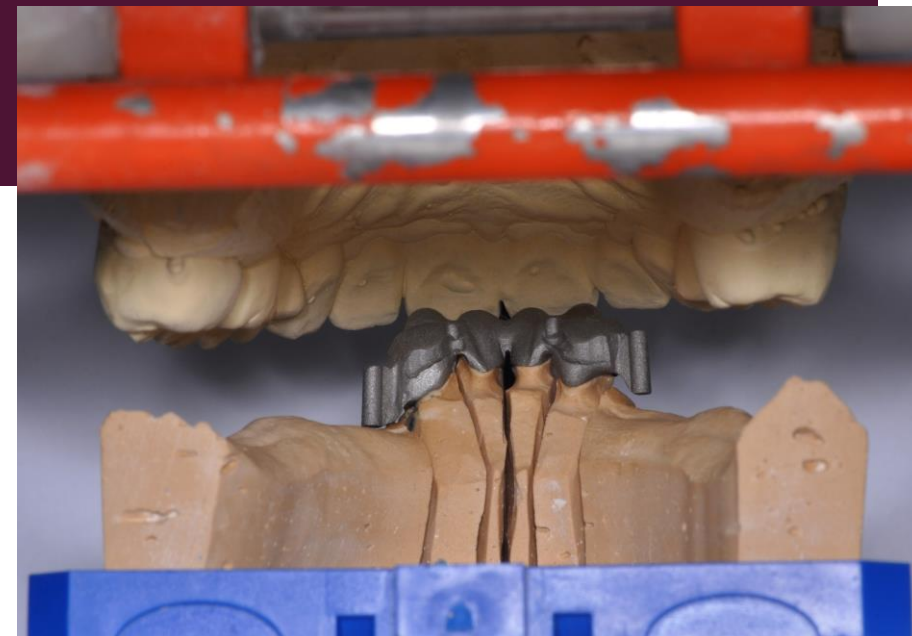


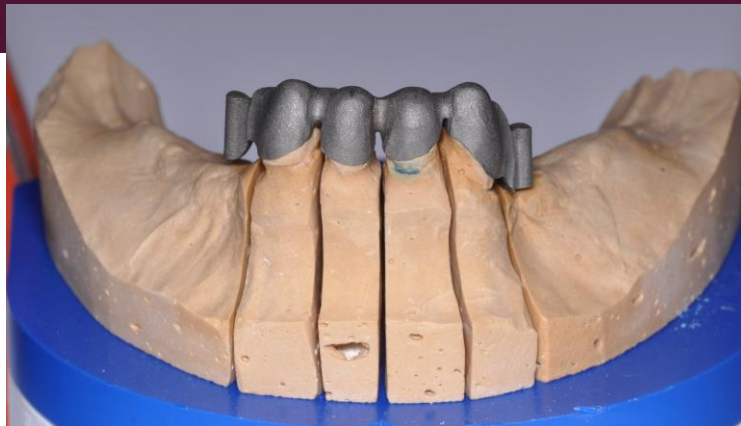# CENTRÁLIS OCCLUSIO MEGHATÁROZÁSA



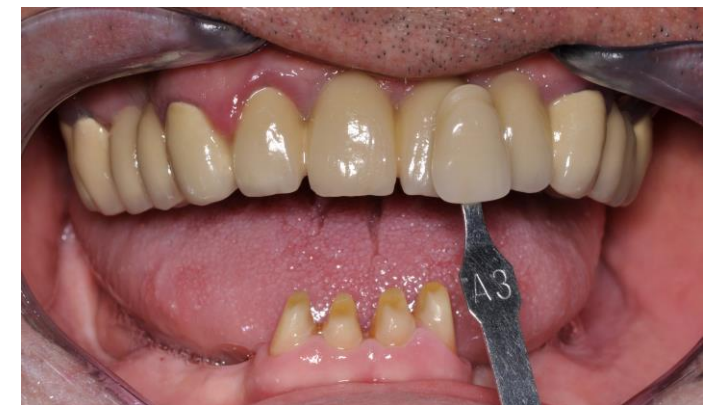
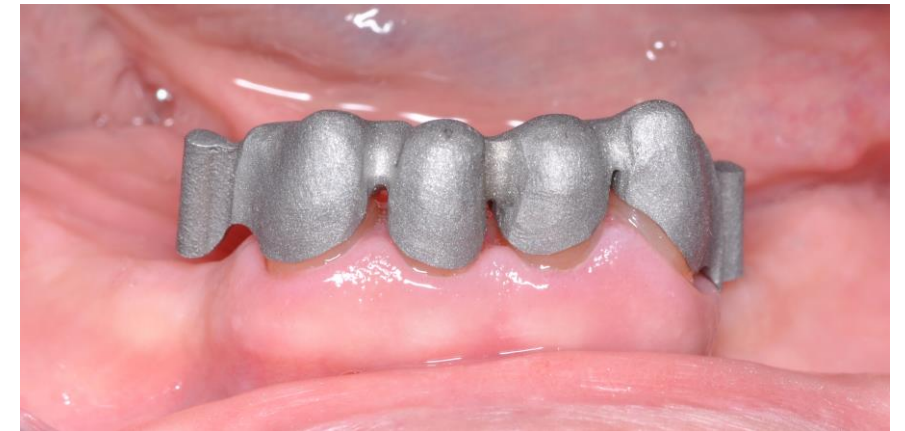
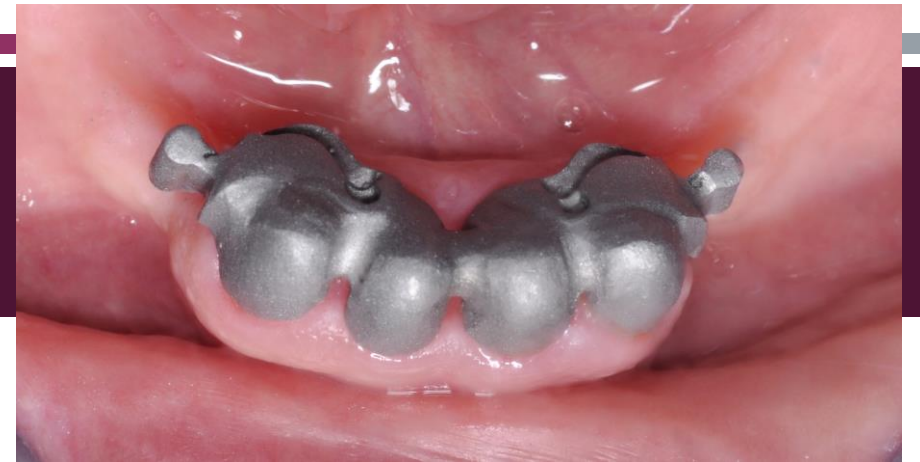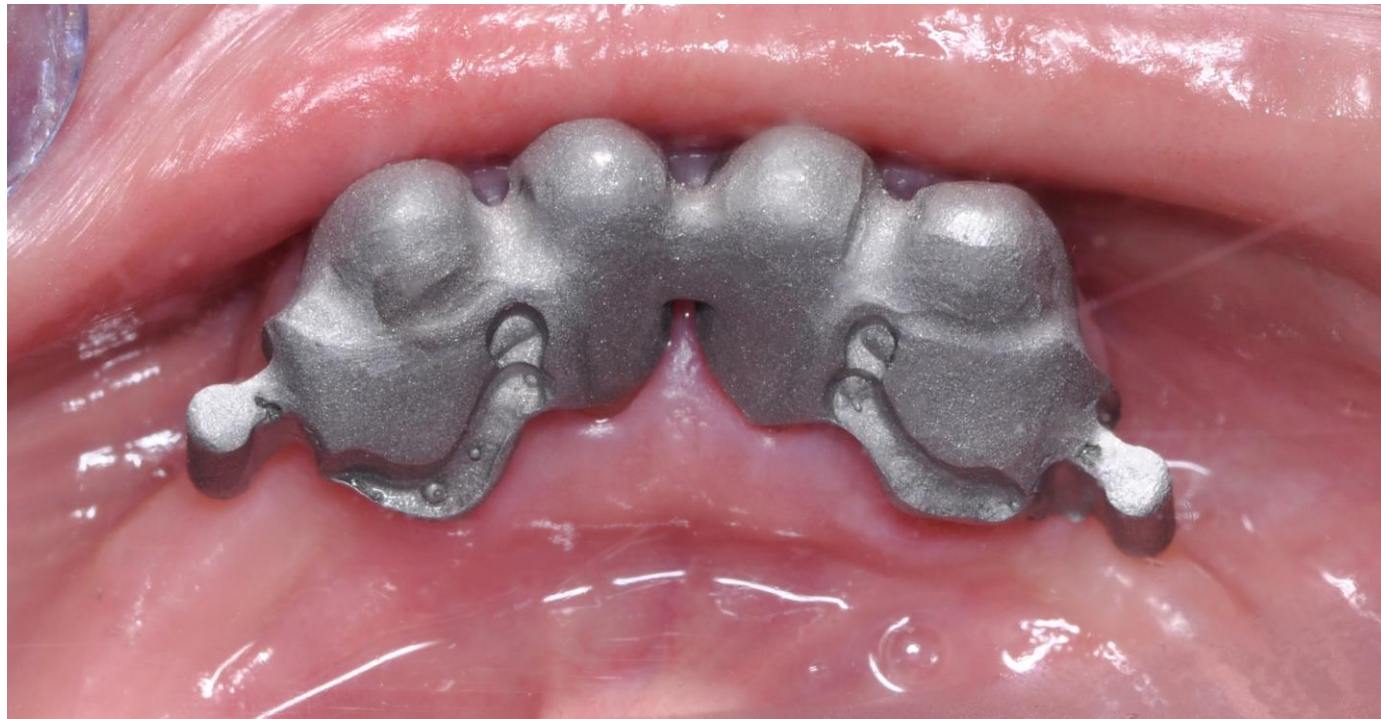# VÁZPRÓBA – MINTÁN



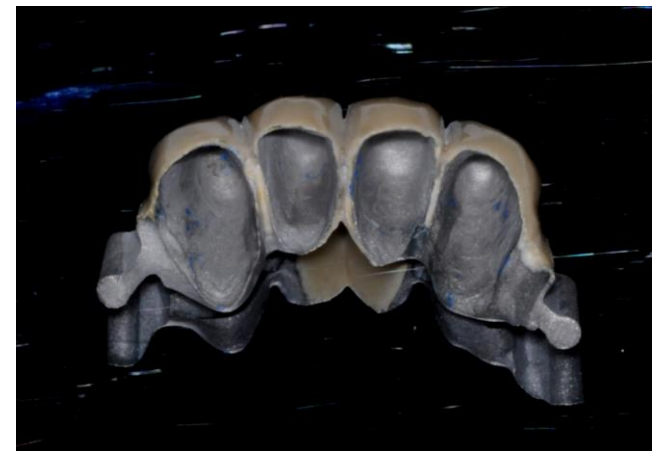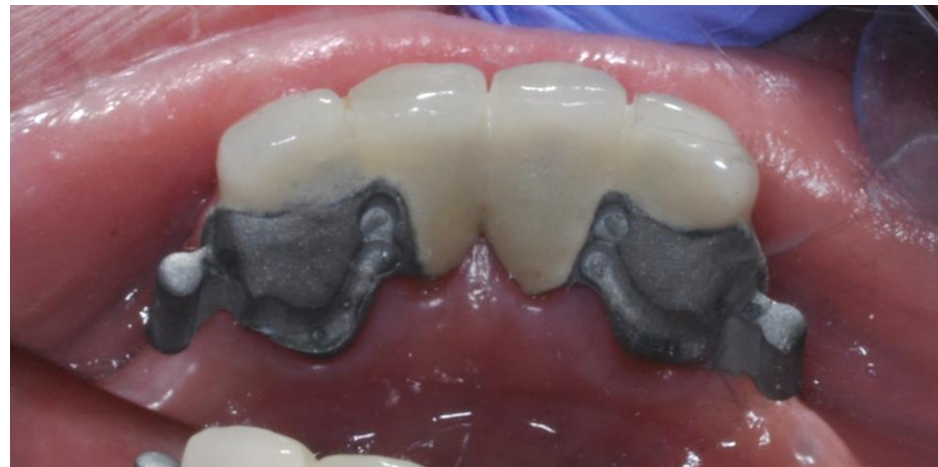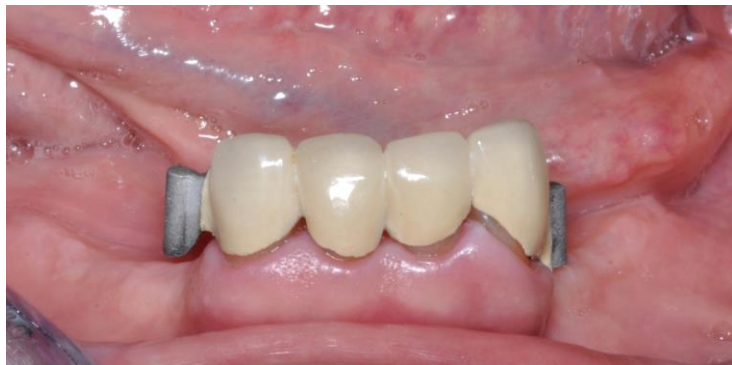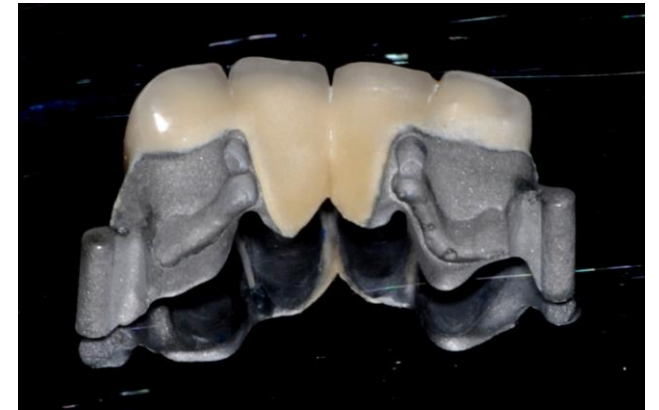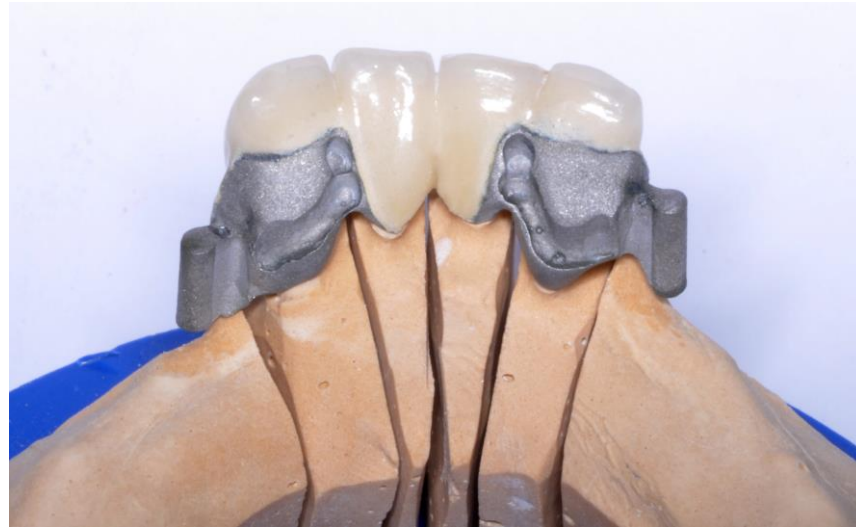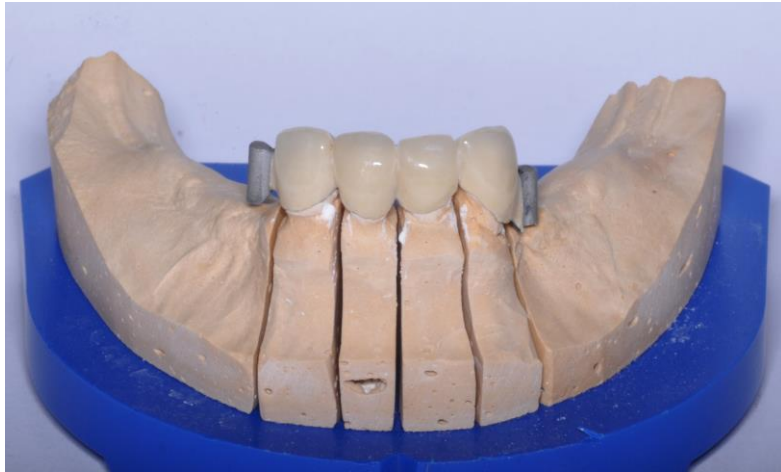


# VÁZPRÓBA A SZÁJBAN



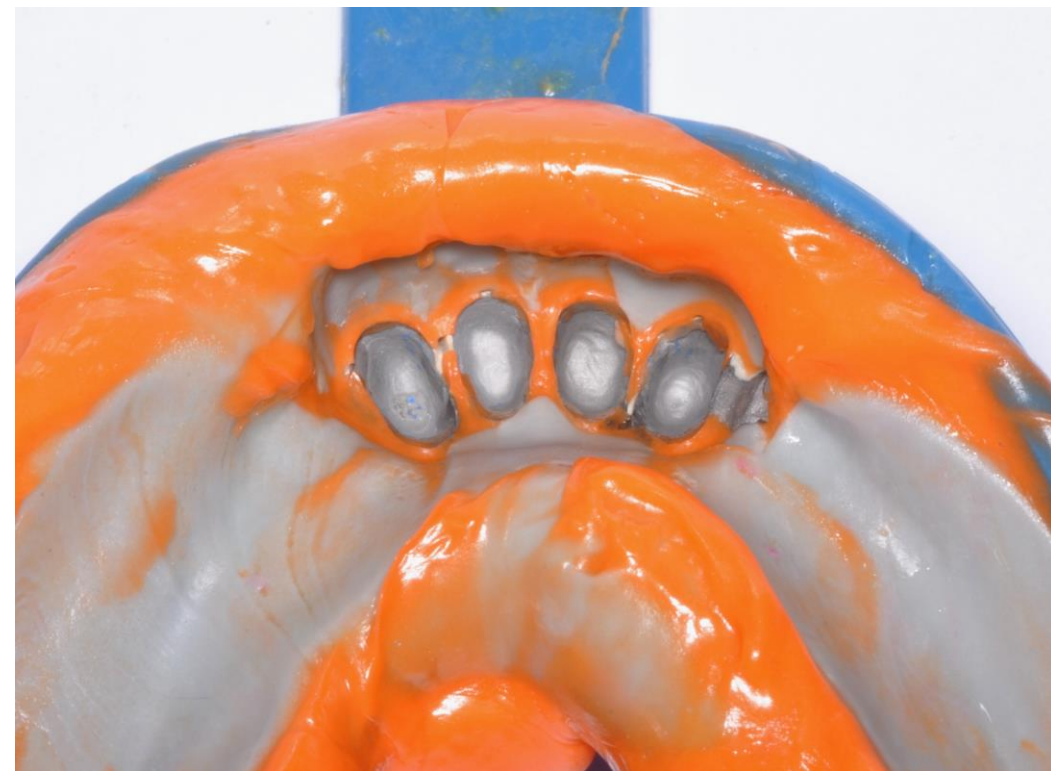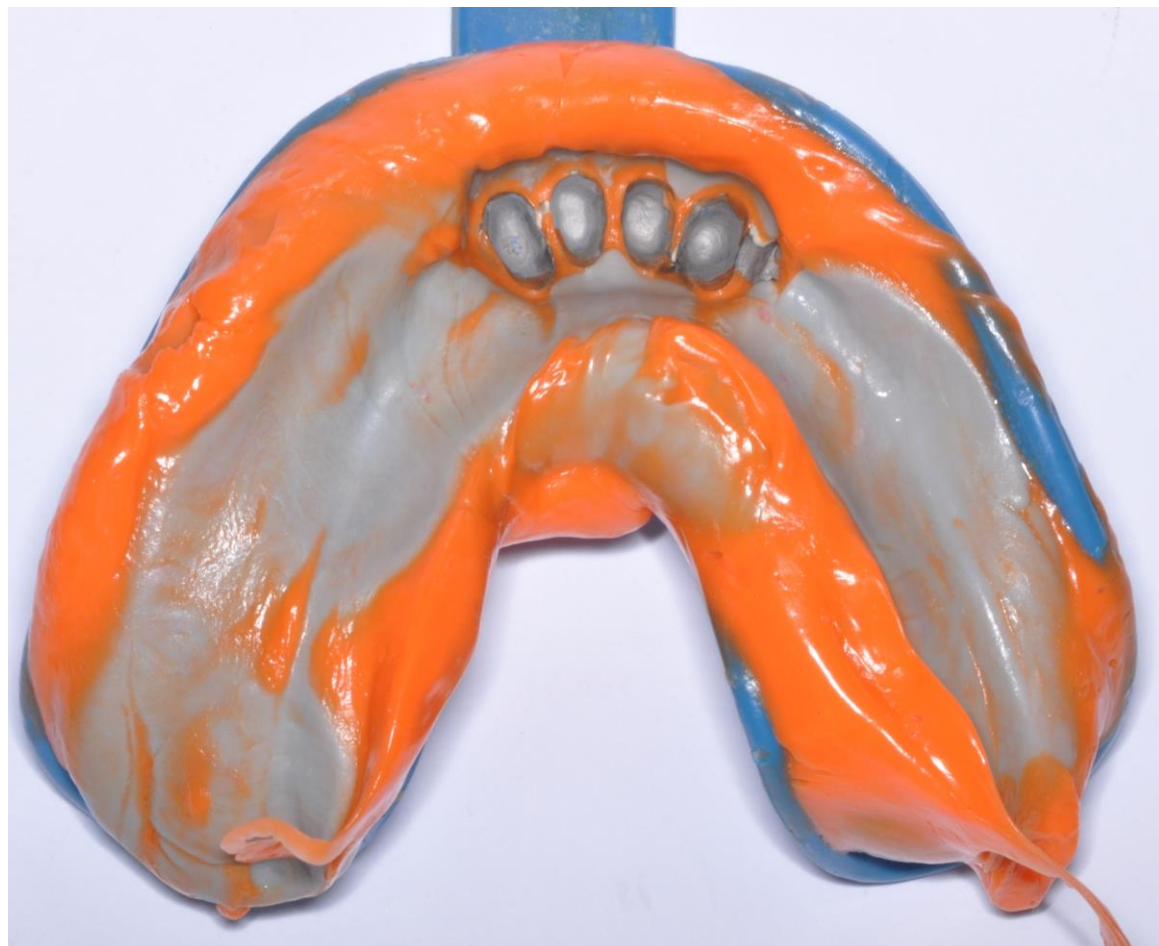Fogszín meghatározás: VITA Classical A3 / A3.5

# FIX RÉSZ – MINTÁN ÉS SZÁJBAN

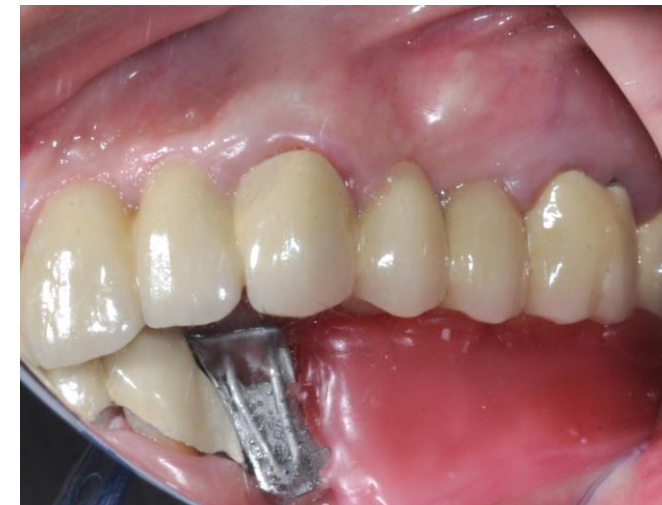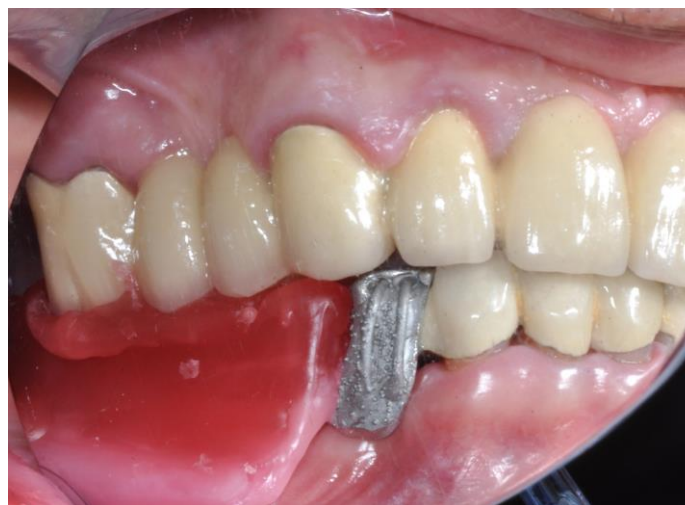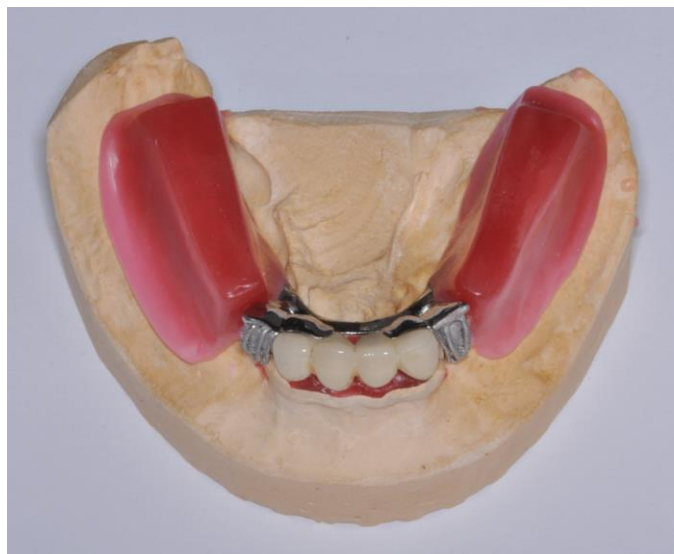
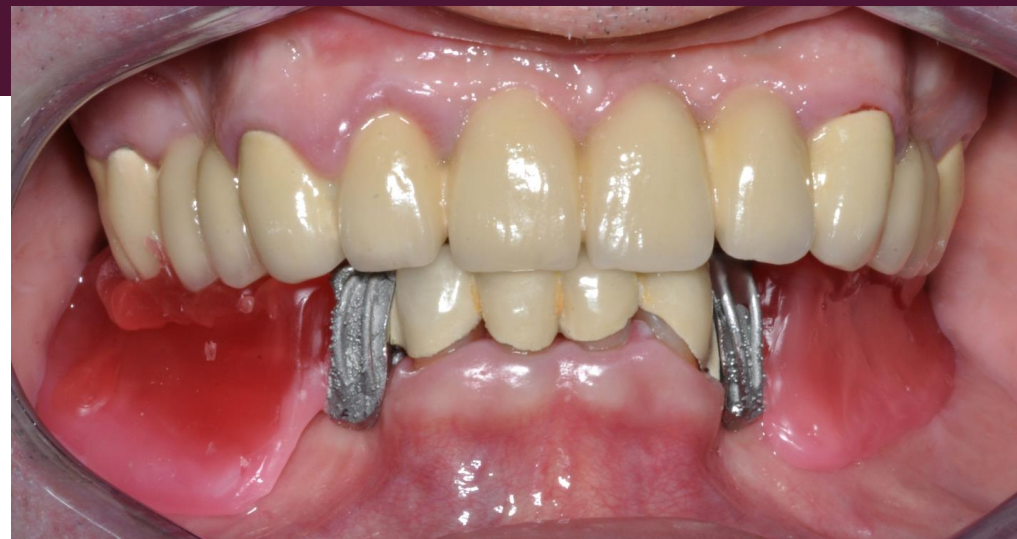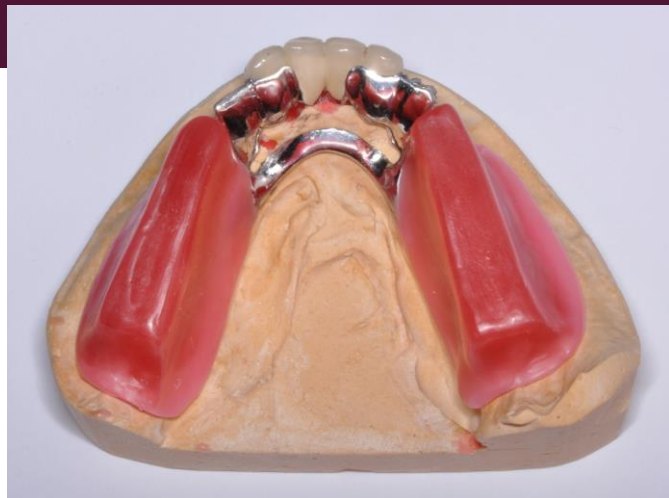




# KÉTFÁZISÚ EGYIDEJŰ SZITUÁCIÓS (PICK-UP) LENYOMATVÉTEL A FIX RÉSSZEL

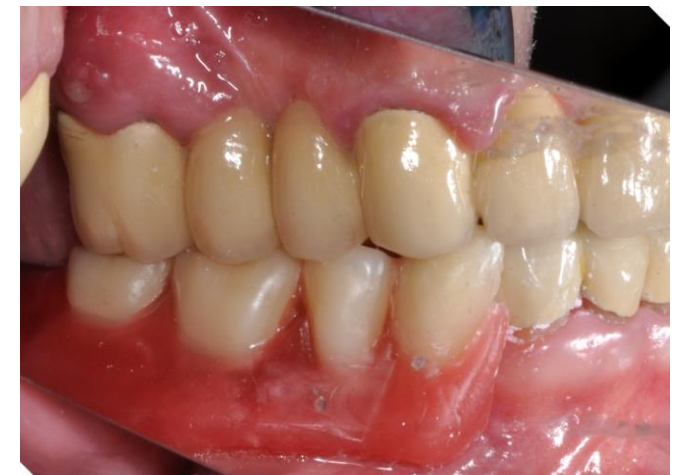
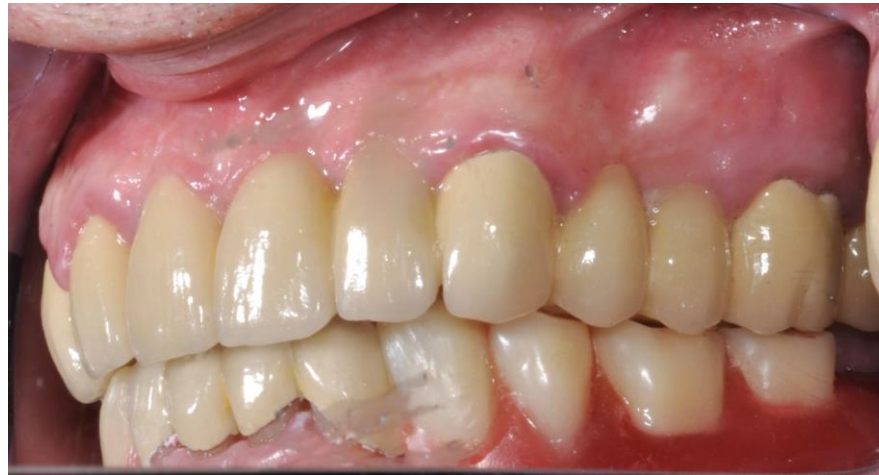
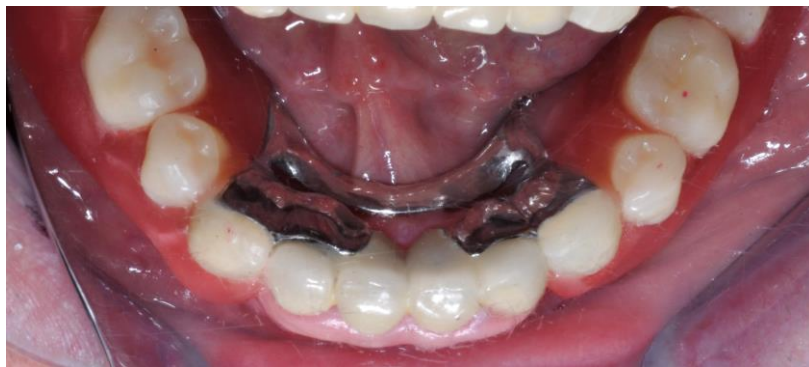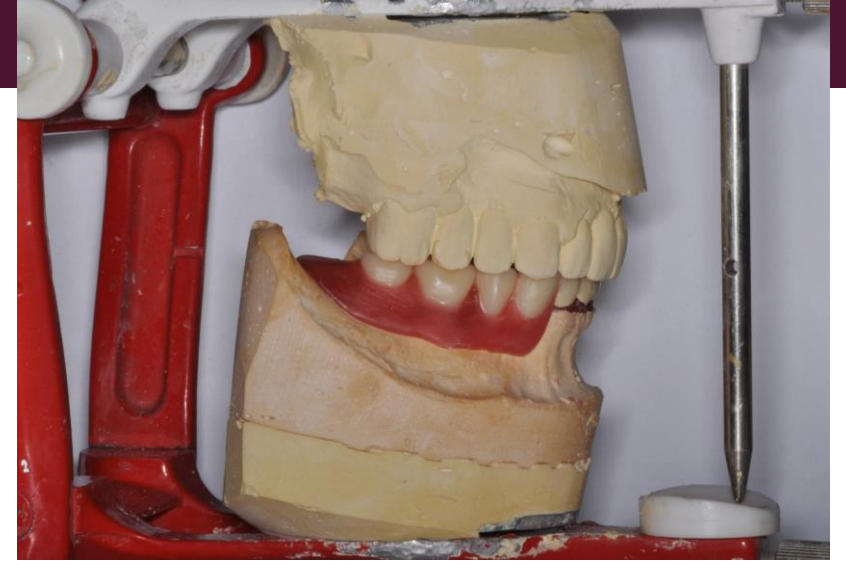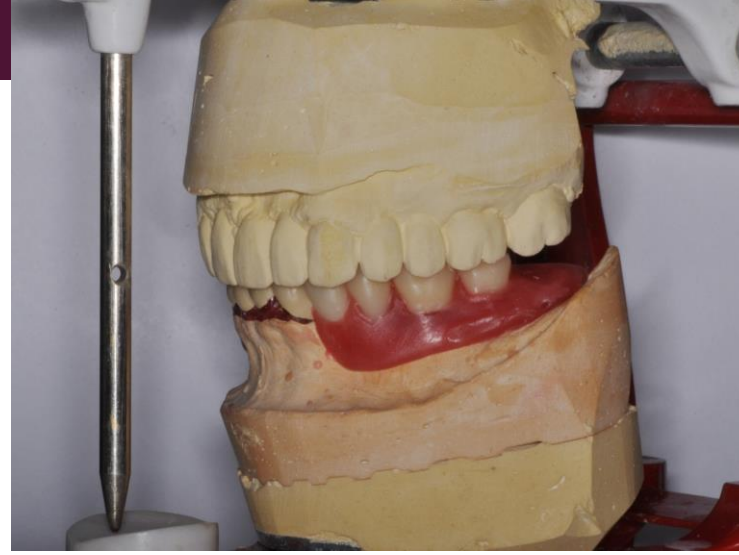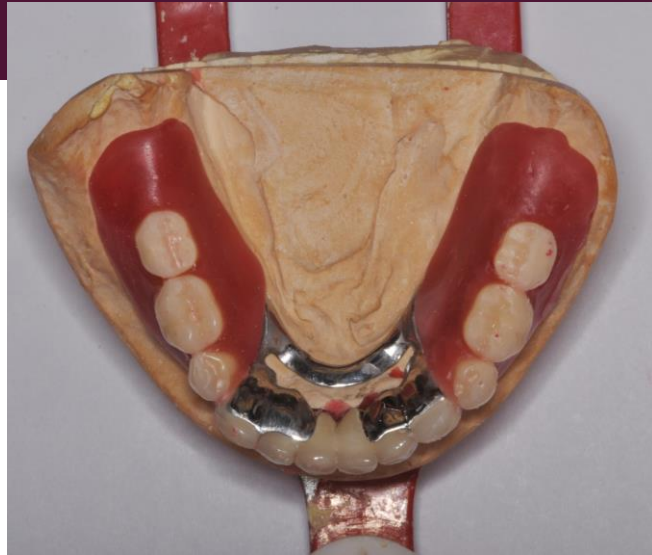# FÉMLEMEZ PRÓBÁJA, IKP RÖGZÍTÉSE



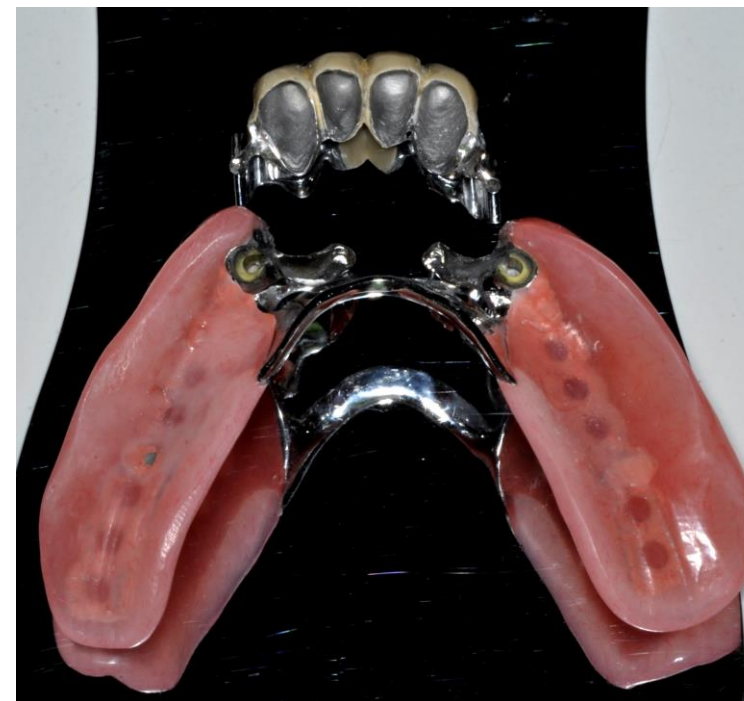
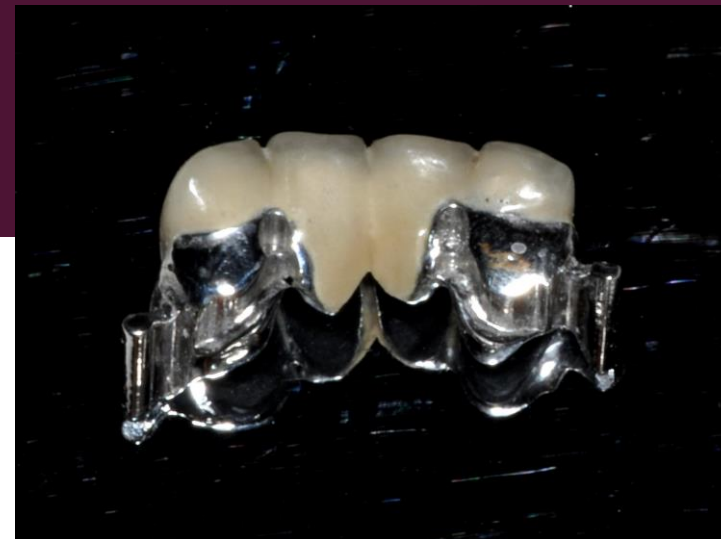
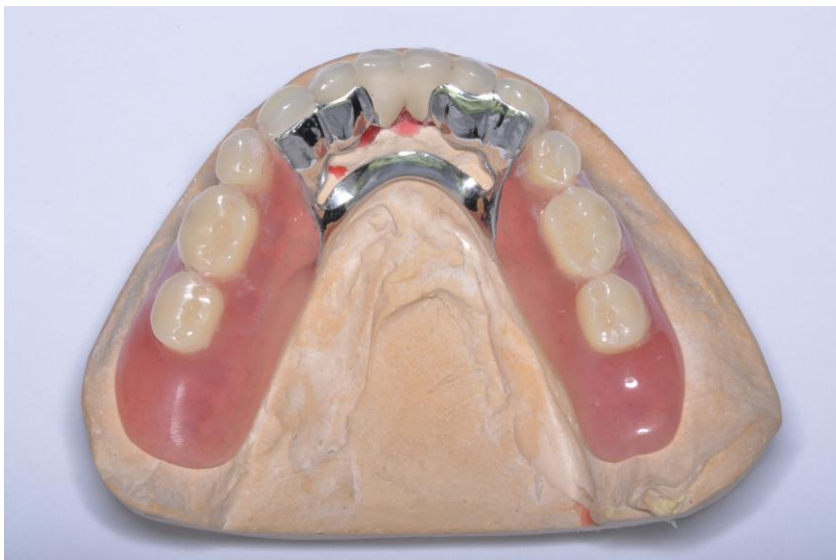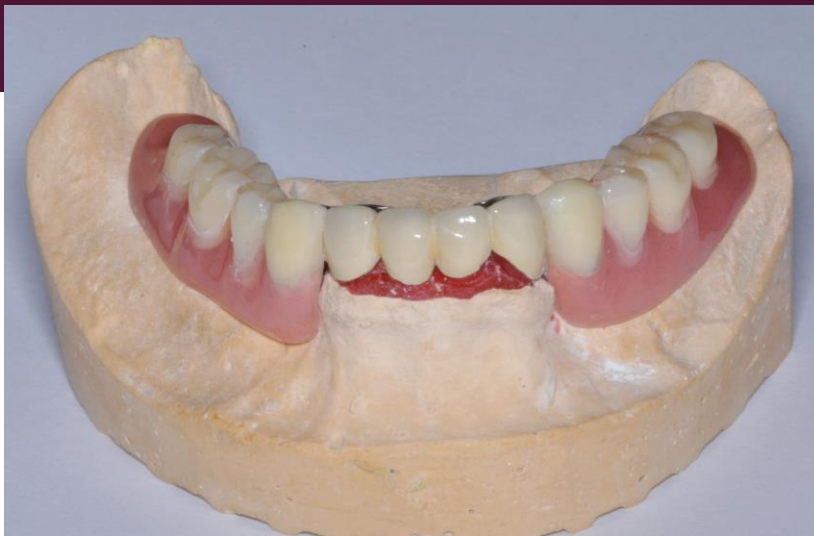# PRÓBAFOGSOR ELLENŐRZÉSE A MINTÁN ÉS SZÁJBAN

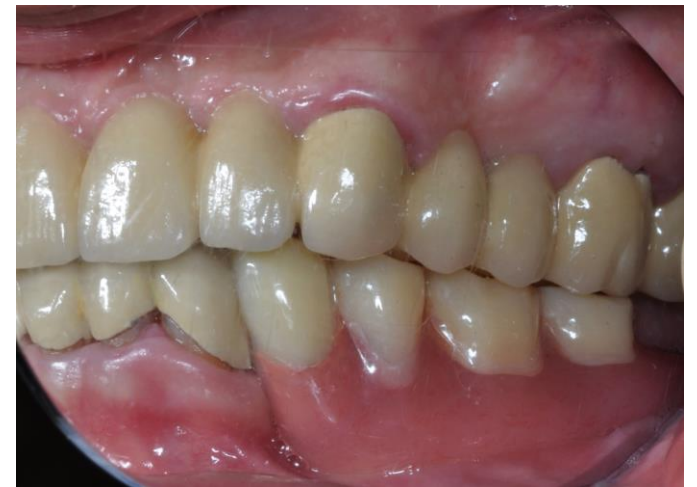
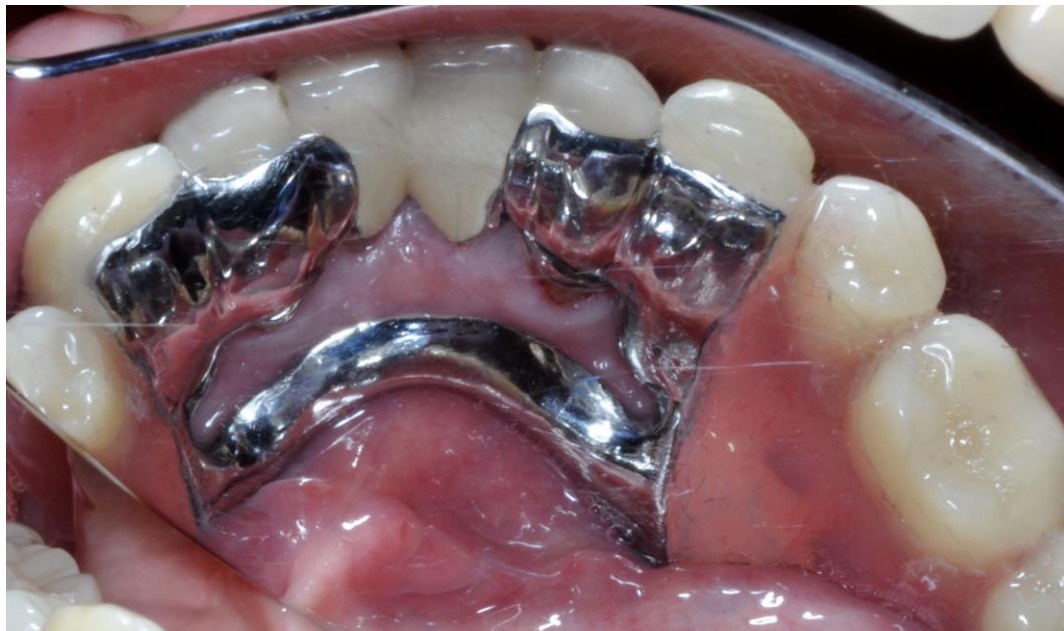
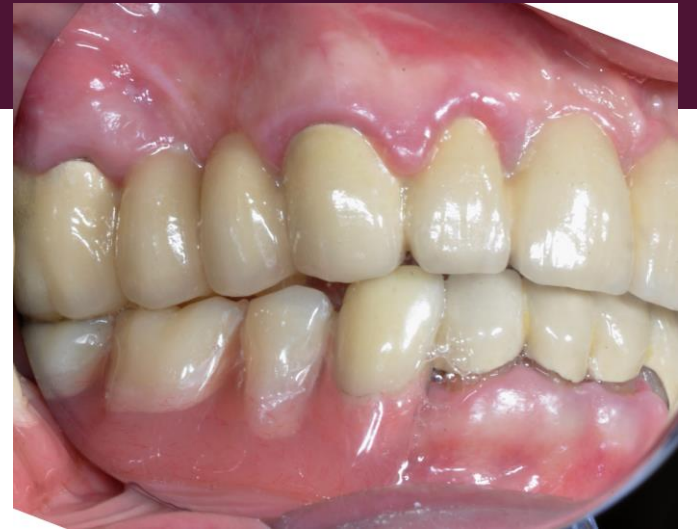
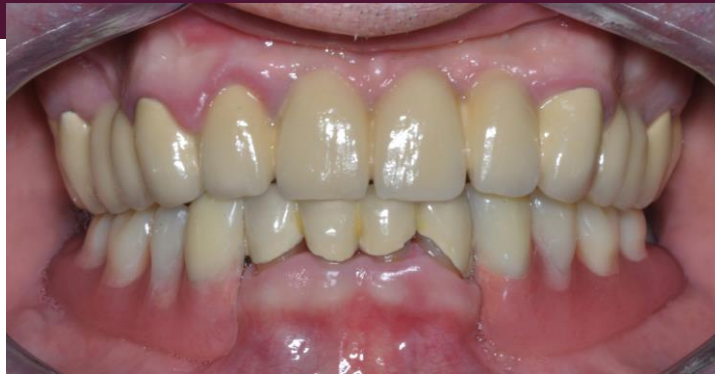
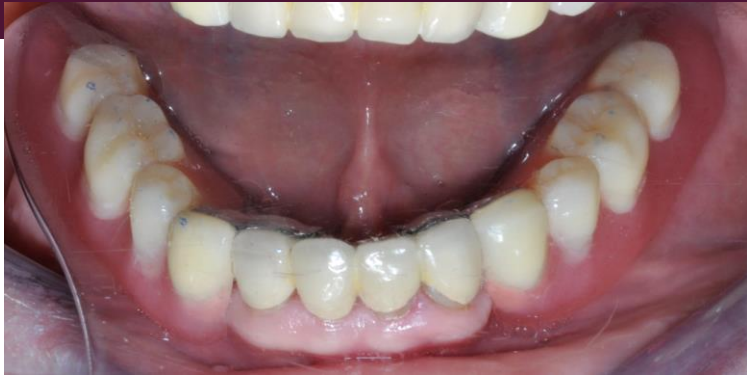# AZ ELKÉSZÜLT FOGPÓTLÁSOK

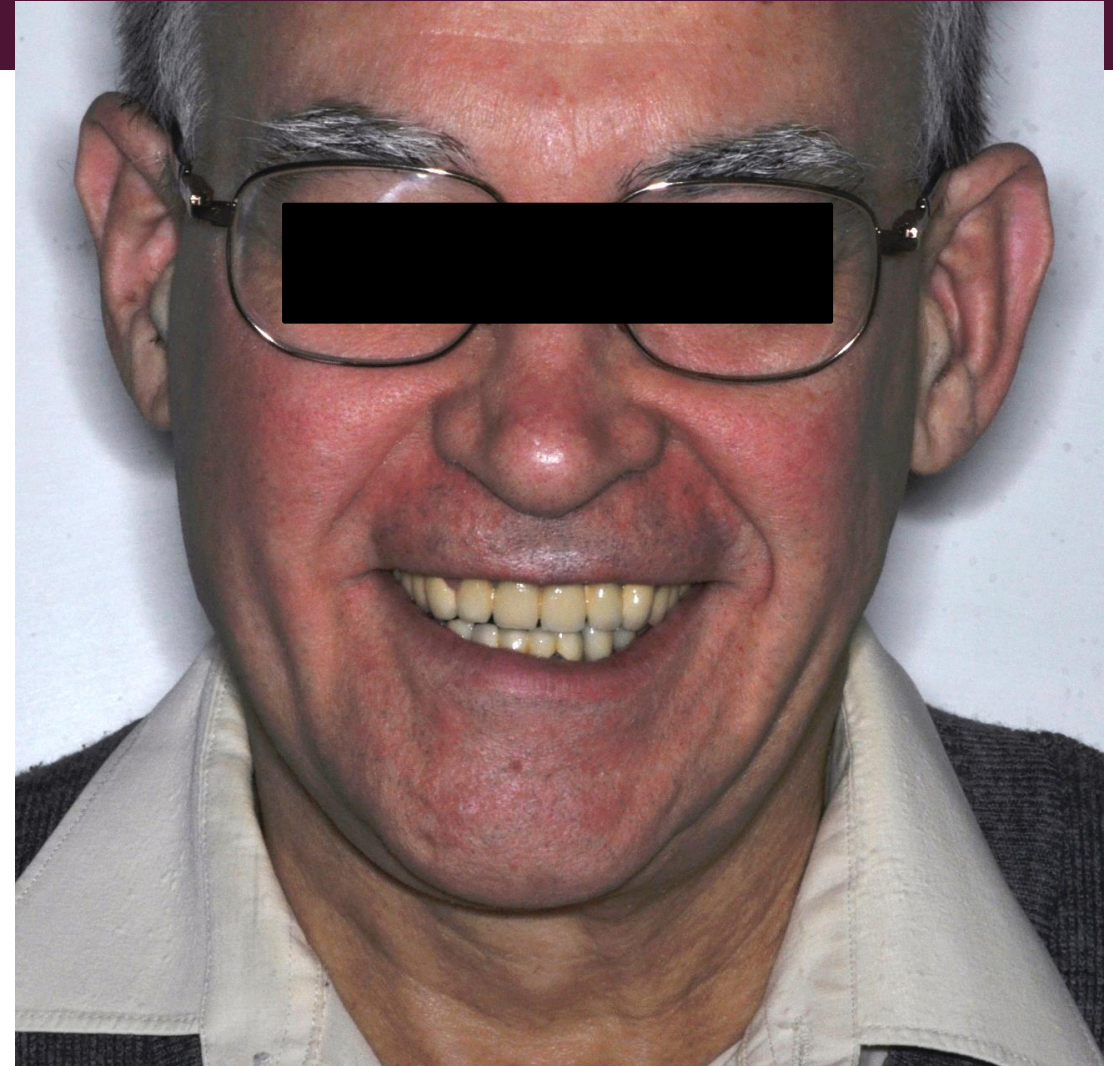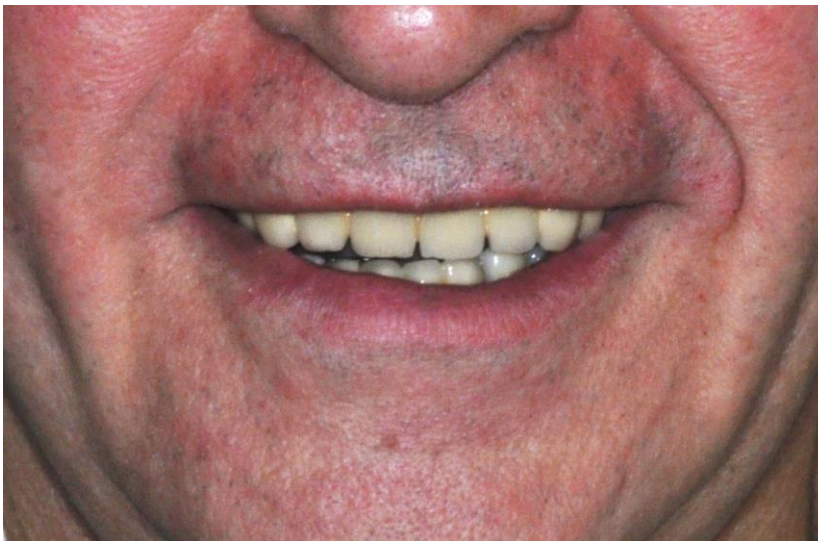

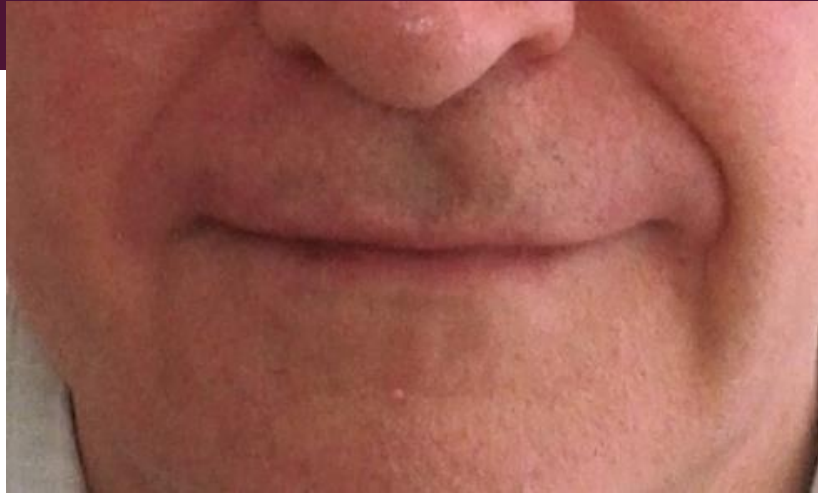
# ÁTADÁS





# ÁTADÁS; ELŐTTE – UTÁNA





# RÖVID TÁVÚ KONTROLL

- Enyhe gingivitis
- Szájhygiénés instruálás, motiválás (Superfloss)

# HOSSZÚ TÁVÚ (1 ÉVES) KONTROLL

- A szájhygiéne további javítása, ismételt instruálás és motiválás szükséges

