



Semmelweis Egyetem Fogorvostudományi Kar Fogászati és Szájsebészeti Oktató Intézet

igazgató: Dr. Kivovics Péter c. egyetemi tanár

<http://semmelweis-egyetem.hu/fszoi/>

<https://www.facebook.com/fszoi>



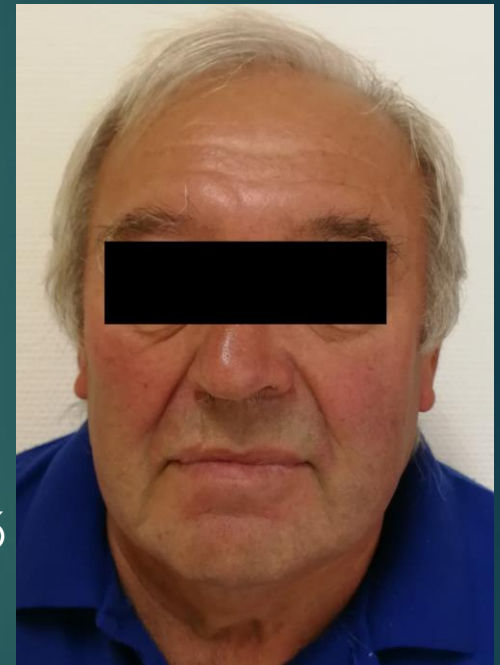Felső 2A/1 osztályú foghiány ellátása teleszkópos overdenture típusú fogpótlással és alsó teljes foghiány ellátása teljes lemezes fogpótlással

- DR. ORSÓS MÁRIA MERCÉDESZ
KONZERVÁLÓ FOGÁSZAT ÉS FOGPÓTLÁSTAN
SZAKORVOSJELŐLT
- TUTOR: DR. KIVOVICS PÉTER C. EGYETEMI TANÁR
- MENTOR: DR. KATONA ISTVÁN OSZTÁLYVEZETŐ FŐORVOS



A fogorvosi vizsgálatra érkezés indoka

- ▶ A páciens az Országos Orvosi Rehabilitációs Intézetben érkezett rendelésünkre.
- ▶ Térdprotézis beültetése utáni rehabilitációja zajlott.
- ▶ Pótoltani szeretne volna hiányzó fogait, régi pótlásával elégedetlen volt, nem is hordta.
- ▶ A kezelés ideje alatt az OORI Vegyesprofilú Mozgásszervi Rehabilitációs Osztályának bent fekvő betege volt.



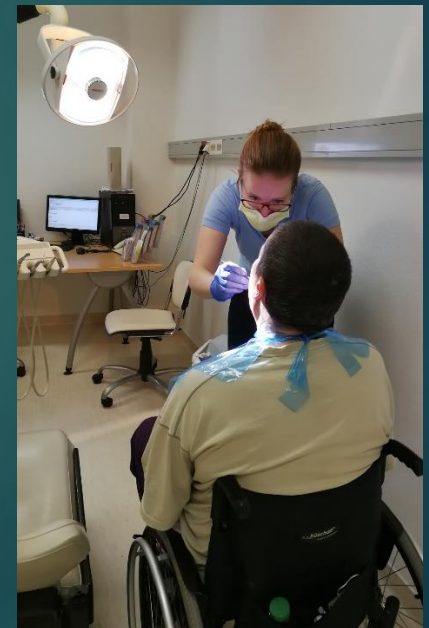
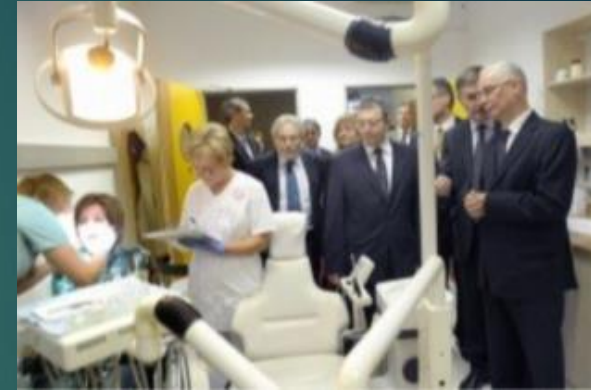
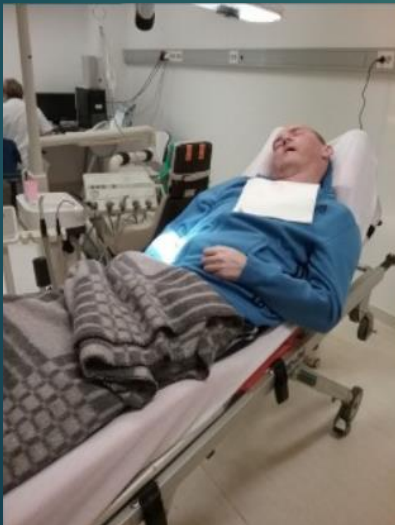FSZOI és OORI

2015 őszén fogászati rendelő került átadásra az Országos Orvosi Rehabilitációs Intézetben, ahol a Fogászati és Szájsebészeti Oktató Intézet orvoscsapata dolgozik.

Célunk az OORI-ben bent fekvő speciális ellátást igénylő betegek:

- szájhygiénés állapotának felmérése
- dentális rehabilitációja, ellátása
- gondozása
- integrálása a 'hétköznapi fogorvoshoz járás' -hoz



Általános anamnézis 1.

- ▶ 76 éves, férfi páciens.
- ▶ Rokkantnyugdíjas, zöldségtermesztő.
- ▶ 2002 óta kezelt hypertonia.

- ▶ 2008-ban motorbaleset, rehabilitáció után javult, de jobb karja gyengébb, csukló- és vállmozgások beszűkültek, abductio és elevatio csak vállöv szintjéig, kézfeje merev.

- ▶ 2016-ban bal térdprotézis behelyezése, járását bot segíti.

- ▶ 2018-ban jobb térdprotézis behelyezése és folyamatban levő rehabilitáció.



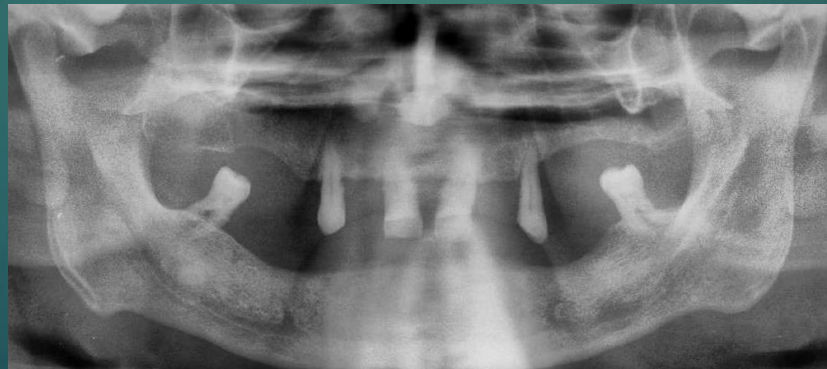
Általános anamnézis 2.

- ▶ Szedett gyógyszerei:
 - ▶ Xarelto 10mg (rivaroxaban) 1x
 - ▶ Co-perineva 8mg/2,5mg (perindopril/indapamid - ACE gátló/diuretikum) 1x
 - ▶ Rosuvastatin 20mg (rosuvastatin) 1x
- ▶ Allergiáról nem tud.
- ▶ Egyéb a fogászati beavatkozást befolyásoló egészségügyi tényező nincs.
- ▶ Egészségkárosító káros szokás: 30 évig dohányzott, napi 1-1.5 doboz, 2008 óta nem gyújtott rá.



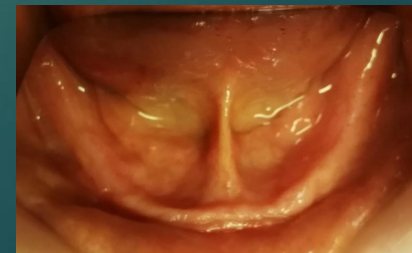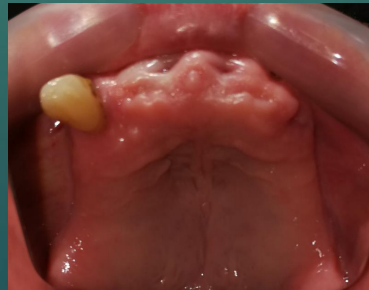Fogászati anamnézis

- ▶ Korábban viselt kivehető fogpótlásokat, de öklendezett tőlük, ezért nem hordta.
- ▶ Elmondása szerint fogai „kilötyögtek”, ezért kellett eltávolítani azokat.
- ▶ Ritkán járt fogorvoshoz, csak ha fájdalmai voltak.
- ▶ Második térdprotézis behelyezése előtt góctalanítás céljából a reménytelennek ítélt fogakat eltávolították.

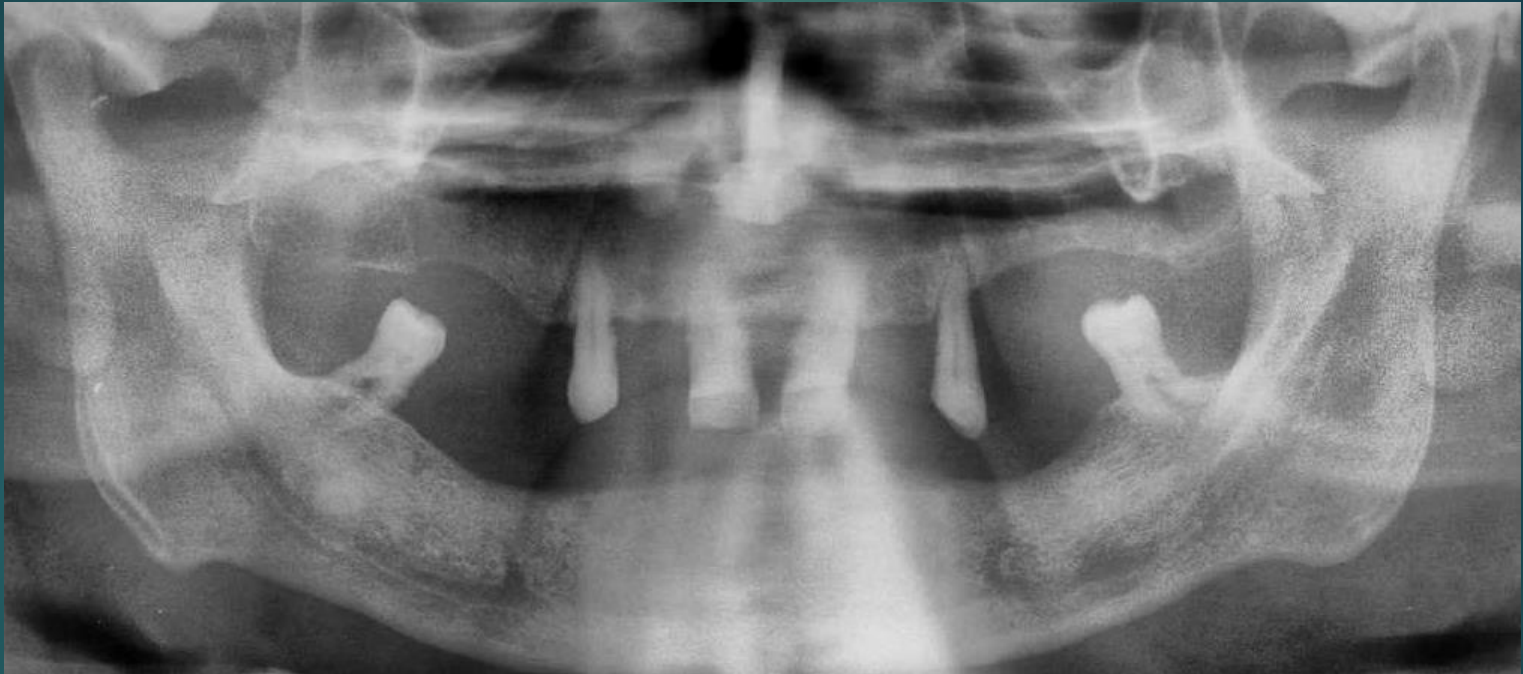


Fej-, nyak régió vizsgálata, intraorális vizsgálat

- ▶ Sztomato-onkológiai vizsgálat negatív.
- ▶ Temporomandibularis ízület vizsgálatának eredménye negatív.
- ▶ Harapási forma, Angle osztály nem megállapítható
- ▶ Fábián és Fejérdy féle protetika osztály:
ellátása szerint felül 2A/1 osztály/alul teljes foghiány
- ▶ Szájhygiéna nem megfelelő, jobb kéz funkcióvesztése miatt nehezen fenntartható.

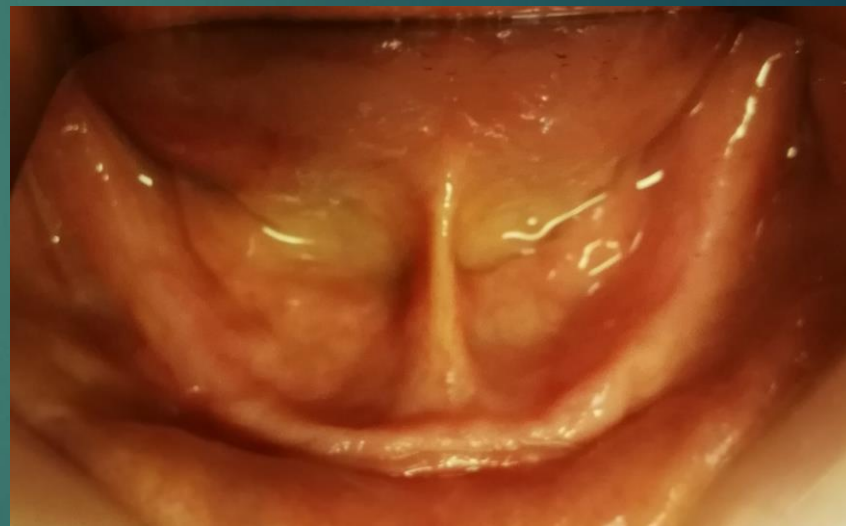
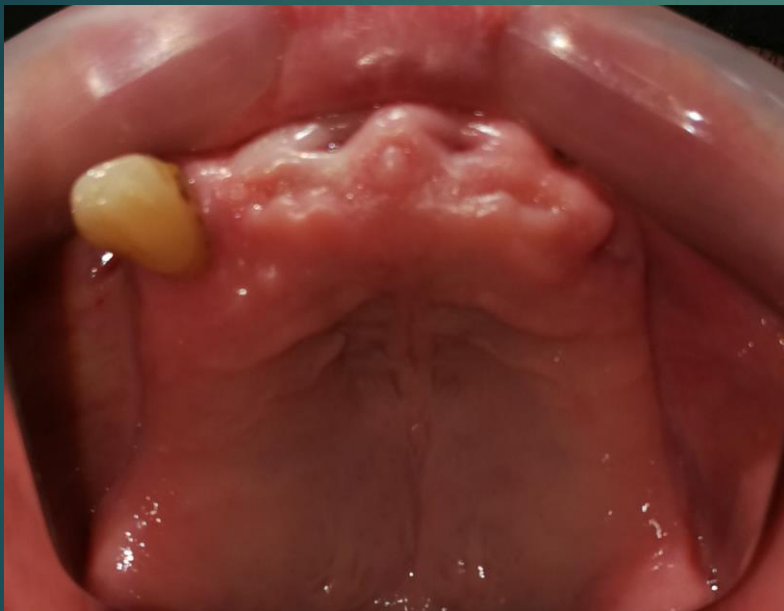
Kiindulási OP felvétel

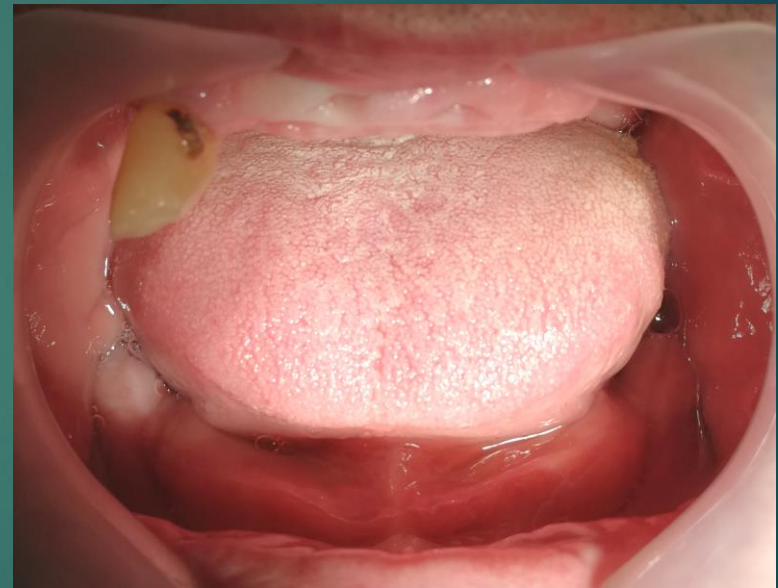
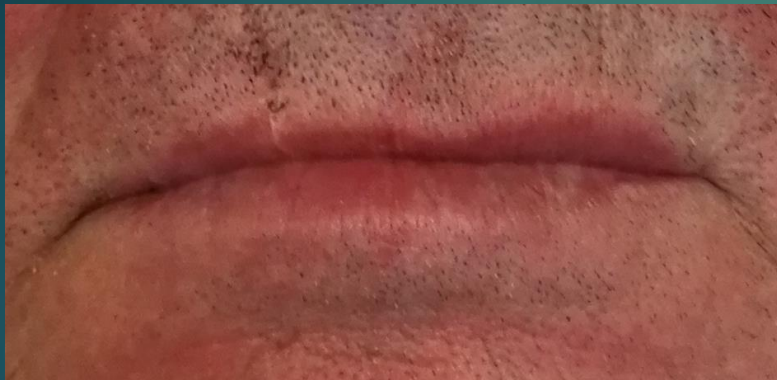
13-as fog kivételével minden fog eltávolításra került a műtét előtt.

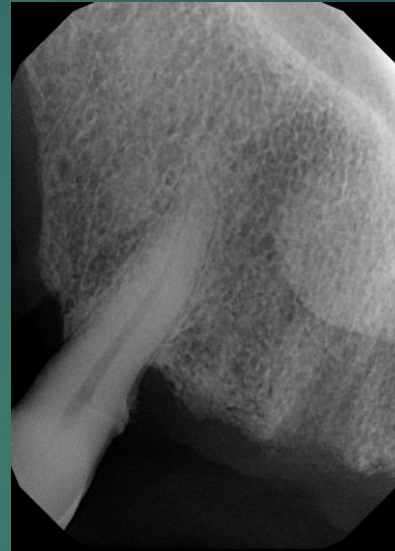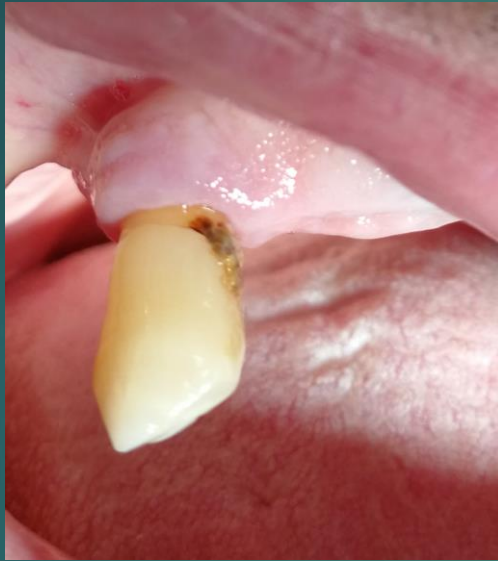Szanálás utáni képek a felső és alsó állcsontról



Fotó az ajkakraól,
valamint az alsó és felső fogívről



Kiindulási fotó és intraorális röntgenfelvétel az 13-as fogról



- ▶ Inspekció – ínycesszió és fogkő megfigyelhető
- ▶ Palpáció – negatív
- ▶ Perkusszió – sagittális és horizontális tengelyben negatív
- ▶ Szenzitivitás – pozitív, hidegingerre nincs elhúzódó fájdalom

Kezelési terv

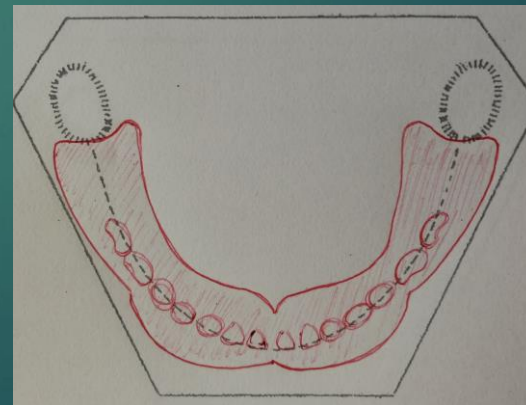
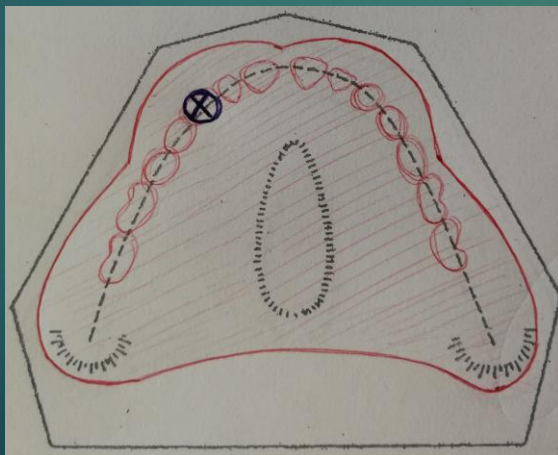
Instruálás, motiválás

▶ Felső állcsont:

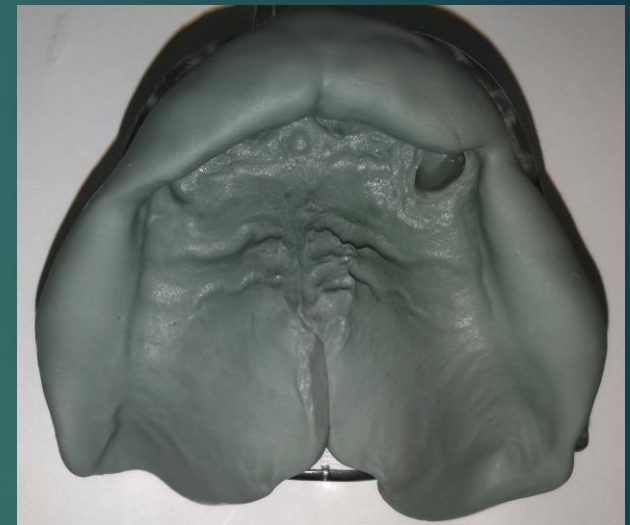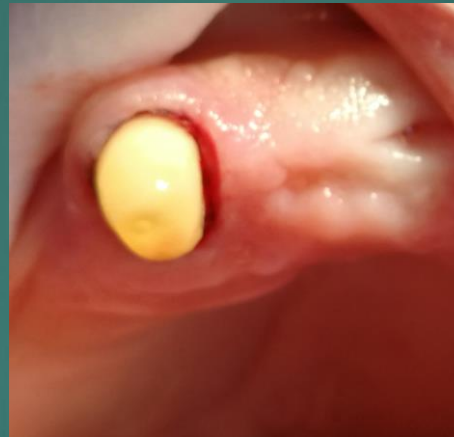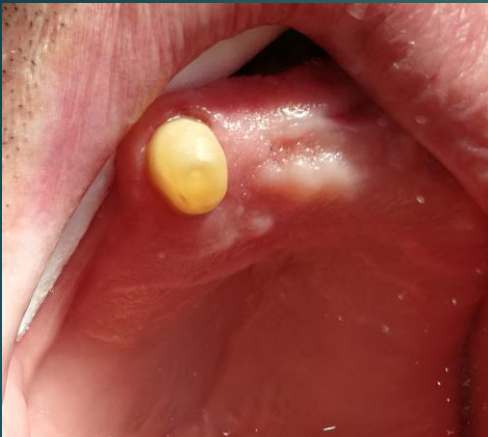Rögzített rész – primer cilindrokónikus teleszkóp 13-as fogra

Kivehető rész – mucodentalis megtámasztású, teleszkóp elhorgonyzású, 14 fogat pótló, overdenture típusú fogpótlás

▶ Alsó állcsont: akrilát alaplemezes teljes lemezes fogpótlás, mely 14 fogat pótol

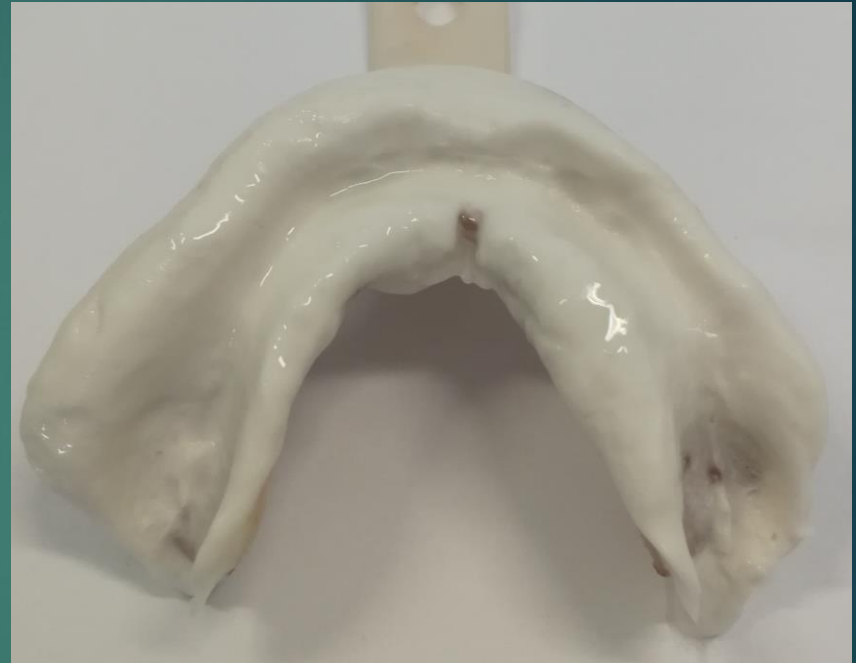
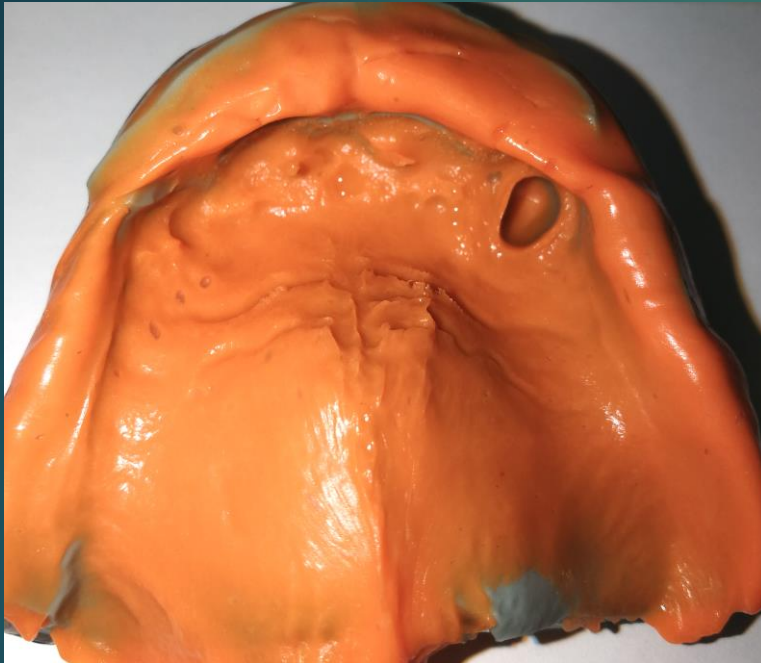


13-as fog előkészítése, sulcustágítás és precíziós szituációs lenyomat készítése



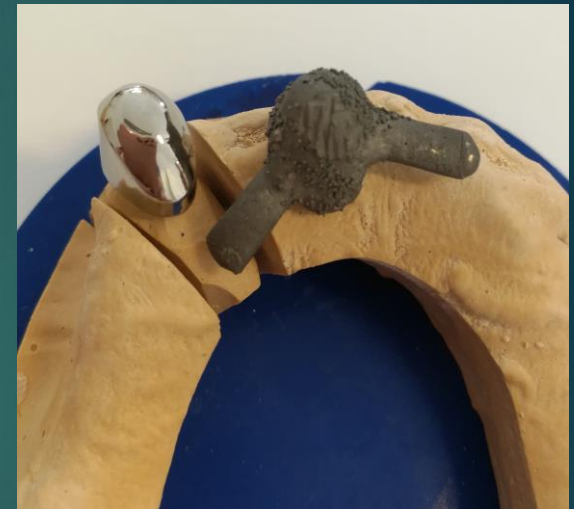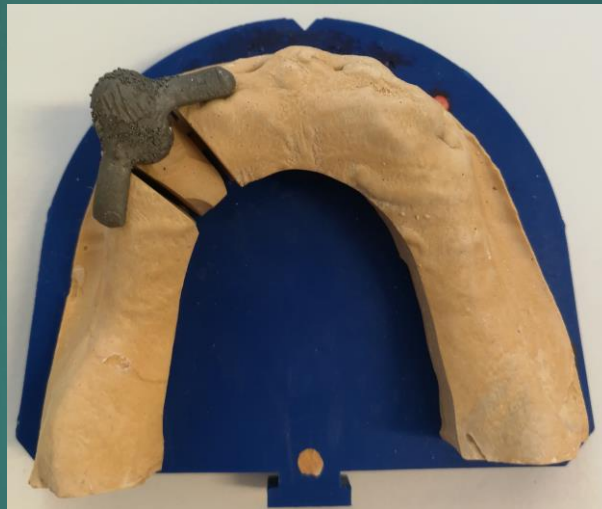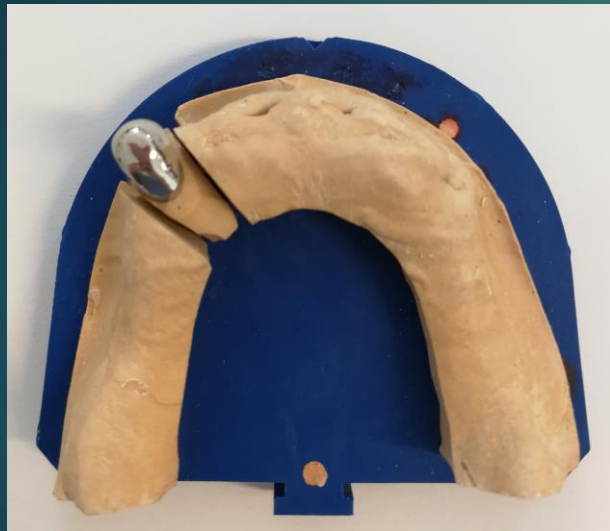- ▶ 13 - as fog ferde vállas preparáció
- ▶ Duplafonalas technika: #00 majd #1-es fonál behelyezése (Ultrapak)
- ▶ Alaplenyomat (C szilikon - Zetaplus - Zhermack)

Lenyomatvétel

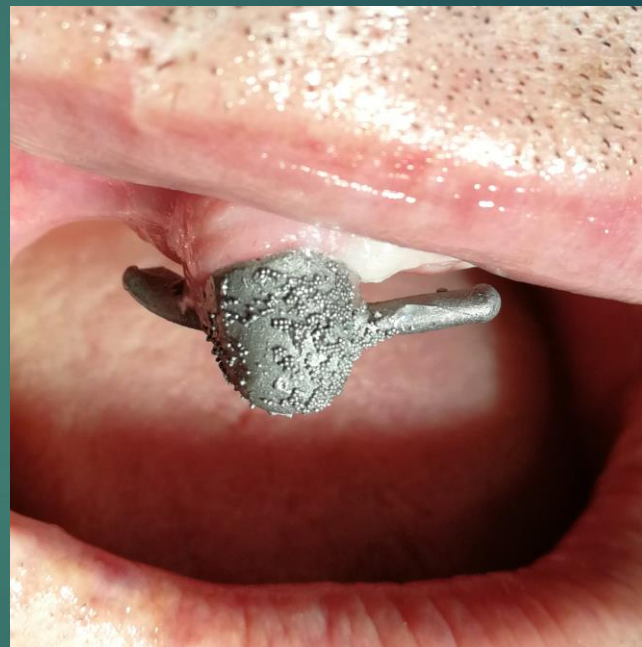
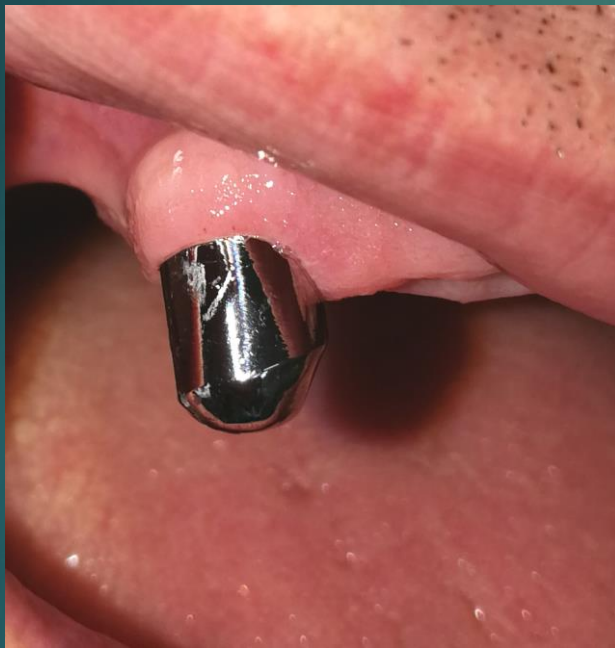
- Kétfázisú, kétidejű precíziós szituációs lenyomat (C szilikon - Zetaplus és Oranwash L - Zhermack)
- Anatómiai lenyomat (Alginát - Tropicalgin - Zhermack)

Primer cilindrokónikus és szekunder teleszkópok a mintán

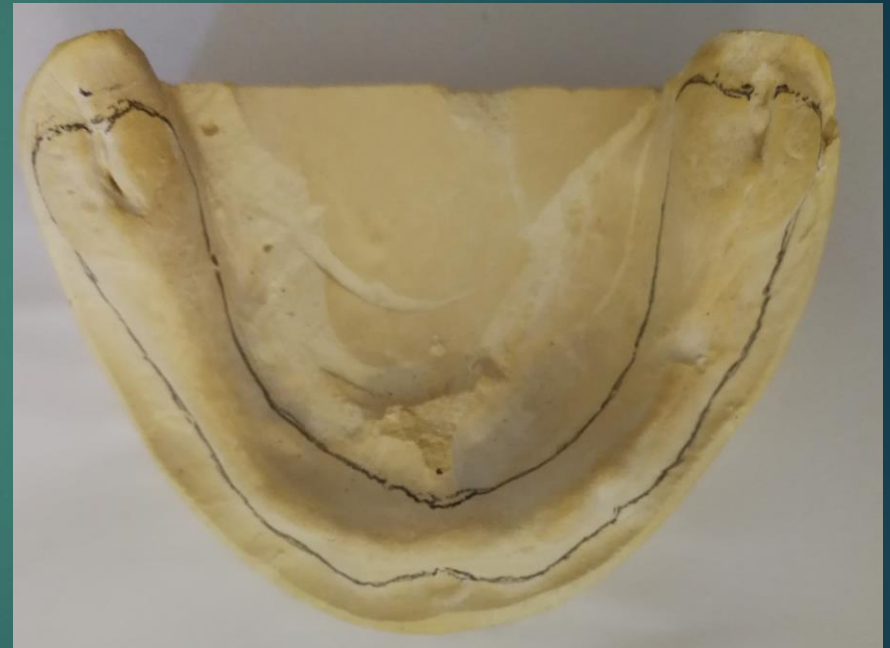
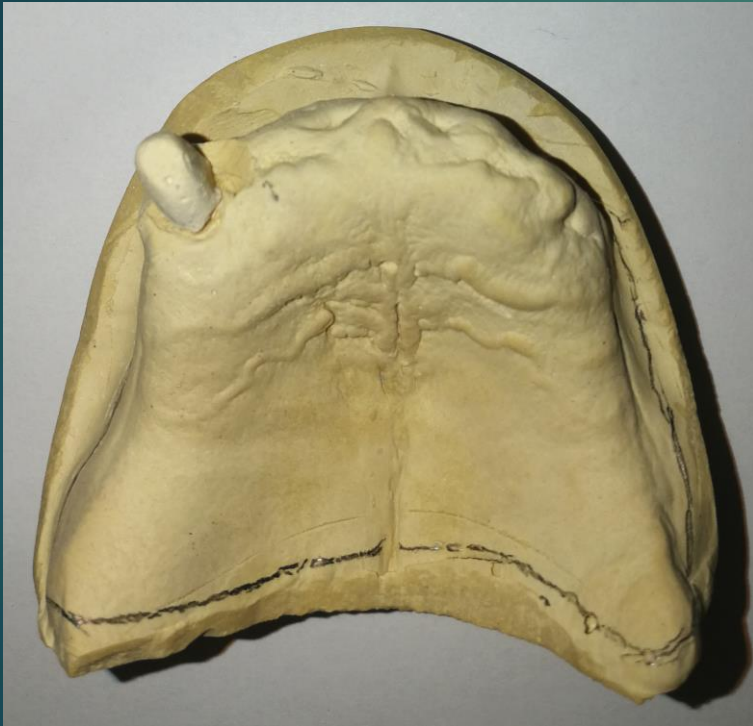
Primer cilindrokónikus teleszkóp becementezése és a szekunder teleszkóp próbája a szájban

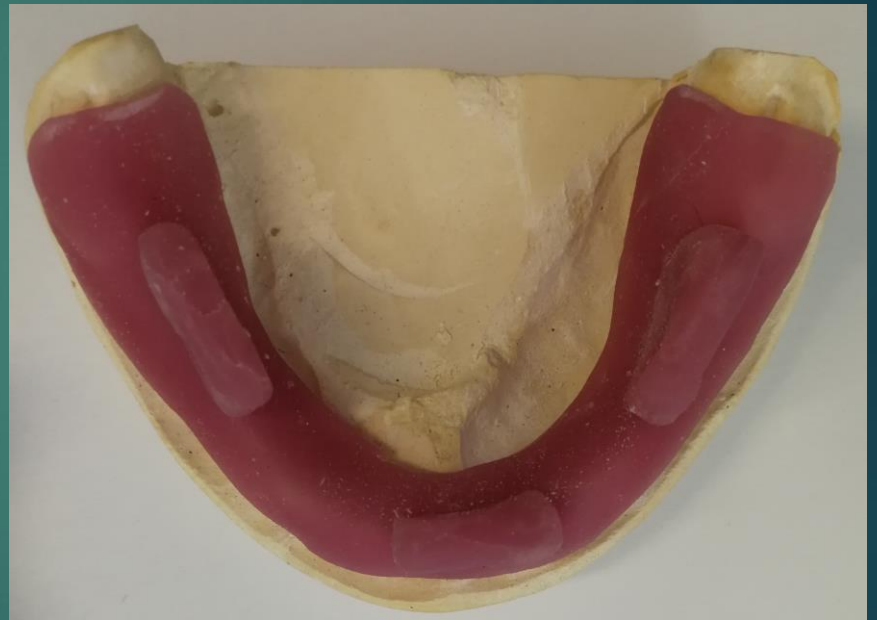
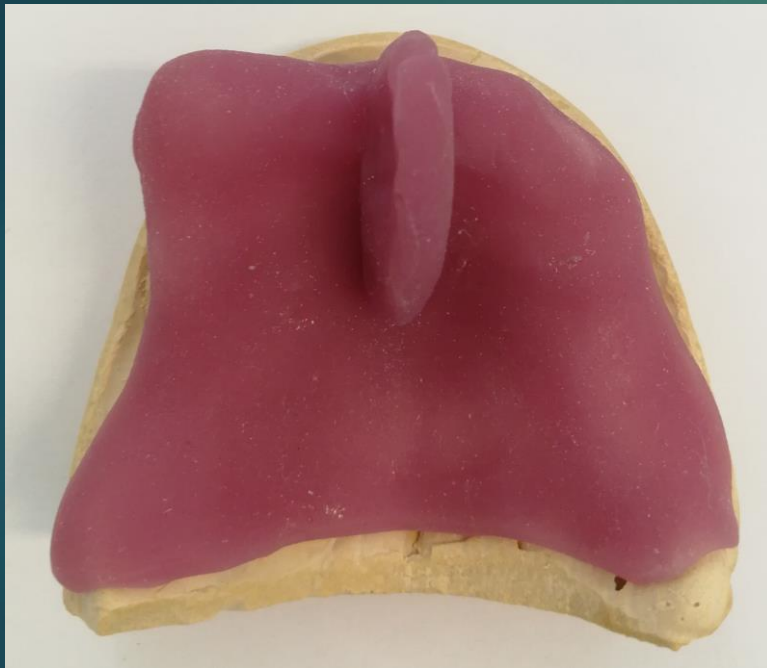
- ▶ Ketac Cem (3M ESPE)

Az egyéni kanál határainak berajzolása az anatómiai mintán



Egyéni kanalak

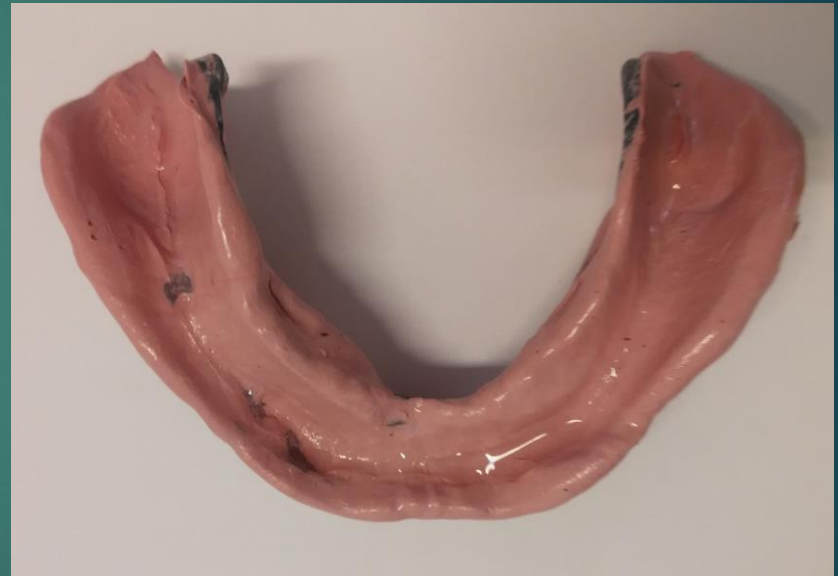
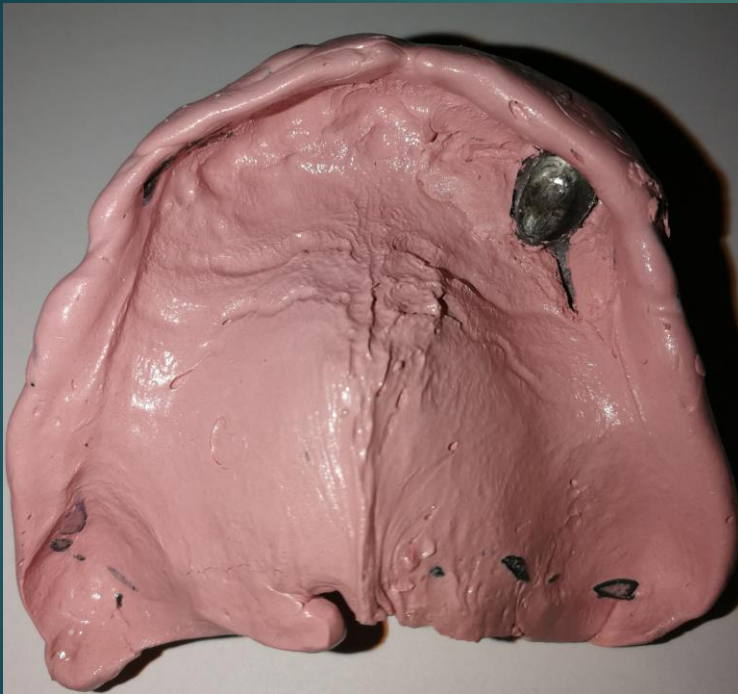
Befunkcionált egyéni kanalak



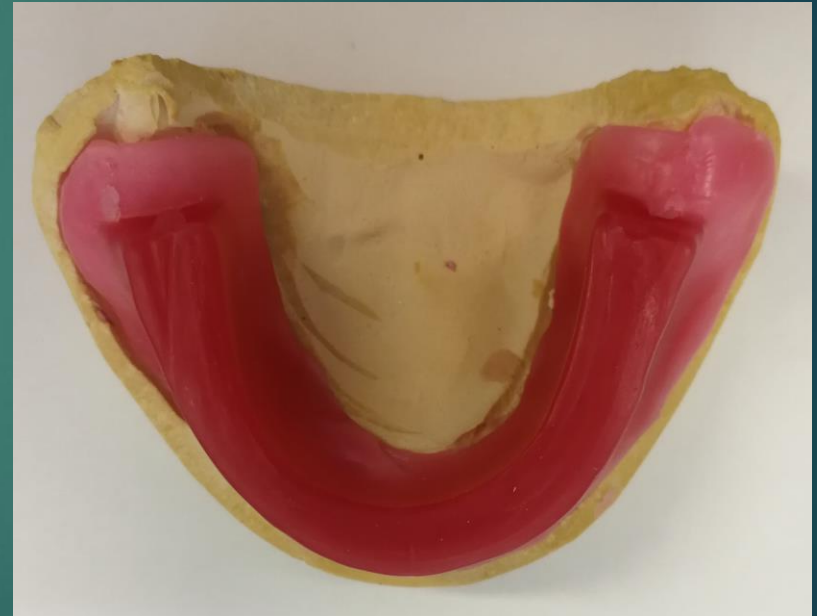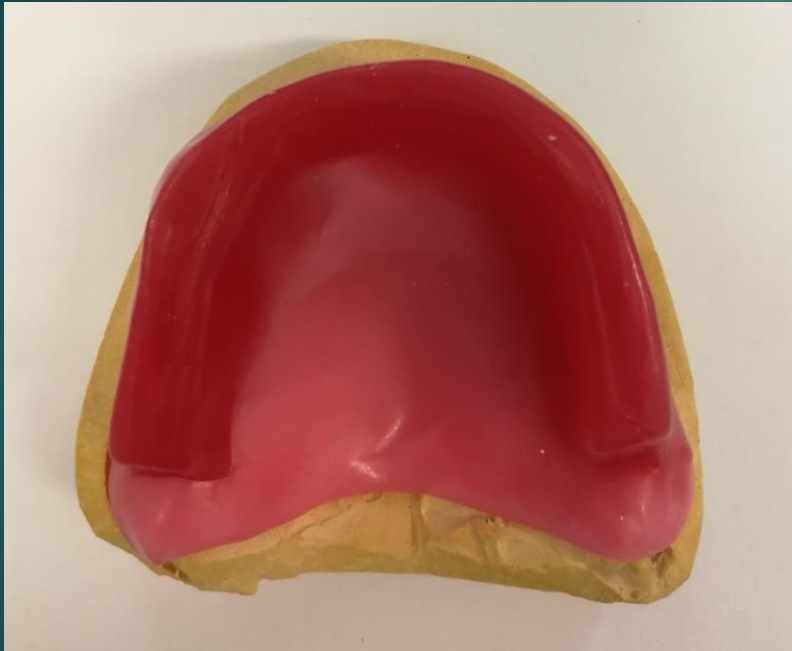Impression compound – Kerr lenyomat rúd

Felső funkciós szituációs és alsó funkciós lenyomat

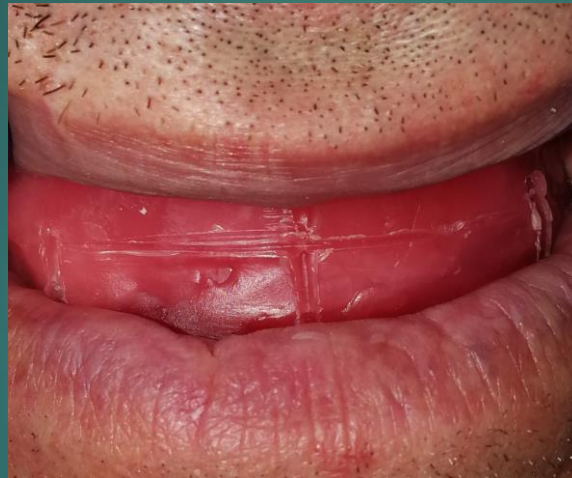
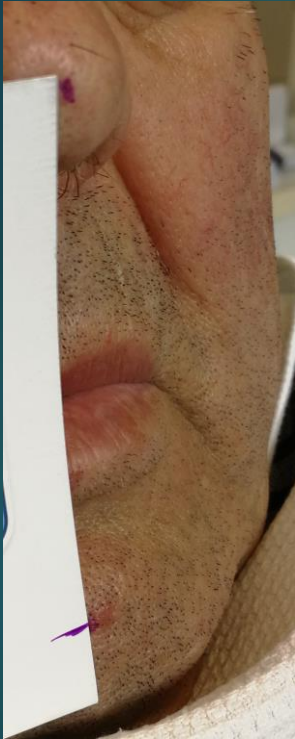

- Cink-oxid eugenol lenyomatanyag (SS White)

Harapási sablonok a mintán

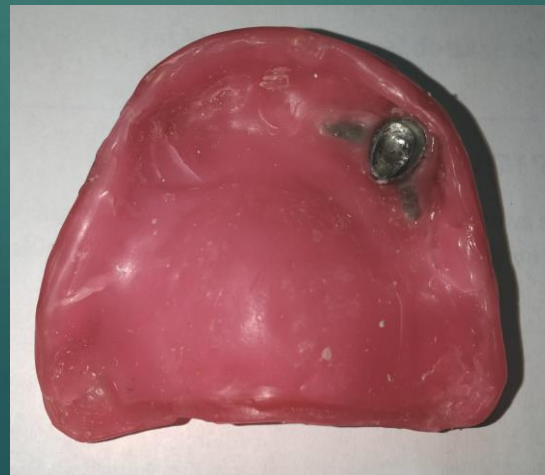
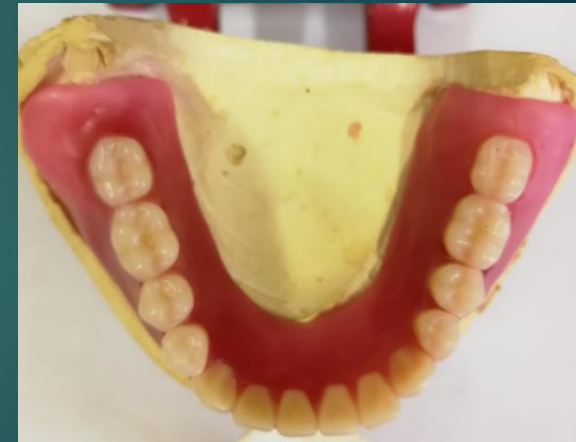
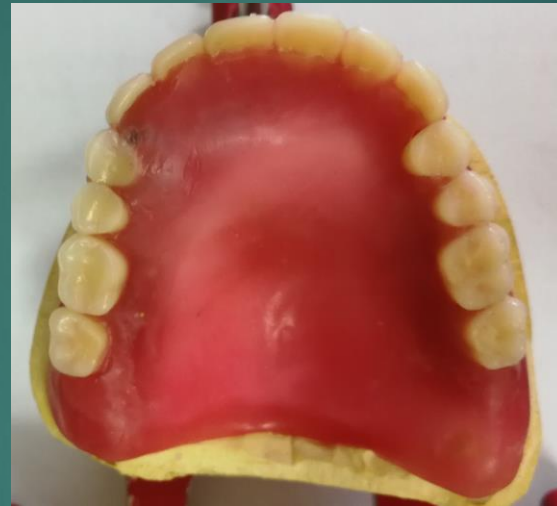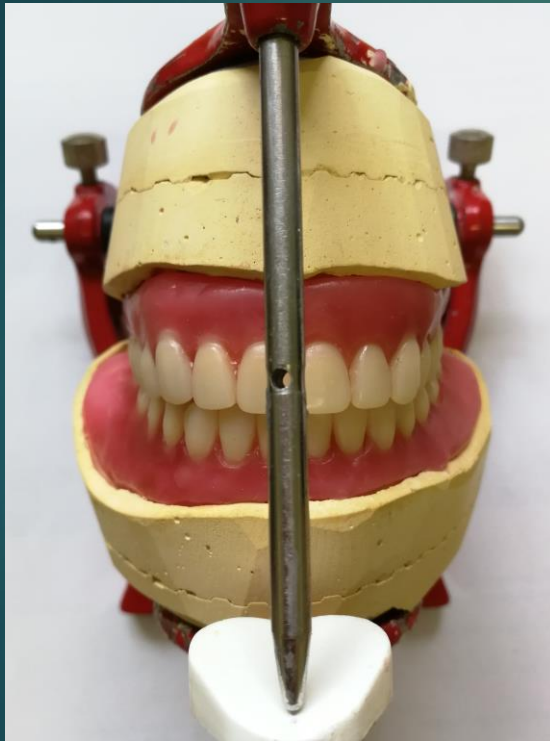CO meghatározás és fogszínválasztás

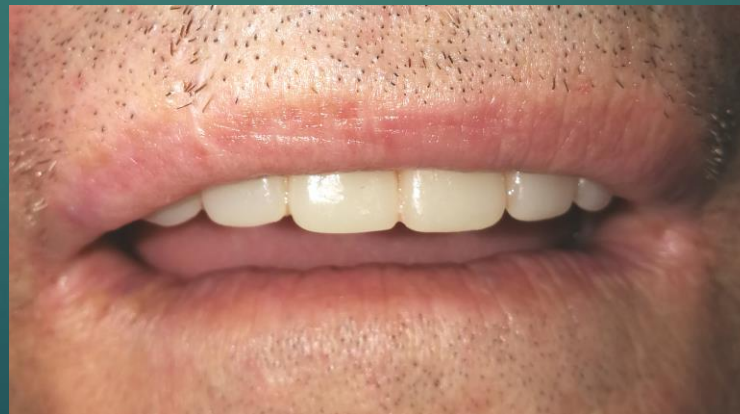
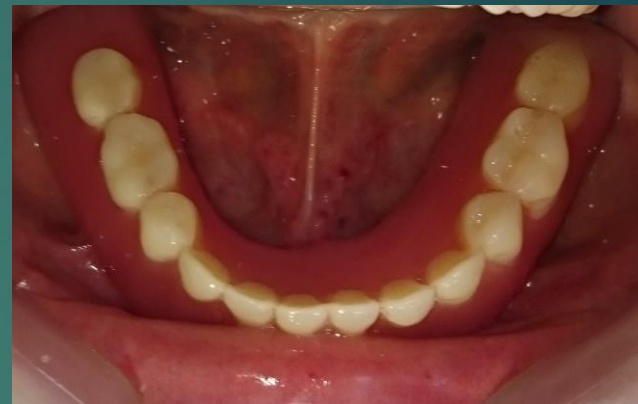
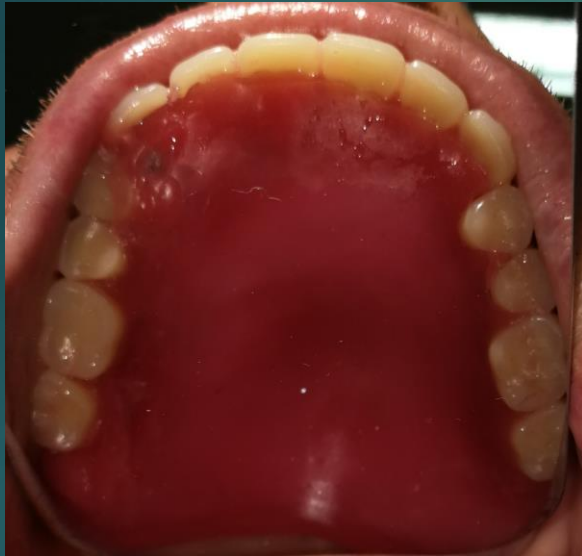- ▶ Harapási sablon
- ▶ Orrcsúcs – gnathion mérőpontok
- ▶ A3 fogszín (Vitapan Classical)

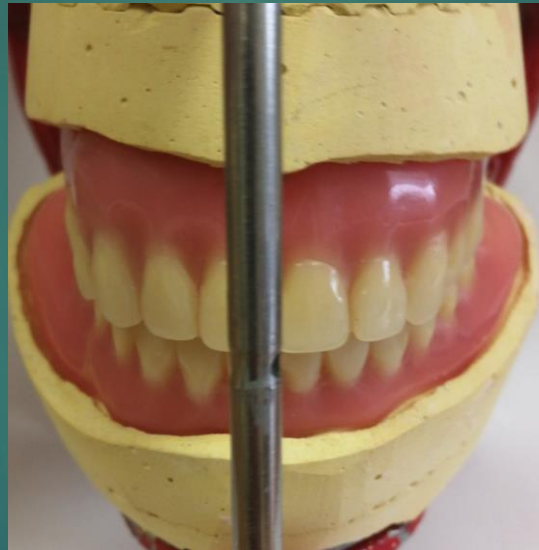Próba fogisor ellenőrzése artikulátorban és a mintán



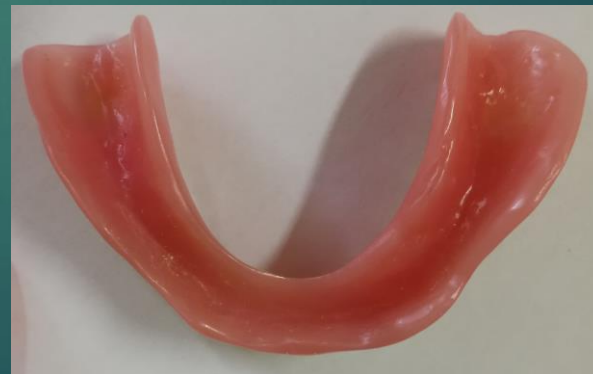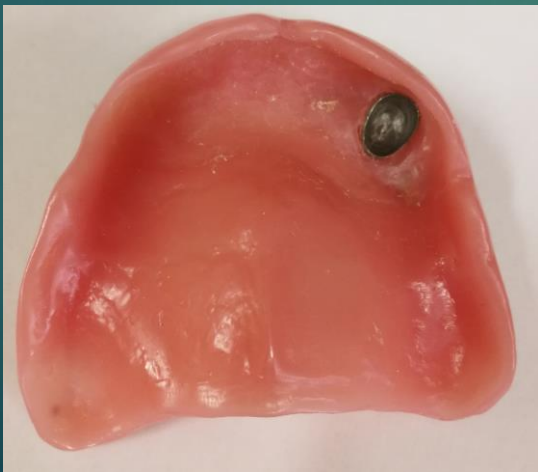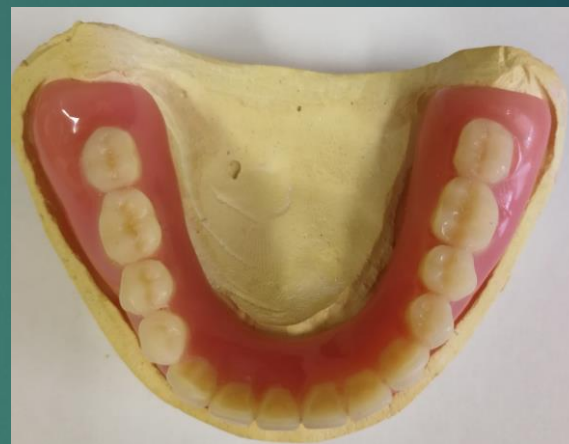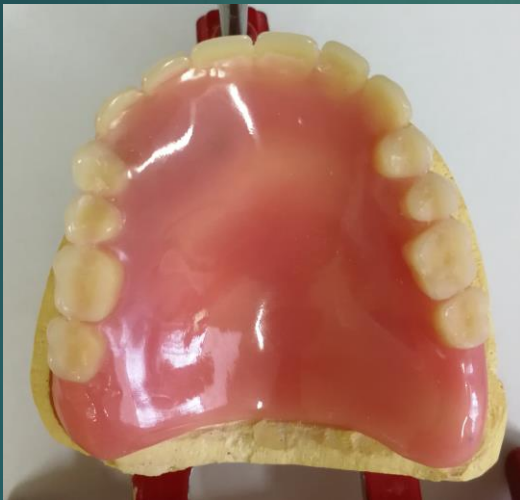A próbafogsor ellenőrzése szájban



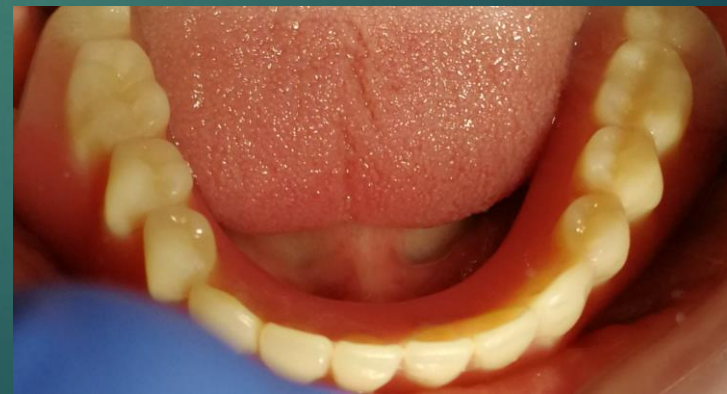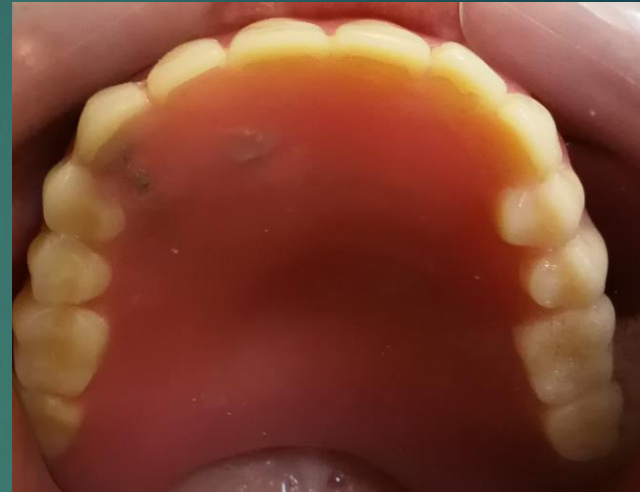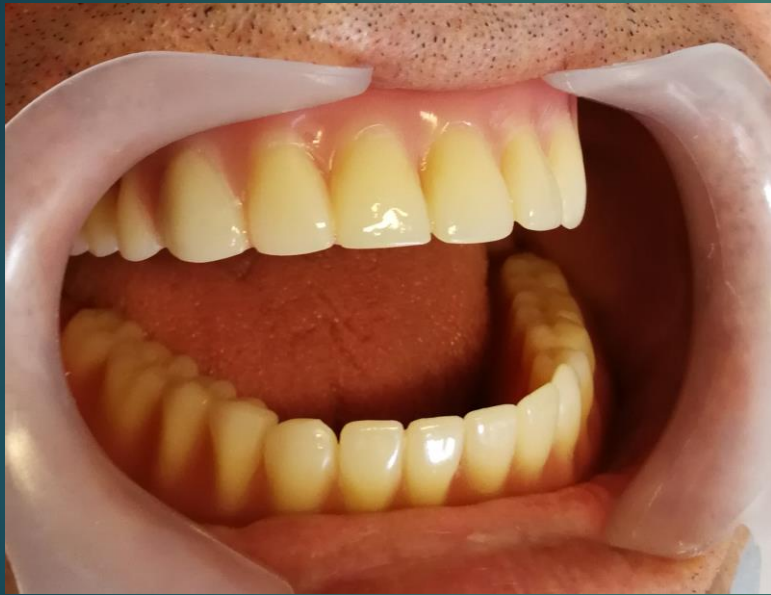Az elkészült pótlás artikulátorban



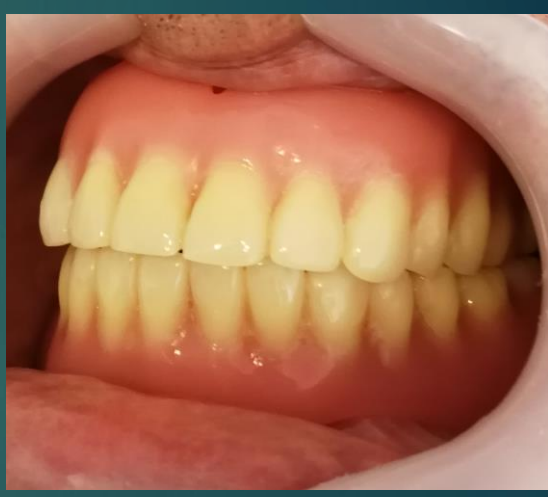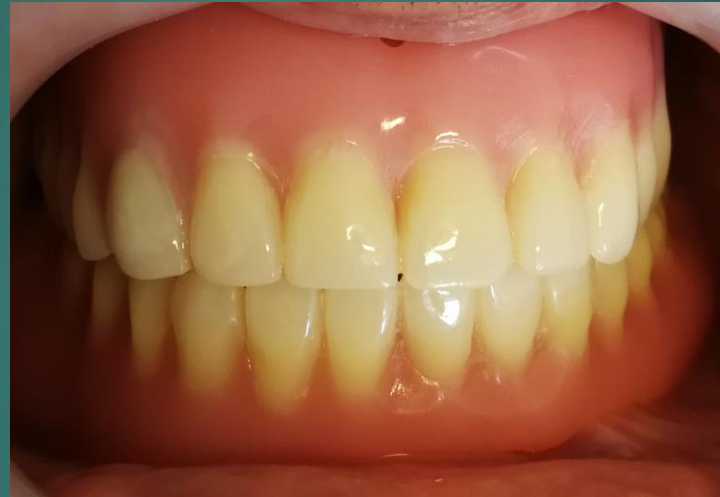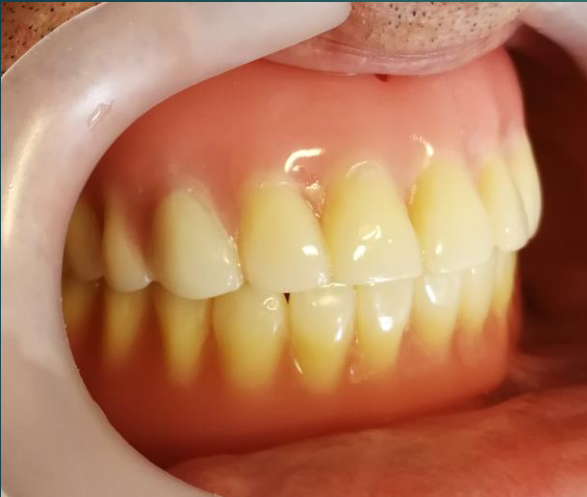Az elkészült pótlás polírozott és polírozatlan felszíne



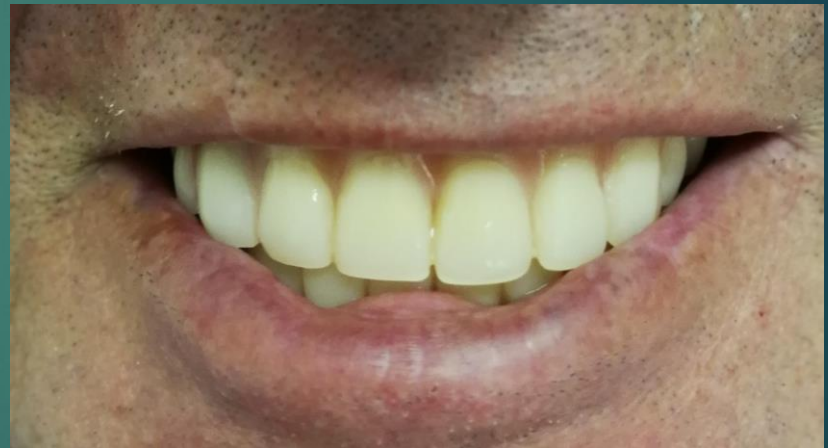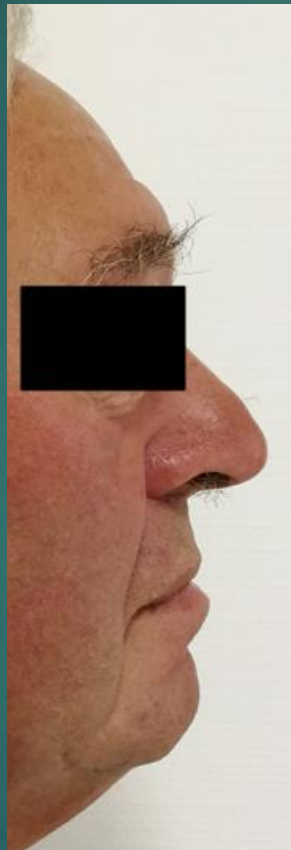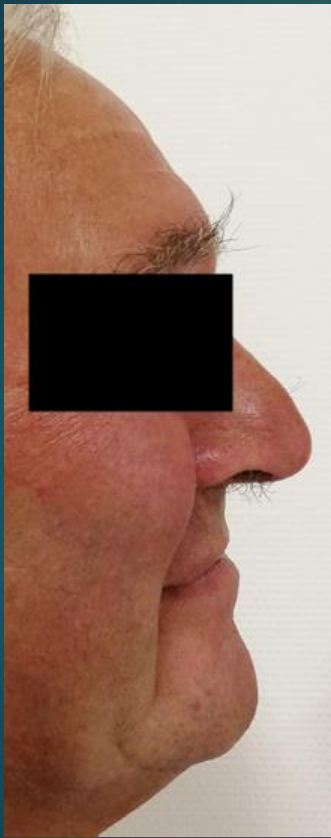Az elkészült pótlás szájba helyezve



Az elkészült pótlás szájba helyezve



Kiindulási és végső profil fotó, mosoly fotó

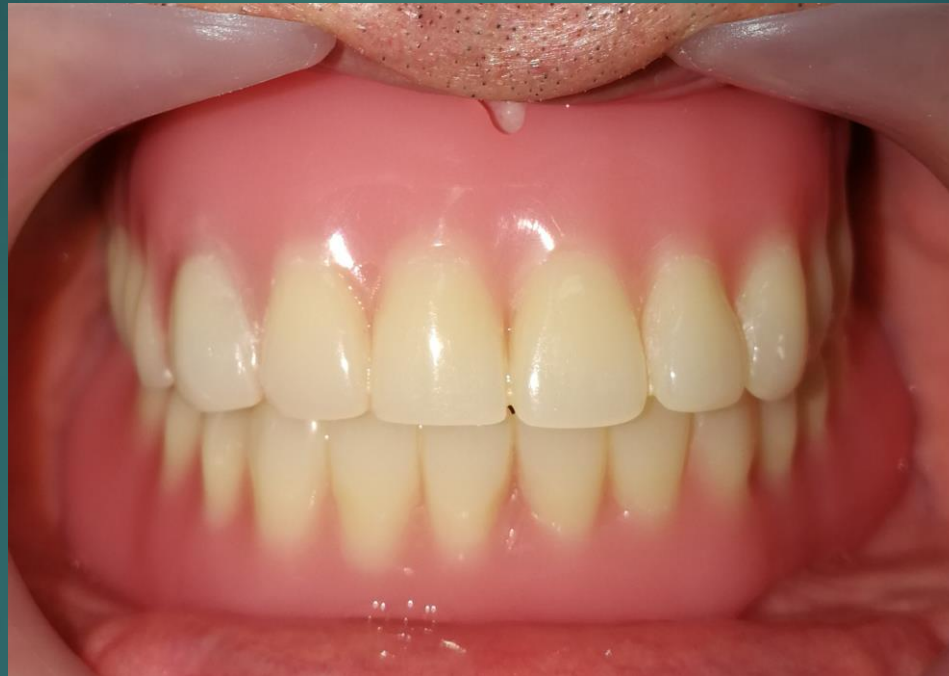

Instruálás, motiválás

- ▶ A funkcióvesztést pótló, megfelelő tisztítási technika elsajátítása.
- ▶ Megvastagított fogkefemarkolat a könnyebb megragadáshoz.
- ▶ Fogsortisztító tabletták használata javasolt.



Rövidtávú kontroll



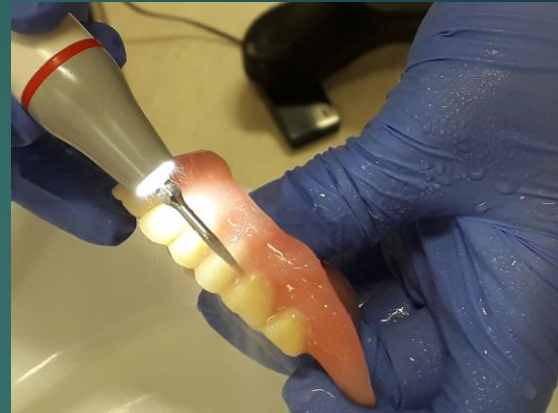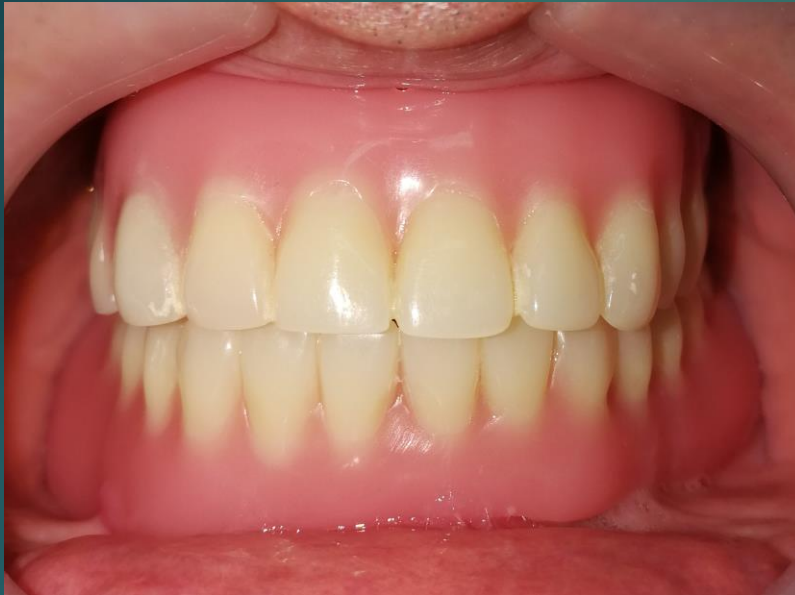Panaszmentes, decubitus nem látható.

A rehabilitáció eredménye

- ▶ FIM: Funkcionális függetlenség mértéke - érkezés: 114 távozás: 122
- ▶ Barthel: Funkcionális aktivitás mértéke - érkezés: 90 távozás: 100
- ▶ FNO: Funkcióképesség, fogyatékoság és egészség nemzetközi osztályozása (FNO kódokkal + definiálva)

FNO	Érkezés	Távozás
Ízületi mozgékonyág funkciók	Súlyos probléma	Enyhe probléma
Izomerő funkció	Mérsékelt probléma	Enyhe probléma
Járásminta funkció	Súlyos probléma	Enyhe probléma
Gyaloglás	Súlyos probléma	Enyhe probléma
Helyváltoztatás segédeszköz használatával	Mérsékelt probléma	Nincs probléma
Öltözködés	Enyhe probléma	Nincs probléma

Hosszútávú kontroll



Az eredményes rehabilitáció végeztével a páciens továbbra is az OORI-ba jár fogászati kontrollra.

Ultrahangos tisztító készülék

Köszönöm a megtisztelő
figyelmet!

